

# Uloga scintigrafije u detekciji neuroendokrinih tumora (NET)

---

Ivančević, Katarina

Master's thesis / Diplomski rad

2021

Degree Grantor / Ustanova koja je dodijelila akademski / stručni stupanj: **University of Split / Sveučilište u Splitu**

Permanent link / Trajna poveznica: <https://um.nsk.hr/um:nbn:hr:176:334331>

Rights / Prava: [In copyright](#) / [Zaštićeno autorskim pravom.](#)

Download date / Datum preuzimanja: **2024-12-22**

Repository / Repozitorij:



Sveučilišni odjel zdravstvenih studija  
SVEUČILIŠTE U SPLITU

[Repository of the University Department for Health Studies, University of Split](#)



UNIVERSITY OF SPLIT



SVEUČILIŠTE U SPLITU

Podružnica

SVEUČILIŠNI ODJEL ZDRAVSTVENIH STUDIJA

DIPLOMSKI SVEUČILIŠNI STUDIJ

RADIOLOŠKA TEHNOLOGIJA

**Katarina Ivančević**

**ULOGA SCINTIGRAFIJE U DETEKCIJI  
NEUROENDOKRINIH TUMORA (NET)**

**Diplomski rad**

Split, 2021.godina

Sveučilište u Splitu

Podružnica

SVEUČILIŠNI ODJEL ZDRAVSTVENIH STUDIJA

DIPLOMSKI SVEUČILIŠNI STUDIJ

RADIOLOŠKA TEHNOLOGIJA

**Katarina Ivančević**

**ULOGA SCINTIGRAFIJE U DETEKCIJI  
NEUROENDOKRINIH TUMORA (NET)**

**THE ROLE OF SCINTIGRAPHY IN DETECTION OF  
NEUROENDOCRINE TUMORS (NET)**

**Diplomski rad/Master's Thesis**

Mentor:

**prof. dr. sc. Ante Punda**

Split, 2021.godina

# SADRŽAJ

SAŽETAK.....	I
SUMMARY.....	II
SADRŽAJ.....	III
1. UVOD .....	8
1.1. NEUROENDOKRINI TUMORI .....	9
1.1.1. Povijest .....	9
1.1.2. Epidemiologija.....	9
1.1.3. Klasifikacija.....	12
1.1.4. Etiologija.....	13
1.1.5. Klinička prezentacija.....	14
1.1.6. Liječenje.....	14
1.2. DIJAGNOSTIKA NEUROENDOKRINIH TUMORA.....	17
1.2.1. LABORATORIJSKA DIJAGNOSTIKA.....	18
1.2.2. KONVENCIONALNE SLIKOVNE METODE.....	18
1.2.2.1. MSCT.....	18
1.2.2.2. Magnetna rezonanca.....	20
1.2.2.3. Endoskopski ultrazvuk.....	21
1.2.3. FUNKCIONALNE SLIKOVNE METODE.....	22
1.2.3.1. Scintigrafija.....	22
1.2.3.2. MIBG .....	23
1.2.3.3. Scintigrafija somatostatinskih receptora.....	23

1.2.3.4. PET i SPECT.....	26
1.2.3.5. PET s F18-fluorodeoksiglukozom (FDG).....	27
1.2.3.6. Ga – DOTATE PET .....	28
2. CILJ RADA .....	29
3. METODE I MATERIJALI.....	30
4. REZULTATI .....	33
5. RASPRAVA .....	39
6. ZAKLJUČAK .....	42
7. ZAHVALA.....	43
8. LITERATURA.....	44
9. ŽIVOTOPIS.....	52

## TEMELJNA DOKUMENTACIJSKA KARTICA

### DIPLOMSKI RAD

Sveučilište u Splitu  
Sveučilišni odjel zdravstvenih studija  
Diplomski studij radiološke tehnologije

Znanstveno područje: Biomedicina i zdravstvo  
Znanstveno polje: Nuklearna medicina

Mentor: prof. dr. sc. Ante Punda

#### Uloga scintigrafije u detekciji neuroendokrinih tumora (NET)

Katarina Ivančević, 661330

**Sažetak:** U radu je obrađena tema neuroendokrinih tumora (NET) i slikovne dijagnostike vezane za dijagnostiku istih, a ponajviše scintigrafija somatostatinskih receptora kao metoda izbora. Neuroendokrini tumori kao heterogena skupina neoplazmi predstavljaju velik izazov u dijagnostici i liječenju. U radu su predstavljene metode dijagnostike neuroendokrinih tumora, a posebna pozornost je posvećena slikovnim medicinskim modalitetima, bilo to klasičnim ili funkcionalnim postupcima dobivanja slike. Na temelju dosadašnjih saznanja, pregledom literature, navedeni su podaci o specifičnosti i osjetljivosti pojedine metode i objašnjeni su postupci dobivanja slike. Nuklearno medicinske pretrage postavljaju se kao imperativ u dijagnostici i praćenju NET-a. Cilj ovog rada je bio utvrditi ulogu scintigrafije somatostatinskih receptora u detekciji neuroendokrinih tumora, njihovom praćenju i procjeni te utvrditi učestalost i razloge obavljanja ove pretrage u KBC-u Split.

Za potrebe ovog rada retrospektivno je prikupljena dokumentacija KBC Split, Kliničkog zavoda za nuklearnu medicinu za razdoblje od 1.1.2019. do 31.12.2020. godine, o 152 slučaja obavljene scintigrafije somatostatinskih receptora. Statističkom obradom podataka i tabelarnim i grafičkim strukturama prikazani su podaci o pacijentima prema promatranim obilježjima.

U promatranoj skupini veća je zastupljenost muškaraca u odnosu na žene, a srednja vrijednost dobi je 65,50 godina. Trećina obavljenih pretraga spada u kategoriju kontrolnih uz podjednaku učestalost korištenja pretrage za procjenu stadija bolesti kao i za postavljanje dijagnoze. Najčešća lokacija suspektnih lezija prije pretrage je gastrointestinalni trakt (35,53%), a najčešća lokacija patoloških promjena u nalazu pretrage je bila jetra (50,88%). Pri svakoj pretrazi je snimljen i SPECT/CT.

Značajna uloga spomenutog pregleda u praćenju već dijagnosticirane bolesti i njegova uloga u procjeni terapije uz pravilno dijagnosticiranje sumnje na neuroendokrini tumor potvrđena je zajedno sa SPECT / CT-om kao nezamjenjiva metoda zbog poboljšanja dijagnostičke točnosti i bolje lokalizacije lezija i diferenciranja između patološkog i fiziološkog ili nespecifičnog unosa radiofarmaka.

**Ključne riječi:** neuroendokrini tumor, scintigrafija, somatostatinski receptori

**Rad sadrži:** 53 stranice, 3 slike, 11 tablica, 65 literaturnih referenci

**Jezik izvornika:** hrvatski

## **BASIC DOCUMENTATION CARD**

### **MASTER THESIS**

**University of Split**  
**University Department for Health Studies**  
**Graduate study of radiological technology**

**Scientific area: Biomedicine and health**  
**Scientific field: Nuclear medicine**

**Supervisor: prof. dr. sc. Ante Punda**

### **THE ROLE OF SCINTIGRAPHY IN DETECTION NEURENDOCRINE TUMORS (NET)**

Katarina Ivančević, 661330

**Summary:** The paper deals with the topic of neuroendocrine tumors (NET) and imaging diagnostic connections for their diagnosis, especially scintigraphy of somatostatin receptors as a method of choice. Neuroendocrine tumors as a heterogeneous group of neoplasms pose a major challenge in diagnosis and treatment. The paper presents methods for the diagnosis of neuroendocrine tumors, with special attention paid to imaging medical modalities, whether the imaging procedures were classical or functional. Based on previous knowledge and literature review, data on the specifics and sensitivity of individual methods are shown and the procedures for obtaining images are explained. Nuclear medical tests are set as an imperative in the diagnosis and monitoring of NET. The goal of this study was to determine the role of somatostatin receptor scintigraphy in the detection of neuroendocrine tumors, their follow up and disease assessment, and also to determine the frequency and reasons for performing of this diagnostic test in the KBC Split.

For the purposes of this paper, the documentation of KBC Split, Institute of Nuclear Medicine was collected retrospectively for the period from 1.1.2019. to 31.12.2020. Collected documentation shows data on 152 cases of performed somatostatin receptor scintigraphy. Statistical data processing and tabular and graphical structures show data on patients according to the observed characteristics.

In the observed group, the representation of men is higher compared to women, with a mean age value of 65.50 years. A third of examinations performed were follow up scintigraphy examinations and the frequency of this exam due to disease staging or disease diagnosis was nearly equal. The most common location of the suspected primary lesion was the gastrointestinal tract (35,53%) and the most common location of pathological lesions on exam was the liver (50,88%). SPECT/CT was performed at every case of examination.

A significant role of said examination in follow up of already diagnosed disease and its role in assessing therapy along with correctly diagnosing suspected neuroendocrine tumour was confirmed along with SPECT/CT as being an indispensable method due to improving diagnostic accuracy and better localization of lesions and differentiating between pathologic and physiologic or unspecific radiopharmaceutical uptake.

**Keywords:** neurendocrine tumor, scintigraphy, somatostatin receptors

**Thesis contains:** 53 pages, 3 figures, 11 tables, 65 references

**Original in:** Croatian





POPIS KRATICA:

$^{111}\text{In}$ -DTPA-oktreotid – indijem-111

$^{68}\text{Ga}$ -DOTATATE – galijem-68 obilježeni analozi somatostatinskih receptora

$^{99\text{m}}\text{Tc}$ -EDDA/HYNIC-Tyr3-Octreotide – tehnecijem-99m obilježeni oktreotid

ALARA – od eng. „As low as reasonably achievable“

DWI – difusion weighted imaging

IV – intravenski

kompjutoriziranom tomografijom s primjenom jednog kontrastnog sredstva

mCi– mili Curie, mjerna jedinica za količinu radioaktivnosti

MIP – maximum intensity projection

MR – magnetna rezonancija

MSCT – „multislice computed tomography“

NET – neuroendokrini tumor

PET – pozitronsko emisijska tomografija

PET/CT – pozitronska emisijska tomografija potpomognuta dijagnostičkom

PNET – neuroendokrini tumor gušterače (od. eng pancreatic neuroendocrine tumor)

RFA – radiofrekventna ablacija

SPECT – jednofotonska emisijska kompjutorizirana tomografija

SSRT – somatostatinski receptori

TNM – klasifikacija malignih tumora

WB – planarni scintigrami cijelog tijela (od engl. whole body)

# 1. UVOD

Neuroendokrini tumori maligne su, heterogene novotvorine, karakterizirane sposobnošću produkcije i izlučivanja biogenih amina i hormona. Najčešće su to tumori probavnog i dišnog sustava iz stanica neuroektodermalnog podrijetla. Mogu se podijeliti na funkcionalne i nefunkcionalne tumore od kojih ovi prvi imaju karakterističnu hipersekretornu produkciju pa i time izazivaju određene sindrome (1). Neuroendokrini tumori jedinstveni su zloćudni entitet koji se slikovnim postupkom može procijeniti na razne načine. Konvencionalni modaliteti snimanja kao što su CT, UZV, MRI i scintigrafija izvrsne su početne studije za lociranje primarnog tumora, procjenu opsega bolesti i plan kirurškog liječenja (2). Posljednjih godina nuklearna medicina postala je zakon za vizualizaciju i terapiju neuroendokrinih tumora upravo zbog uvida u metaboličke i biološke procese na razini stanice (3). Snimanje snažno pridonosi skrbi za pacijenta, a njegova uloga uglavnom uključuje otkrivanje i karakterizaciju primarnih lezija, postavljanje faza i naknadno praćenje. Morfološka slika, poput slike multidetektorskog CT-a i MR slike, najčešće je korištena tehnika za početnu procjenu i za isključivanje metastatskih bolesti. Uloga funkcionalne slike povezana je s povećanom ekspresijom somatostatinskih receptora na staničnoj membrani. Opseg ekspresije somatostatinskih receptora (SSRT) u vrijeme dijagnoze koristan je kao prognostički pokazatelj i može utjecati na kliničko liječenje, ukazujući na potencijal za liječenje ciljanim terapijama, koje predstavljaju alternativu operaciji. I morfološke i funkcionalne tehnike snimanja igraju komplementarnu ulogu, usmjerenu uglavnom statusom tumora u vrijeme prezentacije (4), a upravo je tehnološkim napretkom kombiniranje više tehnika snimanja dovelo do lakše vizualizacije i dijagnosticiranja malignih entiteta (5). Za potrebe ovog rada napravljena je retrospektivna studija na Zavodu za nuklearnu medicinu KBC-a Split o pacijentima kojima je napravljena scintigrafija radioaktivnim Tektrotydom i SPECT, kao komplementarni modalitet uz scintigrafiju u analiziranju problema neuroendokrinih tumora.

## **1.1.NEUROENDOKRINI TUMORI**

Neuroendokrini tumori (NET) su heterogene novotvorine koje potječu iz neuroendokrinih stanica iz različitih dijelova tijela. Najveći postotak zauzimaju tumori iz gastrointestinalnog i bronhopulmonalnog sustava (6). Usprkos raznovrsnosti u podrijetlu tkiva, svi tumori dijele neke zajedničke elemente u obliku porasta neuroendokrinih markera. NET-i su karakterizirani elementima endokrine diferencijacije, ali isto tako pokazuju i imunohistokemijska obilježja živčanih stanica (mogućnost sinteze neurotransmitera, neuromodulatora, neuropeptidnih hormona) pa zbog toga izazivaju i veliki broj kliničkih simptoma te je kao takvima potrebno posebno pristupiti njihovom dijagnosticiranju i terapiji (7).

### **1.1.1. Povijest**

Prvi put su NET-i opisani kao sporo rastući tumori, povoljnije stope preživljenja od karcinoma. Opisao ih je Öberendorfer početkom 20. stoljeća kao karcinoide. Smatrani su benignima za razliku od adenokarcinoma. Međutim dokazano je da i te spororastuće novotvorine imaju zloćudni potencijal u obliku metastaza (8). Ubrzo je postalo očito da se riječ karcinoid koristi za široki spektar novotvorina neuroendokrinog podrijetla, sa širokom lepezom sekretornih bioaktivnih medijatora. Kulchitsky je 1897. godine uočio sindrom nastao zbog lučenja viška serotonina te su time neuroendokrini tumori postali prepoznatljivi kao tvorbe koje uzrokuju hipersekreciju neuropeptida, neuromodulatora, neurotransmitera itd., iako su takvi tumori, zapravo, samo jedna od podskupina neuroendokrinih tumora (9).

### **1.1.2. Epidemiologija**

Smatra se da neuroendokrini tumori čine 0.5% svih malignih tumora, a razvojem novih genetičko-molekularnih i imunohistokemijskih metoda smatra se da je stvarni postotak incidencije NET-a veći, što se dokazuje obdukcijским istraživanjima (10). Također, veliku ulogu igra i povećana svjesnost o ovim tumorima (4). Primjerice, danas

se zna da imaju sporiji rast i relativno je duže preživljenje pacijenata u odnosu na druge malignitete, čak i uz prisustvo metastaza.

Neuroendokrini tumori najčešće pojavljuju u probavnom sustavu (62-67%) i plućima (22-27%) (1), a mjesto metastaza su okolni limfni čvorovi, jetra, kosti i nadbubrežne žlijezde. Petogodišnje preživljenje u bolesnika sa lokaliziranim tumorom iznosi oko 93%, a u proširenoj bolesti 74%. Prisutnost metastaza smanjuje taj postotak na 74% (4). Najpovoljniju prognozu imaju pacijenti s rektalno smještenim tumorom (74%-88%) i tumorom u crvuljku (70%-79%) (1). Ukupno preživljenje pacijenata s neuroendokrinim tumorima, prema podacima iz velikih studija, iznosi 67.2% tijekom pet godina (4). Rizik neuroendokrinih tumora raste s postojanjem povijesti bolesti unutar obitelji i smatra se da od NET-a oboljevaju pacijenti mlađi od prosjeka za dob obolijevanja od ostalih tumora (7). Glavni genetski sindromi za koje je utvrđeno da nose povećani rizik za NET su uključeni u tablicu 1.

Tablica 1. Povezanost genetskih sindroma i NET-a

	SINDROM	Pogođeni geni	Povezani NET-i
MEN 1 Multipla endokrina neoplazija tip 1	Zollinger – Ellison sindrom	MeN1	Gastrinom, inzulinom, VIPom, glukagonom, somatostatinom, tumori probavnog sustava, bronhopulmonalni i tumori timusa
MEN 2 Multipla endokrina neoplazija tip 2	MEN2A sindrom MEN2B sindrom	RET	feokromocitom
MEN 4 Multipla endokrina neoplazija tip 4	Preklapanja sa MEN sindromima	CDKN1B	NET Pankreas/pluća/probavni
VHL	Von Hippel- Lindau bolest	VHL	Feokromocitom, paragangliom, PNET
CGA	Mahvash bolest	SDHD, SDHAF2, SDHC, SDHB	paragangliom
TSC	Spektar benignih tumora, abnormalnosti kože i kognitivni problemi	TSC1, TSC2	Feokromocitom, PNET

Izvor: [https://www.cancer.gov/types/pheochromocytoma/hp/pheochromocytoma-treatment-pdq#cit/section\\_1.3](https://www.cancer.gov/types/pheochromocytoma/hp/pheochromocytoma-treatment-pdq#cit/section_1.3)

### 1.1.3. Klasifikacija

S obzirom da neuroendokrini tumori nastaju iz stanica lokaliziranih po cijelom tijelu, otežana je njihova klasifikacija. Anatomska podjela svrstava NET-e u skupinu gastroenteropankreatičkih tumora, neuroendokrine tumore pluća i timusa, karcinom štitnjače, hipofize, paratiroidnih žlijezda, tumore perifernog živčanog sustava, feokromocitom, NET-e dojke, jajnika, mokraćnog sustava, Merckel cell i tumore nasljednih sindroma kao što su MEN 1 i MEN 2, Von Hippel-Lindau, neurofibromatoze tip 1 i tuberozne skleroze (11).

NET-e možemo podijeliti na funkcionalne i nefunkcionalne, ovisno o hipersekreciji hormona i stvaranju sindroma vezanog uz prisutnost viška određenih hormona. U prvoj skupini najčešći su inzulinomi i gastrinomi (7). Nefunkcionalni tumori češće ne pokazuju simptome i slučajno se otkrivaju tek kada počnu veličinom fizički utjecati na okolne organe (5).

Najveći problem u klasifikaciji NET-a je raznovrsnost ovih tumora u smislu invazivnosti i podjele.

Prema klasifikaciji Williamsa i Sandlera iz 1963. godine tumori se dijele:

1. Tumori prednjeg crijeva (pluća, želudac, duodenum, gušterača, proksimalni jejunum)
2. Tumori srednjeg crijeva (distalni jejunum, ileum, apendiks, proksimalni kolon)
3. Tumori stražnjeg crijeva (distalni kolon i rektum)

Pojam karcinoid koristio se za sve NET-e, a danas se upotrebljava za tumore iz srednjeg crijeva, za koje je karakteristična pojava karcinoidnog sindroma (5). Danas vrijedi klasifikacija prema WHO iz 2010. godine prema kojoj se tumori dijele na temelju diferencijacije (dobro i slabo diferencirani tumori), određivanjem proliferacijskog indeksa s Ki-67 protutijelom i broju mitozu u preparatu (12,13) kao što je prikazano u tablici 2.

Tablica 2. Klasifikacija neuroendokrinih tumora prema Svjetskoj zdravstvenoj organizaciji (2010)

NEUROENDOKRINI TUMOR		NEUROENDOKRINI KARCINOM
NET G1	NET G2	NET G3
Ki – 67 indeks <2%	Ki-67 indeks 3-20%	Ki-67index <20%
Broj mitozā <2/10 HPF	Broj mitozā 2-20/10HPF	Broj mitozā >20/10 HPF
Dobro diferenciran	Umjerenodiferenciran	Slabo diferenciran
Spororastući		Brzorastući/agresivan

#### 1.1.4. Etiologija

Smatra se da su neuroendokrini tumori neoplazme nastale iz pluripotentnih matičnih stanica, a naziv neuroendokrini opisuje njihovo ponašanje i izgled stanica koje dijele zajednički fenotip, izgled i proizvodnju peptidnih hormona, specifičnih za stanični tip, i biogenih amina, ali su različite u pogledu histoloških značajki, proliferacije, hormonske proizvodnje i agresivnosti. Osim toga ove stanice eksprimiraju markere poput sinaptofizina i kromogranina A, te dijele i ove markere s neuronskim stanicama koje proizvode peptidne hormone i iz tog razloga su dobile oznaku „neuroendokrine“ (14).

Neuroendokrine stanice rasprostranjene su u tijelu kao jedinke u sluznicama ili kao tvorevine u obliku organa s endokrinom funkcijom: hipofiza, paratireoidne žlijezde, otočići gušterače i paragangliji. Iz toga dolazimo do zaključka da su potencijalne stanice podrijetla NET-a lokalne sekretorne matične stanice epitela sluznice i žlijezda (9).

Većina slučajeva NET-a nije povezana s nasljednim čimbenicima rizika. Istraživači procjenjuju da nasljedni čimbenici mogu biti povezani sa 17% PNET-ova i s 25% feokromocitomima i paragangliomima, a ostale stope variraju ovisno o primarnom mjestu i podtipovima tumora (15).

### **1.1.5. Klinička prezentacija**

Pacijenti koji boluju od NET-a mogu imati različite simptome ovisno o progresiji bolesti, položaju tumora, postojanju karakterističnih simptoma vezanih za hipersekreciju bioloških medijatora. Često je dijagnoza postavljena kasno upravo zbog prirode nefunkcionalnih tumora, uz kojih se vežu nespecifični simptomi (uzrokovani metastazama ili veličinom i lokalizacijom tumora) ili potpuna odsutnost simptoma (16).

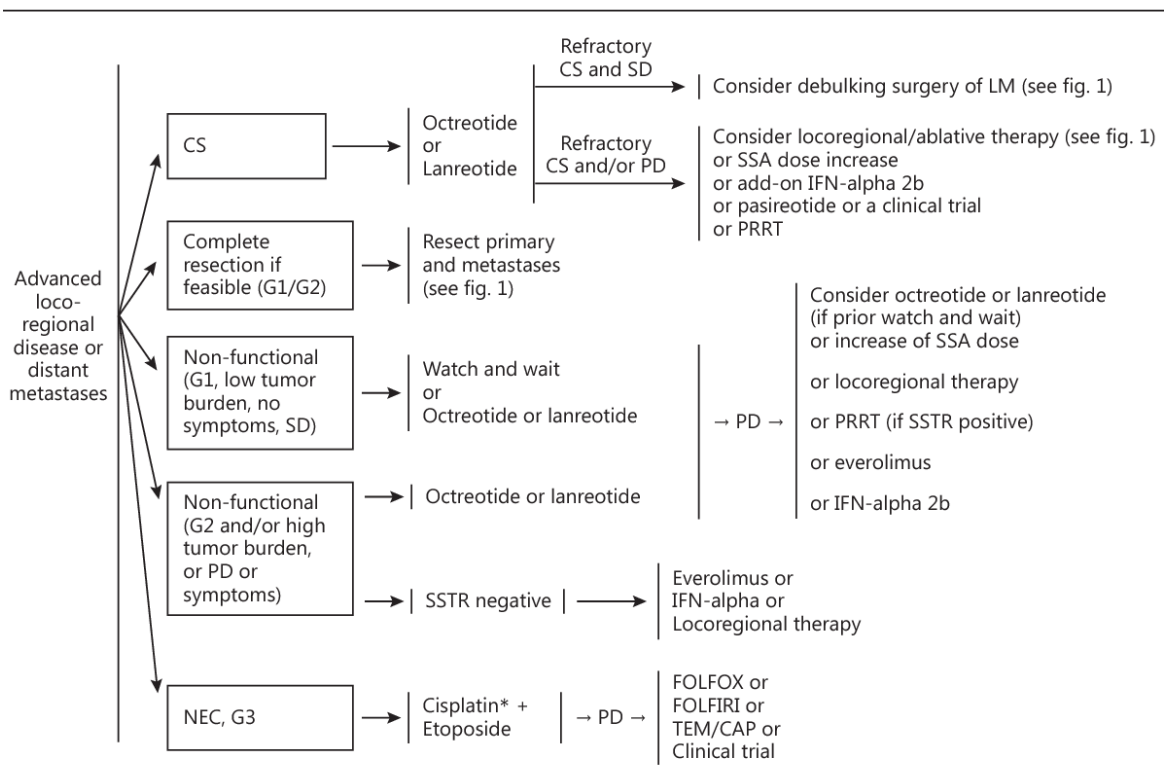
Karcinoidni sindrom jedan je od najprepoznatljivijih simptoma postojanja neuroendokrino tumora. Uzrokovan je hipersekrecijom serotonina, histamina i drugih bioaktivnih supstanci. Crvenjenje, proljevaste stolice, palpitacije, tahikardija, kolike, hipertenzija, bronhospazam samo su neki od karakterističnih simptoma kojima se u literaturi opisuje ovaj sindrom. Karcinoidna kriza je po život opasno stanje koje se pojavljuje u stresnim situacijama, primjenom terapije ili tijekom terapijskih postupaka. Nastupa pogoršanje klasičnih simptoma, tzv. flushing uz tahikardiju. Karakterističan problem neliječenog karcinoidnog sindroma je desnostrano zadebljanje endokarda, trikuspidnog i plućnog zaliska, što se povezuje sa povećanim mortalitetom (17).

Neuroendokrini tumori gušterače daju specifične simptome i veće su učestalosti. Gastrinom se manifestira Zollinger – Ellison sindromom (peptički ulkus, proljev, bol u trbuhu), dok glukagonom zbog proizvodnje viška glukagona uzrokuje hiperglikemiju i simptome povezane sa šećernom bolešću. Inzulinom se manifestira hipoglikemijom, a VIPom Verner – Morrison sindromom (18).

### **1.1.6. Liječenje**

Odluku o liječenju neuroendokrinih tumora donosi tim stručnjaka, a ona ovisi o svakom pacijentu posebno tj. o vrsti neuroendokrino tumora, TNM stupnju, klasifikaciji, funkcionalnosti i dostupnosti određenih metoda (19). Na slici 1. prikazane su preporuke liječenja prema gradusu tumora (slika 1.).





Slika 1. Primjer preporuka/algorithmata liječenja NET-a

Izvor:

[https://www.azdelta.be/sites/default/files/mdl\\_oncologisch\\_handboek\\_neuro\\_endocriene\\_tumor\\_0.pdf](https://www.azdelta.be/sites/default/files/mdl_oncologisch_handboek_neuro_endocriene_tumor_0.pdf)

Za ove tumore specifično je kasno postavljanje dijagnoze ili slučajno otkivanje. Također, klinička slika nastaje ovisno o hipersekreciji i veličini tumora. Liječenje nije standardizirano i pristup liječenju je multidisciplinarni (20). Operativno liječenje dovodi do smanjenja tumorske mase i samim time utječe na kvalitetu života pacijenta ako već ne i na potpuno izlječenje (tumori manji od 2 cm) (21). Glavna prepreka je kasno otkrivanje bolesti i prisutnost metastaza u jetri i pozitivnih limfnih čvorova (22). Smanjenjem opterećenja jetre većina pacijenata postaju kandidati za kiruršku intervenciju u svrhu smanjenja ili odstranjivanja tumorske mase (16). Kod palijativne terapije cilj je ukloniti što veću masu tumora u svrhu smanjenja izlučivanja bioaktivnih medijatora tj. smanjenje tegoba (21).

Citodestruktivne metode kao što su RFA, laserska ablacija, krioterapija i embolizacija hepatalne arterije koriste se u svrhu smanjenja tumorske sekrecije. Koriste se kod bolesnika kao palijativna terapija, često uz brojne nuspojave (20).

Radionuklidna terapija temelji se na postojanju SSRT2 receptora. Terapija se temelji na vezivanju radiofarmaka na nosač i transportiranju radioaktivne supstance na ciljano mjesto tj. tumor, gdje se lokalnom radijacijom tretira tumor. Većina radioterapeutika dobivena je modifikacijom oktreotida u svrhu povećavanja vezivanja na SSRT2 receptore.

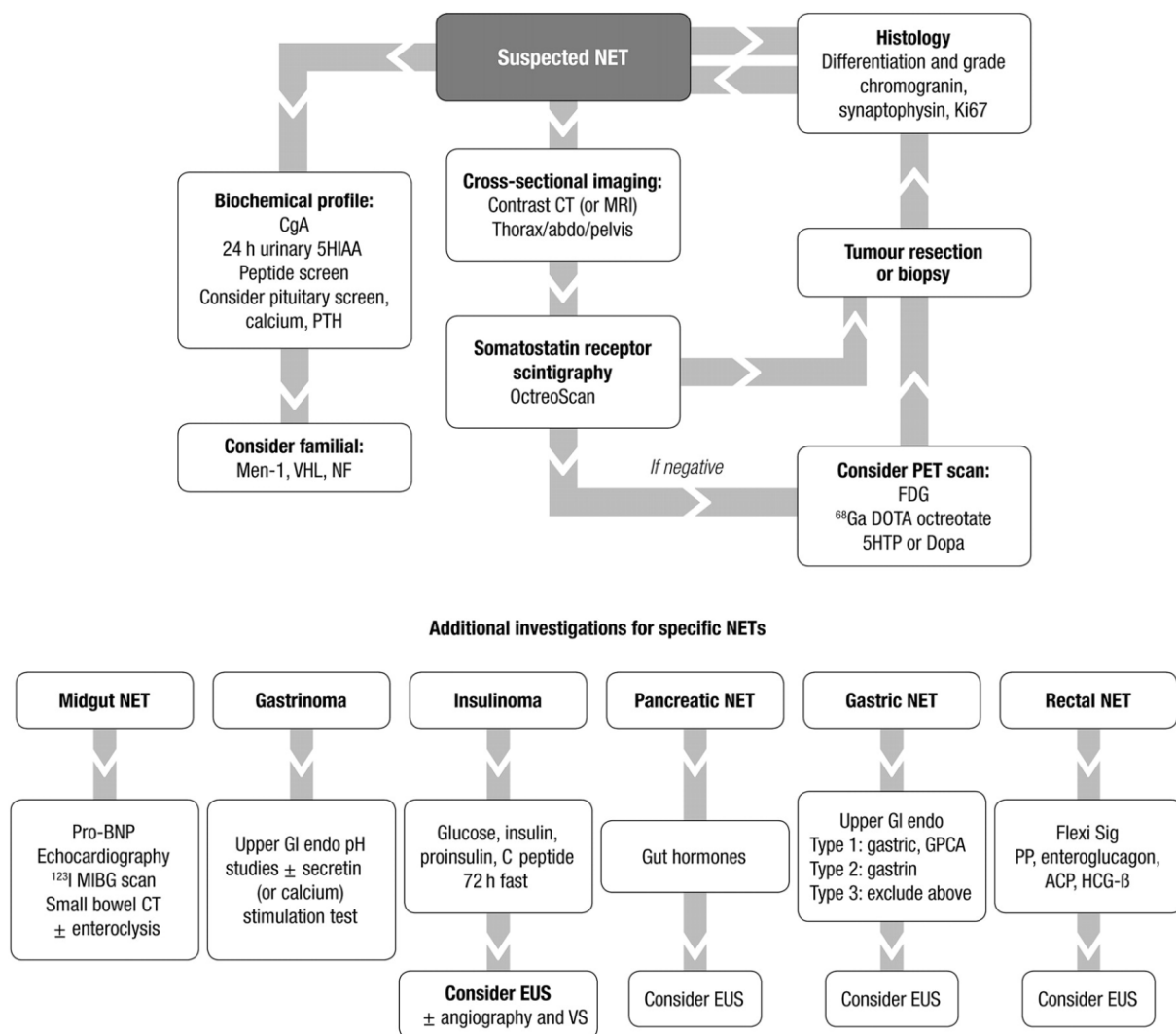
Sistemska liječenje najčešće rezultira smanjenjem klinički izraženih simptoma, a najučinkovitiji su analozi somatostatina, lanreotid, oktreotid produljenog djelovanja. Njihov učinak očituje se u poboljšanju kvalitete života, ali ima vrlo malo utjecaja na regresiju (23, 24).

Statistika pokazuje i produljenje preživljenja kod korištenja interferona u kombinaciji sa analozima somatostatina (25).

Citostatična kemoterapija metoda je izbora kod pacijenata sa loše diferenciranim NET-ima (26).

## 1.2. DIJAGNOSTIKA NEUROENDOKRINIH TUMORA

Dokazivanje neuroendokrinih tumora otežano je velikom raznolikošću NET – a, ali i kliničkim manifestacijama koje variraju zavisno o vrsti tumora i hormonalnoj produkciji kao što je prikazano na slici 2.



Slika 2. Prikaz dijagnostike NET-a

izvor: [https://www.enets.org/current\\_guidelines.html](https://www.enets.org/current_guidelines.html)

### **1.2.1. Laboratorijska dijagnostika**

Laboratorijsku dijagnostiku NET-a otežavaju nam velika raznolikost sekretornih produkata (27). U dijagnostici neuroendokrinih tumora najbolje nam pomažu sekretorni produkti stanica iz kojih potječu i sami tumori. Ipak u laboratorijsko dijagnostičkoj praksi najčešće se koristi određivanje serumske koncentracije kromogranina A i koncentracija 5 hidroksiindolactene kiseline (krajnji metabolit serotonina) u 24-satnom urinu. Prate se i koncentracije gastrina, serotonina i kateholamina (20). Kromogranini su proteini koji se otpuštaju zajedno sa peptidima kod brojnih NET-a. Manje od 10% NET-a su funkcionalni (luče hormone i peptide) (27).

### **1.2.2. Konvencionalne slikovne metode**

Današnji ciljevi slikovne dijagnostike su uz detekciju i postavljanje dijagnoze, karakterizacija i „staging“ tumora. Zahvaljujući tehnologiji, slikovni modaliteti bi mogli pokriti značajne uloge u dijagnostici NET-a kao što su procjena agresivnosti tumora i predviđanja terapijskog odgovora (7). Ipak, najpouzdaniji način procjene tumora je invazivno, biopsijom ili kirurškom intervencijom te histološkom analizom uzorka. Nekoliko studija pokušalo je na temelju radioloških prediktora procijeniti vidljivost i malignost tumora, povezanost s patološkim značajkama i kliničkim ishodima (1).

#### **1.2.2.1. MSCT**

Slikovna dijagnostika danas predstavlja nezamjenjivu kariku u dijagnostici neuroendokrinih tumora, njihovoj lokalizaciji i procjeni malignosti (28). MSCT kao metoda oslikavanja rendgenskim zrakama, omogućuje prikaz tkiva različite atenuacije zračenja i na taj način prikazuje patološke novotvorine. Prednost ove metode je korištenje

intravenskog i oralnog kontrastnog sredstva koje pomaže u preciznoj detekciji patologije u anatomskom smislu. Lako je dostupna i široko rasprostranjena (20).

MSCT je trenutno jedan od početnih modaliteta u dijagnosticiranju i lokaliziranju NET-a. Često su to pacijenti sa već izraženim simptomima, u kasnijoj fazi bolesti koja je već metastazirala (28). Međutim, postoji niz CT protokola koji se kreću od jednostavnog nekontrastnog CT-a na jednom kraju spektra i CT perfuzije kao složenog protokola dostupnog samo na vrhunskim skenerima. Pojačana vaskulariziranost ovih tumora omogućuje vrlo preciznu lokalizaciju uz pomoć IV kontrastnog sredstva. Standard u dijagnosticiranju ovih tumora su kontrastni trofazni protokoli, a neuroendokrini tumori gastrointestinalnog i bronhopulmonalnog sustava, najbolje su „obojani“ u arterijskoj fazi protokola (29). Arterijska faza igra glavnu ulogu u standardizaciji otkrivanja endokrinih metastaza u jetri i preporuča se sustavno provođenje CT i MR snimanja kako u početnom tako i u kontrolnom pregledu (30). U novijim istraživanjima postavljaju se različiti dijagnostički algoritmi s ciljem procjene slikovnih značajki u predoperacijskom stagingu tumora. Odnos između kontrastnog protokola i koncentracije kontrastnog medija u krvi omogućuje procjenu funkcionalnih parametara korištenjem perfuzijskog CT-a: protok krvi, volumen krvi, srednje vrijeme prolaska krvožilnog sustava i vaskularna propusnost. Ti nam podaci pružaju mjere perfuzije tkiva (31). CT izvediv je u bolesnika s endokrinim tumorima gušterače i odražava MVD. Perfuzijska CT mjerenja povezana su s histoprognozičkim čimbenicima, poput indeksa proliferacije i klasifikacije WHO (32). MSCT protokoli pokazali su se uspješnim i u procjenama neuroendokrinih tumora gušterače u predoperativnim procjenama staginga (33). Analiza jetrenih metastatskih promjena iz primarnog pankreasnog NET-a izvedena na CT snimkama s kontrastom može biti korisna neinvazivna metoda u predviđanju histološkog stupnja tumora i metaboličkog ponašanja (34).

#### 1.2.2.2. Magnetna rezonanca

Magnetna rezonanca (MR) kao neinvazivna slikovna dijagnostika pronašla je svoje mjesto u različitim specijalizacijama. Korištenje magnetskog polja u stvaranju slike smatra se neškodljivo u odnosu na rendgenske zrake jer ne dolazi do ionizacije tkiva. S obzirom da su pacijenti oboljeli od NET-a često mladi i imaju očekivanu dužu stopu preživljenja, ova metoda nameće se kao rješenje, prema smjernicama, za ALARA princip opterećenja populacije zračenjem iz medicinskih izvora. Karakteristično za MR je niz različitih vrsta snimanja ili tehnika kojim dobivamo različitu kontrastnost tkiva ovisno o njihovim svojstvima.

Magnetna rezonanca se općenito u studijama pokazala kao metoda izbora u razlikovanju malignih i benignih novotvorina jetre (35). Istraživanje koje je usporedilo MR, CT i Octreoscan pokazalo je najveću osjetljivost MR-a za otkrivanje jetrenih lezija (78,56%) (30). Tumori s visokom staničnom gustoćom imaju otežanu difuziju, a budući da se NET- i sastoje od čvrsto zbijenih stanica, DWI se nameće kao metoda izbora za otkrivanje lezija i učestalih kontrola snimanja cijelog tijela, obuhvaćajući područje barem od vrata do prepona, s DWI projekcijama maksimalnog intenziteta (MIP) cijelog područja, daje izvrsnu procjenu i prednost s obzirom da NET može metastazirati na mnogo različitih mjesta. Provedeno je samo nekoliko studija koje procjenjuju moguću korist DWI-a cijelog tijela u otkrivanju NET-a. Međutim, pokazalo se da je MRI, s kontrastnim sredstvom specifičnim za jetru ili DWI, osjetljiviji na metastaze u jetri od CT-a pojačanog kontrastom (35, 36). Prema istraživanjima, jetrena arterijska faza bila je ta koja je otkrila najveći broj metastaza. Naime, jetrena arterijska faza otkrila je 90% metastaza, a to je ujedno bila i sekvenca na kojoj je otkriven maksimalan broj metastaza u 70% pacijenata. „Fat-Suppressed T2-W Fast Spin-Echo“ sekvenca bila je najkorisnija za kombiniranje s jetrenom arterijskom fazom jer je ta kombinacija omogućila otkrivanje maksimalnog broja metastaza iz neuroendokrinih tumora u više od 80% pacijenata. Zaključno, jetrene metastaze iz neuroendokrinih tumora imale su tipičan hipervaskularni obrazac u 73% pacijenata. Kombinacija arterijske faze jetre i suzbijenih brzih spin-echo T2W sekvenci prikazivala je 80% jetrenih metastaza izvedenih iz neuroendokrinih tumora, a te bi se sekvence mogle smatrati osnovnim MR protokolom kod ovih pacijenata

(37). Novija istraživanja preporučaju MRI jetre kao početni i predoperativni medij u bolesnika sa metastatskim presadnicama. Također se predlaže scintigrafija uz primjenu prikladnog radionuklida kao komplementarna metoda u otkrivanju lokalizacije bolesti u ostatku tijela (28).

### 1.2.2.3. Endoskopski ultrazvuk

Endoskopska metoda ima prednost u mogućnosti biopsije. Metoda ultrazvuka pojačanim kontrastnim sredstvom (CEUS – contrast enhanced ultrasound) može pomoći u detekciji NET-a u ileumu, gušterači ili metastaze u jetri kada drugi modaliteti zakažu (38). To je poboljšani način UZV snimanja, a često može smanjiti potrebu za skupljim dijagnostičkim metodama. Prednost ove metode je u biokompatibilnim ultrazvučnim kontrastnim sredstvima pomoću kojih liječnici preciznije dijagnosticiraju zdravstvena stanja. Prednost je i prikaz hemodinamskih promjena u stvarnom vremenu. Indikacija za ovu pretragu su NET-i gušterače s metastatskim promjenama jetre, međutim uloga u prognoziranju i predviđanju odgovora u bioterapiji ovih tumora nije standardizirana (39). Ova relativno nova tehnika koristi kontrastno sredstvo s mikro mjehurićima (3-5  $\mu\text{m}$ ) i pokazala se korisnom za karakterizaciju tumora jetre i rješavanju problema neodređenih čvorova. Ovakva kontrastna sredstva odobrena su u više od 50 zemalja i imaju manji broj nuspojava nego primjerice CT kontrastna sredstva. Na tržištu je dostupno više mogućnosti, a zajedničko im je da su intravenska kontrastna sredstva koja nakon injiciranja difundiraju u krv kroz 5 min, pa se i kontrastno sredstvo može ubrizgavati u intervalima od oko 5min. S obzirom da se kontrastno sredstvo ne izlučuje putem bubrega, ovakva pretraga je metoda izbora kod bolesnika kojima je CT ili MR kontraindiciran zbog zatajenja bubrega. Evaluacija u stvarnom vremenu također omogućuje detaljnu procjenu uzorka punjenja arterijske faze i vaskularne morfologije unutar lezije jetre koji su često presudni za diferencijalnu dijagnozu hipervaskularnih lezija jetre. CEUS je relativno jeftin i vrlo ga dobro podnose pacijenti koji su klaustrofobični, lako se može ponoviti u kratkim intervalima ako je potrebno bez rizika od ionizirajućeg zračenja. I na kraju, CEUS se može izvesti odmah kada se identificira novi čvor na jetri, omogućavajući trenutnu

karakterizaciju dobroćudnih jetrenih čvorova kao što su hemangiomi i izbjegavajući dodatne slikovne postupke (40).

### **1.2.3. Funkcionalne slikovne metode**

Vizualizacija bioloških procesa na molekularnoj i staničnoj razini funkcionalnim slikovnim metodama glavna je odrednica nuklearne medicine. Upotrebom radiofarmaka omogućeno nam je vizualizirati atipično nakupljanje kao maligne procese u tijelu. Povezivanjem dvaju elemenata, nosača i radioaktivne supstance, dobivamo proizvod koji, zavisno o svojim obilježjima, koristimo kao sredstvo vizualizacije ili terapijski produkt.

#### 1.2.3.1. Scintigrafija

Temelji scintigrafije počivaju na raspadu radioaktivnih atoma. Emitiranje gama zraka iz nestabilnih atoma glavni je princip stvaranja slike tj. dijagnostičke informacije u tijelu. Gama kamerom taj se raspad očitava i analogno digitalnom pretvorbom i kompjuteriziranim algoritmima daje nam informaciju o raspodjeli, fiziološkom i/ili patološkom nakupljanju radiofarmaka u tijelu (41).

Gama kamera uređaj je od presudne važnosti u scintigrafiji. Osnovni dijelovi od kojih je sastavljena su olovni kolimator, scintilacijski kristal natrijevog jodida (NaI), fotomultiplikatori i elektronički sustav važan za analogno digitalnu konverziju tj. pretvaranje informacije u digitalan zapis. Gama zraka emitirana iz tijela pacijenta prolazi kroz otvore tzv. paralelnog olovnog kolimatora do kristala natrijevog jodida. Zrake uzrokuju scintilaciju zbog ionizacije uzrokovane gama zrakom. Fotomultiplikatorske cijevi pretvaraju svjetlosni signal u električni i amplificiraju ga. Računalnim algoritmima očitava se energija zračenja i koordinate interakcije gama zrake s kristalom se pretvaraju u sliku tj. piksel na zaslonu uređaja (42).



Snimanje NET-a, analogizma somatostatina, započelo je unatrag dva desetljeća uporabom Indium-111-Octreotida. Ubrzo je ta metoda naišla na ograničenja u smislu dostupnosti, cijene i opterećenja zračenjem pa se kao rješenje nametnuo Tc-99m. Osim skraćanja vremena pretrage (jednodnevni protokol), njegova kemijska i fizikalna svojstva pokazala su se optimalnija u pretragama vezanim za dijagnostiku i praćenje neuroendokrinih tumora. Pojavom PET/CT-a i novih radiofarmaka, funkcionalne metode dobivanja slike postale su imperativ u praćenju NET-a. Novija istraživanja potvrđuju upotrebu Ga68-DOTA peptida kao najkorisnijeg u slikovnoj dijagnostici, otkrivanju recidiva, planiranju molekularne radioterapije neoperabilnih NET-a. Bitno je naglasiti da potonji još uvijek nije u širokoj upotrebi i ograničena je njegova dostupnost (43).

#### 1.2.3.2. MIBG

Radiofarmak metajodbenzilguanidin, sintetiziran na sveučilištu Michigan, još se 1980. koristio za vizualizaciju nadbubrežnih žlijezda u životinja, te je time postavljen temelj za scintigrafiju čovjeka. Put unosa MIBG preklapa se sa metaboličkim putem noradrenalina, pa se biodistribucija ovog radiofarmaka događa u organima sa adrenergičkom inervacijom. Organi koji se najčešće vizualiziraju su žlijezde slinovnice, jetra, slezena i mokraćni mjehur (44)

MIBG skeniranje koristi se za pronalaženje određenih neuroendokrinih tumora, poput feokromocitoma i paraganglioma. (45)

#### 1.2.3.3. Scintigrafija somatostatinskih receptora

Nakon razvoja okterotida, kao nosača koji se veže na somatostatinske receptore, razvila su se sredstva kojima je cilj radioaktivno obilježiti oktreatid u svrhu vizualizacije somatostatinskih receptora visoke gustoće prisutnih u tumorima. 1987. predstavljen je oktreatid s radioaktivnim I-123. Mane ovog radiofarmaka su ograničena, kratko poluvrijeme

raspadanja i značajno pozadinsko nakupljanje radiofarmaka u području abdomena na scintigramu. Da bi se prevladale te poteškoće ubrzo je predstavljen indij-111 DTPA koji je konjugiran na osnovnu molekulu oktreotida. Scintigrafska pretraga u kojoj se koristi ovaj radiofarmak poznatija je u literaturi pod imenom Octreoscan (44).

Osjetljivost metode je oko 90% za tumore probavne cijevi, ali je mala za npr. inzulinom koji ima manju ekspresiju somatostatinskih receptora. Octreoscan je koristan u procjeni odgovora na terapiju analogima somatostatina. Rutinski se koristi u procjeni lokalizacije bolesti kod ekstrahepatalnih lezija. Ograničavajući čimbenik je nakupljanje radiofarmaka kod upalom zahvaćenih zglobova zbog reumatoidnog artritisa, kod sarkoidoze i granulomatoza, ali i pacijenata na terapiji depo preparatima somatostatina.

### Tc-99m

Tehnećij – 99 metastabilni je nuklearni izomer tehnećija (izotop tehnećija) koji se koristi kao radionuklid u slikovnim dijagnostičkim metodama. Posebnost ovog radioizotopa je u emitiranju gama zraka približno iste valne duljine kao i klasične rendgenske zrake i kratak poluvijek. To ga čini odličnim za medicinsko skeniranje i dobivanje informacija u tijelu, ali ne i terapijskim produktom. Tehnećij 99 metastabilni otkriven je kao produkt ciklotronskog bombardiranja molibdena, čime je dobiven molibden 99, radionuklid dužeg poluraspada. Tehnećij je lako dostupan medicinskim ustanovama jer se proizvodi raspadom molibdena 99 eluiranjem iz generatorskih sustava. Generatorski sustav napravljen je od kolumne na kojoj se molibden apsorbira u obliku molibdata ( $\text{MoO}_4^{2-}$ ). Raspadom na tehnećij dovodi do stvaranja pertehnetata koji se lako izlučuje iz stupca fiziološkom otopinom u bočicu pod vakuumom. Technetium-99m propada emisijom  $\gamma$ -zraka od 140 keV (89%), što je idealno za snimanje medicinskim gama kamerama, a može se davati pacijentima u dozama s malim zračenjem. Njegovo poluvrijeme raspada od 6 sati dovoljno je za pripremu  $^{99\text{m}}\text{Tc}$  radiofarmaka (u bolnicama ili centraliziranim radio-ljekarnama), njihovu moguću distribuciju, obavljanje kontrole kvalitete, davanje pacijentu, nakupljanje u ciljnom organu i stjecanje slike (41).

Napredak u kemiji koordinacije tehnećija i napretkom u detektorskim tehnologijama i algoritmima rekonstrukcije omogućilo je da tehnećij odigra važnu ulogu

u nuklearnoj medicini. Danas je osim scintigrafije značajna njegova uloga i u SPECT pretragama (41).

Korištenje Tc-99m umjesto In-111 imalo je nekoliko prednosti koje uključuju bolju dostupnost, jeftinije i kvalitetnije slike. Uz to je manja izloženost zračenju pacijenata i osoblja nuklearne medicine (43)

Scintigrafija s analozima somatostatina obilježenim  $^{111}\text{In}$ - ili  $^{99\text{m}}\text{Tc}$  postala je glavna slikovna tehnika za NET-ove, posebno one koji izražavaju veliku gustoću somatostatinskih receptora, poput gastroenteropankreatičkih tumora. Ovaj se postupak rutinski koristi za lokaliziranje primarnog tumora, procjenu širenja bolesti, praćenje učinka liječenja i odabir pacijenata za radionuklidnu terapiju (46). Osim za otkrivanje i lokalizaciju neuroendokrinih tumora i pripadajućih metastaza, scintigrafija nam omogućuje praćenje bolesnika u smislu kontrole i za procjenu progresije ili recidiva bolesti. Isto tako koristimo je i kao metodu u prognozi na terapiju kod pacijenata koji imaju pojačano nakupljanje radiofarmaka (vjerojatnije je da će pozitivno reagirati na terapiju radionuklidima) (33). Tzv. Octreoscan vrsta je scintigrafije koja se koristi za pronalaženje karcinoida, neuroendokrinih tumora gušterače i za lokalizaciju sarkoidoze. Naziva se i scintigrafija somatostatinskih receptora (SRS). Radiofarmak koji je analog somatostatinskih receptora se ubrizgava se u venu i putuje kroz krvotok. Radiofarmak se veže na tumorske stanice koje imaju receptore za somatostatin. Gama kamera detektira gama zrake koje emitira radiofarmak i različitim algoritmima se detektirano zračenje prikazuje kao slika. Octreoscan je trenutni standard u imagingu temeljenom na somatostatinu, koristan dodatak u obradi NET-ova, posebno kada je korišten sa SPECT-om i CT-om, i vjerojatno je najčešće korištena slikovna pretraga u dijagnostici NET-a. Ima izvrsnu specifičnost i prednost mu je što predstavlja jedinu funkcionalnu slikovnu studiju dostupna za većinu ovih tumora (47). Sveprisutnost SSTR na površinama NET stanica čini ih idealnim ciljevima za liječenje i snimanje. istraživači su otkrili da je Octreoscan lokalizirao 86% karcinoida, 89% neuroblastoma, 86% feokromocitoma, 94% paraganglioma i 80% PNET-a (35). SPECT / CT snimanje može pomoći u lokalizaciji žarišta abnormalnog nakupljanja tragova točnije od same scintigrafije ili samog SPECT-a i treba ga uzeti u obzir kad god je dostupno. Znanje o normalnoj akumulaciji radioaktivnog oktrotida u tkivu važno je za interpretaciju slike. Ovaj radionuklid može

se vidjeti u hipofizi, štitnjači, jetri, slezeni, bubrezima, mjehuru i povremeno žučnoj kesi (48).

#### 1.2.3.4. PET/CT i SPECT

PET i SPECT su „molecular imaging methods“, tj. metode koje mjere ili prikazuju neke molekularne biološke procese, dok su CT i MR „anatomic imaging methods“, tj. prikazuju anatomske, morfološke promjene u pojedinim tkivima ili organima. Kombiniranjem ovih metoda možemo precizno pozicionirati biološke procese od interesa u tijelu. To rezultira boljom detekcijom novotvorina, preciznijim anatomskim pozicioniranjem akumulacije radiofarmaka, odnosno boljim lokaliziranjem malignih zbivanja (49).

Radiofarmaci za jednofotonsku računarsku tomografiju (SPECT) uglavnom se sastoje od pojedinačnih malih molekula obilježenih radioaktivnim izotopom koji emitira gama zračenje, kao što je indij-111, jod-123, galij-67, odnosno tehnećij-99m. SPECT tehnika, vrlo je slična planarnom snimanju konvencionalne nuklearne medicine pomoću gama kamere (to jest, scintigrafije), ali u mogućnosti je pružiti istinske 3D informacije. Ti se podaci obično prikazuju u obliku presjeka kroz pacijenta, ali se prema potrebi mogu slobodno formatirati ili manipulirati. Za dobivanje slike u pacijenta je potrebno injicirati radiofarmak. Radiofarmak je specifičan i veže na određene vrste tkiva. Emisijom zračenja radiofarmak nam ukazuje na područje interesa tj. povećane koncentracije nakupljanja, bilo to patološko ili fiziološko.

Pozitronsko emisijska tomografija (PET) je jedna od najosjetljivijih metoda slikovne dijagnostike. Snimanje se vrši pomoću radionuklida koji raspadom emitiraju pozitivno nabijene beta čestice. Mana ove metode jesu kratkoživi radionuklidi pa se tehnika može koristiti u blizini medicinskih ciklotrona ili radionuklidnih laboratorija.

Tijekom posljednjih nekoliko godina napravljena su značajna poboljšanja razvojem visoko specifičnih radiofarmaka za PET studije koji odražavaju različite metaboličke putove NET-ova. Među tim radiofarmacima, analozi somatostatina s oznakom <sup>68</sup>Ga sve

se više koriste u specijaliziranim centrima u Europi za PET i PET / CT imaging i pokazuju vrlo obećavajuće rezultate s visokom dijagnostičkom osjetljivošću. Trenutno se istražuju novi analozi somatostatina s različitim afinitetom za receptore, kao i drugi peptidi koji će u budućnosti dodatno poboljšati dijagnostičke i terapijske sposobnosti (51). Snimanje pozitronske emisijske tomografije cijelog tijela (PET) 5-hidroksitriptofanom obilježenim s izotopom ugljika ( $^{11}\text{C}$ ) može se koristiti kao univerzalna tehnika snimanja za vizualizaciju malignih lezija u nizu dobro diferenciranih NET-a (52).

Korištenje radiofarmaka 5-hidroksitriptofana obilježenog sa  $^{11}\text{C}$  pokazalo se kao bolja metoda u detekciji tumora manjih od 0,5 cm. Kako znamo da je 5-HTP prekursor u sintezi serotonina, ovaj radiofarmak se pokazao odličnim jer daje informaciju o metabolizmu tumora (53).

#### 1.2.3.5. PET s $^{18}\text{F}$ -fluorodeoksiglukozom (FDG)

PET s  $^{18}\text{F}$ -fluorodeoksiglukozom (FDG) je metoda osjetljiva za brzorastuće i agresivne tumore. FDG se ne nakuplja u svim neuroendokrinim tumorima već više u slabo diferenciranim tumorima i tumorima s visokom proliferacijskom aktivnosti (54). U venu se ubrizgava mala količina FDG, vrste radioaktivne glukoze. PET uređaj stvara sliku detekcijom zračenja u kružnoj detektorskoj glavi. Detekcija zračenja bilježi se na liniji odgovora – LOR (line of response). Sjecište dviju takvih linija daje nam informaciju o mjestu anihilacijskog zračenja u tijelu. Korištenje radiofarmaka FDG-a prikazujemo pojačan metabolizam glukoze u tumorskim tkivima (55).

#### 1.2.3.6. $^{68}\text{Ga}$ -DOTATE PET

Spojevi korišteni u PET-u za otkrivanje neuroendokrinih tumora su  $^{68}\text{Ga}$ -DOTA-TOC,  $^{68}\text{Ga}$ -DOTA-TATE i  $^{68}\text{Ga}$ -DOTA-NOC. Nastavci TOC, TATE I NOC daju nam informaciju o afinitetu ovog modificiranog okterotida za somatostatinske receptore. Sintaza  $^{68}\text{Ga}$ -DOTA relativno je lagana i ne zahtijeva ciklotron, vrijeme pretrage je skraćeno na 2h, veća je prostorna razlučivost u usporedbi sa SPECT-om čime se pruža

bolja vizualizacija malih lezija.  $^{68}\text{Ga}$ -DOTA-NOC ima deset puta veći afinitet za SSRT receptore i ima širi spektar (SSRT 2, 3 i 5) (56).

## **2. CILJ RADA**

Pokušali smo ostvariti nekoliko ciljeva, pri tom smo se uže opredijelili za sljedeće:

1. usvojenost osnovnih znanja o neuroendokrinim tumorima
2. prikaz dosadašnjih saznanja o slikovnoj dijagnostici neuroendokrinih tumora
3. prikaz podataka o specifičnosti i osjetljivosti konvencionalnih i funkcionalnih slikovnih dijagnostika u detekciji NET-a

Također cilj ovog rada je statističkom obradom podataka utvrditi ulogu scintigrafije u dijagnostici neuroendokrinih tumora te usporediti statistiku s podacima u literaturi:

1. utvrditi učestalost korištenja scintigrafije somatostatinskih receptora u KBC Split
2. utvrditi epidemiološke karakteristike pacijenata kojima se radi navedena pretraga u smislu njihove dobi, spola, osnovnih indikacija za pretragu i njihovih nalaza te dobivene podatke usporediti s dosadašnjim saznanjima
3. utvrditi ulogu SPECT-a kao komplementarne metode uz scintigrafiju

### **3. METODE I MATERIJALI**

U empirijskom dijelu rada koriste se kvantitativne metode u biomedicini. Za potrebe ovog istraživanja pristupljeno je bazama podataka KBC-a Split, Kliničkog zavoda za nuklearnu medicinu, te su retrospektivno prikupljeni anamnestički podaci pacijenata koji su podvrgnuti scintigrafiji somatostatinskih receptora u Kliničkom zavodu za nuklearnu medicinu KBC-a Split u periodu od 01.01.2019. do 31.12.2020. godine. U radu se koriste metode tabelarnog prikazivanja kojima se ispituje struktura prema sociodemografskim obilježjima i promatranim obilježjima zdravstvenog stanja. Upotrebom  $\chi^2$  testa prezentira se razlika u razdiobi ispitanika prema promatranim obilježjima. Analiza je rađena u statističkom softveru STATISTICA 12. Istraživanje je obuhvatilo 152 slučaja učinjene pretrage s pacijentima oba spola dobi od 29 do 86 godina. Svim pacijentima učinjena je scintigrafija somatostatinskih receptora s tehnecij 99m obilježenim oktrotidom – Tektrotyd (Polatom) uz SPECT/CT abdomena i drugih regija po indikaciji specijalista nuklearne medicine.

**BOLESNICI:** Svi podaci pohranjeni su i obrađivani u elektronskom obliku, pri čemu su poštovani propisi za zaštitu osobnih podataka. Pristup podacima omogućen je od strane Etičkog povjerenstva KBC-a Split.

**SCINTIGRAFIJA S TEHNECIJ 99M OBILJEŽENIM OKTROTIDOM:** Kod pacijenata je provedena planarna scintigrafija cijelog tijela radiofarmakom Tc99m-EDDA/HYNIC-Tyr3-Octreotide (Tektrotyd, Polatom) da bi se pokazala ekspresija somatostatinskih receptora kod neuroendokrinih tumora. Radiofarmak Tc99m-EDDA/HYNIC-Tyr3-Octreotide je pripravljen prema uputama proizvođača i injiciran intravenozno od strane inženjera radiološke tehnologije, prosječne aktivnosti 15mCi. Obilježavanje je provedeno na Kliničkom zavodu za nuklearnu medicinu KBC-a Split. Čistoća pripravka iznosila je najmanje 95%.

UPUTE ZA SNIMANJE SCINTIGRAFIJE TEKTRITIDOM (PRIPREMA PACIJENTA)



1. Bolesnik/bolesnica 3-4 dana prije snimanja treba prekinuti uzimanje somatostatina ili ako prima depo preparate snimanje učiniti neposredno prije sljedeće doze, u dogovoru sa specijalistom interne medicine
2. Bolesnik/bolesnica s uputnicom i dosadašnjim nalazima dolazi u Zavod za nuklearnu medicinu
3. Temeljem anamneze i uvidom u dokumentaciju specijalist nuklearne medicine odrađuje daljnji tijek pretrage
4. Injicira se 20mCi Tc-99m-tektrotida u kubitalnu venu
5. Nakon 2h i 4h bolesnik/bolesnica dolazi na snimanje, izmokri se, ukloni sve metalne predmete, legne na stol ispod gama kamere
6. Snima se cijelo tijelo uz dodatne statičke snimke pojedinih dijelova tijela
7. Specijalist nuklearne medicine analizira dobivene snimke i odlučuje o dodatnim pretragama SPECT tehnologije
8. Po potrebi se snimanje može ponoviti i nakon 24h

#### PROTOKOL SNIMANJA I AKVIZICIJA SLIKE

1. planarni scintigrami cijelog tijela („whole body scan“ EARLY) - 2h po injiciranju radiofarmaka (brzina snimanja 10 cm/min)
2. planarni scintigrami cijelog tijela („whole body scan“ LATE) - 4h po injiciranju radiofarmaka (dužina snimanja 120 cm; brzina snimanja 8 cm/min)
3. SPECT/CT abdomena - 4 sata po injiciranju radiofarmaka
4. SPECT/CT regije interesa po procjeni liječnika specijalista nuklearne medicine

Sva snimanja su provedena na aparatu Symbia T Serije (Siemens Medical Solutions, Erlangen, Njemačka), dvoglavoju gama kameri. WB (whole body) scintigrafija je snimana 2 sata i 4 sata po injiciranju. Korištena je navedena dvoglava kamera te paralelni niskoenergetski kolimator uz energetski prozor 140keV, pretraga je urađena u ležećem položaju. Brzina stola je po prvom skeniranju 10 cm po minuti, a u drugom 8 cm po minuti. Matrica: 256x1024.

SPECT/CT sniman je 4 sata po injiciranju radiofarmaka, bez upotrebe oralnog ili intravenskog kontrastnog sredstva. SPECT snimanje provedeno je uz veličinu matrice 128x128, faktor uvećanja 1.0 i orbitu snimanja 180 stupnjeva. Snimljene su 32 projekcije

uz trajanje snimanja svake projekcije 20 sekunda. Potom je snimljen niskodozni CT u kraniokaudalnom smjeru uz debljinu sloja snimanja 5 mm pri naponu rendgenske cijevi 130 kV.

Sve snimke rekonstruirane su na SyngoMI VB10B radnoj stanici (Siemens Medical Solutions, Erlangen, Njemačka).

Analizu scintigrama napravili su specijalisti nuklearne medicine, zaposlenici Zavoda za nuklearnu medicinu KBC-a Split te su podaci retrospektivnom analizom iščitani iz zaključenih nalaza.

## **4. REZULTATI**

U ispitivanom uzorku pacijenti muškog spola su za 34 pacijenta učestalije zastupljeni u odabranom uzorku u odnosu na pacijentice, te je postojanje razlike u zastupljenosti statistički značajno ( $\chi^2=7,61$ ;  $p=0,006$ ) (tablica 3.). Srednja životna dob promatranih pacijenata je 65,50 godina (IQR=56,00-73,50), te se starosna dob promatranih pacijenata kretala u rasponu od 29 do 86 godina, odnosno promatrani pacijenti su starije životne dobi (tablica 4.).

Tablica 3. Raspodjela prema spolu

spol			$\chi^2$	p*
	n	%		
muški	93	61,18	7,61	0,006
ženski	59	38,82		

\* $\chi^2$  test

Tablica 4. Dob pacijenata u vrijeme pretrage

	N	Prosjek	SD	Medijan	IQR	Minimum	Maksimum
<b>dob (u vrijeme pretrage)</b>	152	63,80	12,72	65,50	(56,00-73,50)	29,00	86,00

Srednja doza primijenjenog radiofarmaka kod učinjenih pretraga je 15 mCi (IQR=14,00-17,00 mCi), dok se veličina doze kretala u rasponu od 12 do 20 mCi (tablica 5.).

Tablica 5. Primijenjena doza radiofarmaka (mCi)

	N	Prosjek	SD	Medijan	IQR	Minimum	Maksimum

<b>doza (mCi)</b>	152	15,55	2,29	15,00	(14,00-17,00)	12,00	20,00
-------------------	-----	-------	------	-------	---------------	-------	-------

Za 62 je veći broj slučajeva pri kojem su pacijenti prvi put na pregledu u odnosu na broj slučajeva pacijenta koji su rade kontrolnu pretragu, te je ispitivanjem utvrđeno postojanje statistički značajne razlike u zastupljenosti ( $\chi^2= 25,29$ ;  $p<0,001$ ) (tablica 6.). Procjena stadija bolesti (staging) je učestalija kod 6 promatranih pacijenata u odnosu na potrebu postavljanja dijagnoze bolesti, a ispitivanjem razlike u zastupljenosti nije utvrđeno postojanje statistički značajne razlike ( $\chi^2= 0,24$ ;  $p=0,624$ ) (tablica 7.).

Tablica 6. Raspodjela prema pregledu

<b>prvi ili kontrolni pregled</b>			$\chi^2$	<b>p*</b>
	<b>N</b>	<b>%</b>		
Prvi	107	70,39	25,29	<0,001
Kontrolni	45	29,61		

\* $\chi^2$  test

Tablica 7. Raspodjela prema indikaciji

Potreba postavljanja dijagnoze ili procjene stadija		$\chi^2$	p*
	N		
Procjena stadija bolesti	79	51,97	0,24
Dijagnostika	73	48,03	0,624

\* $\chi^2$  test

Najčešća lokacija suspektne primarne lezije prije učinjene pretrage je bio gastrointestinalni trakt (n=54; 35,53%), potom gušterača (n=37; 24,34%). Po jedan slučaj u uzorku je imao suspektnu primarnu leziju prisutnu na vratu, u korijenu mezenterija, štitnjači, mokraćnom mjehuru, parotidi, te žučnom mjehuru. Kod 23 promatrana pacijenta (15,13%) lokacija primarne lezije je bila potpuno nepoznata te je pretraga indicirana na temelju kliničke slike i/ili povišenih specifičnih biokemijskih markera (tablica 8.). Kod promatranih slučajeva najčešće je nalaz scintigrafske pretrage bio negativan (n=84; 55,26%), dok je negativan nalaz učestaliji od pozitivnog nalaza u 27 slučajeva, te je ispitivanjem utvrđeno postojanje razlike u zastupljenosti nalaza prema rezultatu ( $\chi^2=53,78$ ;  $p<0,001$ ) (tablica 9.). Kao posebna kategorija su izdvojeni nalazi gdje je pojačano nakupljanje radiofarmaka prikazano u processus uncinatusu gušterače što može biti i fiziološki nalaz.

Tablica 8. Raspodjela prema lokaciji primarne lezije

<b>Lokacija primarne lezije</b>		
	<b>n</b>	<b>%</b>
gastrointestinalni trakt*	54	35,53
Gušterača	37	24,34
Nepoznata	23	15,13
Pluća	22	14,47
želudac*	14	9,21
tanko crijevo*	13	8,55
debelo crijevo*	10	6,58
duodenum*	9	5,92
apendiks*	6	3,95
Jetra	5	3,29
Medijastinum	3	1,97
adrenalna žlijezda	2	1,32
Vrat	1	0,66
korijen mezenterija	1	0,66
Štitnjača	1	0,66
mokraćni mjehur	1	0,66
Parotida	1	0,66
žučni mjehur	1	0,66

\* prikazan ukupan i pojedinačan zbroj lezija gastrointestinalnog trakta

SPECT/CT pretraga je napravljena najčešće jedan put (n=92; 60,53%), dok je u najmanjem broju slučajeva pretraga napravljena 3 puta (n=14; 9,21%) (tablica 10.).

Tablica 9. Raspodjela prema ishodu scintigrafske pretrage

nalaz			$\chi^2$	p*
	n	%		
Uncinatus	11	7,24	53,78	<0,001
Pozitivan	57	37,50		
Negativan	84	55,26		

\* $\chi^2$  test

Tablica 10. Raspodjela prema broju dodatno učinjenih SPECT/CT pretraga

SPECT/CT			$\chi^2$	p*
	N	%		
1	92	60,53	60,68	<0,001
2	46	30,26		
3	14	9,21		

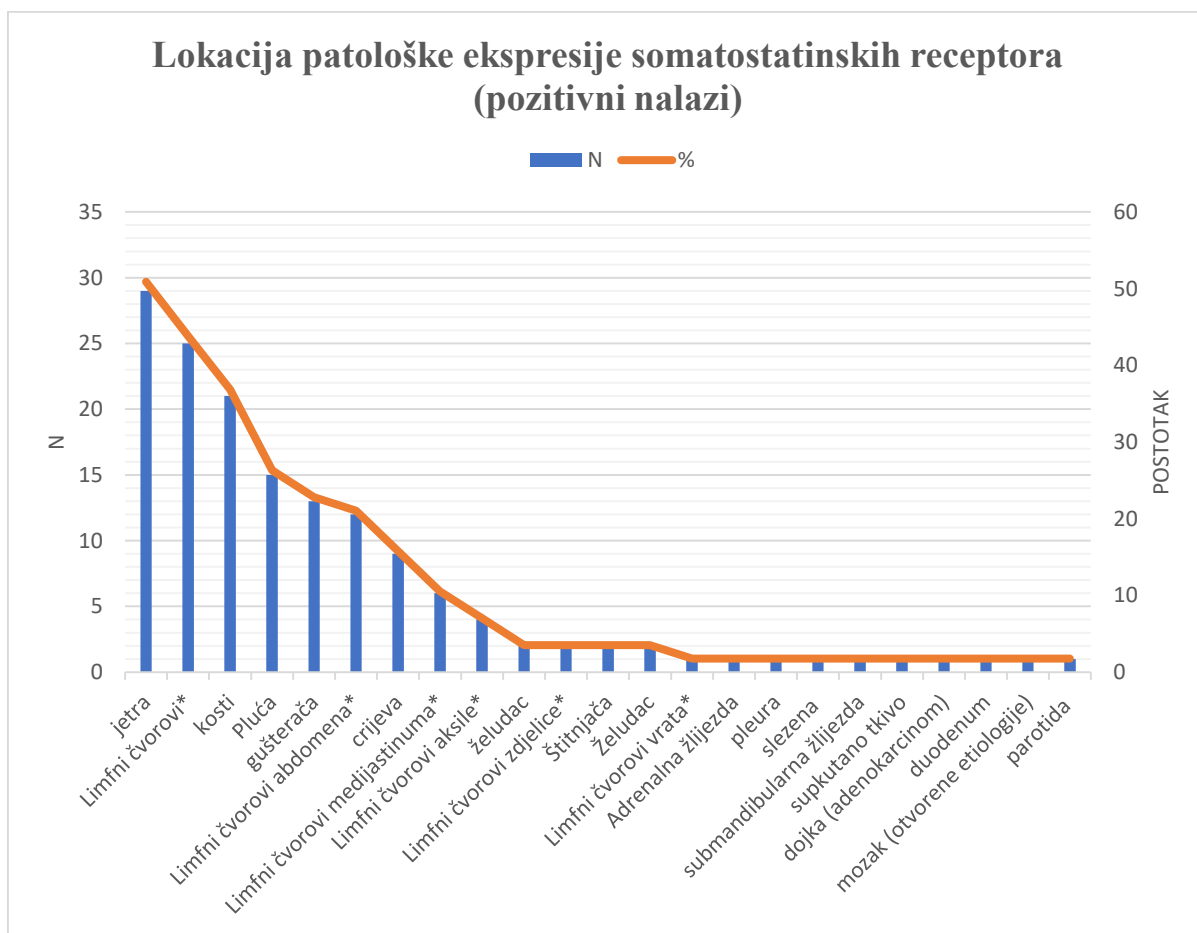
\* $\chi^2$  test

Kod pacijenata s jasnim patološkim nakupljanjem radiofarmaka (N=57) najveći broj promatranih pacijenata patološku ekspresiju somatostatinskih receptora imao je u jednom organu (N=23; 40,35%), dok je kod 21 pacijenta zahvaćeno 2 organa, a 3 ili više organa je zahvaćeno kod 13 pacijenata (tablica 11.).

Tablica 11. Raspodjela po broju zahvaćenih organa kod pozitivnih nalaza

broj zahvaćenih organa		
	N	%
1	23	15,13
2	21	13,82
3	3	1,97
4	3	1,97
5	3	1,97
6	4	2,63

Od svih jasno pozitivnih nalaza najviše područja patološke ekspresije somatostatinskih receptora bilo je lokalizirano u jetri (N=29; 50,88%) i u limfnim čvorovima različitih regija (N=25; 43,86) od kojih najviše u abdomenu (Slika 3.).



Slika 3. Lokacija patološke ekspresije somatostatinskih receptora



## 5. RASPRAVA

Kao što je već rečeno neuroendokrini tumori su heterogena skupina tumora čija incidencija je tijekom desetljeća rasla (57).

U uzorku ovog istraživanja pacijenata kojima je učinjena pretraga scintigrafija somatostatinskih receptora bio je statistički značajno veći broj muškaraca, a prosječna dob je bila 63 godine. U većini pronađenih relevantnih studija distribucija pacijenata po spolu nije pokazala značajne razlike te je podjela po spolu bila podjednaka (58, 59, 60). Očita razlika u odnosu na naš uzorak može biti posljedica većeg broja pacijenata u navedenim studijama, kao i činjenica da su u navedenim studijama uključeni pacijenti s dijagnosticiranim NET, dok u našem uzorku su uključeni i pacijenti bez dijagnosticirane bolesti kod kojih je vršena dijagnostička obrada. Najveći broj pacijenata u navedenim studijama je bio starije životne dobi, najčešće između 60. i 70. godine života što odgovara i našem uzorku (59, 60).

U periodu od dvije godine u KBC Split od učinjenih svih pretraga scintigrafije somatostatinskih receptora (SRS) jedna trećina ih je bila kontrolna scintigrafija što ukazuje na važnost ove pretrage u praćenju pacijenata s dijagnozom ili sumnjom na NET, kao i potrebu procjene učinka njihovog liječenja.

Svrha ove pretrage je postavljanje dijagnoze kod sumnje na postojanje neuroendokrinog tumora, ali podjednako važna je i procjena stadija bolesti kod već potvrđene bolesti patohistološkom dijagnostikom. U našem istraživanju je bila statistički neznčajna razlika u broja obavljenih pretraga SRS zbog potrebe procjene stadija bolesti u odnosu na potrebu postavljanja dijagnoze što bi značilo da se ova pretraga koristila jednako često u obje gore navedene indikacije. Nažalost pretraživanjem do sada objavljenih radova nije nađen podatak ovakvog tipa te ne možemo usporediti učestalost indikacija u KBC-u Split u odnosu na druge centre.

Kao jedan od podataka bilježili smo i lokaciju primarne lezije kod pacijenata koja je potvrđena patohistološki ili je postavljena klinička sumnja na nju drugim pretragama prije obavljanja scintigrafije. Distribucija podataka ukazuje da su one najčešće bile locirane u području gastrointestinalnog trakta, potom gušterače i pluća. U pretraženim

epidemiološkim studijama kao najčešća sijela neuroendokrinih tumora se navode upravo gastrointestinalni trakt koji po učestalosti slijede pluća (58, 59). Primjetno je da u navedenim studijama učestalost neuroendokrinih tumora gušterače zauzima 5-10% svih neuroendokrinih tumora u ispitivanim populacijama dok u našem uzorku gušterača zauzima 24% suspektnih lezija. Razlika se može objasniti činjenicom da je u pronađenim studijama riječ o potvrđenim bolestima, dok se u našem uzorku nalazi tek kliničkom obradom postavljene sumnje na leziju gušterače. Kako bi se rezultati bolje usporedili potrebno je istražiti broj patohistološki potvrđenih NET gušterače nakon već učinjene scintigrafske i ostale dijagnostičke obrade.

Od svih učinjenih scintigrafija somatostatinskih receptora tijekom dvije godine u KBC Split, nešto više od polovine je bilo negativno, odnosno nije pronađeno patološke ekspresije somatostatinskih receptora, a jasno pozitivan nalaz je pronađen u 37,5% obavljenih pretraga. Kao posebna stavka je izdvojen broj nalaza kod kojih je pronađeno pojačano nakupljanje radiofarmaka u proc. uncinatusu glave gušterače kao jedina vidljiva lezija u scintigrafskom nalazu. Istraživanja su pokazala da navedeno pojačano nakupljanje radiofarmaka učestalo može biti i fiziološko (61) te je u statističkoj obradi rezultata izdvojeno kao posebna kategorija koju ne možemo uvrstiti u jasno pozitivne ili negativne rezultate pretrage. Pronađena je tek jedna studija za usporedbu ovog podatka (62) te je vidljivo da se omjer pozitivnih (58%) i negativnih (42%) nalaza razlikuje u odnosu na naše rezultate. Navedena razlika može biti posljedica značajno manjeg broja ispitivanih slučajeva u promatranoj studiji kao i manjeg broja slučajeva gdje je sumnja na bolest postavljena na temelju kliničke slike i/ili povišenih biokemijskih markera i koji su većinom imali negativan nalaz pretrage. Također u navedenoj studiji je bio veći broj slučajeva kod kojih je pretraga indicirana u sklopu praćenja već postavljene dijagnoze neuroendokrinoog tumora.

Od svih jasno pozitivnih nalaza scintigrafije somatostatinskih receptora patološka ekspresija somatostatinskih receptora u jednom organu je prisutna u 40% slučajeva, dok je u 60% slučajeva prisutna u više organa u našem istraživanju. Iako se ne možemo sa sigurnošću izjasniti o omjerima primarnih i metastatskih lezija jer bi to zahtijevalo provjeru ostale dijagnostičke obrade, u koju nismo imali uvid, s obzirom na postojanje više organa s patološkom ekspresijom somatostatinskih receptora, možemo pretpostaviti

da je riječ o metastatskoj bolesti. To bi značilo da smo u našem uzorku našli metastaze osnovne bolesti u 60% pozitivnih pretraga. Većina pronađenih studija upućuje da se prisutnost metastaza kreće oko 20% prilikom postavljanja dijagnoze neuroendokrinog tumora, uz porast tog postotka pri kontrolnom pregledu (60, 63). Kao što je već navedeno značajan broj naših slučajeva su činili kontrolni pregled što bi mogao biti razlog ovako izraženoj razlici. Također pronađeno je i nekoliko istraživanja koja su imala sličan broj metastatske bolesti kao i naš uzorak, što je dodatan argument u prilog da je prethodno navedena razlika prvenstveno posljedica različitog uzorkovanja u studijama (64, 65).

Također u pretraženoj literaturi i prethodno učinjenim istraživanjima dijagnostike neuroendokrinih tumora pokazano je da su metastaze najčešće u jetru i limfne čvorove, uključujući regionalne i udaljene limfne čvorove, a najčešće primarne lezije su u gastrointestinalnom traktu i plućima (58, 59, 60, 63, 64, 65). Promatrajući raspodjelu slučajeva u našem istraživanju prema lokaciji patološke ekspresije somatostatinskih receptora pri učinjenoj pretrazi gdje je najčešća lokacija bila jetra, praćena limfnim čvorovima različitih regija možemo zaključiti da rezultati odgovaraju rezultatima drugih provedenih studija i prethodno poznatim saznanjima.

Prilikom svake pretrage je osim planarne scintigrafije cijelog tijela učinjena i SPECT/“low dose“ CT pretraga abdomena zbog fiziološkog nakupljanja korištenog radiofarmaka u jetri, slezeni, žučnom mjehuru te urinarnom i probavnom traktu koje bi moglo „prekriti“ eventualno patološko nakupljanje radiofarmaka i koje se ne bi moglo vidjeti na planarnom scintigramu, a dodatne SPECT/CT pretrage drugih regija su rađene za svako suspektno nakupljanje radiofarmaka na planarnom scintigramu cijelog tijela po procjeni specijalista nuklearne medicine. U 60% slučajeva snimljen je jedan SPECT/CT dok je u ostalim slučajevima snimljen veći broj SPECT/CT pretraga, što otprilike ogovara omjeru pozitivnih i negativnih nalaza pretrage u našem uzorku.

## 6. ZAKLJUČAK

Scintigrafija somatostatinskih receptora se i našim istraživanjem potvrdila kao pretraga koju trebaju pacijenti starije životne dobi s obzirom da se rizik obolijevanja od tumora povećava s dobi. Također je potvrđen značaj navedene pretrage u praćenju tijekom već dijagnosticirane bolesti i njene uloge u procjeni liječenja budući da je trećina obavljenih pretraga bila kontrolna pretraga, a u podjednakom omjeru je ova pretraga indicirana u procjeni stadija već dijagnosticirane bolesti, kao i zbog ispravnog dijagnosticiranja suspektnog neuroendokrinog tumora. Kao najčešće primarno sjelo neuroendokrinih tumora se potvrdio gastrointestinalni trakt, a kao najčešća lokacija metastaza neuroendokrinih tumora jetra i limfni čvorovi što je u skladu s prethodnim saznanjima. Nešto veći udio slučajeva s metastatskom bolesti je vjerojatno posljedica velikog udjela uključenih kontrolnih scintigrafskih pretraga koje su uglavnom indicirane u praćenju sistemske terapije proširenog neuroendokrinog tumora. SPECT/“low dose“ CT je nezaobilazna metoda pri izvođenju scintigrafije somatostatinskih receptora zbog poboljšanja točnosti dijagnoze i jasnog lokaliziranja lezija, kao i diferenciranja patološkog od fiziološkog ili nespecifičnog nakupljanja radiofarmaka. Sve ovo potvrđuje važnost ove pretrage i njenog ispravnog provođenja u suradnji medicinskih tehničara, inženjera radiologije i doktora medicine te potrebe stalne edukacije, kao i provođenja daljnjih istraživanja.

## **7. ZAHVALA**

*Zahvalu dugujem mentoru prof. dr. sc. Anti Pundi bez čijeg zalaganja ne bi bila moguća realizacija ovog rada. Također, veliko hvala dr. Marku Vuletiću na beskrajnom strpljenju i stručnoj pomoći.*

*Hvala kolegicama Josipi Bajan i Ivani Križić koje su me pratile i olakšale mi godine studiranja.*

*Najveće hvala mojoj obitelji na razumijevanju i podršci tijekom studiranja.*

## 8. LITERATURA

1. Öberg K. Carcinoid Tumors: Current Concepts in Diagnosis and Treatment. *Oncologist*. 1998;3(5):339-345. PMID: 10388123.
2. Hauso O, Gustafsson BI, Kidd M, Waldum HL, Drozdov I, Chan AK, Modlin IM. Neuroendocrine tumor epidemiology: contrasting Norway and North America. *Cancer*. 2008 Nov 15;113(10):2655-64. doi: 10.1002/cncr.23883. PMID: 18853416.
3. Buscombe JR, Bombardieri E. Imaging cancer using single photon techniques. *Q J Nucl Med Mol Imaging*. 2005 Jun;49(2):121-31. PMID: 16010250.
4. Cigrovski-Berković M (2009) Uloga citokina i čimbenika rasta u nastanku i napredovanju gastroenteropankreatičnih neurendokrinih tumora (GEPNET) / doktorska disertacija. Zagreb: Medicinski fakultet, 01.04.2009.
5. Modlin IM, Lye KD, Kidd M. A 5-decade analysis of 13,715 carcinoid tumors. *Cancer*. 2003; 97: 934–959.
6. Clift A, K, Kidd M, Bodei L, Toumpanakis C, Baum R, P, Oberg K, Modlin I, M, Frilling A: Neuroendocrine Neoplasms of the Small Bowel and Pancreas. *Neuroendocrinology* 2020;110:444-476. doi: 10.1159/000503721
7. Zjačić-Rotkvić V, Vrbanec D, Cigrovski Berković M, Rotkvić L. Smjernice za liječenje neuroendokrinih tumora probavnog sustava i gušterače. (2009) <http://www.hlz.hr/smjernice/Endokrinolosko%20društvo.pdf>
8. Pearson CM, Fitzgerald PJ. Carcinoid tumors; a re-emphasis of their malignant nature; review of 140 cases. *Cancer*. 1949 Nov;2(6):1005-26, illust. doi: 10.1002/1097-0142(194911)2:6<1005::aid-cncr2820020608>3.0.co;2-1. PMID: 15395198.
9. Öberg K Carcinoid tumors, the carcinoid syndrome, and related disorders, Kronenberg: Williams Textbook of Endocrinology, 11th ed. Saunders, An Imprint of Elsevier (2008)
10. Taal BG, Visser O. Epidemiology of neuroendocrine tumours. *Neuroendocrinology*. 2004;80 Suppl 1:3-7. doi: 10.1159/000080731. PMID: 15477707.

11. Soga J. Endocrinocarcinomas (carcinoids and their variants) of the duodenum. An evaluation of 927 cases. *J Exp Clin Cancer Res.* 2003 Sep;22(3):349-63. PMID: 14582691.
12. Klimstra DS, Modlin IR, Coppola D, Lloyd RV, Suster S. The pathologic classification of neuroendocrine tumors: a review of nomenclature, grading, and staging systems. *Pancreas.* 2010 Aug;39(6):707-12. doi: 10.1097/MPA.0b013e3181ec124e. PMID: 20664470.
13. O'Toole D, Grossman A, Gross D, Delle Fave G, Barkmanova J, O'Connor J, Pape UF, Plöckinger U; Mallorca Consensus Conference participants; European Neuroendocrine Tumor Society. ENETS Consensus Guidelines for the Standards of Care in Neuroendocrine Tumors: biochemical markers. *Neuroendocrinology.* 2009;90(2):194-202. doi: 10.1159/000225948. Epub 2009 Aug 28. PMID: 19713711.
14. Klöppel G. Neuroendocrine Neoplasms: Dichotomy, Origin and Classifications. *Visc Med.* 2017 Oct;33(5):324-330. doi: 10.1159/000481390. Epub 2017 Oct 16. PMID: 29177160; PMCID: PMC5697503.
15. <https://www.cancer.gov/types/pheochromocytoma/hp/pheochromocytoma-treatment-pdq>
16. Modlin IM, Oberg K, Chung DC, Jensen RT, de Herder WW, Thakker RV, Caplin M, Delle Fave G, Kaltsas GA, Krenning EP, Moss SF, Nilsson O, Rindi G, Salazar R, Ruzsniewski P, Sundin A. Gastroenteropancreatic neuroendocrine tumours. *Lancet Oncol.* 2008 Jan;9(1):61-72. doi: 10.1016/S1470-2045(07)70410-2. PMID: 18177818.
17. Oberg K. Pancreatic endocrine tumors. *Semin Oncol.* 2010 Dec;37(6):594-618. doi: 10.1053/j.seminoncol.2010.10.014. PMID: 21167379.
18. Öberg KE. Gastrointestinal neuroendocrine tumors. *Ann Oncol.* 2010 Oct;21 Suppl 7:vii72-80. doi: 10.1093/annonc/mdq290. PMID: 20943646.
19. Piháč, Mirta. Neuroendokrini tumor. Diplomski rad. 2014  
trajna poveznica: <https://urn.nsk.hr/urn:nbn:hr:105:648086>
20. Trogrlić, Mate. Scintigrafija somatostatinskih receptora pomoću oktetrotida obilježenoga Tehnecijem-99m u bolesnika s neuroendokrinim tumorima. Disertacija (2017.)

21. Oberg K, Castellano D. Current knowledge on diagnosis and staging of neuroendocrine tumors. *Cancer Metastasis Rev.* 2011 Mar;30 Suppl 1:3-7. doi: 10.1007/s10555-011-9292-1. PMID: 21311954.
22. Norton JA. Endocrine tumours of the gastrointestinal tract. Surgical treatment of neuroendocrine metastases. *Best Pract Res Clin Gastroenterol.* 2005 Aug;19(4):577-83. doi: 10.1016/j.bpg.2005.04.003. PMID: 16183528.
23. Panzuto F, Di Fonzo M, Iannicelli E, Sciuto R, Maini CL, Capurso G, Milione M, Cattaruzza MS, Falconi M, David V, Ziparo V, Pederzoli P, Bordi C, Delle Fave G. Long-term clinical outcome of somatostatin analogues for treatment of progressive, metastatic, well-differentiated entero-pancreatic endocrine carcinoma. *Ann Oncol.* 2006 Mar;17(3):461-6. doi: 10.1093/annonc/mdj113. Epub 2005 Dec 19. PMID: 16364959.
24. Shojamanesh H, Gibril F, Louie A, Ojeaburu JV, Bashir S, Abou-Saif A, Jensen RT. Prospective study of the antitumor efficacy of long-term octreotide treatment in patients with progressive metastatic gastrinoma. *Cancer.* 2002 Jan 15;94(2):331-43. doi: 10.1002/cncr.10195. PMID: 11900219.
25. Kölby L, Persson G, Franzén S, Ahrén B. Randomized clinical trial of the effect of interferon alpha on survival in patients with disseminated midgut carcinoid tumours. *Br J Surg.* 2003 Jun;90(6):687-93. doi: 10.1002/bjs.4149. PMID: 12808615.
26. Kouvaraki MA, Ajani JA, Hoff P, Wolff R, Evans DB, Lozano R, Yao JC. Fluorouracil, doxorubicin, and streptozocin in the treatment of patients with locally advanced and metastatic pancreatic endocrine carcinomas. *J Clin Oncol.* 2004 Dec 1;22(23):4762-71. doi: 10.1200/JCO.2004.04.024. Erratum in: *J Clin Oncol.* 2005 Jan 1;23(1):248. PMID: 15570077.
27. O'Toole D, Grossman A, Gross D, Delle Fave G, Barkmanova J, O'Connor J, Pape UF, Plöckinger U; Mallorca Consensus Conference participants; European Neuroendocrine Tumor Society. ENETS Consensus Guidelines for the Standards of Care in Neuroendocrine Tumors: biochemical markers. *Neuroendocrinology.* 2009;90(2):194-202. doi: 10.1159/000225948. Epub 2009 Aug 28. PMID: 19713711.



28. Maxwell JE, Howe JR. Imaging in neuroendocrine tumors: an update for the clinician. *Int J Endocr Oncol*. 2015;2(2):159-168. doi: 10.2217/ije.14.40. PMID: 26257863; PMCID: PMC4526141.
29. Bushnell DL, Baum RP. Standard imaging techniques for neuroendocrine tumors. *Endocrinol Metab Clin North Am*. 2011 Mar;40(1):153-62, ix. doi: 10.1016/j.ecl.2010.12.002. PMID: 21349416.
30. Dromain C, de Baere T, Lumbroso J, Caillet H, Laplanche A, Boige V, Ducreux M, Duvillard P, Elias D, Schlumberger M, Sigal R, Baudin E. Detection of liver metastases from endocrine tumors: a prospective comparison of somatostatin receptor scintigraphy, computed tomography, and magnetic resonance imaging. *J Clin Oncol*. 2005 Jan 1;23(1):70-8. doi: 10.1200/JCO.2005.01.013. PMID: 15625361.
31. O'Connor JP, Tofts PS, Miles KA, Parkes LM, Thompson G, Jackson A. Dynamic contrast-enhanced imaging techniques: CT and MRI. *Br J Radiol*. 2011 Dec;84 Spec No 2(Spec Iss 2):S112-20. doi: 10.1259/bjr/55166688. PMID: 22433822; PMCID: PMC3473907.
32. d'Assignies G, Couvelard A, Bahrami S, Vullierme MP, Hammel P, Hentic O, Sauvanet A, Bedossa P, Ruszniewski P, Vilgrain V. Pancreatic endocrine tumors: tumor blood flow assessed with perfusion CT reflects angiogenesis and correlates with prognostic factors. *Radiology*. 2009 Feb;250(2):407-16. doi: 10.1148/radiol.2501080291. Epub 2008 Dec 18. PMID: 19095784.
33. Tan EH, Tan CH. Imaging of gastroenteropancreatic neuroendocrine tumors. *World J Clin Oncol*. 2011 Jan 10;2(1):28-43. doi: 10.5306/wjco.v2.i1.28. PMID: 21603312; PMCID: PMC3095463.
34. Tamm EP, Bhosale P, Lee JH, Rohren EM. State-of-the-art Imaging of Pancreatic Neuroendocrine Tumors. *Surg Oncol Clin N Am*. 2016 Apr;25(2):375-400. doi: 10.1016/j.soc.2015.11.007. PMID: 27013371; PMCID: PMC4808582.
35. Albiin N. MRI of Focal Liver Lesions. *Curr Med Imaging Rev*. 2012 May;8(2):107-116. doi: 10.2174/157340512800672216. PMID: 23049491; PMCID: PMC3462338.

36. <https://www.uhb.nhs.uk/Downloads/pdf/CancerRpCrossSectionalImaging.pdf>
37. Bruegel M, Gaa J, Waldt S, Woertler K, Holzapfel K, Kiefer B, Rummeny EJ. Diagnosis of hepatic metastasis: comparison of respiration-triggered diffusion-weighted echo-planar MRI and five t2-weighted turbo spin-echo sequences. *AJR Am J Roentgenol.* 2008 Nov;191(5):1421-9. doi: 10.2214/AJR.07.3279. PMID: 18941080.
38. Schwarze V, Marschner C, Grosu S, Rübenthaler J, Knösel T, Clevert DA. Moderne sonographische Bildgebung bei neuroendokrinen Tumoren des Abdomens [Modern sonographic imaging of abdominal neuroendocrine tumors]. *Radiologe.* 2019 Nov;59(11):1002-1009. German. doi: 10.1007/s00117-019-00586-0. PMID: 31440790.
39. Del Prete M, Di Sarno A, Modica R, Lassandro F, Giorgio A, Bianco A, Muto M, Gasperi M, Del Prete F, Colao A, Montesarchio V, Faggiano A; ENETS Centre of Excellence Multidisciplinary Group for Neuroendocrine Tumors in Naples (Italy). Role of contrast-enhanced ultrasound to define prognosis and predict response to biotherapy in pancreatic neuroendocrine tumors. *J Endocrinol Invest.* 2017 Dec;40(12):1373-1380. doi: 10.1007/s40618-017-0723-x. Epub 2017 Jun 30. PMID: 28667452.
40. Kim TK, Jang HJ. Contrast-enhanced ultrasound in the diagnosis of nodules in liver cirrhosis. *World J Gastroenterol.* 2014 Apr 7;20(13):3590-6. doi: 10.3748/wjg.v20.i13.3590. PMID: 24707142; PMCID: PMC3974526.
41. Martini P, Boschi A, Cicoria G, Zagni F, Corazza A, Uccelli L, Pasquali M, Pupillo G, Marengo M, Loriggiola M, Skliarova H, Mou L, Cisternino S, Carturan S, Melendez-Alafort L, Uzunov NM, Bello M, Alvarez CR, Esposito J, Duatti A. In-house cyclotron production of high-purity Tc-99m and Tc-99m radiopharmaceuticals. *Appl Radiat Isot.* 2018 Sep;139:325-331. doi: 10.1016/j.apradiso.2018.05.033. Epub 2018 May 30. PMID: 29936404.
42. [https://www.fzsri.uniri.hr/files/FAKULTET/KATEDRE/Katedra\\_temeljne/Microsoft%20Word%20-%20Radioaktivnost\\_Primjena%20u%20medicini\\_povjerenstvo\\_Z.pdf](https://www.fzsri.uniri.hr/files/FAKULTET/KATEDRE/Katedra_temeljne/Microsoft%20Word%20-%20Radioaktivnost_Primjena%20u%20medicini_povjerenstvo_Z.pdf)

43. Al Bulushi N, Al Suqri B, Al Aamri M, Al Hadidi A, Al Jahdami H, Al Zadjali M, Al Risi M. Diagnostic accuracy of technetium-99m-octreotide in imaging neuroendocrine tumors, Oman hospital experience with literature review. *World J Nucl Med.* 2019 Apr-Jun;18(2):137-142. doi: 10.4103/wjnm.WJNM\_36\_18. PMID: 31040744; PMCID: PMC6476243.
44. Michael W. Hanson, MD Scintigraphic Evaluation of Neuroendocrine Tumors *Appl Radiol* 30(6):11-17, 2001
45. Ilias I, Divgi C, Pacak K. Current role of metaiodobenzylguanidine in the diagnosis of pheochromocytoma and medullary thyroid cancer. *Semin Nucl Med.* 2011 Sep;41(5):364-8. doi: 10.1053/j.semnuclmed.2011.03.003. PMID: 21803186; PMCID: PMC3415306.
46. A pictorial review on somatostatin receptor scintigraphy in neuroendocrine tumors: The role of multimodality imaging with SRS and GLUT receptor imaging with FDG PET-CT
47. Maxwell JE, O'Dorisio TM, Howe JR. Biochemical Diagnosis and Preoperative Imaging of Gastroenteropancreatic Neuroendocrine Tumors. *Surg Oncol Clin N Am.* 2016 Jan;25(1):171-94. doi: 10.1016/j.soc.2015.08.008. Epub 2015 Oct 31. PMID: 26610781; PMCID: PMC4663658.
48. Krenning EP, Kwekkeboom DJ, Bakker WH, Breeman WA, Kooij PP, Oei HY, van Hagen M, Postema PT, de Jong M, Reubi JC, et al. Somatostatin receptor scintigraphy with [111In-DTPA-D-Phe1]- and [123I-Tyr3]-octreotide: the Rotterdam experience with more than 1000 patients. *Eur J Nucl Med.* 1993 Aug;20(8):716-31. doi: 10.1007/BF00181765. PMID: 8404961.
49. Giannopoulou C. The role of SPET and PET in monitoring tumour response to therapy. *Eur J Nucl Med Mol Imaging.* 2003 Aug;30(8):1173-200. doi: 10.1007/s00259-003-1208-z. Epub 2003 Jun 14. PMID: 12811421.
50. Boschi A, Uccelli L, Martini P. A Picture of Modern Tc-99m Radiopharmaceuticals: Production, Chemistry, and Applications in Molecular Imaging. *Applied Sciences.* 2019; 9(12):2526. <https://doi.org/10.3390/app9122526>

51. Wolin EM. The expanding role of somatostatin analogs in the management of neuroendocrine tumors. *Gastrointest Cancer Res.* 2012 Sep;5(5):161-8. PMID: 23112884; PMCID: PMC3481148.
52. Xu C, Zhang H. Somatostatin receptor based imaging and radionuclide therapy. *Biomed Res Int.* 2015;2015:917968. doi: 10.1155/2015/917968. Epub 2015 Mar 24. PMID: 25879040; PMCID: PMC4387942.
53. Sundin A, Garske U, Orlefors H. Nuclear imaging of neuroendocrine tumours. *Best Pract Res Clin Endocrinol Metab.* 2007 Mar;21(1):69-85. doi: 10.1016/j.beem.2006.12.003. PMID: 17382266.
54. Masui T, Doi R, Ito T, Kami K, Ogawa K, Harada D, Uemoto S. Diagnostic value of (18)F-fluorodeoxyglucose positron emission tomography for pancreatic neuroendocrine tumors with reference to the World Health Organization classification. *Oncol Lett.* 2010 Jan;1(1):155-159. doi: 10.3892/ol\_00000029. Epub 2010 Jan 1. PMID: 22966275; PMCID: PMC3436448.
55. Wang Z, Chen JQ, Liu JL, Qin XG, Huang Y. FDG-PET in diagnosis, staging and prognosis of pancreatic carcinoma: a meta-analysis. *World J Gastroenterol.* 2013 Aug 7;19(29):4808-17. doi: 10.3748/wjg.v19.i29.4808. PMID: 23922481; PMCID: PMC3732856.
56. Sharma P, Singh H, Bal C, Kumar R. PET/CT imaging of neuroendocrine tumors with (68)Gallium-labeled somatostatin analogues: An overview and single institutional experience from India. *Indian J Nucl Med.* 2014 Jan;29(1):2-12. doi: 10.4103/0972-3919.125760. PMID: 24591775; PMCID: PMC3928745.
57. Öberg K. 1 . Neuroendocrine tumors (NETs): historical overview and epidemiology, *Tumori.* 2010;797–801.
58. Caldarella A, Crocetti E, Paci E. Distribution, incidence, and prognosis in neuroendocrine tumors: A population based study from a cancer registry. *Pathol Oncol Res.* 2011;17(3):759–63.
59. Luke C, Price T, Townsend A, Karapetis C, Kotasek D, Singhal N, et al. Epidemiology of neuroendocrine cancers in an Australian population. *Cancer Causes Control.* 2010;21(6):931–8.

60. Hallet J, Law CHL, Cukier M, Saskin R, Liu N, Singh S. Exploring the rising incidence of neuroendocrine tumors: A population-based analysis of epidemiology, metastatic presentation, and outcomes. *Cancer*. 2015;121(4):589–97.
61. Brabander T, Teunissen J, Kwekkeboom D. Physiological Uptake in the Pancreatic Head on Somatostatin Receptor Scintigraphy Using [<sup>111</sup>In-DTPA]Octreotide: Incidence and Mechanism. *Clin Nucl Med*. 2017;42(1):15–9.
62. Parisella MG, Chianelli M, D'alessandria C, Todino V, Mikolajczak R, Papini E, et al. Clinical indications to the use of <sup>99m</sup>Tc-EDDA/HYNIC-TOC to detect somatostatin receptor-positive neuroendocrine tumors. *Q J NUCL MED MOL IMAGING*. 2012;56:90-8.
63. Riihimäki M, Hemminki A, Sundquist K, Sundquist J, Hemminki K. The epidemiology of metastases in neuroendocrine tumors. *Int J Cancer*. 2016;139(12):2679–86.
64. Panzuto F, Nasoni S, Falconi M, Corleto VD, Capurso G, Cassetta S, et al. Prognostic factors and survival in endocrine tumor patients: Comparison between gastrointestinal and pancreatic localization. *Endocr Relat Cancer*. 2005;12(4):1083–92.
65. Pape UF, Böhmig M, Berndt U, Tiling N, Wiedenmann B, Plöckinger U. Survival and clinical outcome of patients with neuroendocrine tumors of the gastroenteropancreatic tract in a German referral center. *Ann N Y Acad Sci*. 2004;1014:222–33.

## 9. ŽIVOTOPIS

**Osobne informacije:** Katarina Ivančević (23/03/1994)

**Adresa:** Donji Muć 121, 21203 Donji Muć

**E-mail:** [katarina.maretic@gmail.com](mailto:katarina.maretic@gmail.com)

### **Obrazovanje i osposobljavanje:**

- |           |   |
|-----------|---|
| 2016/2017 | Upisan diplomski studij radiološke tehnologije, Sveučilišni odjel zdravstvenih studija  |
| 2012/2015 | Sveučilišna prvostupnica (baccalaureus) radiološke tehnologije, Sveučilišni odjel zdravstvenih studija, Ruđera Boškovića 35, 21000 Split (Hrvatska) |
| 2008/2012 | Farmaceutski tehničar, Zdravstvena škola Split, Split (Hrvatska)  |

**Materinski jezik:** Hrvatski

Dodatno osposobljavanje: Engleski jezik (potvrda državne mature, II semestra medicinskog engleskog SOZS)

### **Dodatne informacije:**

Vozačka dozvola: B