

Tehnike MRI - sustavni pregled literature

Mrša, Juraj

Master's thesis / Diplomski rad

2021

Degree Grantor / Ustanova koja je dodijelila akademski / stručni stupanj: **University of Split / Sveučilište u Splitu**

Permanent link / Trajna poveznica: <https://um.nsk.hr/um:nbn:hr:176:697195>

Rights / Prava: [In copyright](#)/[Zaštićeno autorskim pravom.](#)

Download date / Datum preuzimanja: **2025-02-22**



Sveučilišni odjel zdravstvenih studija
SVEUČILIŠTE U SPLITU

Repository / Repozitorij:

[Repository of the University Department for Health Studies, University of Split](#)



UNIVERSITY OF SPLIT



SVEUČILIŠTE U SPLITU

Podružnica

SVEUČILIŠNI ODJEL ZDRAVSTVENIH STUDIJA

DIPLOMSKI SVEUČILIŠNI STUDIJ

RADIOLOŠKE TEHNOLOGIJE

Juraj Mrša

TEHNIKE MRI – SUSTAVNI PREGLED LITERATURE

Diplomski rad

Split, 2021.

SVEUČILIŠTE U SPLITU

Podružnica

SVEUČILIŠNI ODJEL ZDRAVSTVENIH STUDIJA

DIPLOMSKI SVEUČILIŠNI STUDIJ

RADIOLOŠKE TEHNOLOGIJE

Juraj Mrša

TEHNIKE MRI – SUSTAVNI PREGLED LITERATURE

**MAGNETIC RESONANCE IMAGING TECHNIQUES-
SYSTEMATIC REVIEW OF THE LITERATURE**

Diplomski rad/ Master's Thesis

Mentor:

Doc. dr. sc. Krešimir Dolić, dr. med.

Split, 2021.

ZAHVALA

Zahvaljujem se mentoru doc.dr.sc. Krešimiru Doliću dr. med. na stručnom vodstvu, trudu i nesebično prenesenom znanju i pomoći tijekom izrade diplomskog rada.

Neizmjereno hvala mojim roditeljima, sestrama, bratu i majčinoj sestri na podršci, ljubavi i razumijevanju, kako tijekom samog obrazovanja na diplomskom studiju, tako i u svakodnevnom životu i kao znak iskrene zahvale ovaj rad posvećujem njima.

TEMELJNA DOKUMENTACIJSKA KARTICA

DIPLOMSKI RAD

Sveučilište u Splitu
Sveučilišni odjel zdravstvenih studija
Diplomski studij radiološke tehnologije

Znanstveno područje: biomedicina i zdravstvo
Znanstveno polje: klinička medicinska znanost

Mentor: doc. dr. sc. Krešimir Dolić, dr. med.

TEHNIKE MRI – SUSTAVNI PREGLED LITERATURE

Juraj Mrša

Sažetak

MRI je jedno od glavnih postignuća moderne znanosti i tehnologije. Različite znanstvene discipline sudjelovale su u razvoju MR-a od kojeg se u daljnjoj budućnosti očekuje napredak koristeći matematička i informatička dostignuća. Od svog izuma prije tri desetljeća, MRI razvila se u način snimanja koji se rutinski koristi za dijagnostičko snimanje i postao je nezaobilazan alat za biomedicinska istraživanja in vivo. Napredak u MRI obećava proširenje korisnosti na mnoga ranije nezamisliva područja.

U ovom radu analizirani su neki od brojnih publikacija autora koji su iznijeli tehnike brzog oslikavanja, spiralne i paralelne tehnike snimanja i njihovu kliničku primjenu.

Ključne riječi: MRI, MRI povijest, brzi MRI, spiralno snimanje, paralelno snimanje
Rad sadrži: 51 stranicu, 9 slika, 127 literalnih referenci
Jezik izvornika: hrvatski

BASIC DOCUMENTATION CARD

MASTER THESIS

University of Split
University Department for Health Studies
Graduate study of radiological technology

Scientific area: biomedicine and health
Scientific field: clinical medical science

Supervisor: doc. dr. sc. Krešimir Dolić, dr. med.

MAGNETIC RESONANCE IMAGING TECHNIQUES - SYSTEMATIC REVIEW OF THE LITERATURE

Juraj Mrša

Summary

MRI is one of the major achievements of modern science and technology. Various scientific disciplines have participated in the development of MR, which is expected to progress in the future with the help of mathematical and IT achievements. Since its invention three decades ago, MRI has evolved into an imaging modality that is routinely used for diagnostic imaging and has become in vivo biomedical research. Advances in MRI promise to extend utility to many previously unimaginable areas.

This work analyzes some of the numerous publications of the authors who presented fast imaging techniques, spiral and parallel imaging techniques and their clinical application.

Keywords: MRI, MRI history, fast MRI, Spiral imaging, Parallel imaging

Thesis contains: 51 pages, 9 figures, 127 references

Original in: Croatia

S A D R Ž A J

SAŽETAK	I
SUMMARY	II
S A D R Ž A J	III
1. UVOD.....	1
2. CILJ RADA.....	5
3. IZVORI PODATAKA I METODE.....	6
4. RASPRAVA	7
4.1. <i>Spiralno oslikavanje</i>	11
4.2. <i>Paralelno oslikavanje</i>	12
4.3. <i>Procjena kvalitete slike</i>	12
4.3.1. MRI procjena kvalitete.....	12
4.3.2. Modeli s percepcijskom razlikom.....	15
4.4. <i>Klinička primjena brzih tehnika MRI oslikavanja</i>	16
4.4.1. EPI.....	16
4.4.2. PWI.....	16
4.4.3. DWI.....	17
4.4.4. fMRI.....	22
4.4.5. SWI.....	23
4.4.6. MRS.....	23
4.5. <i>Tehnike PET/MR-a</i>	25
5. ZAKLJUČAK	30
6. LITERATURA.....	31
7. ŽIVOTOPIS	42
PRILOG.....	44

1. UVOD

Oslikavanje magnetskom rezonancom (*Magnetic Resonance Imaging*, MRI) je radiološka neinvazivna metoda koja omogućuje multiplanarni prikaz tijela pri čemu se pacijenta ne izlaže ionizirajućem zračenju, a koja zadnjih godina postaje sve više popularna u kliničkoj praksi i znanstvenom istraživanju. Iskorak iz nuklearne magnetske rezonance (*Nuclear Magnetic Resonance*, NMR) u oslikavanje MRI-om je bio veliki tehnološki napredak i veoma korisna metoda u radiološkom oslikavanju. 1920. godine Wolfgang Pauli i sur. razvili su teoriju u kojoj jezgre atoma (vodika i dušika) imaju vlastite kutne količine gibanja. Povijest MRI započinje otkrićem protonskog magnetskog momenta koji je otkrio Otto Stern 1922. godine [1]. Wolfgang Pauli je 1945. godine dobio Nobelovu nagradu za ovo otkriće.

Poznati Stern- Gerlach-ov eksperiment je potvrdio postojanje protonskog momenta neposrednim mjerenjem i također je tu tvrdnju potvrdio izračunom iz matematičke teorije te je za to 1943. godine nagrađen Nobelovom nagradom.

Fizikalne osnove MR-a postavio je Isidor Rabi 1937. godine razvojem metode mjerenja magnetskih svojstava atoma, molekula i atomskih jezgri. Njegov rad je otvorio vrata mnogim znanstvenim dostignućima uključujući i NMR.

1946. godine grupa Felixa Blochoma i grupa Edwarda Purcella, u svojim istraživanjima razvili su uređaje koji primjenjuju NMR signal. Otkrili su važnost jezgre atoma u magnetskom polju koja mijenja svoj položaj uslijed primanja energije vanjskog RF izvora i da emitira energiju pri povratku u prvobitni položaj. [2, 3].

Ideju MRI je predložena od strane Lauterbur-a [4] i Mansfield-a [5], koji su nagrađeni Nobelovom nagradom za ovo otkriće 2003. godine. Lauterbur je 1973. godine dobio prve slike koristeći gradijente da prostorno kodira NMR signal [4]. Ovu metodu je nazvao „zeugmatografija“. Ime potječe od grčke riječi „zeugmo“ koja u prijevodu znači pridruživanje. Zeugmatografija stvara slike pomoću prikupljanja podataka po principu kao i kod kompjuterizirane tomografije (CT).

1970-ih godina Raymond Damadian primjećuje diferencijalnu NMR relaksaciju između normalnog i patološkog tkiva. Nakon ove spoznaje slijedi razvoj gradijenta u magnetskom polju koje je rezultiralo sa rezonancijom dijela tkiva sa uređajem.

1975. godine Richard Ernst je prikazao da MRI signal ima matematička svojstva Fourier-ove transformacije, gdje se koristeći frekvenciju i svojstvo faznog kodiranja za generiranje podataka za dobivanje slike [6]. Jedan od glavnih razloga boljih slika je taj da se podatci sakupljaju jednoliko koristeći tri pravokutna gradijenta. U zeugmatografiji uzorak mora biti podvrgnut gradijentima iz nekoliko smjerova. To se postiže s nekoliko različitih smjerova gradijenata ili okretanjem uzorka.

1977. Sir Peter Mansfield je uspio skratiti vrijeme trajanja zeugmatografije implementirajući Fourier-ovu metodu za obradu slike koju je predložio Richard Ernst. Koristeći ovaj način oslikavanja, njemu se pripisuje razvoj brze tehnike snimanja (*Echo Planar Imaging*, EPI) [5].

1980-ih i 1990-ih godina dolazi do usavršavanja MR uređaja koji rezultiraju boljom kvalitetom slike, zahvaljujući znanstvenicima iz mnogih polja znanosti.

Paralelne tehnike snimanja, proizvodnja visokosofisticiranih radiofrekventnih zavojnica, dizajniranje pulsni sekvenci (funkcijske, difuzijske, perfuzijske i angiografske tehnike oslikavanja) su neka od područja koja se razvijaju u području magnetske rezonance.

Osnovni načelo magnetske rezonancije nije vrlo komplicirano. Magnetska rezonancija temelji se na međudjelovanju magnetskih svojstava atomskih jezgara nekog materijala ili tkiva s elektomagnetskim valovima nazvanim radiofrekventni (RF) puls, unutar stalnog magnetskog polja. MR je dijagnostička metoda kojom se ljudsko tijelo može prikazati u sve tri ravnine, tj. u sagitalnoj, koronarnoj i transverzalnoj ravnini i koristi se spoznajom da je jezgra vodika (proton) mali magnetski dipol sa sjevernim i južnim polom koja sadrži tzv. magnetski moment. Kad se pacijent u tunelu izloži jakom magnetskom polju, svi njegovi protoni poslože se u smjeru magnetskog polja. Pritom protoni ne miruju nego rotiraju oko smjera magnetskog polja u kojem se nalaze, što nazivamo precesijom. Frekvencija tog rotiranja (Larmorova frekvencija) je proporcionalna jačini vanjskog magnetskog polja. Tijelo pacijenta postaje magnetizirano, a jačina magnetizacije ovisi o broju protona unutar volumena tkiva. Tako jaka magnetizacija inducira električnu struju u zavojnicama smještenim oko dijela tijela koji se pregledava. Nakon

što je pacijent izložen jakom magnetskom polju, dodatno se prema njemu usmjere radiofrekventni elektromagnetski valovi. Ti naknadno proizvedeni valovi uzrokuju da se protoni, već otprije posloženi u smjeru ravnine jakoga magnetskog polja, odmaknu od glavne ravnine i počnu oko nje rotirati u smjeru kazaljke na satu. Kako bi se postigao željeni efekt, frekvencija primijenjenih elektromagnetskih radiovalova mora biti jednaka frekvenciji precesirajućih protona, pri čemu dolazi do fenomena magnetske rezonancije. U trenutku rotacije protona oko ravnine jakoga magnetskog polja inducira se električna struja (MR signal) koju registriraju zavojnice smještene oko dijelova tijela koji se snima. Što je jačina glavnog magnetskog polja jača, to je slika svjetlija i kvalitetnija za kasniju analizu. Na isti način tkiva koja imaju jači magnetizam dat će jači signal i slika će biti svjetlija, a tkiva s manjom magnetizacijom dat će tamniju sliku. Na taj način nastaje kontrastna rezolucija dobivene slike, odnosno mogućnost da se pojedina tkiva razlikuju ovisno o jačini magnetizacije koju posjeduju i stvaranju električnog signala na zavojnicama smještenim oko dijelova tijela koji se snimaju [7].

Magnetska rezonancija omogućuje razlikovanja vrlo male promjene karakteristike tkiva unutar jednog organa ili organskog sustava. Mogućnost takvog prikaza ovisi o mnoštvu međusobno povezanih parametara karakteristika tkiva (intrinzični parametri), pulsne sekvence (ekstrinzični parametri), i homogenost magnetskog polja. Jedna od prednosti magnetske rezonancije nad drugim metodama dobivanja podataka je ta što MRI posjeduje niz načina snimanja tkiva. Karakteristične snimke u MRI terminologiji nazivaju se: $T1$ (trenutak kad je trećina protona u relaksiranom stanju) i $T2$ (2/3 protonarelaksirano). $T1$ snimke daju visok signal za masna tkiva, dok $T2$ snimke daju visok signal vode [7].

Na temelju $T1$ i $T2$ snimki uspoređuju se različite tehnike snimanja poput tehnike korištenja samog spina (SE, FSE, IR, FLAIR, STIR), tehnike korištenjem gradijenta (CISS, DWI) te ostale tehnike (DTI, fMRI, MRA, MRCP).

MRI je jedan od najvažnijih otkrića fizike u 20. stoljeću [8].

Svi moderni MR uređaji i dalje se temelje na istim fizikalnim osnovama kao i prvi proizvedeni uređaji korišteni u kliničkoj praksi ali su brži, fleksibilniji i mnogo jači.

MR tehnika se razvija vrlo brzo. U SAD-u je u 2007. godini bilo 25,9 MR uređaja na milion stanovnika [9], a 2019. godine 40,44 MR uređaja na milion stanovnika [10]. Zemlja s najviše MR uređaja na milion stanovnika u 2019. godini je Japan s brojem od 55,21 [10].

2. CILJ RADA

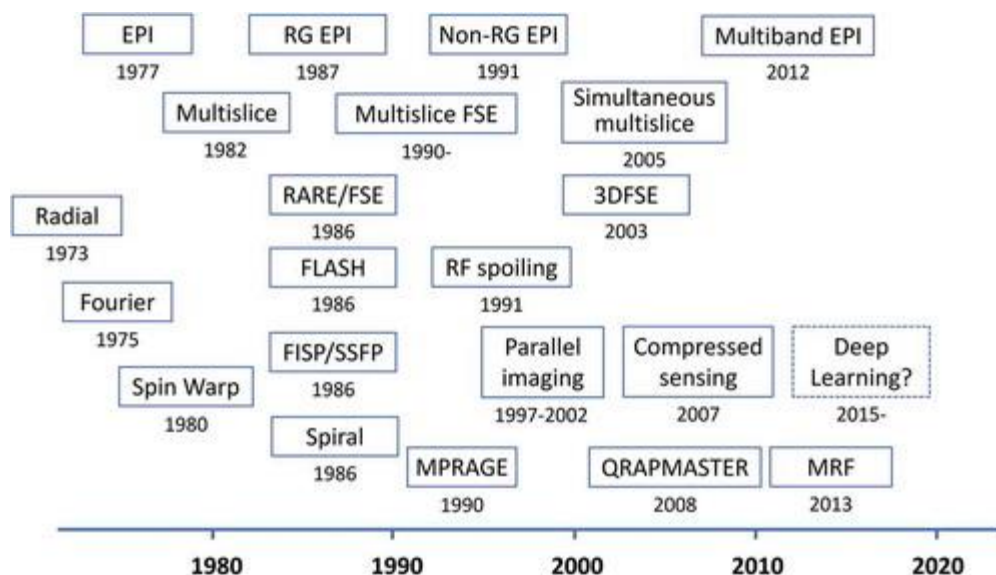
Cilj ovog diplomskog rada je opisati osnovne teorijske principe ključne za nastanak MRI slika, predstaviti povijesni razvoj i napredak MRI tehnika prema sve bržim i kvalitetnijim metodama koje dovode do skraćanja vremena snimanja. Nadalje, cilj rada je i prikazati moderne tehnike snimanja koje su specifične za određenu kliničku primjenu i prikaz patologije ljudskog tijela.

3. IZVORI PODATAKA I METODE

Ovaj rad je pisan u obliku sustavnog pregleda literature, a za pretraživanje znanstvenih članaka korištene su sljedeće baze podataka: PubMed.gov i Science Direct. gov. Sljedeći ključni pojmovi pretraženi su u različitim kombinacijama: MRI, MRI povijest, brzi MRI, spiralno snimanje, paralelno snimanje. Pretraga je rezultirala sa 1688 članaka dostupnih prema ključnim pojmovima. Pretraga literature je ograničena na članke napisane na engleskom jeziku. Korištenjem faktora isključenja broj znanstvenih članaka ograničen je na 323 od kojih su 125 korištena za izradu ovog diplomskog rada.

4. RASPRAVA

Jedno od glavnih tehnoloških dostignuća u magnetskoj rezonanci je razvoj metoda prikupljanja podataka. Uobičajena dvodimenzionalna MR slika izvodi se skeniranjem Fourierovog prostora objekta uzastopno s vremenom ponavljanja TR, koji je postavljen na približno isto kao T_1 (~ 1 s) protona živog tkiva. Akvizicija se ponavlja s brojem linija za fazno kodiranje ili brojem piksela u smjeru faznog kodiranja (na primjer, 256), tako da se pojedinačna slika skenira za 256 sekundi ili oko 4 minute. Stoga je potrebno ubrzati vrijeme skeniranja kako bi se dobile visokokvalitetne slike u trodimenzionalnom području predmeta u ograničenom vremenu pregleda (manje od 5 minuta za jedno snimanje kontrastne slike i manje od 30 minuta za jedan pregled pacijenta). Brzo prikupljanje slike još je važnije u slučaju snimanja pokretnih organa [11, 12, 13, 14]. Stoga je povijest metoda prikupljanja MRI podataka usmjerenih na brže prikupljanje slika opisana u nastavku. (Slika 1)



Slika 1 Povijest prikupljanja podataka u magnetskoj rezonanci

Izvor:

https://www.tandfonline.com/na101/home/literatum/publisher/tandf/journals/content/tapx20/2021/tapx20.v006.i01/23746149.2021.1885310/20210208/images/medium/tapx_a_1885310_f0009_oc.jpg

Kao osnova prikupljanja podataka u MRI je putanja k-prostora. Ona razmatra MR signal odmah nakon primjene 90° RF impulsa na nuklearnu magnetsku raspodjelu $M(x, y, z)$ generiranu u statičkom magnetskom polju B_0 . Učinak vremena opuštanja (T_1 i T_2) se zanemaruje. Nakon pobuđenja pri primjeni gradijenata konstantnog inteziteta G_x , G_y i G_z za t_x , t_y i t_z ; MR signal postaje

$$S(t_x, t_y, t_z) \propto \iiint M(x, y, z) \exp(-i\gamma G_x t_x - i\gamma G_y t_y - i\gamma G_z t_z) dx dy dz \quad [15]$$

gdje γ predstavlja giromagnetski omjer jezgre. Primjerice, ako postavimo $\gamma G_x t_x = 2\pi k_x$, $\gamma G_y t_y = 2\pi k_y$, and $\gamma G_z t_z = 2\pi k_z$,

$$S(k_x, k_y, k_z) = \iiint M(x, y, z) \exp(-i2\pi k_x x - i2\pi k_y y - i2\pi k_z z) dx dy dz \quad [16]$$

gdje je proporcionalnost postavljena na 1. Budući da je MR signal $S(k_x, k_y, k_z)$ Fourierova komponenta nuklearne magnetizacije $M(x, y, z)$, nuklearna magnetizacija je

$$M(x, y, z) = \iiint S(k_x, k_y, k_z) \exp(i2\pi k_x x + i2\pi k_y y + i2\pi k_z z) dk_x dk_y dk_z \quad [17]$$

Odnosno, raspodjela nuklearne magnetizacije može se predstaviti inverznom Fourierovom transformacijom izmjerenog signala. To je princip Fourierove metode snimanja u MRI [18].

G_x , G_y i G_z , prikazani gore, mogu se mijenjati tijekom vremena, a k_x , k_y i k_z općenito se mogu definirati kao

$$k_x(t) = \gamma/2\pi \int_0^t G_x(u) du, \quad k_y(t) = \gamma/2\pi \int_0^t G_y(u) du, \quad k_z(t) = \gamma/2\pi \int_0^t G_z(u) du \quad [19].$$

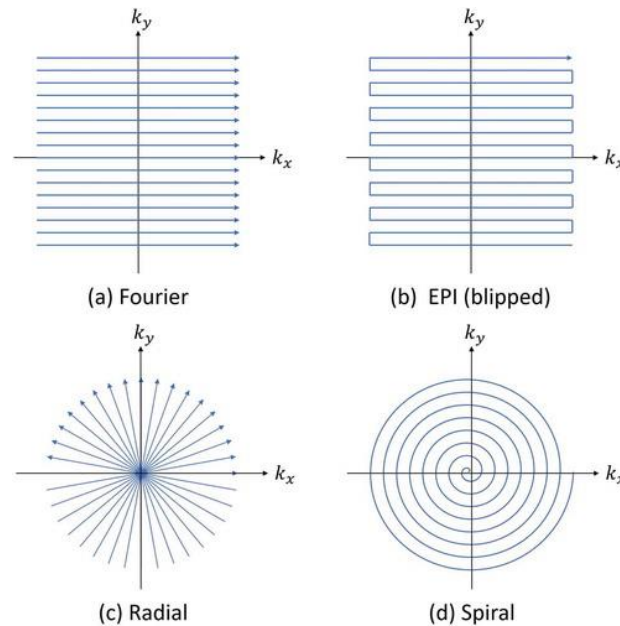
To jest, kretanje $(k_x(t), k_y(t), k_z(t))$ u k-prostoru može se slobodno dizajnirati pomoću vremenski promjenjivih gradijentnih valnih oblika.

Različite slikovne metode koriste različite putanje u k-prostoru (Slika 2) :

- a) Fourierovo slikanje - izražava se kao velik broj linearnih putanja paralelnih s koordinatnim osima k-prostora [18].
- b) Echo planarno snimanje (EPI) - predstavljena je kao jedna uzastopna putanja u k-prostoru [20, 21]

- c) Lauterburova metoda - izražava se kao putanja koja prolazi kroz ishodište k-prostora u pravilnim intervalima mijenja kut s koordinatnim osima [15]
- d) Spiralna putanja – polazi od ishodišta k-prostora prema vani [22].

Koristeći ovu ideju, različite tehnike snimanja mogu se razumjeti i objasniti na jedinstven način.



Slika 2 Prikaz putanja k-prostora u različitim slikovnim metodama

Izvor:

https://www.tandfonline.com/na101/home/literatum/publisher/tandf/journals/content/tapx20/2021/tapx20.v006.i01/23746149.2021.1885310/20210208/images/medium/tapx_a_1885310_f0008_oc.jpg

Uzorkovanje u kartezijanskom koordinatnom sustavu u k-prostoru naziva se kartezijanskim uzorkovanjem, a drugo uzorkovanje naziva se ne kartezijanskim uzorkovanjem. Rekonstrukcija slike kartezijanskim uzorkovanjem izvodi se višedimenzionalnim brzom Fourierovom transformacijom (Fast Fourier Transform, FFT), a ne kartezijansko uzorkovanje izvodi se neujednačenim FFT-om.

Za poboljšanje brzine slike mogu se koristiti i druge metode. Odabir dobrog načina prikupljanja podataka i odgovarajuće sheme k-prostora ponekad može uvelike smanjiti vrijeme skeniranja. Ti se napori ponekad kombiniraju s razvojem novih impulsnih sekvenci, ali većinu vremena o tome odlučuju neovisne tehnike. Putanja k-prostora je put koji se kreće u Fourierovoj

domeni. Taj put ilustrira strategiju snimanja, utječe na inducirane artefakte i zahtijeva primjenu mogućih algoritama za rekonstrukciju slike.

Najpopularnija putanja k-prostora je Kartezijanski raster u kojem se brza Fourierova transformacija može izravno koristiti za rekonstrukciju. Jedan nedostatak Kartezijanskog stjecanja je relativno dugo vrijeme skeniranja. Ostale popularne putanje uključuju radijalne, spiralne i pregradne. Pokrivenost k-prostora također može biti različita. Općenito, udaljenost u k-prostoru može biti manja od inverzne vrijednosti vidnog polja (Field of view, FOV); u protivnom će se promatrati zamjenski artefakti na temelju Nyquistove teorije.

Jedan od najvećih nedostataka MRI-a je relativno mala brzina skeniranja. Ovaj nedostatak, zajedno s obično skupim MR uređajima, rezultira visokim troškovima za pacijenta kojem je potrebno MRI snimanje. Svakim ubrzavanjem u MRI skeniranju može se pridonijeti većoj kvaliteti u brzi za pacijenta. Unazad nekoliko godina napredak u razvoju dijelova MR uređaja i softvera omogućio je razvoj brzog MRI oslikavanja (Fast Imaging) koji se pokazao iznimno koristan u različitim kliničkim i istraživačkim primjenama kao što su: EPI, fMRI (functional MRI), PWI (Perfusion-Weighted Imaging) i DWI (Diffusion Weighted Imaging).

Primjenom jačih magneta u uređajima koji koriste veće omjere signala i šuma pridonosi povećanju kvalitete dobivenih slika. Jakost magnetskog polja u medicinskim MR uređajima povećana je sa sustava od 0,2 T do sustava s 3 T koji su danas postali standard u MRI dijagnostici, dok su u nekim znanstvenim centrima instalirani i MR uređaji jakosti od 7 T i 9,4 T za studije na ljudima. Kao napredak je poboljšanje homogenosti u glavnom magnetskom polju s tehnikom „*shimming-a*“ gdje je nehomogenost glavnog magnetskog polja smanjena na 1 na milion i niže. Jedna od važnijih stvari koji omogućuju brzo MR skeniranje je i gradijentni sustav. U suvremenom MR oslikavanju cijelog tijela, maksimalna snaga gradijenta je oko 10 do 50 mT/m, a maksimalna brzina upotrebe je oko 10 do 200 T/m/s. To omogućuje brze MR pulsne sekvence. Razvoj zavojnica sa faznim nizom osigurava potrebnu hardverske uvjete za tehnike paralelnog snimanja. Ako se koriste više prijemnika zavojnica i tehnika rekonstrukcija paralelnog oslikavanja, aliasi artefakti (artefakt na MR slikama kada je skenirani dio tijela veći od vidnog polja) se mogu učinkovito smanjiti ili ukloniti, poboljšavajući stvarno vrijeme skeniranja; k-prostor također se može asimetrično pokriti u smjerovima k_x ili k_y , a posebnim Fourierovim tehnikama mogu se rekonstruirati slike.

4.1. Spiralno oslikavanje

Spiralne putanje [23] nalaze primjenu u dinamičkom oslikavanju kao što je oslikavanje koronarnih arterija. One prolaze k- prostorom brže i učinkovitije od jednostavnijih kartezijanskih rasterskih metoda te posjeduju niz svojstava koje spiralno oslikavanje čine pogodnijom metodom za ovakve tipove oslikavanja. Gradijentni valni oblici mogu se dizajnirati na način da u potpunosti iskoriste gradijentne mogućnosti MR skenera pri čemu prikupljaju podatke u k- prostoru u samo jednoj pobudi. Također, oscilirajući gradijentni valni oblici poništavaju gradijentne momente čime se smanjuje utjecaj protoka artefakata na nastalim slikama, što spiralno oslikavanje čini idealnom metodom za oslikavanje koronarnih arterija. Korištenje isprepletenih spirala omogućuje pokrivanje i područja niske i visoke frekvencije k- prostora u kratkom vremenu prikupljanja podataka. Rekonstrukcija slike nakon svakog prepletanja s dijeljenjem pogleda povećava prividnu vremensku razlučivost.

Glavni nedostatak spiralnog oslikavanja je taj što se mora koristiti posebna metoda rekonstrukcije zato što se podaci ne prikupljaju na regularnoj pravocrtnoj mreži. Predloženo je nekoliko tehnika kako bi se doskočilo tom problemu. Tehnika koju su opisali Meyer i sur. [23], a kasnije proširili Jackson i sur. [8] često se naziva konvencionalno preuređivanje. Ova metoda interpolira nejednolike podatke u pravocrtnu mrežu prije Fourierove rekonstrukcije. Druga metoda koristi se ponovnim prikupljanjem podataka iz matrice [25], pri čemu se neujednačeni podatci postavljaju na preuzorkovanu jednoliku mrežu prije nego što se izvrši Fourierova inverzija. Postoje i druge metode, kao što je jedinstveno ponovno uzorkovanje bloka predložio Rosenfeld [26], koji formulira problem ponovnog prikupljanja nejednolikih podataka u jedinstvenu mrežu kao rješenje skupa linearnih jednadžbi [27]. Funkcija kompenzacije gustoće (*Density compensation functions*, DCF) koristi se za izračunavanje promjenjive prostorne gustoće točaka podataka k-prostora. Predložen je niz različitih implementacija DCF-a, od kojih se neke temelje na intuitivnim konceptima gustoće uzorka, poput funkcije gustoće područja [23, 24] ili Voronoi dijagrama [27], dok drugi su povezani sa spiralnom do kartezijanskom transformacijom, poput pojednostavljene metode Jacobijeve determinante [28].

4.2. Paralelno oslikavanje

Ideja o korištenju više zavojnica prijemnika s ciljem ubrzanja procesa oslikavanja potječe iz kasnih 80-ih i ranih 90-ih [29, 30, 31]. Međutim, praktične metode za paralelno oslikavanje pomoću više zavojnica prijemnika pojavile su se tek nedavno razvojem tehnike simultanog prikupljanja prostornih podataka (SMASH) [32] i tehnike kodiranja osjetljivosti (SENSE) tehnika [33]. Od tada su predložene mnoge varijacije SMASH i SENSE tehnika za niz primjena kao što su; djelomično paralelno oslikavanje s lokaliziranom osjetljivošću [34, 35], spiralni SENSE, profili osjetljivosti iz niza zavojnica za kodiranje i paralelna rekonstrukcija (SPACE RIP) [36] i regulirani SENSE [37, 38, 39, 40, 41]. Trenutni algoritmi rekonstrukcije za paralelno snimanje neoptimalni su za rukovanje pogreškama na procijenjenim mapama osjetljivosti zavojnice, a loše uvjetovana priroda matrice koeficijenata ograničava poboljšanja brzine prikupljanja podataka [42, 43]. Kako bi se u potpunosti iskoristila shema paralelnog oslikavanja za razne praktične primjene potrebno je razviti učinkovitije algoritme za rekonstrukciju slike i procijeniti njihov rad prilikom praktičnih uvjeta za snimanje.

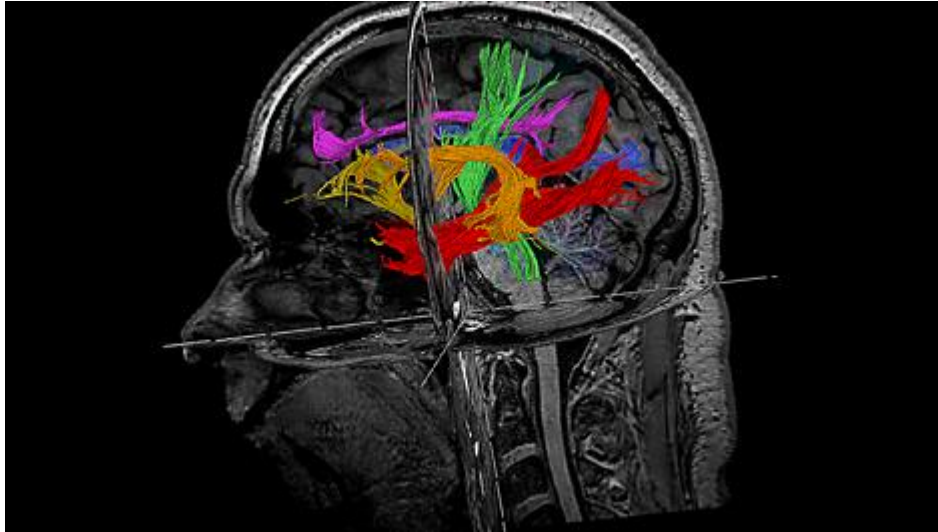
4.3. Procjena kvalitete slike

Kvaliteta slike je važna u medicinskom snimanju jer je liječnici pregledavaju radi dijagnoze, planiranja, primjene i procjene terapije. Budući da je dijagnostički zadatak često otkrivanje lezije, medicinska slika ima dugu povijest kvantitativnog mjerenja kvalitete slike kao sposobnosti otkrivanja ciljanih poremećaja. Istraživanja se koriste eksperimentalnim metodama poput karakteristike prijemnika i operatera [44] i prisilnog izbora [45], te teorijskim analizama modela ljudske detekcije [46, 47]. Najčešće se to radilo na projekcijskim rendgenskim i nuklearnim slikama u medicini, gdje ionizirajuće zračenje mora biti ograničeno, a česti faktor je kvantni šum. Ova se metoda proširuje na MRI.

4.3.1. MRI procjena kvalitete

U MR istraživanju, jedno važno pitanje je kako procijeniti kvalitetu MR slike. Najčešće se istraživači koriste jednostavnom metodom prikazivanjem slike s fantoma ili anatomije i naznakom koliko je kvaliteta slike dobra ili loša. Kao usporedba može se prikazati i kontrolna slika. Kao primjer vrhunskih čimbenika ubrzanja u mozgu mogu se usporediti slike rekonstruirane uobičajenom metodom i SENSE metodom prikazane jedna uz drugu i vizualno

pregledane. MultiBand SENSE (Philips) zbog kraćeg minimalnog vremena ponavljanja (*The Repetition Time*, TR) koristi veću anatomsku pokrivenost i/ili vremensku rezoluciju. Zbog toga je prikladna za DWI / DTI (*Diffusion Tensor Imaging*) sekvence gdje se uz postizanje veće anatomske pokrivenosti, postiže veći broj smjerova difuzije. (Slika 3) S MultiBand SENSE može se istovremeno izvoditi fMRI i DTI preglede velikom brzinom i velikom razlučivošću.



Slika 3 Prikaz mozga sa MultiBand SENSE metodom rekonstrukcije

Izvor: <https://www.philips.hr/healthcare/product/HCNMRB969/multiband-sense-mr-clinical-application>

Postoje određene metode za određene aplikacije i zadatke. Za primjene spiralnih slika, neki istraživači [27, 28, 48] prikazali su profil po ravnoj liniji kako bi usporedili kvalitetu slike, a drugi su simulirali funkciju širenja točke (*Point Spread Function*, PSF) kako bi pokazali učinke rekonstrukcija [49].

U aplikacijama za snimanje srca istraživači su koristili segmentaciju i konturu nakon segmentacije kako bi procijenili kvalitetu slike [50, 51]. U nekim aplikacijama za dinamičko slikanje znanstvenici su analizirali vremensku frekvenciju ili vremenski profil jednog piksela kako bi usporedili različite metode [52, 53, 54]. Sve gore navedene metode su kvalitativne metode vrednovanja. Za MR slike dostupne su mnoge metode kvantitativne procjene.

Karakteristika rada prijemnika (*Receiver Operator Characteristic*, ROC) vrlo je popularna metoda u MR studijama. Za ROC, navedeni signal može biti prisutan, ali i ne mora, a ljudski promatrač je uz pomoć ljestvice ocjenjivao i iznio svoje mišljenje o prisutnosti ili odsutnosti signala [44]. Yoshikawa i sur. [54] upotrijebio je ROC za usporedbu gradijenta zadržavanja daha i snimanja ponderiranih T2 s spin-ehom za otkrivanje i karakterizaciju žarišnih lezija jetre. Langerak i sur. [55] koristio je ROC za istraživanje vrijednosti MRI u otkrivanju stenotičnih transplantanata. Rutt i sur. [56] koristio je ROC za sustavnu usporedbu dijagnostičke točnosti 0,5 T i 1,5 T MRI. ROC je također široko korišten u funkcionalnim MRI studijama [57]. Alternativni prisilni izbor (AFC) je još jedna popularna metoda u medicinskom snimanju [44, 45], ali nije previše popularna u MRI studijama. Saeed i sur. [58] koristio je AFC za mjerenje praga otkrivanja signala za MR slike palca. U MRI su se koristile i druge metode subjektivnog ocjenjivanja, a standarde i preporuke dali su Međunarodna komisija za jedinice i mjerenja zračenja [59] i Međunarodna telekomunikacijska unija-Sektor za radiokomunikacije [60]. Gore navedene metode kvantitativne ocjene kvalitete MR slike bile su uspješne i široko prihvatljive. Međutim, sudjelovanje ljudskih subjekata čini ih dugotrajnim, skupim i manje reproducibilnim. U stvarnosti, ljudima je potrebno izravno matematičko mjerenje kvalitete slike. SNR (*Signal to noise ratio*) je najpopularnije mjerenje kvalitete slike koje se koristi u MRI. SNR se definira kao omjer srednjeg signala regije od interesa (ROI) i njegove standardne devijacije [61]. Mogao bi se upotrijebiti pojedinačna metoda akvizicije [62] gdje se šum u regiji mjeri na području bez signala ili koristiti dvije metode akvizicije [63, 64] gdje se srednji signal mjeri iz ROI-ja u jednoj akviziciji, i šum se mjeri oduzimanjem jedne akvizicije od druge. Istraživači bi također mogli koristiti druge sveobuhvatne modele za mjerenje kvalitete slike, poput teorije informacija [58, 65], umjesto SNR-a.

U mnogim aplikacijama, poput paralelnog MR snimanja, dostupna je referentna slika. Ovo pruža još jednu metodu za mjerenje kvalitete slike. Razliku između probne slike i referentne slike mogli bismo koristiti za određivanje kvalitete probne slike. Srednja kvadratna pogreška (MSE) jedno je od takvih mjerenja i koristila se u mnogim MR aplikacijama [66, 67, 68]. Još jedno slično mjerenje, nazvano artefaktna snaga, korišteno je u nekim paralelnim aplikacijama za snimanje [69, 70, 71]. Procjena kvalitete slike temeljena na MSE vrlo je jednostavna za izračunavanje i široko primjenjiva. Međutim, istraživači su izvijestili o ograničenjima korištenja MSE za mjerenje kvalitete slike [72].

4.3.2. Modeli s percepcijskom razlikom

Iako je postignut velik napredak u modeliranju zadataka dijagnostičkog snimanja, objektivna evaluacija brzih snimanja magnetskom rezonancom predstavlja nekoliko problema koji ga čine značajno različitim od tradicionalnog modeliranja detekcije. Da bi se procijenila kvaliteta brzih slika, jedna od metoda bila bi bilježenje razlika koje bi ljudski promatrač ili radiolog uočio između referentne slike "zlatnog standarda" i testne slike. Ovom se idejom bave objektivni računalni modeli koji se uglavnom primjenjuju za procjenu metoda kompresije slike [73]. Jedan od pristupa je uporaba modela crne kutije koji pretpostavlja da je čitav ljudski vizualni sustav jedna komponenta. Cilj je uskladiti zadani ulaz s odgovarajućim izlazom, bez obzira na mehanizme koji sustav čine.

Još jedan uobičajeniji pristup je opisivanje vizualnog puta u njegovim sastavnim dijelovima u mehanicističkom modelu. Ovaj pristup je koristan u tome što ga je lako podijeliti u odjeljke i jednostavnije modelirati različite složenosti. Ovo svojstvo omogućuje učinkovitiju provjeru valjanosti i doradu.

Osnovna arhitektura modela perceptivne razlike ljudskog vizualnog sustava [74] široko je prihvaćena. Posao na razvoju perceptivnog modela obavili su Lubin [75], koji je razvio Sarnoff JNDmetrix, i Daly [63], koji je razvio „*Predviđač vizualnih razlika*“. Lubinov dizajn testiran je na razne degradacije slike, od promjena u prostornoj razlučivosti i zamućenja do razlika u razlučivosti sive skale. U svim se slučajevima kao zlatni standard za validaciju koristio neki oblik metričkog bodovanja ljudi dobro obučenog stručnog promatrača. Daly [76] izvodio je slične zadatke provjere valjanosti koristeći različite artefakte slike. U oba slučaja, ljudsko bodovanje koreliralo je s rezultatima modela. Kako su se razvijali ovi modeli perceptivne razlike, sve više i više aplikacija je testirano. Jedna od prvih biomedicinskih primjena bila je studija otkrivanja tumora za optimizaciju rendgenskih sustava [77, 78]. U novije vrijeme radi se na otkrivanju lezija [79], digitalnoj mamografiji [80, 81] i kompresiji angiografskih slika [82]. Mnogo je više aplikacija izvan biomedicinske arene.

4.4. Klinička primjena brzih tehnika MRI oslikavanja

Jedan od najvećih nedostataka MRI-a je dugo vrijeme prikupljanja podataka. Tehnološkim napretkom dijelova MR-a uređaja razvijaju se i tehnike pulsnih sekvenci koje uvelike smanjuju potrebno vrijeme skeniranja.

4.4.1. EPI

EPI tehnika se upotrebljava na način pri kojem se cijela snimka rekonstruira nakon jednog pobudnog RF pulsa i više brzih gradijentnih pulseva koji rezultiraju gradijentnim odjekom. Svaki od gradijentnih odjeka drukčije je fazno kodiran što omogućuje da svaki odjek puni po jedan red k-prostora. Zbog gore navedenih karakteristika ova tehnika se pokazala učinkovita kod nemirnih pacijenata. Područje primjene našle su i u fMRI-ju. EPI sekvence koristimo u pretragama kod kojih nije važna prostorna nego vremenska rezolucija. Takve sekvence onda nazivamo funkcionalne sekvence ili sekvence koje daju informaciju o funkciji organa odnosno tkiva. PI je EPI tehnika koja se upotrebljava kod procjene ishemijskih promjena tijekom vremena. Razlika kontrasta prikaza ovisi o razlici perfuzije različitih područja. Za kvalitetnu primjenu ove tehnike koriste se dinamička snimanja uz primjenu paramagnetskog kontrastnog sredstva.

4.4.2. PWI

PWI je napredna MR tehnika koja omogućuje neinvazivnu „*in vivo*“ kvantitativnu i kvalitativnu analizu vaskularizacije tkiva. Ovom tehnikom se određuje hemodinamički status tkiva na mikrovaskularnoj razini. Izvoditi kao egzogena i/ili endogena metoda. DSCE ili DSC predstavlja egzogenu metodu PWI koja zahtjeva intravenoznu primjenu duple doze paramagnetskog Gd kontrastnog sredstva (0,2 mmol/kg) uz pomoć automatske šprice velikom brzinom protoka (3-7 mL/s). DSC tehnika perfuzije se bazira na primjeni brzih sekvenci, obično EPI, koje omogućuju akviziciju do 50 uzastopnih slika tijekom prolaska bolusa kontrastnog sredstva za vrijeme od oko 70 s. Pri prolasku bolusa kontrastnog sredstva kroz kapilarne krvne žile dolazi do privremenog gubitka signala tkiva uslijed T_2 efekta Gd-kontrasta, tzv. efekt magnetske susceptibilnosti. Gubitak signala tkiva proporcionalan je koncentraciji kontrastnog sredstava u tkivu. Praćenjem promjene intenziteta signala tkiva dobiva se hemodinamička

krivulja, tzv. AIF. Na osnovu AIF krivulje, softverski se generiraju perfuzijske mape: rCBF, rCBV kao i MTT. rCBF predstavlja brzinu predavanja Gd-kontrastnog sredstva specifičnoj masi (mL/min \cdot 100 g). rCBV prikazuje zapreminsku distribuciju Gd-kontrastnog sredstva u tijeku prvog prolaska kontrastnog sredstva kroz tkivo (% ili mL/100g). MTT je srednje vrijeme prolaska Gd-kontrastnog sredstva kroz tkivo i određuje se kao rezultat dijeljenja rCBV i rCBF (MTT= rCBV / rCBF). Vaskularizacija tkiva se kvantificira preko CBV, CBF i MTT parametara [83, 84, 85]. ASL tehnika je endogena PWI metoda koja je još uvijek u razvoju [86, 87, 88, 89]. ASL je potpuno neinvazivna tehnika perfuzije koja koristi protone molekula vode kao endogene markere i to isključivo za apsolutnu kvantifikaciju CBF vrijednosti [83, 90]. Pogodna je za primjenu kod pacijenata kod kojih je intravenozna aplikacija Gd-kontrastnog sredstva kontraindicirana, kao što su: trudnice, pacijenti sa nefropatijom, pacijenti sa oštećenim venama (dijabetičari, onkološki pacijenti), kao i kod onih koji imaju utvrđene alergijske reakcije na Gd-kontrastno sredstvo [86, 87, 89]. Iako ASC predstavlja potpuno neinvazivnu tehniku, u kojoj se bez postprocesinga određuje apsolutna CBF vrijednost, njene mane, kao što su visok SNR i osjetljivost na pomicanje pacijenta tijekom pregleda, limitiraju njezinu rutinsku primjenu [87]. Sa napretkom razvoja softvera za MR uređaje vjeruje se i u poboljšanje ove tehnike.

4.4.3. DWI

DWI je napredna MR tehnika koja omogućava neinvazivnu, *in vivo*, kvantitativnu analizu stupnja difuzije slobodnih molekula vode unutar tkiva. Njezine vrijednosti ovise o kvantitetu i kvaliteti unutarstaničnog i izvanstaničnog prostora. Kako je kretanje molekula vode primarno određeno prirodnim preprekama anatomskih struktura tkiva, kao što su stanične membrane, makromolekule i živčana vlakna, tako se parametar stupnja difuzije molekula unutar ljudskog organizma označava prividnim difuzijskim koeficijentom (Apparent Diffusion Coefficient, ADC). ADC se izračunava usporedbom snimaka s dva ili više različitih vrijednosti b faktora kojima se difuzija kvantificira. B faktor je mjera osjetljivosti sekvence na difuziju. Njegovim povećanjem raste kontrast tkiva različitih difuzijskih karakteristika. ADC mape su snimke na kojima je nijansa sive skale svakog piksela proporcionalna vrijednostima ADC-a. Intenzitetu signala kod DWI-a pridonose difuzija i rezidualni T_2 mjerni kontrast tkiva, tj. T_2 prosijavanje. Hiperintenzitet na snimkama može biti rezultat rezidualnog T_2 kontrasta tkiva ili može biti posljedica ograničene difuzije molekula vode u tkivu. Ta se pojava javlja zbog dugog TE što je

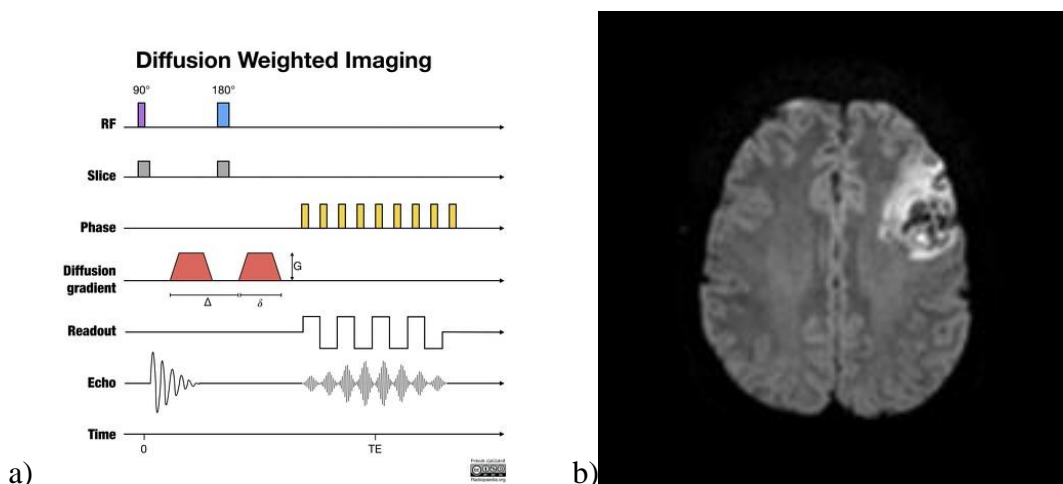
posljedica trajanja primjene difuzijskog pulsa. DWI snimke su istodobno i T2 i difuzijski mjerene. Kombinacijom ADC mape i DWI snimaka s visokim b faktorom može se prepoznati utjecaj T2 kontrasta između različitih tkiva koji je određen difuzijom molekula vode. Intenzitet signala na ADC mapi ovisi o nekoherentnom difuzijskom gibanju protona unutar vokseli. Ovaj matematički izračun vrijednosti ADC-a može se dobiti izvedbom Stejskal-Tanner-ove jednadžbe [91].

Pomoću MRI može se izračunati brojčana vrijednost pojavnog difuzijskog koeficijenta koji se mjeri u m^2/s koja se može izmjeriti ROI-em u strukturu na ADC mapi. Veličina unutarstaničnog i izvanstaničnog prostora u patološkim stanjima uvjetuju povećanu (nerestriktivnu) ili smanjenu (restriktivnu) difuziju molekula, tj. gibanje molekula vode s mjesta veće koncentracije na mjesto manje koncentracije dok se koncentracije ne izjednače.

Nerestriktivna difuzija se javlja kod gubitka neurona uslijed infarkta mozga gdje se povećava veličina izvanstaničnog prostora, a restriktivna difuzija kod umnožavanja tumorskih stanica, pri čemu se smanjuje veličina izvanstaničnog prostora kroz kojih se molekule kreću [92].

Visokogradusni tumori, kao što je glioblastom, pokazuju restriktivnu difuziju sa niskim ADC vrijednostima ($< 750 \text{ mm}^2/\text{s}$). Razlog za to su hipercelularnost tumora i restriktivna astrogliozna i edem, koji zajedno smanjuju veličinu izvanstaničnog prostora i time reduciraju brzinu difundiranja molekula. Najveći broj tumora pokazuje nerestriktivnu difuziju sa visokim ADC vrijednostima i to uslijed oštećenja neurona, odnosno aksona i infiltrirajućeg rasta tumora [93]. Metoda generiranja kontrasta signala se temelji na razlikama u Brownovom gibanju. To je metoda za procjenu molekularne funkcije i mikroarhitekture ljudskog tijela. Kontrast DWI-a se može koristiti kao alat za procjenu odgovora za liječenje i procjenu napredovanja bolesti. DWI je sastavni dio suvremene magnetske rezonancije i neophodan je u neuroimagingu i onkologiji i njegove se primjene svakodnevno povećavaju.

Kliničku primjenu DWI je pronašao za dijagnostiku akutne ishemije mozga (Slika 4), tumora na mozgu, bolesti bijele tvari, dječji razvoj i starenje mozga, onkološku primjenu, maligne tumore glave i vrata, maligne karcinome prsnog koša, rak dojke, hepatobilijarne i karcinome gušterače, poremećaje crijeva, patologiju urogenitalnog područja, snimanje perifernih živaca, u mišično-koštanom sustavu [95].



Slika 4 Na slici pod a) se vidi shematski prikaz pulsne DWI sekvenci. Na slici pod b) se vidi DWI subakutnog moždanog udara

IzvorI: a) https://prod-images-static.radiopaedia.org/images/37115710/60674c01c890a183181ea870e7a1fb_gallery.jpeg b)https://prod-images-static.radiopaedia.org/images/12917287/62c5593dcb34c4b052353d1ab66076_thumb.jpg

DWI je postao nezamjenjivi alat za obradu slika. Otvorio je novu paradigmu s informacijama o molekularnoj aktivnosti i staničnoj funkciji. Smatra se da DWI još uvijek nije postigao svoj puni potencijal [94].

Područja interesa su područja gdje je difuzija molekula vode slabija prema okolnom tkivu (područja moždanog udara-ishemije, oštećene stanične membrane, snopovi aksona). Oslabljena difuzija rezultira hipointenzivnim signalom (tamnije), a područje patoloških promjena u tkivu je na snimci hiperintenzivno (svjetlije). DWI tehnike zbog svoje složenosti mogu se izvoditi samo na uređajima sa snažnim i brzim gradijentima.

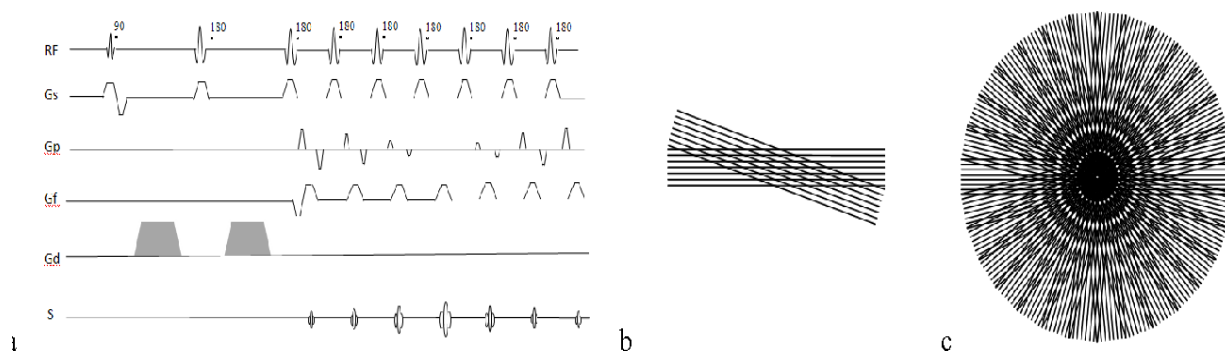
Iako je DWI mozga ustaljena tehnika od sredine 90-ih, zbog manjka kliničkih studija, DWI se znatno manje koristi u snimanju ostalih dijelova tijela. Istraživanja pokazuju da se u posljednje vrijeme ista tehnika znatno poboljšala zbog boljih i novih impulsnih sekvenci kao i nekoliko novih aplikacija DWI [95].

Unatoč tome DWI tijela je kompliciran zbog često kraćih SNR-a u T_2 vremenu relaksacije i jakim promjenama osjetljivosti što rezultira teškim artefaktima izobličenja kada se primjenjuju standardne eho-planarne DWI tehnike [95]. Kao rješenje se predlaže nekoliko alternativnih

(neehoplanarnih) difuzno - ponderiranih tipova impulsnih sekvenci za DWI primjene u tijelu [95]. Rezultati obavljani u članku pokazuje da je DWI snimanje tijela obećavajući alat za otkrivanje i kategorizaciju patologija u raznim organima i tkivima [95].

Najvažniji alternativni tip impulsne sekvence koji se koristi za DWI izvan mozga je jednokratni PROPELLER FSE pristup. Osnovna ideja je uzorkovanje k – prostora na rotirajući način pomoću skupa radijalno usmjerenih traka ili „lopatice“.

Svaka od radijalno umjerenih traka sastoji se od više paralelnih fazno kodiranih linija koje se mogu prikupiti metodama brzog okretanja odjeka ili gradijentnih odjeka. U uobičajenoj praksi 8 – 32 linije oštrica stječu se u jednom pulsu. „Lopaticice“ se zatim zakreću za mali kut od 10° - 20° pri čemu se prikuplja drugi niz podataka (Slika 5).



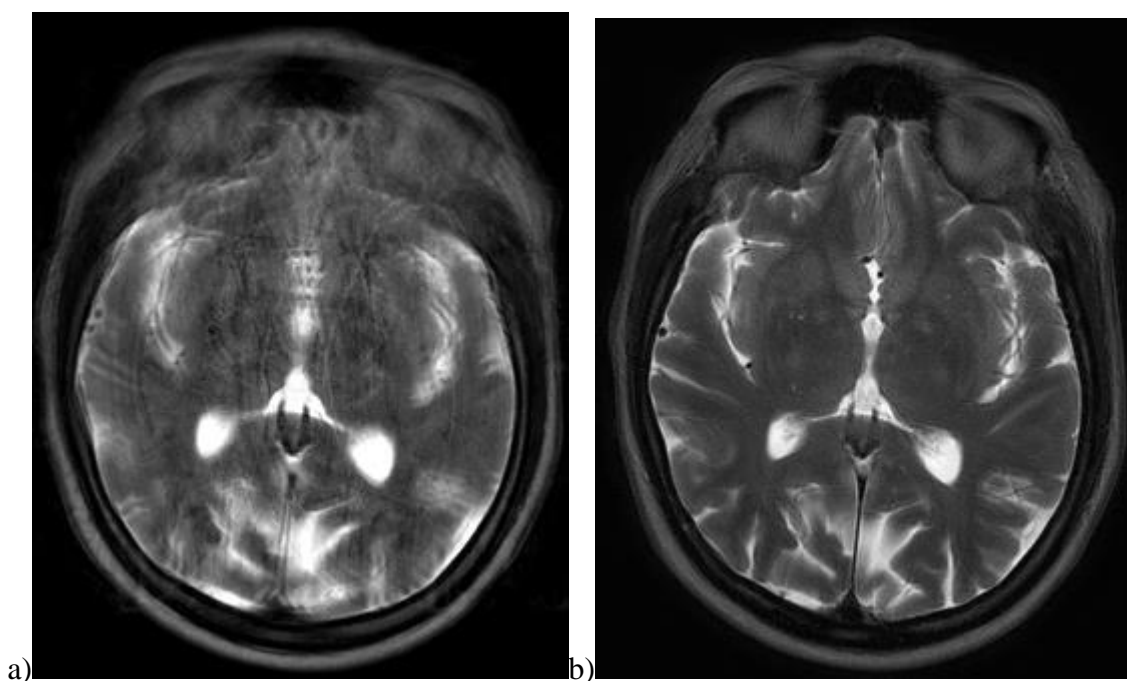
Slika 5 Dijagram DWI-Propeller pulsne sekvence (a) sa pridruženim k-prostorom i uzorkovanjem putanja (b, c)

Izvor: <https://d3i71xaburhd42.cloudfront.net/bb842648e633f308049b0b9b0442ea7ada81406a/2-Figure1-1.png>

Postupak se nastavlja sve dok se ne prikupe slikovni podaci iz cijelog k-prostora. Središte k – prostora sadrži najveću amplitudu signala i najviše pridonosi kontrastu slike. Prekomjerno uzorkovanje u ovom području također osigurava suvišnost informacija, što znači da se podaci za svaku novu oštricu mogu usporediti s podacima prethodnih oštrica radi dosljednosti. Ako se pacijent kreće između oštrica, podaci za drugu oštricu mogu se ispraviti ili čak potpuno odbaciti na temelju toga koliko su njezine središnje informacije nepravilne. Ova sekvenca se koristi za slike ponderirane DWI, FLAIR i T2 na bilo kojem pacijentu za kojeg postoji opravdana sumnja

da neće mirovati tijekom snimanja i najčešće za regiju glave i toraksa. Kao i kod većine sekvenci, svaki proizvođač MR uređaja za ovu sekvencu koristi drugačije nazive: General Electric (PROPELLER), Siemens (BLADE), Philips (Multivane), Hitachi (RADAR) i Canon (YET) [96].

U članku „Učinkovitost PROPELLER-a u smanjenju artefakata očnih pokreta i poboljšanju kvalitete slike orbitalnog MR-a pri 3.0 T pomoću zavojnice očne površine“ objavljenog od H. Jianga i suradnika dobivene su snimke sa manje artefakata očnih pokreta i veća kvaliteta slike (Slika 6).



Slika 6 Na slici a) vide se artefakti pokreta u rutinskoj FSE snimci bez propeller-a. Na slici b) vidi se značajno smanjeni artefakti pokreta korištenjem PROPELLER tehnike.

Izvor: a) <http://mriquestions.com/uploads/3/4/5/7/34572113/4885686.jpg?268>

b) <http://mriquestions.com/uploads/3/4/5/7/34572113/5419247.jpg?270>

Istraživanje je provedeno na 46 pacijenata. Podvrgnuti su orbitalnom 3.0 T MR sa zavojnicom za očnu površinu. Snimanje PROPELLER-a u transverzalnoj T2W i T1 FLAIR je obavljeno na 21 pacijentu, a konvencionalno T2W i T1W na 25 pacijenata. Artefakte kretanja oka, ocrtavanje anatomskih struktura, prikaz lezija i kvalitetu slike neovisno su procijenila dva radiologa pomoću ljestvice od pet točaka. Izmjereni su omjeri signal-šum, anatomskih struktura i

lezija [96]. PROPELLER sekvence su u svim slučajevima imale bolje rezultate u odnosu na konvencionalne sekvence. Slike PROPELLER-a pokazale su manje artefakte pokreta, veću kvalitetu slike i jasnije ocrtavanje anatomskih struktura i lezija od slika koje nisu koristile ovu sekvencu. Slike sa T2W PROPELLER-om stvorile su veće SNR u lećama, staklastom tijelu, suznoj žlijezdi i lezijama od uobičajenih T2W slika. Slike T1 FLAIR PROPELLER-a pokazali su niže SNR-ove u leći, staklastom tijelu, medijalnom i lateralnom ravnom mišiću oka, temporalisu i stražnoj polovici vidnog živca od uobičajenih T1W [96].

S PROPELLER tehnikama snimanja može učinkovito smanjiti artefakte kretanja oka i poboljšati kvalitetu slike što ima važnu ulogu u jasnom razgraničenju anatomskih struktura i lezija na orbitalnom 3.0 T MR-u pomoću zavojnice očne površine [39].

4.4.4. fMRI

fMRI tehnika nakon višestrukog snimanja mozga, uslijed izvršavanja određenih zadataka, registrira promjene u tkivu mozga određujući razlike registriranih signala. BOLD je tehnika fMRI-ja kojom se detektira aktivnost u ispitivanom području mozga. Koristi se T2 ponderirana sekvenca koja omogućava definiranje razlike između oksihemoglobina i karboksihemoglobina [97]. Tehnika se koristi za prikaz aktivnosti područja kore velikog mozga. Prilikom ovakvih testova pacijentu se stimulira vidno i/ili slušno područje ili se zadaju motoričke (određeni pokreti rukama ili nogama) i kognitivne (matematički, emocije...) radnje. DTI je fMRI tehnika prikaza građe, oblika i strukture snopova živčanih vlakana, MR-traktografija. Kod ove tehnike kontrast se temelji na smjeru difuzijskog tenzora te se korištenjem višestrukih smjerova difuzijske osjetljivosti stvara difuzijska tenzorska mapa. BOLD i DTI tehnike sve više nalaze ulogu u kvalitetnom planiranju neurokirurških zahvata radi izvođenja što poštenijih zahvata kako bi se ostvario manji neurološki deficit nakon operacije [98].

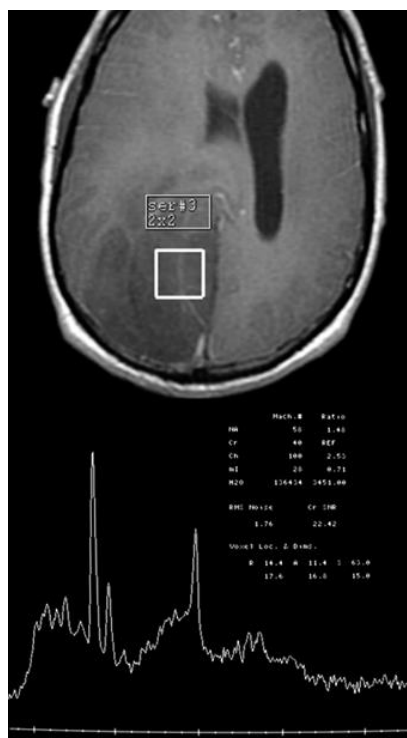4.4.5. SWI

SWI (*Susceptibility weighted imaging*) je MR tehnika visoke rezolucije kojom se prikazuju male intrakranijalne vene i mikrohemoragije. U SWI tehnici kontrast se bazira na razlici u

susceptibilnost prikazanih struktura. Ona omogućuje jasan prikaz vaskularnih promjena u kojima je spor protok krvi u venulama i kapilarima (deoksigenirana krv), kao i detekciju paramagnetskih fokusa u tkivima kao što produkti krvi i naslage kalcija [99].

4.4.6. MRS

MR spektroskopija (MRS) je neinvazivni dijagnostički test za mjerenje biokemijskih promjena u mozgu, posebno prisutnosti tumora. Ta tehnika omogućuje ispitivanje tkiva radi prisutnosti i koncentracije različitih metabolita. Ovaj se test može koristiti i za otkrivanje promjena u tkivu kod moždanog udara i epilepsije, a također se može koristiti za nadzor metaboličkih varijacija zbog poremećaja i za procjenu učinkovitosti liječenja [100, 101, 102, 103, 104]. MR spektroskopija koristi se na istom uređaju kao i konvencionalni MR. Spektroskopija je niz testova koji se dodaju MR dijagnostičkoj pretrazi mozga ili kralježnice radi mjerenja kemijskog metabolizma zbog sumnje na tumor. Osnovni princip koji omogućuje MRS je taj da raspodjela elektrona unutar atoma uzrokuje da jezgre u različitim molekulama „doživljavaju“ malo drugačije magnetsko polje. To rezultira nešto drugačijim rezonantnim frekvencijama koje zauzvrat daju malo drugačiji signal. MRS se provodi s različitim impulsnim sekvencama. Najjednostavniji slijed sastoji se od RF impulsa od 90° ; bez ikakvih gradijenata, s primanjem signala od RF zavojnice neposredno nakon pojedinačnog RF impulsa. Mnogo sekvenci koje se koriste za snimanje mogu se koristiti i za spektroskopiju, poput sekvence SE [100, 101] (Slika 7).



Slika 7 Na slici se vidi grafikon MR spektroskopije različitih kemijskih vrhova sumnji na tumor mozga

Izvor: <https://mayfieldclinic.com/pe-mrspectroscopy.htm>

Važna razlika između slikovne sekvence i sekvence spektroskopije je u tome što se za spektroskopiju ne koristi gradijent očitavanja za vrijeme dok RF zavojnica prima signal od osobe ili predmeta koji se ispituje. Umjesto da se informacije o frekvenciji (koje pruža očitavanje ili gradijent frekvencije) koriste za pružanje prostorne ili položajnih informacija, informacija o frekvenciji koriste se za identifikaciju različitih kemijskih spojeva [102, 103, 104]. To je moguće jer elektronski oblak koji okružuje različite kemijske spojeve u različitom stupnju štiti rezonantne atome od spektroskopskog interesa, ovisno o određenom spoju i specifičnom položaju u spoju. Učestalost metabolita mjeri se u jedinicama koji se nazivaju dijelovima na milijun (ppm) i ucrtavaju se u grafikon kao vrhovi različite visine. Jedan od najpoznatijih spektroskopskih tehnika je ^1H -MRS koja omogućava uvid u „*in vivo*“ metabolizam tkiva, tj. njegov biokemijski profil. Metaboliti koji se rutinski promatraju pri evaluaciji moždanog tkiva su: N-acetilaspargat (NAA; pik na 2.0 ppm), kolin (Cho; pik na 3.2 ppm), kreatin (Cr; pik na 3.0 ppm), mioinozitol (mI; pik na 3.5 ppm), laktati (Lac; pik na 1.3 ppm), lipidi (Lip; pik na 0.9-1.4

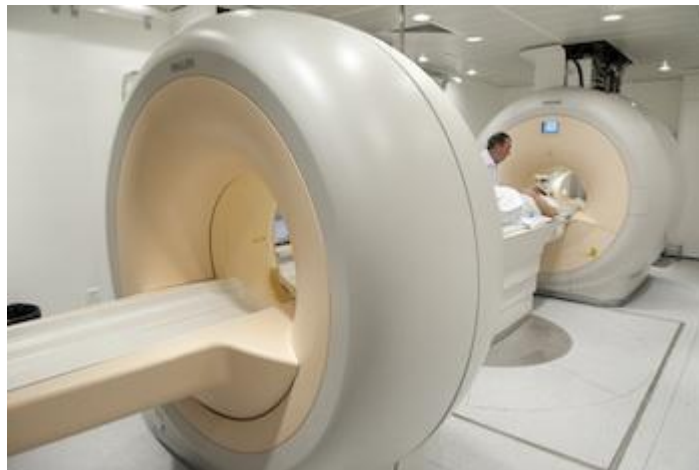ppm). Na osnovu kvantitativnih vrijednosti odnosa metabolita u normalnom i patološki izmjenjenom tkivu omogućena je diferencijacija fokalnih lezija, gradiranje makroskopski vidljivih tumora kao i određivanje prisustva tumorske infiltracije izvan granica vidljivih promjena na konvencionalnom MR-u. Vrijednosti metabolita dobivenih MRS metodom omogućuju i ciljanje dijela lezije za izvođenje biopsije što je posebno značajno kod heterogenih glioma [93]. MRS tehnika se može izvoditi kao SVS ili CSI sa kratkim $TE=30$ ms ili sa srednjim $TE=135$ ms. Općenito pravilo je da se SVS tehnika primjenjuje pri inicijalnoj dijagnostici s obzirom na visok SNR i da se prikazuju svi metaboliti. CSI tehnika se primjenjuje u daljnjoj karakterizaciji izmijenjene regije sa ciljem određivanja propagacije lezije [93, 105, 106].

4.5. Tehnika PET/MR-a

U novije vrijeme sve više se koristi PET/MR snimanje kao moćno dijagnostičko tehnološko dostignuće u kojoj se PET i MR tehnologije izuzetno dobro nadopunjuju. PET/MR snimanje klinički je indicirano za određene dječje karcinome, limfome, rak dojke i prostate, te tumore glave i vrata, a sve u korist smanjenog izlaganja zračenju za razliku od PET/CT-a. Buduće se primjene mogu očekivati kod snimanja mozga za Alzheimerovu bolest. Čimbenici koji mogu utjecati na neprihvatanje PET/MR pretrage su: troškovi, utvrđivanje kliničke koristi, broj i kombinacija slučajeva. Informacije koje pruža MR omogućuju PET/MR-u da ide dalje od jednostavne anatomske PET molekularne slike, dok istovremeno prikupljanje PET i MR podataka otvara nove mogućnosti u dijagnostici. Ova kombinacija se može pokazati vrlo izazovnom zbog moguće nekompatibilnosti uređaja kao i zbog toga smanjenih performansi oba uređaja. Najnoviji napredak tehnologije dovodi do hibridnih PET/MR uređaja za cijelo tijelo. PET-u nedostaje prostorna razlučivost koju nudi MR koji pak ima nedostatak u osjetljivosti. PET/MR sustav cijelog tijela zahtjeva izmjene i PET i MR dijela. Jedan od glavnih izazova PET tehnologije u MR okruženju je prisutnost magnetskog polja koje uzrokuje prostorna izobličenja u fotomultiplikatorima koji su scintilacijski detektori fotona za PET skenere [107, 108]. PET može predstavljati izazov za MR tehnologiju kao što su različiti artefakti slike ili smanjeni omjer SNR-a, djelovanje na različite učinke osjetljivosti i dr. Treba se pozabaviti problemom točnih MRI metoda za korekciju slabljenja izmjerenih PET podataka koji su posebno važni za kvantitativni PET. Predložene su različite metode da bi se riješio ovaj problem [108, 109].

Jedan od glavnih izazova je ograničeni prostor na raspolaganju unutar otvora standardnih MR uređaja, a riješen je uvođenjem većih promjera otvora od 70 cm koji pružaju dovoljno prostora za integraciju PET kamere [108].

Najveći proizvođači medicinske opreme poput Siemens Healthcare, Philips Healthcare, GE u kliničku su rutinu uveli PET/MR skenere cijelog tijela (Slika 8).



Slika 8 Philips Healthcare's PET/MR uređaj za skeniranje cijelog tijela

Izvor:

https://www.itnonline.com/sites/default/files/styles/content_large/public/Philips_PET_MRI_Dual%20Systems%20ow%20res.jpg?itok=Dfx9AIWm

Zbog sve većeg razmatranja rizika od ionizirajućeg zračenja, posebno za dječju populaciju, PET/MR uređaji bi mogli zamijeniti CT čime bi se značajno smanjila izloženost ionizirajućem zračenju u usporedbi s PET/CT dijagnostikom.

PET/MR može biti alternativni način snimanja bolesnika s limfomom jer pruža preciznu anatomske lokalizaciju bez izlaganja ionizirajućem zračenju povezanim sa CT skeniranjem [110, 111].

Svoju prednost PET/MR ima i kod bolesnika s malignim tumorima glave i vrata [108], za procjenu stadija raka prostate [112], kod raka dojke [113]. Buduća aplikacija PET/MR-a može biti i kod procjene pacijenata sa sumnjom na Alzheimerovu bolest [114].

Najjednostavniji pristup za PET/MR snimanje je serijski raspored u kojem se oba načina koriste sekvencijalno od kraja do kraja na dva različita sustava kao dio pojedinačnog pregleda. Ovakav način proizlazi iz toga nalaze li se slikovni sustavi u istim ili dvjema odvojenim prostorijama. Prvu je implementirao Philips Healthcare [115].

GE Healthcare predložio je alternativu koja omogućava snimanje trodimenzionalnosti (PET,CT i MR) i koristi sekvencijalno snimanje na dvije odvojene slike (PET/CT i MR snimanje) u susjednim sobama. Pacijent se prebacuje s jedne na drugu pomoću pokretnog kreveta [116]. Prednost ovog rješenja je što se s dvije jedinice za snimanje može upravljati odvojeno u slučaju velikog radnog opterećenja. Glavni nedostatak i logistički izazov je koordinacija prijenosa pacijenta između uređaja što predstavlja veći rizik pojavi artefakata pokreta na snimci. Kombinacija dviju različitih metoda snimanja u jednom uređaju nameće dodatna tehnička pitanja koja se moraju riješiti. Ako su oba uređaja u istoj prostoriji pristup je ekonomičniji i povoljniji za pacijenta ali isto tako to predstavlja i nedostatak jer za instalacija takva dva uređaja zahtjeva prostorveliku kvadraturu [117].

Klinički rutinski PET/MR protokol cijelog tijela koji uključuje 4-5 položaja na stolu, s trajanjem od 5-10 min, uglavnom se sastoji od 5 MR sekvenci:

- T1-ponderirani Dixon-Vibe,
- DWI EPI,
- T2-ponderirani TIRM,
- T2-ponderirani HASTE i
- T1- ponderirani Vibe nakon kontrasta.

Ovaj produženi MR protokol cijelog tijela osigurava dijagnostičku procjenu različitih mekotkivnih struktura u raznim onkološkim indikacijama. Ovaj način snimanja zahtjeva dugo vremensko trajanje same pretrage.

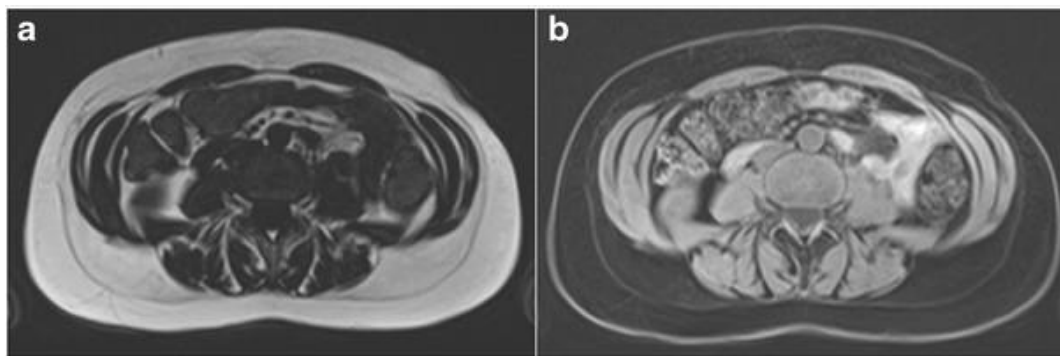
Od kliničkog uvođenja PET/MR-a istraživači su radili na optimizaciji tijeka snimanja PET/MR cijelog tijela i na skraćivanju ukupnog trajanja pretrage [118, 119, 120].

Ultrabrzni MR protokoli cijelog tijela, u kliničkoj primjeni, nedavno su skraćeni na 3-5 min po položaju i mogu ući u opseg PET-a koji je vremenski ograničavajući faktor u PET MR-u. U ultrabrzim MR protokolima se koriste samo 3 MR sekvence:

- T1-ponderirani Dixon-Vibe za korekciju slabljenja,
- T2-ponderirani HASTE,
- T1-ponderirani Vibe postkontrast za dijagnostičke MR slike visoke rezolucije.

Dixonova sekvenca je poznata kao vrsta metode odvajanja vode i masti na osnovu kemijskog pomaka. Za razliku od ostalih metoda suzbijanja masnoća, dixonova se tehnika u dvije točke oslanja na fazne pomake napravljene razlikama frekvencije rezonancije masnoća-voda kako bi se voda odvojila od masti. Ciljanim dobivanjem slika u određenim vrijednostima TE mogu se dobiti dvije odvojene slike na kojima se signali vode i masti nalaze u fazi, odnosno izvan faze. Zbrajanjem i oduzimanjem dviju slika dixonova metoda daje slike samo za vodu i samo za masnoće [121, 122, 123, 124].

Budući da FSE T2 ponderirane dixonove sekvence u dvije točke (T2 Dixon) generiraju i potisnute ponderirane T2 slike jednim snimanjem, to dovodi do smanjenja ukupnog vremena snimanja u usporedbi s konvencionalnim tehnikama. Ako je kvaliteta suzbijanja masnoće T2 Dixon bolja od uobičajene tehnike, očekuje se da T2 Dixon pokaže svoju kliničku korisnost. Na ovaj način se smanjuje vrijeme skeniranja i dobiva kvalitetnija slika supresije masti (Slika 9).



Slika 9 T1W transverzalne Dixon MR slike: a) prikaz signala mastii b) prikaz signala vode u razini L3 kralješka

Izvor:

<https://www.researchgate.net/publication/278159595/figure/fig1/AS:279837773189127@1443729932166/T1-weighted-axial-DIXON-MRI-images-highlighting-a-fat-and-b-water-signals-at-the.png>

Vibe je 3D brzi gradijent T1 ponderirana sekvenca bez IR pulsa koji koristi asimetrično uzorkovanje k-prostora i tehniku nultog punjenja za brzo dobivanje slika visoke prostorne rezolucije [125]. Vibe sekvenca je modificirani oblik FLASH sekvence koja omogućuje dinamično slikanje u visokoj rezoluciji ispod 30 s zadržavanja daha. U usporedbi s FLASH sekvencom, Vibe sekvenca pruža sličnu kvalitetu slike (SNR, CNR) s povećanom prostornom rezolucijom (2-3 mm) koja u konačnici rezultira sa svjetlijom slikom. One su posebno korisne za istodobnu procjenu mekog tkiva i krvožilnog sustava.

Radijalni Vibe je nova 3D sekvenca koja koristi radijalnu shemu uzorkovanja za dobivanje podataka k-prostora. Ovaj tip sekvence može biti odabrani slijed za aplikacije u kojima je potreban kontrast ponderiran T1, a slike su često oštećene artefaktima pokreta ili pulsiranja.

Nova tehnološka dostignuća, poput kontinuiranog pomičnog stola MR-a [126], omogućuju veću fleksibilnost prikupljanja PET/MR podataka o cijelom tijelu. Međutim kvaliteta slike i kvantifikacija svakog sustava se gotovo ne mijenja ali način dijagnostike kod koje se radi prvo jedna pa druga pretraga mogu dovesti do artefakata pokreta, a ujedno sprečavaju istodobno prikupljanje podataka PET i MR slika koji mogu biti važni za određene kliničke i istraživačke primjene.

PET/MR snimanje ima velike prednosti u usporedbi sa PET/CT-om, uključujući visoku razlučivost kontrasta mekog tkiva, multiplanarni prikaz slike i sposobnost funkcionalne slike kroz specijalizirane tehnike poput DTI, DWI, fMRI, MR elastografije, MR spektroskopije, MR snimanja, s vrlo kratkim vremenima snimanja odjeka i dostupnosti nekih ciljanih kontrastnih sredstava za snimanje.

Ovisno o patologiji i kliničkom iskustvu radiologa primijeniti će se najbolja tehnika za dobivanje najboljih rezultata.

MR snimanje se može koristiti za preciznije određivanje PET pretrage kao i djelomične korekcije parcijalnog volumena i kompenzacije pokreta za preciznije kvantificiranje bolesti te može poboljšati anatomske lokalizacije mjesta primanja radiofarmaka. Može poboljšati i dijagnostičke performanse i osigurati sveobuhvatne strukturne, funkcionalne i molekularne procjene različitih kliničkih poremećaja [127].

5. ZAKLJUČAK

1. MR dijagnostika je radiološka neinvazivna metoda oslikavanja koja omogućuje multiplanarni prikaz tijela pri čemu se pacijenta ne izlaže ionizirajućem zračenju. To je dijagnostička metoda kojom se ljudsko tijelo može prikazati u sve tri ravnine.
2. Jedno od glavnih tehnoloških dostignuća u magnetskoj rezonanci je razvoj metoda prikupljanja podataka koje su ubrzale vrijeme skeniranja kako bi se dobile visokokvalitetne slike u trodimenzionalnom području predmeta u ograničenom vremenu pregleda.
3. Kao osnova prikupljanja podataka u MRI je putanja k-prostora
4. Spiralne putanje nalaze primjenu u dinamičkom oslikavanju kao što je oslikavanje koronarnih arterija jer prolaze k- prostorom brže i učinkovitije od jednostavnijih kartezijskih rasterskih metoda..
5. Glavni nedostatak spiralnog oslikavanja je korištenje posebnih metoda rekonstrukcije koje su uklonjeni različitim tehnikama prikupljanja podataka.
6. Paralelno oslikavanje pomoću više zavojnica prijemnika su razvojem tehnike simultanog prikupljanja prostornih podataka (SMASH) i tehnike kodiranja osjetljivosti (SENSE) pridonijele ubrzanju procesa oslikavanja.
7. SNR je najpopularnije mjerenje kvalitete slike koje se koristi u MRI.
8. Razvoj dijelova MR uređaja i softvera omogućio je razvoj brzog MRI oslikavanja (Fast Imaging) koji se pokazao iznimno koristan u različitim kliničkim i istraživačkim primjenama kao što su: EPI, fMRI, PWI i DWI.
9. PROPELLER/BLADE tehnika je podskupina DWI tehnike snimanja MR-om kojom se učinkovito smanjuju artefakti pokreta koji kao rezultat imaju poboljšanu kvalitetu slike i jasnije ocrtavanje anatomske strukture i lezija.
10. Tehnikama PET/MR-a omogućeno je dobivanje visoke razlučivosti kontrasta mekog tkiva, multiplanarni prikaz slike i sposobnost funkcionalne slike kojom se mogu poboljšati dijagnostičke performanse i osigurati sveobuhvatne strukturne, funkcionalne i molekularne procjene različitih klinički poremećaja.

11. Vidljiv je konstantni napredak u MR tehnikama te je potrebno pratiti literaturu koja će omogućiti kvalitetnije dijagnostičke postupke i njihovu primjenu u liječenju kao i cjeloživotno obrazovanje specijalista radiologije i radioloških tehnologa.
12. S obzirom na izuzetno brz tehnološki napredak, MRI ima uzbudljivu budućnost koja uključuje snimanje svih dijelova tijela s viskom SNR-om i visokom razlučivosti uz minimalna izobličenja.

6. LITERATURA

1. W. Gerlach, O. Stern, "Das magnetische Moment des Selberatoms," Zeitschrift fur Physik, vol. 9, no. 1, pp. 2, 1922.
2. F. Bloch, W. W. Hansen, "Nuclear Induction," Physics Review, pp. 69, 1946.
3. E. M. Purcell, H. C. Torrey, R. V. Pound, "Resonance Absorption by Nuclear Magnetic Moment in a Solid," Physical Review, vol. 69, no. 37, 1946.
4. P. Lauterbur, "Image Formation by Induced Local Interactions: Examples Employing Nuclear Magnetic Resonance," Nature, pp. 242, 1973.
5. P. Mansfield, "Multi-planar image formation using NMR spin echoes," Journal of Physics C: Solid State Physics, vol. 10, no. 15, 1977.
6. R.R. Ernst, A. Kumar, et al., "NMR Fourier zeugmatography, "Journal of Magnetic Resonance, vol. 18, no. 1, 1975.
7. Lisanti CJ, Hashemi RH, Bradley WG. MRI: The basics , Lipincot, 2003.
8. J. I. Jackson, C. H. Meyer, D. G. Nishimura, A. Macovski, "Selection of a convolution function for Fourier inversion using gridding," IEEE Transactions on Medical Imaging, vol. 10, no. 9, pp. 473-478, 1991.
9. <https://www.cdc.gov/nchs/data/hus/2010/120.pdf> (pristupljeno 12.01.2021.)
10. <https://www.statista.com/statistics/282401/density-of-magnetic-resonance-imaging-units-by-country/> (pristupljeno 12.01.2021.)
11. Likes RS Moving gradient zeugmatography. US Patent #4307343 issued 22 Dec 1981
12. Brown TR, Kincaid BM, Ugurbil K. NMR chemical shift imaging in three dimensions. Proc Natl Acad Sci USA. 1982;79:3523–3526.
13. Ljunggren S. A Simple Graphical representation of fourier-based imaging methods. J Magn Reson. 1983;54:338–343.
14. Twieg DB. The k-trajectory formulation of the NMR imaging process with applications in analysis and synthesis of imaging methods. Med Phys. 1983;10:610–621
15. Lauterbur PC. Image formation by local induced interactions: examples employing nuclear magnetic resonance. Nature. 1973;242:190–191
16. Damadian R. Tumor detection by nuclear magnetic resonance. Science. 1971 Mar 19;171:1151–1153.

17. Edelstein WA, Hutchison JMS, Johnson G, et al. Spin warp NMR imaging and applications to human whole-body imaging. *Phys Med Biol.* 1980;25:751–756.
18. Kumar A, Welti D, Ernst RR. NMR Fourier Zeugmatography. *J Magn Reson.* 1975;18:69–83.
19. Garroway AN, Grannell PK, Mansfield P. Image formation in NMR by a selective irradiative process. *J Phys.* 1974;C7:L457–462
20. Mansfield P. Multi-planar Image Formation using NMR Spin Echoes. *J Phys C: Solid State Phys.* 1977;10:L55–58.
21. Johnson G, Hutchison JMS. The limitation of NMR recalled echo imaging techniques. *J Magn Res.* 1985;63:14–30.
22. DeAhn CB, Kim JH, Cho ZH. High-Speed Spiral-Scan Echo Planar NMR Imaging – i. *IEEE Trans Med Imaging.* 1986;5:2–7. MI-5.
23. C. H. Meyer, B. S. Hu, D. G. Nishimura, A. Macovski, “Fast spiral coronary artery imaging,” *Magnetic Resonance in Medicine*, vol. 28, pp. 202-213, 1992.
24. J. I. Jackson, C. H. Meyer, D. G. Nishimura, A. Macovski, “Selection of a convolution function for Fourier inversion using gridding,” *IEEE Transactions on Medical Imaging*, vol. 10, no. 9, pp. 473-478, 1991.
25. C. Oesterle, M. Markl, R. Strecker, F. M. Kraemer, J. Hennig, “Spiral reconstruction by regretting to a largerectilinear matrix: A practical solution for routine systems,” *Journal of Magnetic Resonance Imaging*, vol. 10, pp. 84-92, 1999.
26. D. Rosenfeld, “An optimal and efficient new gridding algorithm using singular value decomposition,” *Magnetic Resonance in Medicine*, vol. 40, pp. 14-23, 1998.
27. V. Rasche, R. Proksa, R. Sinkus, P. Bornert, H. Eggers, “Resampling of data between arbitrary grids usingconvolution interpolation,” *IEEE Trans. Med. Imaging*, vol. 18, no. 5, pp. 385-392, 1999.
28. R. D. Hoge, R. K. S. Kwan, G. B. Pike, “Density compensation functions for spiral MRI,” *Magnetic Resonance in Medicine*, vol. 38, pp. 117-128, 1997.
29. M. Hutchinson, U. Raff, “Fast mri data acquisition using multiple detectors,” *Magnetic Resonance in Medicine*, vol. 6,pp. 87-91, 1988.
30. J. R. Kelton, R. L. Magin, S. M. Wright, “An algorithm for rapid image acquisition using multiple receiver coils,” in *Proc.8th Ann.Meeting SMRM*, 1989.

31. D. Kwiat, S. Einav, G. Navon, "A decoupled coil detector array for fast image acquisition in magnetic resonance imaging," *Medical Physics*, vol. 18, pp. 251-265, 1991.
32. J. B. Ra, C. Y. Rim, "Fast imaging method using multiple receiver coils with subencoding data set," in *Proc. 10th Ann. Meeting SMRM*, 1991.
33. D. K. Sodickson, W. J. Manning, "Simultaneous acquisition of spatial harmonics (SMASH): Fast imaging with radiofrequency coil arrays," *Magnetic Resonance in Medicine*, vol. 38, pp. 591-603, 1997.
34. K. P. Pruessmann, M. Weiger, M. B. Scheidegger, P. Boesiger, "SENSE: Sensitivity encoding for fast MRI," *Magnetic Resonance in Medicine*, vol. 42, pp. 952-962, 1999.
35. M. A. Griswold, P. M. Jakob, M. Nittka, J. W. Goldfarb, A. Haase, "Partially parallel imaging with localized sensitivities (PILS)," *Magnetic Resonance in Medicine*, vol. 44, pp. 602-609, 2000.
36. W. E. Kyriakos, L. P. Panych, D. F. Kacher, C. F. Westin, S. M. Bao, R. V. Mulkern, F. A. Jolesz, "Sensitivity profiles from an array of coils for encoding and reconstruction in parallel (SPACE RIP)," *Magnetic Resonance in Medicine*, vol. 44, pp. 301-308, 2000.
37. K. P. Pruessmann, M. Weiger, P. Bornert, P. Boesiger, "Advances in sensitivity encoding with arbitrary k-space trajectories," *Magnetic Resonance in Medicine*, vol. 46, pp. 638-651, 2001.
38. U. Katscher, T. Kohler, "Under-determined SENSE," in *Proc. of Workshop Minimum MR Data Acquisition Methods: Making More with Less*, 2001.
39. D. J. Larkman, N. M. deSouza, M. Bydder, J. V. Hajnal, "An investigation into the use of sensitivity-encoded techniques to increase temporal resolution in dynamic contrast-enhanced breast imaging," *Journal of Magnetic Resonance Imaging*, vol. 14, pp. 329-335, 2001.
40. M. Weiger, K. P. Pruessmann, R. Osterbauer, P. Bornert, P. Boesiger, P. Jezzard, "Sensitivity-encoded single-shot spiral imaging for reduced susceptibility artifacts in BOLD fMRI," *Magnetic Resonance in Medicine*, vol. 48, pp. 860-866, 2002.
41. K. P. McGee, J. P. Debbins, E. B. Boskamp, L. Blawat, L. Angelos, K. F. King, "Cardiac magnetic resonance parallel imaging at 3.0 Tesla: Technical feasibility and advantages," *Journal of Magnetic Resonance Imaging*, vol. 19, pp. 291-297, 2004.

42. Z. P. Liang, L. Ying, D. Xu, L. Yuan, "Parallel imaging: Some signal processing issues and solutions," in Proceedings of the 2004 IEEE International Symposium on Biomedical Imaging: from Nano to Macro, 2004.
43. S. M. Wright, M. P. McDougall, K. Kurpad, D. G. Brown, "Parallel imaging: System design and limitations," in Proceedings of the 2004 IEEE International Symposium on Biomedical Imaging: from Nano to Macro, 2004.
44. A.E. Burgess, "Comparison of receiver operating characteristic and forced choice observer performance measurement methods," *Medical Physics*, vol. 22, pp. 643-655, 1995.
45. P. Xue, C. W. Thomas, G. C. Gilmore, D. L. Wilson, "An adaptive reference/test paradigm with applications to pulsed fluoroscopy perception," *Behavior Research Methods, Instruments, and Computers*, vol. 30, pp. 332-348, 1998.
46. C. K. Abbey, F. O. Bochud, "Modeling Visual Detection Tasks in Correlated Image Noise with Linear Model Observers," *Handbook of Medical Imaging*, vol. 1. Physics and Psychophysics, eds. J.Beutel, H.L.Kundel, and R.L.Van Metter. Bellingham, WA: SPIE Press, 2000.
47. M. P. Eckstein, C. K. Abbey, F. O. Bochud. "A practical guide to model observers for visual detection in synthetic and natural noisy images," *Handbook of Medical Imaging*, vol,1: Physics and Psychophysics, SPIE, 2000.
48. R. Van de Walle, H. H. Barrett, K. J. Myers, M. I. Altbach, B. Desplanques, A. F. Gmitro, J. Cornelis, I. Lemahieu, "Reconstruction of MR images from data acquired on a general nonregular grid by pseudoinverse calculation," *IEEE Transactions on Medical Imaging*, vol. 19, pp. 1160-1167, 2000.
49. E. Ahunbay, J. G. Pipe, "Rapid method for deblurring spiral MR images," *Magnetic Resonance in Medicine*, vol. 44,pp. 491-494, 2000.
50. S. Plein, W. H. T. Smith, J. P. Ridgway, A. Kassner, D. J. Beacock, T. N. Bloomer, M. U. Sivananthan, "Qualitative and quantitative analysis of regional left ventricular wall dynamics using real-time magnetic resonance imaging: Comparison with conventional breath-hold gradient echo acquisition in volunteers and patients," *Journal of Magnetic Resonance Imaging*, vol. 14, pp. 23-30, 2001.
51. T. N. Bloomer, S. Plein, A. Radjenovic, D. M. Higgins, T. R. Jones, J. P. Ridgway, M. U. Sivananthan, "Cine MRI using steady state free precession in the radial long axis orientation

- is a fast accurate method for obtaining volumetric Smart Computing Review, vol. 3, no. 5, October 2013 365 data of the left ventricle,” Journal of Magnetic Resonance Imaging, vol. 14, pp. 685-692, 2001.
52. B. Madore, G. H. Glover, N. J. Pelc, “Unaliasing by Fourier-encoding the overlaps using the temporal dimension(UNFOLD), applied to cardiac imaging and fMRI,” Magnetic Resonance in Medicine, vol. 42, pp. 813-828, 1999.
 53. B. Madore, “UNFOLD-SENSE: A parallel MRI method with self-calibration and artifact suppression,” Magnetic Resonance in Medicine, vol. 52, pp. 310-320, 2004.
 54. T. Yoshikawa, D. G. Mitchell, S. Hirota, Y. Ohno, J. Yoshigi, T. Maeda, M. Fujii, K. Sugimura, “Focal liver lesions: Breathhold gradient- and spin-echo T2-weighted imaging for detection and characterization,” Journal of Magnetic Resonance Imaging, vol. 23, pp. 520-528, 2006.
 55. S. E. Langerak, H. W. Vliegen, J. W. Jukema, P. Kunz, A. H. Zwinderman, H. J. Lamb, E. E. van der Wall, A. De Roos, “Value of magnetic resonance imaging for the noninvasive detection of stenosis in coronary artery bypass grafts and recipient coronary arteries,” Circulation, vol. 107, pp. 1502-1508, 2003.
 56. B. K. Rutt, D. H. Lee, “The impact of field strength on image quality in MRI,” Journal of Magnetic Resonance Imaging, vol. 6, pp. 57-62, 1996. Article(CrossRef Link)
 57. P. Skudlarski, R. T. Constable, J. C. Gore, “ROC analysis of statistical methods used in functional MRI: Individual subjects,” Neuroimage, vol. 9, pp. 311-329,1999.
 58. T. M. Saeed, I. R. Summers, W. Vennart, “Information content and quality of MR thumb images,” Physics in Medicine and Biology, vol. 48, pp. 3775-3785, 2003. Article(CrossRef Link)
 59. International Commission on Radiation Units and Measurements, “Medical Imaging-The Assessment of Image Quality,” Bethesda, MD: International Commission on Radiation Units and Measurements), Anonymous pp. 23-30,1996.
 60. International Telecommunication Union, “Rec. ITU-R BT.500-11 Methodology for the subjective assessment of thequality of television pictures,” Anonymous, 2002.
 61. M. J. Firbank, A. Coulthard, R. M. Harrison, E. D. Williams, “A comparison of two methods for measuring the signal to noise ratio on MR images,” Physics in Medicine and Biology, vol. 44, pp. N261-N264, 1999.

62. L. Kaufman, D. M. Kramer, L. E. Crooks, D. A. Ortendahl, "Measuring Signal-To-Noise Ratios in MR Imaging," *Radiology*, vol. 173, pp. 265-267, 1989.
63. D. A. G. Wicks, G. J. Barker, P. S. Tofts, "Correction of Intensity Nonuniformity in MR Images of Any Orientation," *Magnetic Resonance Imaging*, vol. 11, pp. 183-196, 1993.
64. R. R. Price, L. Axel, T. Morgan, R. Newman, W. Perman, N. Schneiders, M. Selikson, M. Wood, S. R. Thomas, "Quality Assurance Methods and Phantoms for Magnetic-Resonance-Imaging - Report of Aapm Nuclear-MagneticResonance Task Group No-1," *Medical Physics*, vol. 17, pp. 287-295, 1990.
65. M. Fuderer, "The Information-Content of MR Images," *IEEE Transactions on Medical Imaging*, vol. 7, pp. 368-380, 1988.
66. J. Sijbers, A. J. den Dekker, "Maximum likelihood estimation of signal amplitude and noise variance from MR data," *Magnetic Resonance in Medicine*, vol. 51, pp. 586-594, 2004.
67. S. Terae, K. Miyasaka, K. Kudoh, T. Nambu, T. Shimizu, K. Kaneko, H. Yoshikawa, R. Kishimoto, T. Omatsu, N. Fujita, "Wavelet compression on detection of brain lesions with magnetic resonance imaging," *Journal of Digital Imaging*, vol. 13, pp. 178-190, 2000.
68. W. F. Eddy, M. Fitzgerald, D. C. Noll, "Improved image registration by using Fourier interpolation," *Magnetic Resonance in Medicine*, vol. 36, pp. 923-931, 1996.
69. C. A. McKenzie, E. N. Yeh, M. A. Ohliger, M. D. Price, D. K. Sodickson, "Selfcalibrating parallel imaging with automatic coil sensitivity extraction," *Magnetic Resonance in Medicine*, vol. 47, pp. 529-538, 2002.
70. R. M. Heidemann, M. A. Griswold, A. Haase, P. M. Jakob, "Vd-Auto-Smash Imaging," *Magnetic Resonance in Medicine*, vol. 45, pp. 1066-1074, 2001.
71. J. Park, Q. Zhang, V. Jellus, O. Simonetti, D. B. Li: "Artifact and noise suppression in GRAPPA imaging using improved k-space coil calibration and variable density sampling," *Magnetic Resonance in Medicine*, vol. 53, pp. 186-193, 2005.
72. B. Girod, "What's wrong with mean-squared error?," *Digital Images and Human Vision*, ed. A.B. Watson. Cambridge, Massachusetts: MIT Press, 1993.
73. J. Lubin, "The use of psychophysical data and models in the analysis of display system performance," *Digital Images and Human Vision*, ed. A. Watson. Cambridge, MA: MIT Press, 1993.

74. H. R. Wilson, J. A. Bergen, "A four mechanism model for threshold spatial vision," *Vision Research*, vol. 19, pp. 19-32, 1979.
75. J. Lubin, "A visual discrimination model for imaging system design and evaluation," *Vision Models for Target Detection and Recognition*, ed. E.Peli. River Edge, NJ: World Scientific, 1995.
76. S. Daly, "The Visual Differences Predictor: an algorithm for the assessment of image fidelity," *Digital Images and Human Vision*, ed. A.B.Watson. Cambridge, MA: MIT Press, 1993.
77. K. A. Salem, J. S. Lewin, A. J. Aschoff, J. L. Duerk, D. L. Wilson, "Validation of a human vision model for image quality evaluation of fast interventional magnetic resonance imaging," *Journal of Electronic Imaging*, vol. 11, pp.224-235, 2002.
78. W. B. Jackson, M. R. Said, D. A. Jared, J. O. Larimer, J. L. Gille, J. L. Lubin, "Evaluation of human vision models for predicting human-observer performance," in *Proc. of SPIE Medical Imaging: Image Perception*, 1997.
79. J. P. Johnson, J. Lubin, D. P. Chakraborty, J. Nafziger, "Visual discrimination modeling of lesion detectability," in *Proc. of SPIE Medical Imaging: Image Perception*, 2002.
80. J. P. Johnson, J. Lubin, E. A. Krupinski, H. A. Peterson, H. Roehrig, A. Baysinger, "Visual discrimination model for digital mammography," in *Proc. of the SPIE, Medical Imaging 1999: Image Perception and Performance*, 1999.
81. J. P. Johnson, E. A. Krupinski, J. Lubin, J. Nafziger, J. P. R. H. Wus, "Perceptually optimized compression of digital mammograms," in *Proc. of SPIE Medical Imaging: Image Perception*, 2002b.
82. J. Oh, S. I. Woolley, T. N. Arvanitis, J. N. Townsend, "A multistage perceptual quality assessment for compressed digital angiogram images," *IEEE Transactions on Medical Imaging*, vol. 20, no.12, pp. 1352-1361, 2001.
83. Knutsson L, Van Westenc D, Petersend ET, et al. Absolute quantification of cerebral blood flow: correlation between dynamic susceptibility contrast MRI and model-free arterial spin labeling. *Magnetic Resonance Imaging*. 2010;28: 1–7.
84. Roy B, Awasthi R, Bindal A, et al. Comparative Evaluation of 3-Dimensional Pseudocontinuous Arterial Spin Labeling With Dynamic Contrast - Enhanced Perfusion

- Magnetic Resonance Imaging in Grading of Human Glioma. *J Comput Assist Tomogra.* 2013;37(3):321-6
85. Thomsen H, Steffensen E, Larsson E-M. Perfusion MRI (dynamic susceptibility contrast imaging) with different measurement approaches for the evaluation of blood flow and blood volume in human gliomas. *Acta Radiologica.* 2012;53:95–101
 86. Detre and Alsop. Perfusion magnetic resonance imaging with continuous arterial spin labeling: methods and clinical applications in the central nervous system. *European journal of radiology.* 1999;30(2): 115-24
 87. Detre JA, Wang J, Wang Z, et al. Arterial spin-labeled perfusion MRI in basic and clinical neuroscience. *Current Opinion in Neurology.* 2009;22: 348–55.
 88. Grade M, Hernandez Tamames JA, Pizzini FB, et al. A neuroradiologist's guide to arterial spin labeling MRI in clinical practice. *Neuroradiology.* 2015;57: 1181–202.
 89. Pollock JM, Tan H, Kraft RA, et al. Arterial Spin Labeled MRI Perfusion Imaging: Clinical Applications. *Magn Reson Imaging Clin N Am.* 2009;17(2): 315–38.
 90. Weber MA, Kroll A, Günther M, et al. Noninvasive measurement of relative cerebral blood flow with the blood bolus MRI arterial spin labeling: basic physics and clinical applications. *Radiologe.* 2004;44(2): 164-73.
 91. Pavliša G. Karakterizacija intrakranijskih tumora difuzijski mjerenim snimkama magnetne rezonancije i kvantifikacijom pojavnog difuzijskog koeficijenta. Zagreb: Sveučilište u Zagrebu; 2008.
 92. Hagmann P, Jonasson L, Maeder P, et al. Understanding Diffusion MR Imaging Techniques: From Scalar Diffusion-weighted Imaging to Diffusion Tensor Imaging and Beyond. *Radio Graphics.* 2006;26:205–23.
 93. Newton HB, Jolesz FA. *Handbook of Neuro-Oncology Neuroimaging.* 2007; 1st edition. Cambridge, Massachusetts: Academic Press.
 94. Vinit Baliyan, Chandan J Das, Raju Sharma, and Arun Kumar Gupta, Diffusion weighted imaging: Technique and applications *World J Radiol.* 2016 Sep 28;8(9):785–798.
 95. Olaf D, Andreas B, et al. Technical aspects of MR diffusion imaging of the body; *European Journal of Radiology.* 2010;(76)314 -323.

96. H. Jiang et al. Efficacy of PROPELLER in reducing ocular motion artefacts and improving image quality of orbital MRI at 3.0 T using an eye surface coil. *Clinical Radiology*. 2019;(74, 9):34-734.
97. Moningka H, Lichenstein S, Worhunsky PD, DeVito EE, Scheinost D, Yip SW. Can neuroimaging help combat the opioid epidemic? A systematic review of clinical and pharmacological challenge fMRI studies with recommendations for future research. *Neuropsychopharmacology*. 2019;44(2):259-273.
98. Pinter NK, Fritz JV. Neuroimaging for the Neurologist. *Clinical MRI and Future Trends. Neurologic Clinics*. 2020;38(1), 1–35.
99. Tong KA, Ashwal S, Obenaus A, et al. Susceptibility-weighted MR imaging: a review of clinical applications in children. *AJNR Am J Neuroradiol*. 2008;29(1):9-17.
100. Van der Graaf M. In vivo magnetic resonance spectroscopy: basic methodology and clinical applications., *Eur Biophys J*. 2010;39:527-540.
101. Claridge T.D., *High-resolution NMR techniques in organic chemistry.*, Elsevier, Amsterdam, Netherlands. 2008.
102. Derome A.E. *Modern NMR techniques for chemistry research.*, Elsevier, Amsterdam, Netherlands. 2013.
103. Silverstein R.M, Webster F.X, Kiemle D.J, Bryce D. L. *Spectrometric identification of organic compounds.*, John Wiley & Sons, Hoboken, New Jersey. 2014.
104. Reza Faghihi, Banafsheh Zeinali-Rafsanjani, Mohammad-Amin Mosleh-Shirazi, Mahdi Saeedi-Moghadam, Mehrzad Lotfi, Reza Jalli, Vida Iravani. *Magnetic Resonance Spectroscopy and its Clinical Applications: A Review* BSc, Published: August 22, 2017.
105. Sundgren PC. MR Spectroscopy in Radiation Injury. *AJNR Am J Neuroradiol*. 2009; 30:1469 –76.
106. Bobek-Billewicz B, Stasik-Pres G, Majchrzak H, et al. Differentiation between brain tumor recurrence and radiation injury using perfusion, diffusion-weighted imaging and MR spectroscopy. *Folia Neuropathologica*. 2010; 48 (2): 81-92.
107. Quick HH. Integrating PET / MR. *J Magn Reson Imaging*. 2014;39 (2):243-58.

108. Catana C, et al. PET and MR imaging: the odd couple or a match made in heaven? *J Nucl Med.* 2013;54(5):815-24.
109. Pace L et al. Whole-body PET/MRI in oncology: current status and clinical applications. *Clin Transl Imaging.* 2013;1:31-44.
110. Drzezga A et al. First clinical experience with integrated whole-body PET/MR: comparison to PET/CT in patients with oncologic diagnoses. *J Nucl Med.* 2012;53(6):845-55.
111. Platzek I, et al. PET/MR for therapy response evaluation in malignant lymphoma: initial experience. *MAGMA.* 2012;16:16.
112. Buchbender C, et al. MR-PET in breast cancer. In: Carrio I, Ros P., eds. *PET/MRI: methodology and clinical application.* Heidelberg: Springer, pp. 2014;53-70.
113. Pace L, et al. Comparison of whole-body PET/CT and PET/MRI in breast cancer patients: lesion detection and quantitation of ¹⁸F-deoxyglucose up take in lesions and innormal organ tissues. *Eur J Radiol.* 2014;83(2):289-96.
114. Jack CR. 11C Pi Band structural MRI provide complementary information in imaging of Alzheimer's disease and amnesic mild cognitive impairment. *Brain.* 2008;131(Pt 3):665-80.
115. Zaidi H, Ojha N, Morich M, et al. Design and performance evaluation of a whole body Ingenuity TF PET-MRI system. *Phys Med Biol.* 2011;56(10):3091–3106.
116. Veit-Haibach P, Kuhn FP, Wiesinger F, Delso G, von Schulthess G. PET-MR imaging using a tri-modality PET/CT-MR system with a dedicated shuttle in clinical routine. *MAGMA.* 2012 Oct 9.
117. Cho ZH, Son YD, Kim HK, et al. A fusion PET-MRI system with a high-resolution research tomograph-PET and ultra-high field 7.0 T-MRI for the molecular-genetic imaging of the brain. *Proteomics.* 2008; 8 (6)
118. Martinez-Moller A, Eiber M, Nekolla SG, et al. Workflow and scan protocol considerations for integrated whole-body PET/MRI in oncology. *J Nucl Med.* 2012;53:1415–1426.
119. Hartung-Knemeyer V, Beiderwellen KJ, Buchbender C, et al. Optimizing positron emission tomography image acquisition protocols in integrated positron emission tomography/magnetic resonance imaging. *Invest. Radiol.* 2013;48:290–294.

120. Braun H, Ziegler S, Lentschig MG, Quick HH. Implementation and performance evaluation of simultaneous PET/MR whole-body imaging with continuous table motion. *J Nucl Med*. 2014 Jan;55(1):161–8.
121. Delfaut EM, Beltran J, Johnson G, Rousseau J, Marchandise X, Cotten A. Fat suppression in MR imaging: techniques and pit falls. *Radiographics*. 1999;19:373–382.
122. Del Grande F, Santini F, Herzka DA, et al. Fat-suppression techniques for 3-T MR imaging of the musculoskeletal system. *Radiographics*. 2014;34:217–233
123. Dixon WT. Simple proton spectroscopic imaging. *Radiology*. 1984;153:189–194.
124. Eggers H, Bornert P. Chemical shift encoding-based water-fat separation methods. *J Magn Reson Imaging*. 2014;40:251–268.
125. Wetzel SG, Johnson G, Tan AG, Cha S, Knopp EA, Lee VS, et al. Three-dimensional, T1-weighted gradient-echo imaging of the brain with a volumetric interpolated examination. *Am J Neuroradiol*. 2002.
126. Vargas MI, Becker M, Garibotto V, et al. Pristupi optimizaciji MR protokola u kliničkim hibridnim PET / MRI studijama. *MAGMA*. 2013;26:57–69.
127. Drew A. et al. PET/MR Imaging: Technical Aspects and Potential Clinical Applications., radiology.rsna.org *Radiology*: Volume 267(1):April 2013:28 – 41.

7. ŽIVOTOPIS

Osobni podaci

Ime i prezime: Juraj Mrša

Adresa: Braće Ivanda 11, 22215 Zaton/Šibenik

E-mail: jurajmrsa5@gmail.com

Datum rođenja: 22.IX.1988.

Obrazovanje

Stručna sprema: Sveučilišni prvostupnik radiološke tehnologije

2003.-2007. god. Medicinska i kemijska škola Šibenik (smjer: medicinski tehničar)

2007.-2010. god. Medicinski fakultet Sveučilište u Rijeci, smjer: stručni studij radiološke tehnologije

2014. god. Sveučilište u Splitu, Sveučilišni odjel zdravstvenih studija, razlikovni modul

Radno iskustvo

2010.-2011. god. OB Šibensko-kninske županije, pripravički staž za prvostupnika radiološke tehnologije

2012.-2014. god. OB Šibensko-kninske županije, rad na određeno vrijeme na mjestu prvostupnika radiološke tehnologije

od 2015. god. OB Šibensko-kninske županije, rad na neodređeno vrijeme na mjestu prvostupnika radiološke tehnologije

2018.-2020. god. OB Šibensko-kninske županije, obnašao dužnost glavnog radiološkog tehnologa na Odjelu radiologije

od 2018. god. HKZR SR ZRTD, član Povjerenstva za etiku i dentologiju

Poznavanje jezika

Hrvatski- materinski jezik

Engleski, hrvatski- aktivno

Ostale informacije

Imam višestruka iskustva u vođenju organizacije poslovanja (menagment u zdravstvu) koje sam stekao obnašajući funkciju glavnog radiološkog tehnologa u OB Šibensko-kninske županije.

Navedeno iskustvo sam stekao tijekom javne nabave MR uređaja gdje sam sudjelovao u kreiranju tehničkih specifikacija, adaptiranju uređaja na Odjel, educiranju zaposlenika i u kreiranju lista čekanja za MR dijagnostiku.

To iskustvo me naučilo da je međusobno poštovanje i razumijevanje osnova za timski rad koji je neophodan za uspješno poslovanje.

Vozačka dozvola: B

PRILOG - POPIS KRATICA

ADC (*Apparent Diffusion Coefficient*) prividni koeficijent difuzije

CISS (*Constructive Interference in Steady State*) konstruktivne smetnje u stabilnom stanju

DSI (*Diffusion Spectrum Imaging*) snimanje difuznog spektra

DTI (*Diffusion Tensor Imaging*) difuzijsko tenzorsko snimanje

DCF (*Density Compensation Function*) funkcija kompenzacije gustoće

DWI (*Diffusion Weighted Imaging*) difuzijski ponderirano snimanje

EPI (*Echo Planar Imaging*) eho planarno snimanje

fMRI (*Functional Magnetic Resonance Imaging*) funkcijska magnetska rezonanca

FSE (*Fast Spin Echo*) brzi spinski odjek

¹H-MRS (*Proton Magnetic Resonance Spectroscopy*) protonska spektroskopija magnetskom rezonancom

MR (*Magnetic Resonance*) magnetska rezonanca

NMR (*Nuclear Magnetic Resonance*) nuklearna magnetska rezonanca

PD (*Proton Density*) gustoća protona

PSF (*Point Spread Function*) funkcija širenja točke

PWI (*Perfusion Weighted Imaging*) perfuzijsko ponderirano oslikavanje

ROC (*Receiver Operator Characteristic*) karakteristika rada prijamnika

SE (*Spin Echo*) spinski odjek

STIR (*Short Tau Inversion Recovery*) kratki inverzijski oporavak

TR (*The Repetition Time*) vrijeme ponavljanja