

Radiološka obrada bolesnika s epileptičkim napadajem

Mišura, Korina

Undergraduate thesis / Završni rad

2021

Degree Grantor / Ustanova koja je dodijelila akademski / stručni stupanj: **University of Split, University Department of Health Studies / Sveučilište u Splitu, Sveučilišni odjel zdravstvenih studija**

Permanent link / Trajna poveznica: <https://um.nsk.hr/um:nbn:hr:176:040554>

Rights / Prava: [In copyright](#)

Download date / Datum preuzimanja: **2022-07-01**



Repository / Repozitorij:

[University Department for Health Studies Repository](#)



SVEUČILIŠTE U SPLITU
Podružnica
SVEUČILIŠNI ODJEL ZDRAVSTVENIH STUDIJA
PREDDIPLOMSKI SVEUČILIŠNI STUDIJ
RADIOLOŠKA TEHNOLOGIJA

Korina Mišura

**RADIOLOŠKA OBRADA BOLESNIKA S EPILEPTIČKIM
NAPADAJEM**

Završni rad

Split, 2021. godine

SVEUČILIŠTE U SPLITU
Podružnica
SVEUČILIŠNI ODJEL ZDRAVSTVENIH STUDIJA
PREDDIPLOMSKI SVEUČILIŠNI STUDIJ
RADIOLOŠKA TEHNOLOGIJA

Korina Mišura

**RADIOLOŠKA OBRADA BOLESNIKA S EPILEPTIČKIM
NAPADAJEM**

**RADIOLOGICAL MANAGEMENT OF PATIENTS WITH
EPILEPTIC SEIZURE**

Završni rad/Bachelor's Thesis

Mentor:

Doc. dr. sc. Maja Marinović Guić, dr. med.

Split, 2021. godine

TEMELJNA DOKUMENTACIJSKA KARTICA

ZAVRŠNI RAD

Sveučilište u Splitu
Sveučilišni odjel zdravstvenih studija
Radiološka tehnologija

Znanstveno područje: Biomedicina i zdravstvo
Znanstveno polje:
Temeljne medicinske znanosti

Mentor: Doc. dr. sc. Maja Marinović Guić

RADIOLOŠKA OBRADA BOLESNIKA S EPILEPTIČKIM NAPADAJEM Korina Mišura, 611134

Sažetak:

Napredak u radiologiji pružio je mogućnosti slikovnog prikaza raznih bolesti, uključujući epilepsiju. Epilepsija je bolest koja se povezuje s epileptičkim napadajima te posljedično dovodi do negativnih promjena na kognitivnoj, neurobiološkoj, psihološkoj i socijalnoj razini. S obzirom na složenost mozga kao organa, dijagnosticiranje ove bolesti zahtijeva precizne i pouzdane metode snimanja. Ističu se pretrage poput elektroencefalograma (EEG), kompjutorizirane tomografije (CT), magnetske rezonance (MR) i njenih naprednih tehnika te metode nuklearne medicine (PET, SPECT). Postoje indikacije za primjenu svake od navedenih tehnologija, međutim kada je riječ o epilepsiji MR je tada najčešći izbor snimanja mozga. Upotreba specifičnog MR protokola za epilepsiju uvelike je olakšala proces prepoznavanja i postavljanja dijagnoze ove bolesti. Protokol se sastoji od niza sekvenci koje u kombinaciji daju sliku potrebnu za uočavanje epileptogene promjene. Druge metode oslikavanja se primjenjuju kada je u pitanju hitnoća ili kada MR nalaz nije dovoljan za procjenu. To su naprednije i skuplje tehnike, ali kod određenih situacija neophodne u otkrivanju uzroka stanja u kojem se bolesnik nalazi. Postoji šest etioloških skupina uzroka te je potrebno utvrditi s kojom je povezana postojeća epilepsija. Evaluacijom slikovnog materijala može se doći do vrijednih informacija pomoću kojih se bolesniku može pružiti potrebna skrb.

Ključne riječi: Epilepsija, MR protokol za epilepsiju, PET, SPECT, SISCOM
Rad sadrži: 37 stranica, 6 slika, 2 tablice, 27 literaturnih referenci
Jezik izvornika: hrvatski

BASIC DOCUMENTATION CARD

BACHELOR THESIS

**University of Split
University Department for Health Studies
Add Study**

**Scientific area: Biomedicine and health
Scientific field:
Basic medical sciences**

Supervisor: Doc. dr. sc. Maja Marinović Guić

RADIOLOGICAL MANAGEMENT OF PATIENTS WITH EPILEPTIC SEIZURE Korina Mišura, 611134

Summary:

The development of radiology has given us the opportunity of imaging many diseases, epilepsy being one of them. This disease is associated to epileptic seizures and it can consequently lead to cognitive, neurobiological, psychological and social changes. Considering the complexity of the brain anatomy, diagnosing this type of disease requires precise and reliable imaging methods. The exams that stand out are the electroencephalogram (EEG), computed tomography (CT), magnetic resonance imaging (MRI) and its' advanced techniques and also nuclear medicine methods (PET, SPECT). There are many indications for the use of these technologies, but when it comes to epilepsy the MRI is the most common choice for examining the brain. The use of the epilepsy dedicated protocol has helped in the process of recognizing and diagnosing this disease. The protocol consists of many sequences that, when combined, give an image that is needed for noticing the epileptogenic changes. Other forms of imaging are used when urgent or when the MR findings are not enough for the evaluation. Those methods are more advanced and expensive, but very necessary in some situations to find out the cause of the condition the patient is currently in. There are six etiologic groups of causes, and it is important to find out which one is associated to the epilepsy that the patient has. In order to give patients the care they need, it is obligatory to evaluate the images that hold the needed information.

**Keywords: Epilepsy, Epilepsy-Dedicated MR Protocol, PET, SPECT, SISCOM
Thesis contains: 37 pages, 6 figures, 2 tables, 27 references
Original in: Croatian**

Sadržaj

Sažetak.....	I
Summary	II
Sadržaj.....	III
1. UVOD	1
2. CILJ RADA	3
3. RASPRAVA	4
3.1. ANATOMIJA MOZGA	4
3.1.1. Anatomija sljepoočnog režnja	5
3.2. EPILEPSIJA	7
3.2.1. Povijest epilepsije.....	7
3.2.2. Klasifikacija epilepsije	8
3.2.2.1. Klasifikacija vrste epilepsije na temelju semiologije i električnog uzorka	10
3.2.3. Epilepsija sljepoočnog režnja	10
3.2.4. Dijagnoza epilepsije.....	12
3.2.4.1. Dijagnosticiranje epilepsije u dječjoj dobi	13
3.2.4.2. Dijagnosticiranje epilepsije u odrasloj i starijoj dobi	14
3.2.5. Klinički scenarij i indikacije.....	15
3.3. MAGNETSKA REZONANCA	18
3.3.1. MR sekvence	18
3.3.2. Strukturni MR	20
3.3.2.1. MR protokol za epilepsiju.....	20
3.3.3. MR kvantifikacija.....	22
3.3.4. Funkcionalni MR (fMRI).....	23

3.3.5. Difuzijski mjerena slika (DWI) i difuzijsko tenzorno oslikavanje (DTI)	23
3.3.6. Protonska MR spektroskopija (MRS)	24
3.4. POZITRONSKA EMISIJSKA TOMOGRAFIJA (PET)	25
3.4.1. Kliničke indikacije	26
3.4.1.1. Epilepsija sljepoočnog režnja	26
3.4.2.2. Neokortikalna epilepsija	26
3.5. JEDNOFOTONSKA EMISIJSKA TOMOGRAFIJA (SPECT)	27
3.5.1. Interpretacija slika	28
3.5.2. SISCOM	28
3.6. GLAVNI UZROCI EPILEPSIJE	29
3.6.1. Strukturalna etiologija	30
3.6.1.1. Posttraumatska epilepsija	31
3.6.1.2. Tumori	31
3.6.2. Imunološka etiologija	33
4. ZAKLJUČAK	34
5. LITERATURA	35
6. ŽIVOTOPIS	37

1. UVOD

Prije 1970-ih neuroradiološko snimanje uključivalo je radiografiju, invazivne postupke te bolne manipulacije bolesnikom. Mozak se smatrao nepristupačnim za slikovno prikazivanje i nazivao se "tamnim kontinentom". Od tada je napredak u neuroradiologiji omogućio prelazak na tehnike procjene koje oslikavaju sadržaj i patologiju mozga. Ova dostignuća omogućuju dobivanje slikovnog materijala za brzu dijagnozu i liječenje. Trenutno se za procjenu mozga koriste razni moduli za snimanje (1).

Napredne tehnike magnetske rezonance (MR): MR difuzijski mjerena slika (engl. *MR diffusion weighted imaging*, DWI), difuzijsko tenzorsko oslikavanje (engl. *Diffusion tensor imaging*, DTI), perfuzijski MR, funkcionalni MR (fMRI), MR spektroskopija (MRS) i tehnike nuklearne medicine presudni su u procjeni epilepsija (2).

Snimanje je ključno u procjeni i liječenju bolesnika s napadajima. Elegantna strukturna oslikavanja mozga magnetskom rezonancijom mogu pomoći u određivanju etiologije fokalne epilepsije i demonstriranju anatomskih promjena povezanih s napadom. Pokazan je visok dijagnostički doprinos MR za identifikaciju uobičajenih patoloških nalaza u osoba s fokalnim napadajima (3).

Kompjutorizirana tomografija (CT) je modalitet koji koristi ionizirajuće zračenje za dobar prikaz koštanog tkiva te može pružiti i dobar prikaz mekog tkiva. Ima brojnih prednosti, a posebno se ističu jednostavnost pretrage te dostupnost (4).

Uz to, izvedba CT pretrage je lakša kod nestabilnih bolesnika u usporedbi s MR. Međutim, ukupni postotak uspjeha CT-a u otkrivanju lezija u žarišnim epilepsijama je nizak, približno 30%, stoga iako CT može biti dobar pokazatelj za novonastale napadaje u hitnim slučajevima, on nije zamjena za MR u obradi bolesnika s epilepsijom.

Pozitronska emisijska tomografija (PET) je najčešće korištena interiktalna funkcionalna tehnika neurooslikavanja koja može otkriti žarišno hipometaboličko područje podudarno s početkom napadaja.

Nalazi kompjuterizirane tomografije s jednom fotonskom emisijom (SPECT) mogu pomoći u izvođenju iktalnog neurooslikavanja u bolesnika s farmakorezistentnom fokalnom epilepsijom koji se razmatraju za neurokirurško liječenje.

Razvoj i inovacije neurooslikavanja te sveobuhvatan pregled strategija snimanja omogućavaju poboljšanje skrbi i liječenja osoba s epilepsijom (3).

Epileptični napadaj definiran je kao privremena pojava znakova i simptoma abnormalne i iznenadne promjene ponašanja zbog privremene promjene u električnom funkcioniranju mozga ili sinkrone aktivnosti mozga.

Epilepsija je bolest koju karakterizira trajna predispozicija za stvaranje epileptičnih napadaja, s posljedicama na kognitivnoj, neurobiološkoj, psihološkoj i socijalnoj razini. Povremeno bolesnici s epilepsijom mogu imati kontinuiranu aktivnost napadaja - status epilepticus (SE), koja može prouzročiti neurološki deficit (2)

2. CILJ RADA

Cilj ovog završnog rada je:

- Opisati proces postavljanja dijagnoze epilepsije
- Ukazati na važnost primjene pojedinih radioloških metoda oslikavanja kod bolesnika s epilepsijom

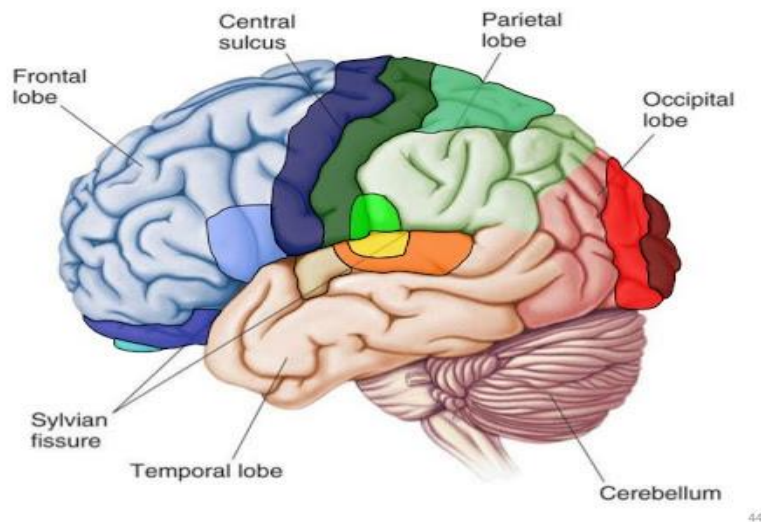
3. RASPRAVA

3.1. ANATOMIJA MOZGA

Veliki mozak (*cerebrum*) ima brojne funkcije koje su od iznimne važnosti za čovjeka. Ovaj organ je središte svijesti osobe, osnova je intelektualnih funkcija, kontrolira svaki pokret, govor, komunikaciju i emociju te je skladište pamćenja i svih informacija.

Mozak je vizualno podijeljen na dvije hemisfere koje međusobno dijeli *fissura longitudinalis cerebri*. Daljnju podjelu čine brazde (lat. *sulci*) koje dijele veliki mozak na režnjeve (*lobi*) i vijuge (*gyri*). Na konveksitetu hemisfera nalaze se sljedeći režnjevi:

- Čeoni (*lobus frontalis*)
- Tjemeni (*lobus parietalis*)
- Sljepoočni (*lobus temporalis*)
- Zatiljni (*lobus occipitalis*) (5).



Slika 1. Režnjevi velikog mozga

Izvor: http://www.hornethallway.org/student-webs/2019-fall-student-pages/x-02_Rivera-Joseph/Images/brain-anatomy.jpg

U osnovi veliki mozak sastoji se od triju dijelova:

- Kora velikog mozga (*cortex cerebri*)
- Bazalnih jezgara (*nuclei basales*)

- Bijele tvari velikog mozga (*substantia alba*)

Kora velikog mozga sastoji se od izokorteksa ili neokorteksa sa 6 slojeva. Također postoji i alokorteks sa samo 3-4 sloja. Njemu pripadaju arhikorteks i paleokorteks. Arhikorteksu pripada hipokampus, a paleokorteksu njušni mozak (5).

3.1.1. Anatomija sljepoočnog reznja

Sljepoočni reznj drugi je po veličini reznj, nakon većeg čeonog reznja, na koji otpada 22% ukupnog volumena neokorteksa. Reznj se proteže superiorno do sulcus lateralis (Sylvii), a straga do zamišljene linije; bočna parijetotemporalna linija, koja odvaja sljepoočni reznj od donjeg tjemenog reznja superiorno i zatiljnog reznja inferiorno.

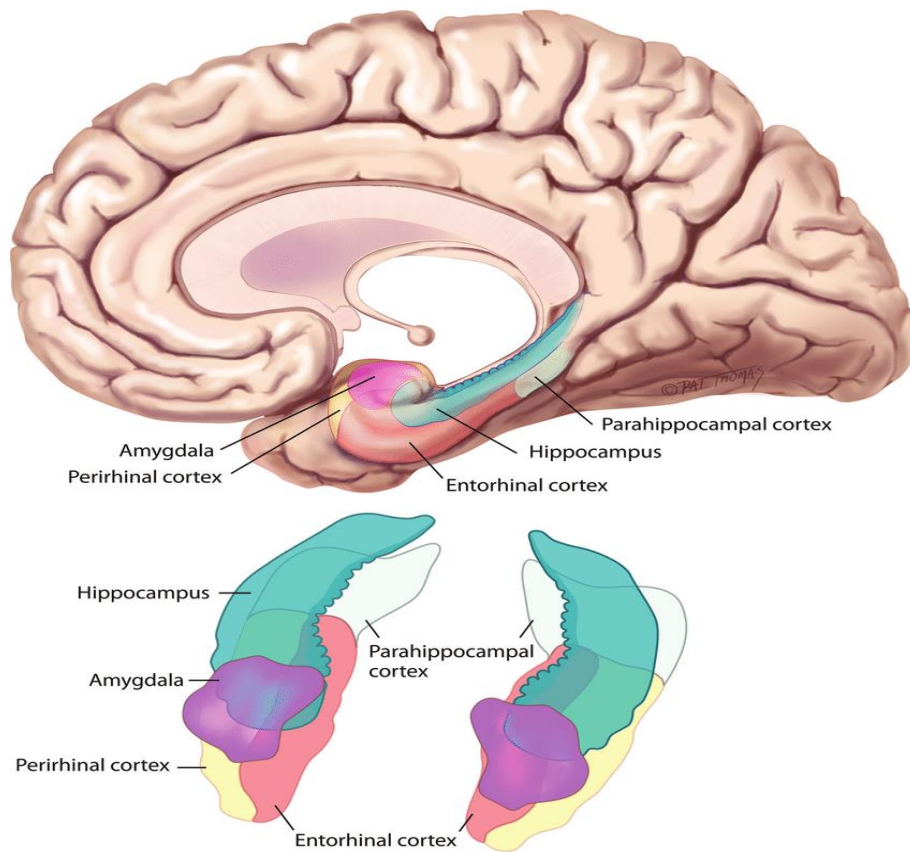
Sljepoočni reznj možemo podijeliti u dva glavna dijela:

- neokorteks (ponekad se naziva jednostavno sljepoočni reznj)

Obuhvaća bočne i inferiolateralne površine te se sastoji od standardne moždane kore

- medijalni sljepoočni reznj (ponekad se naziva limbički reznj)

On uključuje hipokampus, amigdalnu te parahipokampalni girus (6) (slika 2).



Slika 2. Sljepoočni režanj

Izvor: <https://www.researchgate.net/profile/Flavius-Raslau/publication/268791398/figure/fig5/AS:668301193642009@1536346829690/The-medial-temporal-lobe-consists-of-the-hippocampal-formation-blue-green-superiorly.ppm>

3.2. EPILEPSIJA

Epilepsija je bolest koju karakterizira trajna sklonost stvaranju epileptičnih napadaja s posljedicama na kognitivnoj, neurobiološkoj, psihološkoj i socijalnoj razini.

Bolesnik ima epilepsiju ukoliko je jedan od navednih uvjeta ispunjen:

1. Pojava najmanje dva ničim izazvana (ili refleksna) napadaja koji se javljaju u vremenskom razmaku duljem od 24 sata.

2. Pojava jednog ničim izazvanog (ili refleksnog) napadaja i vjerojatnost daljnjih napadaja s rizikom od recidiva (najmanje 60%) nakon dva ničim izazvana napadaja koji će se pojaviti kroz sljedećih 10 godina.

3. Dijagnoza sindroma epilepsije (2).

Pojava ovih ponavljajućih, paroksizmalnih poremećaja funkcioniranja živčanog sustava koja posljedično dovodi do abnormalnog izbijanja živčanih stanica vidljiva je u obliku epileptičnih napadaja.

Epileptični napadaj, ovisno o mjestu na mozgu u kojem se poremećaji pojavljuju, manifestira se na različite načine. Mogu se pojaviti promjene ili gubitak stanja svijesti, konvulzije, osjetni i psihički poremećaji, promjene u ponašanju te poremećaji autonomnog živčanog sustava (7).

3.2.1. Povijest epilepsije

Epilepsija se smatra jednom od najstarijih poznatih bolesti. Već se 2000. g. pr. n. e. u Hamurabijevim zakonima epilepsija spominje kao "sveta bolest" te se isticalo njeno medicinsko-socijalno značenje. Hipokrat, otac medicine je ustvrdio da je epilepsija uzrokovana prirodnim uzrocima, odnosno bolešću mozga. U starom vijeku je primijećeno da se epilepsija javlja pretežito u dječjoj dobi.

Tijekom povijesti postojala su razna nagađanja i mitovi vezani za ovu bolest, ali bitan napredak u pristupu se dogodio tek u 19. stoljeću kada se utvrdilo da su epileptični grčevi uzrok iznenadnog i jakog izbijanja iz stanica moždanog tkiva.

Daljnim napretkom medicine i tehnologije došlo se do spoznaje o različitim etiološkim faktorima koji dovode do epilepsije.

Tridesetih godina dvadesetog stoljeća otkrivena je tehnika elektroencefalografije (EEG) koja je postala nezamjenjiva tehnika za registriranje promjena mozga kod epilepsije.

Također su biokemijske znanosti svojim napretkom omogućile liječenje epilepsije širokim rasponom lijekova (8).

Veliki napredak na polju kliničkog neurooslikavanja epilepsije dogodio se između 1909. i 2009. godine.

U početku se snimanje vršilo rentgenom, pneumoencefalografijom i angiografijom, a ove su tehnike imale relativno malu ulogu u epilepsiji. Snimanje kompjuteriziranom tomografijom uvedeno je 1971.g., a magnetska rezonancija desetak godina kasnije te su obje tehnologije imale neposredan i dalekosežan utjecaj na epilepsiju. MR tehnike nastavile su se razvijati tijekom 1990-ih godina i imale su veliki utjecaj na mnoge aspekte kliničke prakse epilepsije. Ove tehnike strukturnog snimanja otkrile su patološke lezije kod velikog broja bolesnika, proširile indikacije za kiruršku terapiju i poboljšale razumijevanje patogeneze i etiologije epilepsije (9).

3.2.2. Klasifikacija epilepsije

Epilepsija se dijeli na simptomatsku ili idiopatsku s obzirom na etiologiju. Kod simptomatske epilepsije može se utvrditi uzrok i primijeniti odgovarajuća terapija. Idiopatskoj epilepsiji ne zna se uzrok te je taj slučaj epilepsije najčešći. Započinje u djetinjstvu, između 2. i 14. godine, a nastaje kao posljedica razvojnih malformacija mozga, porođajnih trauma te metaboličkih poremećaja mozga. Pojava epilepsije u starijoj životnoj dobi najčešća je nakon neke bolesti mozga poput trauma, infekcija, tumora te drugih poremećaja.

Klasifikacija epilepsije prema kliničkoj slici i EEG nalazima:

1. Parcijalni (žarišni, fokalni)
 - a) Jednostavni parcijalni
 - b) Kompleksni parcijalni
 - c) Parcijalni napadaji koji se sekundarno generaliziraju
2. Generalizirani
 - a) Apsansi (*petit mal*)

- b) Toničko-klonični napadaji (*grand mal*)
- c) Tonički napadaji
- d) Klonički napadaji
- e) Mioklonički napadaji
- f) Atonički (astatički napadaji)

3. Neklasificirani napadaji

4. Posebni sindromi

Glavni princip podjele je da napadaj može biti parcijalni (fokalni, žarišni) ili generalizirani.

Parcijalni napadaji, poznati kao žarišni, polaze od žarišta u mozgu iz kojeg napadaj započinje. Epileptogena aktivnost ograničena je na određeni dio mozga i ne mora biti povezana s gubitkom svijesti. Najčešće je svijest očuvana, ali kod kompleksnih parcijalnih napadaja mogu nastupiti promjene stanja svijesti. Simptomi ovise o žarišnom mjestu mozga u kojem je započelo patološko izbijanje živčanih stanica. Napadaj može započeti kao parcijalni te difuznim širenjem po mozgu postati generalizirani. Takvo stanje se naziva parcijalnim napadajem sa sekundarnom generalizacijom.

Generalizirani napadaji su povezani s potpunim gubitkom svijesti na samom početku napadaja. Započinja izbijanjem živčanih stanica u prednjem dijelu moždanog debla te se simetrično šire na centar za svijest i cijelu koru velikoga mozga.

Od generaliziranih napadaja razlikujemo *grand mal* i *petit mal*.

Grand mal napadaj (veliki napadaj) je generalizirani toničko-klonički napadaj koji je najdramatičniji oblik manifestiranja epilepsije. Najčešći uzrok ovom napadaju su metabolički poremećaji mozga. Započinja gubitkom svijesti koji označava toničku fazu te slijede kloničke konvulzije koje označavaju kloničku fazu. Završava terminalnim snom.

Petit mal (mali napadaj) je generalizirani napadaj kojeg karakteriziraju kratkotrajni gubitci svijesti bez nekakvih prethodnih upozorenja te dolazi do potpunog povratka svijesti. Ova definicija obuhvaća apsanse.

Bitno je spomenuti i status epilepticus koji predstavlja kontinuirani napadaj epilepsije dugog trajanja ili učestale kratkotrajne epileptične napadaje koji traju duže od 30 minuta te se između njih bolesniku mijenja stanje svijesti. Pojavljuje se kao konvulzivni, generalizirani, toničko-klonički status, ali se također može pojaviti i

apsansni, psihomotorni ili mioklonički status. Status epilepticus je stanje koje je životno ugrožavajuće i može dovesti do ireverzibilnih oštećenja mozga. Glavni uzrok ovom stanju jest prestanak uzimanja antiepileptične terapije, metabolički i toksični poremećaji, razne upale i tumori središnjeg živčanog sustava ili trauma glave (7).

3.2.2.1. Klasifikacija vrste epilepsije na temelju semiologije i električnog uzorka

Važno je definirati vrstu epilepsije kako bi se odabrali najprikladniji način terapije i odgovarajuća radiološka obrada. Detaljna analiza semiologije napadaja i EEG-a je presudna za dijagnozu. Ako postoji nejasnoća nalaza, ako su napadaji fokalni ili generalizirani nakon rutinskih postupaka ili ako napadaji ne reagiraju na antiepileptike, indiciran je produženi video EEG (VEEG).

VEEG pruža dokaze o lateralizaciji i lokaliziranju znakova u semiologiji napadaja, koji, u korelaciji s EEG uzorcima, pomažu lokalizirati zonu napadaja. Uz ove podatke može se adekvatno klasificirati vrstu epilepsije. Na primjer, epilepsija sljepoočnog režnja (engl. *temporal lobe epilepsy*, TLE), koja kasnije može biti podijeljena u mezijalnu epilepsiju sljepoočnog režnja ili epilepsiju nekortikalnog temporalnog režnja (NTLE) i neokortikalna epilepsija ekstratemporalnog podrijetla koja se može podijeliti na frontalnu, tjemenu, okcipitalnu i inzularnu (2).

3.2.3. Epilepsija sljepoočnog režnja

Epilepsija sljepoočnog režnja obuhvaća 30% svih epilepsija i najčešći je uzrok fokalnih napadaja kod odraslih i djece, što čini 60% svih slučajeva fokalne epilepsije. Gotovo 30% tih bolesnika razvit će rezistenciju na lijekove i od toga će 30% imati negativni nalaz MR napravljen rutinskim protokolom za epilepsiju. Otkrivanje epileptogenih lezija presudno je i u početnoj dijagnozi i u predkirurškoj procjeni, a klinička neuroradiologija igra temeljnu ulogu u obradi tih bolesnika.

Epilepsija sljepoočnog režnja obuhvaća heterogenu skupinu bolesti kojima su zajednički anatomsko mjesto epileptogenog fokusa i simptomi koje karakteriziraju aure i složeni parcijalni napadaji s automatizmima.

Najčešći uzrok TLE je medijalna temporalna skleroza (MTS), sindrom koji pokazuje znakove skleroze hipokampusa (engl. *hippocampal sclerosis*, HS) na MR, popraćen karakterističnim elektro-kliničkim profilom. Alternativni uzroci TLE uključuju i druge žarišne lezije smještene u sljepoočnim režnjevima, neke od njih se ne mogu otkriti ni s današnjom tehnologijom (kriptogeni TLE). Također postoje poznati oblici povezani s raznim genetskim mutacijama.

Uzroci TLE su vrlo raznoliki; najuobičajeniji slučajevi su simptomatski, povezani sa strukturnom lezijom, poput hipokampalne skleroze, što je glavni uzrok TLE. Takozvani kriptogeni slučajevi su oni u kojima strukturne lezije nisu otkrivene i nema pozitivne obiteljske anamneze.

Međunarodna liga protiv epilepsije (ILAE) prepoznaje dvije vrste TLE s različitim kliničkim i patofiziološkim karakteristikama: epilepsija medijalnog sljepoočnog režnja (MTLE) i epilepsija lateralnog sljepoočnog režnja (LTLE).

Najčešći je MTLE (glavni uzrok žarišnih napadaja u odraslih), kod kojeg napadaji potiču iz sljepoočnih medijalnih struktura, poput hipokampusa, amigdale i parahipokampalnog girusa. U većini slučajeva se pojavljuje mezijalna temporalna skleroza (MTS) koja uključuje hipokampalnu sklerozu, iako postoji često proširenje na druge limbične strukture, posebno na amigdalnu. Alternativni uzroci MTLE uključuju tumore lokalizirane u temporalnim mezijalnim strukturama, malformacije kortikalnog razvoja (engl. *malformations of cortical development*, MCD) ili druge rijetke entitete poput autoimunog encefalitisa ili temporalne encefalokele. U nekim slučajevima, HS može koegzistirati s drugim epileptogenim lezijama (dvostruka lezija).

LTLE, koji potječe iz neokorteksa sljepoočnog režnja, rjeđi je, a uzroci su gotovo uvijek sekundarni u odnosu na strukturnu leziju, uglavnom tumori, malformacije razvoja korteksa koje je ponekad teško vizualizirati u sljepoočnim režnjevima, vaskularne malformacije i gliotične lezije povezane s prethodnom traumom i infarktom mozga. U slučajevima kada je MR negativan, koriste se druge, skuplje i invazivne metode. Za proučavanje ovakvih stanja potreban je određeni protokol i često, personalizirana dijagnostička strategija te odgovarajuća upotreba različitih radioloških tehnika.

Strukturni MR glavna je radiološka tehnika u dijagnostičkim i predkirurškim uvjetima, iako je funkcionalno oslikavanje potrebno kada su nalazi magnetske

rezonancije nejasni. Nalazi snimanja uvijek bi trebali biti protumačeni s obzirom na EEG podatke (10).

3.2.4. Dijagnoza epilepsije

Epilepsija je jedan od najčešćih poremećaja u neurologiji. Pojavljuje se u svim dobnim skupinama, međutim najčešća je u djetinjstvu i adolescenciji te u starijoj dobi (2).

Za pravilno dijagnosticiranje epilepsije nužno je prikupiti podatke o bolesniku i njegovoj okolini. Na temelju tih informacija može se doći do zaključaka i postaviti sumnja na određenu vrstu epilepsije. Nakon detaljne anamneze koja uključuje podatke o prijašnjim bolestima, porođajnim traumama, infekcijama, metaboličkim bolestima, intoksikacijama, uzimanju alkohola i droga te slučajeva epilepsije u obitelji slijede dijagnostičke pretrage.

Jedna od najznačajnijih pretraga je EEG. Većini napadaja je pridružen karakterističan EEG zapis tijekom istih. EEG u interiktalnom vremenskom intervalu može pokazivati promjene koje upućuju na epilepsiju. Međutim, u razdoblju između napadaja u skoro dvije trećine bolesnika EEG ne mora biti promijenjen, može biti normalan. S obzirom na nepredvidivost ove bolesti, EEG nije moguće snimiti za vrijeme napadaja stoga se provodi kontinuirano nadziranje tijekom dužeg vremena i videosnimanje bolesnika uz EEG.

Također su bitne i ostale metode dijagnosticiranja kao što su uobičajene hematološke, biokemijske, toksikološke i serološke pretrage.

Važno je napraviti i slikovne pretrage CT i/ili MR mozga kako bi se provjerile strukturne promjene moždanog tkiva (7).

Neuroradiološka obrada predstavlja neinvazivno medicinsko i istraživačko sredstvo koje omogućuje prepoznavanje ranih patofizioloških promjena uključenih u epileptogenezu, praćenja napredovanja bolesti i promjene učinkovitosti terapije (11).

3.2.4.1. Dijagnosticiranje epilepsije u dječjoj dobi

Epileptični napadaji najčešći su neurološki problem kod djece te većina epilepsija započinje upravo u djetinjstvu. Odgovarajuća dijagnoza i liječenje dječje epilepsije neophodni su za poboljšanje kvalitete života te djece (12).

Dječje epilepsije obuhvaćaju širok spektar poremećaja koji variraju od benignih do progresivnih. Najčešći napadaji koji se pojavljuju kod djece su febrilni napadaji. Oni predstavljaju dobroćudno stanje koje zapravo nije epilepsija i obično ne zahtijeva antiepileptičke lijekove. Kada se u djetinjstvu pojave fokalni napadaji, benigni sindromi sa spontanom remisijom, poput rolandičke epilepsije, oni se moraju razlikovati od simptomatskih epilepsija koje mogu biti otporne na medicinsko liječenje.

Kompleksni fokalni napadaji u male djece mogu se prikazati drugačije nego kod odraslih. Štetni učinci i režimi doziranja antiepileptika u djece također su različiti nego u odraslih i utječu na odabir liječenja. Za neku djecu s neizlječivim fokalnim napadajima treba razmotriti operativni zahvat kao opciju liječenja.

Generalizirane epilepsije se također u velikoj mjeri pojavljuju kod djece. Idiopatske generalizirane apsanse obično je lako kontrolirati lijekovima.

Mnogi sindromi dječje epilepsije imaju obiteljsku predispoziciju (13).

Pedijatrijski bolesnici s neizlječivom epilepsijom predstavljaju izazovnu kliničku populaciju. Neki, ali ne i svi, uzroci dječje epilepsije uočljivi su snimanjem magnetskom rezonancijom.

Napredak u neurooslikavanju uvođenjem MR DTI, MR slika u kombinaciji sa slikama 18-fluorodeoksiglukoze (FDG) s pozitronskim emisijskim tomografskim slikama (PET) nedavno su poboljšale otkrivanje i lokalizaciju lezija. Razvojem ovih tehnika snimanja povećava se razumijevanje osnovnog procesa bolesti i poboljšava se sposobnost neinvazivnog otkrivanja epileptogenih žarišta koja su u prošlosti bila neotkrivena i čija je točna lokalizacija presudna za dobar ishod nakon kirurške resekcije.

Kod snimanja bolesnika s dječjom epilepsijom uzima se u obzir njihova neadekvatna suradnja tijekom dugog vremena potrebnog za nastajanje slike. Artefakt pokreta može značajno spriječiti otkrivanje suptilnih abnormalnosti povezanih s dječjom epilepsijom. U idealnom slučaju, ovo ograničenje rješava se audio-video distrakcijom,

okruženjem prilagođenim djeci i imobilizacijom. Međutim, u nekim je slučajevima potrebna sedacija (14).

3.2.4.2. Dijagnosticiranje epilepsije u odrasloj i starijoj dobi

Starenjem stanovništva pojavit će se sve veći broj starijih bolesnika s epilepsijom i sada i u budućnosti. Epilepsija kod starijih osoba razlikuje se od odraslih u mnogim aspektima, od etiologije i dijagnoze do liječenja. Prepoznavanje važnih razlika i razumijevanje posebnih problema kod starijih osoba poboljšavaju kliničku praksu.

Brza dijagnoza napadaja u starijih bolesnika mnogo je izazovnija nego u mladim odraslih zbog velike učestalosti komorbiditeta, netipičnih prikaza poremećaja napadaja i male mogućnosti otkrivanja interiktalne epileptiformne aktivnosti na EEG-u. Mnogo je stanja koja mogu oponašati epileptički napadaj, uključujući: prolazni ishemijski napad, sinkopu, srčanu aritmiju te poremećaj spavanja. Velika učestalost kardiovaskularnih komorbiditeta i već postojećih neuroloških bolesti, uključujući moždani udar i druge neurodegenerativne procese, dodatno komplicira dijagnostička razmatranja. Nedijagnosticirana epilepsija rezultira rizikom od napadaja i fizičkim ozljedama. Međutim, pogrešna dijagnoza napadaja može dovesti do nepotrebno dugotrajne izloženosti antiepileptičkim lijekovima.

Sinkopa je vjerovatno jedno od najčešće susretanih i zbunjujućih faktora. Predstavlja nedostatak cerebralne perfuzije koji je uglavnom uzrokovan ortostatskom hipotenzijom, kardiovaskularnim problemima, aritmijom ili pretjeranim vazovagalnim refleksom.

Mnogo je važnih razlika u značajkama epilepsije između mladih odraslih i starijih bolesnika. Prije svega, najčešći tip napadaja koji se javlja kod starijih bolesnika je fokalni napadaj, dok se kod mladih osoba puno češće javljaju generalizirani napadaji. Od dvije podvrste žarišnih napadaja, složeni parcijalni napadaji sa sekundarnom generalizacijom ili bez nje češći su u starijih bolesnika od jednostavnih parcijalnih napadaja.

Kliničke manifestacije parcijalnih napadaja u starijih bolesnika mnogo se razlikuju te su manje tipične nego što se prvotno mislilo.

Stariji bolesnici osjetljiviji su na ozljede kao posljedice napadaja. Nezaštićeni pad može dovesti do ozbiljnih višestrukih prijeloma kostiju ili ozljede glave. Stopa smrtnosti epilepsije u ovoj dobnoj skupini i dalje je visoka, posebno u onih koji pate od SE.

Osim kliničkih manifestacija, etiologija epilepsije u starijih bolesnika također se prilično razlikuje od etiologije kod djece i mladih odraslih. Epileptični napadaji mogu se klasificirati kao simptomatski, idiopatski ili kriptogeni. Ispravna identifikacija etiologije novog napadaja kod starijih osoba dovodi do prikladnog djelovanja i liječenja. Najčešći uzrok napadaja kod starijih osoba je simptomatska bolest, a cerebrovaskularne bolesti čine 40-50% prepoznatljivih uzroka.

Osobe starije životne dobi su najveća i kontinuirano najbrže rastuća skupina bolesnika s epilepsijom. Prikladno je razmotriti mogućnost započinjanja liječenja antiepileptičkim lijekovima (*antiepileptic drugs*, AED) kod prvog napadaja kod starijih bolesnika koji imaju simptome poput moždanog udara i demencije. S obzirom na visoku stopu recidiva napadaja i dobar odgovor na AED, pravilan izbor različitih AED-ova za kontrolu napadaja vrlo je važan.

EEG je rutinski test za bolesnike za koje se sumnja da imaju poremećaje napadaja, ali postoji znatno manja prevalencija interiktalne epileptiformitvosti kod bolesnika s kasnom epilepsijom od onih koji već imaju postojeću.

Klinička sumnja i odgovarajuće EEG ispitivanje i dalje su najpraktičniji alati za postavljanje točne dijagnoze napadaja kod odraslih osoba (15).

3.2.5. Klinički scenarij i indikacije

Neuroradiološka dijagnostika ima bitnu ulogu u liječenju bolesnika s napadajima s obzirom da može pomoći u dijagnozi napadaja ili epilepsije, dati informacije o etiologiji, dati informacije bitne za određivanje prikladnog liječenja i omogućiti prognoziranje bolesti.

Možemo definirati četiri različita klinička scenarija.

- 1) Bolesnici s nedavnim početkom epilepsije

Njima je potrebna neuroradiološka obrada kako bi se otkrila osnovna bolest koja može biti opasna po život (tablica 1).

Tablica 1. Kliničke indikacije za hitnu obradu (2)

Početak fokalne epilepsije
Nastupanje napadaja kod starijih od 30 godina ili mlađih od 6 mjeseci
Perzistencija žarišnog neurološkog deficita
Status epilepticus
Napadaji uslijed uvođenja novih lijekova
Nedavne trauma glave ili vrata
Ponavljajući napadaji ili postupno pojačavanje napadaja kod bolesnika s kroničnom epilepsijom
Napadaji kod bolesnika s lošom kliničkom slikom (infekcije, dehidracija, meningealni znakovi)
Napadaji uzrokovani upotrebom droga ili alkohola
Napadaji kod bolesnika s problemima koagulacije krvi
Hidrocefalus u povijesti bolesti
Napadaji kod imunosuprimiranih bolesnika (AIDS)
Napadaji kod onkoloških bolesnika
Slab postiktalni oporavak

Kliničke smjernice upućuju liječnike na hitni CT kod odraslih i djece s prvim napadajem jer se pokazalo da će se tim rezultatima promijeniti način na koji se prema tim ljudima postupa u čak do 17% slučajeva kod odraslih i do 8% slučajeva kod djece. Bolesnicima kojima su se neurološkim pregledom utvrdile abnormalnosti, koji imaju predispozicije ili fokalne napadaje predviđa se abnormalni CT nalaz.

CT je odabrana tehnika snimanja u procjeni prvog napadaja, jer je dostupna u hitnim službama, i premda je CT manje osjetljiv od MR-a, njime se mogu otkriti suptilne abnormalnosti mozga te je pretraga kojom se mogu prikazati abnormalnosti kao što su intrakranijalno krvarenje, hidrocefalus i velike strukturne lezije poput vaskularne malformacije, tumora ili apscesa mozga.

Primjena intravenskog kontrasta nije rutinski potrebna, ali može biti od pomoći kod sumnje na infekciju kod negativnog CT nalaza ili u slučajevima pozitivnih CT nalaza kada MR pretraga nije dostupna.

2) Status epilepticus

Jedno je od stanja kada je indicirana hitna obrada. CT treba izvoditi kako bi se isključili strukturni uzroci napadaja. Ako CT ne pruža podatke o etiologiji epileptičnog statusa ili ako je status produžen, tada treba izvesti MR. Perfuzijske pretrage na CT-u ili na magnetskoj rezonanci mogu dati dodatne informacije u dijagnozi SE.

3) Nakon što se utvrdi da bolesnik ima epilepsiju

Preporučuje se izvođenje najmanje jedne radiološke pretrage, po mogućnosti MR, s izuzetkom onih bolesnika s određenim dijagnozama idiopatske generalizirane epilepsije ili benigne rolandičke epilepsije iz djetinjstva.

4) Kod farmakorezistentnih epilepsija

Kod ovakvih slučajeva uloga neuroradiološke obrade je od velike važnosti jer lokaliziranje moguće lezije može pomoći kod ordiniranja terapije i kod prognoze. Bolesnicima s ovakvim oblikom epilepsije kirurška resekcija epileptogenog područja mogla bi biti najprikladniji oblik liječenja. Namjenski strukturni MR protokol presudan je za povećanje osjetljivosti kako bi se otkrile suptilne epileptogene lezije.

Ostale tehnike snimanja, kao što su 18F-FDG PET, SISCOM, SPECT, također su vrlo korisne, osobito kada je strukturni MR nalaz negativan ili za utvrđivanje proširenja resekcijskog područja. Klinički tijek rada korišten u procjeni mogućih kandidata za kirurški zahvat također uključuje funkcionalni MR (fMRI) ili MR DTI za procjenu moždanih funkcija poput motoričke funkcije, jezika ili memorije koje mogu biti izložene riziku tijekom kirurškog zahvata resekcije. Postoje MR napredne tehnike, kao što je T2 relaksometrija, volumetrijska kvantifikacija, MR spektroskopija i perfuzijski MR, koje mogu pomoći u lokalizaciji vrlo suptilnih ili nevidljivih abnormalnosti.

Nadalje, DTI ili fMRI pružaju informacije o epileptičkim mrežama, međutim oni se rijetko rutinski koriste u kliničkim uvjetima te se uglavnom koriste u istraživačke svrhe (2).

3.3. MAGNETSKA REZONANCA

Magnetska rezonancija temelji se na magnetskoj pobudi jezgara vodika u tkivu i posljedičnom primanju i registriranju elektromagnetskih signala (11).

Svaki atom se sastoji od jezgre i električnog omotača. Jezgre koje sadrže neparan broj nukleona (protoni neutroni) imaju vlastiti magnetski moment i magnetsko polje koje može poslužiti kao izvor signala. U dijagnostici se uglavnom koriste jezgre vodika zbog velike zastupljenosti u tijelu. Kada je jezgra H^+ izložena magnetskom polju, ona zauzima jedno od osnovnih stanja, paralelno ili antiparalelno sa smjerom vanjskog magnetskog polja.

Paralelno stanje je stanje niže energije te količina protona u tom stanju ovisi o temperaturi i snazi vanjskoga magnetskog polja. U fizici je ta pojava poznata kao magnetna osjetljivost tkiva (engl. *magnetic susceptibility*) (16).

MR snimanje je tehnika izbora u procjeni bolesnika s epilepsijom. Za njihovu obradu koriste se strukturni MR s posebnim protokolom te napredne MR tehnike kao što su MR kvantifikacija, MR difuzijski mjereno oslikavanje, difuzijsko tenzorsko oslikavanje, perfuzijski MR, funkcionalni MR te MR spektroskopija (2).

3.3.1. MR sekvence

Mnogi su izvori razlike intenziteta signala različitih tkiva pri MR snimanju, ali većina potječe iz razlike u:

- protonskoj gustoći (broj jezgri vodika po vokselu)
- T1 relaksacijskom vremenu
- T2 relaksacijskom vremenu

T1 vrijeme je vremenska konstanta koja određuje T1 relaksaciju. Nakon vremenskog perioda T1, longitudinalna komponenta magnetizacije doseže 63% svoje vrijednosti u ravnoteži. Relaksacija se odvija nakon gašenja radiofrekventnog polja kada protoni prestanu prelaziti iz stanja niže energije u stanja više energije. Potom dolazi do oslobađanja energije pobuđenih protona i oni je predaju svom okruženju. Brzina predavanja energije ovisi o brzini kretanja molekula u sustavu. Veće molekule imaju manju brzinu gibanja te je veća brzina predaje energije. U prostoru gdje se nalazi voda

brzina gibanja je velika, stoga je efikasnost predavanja energije niska što rezultira u dugom T1 relaksacijskom vremenu.

U prostoru gdje se nalazi više masti ili velikih proteina manje su brzine kretanja molekula stoga je T1 vrijeme relaksacije kraće. Potpunija T1 relaksacija će se odvititi uz dulje TR vrijeme.

TR vrijeme (engl. *repetition time, TR*) je vrijeme između ponavljanja radiofrekventnih pobudnih pulseva.

Vrijeme odjeka (engl. *echo time, TE*) je vrijeme koje protekne od sredine radiofrekventnog pobudnog pulsa do trenutka maksimalnog odjeka.

T2 relaksacija je nestanak transverzalne komponente vektora magnetizacije koji se povezuje s gubitkom sinkrone rotacije protona. T2 vrijeme je vremenska konstanta koja određuje T2 relaksaciju. Nakon ovog vremenskog perioda transverzalna magnetizacija je smanjena za 63%.

Osnovna podjela sekvenci:

1. Spin echo, SE sekvence
 - Single echo SE
 - Multi echo SE
 - Echo train SE (FSE, TSE)
 - Inversion recovery SE (STIR, FLAIR)
2. Gradient echo, GRE sekvence
 - Spoiled GRE
 - Refocused GRE
 - Kombinacija SE i GRE
3. Echo planar imaging, EPI sekvence
 - DWI
 - PI
 - BOLD

Primjenom svake od navedenih sekvenci, osim EPI, mogu se dobiti karakteristične slike:

- a) T1 mjerena slika (engl. *T1 weighted image*)
- b) T2 mjerena slika (engl. *T2 weighted image*)
- c) PD mjerena slika (engl. *Proton Density weighted image*) (16).

3.3.2. Strukturni MR

3.3.2.1. MR protokol za epilepsiju

Magnetska rezonancija je tehnika izbora u procjeni bolesnika s epilepsijom. Standardni MR protokol za snimanje mozga ne može otkriti male ili suptilne epileptogene lezije. Najčešće epileptogene lezije otporne na lijekove su: hipokampalna skleroza i fokalna kortikalna displazija, koje su ponekad povezane sa suptilnim strukturnim promjenama. Stoga je bitno koristiti točno određeni MR protokol za epilepsiju.

U pravilu, bolesnici s idiopatskom generaliziranom epilepsijom ne pokazuju nikakve abnormalnosti na MR nalazu, a MR protokol za epilepsiju nije potreban ako postoji dobar odgovor na antiepileptičke lijekove. Ipak, ako napadaji postanu otporni na lijekove, MR protokol može pokazati žarište lezije koje upućuje na fokalni napad. Ovo je vrlo često kod frontalnih i parijetalnih epileptogenih lezija.

Kako bi se što bolje ocjenilo stanje bolesnika, preporučuje se snimanje u jakom magnetskom polju kao što je u MR uređaju koji koristi jakost magnetskog polja od 3T. Dokazano je da uređaji s većom jakosti polja pružaju bolju razlučivost i omjer signal-šum (engl. *Signal to Noise Ratio*, SNR) te se na taj način omogućuje otkrivanje suptilnih lezija koje su prethodno ostale nezapažene.

Preporučeni MR protokol za epilepsiju mora sadržavati sljedeće sekvence: FLAIR, T2-weighted, T1-weighted i sekvence osjetljive na hemosiderin/kalcifikate (tablica 2).

Tablica 2. Sekvence MR protokola za epilepsiju (2)

Sekvence	Ravnina	Debljina sloja	Vrijeme akvizicije	
3D FLAIR	Sagitalna	1 ili 1.5 mm	~8 min	MPR
2D T2-TSE	Aksijalna	3 mm	~4 min	
3D T1(MPRAGE)	Koronalna	1 mm	~7 min	MPR s pulsniim IR
2DT2-TSE	Koronalna	2 mm	~6 min	Veliki matriks. Pokriven hipokampus
SWI/GE	Aksijalna	1.5/3 mm	~4 min	
3D-DIR	Koronalna	2 mm	~6-8 min	Sumnja na hipokampalnu sklerozu ili abnormalnosti na sljepoočnom režnju
3D-IR	Koronalna	2 mm	~6-8 min	Kod djece i kortikalne displazije
3D T1+ iv. kontrast	Koronalna/ sagitalna	1 mm	~7 min	Samo kod sumnje na tumor ili infekciju

Debljina sloja za T2-WI i FLAIR ne smije prelaziti 3 mm, a slika T1-WI bi se trebala dobiti u 3D-u s 1 mm izotropne veličine voksel. Koronalni T2-WI i FLAIR trebaju biti ukošeni okomito na nagib hipokampus.

Protokol treba sadržavati sekvence koje mogu pružiti visoku rezoluciju strukturne slike, poput 3D volumetrijskih akvizicijskih sekvenci, koje imaju visoki SNR te omogućuju stjecanje izotropnih voksel ili tankih slojeva s visokom prostornom razlučivosti i stvoriti multiplanarne rekonstrukcije.

3D T1 sekvence izvrsne su za razlikovanje sive i bijele tvari. Međutim, nemaju visoku osjetljivost za otkrivanje abnormalnih promjena signala uzrokovanih gliozom ili abnormalnim stanicama. Stoga su od velike važnosti sekvence T2-WI visoke rezolucije.

Za sada najviši SNR s dobrom rezolucijom dobiva se korištenjem 2D T2, ali pod cijenu dužeg vremena dobivanja slike koje može dovesti do većeg broja artefakata pokreta. Najčešće se koristi za ispitivanje hipokampalne regije. Međutim, preporučuje se skenirati cijeli mozak s 2D T2 visoke rezolucije ili FLAIR-om (engl. *Fluid attenuated inversion recovery*).

Primjenom 3D FLAIR sekvence može se razlikovati siva tvar od bijele u kortikalnim regijama. Također je osjetljivost na otkrivanje suptilnih promjena signala povećana. Druga prednost koju pruža 3D FLAIR sekvenca je mogućnost dobivanja tanjih

slojeva s boljim SNR-om od 2D-a FLAIR-a. Stoga je 3D FLAIR postao korišteniji i zamijenio je 2D koronalni FLAIR, ali je glavni nedostatak prisutnost artefakata protoka koji obično uključuju medijalnu sljepoočnu regiju.

Nedavno je preporučeno uključiti SWI (*engl. Susceptibility weighted imaging*) ili GE (*engl. Gradient echo*) radi isključivanja kroničnih taloženja hemosiderina, malih vaskularnih malformacija ili kalcificiranih granuloma.

Ostale sekvence kao IR (*engl. Inversion Recovery*) ili DIR (*engl. Double Inversion Recovery*) mogu biti korisne u slučaju dvojbe promjene hipokampalnog ili sljepoočnog dijela i u suptilnim kortikalnim displazijama. IR omogućuje razlikovanje sive i bijele tvari kod djece.

U određenim slučajevima, poput epileptogenih tumora, arteriovenske malformacije ili infekcije, treba primijeniti kontrast kako bi se bolje okarakterizirala lezija.

3.3.3. MR kvantifikacija

S napretkom naknadne obrade MR-a može se vršiti kvantitativna analiza koja se sve više upotrebljava u slikovim protokolima u bolesnika s epilepsijom. Uz dostupnost naprednih tehnologija, kvantitativni MR ima potencijal za otkrivanje suptilnih abnormalnosti kod pojedinog bolesnika usporedbom mjernih podataka izvedenih iz jednokratnog skeniranja velikih kontrolnih skupova podataka.

Površinska morfometrijska kvantifikacija daje informacije o kortikalnoj gustoći i dubokim brazdama. Korištenjem automatiziranog strojnog učenja dobivenih MR uzoraka, ova metoda može identificirati fokalnu kortikalnu displaziju (*engl. Focal cortical dysplasias, FCD*) među pacijentima s ekstratemporalnom epilepsijom kod koje je u početku postojao negativan MR nalaz. Međutim, spomenute metode su dostupne samo u nekim tercijarnim centrima i nisu uobičajene u kliničkoj praksi. Bolesnici koji će imati koristi od ove pretrage su oni kod kojih nema očitih lezija u rutinskom MR-u (2).

3.3.4. Funkcionalni MR (fMRI)

Funkcionalna magnetska rezonancija otkriva promjene signala ovisne o razini kisika u krvi, koje odražavaju metabolički aktivna područja mozga, ne samo u odnosu na određeni fiziološki ili patološki događaj, već i u uvjetima mirovanja (fMRI u stanju mirovanja) (17).

Uloga fMRI u kliničkom liječenju epilepsije otporne na lijekove uglavnom je kod kandidata za kirurško liječenje epilepsije. Hipokampus je jedna od najčešće operiranih struktura kod operacije epilepsija. Rizik od deficita pamćenja ili jezika, poremećaji poput disnomije nakon operacije može se povećati ako se resekcija izvodi na dominantnoj hemisferi za jezik.

Nekoliko studija koje su uspoređivale jezični fMRI i Wada lingvalni test, fMRI je gotovo jednako dobar kao i Wada test za određivanje dominantne hemisfere za jezik, tako da se Wada test, koji je invazivna tehnika, izvodi samo u bolesnika u kojih primjerena jezična lateralizacija nije postignuta s fMRI.

Funkcionalni MR za procjenu memorije ne koristi se rutinski u kliničkim uvjetima zbog svoje složenosti i poteškoća koje postoje pri tumačenju istog. Međutim, u najnovijim smjernicama pretkirurške evaluacije bolesnika s epilepsijom preporučeno je da fMRI predkirurške memorije ili kodiranje jezika budu opcija predviđanja verbalne memorije bolesnika s epilepsijom koji su u fazi procjene za operaciju lijevog medijalnog sljepoočnog režnja.

Kliničke indikacije za procjenu jezika i memorije pomoću fMRI:

- a. Epilepsija sljepoočnog režnja
- b. Neokortikalna epilepsija (2).

3.3.5. Difuzijski mjerena slika (DWI) i difuzijsko tenzorno oslikavanje (DTI)

DWI i srodne metode, poput DTI i analiza traktografije, temelje se na kvantifikaciji dobivenoj magnetskom rezonancijom difuzije molekula vode u mozgu, koje su usmjerene na bijelu tvar u odnosu na sivu tvar (10).

Uloga DWI-a nije dobro utvrđena u procjeni bolesnika s epilepsijom otpornih na lijekove, ali može dati informacije o podrijetlu napadaja kod bolesnika s nedavnim početkom epilepsije.

Također je korisna metoda kod bolesnika sa SE koji pokazuje abnormalne obrasce difuzije u kortikalnim područjima koja sudjeluju u stvaranju napadaja ne samo tijekom statusa već i do 2-3 tjedna kasnije. Čak i nakon jedne epizode napadaja, DWI može prikazivati abnormalne promjene sljedećih nekoliko tjedana.

Također može pomoći u lateralizaciji TLE, pokazujući povećani ADC (engl. *apparent diffusion coefficient*) u hipokampusu, a može se koristiti i u slučajevima TLE s negativnim nalazom strukturnog MR-a.

Međutim, DWI obično nije uključen u standardni MRI protokol za epilepsiju (2).

DTI podaci pružaju informacije o smjeru difuzije vode u svakom vokselu, koje se mogu koristiti za procjenu orijentacije putova bijele tvari. Na temelju tih podataka moguće je ući u trag glavnim mijeliniziranim putovima (traktografija), nudeći dodatne informacije za kirurški pristup. Uz to, DTI omogućuje dobivanje drugih kvantitativnih podataka, poput frakcijske anizotropije, difuzivnosti i indeksa povezanosti, što može ukazivati na integritet ili suptilne lezije bijele tvari koje imaju istraživačku primjenu (11).

Metoda DTI koristi se u bolesnika s epilepsijom bi se dobile potrebne informacije za kirurški pristup.

U epilepsiji sljepoočnog režnja korišten je DTI za ocrtavanje optičke radijacije (vidnog korteksa) koja može biti uključena u područje resekcije.

Kod neokortikalne epilepsije, DTI također može pružiti informacije o raspodjeli bijele tvari u mogućem području resekcije.

Nakon operacije, DTI može prikazati putove koji su i dalje povezani te su potencijalno odgovorni za perzistentne epileptičke napadaje (2).

3.3.6. Protonska MR spektroskopija (MRS)

MR spektroskopija je tehnika neurooslikavanja koja registrira razine moždanih metabolita, kao što su N-acetil aspartat (NAA), kolin, kreatin (Cr), laktat, mio-inozitol i glutation; razine neurotransmitera, poput glutamata, glutamina i gama-aminobuterne

kiseline (GABA) te druge fiziološke promjene, poput intracerebralnog pH. Svi navedeni parametri mogu imati značaja za epileptogenezu (11).

Primjena MRS nije uobičajena i ne koristi u kliničkoj procjeni kod epileptičnih bolesnika.

Ovom pretragom pojedine promjene metabolita mogu se uočiti u hipokampusu prije nego što se atrofija prikaže na strukturnom MR-u. Međutim, jedan od razloga zašto se MRS obično ne koristi u kliničkoj procjeni epileptičnih bolesnika je izazov izvođenja MRS-a u hipokampalnoj regiji, posebno u 3 T skenerima kada su artefakti osjetljivosti veći, a dobar SNR je teško dobiti.

U neokortikalnoj epilepsiji MRS je bio koristan u karakterizaciji strukturnih lezija, pomažući razlikovanju tumora od MCD-a (engl. *Malformation of cortical development*), i u ograničavanju opsega procesa bolesti.

Iako je nekoliko studija koje su koristile sliku kemijskog pomaka (engl. *Chemical shift image, CSI*) ili višeslojnu spektroskopijsku sliku magnetske rezonancije (MRSI) pokazalo abnormalni uzorak metabolizma kod nekortikalne epilepsije, ova tehnika se nije u potpunosti pojavila u kliničkoj praksi, vjerojatno zbog svoje kompleksnosti (2).

3.4. POZITRONSKA EMISIJSKA TOMOGRAFIJA (PET)

Pozitronska emisijska tomografija (PET) je metoda ispitivanja ljudske fiziologije pomoću detekcije pozitronski emitiranih radiofarmaceutika. Neinvazivna je metoda koja mjeri metabolizam i funkciju tkiva.

Prvi, ujedno najbitniji korak, jest intravenska primjena fluorodeoksiglukoze (engl. *fluorodeoxyglucose, FDG*) nakon prethodnog četverosatnog posta. Snimanje se započinje 40 minuta nakon injiciranja te traje 15 minuta (18). Kod bolesnika s epilepsijom pri obavljanju PET-a upotrebljava se anestezija koja se daje pola sata nakon primjene FDG-a (2). Doza radionuklida je minimalna te ne predstavlja veliki rizik. Ovisno o regiji i funkciji koja se prati mogu se koristiti i drugi radioizotopi.

Ova vrsta pretrage pokazala se korisnom u dijagnosticiranju, planiranju terapije te procjeni različitih neuroloških bolesti, uključujući epilepsiju. Ispitivanje zbivanja između

napadaja PET-om pokazuje smanjeni metabolizam glukoze i protok krvi u epileptogenom području (18).

Ono što čini ovu pretragu potpunom je EEG praćenje u periodu prije nego što pacijent dobije radioaktivnu glukozu te u razdoblju 20-30 minuta poslije intravenske primjene iste (2).

3.4.1. Kliničke indikacije

3.4.1.1. Epilepsija sljepoočnog režnja

Unatoč osjetljivosti koju MR ima, ipak u nekim slučajevima TLE daje negativan nalaz. Tada se provode PET snimanja koja predstavljaju jedini oblik oslikavanja koji može pokazati disfunkciju sljepoočnog režnja. Ovo je bitno kod donošenja odluke o kirurškom zahvatu.

Također primjena PET-a može bit od značaja kada VEEG i MR nisu usklađeni. Postoje slučajevi gdje se bolest prezentira kao MTLE na MR nalazima, a VEEG pokazuje i bitemporalne ili frontalne iktalne aktivnosti.

Može koristiti u slučajevima MTLE s iktalnim kliničkim simptomima koji nisu karakteristični za TLE te kod sumnje da napadaji potječu iz nekog izvansljepoočnog područja.

3.4.2.2. Neokortikalna epilepsija

Bolesnici s epilepsijom bez lezija predstavljaju skupinu kojoj je potreban kirurški pristup. Najčešće se radi o pacijentima pod terapijom s ponavljajućom epilepsijom i normalnim MR nalazom. Ova pretraga ponekad predstavlja jedini način lokalizacije epileptogenog područja.

Kod fokalne koritkalne displazije osjetljivost PET-a na FDG je 69-92%, ali može biti i još veća fuzijom PET-MR.

Snimanjem PET-a može se procijeniti cerebralni funkcionalni kapacitet područja od interesa. Kada je riječ o kirurškoj resekciji pretraga se provodi da bi se procijenio kognitivni status bolesnika uslijed zahvata koji ovisi o integritetu neoperiranog korteksa.

Još jedna od indikacija je epilepsija kod pedijatrijskih bolesnika koja polazi od izvantemporalnih područja mozga. Kada se magnetskom rezonancom ne dobije željena slika zbog slabe kontrastnosti između sive i bijele tvari, PET može dati uvid u hipometaboličke zone koje potencijalno mogu biti epileptogene (2).

3.5. JEDNOFOTONSKA EMISIJSKA TOMOGRAFIJA (SPECT)

Jednofotonska emisijska tomografija pomoću dvoglavih i troglavih gama kamera daje visokorezolucijske slike mozga. Takva rezolucija je postignuta poboljšanom sposobnošću detekcije koje imaju gama kamere. Omogućeno je skraćenje vremena pretrage zbog velike brzine dobivanja slike. Mogu se snimati temporalni segmenti te se projekcije slika na kraju akvizicije mogu sumirati. Ovo omogućuje da se snimka očuva uslijed pomicanja tijela pacijenta.

Upotreba radiofarmaka također je karakteristična za SPECT pretrage. Oni služe za praćenje protoka krvi u određenoj regiji mozga (engl. *regional cerebral blood flow*, rCBF). Lipofilnih su svojstava te se prenose difuzijom iz vaskularnog dijela do normalnog moždanog tkiva te se proporcionalno distribuiraju u krvotok tkiva određene regije mozga. Nakon toga se zadržavaju u tkivu. Najčešće korišteni radionuklidi su na bazi tehnecija (Tc-99m HMPAO i Tc-99m ECD) (19).

Oni mogu biti injicirani tijekom napadaja te dolaze do mozga u prvih nekoliko sekundi nakon primjene te održavaju distribuciju sljedećih nekoliko sati (2).

Iktalni SPECT je neinvazivna metoda koja može točno lokalizirati iktalnu zonu nastupajućih napadaja te je korisna kod negativnih MR nalaza fokalne epilepsije i fokalne neokortikalne displazije. Hiperperfuzija upućuje na lokaciju epileptogene zone (20).

Kod ove pretrage vidljiv je znatni porast u osjetljivosti i specifičnosti za epilepsiju u odnosu na interiktalni SPECT kada se usporedi perfuzija u oba slučaja (21).

3.5.1. Interpretacija slika

Kod interiktalnog SPECT-a prikazuje se područje hipoperfuzije koje nije specifično kod epilepsije. Osjetljivost interiktalnog SPECT-a je niska, često se nalazi prikažu kao normalni. Najčešće se koristi zbog usporedbe s iktalnim SPECT-om.

Iktalnim SPECT-om se može odrediti mjesto nastupanja napadaja. Epileptički napadaj dovodi do povećanja aktivnosti neurona te se povećava njihov metabolizam. Također dolazi do porasta rCBF-a. Hiperperfuzija se može mijenjati te se širiti prema drugim dijelovima mozga te ukazati na glavno mjesto početka njenog širenja.

Postiktalni SPECT prikazuje hiperperfuziju koja progresivno prelazi u hipoperfuziju.

Kako bi se nalazi mogli uspješno procijeniti potrebno je znati je li injekcija bila postiktalna ili iktalna što je moguće utvrditi snimanjem između početka napadaja i injekcije radiofarmaka (2).

3.5.2. SISCOM

Vizualna evaulacija i usporedba između iktalnih i interiktalnih SPECT slika je složen i naporan proces stoga se u te svrhe razvio kompjuterski program koji taj posao obavlja jednostavnije i preciznije. Uloga tih programa jest da snimaju iktalne i interiktalne studije te da prikažu njihove razlike, superponirane s MR slikom istog tog bolesnika-SISCOM (engl. *subtraction of ictal SPECT Coregistered to MRI*). Ova metodologija je prvi put opisana 1998. i od tada su se razvili mnogi programi za njeno provođenje.

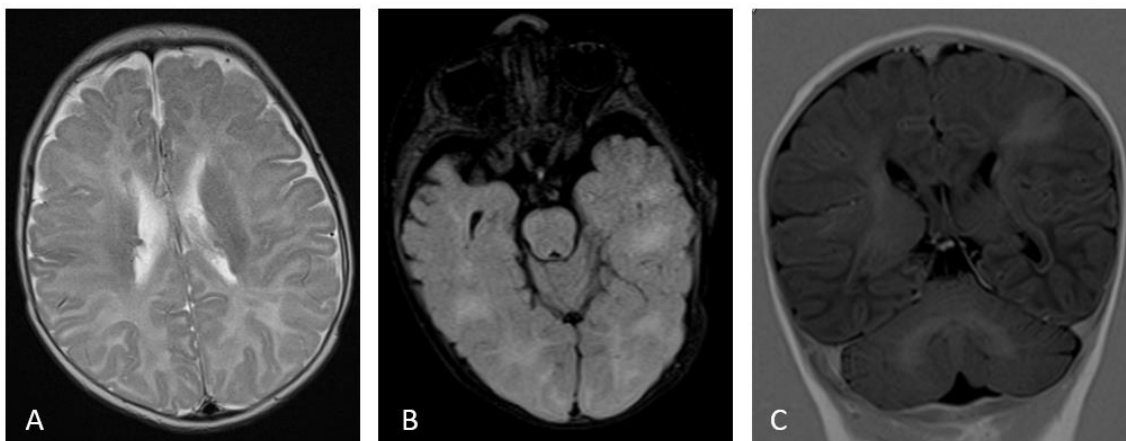
Najkorištenija je kod TLE u slučajevima atipične MTLE, dvojnih epileptogenih lezija i bezlezijskih epilepsija. Također se primjenjuje kod neokortikalne epilepsije kada lezije nisu prisutne, kod sumnje na fokalnu kortikalnu displaziju i epilepsiju kod djece, prije stavljanja intrakranijskih elektroda te kod ponavljajućih napadaja (2).

3.6. GLAVNI UZROCI EPILEPSIJE

Epilepsija je bolest koja se često povezuje s moždanim udarom, kardiovaskularnim bolestima i migrenama, ali također se povezuje s gastrointestinalnim bolestima, astmom, anemijom, traumama mozga te alkoholizmom. Uzroci su brojni te se mogu podijeliti u šest etioloških skupina:

- Strukturalni
- Genetski
- Infekcije
- Metabolički
- Imunološki
- Nepoznat uzrok

Kod genetske etiologije, epilepsija je genetski predisponirana te se izdvajaju mioklonička epilepsija kod djece, apsansi, Dravetov sindrom te tuberozna skleroza (slika 3).



Slika 3: MR mozga – aksijalni T2 presjek, aksijalni FLAIR presjek, koronarni T1 i IR presjek: subependimalni noduli (A), kortikalni tuberi (hiperintenzitet signala B i C) i radijarne trake (C) u smislu tuberozne skleroze (slikovni material iz arhive Kliničkog zavoda za dijagnostičku i intervencijsku radiologiju KBC Split).

Razne infekcije mogu potaknuti razvoj ove bolesti. Napadaji su posljedica njihova djelovanja na središnji živčani sustav. Encefalitis, meningitis, apsces mozga, neurocisticerkoza, cerebralna malarija te HIV infekcija mogu se svrstati u ovu skupinu. Epilepsije mogu nastati kao posljedica metaboličkih poremećaja: mitohondralnih, lizosomskih te peroksisomalnih bolesti (22).

3.6.1. Strukturalna etiologija

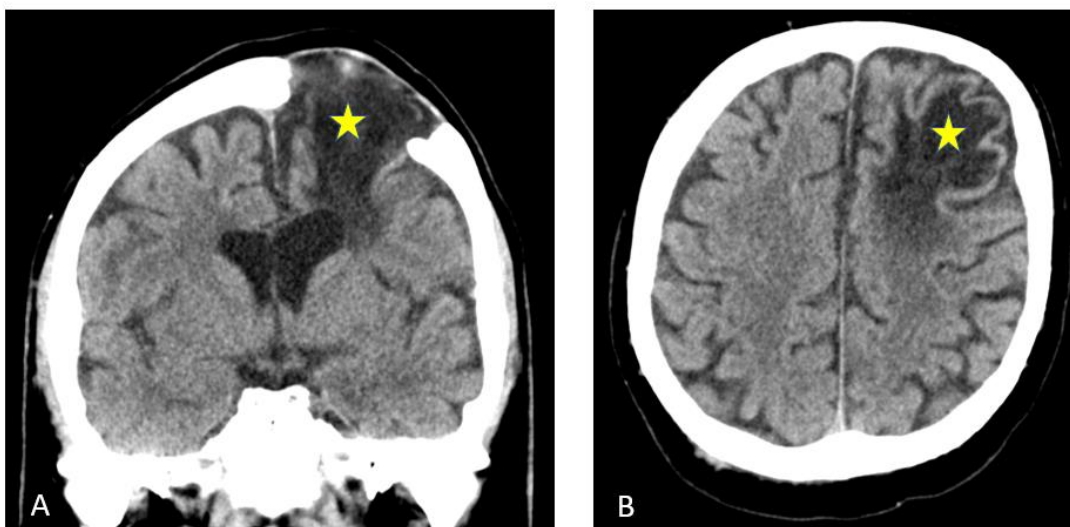
Strukturalne promjene u mozgu mogu uzrokovati niz stanja koje posljedično vode prema nastanku epilepsije. Trauma, moždani udar, hipoksična encefalopatija, tumori, demencija i razne malformacije mogu se izdvojiti kao najčešći uzroci.

Kod neuroradiološke obrade navedenih preporučeno je napraviti MR mozga prema protokolu za epilepsiju (22).

3.6.1.1. Posttraumatska epilepsija

Posttraumatska epilepsija je česta komplikacija traumatske ozljede mozga (engl. *traumatic brain injury*, TBI) te se pojavljuje kod 15-20% bolesnika s teškom traumom glave. Ova vrsta epilepsije čini 5% od svih kroničnih epilepsija.

Radiološka obrada posttraumatske epilepsije najčešće uključuje snimanje glave kompjuteriziranom tomografijom (Slika 4).



Slika 4. MSCT mozga - koronarna rekonstrukcija (A) i aksijalni presjek (B): koštani defekt te posttraumatska malacija lijevo frontalno s “navlačenjem” frontalnog roga lijeve lateralne moždane komore (slikovni materijal iz arhive Kliničkog zavoda za dijagnostičku i intervencijsku radiologiju KBC Split).

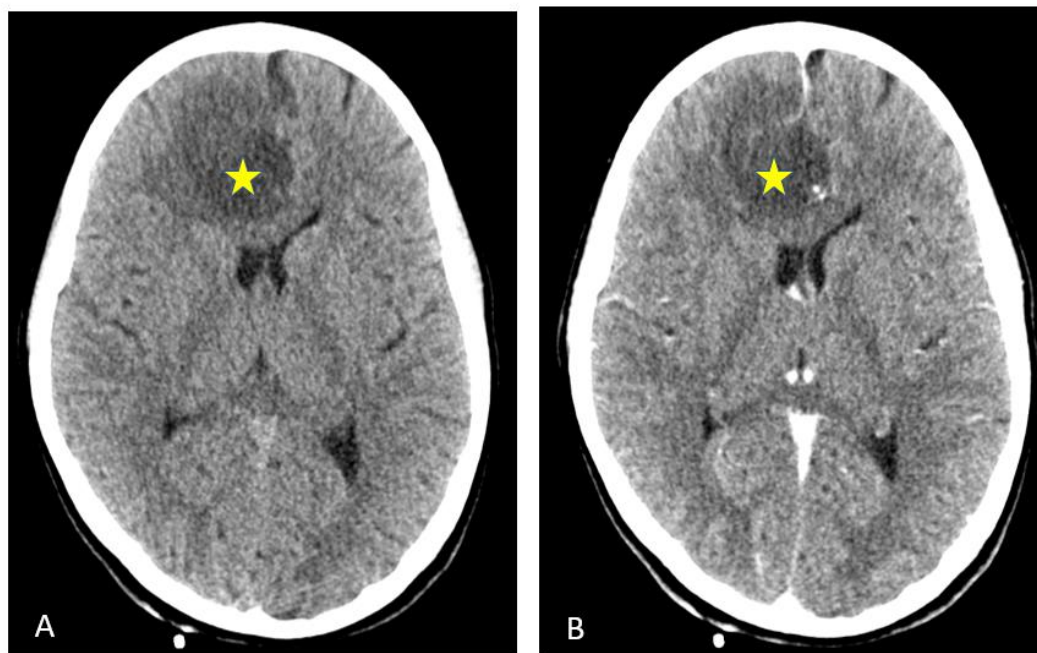
Međutim, ova pretraga nije osjetljiva na MTS ili na druga suptilna područja encefalomalacije koja upućuju na epilepsiju (23).

3.6.1.2. Tumori

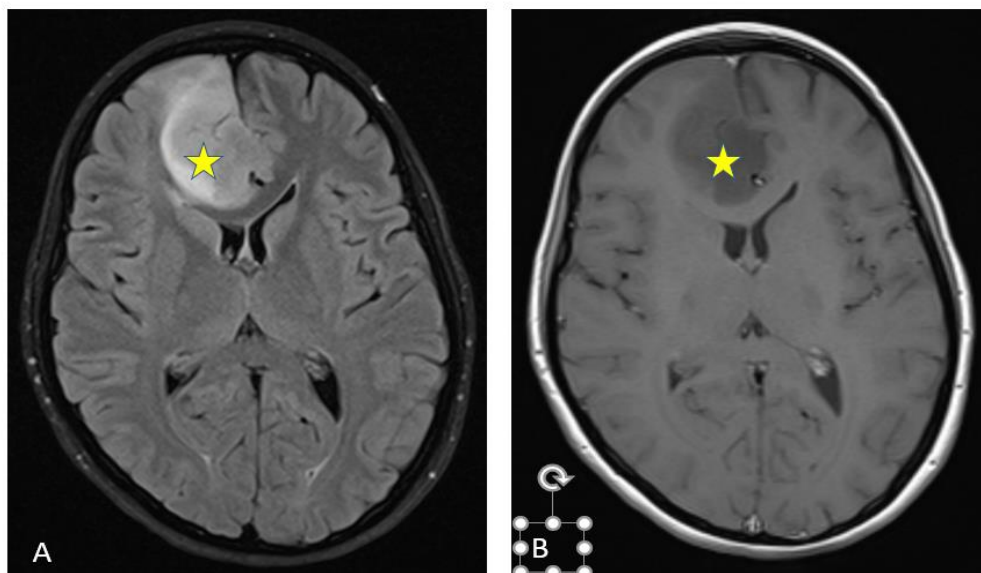
Epileptički napadaju su česta pojava kod bolesnika s tumorom na mozgu i mogu značajno utjecati na kvalitetu njegovog života.

Od svih vrsta tumora, glioneuronalni se ističu s najvećom učestalošću napadaja (70-80%), osobito kod bolesnika s frontotemporalnim ili inzularnim lezijama.

Napadaji su također prisutni kod osoba s gliomima (slika 5 i 6) te meningeomima (20-50%) i kod bolesnika sa metastazama na mozgu (20-35%) (24).



Slika 5. MSCT mozga – aksijalni nativni (A) i postkontrastni (B) presjeci: hipodenzna lezija desno frontalno parasagitalno (slikovni materijal iz arhive Kliničkog zavoda za dijagnostičku i intervencijsku radiologiju KBC Split).



Slika 6. MR mozga – aksijalni FLAIR (A) i aksijalni postkontrastni T1 (B) presjeci: glijalni tumorski proces desno frontalno (slikovni materijal iz arhive Kliničkog zavoda za dijagnostičku i intervencijsku radiologiju KBC Split).

Visokorezolucijsko MR snimanje neprocjenjivo je u prepoznavanju i praćenju tumora povezanih s epilepsijom (25).

3.6.2. Imunološka etiologija

Poznavanje područja autoimune epilepsije je zadnjih nekoliko desetljeća napredovalo otkrićem određenih neuralnih antitijela i boljim razumijevanjem ovih imunološki izazvanih sindroma. Velikom dijelu bolesnika s idiopatskom epilepsijom se utvrdilo da je uzrok imunološki. Većini bolesnika s ovom vrstom epilepsije, bolest se prezentira ponavljajućim novim napadajima zajedno sa subakutnim progresivnim smanjenjem kognitivnih funkcija i promjenama u ponašanju.

Spomenuta antitijela koja se povezuju s autoimunom epilepsijom sadrže LGI1 (engl. *leucine-rich glioma-inactivated protein 1*), (NMDA-R) (engl. *N-methyl-d-aspartate receptor*) i GAD65 (engl. *glutamic acid decarboxylase 65*) IgG (26).

Autoimuna epilepsija može biti uzrokovana raznim autoimunim reakcijama. Najčešća takva reakcija je autoimuni limbički encefalitis s upalom limbičkog područja što uzrokuje epileptičke napadaje, gubitak pamćenja, gubitak svijesti te psihičke promjene.

Dijagnostička obrada ovih bolesnika uključuje tumačenje nalaza krvne slike, EEG, MR mozga i proučavanje promjena u središnjem živčanom sustavu (27).

Imunoterapija ima dvojaku ulogu: dijagnosticiranje i liječenje.

Identifikacija imunološki uzrokovane epilepsije je otežana jer početno liječenje imunoterapijom ima povoljan ishod. Dijagnoza se postavlja na temelju MR nalaza i analize cerebrospinalne tekućine (26).

Nalazi MR-a bolesnika s određenom vrstom autoimunog encefalitisa mogu ukazati na normalno stanje mozga, dok su u T2-mjerenom vremenu vidljivi hiperintenziteti u području mezijalnog sljepoočnog režnja ili višežarišne lezije (27).

4. ZAKLJUČAK

Epilepsija je kompleksna bolest s raznolikim kliničkim slikama, a uzroci njenog razvoja su brojni, stoga je potrebna adekvatna neuroradiološka obrada bolesnika koji boluju od nje. Poseban individualan pristup je obavezan zbog različite manifestacije i etiologije među dobnim skupinama. Postavljanje točne dijagnoze je ključno te se provodi upotrebom raznih modaliteta.

Najveću osjetljivost na epileptogena područja u mozgu ima MR te je za prepoznavanje istih osmišljen poseban MR protokol koji se u kliničkoj praksi često upotrebljava. Ukoliko se radi o hitnoći, CT je modalitet izbora.

Postoje specifične situacije kada nije dovoljan MR nalaz, tada se obavljaju druge pretrage poput naprednih tehnika MR-a, PET-a i SPECT-a.

Od iznimne je važnosti kako će slika dobivena navedenim metodama biti interpretirana. Ponekad je potrebna daljna obrada kako bi se sa sigurnošću mogla postaviti dijagnoza. Takvim načinom rada bolesniku je osigurana optimalna terapija te mu je omogućena bolja kvaliteta života, što je cilj cjelokupnog postupka.

5. LITERATURA

1. Yeager S. *Neuroradiology of the Brain*. Crit Care Nurs Clin North Am. 2016 Mar;28(1):37-66. doi: 10.1016/j.cnc.2015.10.003.
2. Bargalló N., Setoain X., Carreño M. (2019) *Neuroradiological Evaluation of Patients with Seizures*. In: Barkhof F., Jäger H., Thurnher M., Rovira À. (eds) *Clinical Neuroradiology*. Springer, Cham. https://doi.org/10.1007/978-3-319-68536-6_49
3. Cendes F, Theodore WH, Brinkmann BH, Sulc V, Cascino GD. *Neuroimaging of epilepsy*. Handb Clin Neurol. 2016;136:985-1014. doi: 10.1016/B978-0-444-53486-6.00051-X.
4. Kuzniecky RI. *Neuroimaging of epilepsy: therapeutic implications*. NeuroRx. 2005 Apr;2(2):384-93. doi: 10.1602/neurorx.2.2.384.
5. Katavić, Petanjek, Vinter: *Duale Reihe Anatomija*, 3. prerađeno izdanje, Medicinska naklada 2018.
6. <https://radiopaedia.org/articles/temporal-lobe>
7. Demarin V. i Trkanjec Z., *Neurologija za stomatologe*, Medicinska naklada, Zagreb, 2008.
8. Barac B. i suradnici, *Neuroradiologija*, Izdavačka radna organizacija “Školska knjiga” Zagreb, 1989.
9. Shorvon SD. *A history of neuroimaging in epilepsy 1909-2009*. Epilepsia. 2009 Mar;50 Suppl 3:39-49. doi: 10.1111/j.
10. Alvarez-Linera J. (2019) *Temporal Lobe Epilepsy (TLE) and Neuroimaging*. In: Barkhof F., Jäger H., Thurnher M., Rovira À. (eds) *Clinical Neuroradiology*. Springer, Cham. https://doi.org/10.1007/978-3-319-68536-6_50
11. Shultz SR, O'Brien TJ, Stefanidou M, Kuzniecky RI. *Neuroimaging the epileptogenic process*. Neurotherapeutics. 2014 Apr;11(2):347-57. doi: 10.1007/s13311-014-0258-1.
12. *Expert Committee on Pediatric Epilepsy, Indian Academy of Pediatrics. Guidelines for diagnosis and management of childhood epilepsy*. Indian Pediatr. 2009 Aug;46(8):681-98.
13. Arnold ST, Dodson WE. *Epilepsy in children*. Baillieres Clin Neurol. 1996 Dec;5(4):783-802.
14. Rastogi S, Lee C, Salamon N. *Neuroimaging in pediatric epilepsy: a multimodality approach*. Radiographics. 2008 Jul-Aug;28(4):1079-95. doi: 10.1148/rg.284075114.
15. Werhahn KJ. *Epilepsie im Alter [Epilepsy in the elderly]*. Nervenarzt. 2012 Feb;83(2):201-4. German. doi: 10.1007/s00115-011-3339-y.

16. L. Pavić, M. Radoš, Mali medicinski leksikon magnetne rezonancije, Školska knjiga, Zagreb, 2005.
17. Xiao F, An D, Zhou D. Functional MRI-based connectivity analysis: A promising tool for the investigation of the pathophysiology and comorbidity of epilepsy. *Seizure*. 2017 Jan;44:37-41. doi: 10.1016/j.seizure.2016.10.003.
18. Kumar S, Rajshekher G, Prabhakar S. Positron emission tomography in neurological diseases. *Neurol India*. 2005 Jun;53(2):149-55. doi: 10.4103/0028-3886.16395.
19. Kim S, Mountz JM. SPECT Imaging of Epilepsy: An Overview and Comparison with F-18 FDG PET. *Int J Mol Imaging*. 2011;2011:813028. doi: 10.1155/2011/813028.
20. Van Paesschen W. Ictal SPECT. *Epilepsia*. 2004;45 Suppl 4:35-40. doi: 10.1111/j.0013-9580.2004.04008.x.
21. von Oertzen TJ. PET and ictal SPECT can be helpful for localizing epileptic foci. *Curr Opin Neurol*. 2018 Apr;31(2):184-191. doi: 10.1097/WCO.0000000000000527. PMID: 29303866; PMCID: PMC5895139.
22. Forsgren L, Sundelin H, Sveinsson O. Epilepsins orsaker, förekomst och prognos [Epilepsy: incidens, prevalens and causes]. *Lakartidningen*. 2018 May 21;115:E6FD. Swedish.
23. Diaz-Arrastia R, Agostini MA, Madden CJ, Van Ness PC. Posttraumatic epilepsy: the endophenotypes of a human model of epileptogenesis. *Epilepsia*. 2009 Feb;50 Suppl 2:14-20. doi: 10.1111/j.1528-1167.2008.02006.x.
24. Englot DJ, Chang EF, Vecht CJ. Epilepsy and brain tumors. *Handb Clin Neurol*. 2016;134:267-85. doi: 10.1016/B978-0-12-802997-8.00016-5. PMID: 26948360; PMCID: PMC4803433.
25. Lhatoo SD, Moghimi N, Schuele S. Tumor-related epilepsy and epilepsy surgery. *Epilepsia*. 2013 Dec;54 Suppl 9:1-4. doi: 10.1111/epi.12435.
26. Husari KS, Dubey D. Autoimmune Epilepsy. *Neurotherapeutics*. 2019 Jul;16(3):685-702. doi: 10.1007/s13311-019-00750-3. PMID: 31240596; PMCID: PMC6694338.
27. Jang Y, Kim DW, Yang KI, Byun JI, Seo JG, No YJ, Kang KW, Kim D, Kim KT, Cho YW, Lee ST; Drug Committee of Korean Epilepsy Society. Clinical Approach to Autoimmune Epilepsy. *J Clin Neurol*. 2020 Oct;16(4):519-529. doi: 10.3988/jcn.2020.16.4.519.

6. ŽIVOTOPIS

OPĆI PODATCI:

IME I PREZIME: Korina Mišura

DATUM I MJESTO ROĐENJA: 27.6.1999., Split

ADRESA STANOVANJA: Viška 21, 21000 Split

MOBITEL: 099 694 4095

E-MAIL: korinamisura@gmail.com

OBRAZOVANJE:

2006.-2014. Osnovna škola "Pojišan", Split

2014.-2018. V. gimnazija Vladimir Nazor, Split

2018.-2021. Sveučilišni odjel zdravstvenih studija u Splitu - Radiološka tehnologija