

RADIOLOŠKI PRISTUP KOŠTANOJ TRAUMI U DJECE

Čale, Mirella

Undergraduate thesis / Završni rad

2021

Degree Grantor / Ustanova koja je dodijelila akademski / stručni stupanj: **University of Split / Sveučilište u Splitu**

Permanent link / Trajna poveznica: <https://um.nsk.hr/um:nbn:hr:176:906946>

Rights / Prava: [In copyright](#)/[Zaštićeno autorskim pravom.](#)

Download date / Datum preuzimanja: **2024-07-18**



Sveučilišni odjel zdravstvenih studija
SVEUČILIŠTE U SPLITU

Repository / Repozitorij:

[Repository of the University Department for Health Studies, University of Split](#)



UNIVERSITY OF SPLIT



SVEUČILIŠTE U SPLITU

Podružnica

SVEUČILIŠNI ODJEL ZDRAVSTVENIH STUDIJA

PREDDIPLOMSKI SVEUČILIŠNI STUDIJ

RADIOLOŠKA TEHNOLOGIJA

Mirella Čale

**RADIOLOŠKI PRISTUP KOŠTANOJ TRAUMI KOD
DJECE**

Završni rad

Split, 2021.

SVEUČILIŠTE U SPLITU

Podružnica

SVEUČILIŠNI ODJEL ZDRAVSTVENIH STUDIJA

PREDDIPLOMSKI SVEUČILIŠNI STUDIJ

RADIOLOŠKA TEHNOLOGIJA

Mirella Čale

**RADIOLOŠKI PRISTUP KOŠTANOJ TRAUMI KOD
DJECE**

**RADIOLOGICAL APPROACH TO BONE TRAUMA IN
CHILDREN**

Završni rad/ Bachelor's Thesis

Mentor:

Doc. dr. sc. Sanja Lovrić Kojundžić

Split, 2021.

TEMELJNA DOKUMENTACIJSKA KARTICA

ZAVRŠNI RAD

Sveučilište u Splitu

Sveučilišni odjel zdravstvenih studija

RADIOLOŠKA TEHNOLOGIJA

Znanstveno područje: Biomedicina i zdravstvo

Znanstveno polje: Kliničke medicinske znanosti

Mentor: Doc. dr. sc. Sanja Lovrić Kojundžić

RADIOLOŠKI PRISTUP KOŠTANOJ TRAUMI KOD DJECE

Mirella Čale 611135

SAŽETAK: Koštana trauma u djece karakterizira kompleksnost koju nemaju prijelomi u odrasloj dobi, jer je djetetov kostur fleksibilniji od odraslog i aktivno raste. Dječji prijelomi se mogu klasificirati u pet osnovnih vrsta: plastična deformacija, „torusna fraktura“, fraktura zelene grančice, cjeloviti prijelomi i prijelomi epifizne ploče rasta. Pedijatrijska radiologija se bavi dijagnosticiranjem koštane traume u dječjoj dobi. Međutim, dijagnoza traume u djece može biti teška jer se dječja kost strukturno i patološki razlikuje od kostiju odraslih. Radiološke metode izbora uključuju klasičnu radiografiju, kompjuteriziranu tomografiju (CT), magnetsku rezonanciju (MR) kao i ultrazvuk te nuklearnu medicinu.

Ključne riječi: koštana trauma, klasična radiografija, CT, magnetska rezonancija, nuklearna medicina, ultrazvuk

Rad sadrži : 42 stranice, 27 slika, 0 priloga, 20 literaturnih referenci

Jezik izvornika: hrvatski

BASIC DOCUMENTATION CARD

BACHELOR THESIS

University of Split

University Department for Health Studies

RADIOLOGIC TECHNOLOGY

Scientific area: Biomedicine and health

Scientific field: Clinical medical science

Supervisor: Doc. dr. sc. Sanja Lovrić Kojundžić

RADIOLOGICAL APPROACH TO BONE TRAUMA IN CHILDREN

Mirella Čale 611135

SUMMARY: Paediatric skeletal trauma is characterized by a complexity that fractures do not have in adulthood because the child's skeleton is more flexible and actively growing. Paediatric fractures can be classified into five elementary types: plastic deformation, buckle fractures, greenstick fractures, complete fractures and physeal fractures. Paediatric radiology oversees the diagnosis of bone trauma in childhood. However, the diagnosis can be somewhat challenging because a child's bone is structurally and pathologically different from an adult's bone. Radiological methods of choice include classical radiography, computed tomography (CT), magnetic resonance imaging (MRI) as well as ultrasound (US) and nuclear medicine.

Keywords: paediatric skeletal trauma, classical radiography, computed tomography (CT), magnetic resonance imaging (MRI), ultrasound (US), nuclear medicine

Thesis contains: 42 pages, 27 figures, 0 supplements, 20 references

Original in: Croatian

SADRŽAJ

SAŽETAK	I
SUMMARY	II
SADRŽAJ	III
1. UVOD	1
2. CILJ RADA	3
3. RAZRADA	4
3.1. ANATOMIJA DJEČJIH KOSTIJU	4
3.2. KLASIFIKACIJA PRIJELOMA KOD DJECE	5
3.2.1. Plastična deformacija	5
3.2.2. Fraktura kopče	6
3.2.3. „Greenstick“ fraktura	7
3.2.4. Potpuni prijelomi	7
3.2.5. Prijelomi epifizne ploče	9
3.3. PEDIJATRIJSKA RADIOLOGIJA	12
3.4. RADIOLOŠKI PRISTUP	13
3.4.1. Radiografsko snimanje	13
3.4.1.1. RTG snimke zdjelice	13
3.4.1.2. RTG femoralne kosti	14
3.4.1.3. RTG snimke koljena	16
3.4.1.4. RTG snimke potkoljenice	17
3.4.1.5. RTG gležnja	18
3.4.1.6. RTG kalkaneusa	19
3.4.1.7. RTG stopala	20
3.4.1.8. RTG ramena	20
3.4.1.9. RTG klavikule	22
3.4.1.10. RTG humerusa	22
3.4.1.11. RTG lakta	23
3.4.1.12. RTG podlaktice	24

3.4.1.13.	<i>RTG zapešča</i>	25
3.4.1.14.	<i>RTG skafoidne kosti</i>	26
3.4.1.15.	<i>RTG šake</i>	27
3.4.1.16.	<i>RTG kralježnice</i>	28
3.4.2.	Kompjuterizirana tomografija (CT)	29
3.4.3.	Ultrazvuk	32
3.4.4.	Magnetska rezonancija (MR)	34
3.4.5.	Nuklearna medicina	36
4.	ZAKLJUČAK	39
5.	LITERATURA	40
6.	ŽIVOTOPIS	42

1. UVOD

Trauma je vodeći uzrok smrti među djecom starijom od 1 godine, više nego svi drugi uzroci smrti zajedno. Gotovo 20% djece koja su ozlijeđena imaju prijelom, a procjenjuje se da 42% dječaka i 27% djevojčica zadobiju prijelom tijekom djetinjstva. Skeletnu traumu kod djece karakterizira kompleksnost koju nemaju prijelomi u odrasloj dobi, jer je djetetov kostur fleksibilniji od odraslog i aktivno raste. [1]. Mehanizmi prijeloma mijenjaju se kako djeca odrastaju. Mlađa djeca najčešće zadobiju prijelom tijekom igre ili prilikom pada na ispruženu ruku. Starija djeca imaju tendenciju ozljeđivanja tijekom sportskih aktivnosti, za vrijeme vožnje bicikla ili u nesrećama s motornim vozilima. Djetetovi ligamenti su jači od onih kod odrasle osobe zbog toga sile koje u starije osobe uzrokuju uganuće, u djece se prenose na kost i uzrokuju nastanak prijeloma. Stoga treba biti oprezan kod male djece pri dijagnosticiranju uganuća [2].

Za liječenje koštane traume kod djece, u usporedbi s odraslim čovjekom, potrebno je uzeti u obzir faktor koštanog rasta. Skeletne traume u dječjoj dobi mogu rezultirati stimulacijom ili supresijom rasta kostiju. Kostii odraslih su dinamični organi; stalno uključeni u pregradnju i preoblikovanje kao odgovor na starenje i stresne promjene na kosturu. Pedijatrijski kostur nije samo uključen u preoblikovanje kao odgovor na stresne promjene, već i u rast po dužini i širini te promjene oblika, poravnanje i rotaciju kako sazrijeva [2]. Zbog toga brzina metabolizma kostiju, tj. pregradnje kostiju, kod djece u rastu može doseći i 20% godišnje dok kod odraslih osoba ta brzina iznosi 3 do 5% godišnje [3]. Razumijevanje faktora rasta i promjena nakon traume skeleta u djece važne su za odabir odgovarajućeg liječenja ozlijeđenih kostiju i zglobova [2].

Zacjeljivanje kostiju u djece općenito je brzo, ponajprije zbog zadebljalog, izuzetno osteogenog periosta. Starost pacijenta izravno utječe na brzinu zarastanja bilo kojeg prijeloma: što je dijete mlađe, prijelom brže zarasta. Periost se stanjuje kako dijete odrasta i ima manje osteogene sposobnosti. Ozljede epifizne ploče zacjeljuju brže nego prijelomi dijafize. Također, takve ozljede u gotovo svim dijelovima tijela zarastaju za otprilike 3 tjedna. Liječenje traume dječjeg kostura uglavnom je jednostavno. Iščašenja i ligamentne ozljede kod djece su neuobičajene u usporedbi s odraslima, jer su epifizna ploča i kosti u djece obično slabije mehaničke sveze u i stoga podložnije ozljedama. Većina ozljeda ipak

su jednostavni prijelomi uzrokovani traumom male brzine poput pada. U većini slučajeva zatvorena redukcija praćena kratkim razdobljem imobilizacije vraća normalnu funkciju dječjim ekstremitetima [2].

2. CILJ RADA

Cilj ovog rada je opisati mehaničke i anatomske razlike dječjeg kostura u usporedbi s odraslim. Pojasniti skeletnu traumu u djece kao prijelome i njihovu jedinstvenu klasifikaciju. Također, prikazati radiološki pristup pedijatrijskoj skeletnoj traumi te opisati sve radiološke metode koje se koriste u tu svrhu.

3. RAZRADA

3.1. ANATOMIJA DJEČJIH KOSTIJU

Glavna anatomska područja rastuće kosti uključuju epifizu, fizu ili pločicu rasta, metafizu i dijafizu. Epifiza je sekundarno središte okoštavanja na kraju dugih kostiju, odvojeno od ostatka kosti hrskavičnom pločicom za rast [4]. Dob u kojoj za okoštavanje postanu vidljivi na radiografiji varira ovisno o mjestu i slično je stupnju zatvaranja ploča rasta. Poznavanje vremena tih pojava ili barem njihovog redosljeda može biti vrlo korisno, posebno kod prijeloma lakta i iščašenja. Relativni nedostatak okoštavanja mnogih epifiza u male djece, a time i radiolucencija ploča rasta, može otežati identifikaciju prijeloma. Odgovor nezrele kosti djeteta na djelovanje mehaničke sile postavljene na nju je savijanje, ali ne i puknuće. To dovodi do deformacije skeleta i nepotpunih vrsta prijeloma koje se ne događaju kod odraslih. Pričvršćivanje ploče rasta za metafizu točka je smanjenja čvrstoće kostiju i važno je mjesto ozljede nakon mišićno-koštane traume jer oštećenje ploče rasta može poremetiti budući rast na tom mjestu. Veze i tetive općenito su jače od koštanog tkiva u fazi rasta. Dijete ima veću vjerojatnost prijeloma kosti, dok će odrasla osoba vjerojatnije pokidati ligament, mišić ili tetivu kao odgovor na istu silu. Periost djeteta je gušća, jača i biološki aktivnija nego u odrasle osobe i često će ostati netaknuta nakon prijeloma. Ona pruža određenu stabilnost na mjestu prijeloma i potiče brže zacjeljivanje što treba uzeti u obzir prilikom pokušaja procjene kada je došlo do prijeloma. Dječji prijelomi obično zarastaju brže od prijeloma odraslih, a djeca obično trebaju kraće razdoblje imobilizacije. Međutim, pogrešno položeni fragment može postati nepomičan mnogo ranije nego kod odrasle osobe. Prijelomi u djece mogu potaknuti uzdužni rast kosti, što može učiniti kosti duljom nego što bi bila da nije ozlijeđena. Stoga je određeni stupanj preklapanja koštanih fragmenata čak i poželjan jer je skraćivanje ekstremiteta prihvatljivo kako bi uravnotežilo očekivani prekomjerni rast [2][5].

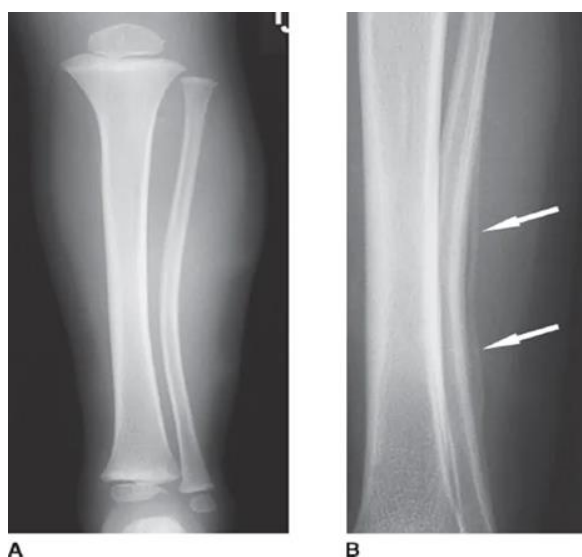
3.2. KLASIFIKACIJA PRIJELOMA KOD DJECE

Anatomske i biomehaničke razlike u dječjem kosturu iziskuju različite klasifikacijske sustave za opisivanje dječjih prijeloma. Dječji prijelomi mogu se klasificirati u pet vrsta:

- plastična deformacija,
- prijelomi kopče („torusna fraktura“, u blizini metafize),
- „*greenstick*“ fraktura - prijelom zelene grančice,
- cjeloviti prijelomi,
- prijelomi epifizne ploče [2].

3.2.1. Plastična deformacija

Plastična deformacija kosti u osnovi je jedinstvena za djecu. Najčešće se može vidjeti na ulni i povremeno na fibuli. Takva vrsta deformacije nastaje uslijed uzdužnog napreznjanja i rezultira savijanjem kostiju, s potpuno netaknutom periosti. Na mjestu kompresijske i konkavne strane ozljede, moguće su mikroskopse frakture [6]. Takve linije prijeloma nisu vidljive na radiografskoj snimci [7] (slika 1). Ako se deformacija dogodi kod djeteta mlađeg od 4 godine ili ako je deformacija manja od 20°, kut se obično korigira rastom [8].

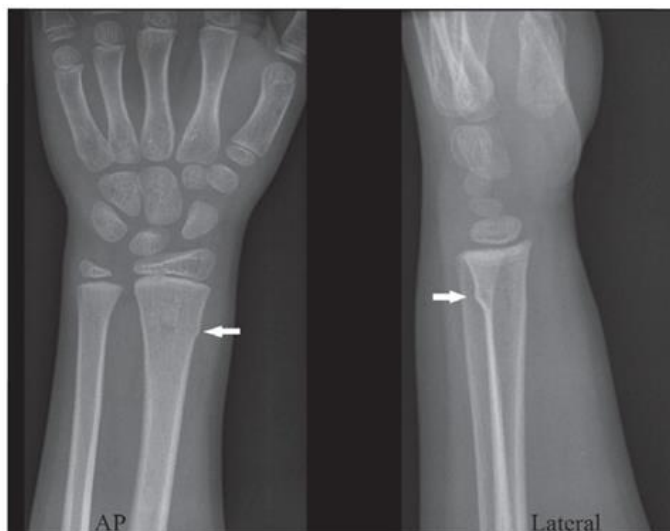

Slika 1. Prikaz plastične deformacije na radiografskoj snimci

Izvor: https://i0.wp.com/thoracickey.com/wp-content/uploads/2019/01/m_wel_ch65_f005-2.png?zoom=1.25&w=960

3.2.2. Fraktura kopče

Prijelom kopče obično se javlja u metafiznom području kosti gdje dolazi do kompresije kosti te ima izgled malih kvržica na inače glatkom korteksu. Ova vrsta frakture zahtijeva pažljivu analizu svih standardnih radiografskih serija snimanja, što uključuje AP i lateralnu snimku, jer fraktura u nekim situacijama može biti vidljiva u samo jednoj projekciji. Najčešće se nalazi u metafiznom području dorzalnog korteksa distalnog radijusa (slika 2) i ulne [6]. Ova se ozljeda obično naziva i „torus“ prijelom zbog sličnosti s izbočenim dijelom baze klasičnog grčkog stupa. Međutim, prijelom kopče nalikuje torusu samo na AP, ali ne i na lateralnim snimkama. Torus nije samo pogrešan naziv, već je konceptualno netočan [8].

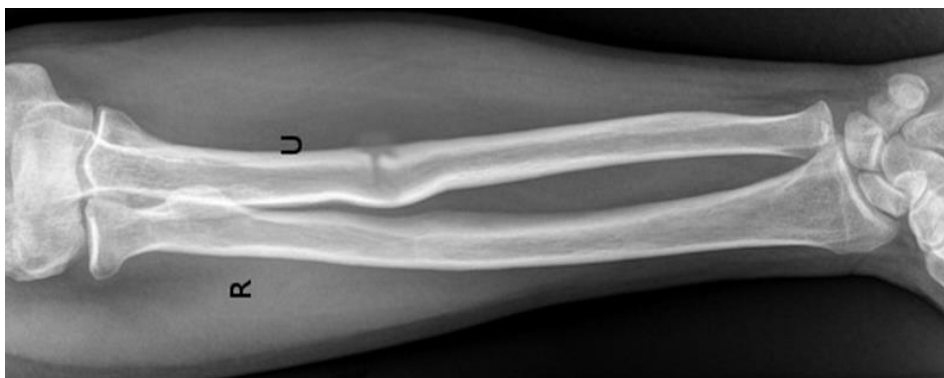

Slika 2. Prijelom kopče distalnog radijusa u šestogodišnjeg djeteta. Strelice upućuju na izvijanje korteksa.

Izvor: <https://www.ncbi.nlm.nih.gov/pmc/articles/PMC4835283/bin/1880527f1.jpg>

3.2.3. „Greenstick“ fraktura (fraktura zelene grančice)

Prijelom „greenstick“ je pukotina na jednoj strani duge kosti ruke ili noge (slika 3). Pukotina se ne proteže kroz cijelu kost već se ona savije poput zelene grančice, po čemu je fraktura dobila ime [9]. Prijelom obično nastaje po sredini dijafize kosti, a periferni dio prijeloma je obično okomit na uzdužnu os kosti. Fraktura nastane kada se vrši kompresija na kosti, ali ona je nedovoljna da kost u potpunosti pukne. Strana na kojoj se vrši pritisak se savije, dok suprotna strana puca [10]. Najčešća mjesta prijeloma zelene grančice su radijus, ulna, ključna kost i fibula [11].



Slika 3. Prijelom zelene grančice na ulni


Izvor: <https://www.ncbi.nlm.nih.gov/books/NBK513279/bin/greenstick.jpg>

3.2.4. Potpuni prijelomi

Potpuni prijelomi su oni gdje kost u potpunosti puca, a po položaju frakturne linije dijele se na spiralne, poprečne i kose prijelome [12].

Spiralni prijelom potpuni je prijelom koji se događa uslijed rotacijske ozljede (slika 4). U osnovi, kada se duga kost izvrne jakim silom, ona puca i uzrokuje spiralni prijelom. To se obično događa kada je jedan kraj ekstremiteta fiksiran (npr. stopalo postavljeno na pod) dok je tijelo u pokretu. To može donijeti ekstremni pritisak na stopalo što dovodi do prijeloma. Prijelomi oblika spirale obično su rezultat sportskih ozljeda ili nezgoda s padom. U djece se spiralni prijelomi nazivaju „dječji prijelomi“ i čest su znak fizičkog

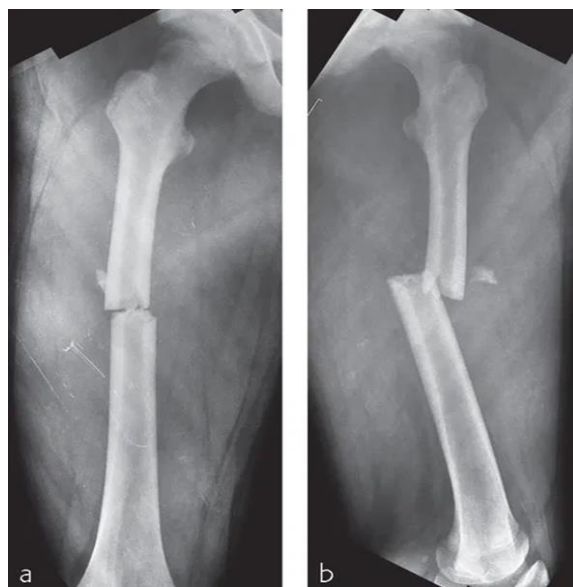
zlostavljanja koji je rezultat nasilnog izvijanja djetetovih udova. Isto tako uzrok prijeloma može biti nedostatak prehrane i metabolički poremećaj kostiju poput rahitisa [13].



Slika 4. Prikaz spiralnog prijeloma

Izvor: <https://www.utmb.edu/pediatrics/CoreV2/Abuse/images/pic021.jpg>

Poprečni prijelomi su cjeloviti prijelomi koji prelaze kost okomito na os kosti (slika 5). Poprečni prijelomi kroz dječju kost obično nastaju savijanjem u tri točke i lako se smanjuju korištenjem pokosnice na konkavnoj strani sile prijeloma. Pokosnica je tipično rastrgana na strani suprotnoj od primjene sile. Tip imobilizacije savijanja u tri točke obično postavlja ovaj prijelom dijafize u položaj povoljan za obnovu kosti. Trokutasti koštani fragmenti („*butterfly fragments*“) nisu česti kod dječjih ozljeda, ali rezultat su mehanizma sličnog onom koji uzrokuje poprečni prijelom. Ova se ozljeda događa u kortikalnom području dijafize - obično na srednjem dijelu bedrene kosti, tibije ili ulne [2].

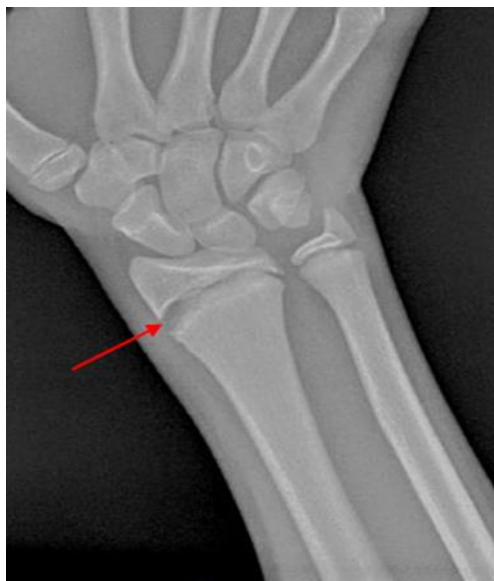

Slika 5. Preoperativni AP i lateralni RTG poprečnog dijafiznog prijeloma femura

Izvor: https://i1.wp.com/musculoskeletalkey.com/wp-content/uploads/2020/07/10-1055-b-002-85516_c023_f004-1.jpg?zoom=1.25&w=960

3.2.5. Prijelomi epifizne ploče (hrskavična ploča rasta/fiza)

Ozljede epifize kostiju gotovo uvijek zahvaćaju pločicu za rast, ali većina fraktura fize ne uključuje epifizu (kao i zglobnu površinu) (slika 6). Problemi nakon ozljede ploče rasta nisu česti, ali kad god do nje dođe, postoji mogućnost deformacija. Epifizna ploča distalnog dijela palčane kosti je najčešće lokalizacija ovog tipa prijeloma. Fiza se oporavi uglavnom brzo, a većina takvih ozljeda zacijeli u roku od 3 - 6 tjedana [8]. Ubrzano zacjeljivanje prouzrokuje ograničen vremenski okvir za ispravljanje deformacija, a uslijed oštećenja fize nastaju poremećaji rasta koji mogu rezultirati progresivnom kutnom deformacijom, odstupanjem duljine udova ili neskladnošću zgloba [2].



Slika 6. RTG snimka traume ploče rasta

Izvor:

<https://orthokids.org/OrthoKids/media/Images/Conditions/Physeal%20Fractures/Physeal1Fx9.jpg?ext=.jpg>

Ozljede epifizne ploče se klasificiraju u Salter-Harris klasifikacijski sustav koji se temelji na izgledu prijeloma na radiografskoj snimci. U sustav spada pet tipova prijeloma (slika 7) [2].

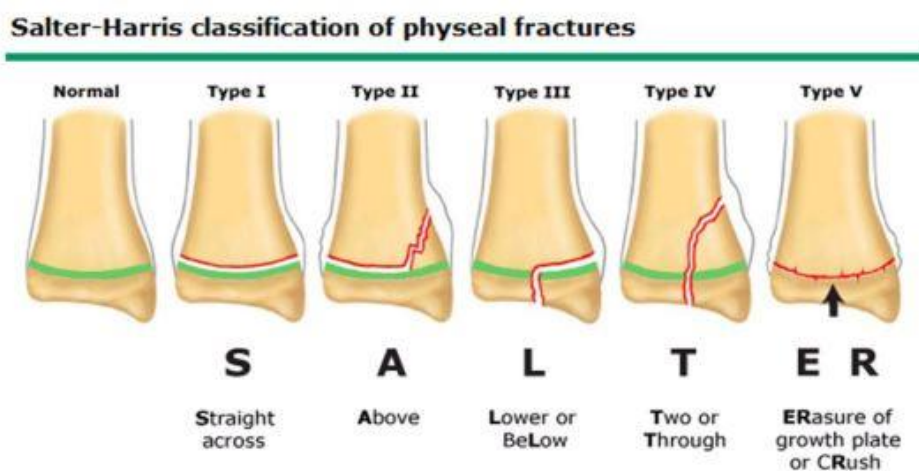
Tip I - Prijelom se proteže poprečno kroz epifiznu ploču što rezultira odvajanjem epifize od metafize. Ako ne dođe do ikakvog pomaka, na radiografskoj snimci se ne mogu vidjeti znakovi frakture [2][14].

Tip II - Ovaj tip prijeloma je najčešći, linija frakture se proteže kroz fizu i izlazi kroz metafizu. Epifiza ostaje netaknuta. Stvoreni zasebni metafizni fragment poznat je kao Thurston-Holland fragment [14].

Tip III - Prijelom ovdje također započinje u epifiznoj ploči rasta, ali se linija frakture proteže kroz epifizu što rezultira intraartikularnim prijelomom. Potencijalne posljedice uključuju zaustavljanje rasta i posttraumatski artritis [14].

Tip IV - Ovaj tip je isto intraartikularan, a uključuje epifiznu ploču, epifizu i metafizu te ima lošiju prognozu jer može rezultirati naknadnim asimetričnim rastom ili deformacijom rasta [14].

Tip V - Predstavlja ozljedu uzrokovanu kompresijom epifizne ploče, bez pridružene epifizne ili metafizne frakture. Prijelomi tipa V su rijetki i čine manje od 1% prijeloma ploče rasta. Ovaj prijelom povezan je s poremećajima rasta [15].



Slika 7. Salter-Harrisova klasifikacija

Izvor: <https://ukemigquickhit.files.wordpress.com/2012/10/salter-harris-pic.jpg?w=580&h=274>

3.3. PEDIJATRIJSKA RADIOLOGIJA

Pedijatrijska radiologija je podvrsta dijagnostičke radiologije usmjerena na djecu, od beba do adolescenata koja zahtijeva modifikacije i prilagodbe standardnih dijagnostičkih postupaka [16][17]. Pacijenti dječje dobi razlikuju se od odraslih pacijenata po mnogim specifičnostima anatomije i fiziologije kao i po tijeku i karakteru patoloških procesa. Također, radiološki izgled nekih patoloških procesa drugačiji je nego u odraslih [17].

Snimanje koštane traume u djece uključuje magnetsku rezonanciju (MR), kompjuteriziranu tomografiju (CT), nuklearnu medicinu i ultrazvuk, uz uobičajena rendgenska snimanja (X-zrake) [13]. Metode radioloških procesa su uglavnom iste onima koje se koriste kod odraslih pacijenata, međutim potrebne su određene modifikacije kako bi se pretrage prilagodile dječjoj dobi [17]. Razumijevanje neokoštalog hrskavičnog kostura i fizioloških faktora rasta je od vitalnog značaja. Veća osjetljivost djeteta na zračenje od odrasle osobe znači da treba izbjegavati ponavljanje pregleda kada je god to moguće [1].

3.4. RADIOLOŠKI PRISTUP

3.4.1. Radiografsko snimanje

Konvencionalna radiografija sasvim adekvatno prikazuju koštanu gustoću i ostaje temeljna metoda u procjeni bolesti mišićno-koštanog sustava. Adekvatna procjena pomoću radiografije mora obuhvaćati snimanje u najmanje dva okomita smjera, tj. AP/PA i profilnu projekciju. Kose projekcije korisne su u određenim slučajevima, ali za usporedbu su potrebni samo ako postoji sumnja na abnormalnost [18]. Kako bi se smanjila doza koju će pacijent primiti, za djecu predškolske dobi, Buckyjeva rešetka se rutinski ne primjenjuje. U većini slučajeva se koristi zaštita od olova ako ona ne prekriva područje od interesa. Udaljenost između detektora i cijevi bi trebala iznositi 100 cm. Djetetu se može objasniti način pretrage prilagođeno na odgovarajućoj razini razumijevanja. Roditelji ili skrbnici bi također trebali dati privolu na pretragu nakon detaljnog objašnjenja bilo kojeg oblika imobilizacije koji bi mogao pomoći u uspješnom izvršavanju pregleda. U slučaju da skrbnik treba ostati u prostoriji tijekom snimanja također mora nositi olovnu zaštitu [1]. Bitno je adekvatno pozicioniranje pacijenta za dobru i interpretativnu snimku.

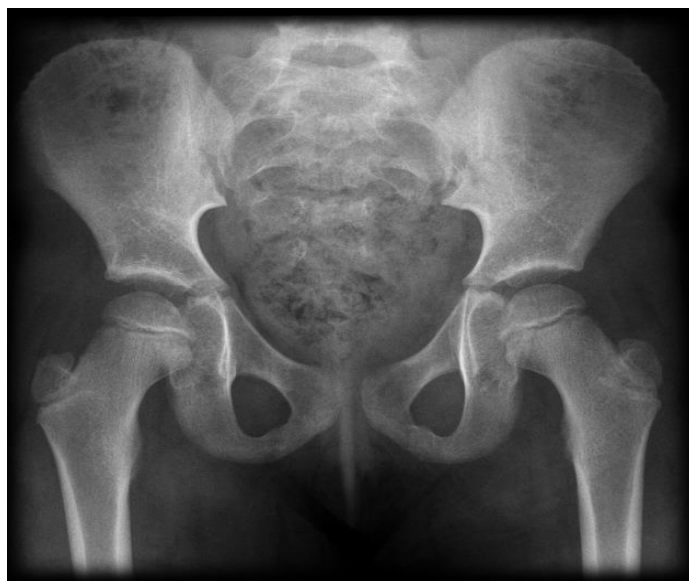3.4.1.1. RTG snimke zdjelice

Radiografsko snimanje zdjelice uključuje AP snimku, „frog“ lateralnu snimku i lateralnu projekciju s horizontalnom zrakom.

Za AP snimke zdjelice s kukovima (slika 8), dijete leži leđima na radiografskom stolu, prednje gornje ilijačne spine s obje strane su podjednako udaljenje od podloge (nema rotacije zdjelice). Donji ekstremiteti se proniraju, tako da vratovi femura budu usporedni s receptorom (slika 7). Pete treba razmaknuti koliko je potrebno kako bi se dobila potrebna angulacija, a nožni prsti trebaju biti spojeni [1] [19].

Za snimku „frog“ lateralan položaj kukova sličan je kao i kod AP snimke zdjelice, samo što se tu flektiraju noge u koljenu tako da potkoljenica i natkoljenica zatvaraju kut od 90°, te se lateralno rotiraju za 45° [1] [19].

Za radiogram lateralne projekcije s horizontalnom zrakom, iz AP položaja, korištenjem podloška podiže se ozlijeđena strana kako bi prikazali zglob. Flektirajući nesimanu nogu u kuku i koljenu za 90° i pomicanjem noge što bliže glavi izbjegavamo snimanje neozlijeđene noge. Receptor se postavlja vertikalno prslonjen uz nogu, a njegova sredina bi trebala biti u ravnini s preponom. Cijev se treba okrenuti horizontalno i ukositi kako bi zraka padala okomito na receptor slike [1] [19].



Slika 8. AP radiogram zdjelice

Izvor: https://prod-images-static.radiopaedia.org/images/3661/3f7593ba4e034b1fca11055324b95b_big_gallery.jpeg

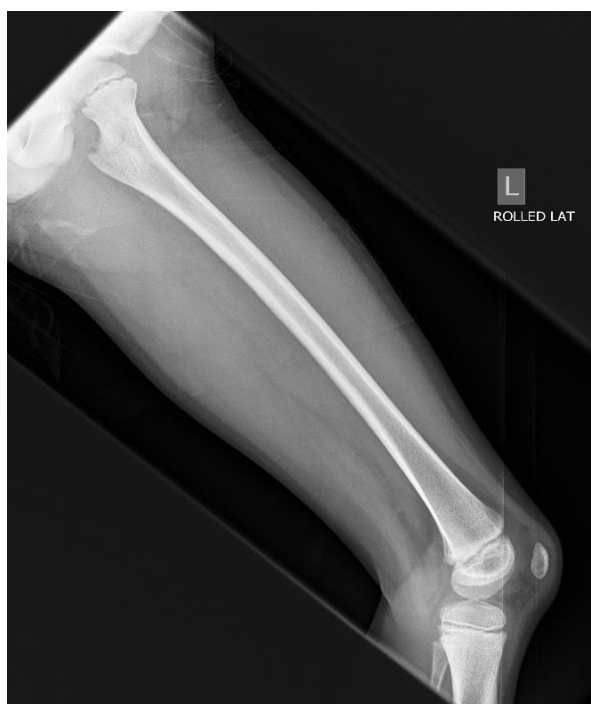3.4.1.2. RTG femoralne kosti

Kod snimanje femoralne kosti kod djece imamo AP projekciju, “turned“ lateralnu projekciju i lateralnu projekciju s horizontalnom zrakom.

Kod AP radiograma, pacijent leži leđima na stolu, potrebna je pronacija tako da epikodili budu jednako udaljeni od podloge, to često rezultira dodirivanjem nožnih prstiju. Prednje gornje ilijačne spine trebaju biti jednako udaljene od podloge čime izbjegavamo rotaciju zdjelice [1] [19].

„*Turned*“ lateralna projekcija (slika 9) se postiže tako da se, iz AP pozicije, noga savije u koljenu za 90° zatim se lateralno rotira u kuku dok cijela lateralna strana femura ne dođe u kontakt sa stolom. Zdjelica na neozlijeđenoj strani treba biti lagano odignuta od stola, a noga je abducirana kako ne bi bila u području snimanja [1] [19].

Za lateralnu projekciju s horizontalnom zrakom, položaj je isti kao i kod lateralne projekcije kuka. Snop RT zrake se centririra na sredinu femura, a receptor se polaže vertikalno uz natkoljenu. Cijev se postavlja u horizontalan položaj i angulira tako da zraka pada okomito na receptor slike. Na RTG snimci se prikazuje femur u punoj dužini s oba zgloba [1][19].



Slika 9. „*Turned*“ lateralna projekcija femura

Izvor: <https://bonexray.com/wp-content/uploads/femur-xray-normal-7y.jpg>

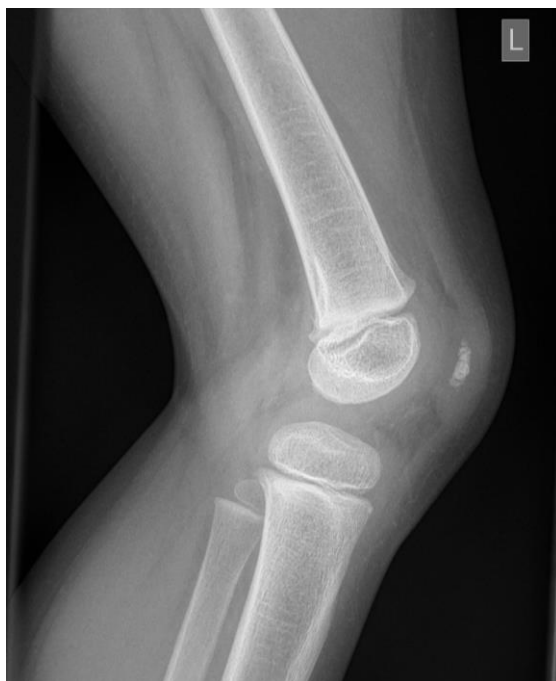3.4.1.3. RTG snimke koljena

RTG snimke koljena kod djece su: AP projekcija koljena, „turned“ lateralna projekcija i lateralna projekcija s horizontalnom zrakom.

AP projekcija: pacijent se snima u ležećim stavu ili sjedeći s ispruženim nogama. Nesnimana noga se malo odmakne, dok se snimana rotira u kuku prema unutra. Koljeno je ekstenzirano s patelom u središnjem položaju nad usporednim kondilima femura [1] [19].

Kod „turned“ lateralne projekcije (slika 10), snimano koljeno se flektira iz AP pozicije, pod kutem od 120 stupnjeva s vanjskom rotacijom lateralnog dijela potkoljenice. Nesnimana noga se odmakne izvan polja interesa [1] [19].

Lateralna projekcija s horizontalnom zrakom snima se kao i lateralna projekcija femoralne kosti u položaju vanjske rotacije s kondilima femura u istoj ravnini. Receptor je postavljen vertikalno uz nogu, a centar zrake je na kondilima. RTG cijev se postavlja horizontalno s angulacijom tako da zraka pada okomito na receptor slike. Snimano područje mora obuhvatiti cijelu patelu i proksimalni dio tuberositas tibiae [1] [19].



Slika 10. „Turned“ lateralna projekcija koljena

Izvor: <https://bonexray.com/wp-content/uploads/knee-xray-pediatric3y11.jpg>

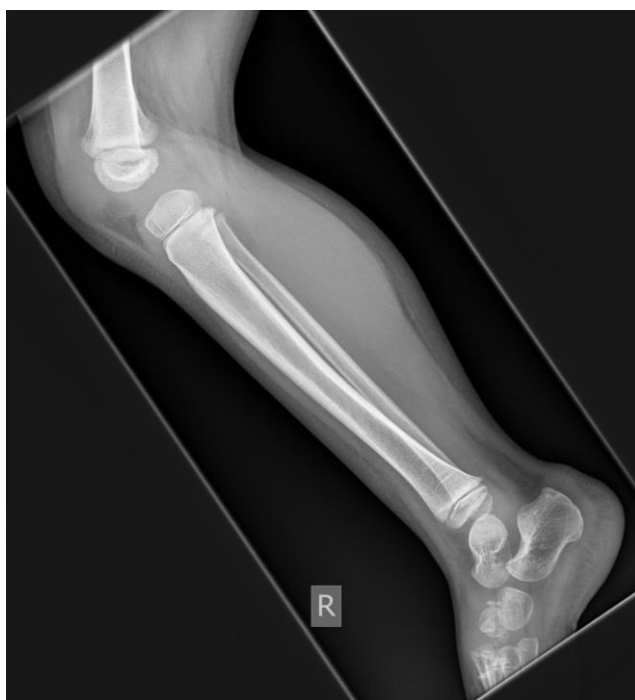3.4.1.4. RTG snimke potkoljenice

Za snimanje potkoljenice se koriste AP projekcija, profilna snimka te snimanje horizontalnom središnjom zrakom.

Kod AP radiograma, pacijent leži leđima na radiografskom stolu, a snimana noga je u rotaciji prema medijalno tako da su femoralni kondili usporedni s receptorom. Stopalo je pod pravim kutom u odnosu na potkoljenicu [1] [19].

Pri snimanju lateralne snimke (slika 11), dijete leži na boku, a snimana noga je ispružena. Nesnimana noga je u retrofleksiji u kuku te zabačena iza ozljeđene noge. Patela i femoralni kondili su okomiti na receptor slike [1] [19].

Tehnika snimanja vodoravnom središnjom zrakom koristi se kada pacijent ne može zauzeti bočni položaj te se pozicionira kao kod snimanja femoralne kosti s horizontalnom zrakom. Središnja zraka se rotira tako da bude okomita na receptor [1] [19].



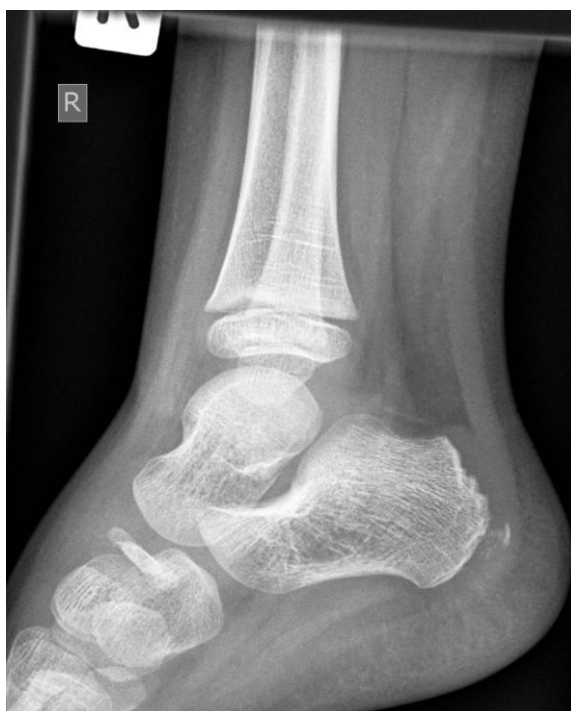Slika 11. Lateralna snimka potkoljenice

Izvor: <https://bonexray.com/wp-content/uploads/tibia-fibula-normal-xrays-4y.jpg>

3.4.1.5. RTG gležnja

Za AP projekciju, pacijent sjedi na radiografskom stolu, snimana noga je ispružena dok je druga odmaknuta u stranu. Stopalo treba biti pod pravim kutom u odnosu na potkoljenicu. Stopalo se rotira medijalno tako da maleoli budu na istoj udaljenosti od receptora slike [1] [19].

Pacijent za lateralnu projekciju (slika 12) leži na boku snimane noge. Lateralni rub snimanog stopala je u kontaktu s podlogom, a stopalo je flektirano do pravog kuta kako bi se spriječilo zakretanje gležnja. Gležanj se rotira dok se maleoli ne nalaze u istoj ravni [1] [19].



Slika 12. Profilna snimka gležnja

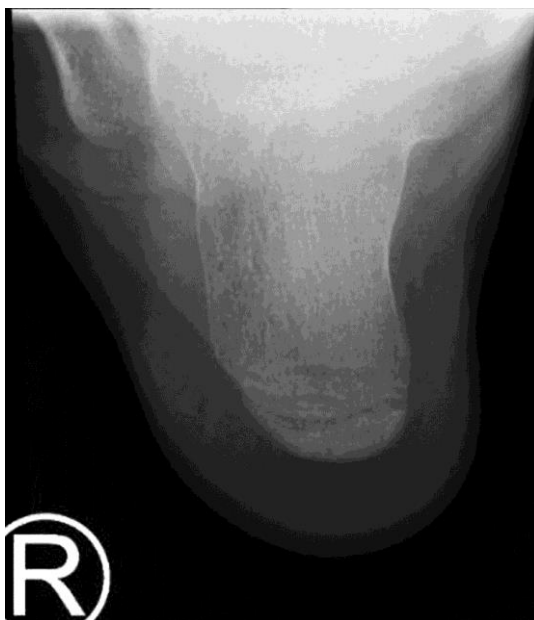Izvor: <https://bonexray.com/wp-content/uploads/normal-ankle-xray-5y-lat.jpg>

3.4.1.6. RTG kalkaneusa

RTG kalkaneusa obuhvaća profilnu i aksijalnu plantodorzalnu projekciju.

Profilna projekcija: dijete leži na boku snimane strane, a snimana noga je prebačena naprijed tako da je prislonjena fibularnom stranom gležnja na receptor slike. Gležanj se okreće dok se ne preklope maleoli, a kalkaneus ne smije biti zakrenut [1] [19].

Za aksijalnu plantodorzalnu projekciju (slika 13), pacijent leži ili sjedi na radiografskom stolu dok je snimana noga potpuno ispružena. Stopalo treba biti u maksimalnoj dorzalnoj fleksiji, što se postiže tako da pacijent zateže dugačku preko glava metatarzalnih kostiju prema sebi, u čemu mu može pomoći roditelj/skrbnik [1] [19].



Slika 13. Aksijalna snimka kalkaneusa

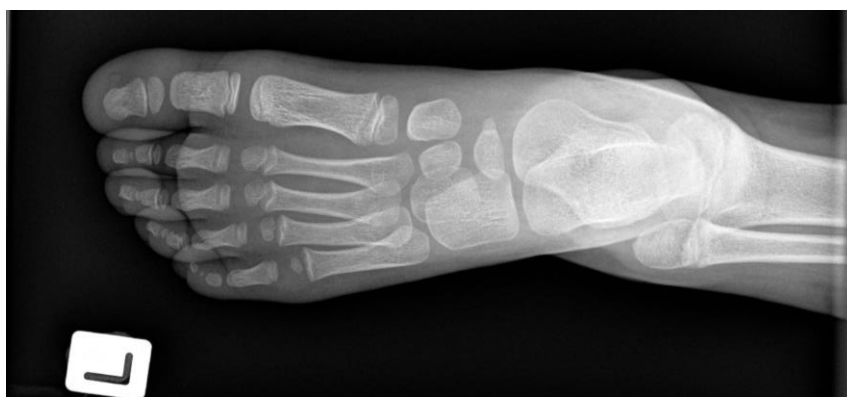Izvor: https://prod-images-static.radiopaedia.org/images/52425327/71c4b69beae17b9856de307fe99cd6_jumbo.jpeg

3.4.1.7. RTG stopala

Dijete sjedi na malom sjedalju na stolu bez cipela. Ovaj položaj omogućava stopalu da prirodno padne u dorzoplantarni položaj. Ulaz središnje zrake je na bazi treće metatarzalne kosti (slika 14).

Kod kosih projekcija stopalo se snima u medijalnoj ,a zatim lateralnoj rotaciji gdje stopalo sa stolom zatvara kut od 30° .

U profilnoj projekciji noga se lateralno rotira dok bočni dio ne legne izravno na receptor [1] [19].



Slika 14. AP snimka stopala

Izvor: <https://bonexray.com/wp-content/uploads/foot-x-ray-5y.jpg>

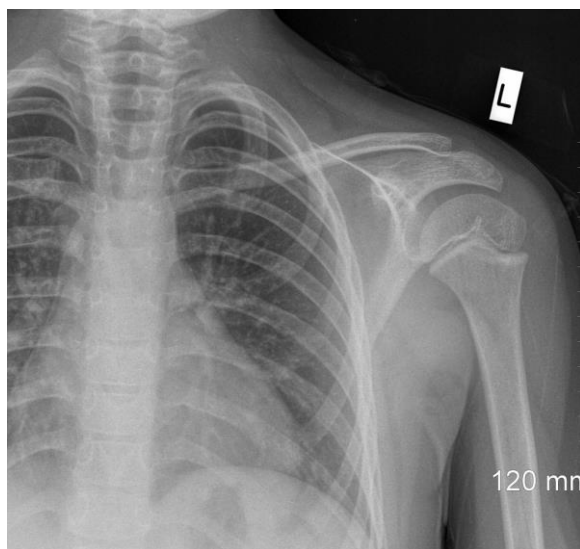
3.4.1.8. RTG ramena

AP ramenog pojasa je česta projekcija u pedijatriji jer trauma često rezultira ozljedom ključne kosti. Dijete stoji ili leži leđima prislonjeno uz receptor. Snimana ruka je u adukciji. Dorzum šake je okrenut prema receptoru. Glava je okrenuta na suprotnu stranu od snimane. Bradu je često potrebno podići kako bi se spriječilo zaklanjanje proksimalnog kraja ključne kosti (slika 15) [1] [19].

U AP-u ramenog zgloba dijete u istom položaju kao i kod AP snimke ramenog pojasa samo što se tijelo zakrene prema snimanoj strani sve dok zglob ramena iste strane ne bude okomit na receptor [1] [19].

Pri snimanju aksijalne snimke ramena, dijete leži u pronacijskom stavu na stolu s položenim ramenima i glavom rotiranom u suprotnom smjeru. Nadlaktica je abducirana pod pravim kutom. Receptor slike se prisloni uz rame. Središnja zraka je vodoravna i u kaudokranijalnom smjeru usmjerena na rameni zglob [1] [19].

Snimka profila skapule (Y-projekcija) se postiže tako da dijete sjedi ili stoji, okrenuto prsima prema vertikalnom stativu. Snimanom rukom se uhvati za rame suprotne ruke. Dijete se zatim okreće sve dok lopatica ne bude okomita na receptor [1] [19].

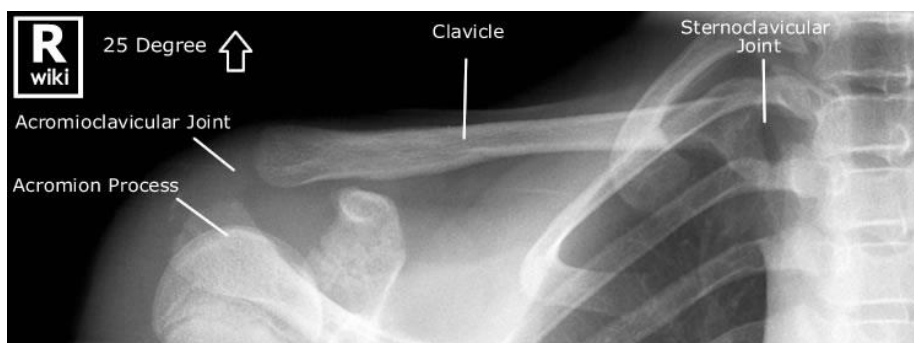

Slika 15. AP snimka ramenog pojasa

Izvor: https://prod-images-static.radiopaedia.org/images/30359734/e6481d39531e7da90b18cc96a3b495_jumbo.jpeg

3.4.1.9. RTG klavikule

Dijete je leđima prislonjeno uz stativ ili leži na radiografskom stolu, a ruke su spuštene niz tijelo. Glava treba biti okrenuta na suprotnu stranu od snimane. U početku se napravi samo jedna AP snimka, a ako se prijelom ne uoči, snimka se ponovi s ukošenom zrakom 10° kranijalno [1].



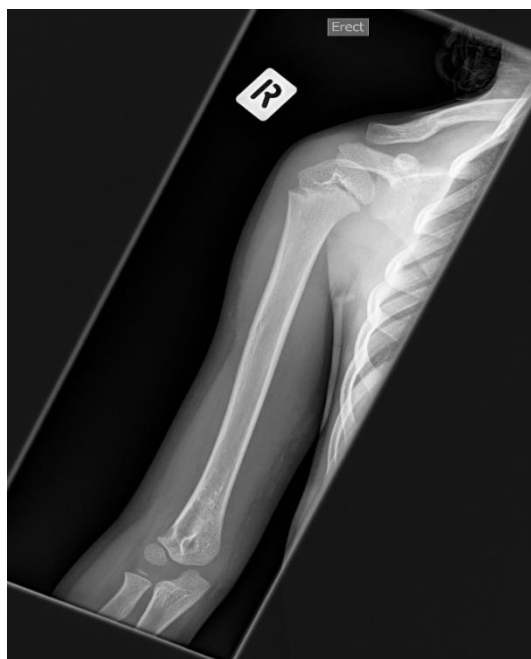Slika 16. RTG klavikule

Izvor: <http://www.wikiradiography.net/page/File:4-hdrGzQwDB0TjUmQpibpw27946.jpeg>

3.4.1.10. RTG humerusa

Kod AP snimke humerusa, pacijent stoji leđima prislonjen uz stativ ili leži na radiografskom stolu. Snimana ruka je u adukciji za 45° te u supinaciji, a epikondili humerusa su podjednako udaljeni od receptora slike (slika 17) [1].

Za profilnu snimku humerusa: pacijent je leđima okrenut prema stativu, ispružena ruka je u pronaciji. Dorzum šake prislonjen je na natkoljenicu. Spojnica epikondila humerusa je okomita na receptor [1].



Slika 17. AP snimka humerusa

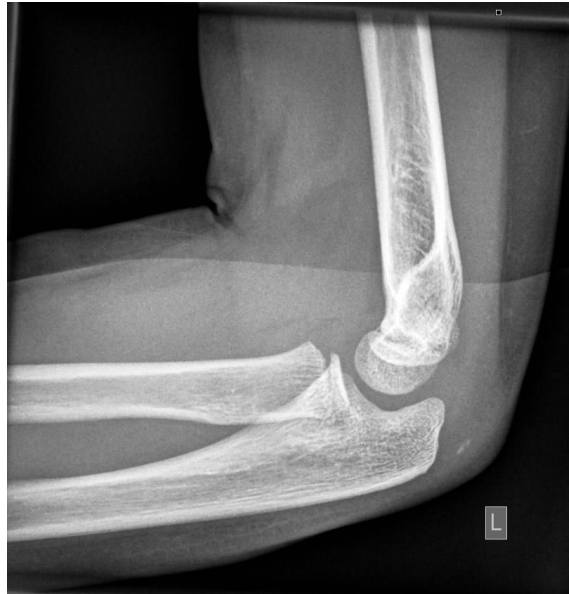Izvor: <https://bonexray.com/wp-content/uploads/bonexraynormal-humerus-5y.jpg>

3.4.1.11. RTG lakta

Zglob lakta kod djece podložan je suprakondilarnim frakturama i njegovo izravnavanje za AP snimku može trajno oštetiti zglob.

Prije micanja zgloba obavezna je profilna snimka lakta. Dijete sjedi tako da se snimana strana nalazi uz stol. Ruka se postavlja na stol, a njegova visina se namješta sve dok rame, lakat i zapešće ne leže u istoj ravnini. Lakat je flektiran pod pravim kutom, a podlaktica je ulnarnom stranom podložena na podlogu (slika 18).

Kod AP snimke položaj tijela je sličan, no za ovu projekciju snimana ruka je u ekstenziji te u supinaciji položena dorzalnom stranom na stol. Epikondili humerusa trebaju biti podjednako udaljeni od podloge [1] [19].



Slika 18. Profilna snimka lakta

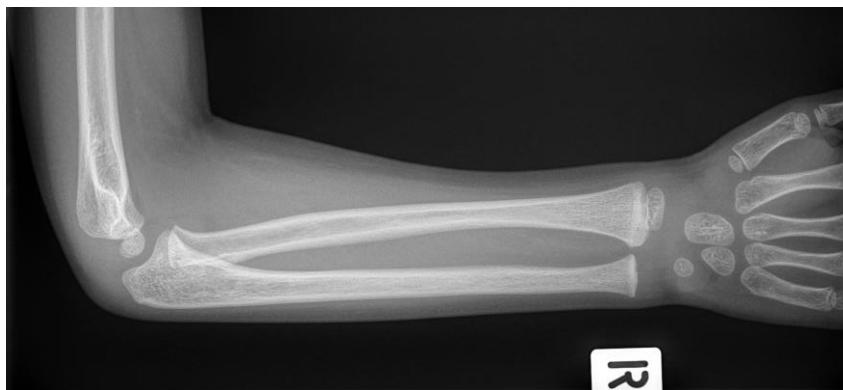Izvor: <https://bonexray.com/wp-content/uploads/elbow-xray-7y.jpg>

3.4.1.12. RTG podlaktice

Položaj djeteta je isti kao i kod RTG snimke lakta, pacijent sjedi uz radiografski stol.

Za AP snimku, ruka je abducirana i ispružena u visini stola. Rame, lakat i ručni zglob snimane strane moraju biti u istoj ravnini. Snimani ekstremitet je u supinaciji, a lakat u ekstenziji (slika 19).

Kod profilne snimke ruka se flektira u laktu pod pravim kutom iz AP položaja. Podlaktica je ulnarnom stranom podložena na podlogu [1] [19].



Slika 19. AP snimka podlaktice

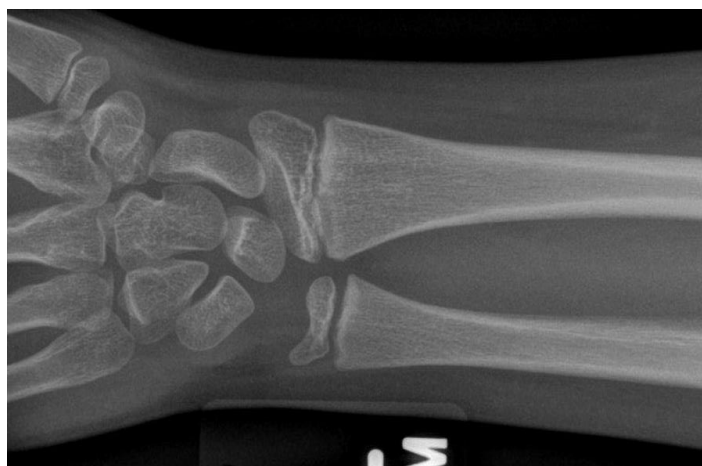Izvor: <https://bonexray.com/wp-content/uploads/forearm-bonexray-5y.jpg>

3.4.1.13. RTG zapešća

Dijete sjedi snimanom stranom uz stol. Ruka se postavlja na stol, a njegova visina se podešava tako da su lakat i ručni zglob u istoj ravnini. Lakat se flektira za 90°.

Za PA projekciju, šaka je palmarom stranom položena na receptor (slika 20).

Profil ručnog zgloba: ruka se flektira u laktu pod pravim kutom iz AP položaja, a podlaktica je ulnarnom stranom podložena na podlogu [1] [19].



Slika 20. PA snimka ručnog zgloba

Izvor: https://prod-images-static.radiopaedia.org/images/23964620/c6df966b403319bed0c22406dabd8d_jumbo.jpeg

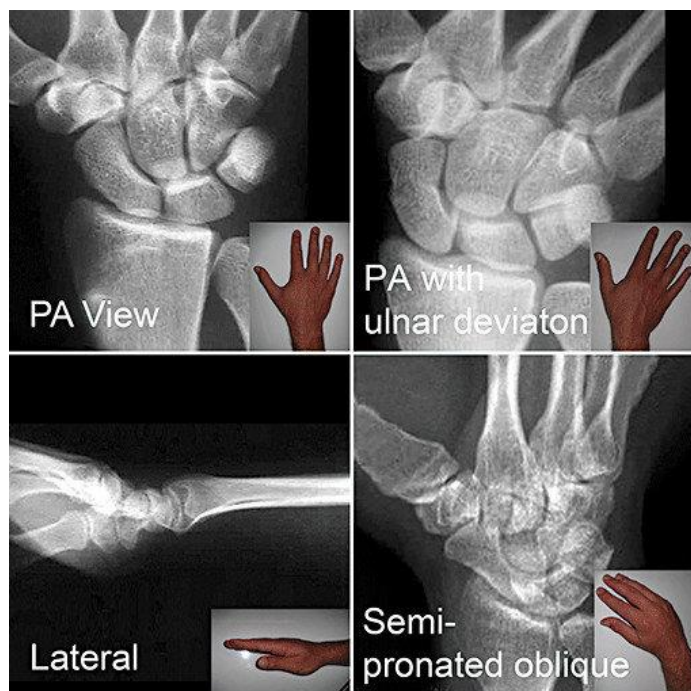
3.4.1.14. RTG skafoidne kosti

RTG skafoidne kosti su specijalne snimke, koje se ne koriste kod djece predškolske dobi jer skafoidna kost još nije okoštala.

Snimanje se sastoji od (slika 21):

- PA ručnog zgloba s maksimalnom ulnarnom abdukcijom
- Profil ručnog zgloba
- 45 ° kosa snimka s maksimalnom ulnarnom abdukcijom (šaka i zapešće se rotiraju za 45 ° iz PA položaja podizanjem lateralnog dijela)
- PA zgloba s maksimalnom ulnarnom abdukcijom i ukošenjem cijevi prema podlaktici pod kutom od 35 °

Maksimalna ulnarna abdukcija se postiže pomicanjem prstiju što je više moguće prema ulni i istezanjem palca prema radijusu. Izbočenje formirano pri bazi palca u ovom položaju označava položaj skafoidne kosti [1].



Slika 21. Specijalne RTG snimke skafoidne kosti

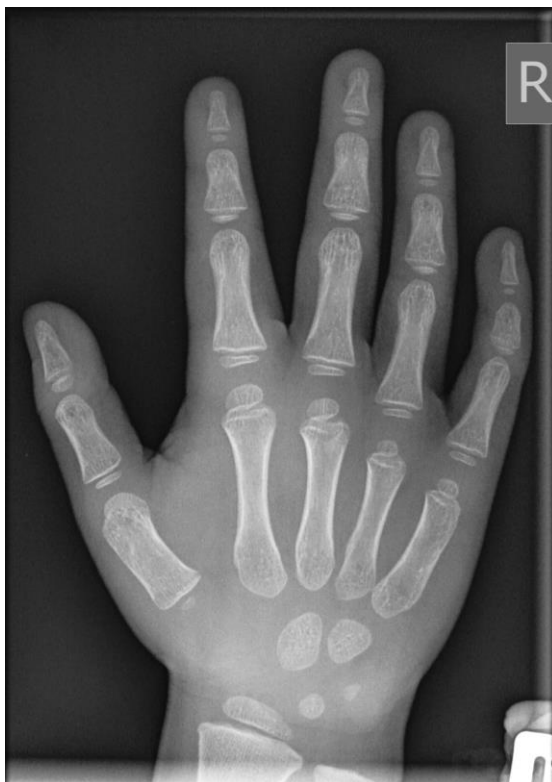Izvor: https://www.researchgate.net/figure/Standard-recommended-scaphoid-x-ray-views-Postero-anterior-PA-PA-with-ulna-deviation_fig3_44797996

3.4.1.15. RTG šake

Dijete sjedi uz radiografski stol s položenom rukom na njemu i flektiranim laktom pod pravim kutom. Stol se podiže sve dok rame, lakat i ručni zglob nisu u istoj ravnini.

Za PA projekciju, prsti su ispruženi. Palmarna strana šake je prislonjena na receptor slike (slika 22).

Kao kosa projekcija najčešće se upotrebljava AP kosa u položaju „hvatača lopte“. Šake su u supinaciji priložene na receptor. Prsti su blago razmaknuti i flektirani kao da dijete hvata loptu [1] [19].



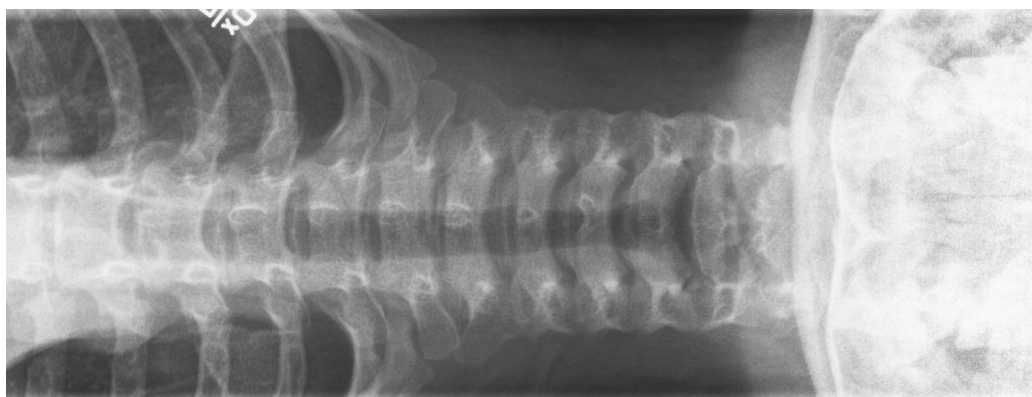
Slika 22. PA snimka šake

Izvor: <https://bonexray.com/wp-content/uploads/4yhand.jpg>

3.4.1.16. RTG kralježnice

Za AP/PA radiogram (slika 23), dijete leži na stolu ili je prislonjeno uz stativ. Bucky/rešetka se često treba koristiti za djecu u dobi od 5 godina. Ruke trebaju biti podignute iznad glave.

Kod lateralnih radiograma, dijete je postavljeno u bočni položaj na stolu koji se stabilizira fleksijom koljena između kojih se može postaviti podložak. Ruke su flektirane ispred glave [1].



Slika 23. AP cervikalne kralježnice

Izvor: <https://bonexray.com/wp-content/uploads/normal-spine-xray-children-pediatric-910.jpg>

3.4.2. Kompjuterizirana tomografija (CT)

Iako je radiografija prva metoda dijagnoze na hitnom odjelu, multidetektorska kompjueterizirana tomografija (CT) ima sve važniju ulogu u definiranju ozljeda kostiju i mekih tkiva u dječjoj traumi [20]. U kritičnoj situaciji, brzina, relativna jednostavnost i dostupnost CT snimanja čine CT metodom izbora u slučajevima politraume. Korištenjem multiplanarnih prikaza i brojnih trodimenzionalnih rekonstrukcija u CT-u mogu se točno prikazati veličina frakturiranih fragmenata, prisutnost intraartikularnih koštanih ulomaka i stupanj pomicanja ili udubljenja zglobne površine (slika 24). CT je koristan za praćenje zacjeljivanja prijeloma, posebno kada se sumnja na nepravilno spajanje i razvoj miozitisa osifikansa ili pseudoartroze na standardnim radiografskim snimkama. Prijelomi koji zahvaćaju epifizne ploču mogu ometati kasniji rast i rezultirati skraćanjem ili deformacijom kosti. Stvaranje koštanog mosta i njegove posljedične deformacije se jednostavno mogu prikazati CT-om. Također, CT je koristan za onu djecu čiji su prijelomi radiološki zarasli, ali čiji udovi ili zglobovi nisu povratili očekivani stupanj funkcije [1].

Bez obzira na kliničku situaciju, priprema bilo kojeg pedijatrijskog pacijenta za CT pretragu uključuje omogućavanje sigurnog, ugodnog, djetetu prilagođenog okruženja, zajedno s pružanjem informacija roditeljima ili skrbnicima djeteta o razlozima i načinu pregleda. U hitnoj situaciji, kada pacijent može biti bez svijesti s ozljedama opasnim po život, u prostoriji mora biti prisutno medicinsko osoblje odgovorno za nadzor pacijenta i dostupna sredstva za oživljavanje. Često je takve pacijente jednostavnije pozicionirati tako da u kućište ulaze kaudokranijalno, jer se time poboljšava pristup dišnom putu. U dogovoru s pratećim medicinskim osobljem, uređaji koji mogu pridonijeti nastanku artefakata (poput EKG odvoda i pulsni oksimetara) trebaju se ponovno postaviti na pacijenta tako da leže izvan anatomske područja od interesa. Za pacijente bez svijesti mora se pretpostaviti da imaju ozljede kralježnice, te im se treba pristupiti u skladu s tim. U pacijenta sa svjesnom traumom može se zahtijevati analgezija prije pregleda, jer dijete od bolova neće moći mirno ležati tijekom trajanja pregleda [1].

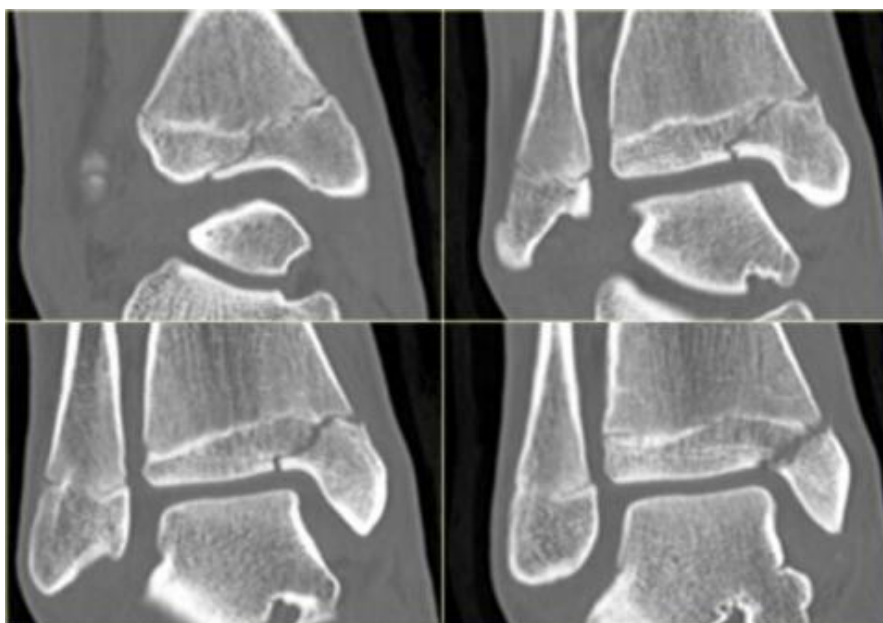
Učestalost sedacije dječjih pacijenata se sve više smanjuje uvođenjem novih, brzih MSCT skenera. Intravensko kontrastno sredstvo obično nije potrebno aplicirati pri snimanju ortopedskih trauma, osim ako nije potrebna analiza kombinirane mišićno-koštane traume ili angiografska pretraga za procjenu oštećenja krvnih žila u akutnoj traumi. Međutim,

intravenski kontrast je potreban kod snimanja djece s višestrukim ozljedama, kao na primjer kada se proučavaju kralježnica i koštana zdjelica zajedno s prsima, trbuhom i zdjelicom. Koristi se neionski, niski ili izo-osmolarni kontrastni medij čija doza varira ovisno o području tijela koje se ispituje. S obzirom na to da venski kateteri za mlađu djecu su manje veličine od 24 ili 26 gauge, tada će zagrijavanje kontrastnog medija smanjiti njegovu viskoznost i poboljšati lakoću ubrizgavanja. Kada su kateteri veći (22 G ili više) kontrastno sredstvo se ubrizgava automatskom špricom, ali ako su kateteri manje veličine ili kada se kontrast ubrizgava u vene stopala ili vlasišta, kontrast se ubrizgava ručno [1].

Pedijatrijski se pacijenti znatno razlikuju u veličini i težini, a važno je unaprijed programirati protokole pri skeniranju. Tako postoje parametri snimanja za određeno područje tijela kojih se treba pridržavati prilikom pregleda. Naravno, što je dulje skeniranje, to je veća doza zračenja za pacijenta. Međutim, neophodno je da programirana duljina skeniranja bude dovoljna da pruži odgovarajuće koštane orijentire za rad na 3D reformatiranju i ispravnu interpretaciju slika. Prepoznatljivi anatomske orijentiri također su vitalni za ortopede kada planiraju operativnu intervenciju, uz pomoć CT pretraga. Većina proizvođača sada programira pedijatrijske protokole u svoje skenere i oni mogu poslužiti kao korisna polazna točka prilikom prilagođavanja pregleda za pojedinog pacijenta. Dodavanje automatske modulacije struje cijevi (ATCM) MDCT skenerima dovelo je do značajnog smanjenja doze zračenja na CT snimanju tijela [1].

Metali za unutarnju fiksaciju, poput intramedularnih šipki ili ploča i vijaka, mogu uzrokovati artefakte na CT slikama. Poravnavanje ravnine skeniranja s dugom osi implantata pomoću kombinacije položaja pacijenta i angulacije kućišta može umanjiti ovaj artefakt. Određeno poboljšanje prikaza može se dobiti i upotrebom 3D VR tehnika. Također, povećanje kVp i mA smanjuje artefakte prugastog oblika, kao i upotreba tankih presjeka, no tako dolazi do povećanja doze zračenja za pacijenta. Međutim, implantati izrađeni od titana uzrokuju manje artefakata od ostalih metala. Konačno, na radnoj stanici radiolog također može povećati razinu i širinu prozora zaslona, što može smanjiti prisutni artefakt. Skeniranje gipsa i ostalih sličnih oblika imobilizacije ne predstavljaju problem. Umjesto toga, kvaliteta slike može se poboljšati, jer je pacijentu ugodnije i leži mirno dok traje pregled. Kada su potrebne MPR i 3D VR slike, korištenjem računalnih alata izrezivanja na radnoj stanici relativno jednostavno se može „odsjeći“ gips [1].

Kod CT-a, je jako bitno voditi računa o ekspozicijskoj dozi jer se u istraživanjima pokazalo da se efektivna doza koja se primi za vrijeme nekih CT pregleda preklapa s onim dozama za koje se navodi da povećavaju učestalost raka. Značaj ovih informacija pogotovo je bitan za dječju dobnu skupinu, jer su dječji organi radioosjetljiviji od odraslih (s tim da su djevojčice radioosjetljivije od dječaka). Uz to, djeca imaju duži životni vijek, a za to vrijeme se mogu pojaviti brojne bolesti povezane sa zračenjem [1].



Slika 24. Prikaz frakture koja prolazi kroz fizu i epifizu na CT snimci

Izvor: https://radiologyassistant.nl/img/containers/main/ankle-special-fracture-cases/a509797b07167e_SH-epiphysiolysis-CT.jpg/4766d126487b25f957244850349e9614.jpg

3.4.3. Ultrazvuk

Proučavanje dječje koštane traume zahtijeva pažljivo razmatranje ne samo mjesta ozljede, već predloženog mehanizma traume i dobi djeteta. Ultrazvuk se sve više koristi za otkrivanje i ocrtavanje mišićno-koštanih ozljeda, bilo kao primarni modalitet snimanja ili kao dodatak ostalim modalitetima. Pojava pretvarača visoke frekvencije omogućuje detaljno ispitivanje mišićno-koštanog sustava, dajući razlučivost u ravnini do 200 μm i debljinu presjeka od 0,5 mm, što znatno premašuje sposobnost MR-snimanja. Osim nepostojanja ionizirajućeg zračenja, ultrazvuk ima nekoliko prednosti u odnosu na ostale modalitete snimanja: omogućuje dinamičku procjenu mišićno-koštanih stanja u stvarnom vremenu, u usporedbi s MR-snimanjem izvrsna je tolerancija pacijenta bez potrebe za sedacijom, a može se koristiti za usmjeravanje intervencijskih postupaka [1].

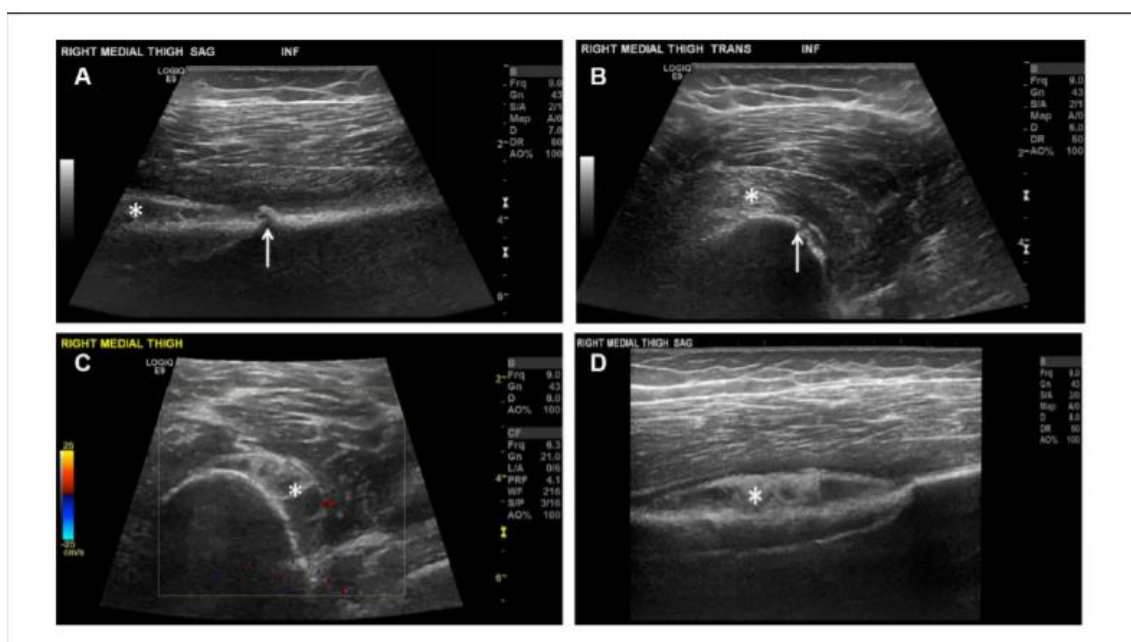
Ultrazvuk se koristi za snimanje:

- tetiva,
- mišićno-skeletnog sustava (slika 25),
- ligamenata.

Ultrazvuk je, također, izvrstan modalitet za vođenje intervencijskih zahvata mišićno-koštanog sustava jer omogućuje praćenje položaja igle u stvarnom vremenu. U kontekstu mišićno-koštane traume, najčešće indikacije bile bi terapijske injekcije za stres frakture (prijelomi prenaprezanja), aspiracija zglobne tekućine ili mišićnog hematoma te biopsije tumora. [1].

Opušteno okruženje prilagođeno djeci je preduvjet za dobru snimku. Treba prethodno zatražiti informirani pristanak od djetetovog roditelja ili skrbnika, s opisom potencijalnog rizika za pojavu boli, alergija ili infekcija. U djece bi biopsije mogle zahtijevati sedaciju ili opću anesteziju, ali većina jednostavnih postupaka dobro se podnose pod lokalnom anestezijom. Idealno bi bilo da roditelj bude prisutan za vrijeme pretrage. Topikalna anestetička krema može se nanijeti na mjesto ulaska do 1 h prije zahvata. Kolica za ubrizgavanje treba pripremiti izvan pogleda djeteta, a ako je moguće dijete ne smije vidjeti iglu, kako bi se izbjegao budući strah od igle. Igla 22-G može se koristiti za većinu terapijskih injekcija jer može doći do većine površinskih mišićno-koštanih struktura u djece, ali za aspiraciju je obično potrebna veća igla. Za terapijske injekcije obično se daje

smjesa depomedrona i bupivakaina 0,5%, s dozom koja varira ovisno o dobi djeteta i regiji koja se injektira. Dijete treba smjestiti u ugodan položaj, po mogućnosti ležeći. Ovisno o dobi pacijenta, roditelj ili skrbnik možda će trebati održati djetecu mirnima kako bi se izbjegli nagli pokreti. Kada se injektiraju zglobovi ili izvode biopsije, treba koristiti sterilni poklopac sonde. Iгла se najbolje prati kada leži paralelno sa sondom u uzdužnoj ravnini, pa treba odabrati ulaznu točku koja to omogućuje. Iгла bi trebala ući u kožu vrlo blizu ruba sonde, tako da se može pratiti od točke ulaska do željene mete. Pokazalo se da odvlačenje pažnje prilikom ubadanja iglom uspješno smanjuje nemir u djece, na primjer, od djeteta se može tražiti da pogleda nešto zanimljivo, ispuhne ili duboko udahne. Nakon što je postupak izveden, omot i igle treba što prije ukloniti na sigurno, kako bi se izbjeglo fiksiranje djeteta na iglu. Treba adekvatno pohvaliti dijete i nagraditi. [1].



Slika 25. Prikaz frakture na femuru s ultrazvukom

Izvor: <https://journals.sagepub.com/doi/pdf/10.1177/8756479316688897>

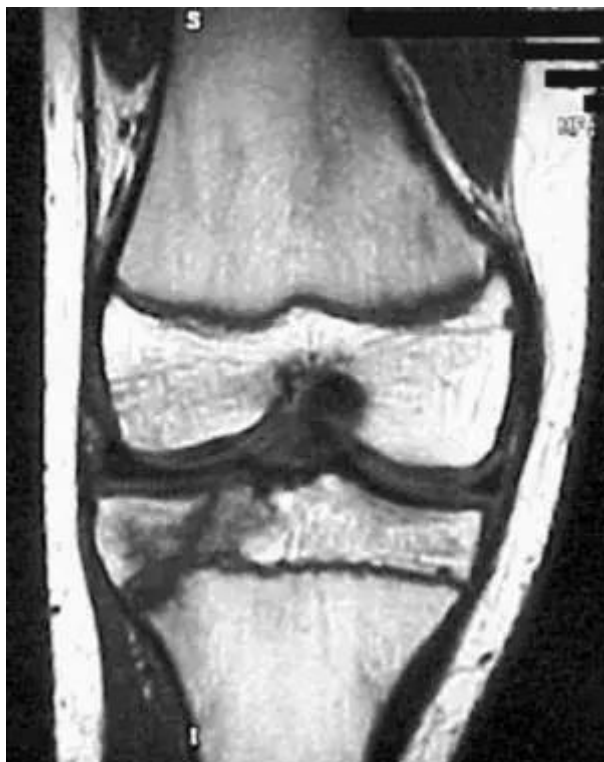3.4.4. Magnetska rezonancija (MR)

Multiplanarni prikaz, izvrsna razlučivost tkiva i kontrast slike magnetske rezonancije (MR) su najznačajnije prednosti ove metode koje se koriste pri oslikavanju mišićno-koštanih promjena u djece. Iako MR uglavnom nije prva metoda izbora kod traumatskih ozljeda, sve se češće koristi u procjeni složenijih slučajeva. MR je koristan u planiranju liječenja, praćenju oporavka pacijenta i otkrivanju komplikacija, posebno onih koje uključuju ploču rasta. U dječjem kosturu postoji niz hrskavičnih struktura, uključujući neokoštalu epifizu i metafizu, za koje MR može pružiti znatno više informacija u usporedbi s bilo kojim drugim načinom snimanja. U akutnoj traumi potreban je brz i lak pristup snimanju, što ponekad nije izvedivo. Pogotovo za mlađe djetete, uporaba sedacije ili opće anestezije nije uvijek dostupna, pa je stoga uporaba MR u većini akutnih situacija ograničena. Međutim, MR je važna metoda za analizu ozljeda skafoida, koljena i lakta. U kroničnijim dugoročnim uvjetima, sve se više koristi za procjenu ozljeda pločica rasta i prijeloma koji se ne spajaju [1].

Pri snimanju djeteta važno je da područje interesa bude što bliže središtu magnetskog polja kako bi se smanjile bilo kakve nehomogenosti polja. To je osobito važno kod manjeg djeteta, koje će zauzimati samo malo područje, obično izvan središta magnetnog polja. Od vitalne je važnosti da pacijent ostaje relativno miran tijekom čitavog vremena snimanja MR sekvence jer će pomicanje pacijenta rezultirati artefaktima i smanjenom kvalitetom slike. Postizanje ove razine mirovanja može biti izazov, a na tehnike prevladavanja ovisit će dob i razvoj pacijenta. U starijeg djeteta i tinejdžera obično je jednostavno objašnjenje dovoljno za postizanje dobre suradljivosti i odgovarajuće mirnoće. Kod neke mlađe djece upotreba dobrih tehnika imobilizacije i odvlačenja pažnje može biti korisna. Tipične tehnike odvlačenja pažnje uključuju reprodukciju prikladne glazbe i, ako je dostupno, prikazivanje videa ili digitalne slike pacijentu dok je unutar skenera. Pri korištenju imobilizacijskih sredstava, važno je postići udobnost jer to povećava vjerojatnost da ostane mirno. Kod male djece, posebno one mlađe od 5 godina i onima s razvojnim problemima, za postizanje odgovarajuće imobilizacije često je potrebna uporaba sedacije ili opće anestezije. Mora se imati na umu da dobivanje djetetovog povjerenja i suradnje može potrajati neko vrijeme koje treba uzeti u obzir prilikom rezerviranja rasporeda pacijenta [1].

Magnetska rezonancija se u pedijatrijskoj traumi najčešće koristi za pregled:

- hrskavice,
- koštane srži,
- frakture (slika 26),
- ligamenta.



Slika 26. Koronarni MR prikaz Salter-Harris tip III frakture

Izvor: <https://img.medscapestatic.com/pi/meds/ckb/89/22289tn.jpg>

3.4.5. Nuklearna medicina

Da bi se u nuklearnoj medicini napravile kvalitetne dijagnostičke slike, potrebna je briga za odgovarajuću pripremu pacijenta i kliničko okruženje. Podaci pruženi prije pregleda trebaju biti u obliku koji lako može razumjeti i skrbnik i dijete. Prema potrebi treba koristiti dva različita obrasca s informacijama, jedan prilagođen skrbniku ili roditelju, a drugi djetetu. Navedene informacije trebale bi sadržavati detalje o načinu odvijanja pretrage i vremenu odgode između aplikacije radiofarmaka i snimanja te mogućnostima zaokupljanja djetetove pažnje u pauzi. Scintigrafija kosti uključuje venepunkciju, interval odgode nakon injekcije radiofarmaka te snimanje. Topički lokalni anestetik treba koristiti prije venepunkcije [1].

U male djece vrijeme skeniranja može se podudarati s djetetovim uobičajenim dnevnim spavanjem. Kod starijeg djeteta obično je dovoljno da ih odgovarajuća odrasla osoba od povjerenja održava mirnima. Sedacija obično nije potrebna, osim u slučaju da ne uspije skeniranje nakon nekoliko ponovljenih snimanja. Također se treba voditi računa o mogućnosti trudnoće kod djevojčica u reproduktivnoj dobi. Kada se snimaju vrlo mala djeca, neophodno je da dijete ostane što bliže detektorima gama kamere. Što je veća udaljenost između pacijenta i glave kamere lošija je razlučivost slike [1].

Rastuće metafize metabolički su vrlo aktivne u djece, što zahtijeva upotrebu tehnika visoke rezolucije kao što je pinhol kolimator za rješavanje neprimjetnih abnormalnosti. Kada se kosti i zglobovi procjenjuju pojedinačno, mora se voditi računa da se kontralateralne kosti ili zglobovi slikaju na potpuno istoj udaljenosti od površine kolimatora [1].

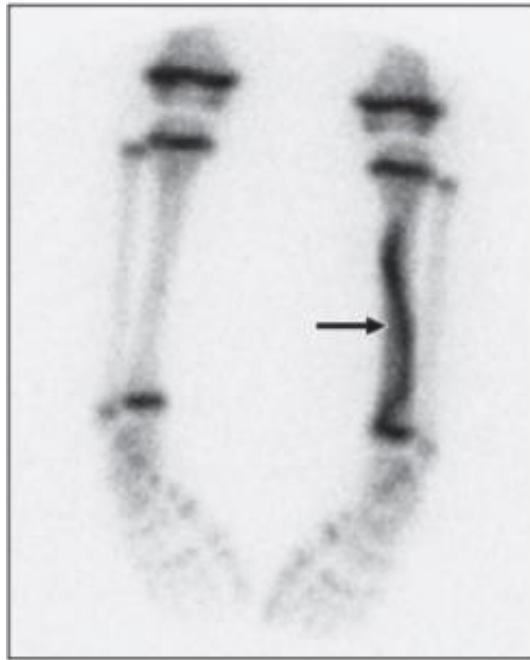Najčešći radiofarmak u kliničkoj primjeni za snimanje skeleta je difosfonat označen s Technetium99m. Spojevi koji se primarno koriste u snimanju su metilen difosfonat (MDP) i hidroksimetilen difosfonat (HMDP). Technetium99m je poželjan izotop za dijagnostičko snimanje jer ima raspoloživo vrijeme poluraspada od 6,02 h, stvara foton energije 140 keV. Ovaj radiofarmak je osjetljiv na oksidaciju, pa se pri njegovoj pripremi mora paziti da se u bočicu ne uvodi zrak. U kliničkoj praksi oksidacija će rezultirati prisutnošću slobodnog pertehnetata, što će dovesti do pogoršanja kvalitete slike zbog unosa pertehnetata u meko tkivo i žlijezde. Tc99m radio-obilježeni difosfonat ubrizgava se intravenozno i brzo se apsorbira u izvanstaničnu tekućinu. Iako točan mehanizam

unos radiofarmaka iz izvanstanične tekućine u kost nije potpuno razumljiv, smatra se da i osteoblastična aktivnost i vaskularnost kosti imaju ulogu u tome. Nakon injiciranja, radiofarmak se adsorbira na površinu anorganskog kristalnog koštanog matriksa. Nekoliko sati nakon injekcije, razina krvi je približno 3,5% ubrizgane doze, a u kostima je 50% ubrizgane doze. Svaka doza radioaktivnog izotopa kod djeteta se prilagođava pojedinom pacijentu. Trenutno je preporučena minimalna doza 40 MBq difosfonata obilježenog Tc99m, a maksimalna doza 500 MBq. Dječje doze treba umanjiti prema površini tijela. Opterećenje zračenjem ovisi o razvoju djeteta i smanjuje se s godinama. Kako bi se ono smanjilo, dijete mora održavati dobru razinu hidratacije i treba ga poticati da često prazni mjehur jer o učestalosti pražnjenja ovisi doza koju primi mjehur, jajnici/testisi. U djece koja nisu naučena na samostalno pražnjenje na toaletu ili ne mogu isprazniti mokraćni mjehur, možda će trebati razmotriti kateterizaciju mjehura prije primjene radiofarmaka [1].

Technetium99m MDP se apsorbira u područjima novonastale kosti. Prijelom uzrokuje povećanu aktivnost kostiju, izotop se koncentrira na mjesto prijeloma, a prijelom se vizualizira na snimanju gama kamerom. Normalna epifiza varira u izgledu ovisno o dobi pacijenta, ali u svim dobima dolazi do intenzivnog apsorbiranja na razini zone rasta kostiju. Intenzivna apsorpcija radiofarmaka u područja koja nisu epifiza je abnormalna. Skeniranje kostiju se prije koristilo šire za istraživanje ozljeda skafoidne kosti, ali studije su pokazale da je magnetska rezonancija korisno dijagnostičko sredstvo u nezrelom skeletu. MRI sada u većini kliničkih scenarija zamjenjuje scintigrafiju. Za scintigrafiju postoje samo dvije preostale uloge, jedna u akutnoj traumi, odnosno nenamjernoj ozljedi, a druga u kroničnoj traumi, stres prijelomu (slika 27) [1].

Ovisno o kliničkoj indikaciji za provođenje skeniranja kostiju, za postizanje dijagnoze mogu se koristiti različite tehnike snimanja:

- jednofazna studija, dvofazna studija, trofazna studija,
- SPECT,
- uvećani pregledi (makrografije) - za snimanje ruku, zapešća, kukova i gležnjeva,
- SPECT/CT,
- PET [1].



Slika 27. Prikaz prijeloma na scintigrafiji kosti

Izvor: <https://www.ajronline.org/doi/pdf/10.2214/AJR.10.4562>

4. ZAKLJUČAK

Ozljeda kostiju u fazi rasta često se javlja kao izolirana ili kao dio višestruke ozljede djeteta. Frakture kostiju kod djece treba liječiti što je ranije moguće jer one zarastaju brže od fraktura odraslih. Rast obično pomaže u liječenju traumatiziranog ekstremiteta jer ubrzava zacjeljivanje prijeloma zbog toga što su mehanizmi odgovorni za normalan rast također oni koji popravljaju kosti. Gotovo svi prijelomi kod djece mogu se liječiti gipsom bez bojazni zbog nastanka ukočenih zglobova ili potrebe za fizikalnom terapijom [2].

Za dijagnosticiranje ozljeda nakon traume kod djece se koristi konvencionalna radiologija kao prva metoda izbora, čineći većinu pregleda jednostavnim zbog niske cijene i minimalnog rizika s obzirom na izloženost zračenju.

Brzina snimanja CT-om je najveća prednost kod traumatiziranih pacijenata. Međutim, velike doze zračenja koje dijete može primiti tijekom skeniranja je najveći nedostatak ovog modaliteta.

Ultrazvuk je postao korisno sredstvo u radu s pedijatrijskim pacijentima zbog izuzetno prikladne, isplative i sigurne prirode pregleda. Osim što nema ionizirajućeg zračenja, prednost ultrazvuka u usporedbi s ostalim modalitetima, je ta što omogućuje dinamičku procjenu mišićno-koštanih stanja u stvarnom vremenu i vođenje intervencijskih postupaka.

Magnetska rezonancija, zbog svoje multiplanarne funkcije, izvrsne razlučivosti tkiva i kontrastnosti slike, se jako često koristi u procjeni složenijih slučajeva kao što je ozljeda hrskavične ploče za rast kod djece. No, ne primjenjuje se često kao prva metoda kod traumatskih ozljeda prvenstveno zbog nužnosti mirovanja pacijenta pri čemu se često trebaju koristiti i metode sedacije ili anestezije.

Naposljetku, nuklearna medicina, tj. scintigrafija kosti ima dvije uloge kod snimanja djece, jedna je u akutnoj traumi, odnosno nenamjernoj ozljedi, a druga u kroničnoj traumi (stres prijelomu).

5. LITERATURA

1. Johnson KJ, Bache E. Imaging in Pediatric Skeletal Trauma. Berlin Heidelberg: Springer-Verlag; 2008
2. Mencio G, Swiontkowski. M Green's Skeletal Trauma in Children. 5th Edition. Philadelphia: Elsevier Saunders; 2014
3. PLIVAZdravlje [Internet]. Osteoporoza. Dostupno na:
<https://www.plivazdravlje.hr/bolest-clanak/bolest/43/Osteoporoza.html>
4. Mescap [Internet]. Poduval M; Skeletal System Anatomy in Children and Toddlers Dostupno na: <https://emedicine.medscape.com/article/1899256-overview#a2>
5. Learn Pediatrics [Internet]. Budd L; Pediatric Fractures
Dostupno na: <https://learn.pediatrics.ubc.ca/body-systems/musculoskeletal-system/pediatric-fractures/>
6. Tehranzadeh J. Basic Musculoskeletal Imaging [Internet]. Blacksin MF, Wenokor C. Chapter 5: Pediatric Skeletal Trauma. United States: McGraw-Hill Education; 2013
Dostupno na:
<https://accessphysiotherapy.mhmedical.com/content.aspx?bookid=1788§ionid=123771218>
7. Arora R, Fichadia U, Hartwig E, Kannikeswaran N. Pediatric upper-extremity fractures. *Pediatr Ann* [Internet]. 2014 May;43(5):196-204.
Dostupno na:
https://www.researchgate.net/publication/262783379_Pediatric_Upper-Extremity_Fractures
8. Rodríguez-Merchán EC. Pediatric Skeletal Trauma, *Clinical Orthopaedics and Related Research*: March 2005 - Volume 432 - Issue - p 8-13
doi:10.1097/01.blo.0000155377.95940.81
9. Cleveland Clinic [Internet]. Greenstick Fractures. Dostupno na:
<https://my.clevelandclinic.org/health/diseases/17812-greenstick-fractures>

10. The Royal Children's Hospital Melbourne [Internet]. Biomechanical differences between adult and child.
Dostupno na: https://www.rch.org.au/fracture-education/biomechanics/Biomechanical_differences_between_adult_and_child/
11. Thoracic Key. Musculoskeletal Trauma [Internet]. Skeletal Trauma In Children: Overview Dostupno na: <https://thoracickey.com/musculoskeletal-trauma/>
12. Prpić I. Kirurgija za više medicinske škole. Zagreb: Medicinska naklada; 1996.
13. Tailor Made Health [Internet]. Spiral Fracture: Causes And Treatment.
Dostupno na: <https://tailormadehealth.com/spiral-fracture-causes-treatment/>
14. Cepela DJ, Tartaglione JP, Dooley TP, Patel PN. Classifications In Brief: Salter-Harris Classification of Pediatric Physeal Fractures. Clin Orthop Relat Res. 2016 Nov;474(11):2531-2537. doi: 10.1007/s11999-016-4891-3.
15. Medscape [Internet]. Moore WH; What is a type V Salter-Harris fracture?.
Dostupno na: <https://www.medscape.com/answers/412956-181749/what-is-a-type-v-salter-harris-fracture>
16. Inside Radiology [Internet]. Paediatric Radiology Dostupno na: <https://www.insideradiology.com.au/paediatric-radiology/>
17. Klanfar Z, Jakobović Z, Kubelka D, Kalauz S, Sjednović S. Radiološka tehnologija u praksi. Zagreb: Zdravstveno veleučilište; 2009
18. Blickman JG, Parker BR, Barnes PD. Pediatric Radiology. Third Edition. Philadelphia: Mosby Elsevier; 2009
19. Miletić D. Skeletna Radiografija. Rijeka: Glosa; 2008
20. Fayad LM, Corl F, Fishman EK. Pediatric skeletal trauma: use of multiplanar reformatted and three-dimensional 64-row multidetector CT in the emergency department. Radiographics. 2009 Jan-Feb;29(1):135-50. doi: 10.1148/rg.291085505.

6. ŽIVOTOPIS

Osobni podatci:

Ime i prezime: Mirella Čale

Datum i mjesto rođenja: 29.05.1999. Split, Hrvatska

e – mail: mirella.cale@gmail.com

Obrazovanje:

2006. – 2014. – Osnovna škola „Sućidar“

2014. – 2018. – Opća gimnazija „Vladimir Nazor“

2018. – 2021. – Preddiplomski studij Radiološke tehnologije, Sveučilišni odjel
zdravstvenih studija u Splitu

Ostale vještine:

Strani jezici: engleski jezik (aktivno), korejski jezik (aktivno), talijanski jezik (pasivno),
španjolski jezik (pasivno)

Rad na računalu: aktivno korištenje MS Office paketa i interneta, osnovno
programiranje