

# Važnost primjene sekvencija saturacije masti u neuroradiologiji

---

Gašpar, Mia

Undergraduate thesis / Završni rad

2021

Degree Grantor / Ustanova koja je dodijelila akademski / stručni stupanj: **University of Split / Sveučilište u Splitu**

Permanent link / Trajna poveznica: <https://um.nsk.hr/um:nbn:hr:176:295872>

Rights / Prava: [In copyright](#) / [Zaštićeno autorskim pravom.](#)

Download date / Datum preuzimanja: **2025-03-05**

Repository / Repozitorij:



Sveučilišni odjel zdravstvenih studija  
SVEUČILIŠTE U SPLITU

[Repository of the University Department for Health Studies, University of Split](#)



UNIVERSITY OF SPLIT



SVEUČILIŠTE U SPLITU

Podružnica

SVEUČILIŠNI ODJEL ZDRAVSTVENIH STUDIJA

PREDDIPLOMSKI SVEUČILIŠNI STUDIJ

RADIOLOŠKE TEHNOLOGIJE

**Mia Gašpar**

**VAŽNOST PRIMJENE SEKVENCIJA SATURACIJE  
MASTI U NEURORADIOLOGIJI**

**Završni rad**

Split, 2021.

SVEUČILIŠTE U SPLITU

Podružnica

SVEUČILIŠNI ODJEL ZDRAVSTVENIH STUDIJA

PREDDIPLOMSKI SVEUČILIŠNI STUDIJ

RADIOLOŠKE TEHNOLOGIJE

**Mia Gašpar**

**VAŽNOST PRIMJENE SEKVENCIJA SATURACIJE  
MASTI U NEURORADIOLOGIJI**

**IMPORTANCE OF APPLICATION OF FAT  
SATURATION SEQUENCES IN NEURORADIOLOGY**

**Završni rad/Bachelor's Thesis**

Mentor:

**Doc. dr. sc. Sanja Lovrić Kojundžić**

Split, 2021.

## **ZAHVALA**

Iskreno se zahvaljujem mentorici doc. dr. sc. Sanji Lovrić Kojundžić na njezinoj ljubaznoj pomoći, uloženom vremenu, te korisnim savjetima tijekom pisanja ovog završnog rada.

Posebno se zahvaljujem svojoj obitelji koja mi je pružila ogromnu potporu i vjeru u moj uspjeh kroz ove godine studiranja.

## TEMELJNA DOKUMENTACIJSKA KARTICA

ZAVRŠNI RAD

Sveučilište u Splitu

Sveučilišni odjel zdravstvenih studija

Preddiplomski studij radiološke tehnologije

Znanstveno područje: biomedicina i zdravstvo

Znanstveno polje: kliničke medicinske znanosti

Mentor: doc. dr. sc. Sanja Lovrić Kojundžić

### VAŽNOST PRIMJENE SEKVENCIJA SATURACIJE MASTI U NEURORADIOLOGIJI

Mia Gašpar, 611142

**Sažetak:** Zbog kratkog vremena opuštanja, mast ima visok signal na MR slikama. Međutim, zbog male količine lipida koje je teže otkriti uobičajenim MR, zbog visokog signala masti koji može uzrokovati artefakte poput kemijskih pomaka te okolne masti, koja može sakriti tumor koji pojačava kontrast, potaknuo se razvoj tehnika supresije masti u MR. Mast se može suzbiti na temelju razlike u frekvenciji rezonancije s vodom pomoću frekvencijski selektivnih impulsa ili tehnika faznog kontrasta, ili na temelju kratkog vremena relaksacije T1 pomoću sekvenci za obnavljanje inverzije. Napokon, moguće su i hibridne tehnike koje kombiniraju nekoliko ovih tehnika supresije masti. U ovome radu će se pregledati osnovni principi svih ovih tehnika supresije masti i prikazat će se njihova klinička upotreba.

**Ključne riječi:** MR, artefakti, tehnike supresije masti, hibridne tehnike

**Rad sadrži:** 54 stranice, 33 slike, 51 literaturnih referenci

**Jezik izvornika:** hrvatski

## **BASIC DOCUMENTATION CARD**

**BACHELOR THESIS**

**University of Split**

**University Department for Health Studies**

**Undergraduate study of radiological technology**

**Scientific area:** biomedicine and health

**Scientific field:** clinical medical sciences

**Supervisor:** dr. Sanja Lovrić Kojundžić, assistant professor

### **IMPORTANCE OF APPLICATION OF FAT SATURATION SEQUENCES IN NEURORADIOLOGY**

Mia Gašpar, 611142

**Summary:** Due to the short relaxation time, the fat has a high signal on MRI images. However, due to the small amount of lipids that are more difficult to detect by conventional MRI, due to the high fat signal that can cause artifacts such as chemical shifts and surrounding fat, which can hide the contrast-enhancing tumor, they encouraged the development of fat-suppression techniques in MRI. Fat can be suppressed based on the difference in water resonance frequency using frequency-selective pulses or phase contrast techniques, or based on the short T1 relaxation time using inversion recovery sequences. Finally, hybrid techniques that combine several of these fat-suppression techniques are also possible. This work will review the basic principles of all these fat suppression techniques and present their clinical use.

**Keywords:** MRI, artifacts, fat suppression techniques, hybrid techniques

**Thesis contains:** 54 pages, 33 figures, 51 references

**Original in:** Croatian

# Sadržaj

Sažetak .....	I
Summary .....	II
Sadržaj .....	III
<b>1. UVOD</b> .....	1
<b>2. CILJ RADA</b> .....	3
<b>3. RASPRAVA</b> .....	4
<b>3.1. PODJELA SEKVENCI ZA SATURACIJU SIGNALA</b> .....	4
<b>3.2. GLAVNE TEHNIKE ZA SUPRESIJU MASTI</b> .....	6
<b>3.2.1. STIR i IR sekvence</b> .....	6
<b>3.2.2. Sekvenca selektivnog kemijskog pomaka</b> .....	8
<b>3.2.3. Sekvenca za pobudu vode</b> .....	9
<b>3.2.4. Dixon i Chopper metode</b> .....	11
<b>3.2.5. Hibridne metode (SPIR i SPAIR)</b> .....	13
<b>3.2.6. Novije vrste sekvenci</b> .....	14
<b>3.3. USPOREDBA SOFTVERA ZA SUPRESIJU MASTI</b> .....	15
<b>3.4. KLINIČKA PRIMJENA SEKVENCI ZA SATURACIJU MASTI</b> .....	17
<b>3.4.1. Razmatranja protokola koji se koriste u području neuroradiologije</b> .....	18
3.4.1.1. <i>Važnost ispravnog pozicioniranja pacijenta</i> .....	19
3.4.1.2. <i>Izrada protokola</i> .....	19
3.4.1.3. <i>Grafički prikaz CNS-a</i> .....	20
<b>3.5. CNS: MR PROTOKOLI, PARAMETRI SLIKE</b> .....	21
<b>3.5.1. MR snimanje glave</b> .....	21
3.5.1.1. <i>Priprema pacijenta</i> .....	21
3.5.1.2. <i>Pozicioniranje pacijenta</i> .....	21
3.5.1.3. <i>Rutinski pregled mozga</i> .....	22
<b>3.5.2. MR snimanje orbita</b> .....	23
3.5.2.1. <i>Priprema i pozicioniranje pacijenta</i> .....	23
3.5.2.2. <i>MR protokol za snimanje orbita</i> .....	23
<b>3.5.3. MR snimanje hipofize</b> .....	24
<b>3.5.4. MR snimanje vrata</b> .....	25
<b>3.5.5. MR snimanje torakalne kralježnice</b> .....	27
<b>3.5.6. MR snimanje lumbalne kralježnice</b> .....	29

<b>3.6. ISTRAŽIVANJA U KOJIMA SU KORIŠTENE SEKVENCE ZA SUPRESIJU MASTI KOD CNS-A</b> .....	30
<b>3.6.1. Usporedba multipoint Dixon sekvence s 2 različite tehnike supresije masti, SPIR-om i STIR-om</b> .....	30
3.6.1.1. <i>Ograničenja proučavanja</i> .....	33
3.6.1.2. <i>Zaključci istraživanja</i> .....	33
<b>3.6.2. Poboljšanje kvalitete slike pomoću BLADE sekvenci u MR snimanju mozga</b> .....	34
3.6.2.1. <i>Kvantitativni rezultati istraživanja</i> .....	34
3.6.2.2. <i>Kvalitativni rezultati istraživanja</i> .....	35
3.6.2.3. <i>Razlozi uporabe BLADE sekvenci kod MR snimanja u neuroradiologiji</i> .....	40
3.6.2.4. <i>Zaključak o primjeni BLADE sekvenci</i> .....	42
<b>3.6.3. Dodatni primjeri kliničke primjene softverskih aplikacija u supresiji masti kod CNS-a</b> .....	42
<b>4. ZAKLJUČAK</b> .....	47
<b>5. LITERATURA</b> .....	49
<b>6. ŽIVOTOPIS</b> .....	54



# 1. UVOD

Tehnike supresije masti koriste se pri rutinskom snimanju magnetskom rezonancijom (engl. *Magnetic Resonance Imaging*, MRI) u različite svrhe, od kojih su najvažnije dvije osnovne indikacije. Prva indikacija je korištenje u svrhu supresije signala iz normalnog masnog tkiva kako bi se smanjio artefakt kemijskog pomaka ili poboljšala vizualizacija postkontrastne imbibicije. Druga glavna upotreba je karakterizacija tkiva, koja se primjerice koristi pri analizi tumora nadbubrežne žlijezde, tumora građenih od masnog tkiva, procjeni infiltracije koštane srži i steatoze. Važno je razlikovati navedene indikacije, jer optimalna tehnika supresije signala masti ovisi o količini lipida koje treba suprimirati. Prema tome, sekvenca koju ćemo izabrati za supresiju masti razlikuje se za fiziološko masno tkivo od sekvenca koje se koriste za masnu infiltraciju ili za tumore koji sadrže malu količinu masti.

Mast se sastoji od reznjica, koji su razgraničeni pregradama rahlog vezivnog tkiva i vezani stromom; na stromu otpada približno 5% ukupne mase tkiva [1]. Unutar adipocita lipidi se pohranjuju u velikim vakuolama. Normalan sastav lipida u postotcima jest 99% triglicerida i manje od 1% kolesterola, fosfolipida i slobodnih masnih kiselina [2]. Tijekom akvizicije MR snimanja, dvije različite komponente proizvode signal iz masti: protoni iz lipida ( $> 80\%$  signala) i protoni iz atoma vodika u vodi koji se nalaze u rastresitom vezivnom tkivu ( $< 20\%$  signala) [3].

Supresija masti generički je pojam koji uključuje različite tehnike, od kojih svaka ima određene prednosti i nedostatke. Protoni lipida i vodikovi protoni iz vode se različito ponašaju tijekom akvizicije MR snimanja, a tehnike supresije masti temelje se upravo na tim razlikama. Iskorištena su dva glavna svojstva: prvo, postoji mala razlika u frekvenciji rezonancije između protona masti i protona vode, koja je povezana s različitim elektroničkim okruženjima. Ovaj takozvani kemijski pomak omogućuje zasićenje masti selektivnom frekvencijom. Drugo svojstvo, razlika u T1 mjenom vremenu između masnog tkiva i vode može se koristiti za supresiju signala masti tehnikama inverzije oporavka. Kemijski pomak između lipida i vode također omogućuje supresiju masti MR slikanjem suprotne faze.

U ovom završnom radu poseban fokus će biti na tehnološkom i fizikalnom aspektu primjene sekvenci saturacije masti pri različitim oblicima neuroloških degenerativnih

promjena središnjeg živčanog sustava (engl. *Central Nerve System*, CNS). Sve navedeno je važno za postizanje optimalnog liječenja pacijenta, ali ujedno i bolje edukacije budućih radioloških tehnologa koji će biti u doticaju s MR te će trebati poznavati utjecaj mjerenih parametara na prikaz MR slike, fizikalne uvjete pojedinih mjernih sekvenci, kao i vremensko trajanje određenih mjernih sekvenci, odnosno tehnička ograničenja njihove uporabe.

## **2. CILJ RADA**

Cilj ovog završnog rada je detaljnije prikazati fizikalni princip softverskog rada pojedinih sekvenci za supresiju masti kod MR snimanja CNS-a. Također, opisat će se uloga radiološkog tehnologa prilikom tih snimanja, standardni protokoli pojedinog dijela CNS-a kako bi se postigla što kvalitetnija i brža akvizicija MR slika pomoću tih sekvenci te njihova klinička primjena i značaj kod pojedinih patoloških promjena CNS-a.

### **3. RASPRAVA**

Sekvence supresije masti u neuroradiologiji korisne su u MR snimanju kako bi se eliminirali hiperintenzivni signali masnog tkiva koji ometaju signale iz susjednih područja tkiva. Razvijene su različite metode supresije masti, koje se mogu koristiti u kombinaciji s paramagnetskim kontrastnim sredstvom pri čemu poboljšavaju diferencijaciju normalnih anatomskih struktura, patološke lezije postaju uočljivije, a rubovi lezija su bolje definirani u područjima tijela koja obiluju masnim tkivom čiji je signal ovim sekvencama suprimiran [4].

Nedavna izvješća [5-10] otkrila su da MR za supresiju masti uz korištenje kontrasta gadopentetat dimeglumina, dobije kontrastnija slika koja se koristi u prikazivanju lezija na glavi i vratu, uključujući orbitu i kralježnicu. T1 slike dobivene softverskim tehnikama supresije masti i primjenom kontrasta pružaju više informacija od konvencionalnih MR slika. Ove metode eliminiraju visoke signale iz masnih područja i tako čine susjedne strukture vidljivijima. Iako artefakt za prosječni volumen i dalje postoji nakon supresije masti, pogoršanje prikaza anatomskih detalja od ovog se artefakta znatno smanjuje. Kada se primjenjuju u orbiti, značajno se poboljšao prikaz anatomskih detalja [11]. Također, tehnike supresije masti imaju posebnu vrijednost u uklanjanju artefakta kemijskog pomaka, što je posebno važno kod snimanja unutar magnetskog polja veće jakosti [12]. Uklanjanje ovog artefakta poboljšava ocrtavanje rubova, omogućujući bolju definiciju tkiva, kao što su vidni živci, jer ne dolazi do prekrivanja pogrešno prikupljenim signalima masti [13].

U ovom dijelu završnog rada opisat će se različite vrste softverskih tehnika supresije masnog tkiva i njihove kliničke primjene u neuroradiologiji.

#### **3.1. PODJELA SEKVENCI ZA SATURACIJU SIGNALA**

Razlog korištenja ovih tehnika jest taj da pojedina tkiva u ljudskom tijelu mogu imati jednake intenzitete signala, tj. mogu biti izointenzivni u oba standardna mjerna vremena (T1 i T2), stoga se te sekvence mogu primijeniti u oba vremena [14]. Problem razlikovanja pojedinih tkiva s jednakim mjernim signalima se može riješiti tako da se

jedan signal pojedinog signala tkiva poništi (saturira), dok se drugi signali zadrže na slici. Obično se teško razlikuju signali masti i tekućine, pa se obično saturira signal masti ili tekućine. Također postoji mogućnost saturacije drugih tkiva. Nadalje, još jedan razlog primjene saturacije signala je ometanje prikaza (pojava šuma) i analize slike zbog hiperintenzivnog signala tkiva u određenim mjernim vremenima [14].

Saturacija se vrši na dva načina. Prvi način je pobuđivanjem protona s  $90^\circ$  radiofrekventnim pulsom (engl. *Radiofrequency pulse*, RF) a drugi način je okretanjem uzdužne magnetizacije sa  $180^\circ$  RF pulsom, neposredno prije mjerenja klasičnih spin eho (engl. *Spin Echo sequence*, SE) i gradijent eho sekvenci (engl. *Gradient Echo sequence*, GE) (prepulsacijom) [14].

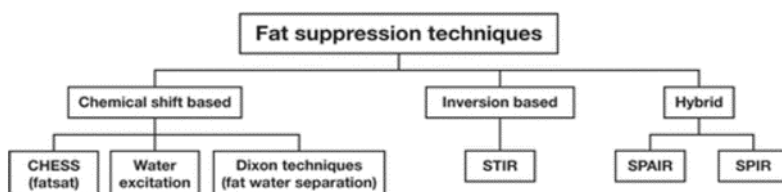
Prvu grupu čine sekvence s djelomičnom saturacijom (engl. *Partial Saturation*, PS) i relaksacijska saturacijska sekvenca (engl. *Saturation Recovery sequence*, SR). Obje su jednake i sastoje se od dva  $90^\circ$  RF pobudna pulsa. Razlikuju se jedino u vremenu ponavljanja (engl. *Time of Repeat*, TR).

Ako je TR kratak, to je znak da se protoni još nisu relaksirali, te se dobiva T1 mjerno vrijeme, odnosno PS. Ako je TR ipak dug, tkiva koja imaju uzdužnu relaksaciju se poništavaju i nastaje SR sekvenca koja predstavlja sliku s prikazom gustoće protona (engl. *Proton Density*, PD).

Kod druge grupe saturacijskih sekvenci primjenjuje se  $180^\circ$  RF puls, koji se naziva prepulsacija, odnosno, dobile su naziv sekvence suprotnog oporavka relaksacije (engl. *Inversion Recovery Sequences*, IR) zbog inverznog oporavka uzdužne magnetizacije. Tijekom inverzne relaksacije izvodi se SE ili GE mjerna sekvenca. Njihov signal je pod utjecajem T1 relaksacijske konstante tkiva. Vrijeme između ovih sekvenci se naziva vrijeme inverzije (engl. *Time of Inversion*, TI) [14].

## 3.2. GLAVNE TEHNIKE ZA SUPRESIJU MASTI

Glavne kategorije impulsnih sekvenci za supresiju masti su: selektivna sekvenca kemijskog pomaka (engl. *CHEmical Shift Selection*, CHESS), IR mjerna tehnika s kratkim vremenom inverzije (engl. *Short Tau Inversion Recovery*, STIR), hibridne tehnike, pobuđivanje vode (engl. *Water excitation*, WE) i Dixonove tehnike (Slika 1.). Postoje i mnoge druge, ali većina se temelji na glavnim kategorijama i njihovim modifikacijama.



Slika 1. Glavne kategorije softverskih impulsnih sekvenci za suprimiranje masti

Izvor: <https://pubs.rsna.org/cms/10.1148/rg.341135130/asset/images/medium/rg.341135130.fig1.gif>

### 3.2.1. STIR i IR sekvence

Tehniku STIR sekvenci predstavili su Bydder i suradnici [15, 16], kao varijantu prethodno korištenih IR sekvenci na MR snimanju, magnetskog polja slabe jakosti. IR sekvence temelje se na vremenu relaksacije T1 slikanih tkiva [15-18].

IR sekvence predstavljaju široki raspon sekvenci koje se koriste za softversku supresiju signala za određeno tkivo ili za pojačavanje kontrasta u određenim primjenama. IR pojam je općenitiji i može se odnositi na bilo koju SE ili GE sekvencu s dodatnom inverzijom RF impulsa kao prvog RF impulsa sekvence. STIR sekvenca jedna je od najpoznatijih IR sekvenci koja se temelji na SE ili brzom spin eho sekvenci (engl. *Fast Spin Echo sequence*, FSE) te ujedno predstavlja i najjednostavniju tehniku supresije masti [19-21]. Međutim, prije RF impulsa od  $90^\circ$ , primijeni se IR impuls od  $180^\circ$  za inverziju MR signala. Početni IR impuls od  $180^\circ$  smješta sve spinove u pobuđeno područje od interesa za -Z-os i te se vrtnje polako vraćaju u izvorni signal koji pokazuje na +Z-os. Kada se dogodi ovo križanje, nema više longitudinalnog magnetiziranja ni u jednom

smjeru; ova točka se često naziva nul-točkom i može se koristiti za stvaranje mjesta bez signala za različita tkiva. Ako nema transverzalne magnetizacije, očito je da se ne može stvoriti signal.

Iz korisničkog sučelja, kada se odabere TI vrijeme, koje je jednako 69% vrijednosti T1 određenog tkiva, praktički se poništi, tj. eliminira signal iz ovog određenog tkiva. Drugim riječima, signal iz određenog tkiva postane vrlo taman. Na primjer, ako se želi eliminirati signal masti, koji ima T1 vrijednost oko 230 ms, treba se odabrati TI vrijeme oko 160 ms (jednako 69% od 230 ms) da bi se "nulirao", tj. potisnuo signal masti iz konačne slike. T1 relaksacijsko vrijeme tkiva ovisi o jačini polja i povećava se što se snaga magnetskog polja povećava. Nul-točka ne ovisi samo T1 vremenu tkiva već i o određenom TR vremenu.

Mast ima vrlo kratak T1 (približno 250 ms pri jačini polja od 1.5 T), pa će se nul-točka masti pojaviti na MR slici oko 160-170 ms na sustavu 1,5 T (250 x 0,69). Stoga, za supresiju masti na IR slici, TI bi trebao biti oko 160-180 ms. T1 relaksacijsko vrijeme i nul-točka koja se ovdje navode odnose se na snimanje na 1,5 T. Budući da je to relativno kratak TI, ova tehnika nazvana je IR sekvenca s kratkim vremenom inverzije. Zbog jednostavnog dizajna i učinkovite supresije signala masti, STIR sekvenca koristi se od početka moderne kliničke MR-e u gotovo svim jačinama magnetskog polja zbog svojih intrinzičnih prednosti [19-21]. Bez obzira na pozitivne aspekte ove sekvence, nipošto se ne smiju preskočiti ni negativne stavke, jer ipak ništa nije apsolutno idealno.

Prednosti STIR sekvence i IR sekvenci su sljedeće:

- Moguće je dobiti kontrast T1 ili T2
- Pruža vrlo ujednačenu supresiju masti čak i kod snimanja velikih područja od interesa (engl. *Field of View*, FOV)
- Može se koristiti u širokom rasponu jakosti magnetskog polja
- Različiti TI može pružiti drugačiji kontrast ili varijabilnu supresiju masti

U nedostatke STIR sekvence i IR sekvence spadaju sljedeće stavke da:

- Obično treba više vremena za akviziciju sirovih podataka
- Zbog dužeg vremena skeniranja, praktična razlučivost slike niža je od ostalih sekvenci

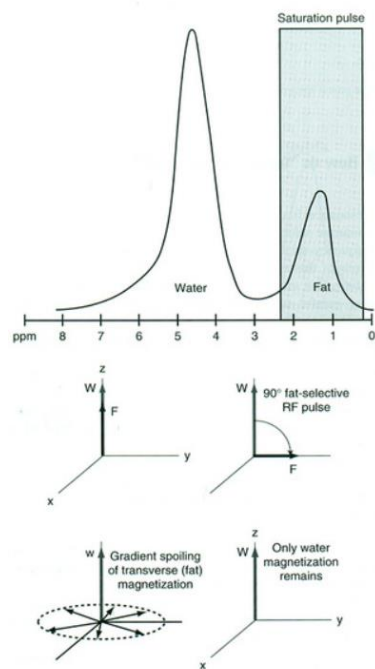
- Zbog inverzijskog impulsa, ne preporučuje se korištenje u postkontrastnim akvizicijama

### 3.2.2. Sekvenca selektivnog kemijskog pomaka

Godine 1985., Haase i suradnici [22] opisali su CHESSE sekvencu koja se može koristiti za dobivanje slika na kojima je ili samo prikaz vode ili samo prikaz masti na temelju razlike u kemijskom pomaku između vode i masti. Za supresiju masti, koristi se pobudni impuls uske širine pojasa usmjeren na rezonancijsku frekvenciju masti (kemijski selektivni RF impuls) i kut preokreta (engl. *Flip Angle*, FA) od  $90^\circ$  koji stavlja magnetski vektor masti u transverzalnu ravninu. Odmah nakon ovog prethodnog koraka slijedi primjena tzv. *spoiler* gradijenta "homogenosti", koji se primjenjuje za defaziranje faze protona i tako se suprimira signal masti [22, 23].

Slike se dobivaju čim završi defaziranje faze protona i prije nego što započne vrijeme obnavljanja longitudinalne magnetizacije masti [24]. Udaljenost između vrha vode i vrha masti povećava se snagom magnetskog polja, što je svojstvo korisno za selektivniju supresiju masti pri 3 T u usporedbi sa slabijim magnetskim poljem. Zapravo, na MR slikama dobivenim slabijim magnetskim poljem, dva navedena vrha imaju tendenciju preklapanja, što može dovesti do heterogene supresije masti [25]. Konačni rezultat kemijskog pomaka u strukturama masti i vode jest njegov prikaz u obliku artefakta. Kemijski pomak ovisan je o jačini magnetskog polja i jačini gradijentnih polja. Za MR uređaj od 1,5 T on iznosi 5-6 piksela, a za 0,5 T iznosi 1-2 piksela. Kako bi se uklonio ovaj artefakt u praksi se koristi CHESSE sekvenca, čiji detaljniji prikaz možemo vidjeti na slici 2., dolje ispod.





Slika 2. Fizikalni princip djelovanja CHESS sekvence

Izvor: <https://mri-q.com/uploads/3/4/5/7/34572113/9428093.jpg?338>

### 3.2.3. Sekvenca za pobudu vode

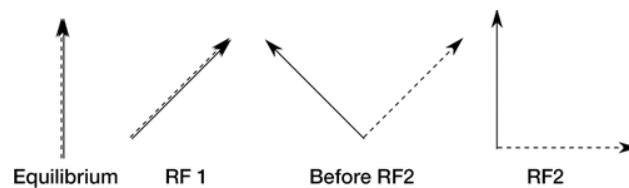
Pobuda vode je "prostorno-spektralna" pulsna sekvenca koju su izvorno dizajnirali Meyer i suradnici [26] za istovremeni odabir prostornog pojasa (debljina presjeka) i spektralnog pojasa (voda), koja pobuđuje vodu unutar određenog dijela tkiva, a ostavlja mast i sve spinove izvan tog područja nepromijenjenima. WE sekvenca razlikuje se od CHESS-a, premda se obje temelje na upotrebi kemijski selektivnih RF impulsa. U CHESS-u se protoni masti selektivno uzbuđuju, a zatim defaziraju *spoiler* gradijentom. U WE sekvenci protoni masti ostaju netaknuti, a protoni vode se selektivno stimuliraju za stvaranje slike, a da se pritom ne koriste se *spoiler* gradijentom.

Pobuda vode postiže se pomoću binomnog RF impulsa, koji je zapravo skup RF impulsa s dvostrukim neto učinkom (tj. puls od  $90^\circ$  za spinove vode i  $0^\circ$  za spinove masti) [26]. U najjednostavnijem obliku, WE sekvenca primjenjuje RF impuls (koji se naziva impuls 1–1), s kutom preokretanja jednakim polovici željenog kuta preokreta od  $90^\circ$  (dva neselektivna impulsa od  $45^\circ$ ). U početku taj prvi neselektivni impuls od  $45^\circ$  se primjenjuje i na vodu i na mast. Tada mast i voda počinju gubiti faznu koherenciju. Kada

se oboje prekrate za  $180^\circ$  izvan faze (oko 1 ms pri 3 T i oko 2 ms pri 1,5 T), izračuna se prema formuli:

$$\Delta T = \frac{1}{2\Delta f}$$

gdje je  $\Delta f$  frekvencijski pomak između vode i masti, primjenjuje se još jedan neselektivni RF impuls od  $45^\circ$  za prebacivanje signala masti natrag na uzdužnu z-os, dok se vektor protona vode zaokreće na transverzalnu ravininu (Slika 3.). Moguće su i druge sheme s više od dva impulsa ili faznim pomakom manjim od  $180^\circ$ , ali, općenito, što je duža shema pobude, tehnika je neosjetljivija na  $B_0$  i  $B_1$  heterogenosti.



Slika 3. Prikaz sekvence pobude vode

Izvor: <https://pubs.rsna.org/cms/10.1148/rg.341135130/asset/images/medium/rg.341135130.fig2d.gif>

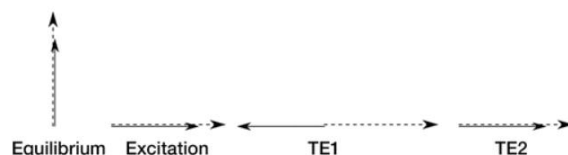
Tehnika pobude vode relativno je brza jer nije potreban *spoiler* gradijent (osigurava da standardno magnetsko polje nema transverzalnih komponenti), koji bi odgodio relaksaciju protona masti. Također ima relativno visoki SNR (engl. *Signal to Noise Ratio*, SNR) i neosjetljivost na  $B_0$  i  $B_1$  heterogenost. Tehnike pobude vode najčešće se koriste za analizu hrskavice zbog njihovog brzog vremena snimanja i visokog omjera SNR-a i omjera kontrasta i šuma (engl. *Contrast to Noise Ratio*, CNR).

U kliničkoj se praksi tehnike WE općenito primjenjuju na GE sekvence, ali također se koriste s turbo spin eho (engl. *Turbo Spin Echo*, TSE), FSE i SE sekvencama. Na 3 T, pobuda vode koristi širem spektralnom razdvajanju između vode i masti i kraćim razmacima između RF impulsa nego kod manjih jakosti polja; međutim, ovaj kraći razmak također zahtijeva kraće RF impulse i jače gradijente, koji povećavaju SAR [24].

### 3.2.4. Dixon i Chopper metode

Dixon [27] je 1984. prvi put opisao jednostavnu tehniku snimanja koja se temelji na kemijskom pomaku između masti i vode te omogućuje njihovo razlikovanje signala na MR slici. Ova metoda sastoji se od stvaranja dviju slika osjetljivih na fazu: konvencionalne slike (u fazi) i slike na kojoj su protoni masti i vode pri  $180^\circ$  izvan faze. Subtrakcijom, odnosno oduzimanjem ovih slika rezultira nastankom slika koje sadrže samo vodu ili samo mast. Dixonova metoda zahtijeva da se prikupe dva odvojena skupa podataka sa slike [28-30].

Ova je tehnika neosjetljiva na heterogenost  $B_1$  polja i može se koristiti s nekoliko sekvenci, poput T1 i T2 FSE sekvencom, GE sekvencom i snimanja u stanju stabilnog stanja slobodnom precesijom (engl. *Steady-State Free Precession*, SSFP) (Slika 4.) [24].



Slika 4. Mehanizam rada Dixonove tehnike

Izvor: <https://pubs.rsna.org/cms/10.1148/rg.341135130/asset/images/medium/rg.341135130.fig2e.gif>

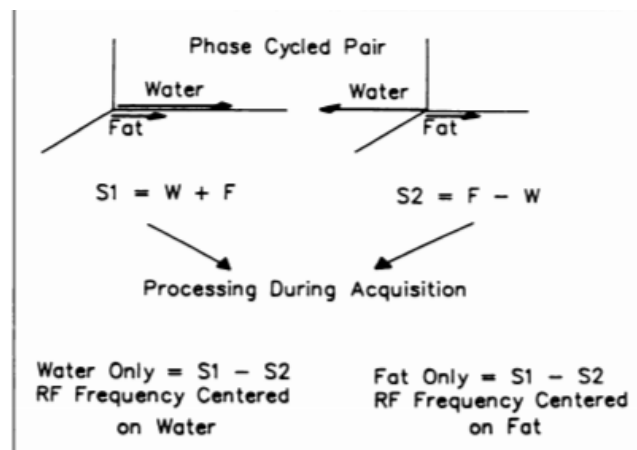
*Two-point* Dixonove tehnike mogu biti ograničene heterogenošću  $B_0$ , što može pomicati vrhove masti i vode i suprimirati neželjenu komponentu (npr. mast umjesto vode), efekt koji se naziva zamjena masti i vode, a koji se može izbjeći upotrebom algoritama za otkrivanje (engl. *unwrapping algorithms*), koji kompenziraju heterogenost polja  $B_0$ .

Postoji nekoliko izmjena izvorne *two-point* Dixonove metode. Prvu su predložili Glover i Schneider [31], tako što su dodali treću sliku kako bi kompenzirali  $B_0$  osjetljivost izvorne *two-point* Dixonove metode. Ovu modificiranu tehniku nazvali su *three-point* Dixonovom metodom i koristili trofaznu razliku od  $0$ ,  $\pi$  i  $-\pi$  između signala masti i vode [31].

Kasnije je Glover [32] predložio proširenje *three-point* Dixon metode pod nazivom *four-point* Dixonova metoda, koja je koristila četiri slike s faznim razlikama od  $0$ ,  $\pi$ ,  $2\pi$  i  $3\pi$ . Dixonove *three-point* i *four-point* tehnike snažnije su u heterogenosti polja

od *two-point* Dixonovih metoda, ali imaju dulje vrijeme ispitivanja i nižu SNR učinkovitost (SNR po jedinici vremena).

Chopper sekvenca supresije masti je jednostavna softverska modifikacija Dixonove metode koja automatski manipulira podacima tijekom snimanja slike (Slika 5.); *chopper* je proizvođački naziv (*General Electric*) za postupak uparenih pobuda radi ispravljanja nesavršenosti u prikupljanju podataka [33]. Stoga nije potrebna rekonstrukcija ili manipulacija slike nakon subtrakcije. Zbog vrlo brzog pristupa ovoj metodi, smanjuje se pojava artefakta pogrešnog prikupljanja podataka koji može nastati zbog pomicanja pacijenta.



Slika 5. Proces prikupljanja sirovih podataka putem *chopper* sekvence supresije masti

Izvor: <https://d3i71xaburhd42.cloudfront.net/a412cacca6b19d7e71531f8e467745a98f168ddb/2-Figure1-1.png>

### 3.2.5. Hibridne metode (SPIR i SPAIR)

Hibridnu tehniku supresije masti u načinu akvizicije podataka razvili su Szumowski i sur. [34, 35]. Sekvence koje spadaju u ovu skupinu su kombinacija CHESS-a i IR sekvenci. Kod njih se primjenjuje spektralno selektivni inverzijski impuls da bi se spinovi protona masti preokrenuli za  $180^\circ$ .

IR tehnika sa spektralnom presaturacijom (engl. *Spectral Presaturation with Inversion Recovery*, SPIR), temelji se na razlici u frekvenciji spinova između vode i masti koja iznosi oko 3.4 ppm. Nakon TI vremena, primjenjuje se uobičajeni impuls pobude.

SPIR je hibridna tehnika supresije masti koja kombinira selektivnost frekvence masti CHESS-a i inverzni RF puls STIR-a. SPIR se razlikuje od CHESS-a po tome što je njegov RF impuls inverzijski impuls, a od STIR-a razlikuje se po tome što je njegov inverzijski impuls selektivan samo za pobuđivanje spinova masti. Između dviju navedenih tehnika nema razlike u TI potrebnom za supresiju masti. Prednosti SPIR-a su te da ima veći SNR od STIR-a i da ne suprimira druga tkiva s vremenom relaksacije T1 sličnim vremenu masti. Međutim, SPIR je osjetljiv na  $B_0$  i  $B_1$  i stoga zahtijeva dobro razdvajanje između vrhova masti i vode kako bi se postigla učinkovita supresija masti i zahtijeva dulje vrijeme akvizicije podataka, nego kada se supresija masti ne koristi [35].

SPAIR impulsna sekvenca ima dvije glavne prednosti: kao što je prethodno spomenuto, zbog adijabatskog pulsa relativno je neosjetljiva na  $B_1$  heterogenost u usporedbi s CHESS-om i ima veći SNR od STIR-a. Hibridna tehnika supresije masti SPIR-SPAIR ima viši SNR od STIR-a jer inverzijski puls SPIR-SPAIR djeluje selektivno na mast, dok sekvenca STIR-a ne djeluje. U vrijeme oporavka masti T1, druge vrste tkiva nemaju dovoljno vremena za oporavak T1; stoga je SNR za ta tkiva niži. Suprotno tome, SPAIR koristi kompozitne RF impulse za spektralno odvajanje masti i vode kroz defaziranje, s malim zakašnjenjem između kratkih RF impulsa. Stoga je SPAIR dobra tehnika koju treba koristiti kada je potrebna homogena i SNR-účinkovita supresija masti pri oslikavanju većih anatomskih regija kao što su bedra i torako-abdominalna i zdjelična regija.

Lauenstein i suradnici [36] su pokazali da je upotreba SPAIR-a rezultirala nižim SNR-om (tj. superiornom supresijom masti) za mezenteričnu i retroperitonealnu mast od IR sekvenci, što je nalaz koji je posebno važan u oslikavanju mišićno-koštanog sustava, snimanju tumora i MR neurografije [37-39].

Nedostatak hibridnih sekvenci je taj što zbog svoje osjetljivosti na  $B_0$  mogu pokazivati heterogenu supresiju masti, koja je vidljiva na rubnim dijelovima u slučajevima kad je FOV veći od područja homogenog magnetskog polja. Kako bi se umanjio ovaj problem, može se koristiti Dixonova tehnika za postizanje homogenijeg polja, SNR učinkovitije supresije masti ili za dobivanje dva niza slika ili spajanje prikupljenih podataka. Daljnji nedostaci hibridnih sekvenci su duže trajanje impulsa i veći SAR.

### 3.2.6. Novije vrste sekvenci

Gore spomenute sekvence najčešće su korištene sekvence dostupne gotovo na svim MR skenerima. Međutim, postoji nekoliko novih sekvenci koje se koriste pri MR snimanjima tijekom posljednjih nekoliko godina, a to su:

- PROPELLER / BLADE / MULTIVANE

Ove sekvence sada su dostupne od strane gotovo svih glavnih MR dobavljača i postale su dostupne na većini novih MR skenera. Te su vrste sekvenci razvijene kako bi se smanjili artefakti pomicanja pacijenta prikupljanjem sirovih podataka [40].

- LAVA / VIBE / THRIVE

To su 3D T1 GRE sekvence koje se kreiraju optimiziranjem redoslijeda akvizicije k-prostora i uporabom paralelnih tehnika snimanja za ubrzanje akvizicije podataka. Uglavnom se koriste za snimanje abdomena kod tehnika sa zadržavanjem daha (engl. *breath-hold*); kao što su jetra, gušterača, prsni koš i zdjelica, a mogu se istovremeno koristiti za vizualizaciju krvnih žila, mekih tkiva te mozga za brze skenove nesuradljivih pacijenata [40].

- VIBRANT / VIEWS / BLISS

To su 3D T1 gradijentne sekvence koje se kreiraju se optimiziranjem redoslijeda akvizicije k-prostora i uporabom paralelnih tehnika snimanja za

ubrzanje akvizicije. Uglavnom se koriste za snimanje dojki i mogu istovremeno vizualizirati krvne žile i tkivo dojke. One su dizajnirane za učinkovitu i homogenu supresiju masti.

- **TRICKS / CENTRA / TWIST**

Nove sekvence TRICKS, TWIST ili CENTRA su zapravo 3D T1 sekvence dizajnirane za vrlo brzo dobivanje MR angiografija. Manipuliranjem i dijeljenjem k-prostora na brojne centrične prikaze i dijeljenjem podataka iz prikaza u uzastopnim akvizicijama, oni mogu prikupiti 3D MRA seriju reda veličine 0,5 s, dok uobičajena angiosekvencija traje oko 15–20 s za sličnu rezoluciju. Stoga, se u nekim slučajevima s pravom nazivaju 4D MRA. U ovoj vrsti sekvenci, k-prostor se može podijeliti u 2, 3 ili 4 središnja dijela prema dizajnu sekvence. Korisnik može odabrati onoliko ponavljanja (faza) koliko odgovara njihovim aplikacijama i pokrenuti sekvencu kako bi se napravile dinamičke MRA (4D) serije. Te sekvence uvelike smanjuju potrebu za vremenom punjenja krvnih žila, a također pružaju dinamično poboljšanje prikaza krvnih žila s aplikacijama za ubrizgavanje kontrasta [40].

### **3.3. USPOREDBA SOFTVERA ZA SUPRESIJU MASTI**

Četiri glavne tehnike i njihove modifikacije općenito mogu značajno suprimirati signal masti [41-43]. Svaka metoda nudi posebne prednosti, ali također svaka od njih ima i svoje određene nedostatke. Daleko najpopularnije tehnike snimanja su STIR i ChemSat, odnosno CHESS sekvencija.

Prednosti STIR-a su u tome što može izrazito suprimirati signal masti pri različitim jačinama magnetskog polja i manje ima problema s nehomogenim magnetskim poljem. Uz to, STIR metoda dozvoljava radiološkom tehnologu produženje TE i postizanje kumulativnih kontrastnih efekata, oporavljanjem T1 vremena i poništavanjem T2 vremena.

Nedostaci STIR tehnike uključuju dulje trajanje (TR vremena mogu biti 1800-2000 ms), relativna nekompatibilnost s drugim MR tehnikama i supresija signala iz

tkiva sa sličnim T1 vrijednostima (npr. rješavanje hematoma i paramagnetički istaknutijih tkiva) [44]. Uz to, za određeni TR, sa STIR-om se može dobiti manje nego s konvencionalnim SE tehnikama, jer određeni dio radnog ciklusa "pojede" potrebni TI i TE u STIR-u. Konačno, trajanje TI ima značajan utjecaj na stupanj supresije masti [45-46]. Optimalni TI može varirati među osobama ili među različitim dijelovima tijela zbog razlika u sastavu masti; tako da supresija masti može biti nepotpuna.

ChemSat, odnosno CHESS sekvenca ima neke prednosti u odnosu na STIR, poput kompatibilnosti s kratkim TR i kratkim TE sekvencama i dugim TR i kratkim TE sekvencama (za T1/PD slike) [47]. Također razlikuje mast od tkiva čija je vrijednost T1 slična vrijednosti masti, a može se koristiti uz paramagnetski kontrast. Sve metode supresije do određene mjere mijenjaju normalni kontrast; međutim, STIR mijenja sav signal i kontrast tkiva, dok ChemSat mijenja samo signal i kontrast masti u usporedbi s bilo kojim drugim tkivom.

Iako je ChemSat relativno jednostavan i lagan za upotrebu, on ima nedostataka. Prvo, ChemSat zahtijeva dodatni rad na dijelu RF impulsa i gradijentima pojačala, povećava specifičnu brzinu apsorpcije (engl. *Specific Absorption Rate*, SAR) pacijentu i zahtijeva više vremena za primjenu RF pulsa i defazirajućeg gradijenta. Kao rezultat toga, ChemSat-om dobije se manje slojeva nego kod konvencionalnih nesuprimiranih SE sekvenci. Uz to, MR uređaji slabijeg magnetnog polja imaju poteškoće u izvođenju sekvence tipa ChemSat zbog inherentno nižeg razdvajanja između frekvencija protona masti i vode unutar magnetskih polja takve jakosti. Nadalje, nehomogenost magnetskog polja, što je zajedničko svim magnetskim sustavima negativno djeluje na frekvencijski selektivnu supresiju [48].

Za učinkovitu i dosljednu supresiju signala masti potrebno je izuzetno homogeno statičko magnetsko polje ( $B_0$ ) i RF magnetsko polje ( $B_1$ ), pa što je dalje od izocentra, to je manje učinkovita supresija masti. Neravnomjerna supresija masti događa se u područjima s oštrom promjenom oblika anatomskih struktura (poput dna usta). Ova ChemSat tehnika, stoga se najbolje koristi kod umjerenih do malih FOV-a i volumena.

Chopper tehnika može pružiti klinički korisnu supresiju masti bez potrebe za naknadnom obradom i eliminira mogućnost pogrešnih registracija artefakata. Najveći



nedostatak ove tehnike je velika osjetljivost na nehomogenosti glavnog magnetskog polja, što može rezultirati nepotpunom supresijom masti.

Hibridna tehnika je kombinacija frekvencijski selektivne metode pobude i *chopper* metode, dok je *chopper* softverska modifikacija Dixonove metode koja se rijetko koristi. Sve navedene tehnike mogu generalno dobro suprimirati signal masti [4].

Svrha izlaganja ovih činjenica jest da služe kao opće smjernice za kliničku primjenu tehnika supresije masti u neuroradiologiji, koja će biti detaljnije promatrana u daljnjoj raspravi ovog završnog rada.

### **3.4. KLINIČKA PRIMJENA SEKVENCI ZA SATURACIJU MASTI**

Odabiranjem različitih pulsnih sekvenci i parametara mjerenja kod MR pregleda omogućuje korisniku izvrsno razlikovanje normalnog i bolesnog tkiva. Tipični pregled pacijenta podrazumijeva više serija slika u različitim sekvencama (T1, T2, PD) i ravninama presjeka (transverzalna, sagitalna, koronarna, kosa), pružajući kliničaru potpunije informacije o prirodi tkiva i povećanje vjerojatnosti otkrivanja patoloških promjena.

Presudno je prilagoditi protokole skeniranja određenoj patologiji koja se istražuje, odnosno pojedinom organu ili skupini organa te individualizirati pregled za svakog pojedinačnog pacijenta. Na primjer, snimanje uz zadržavanje daha kod nekih pacijenata nije izvedivo pa se standardni protokoli kod takvih pacijenata trebaju modificirati, uz postizanje maksimalno kvalitetnih dijagnostičkih podataka. Također, pogrešan odabir parametara skeniranja može dovesti do toga da je bolesno tkivo izointenzivno s normalnim tkivom pa ti podatci mogu navesti na nimalo poželjne i krive dijagnoze. Kako bi se pogreške pri MR snimanju svele na minimum, radiolog bi trebao odabrati detaljne mjerne parametre za svaki pregled ili imati unaprijed definirani način skeniranja koje će izvršiti radiološki tehnolog. Uspostavljanje fiksnih mjernih protokola osigurava učinkovit rad MR skenera i da se izvode pouzdani, ponovljivi slikovni pregledi [49].

Tri su temeljna načela koja bi trebala voditi razvoju protokola MRI skeniranja, a to su:

- Točna i ponovljiva kvaliteta slike
- Dobra vizualizacija procesa bolesti
- Sveobuhvatne slikovne informacije za područje koje se promatra

Budući da idealno postizanje sva tri cilja možda nije praktično, treba odabrati pulsne sekvence i/ili parametre skeniranja koji će pružiti odgovarajuće rezultate unutar klinički prihvatljivog vremena skeniranja. Međutim, treba pažljivo razmotriti propisivanje protokola skeniranja jer nepravilnim protokolima skeniranja dramatično može utjecati na sposobnost vizualizacije bolesti u odnosu na normalno tkivo. Jedan od uobičajenih pristupa povećanju kontrasta između abnormalnog i pozadinskog tkiva je da se signal jednog od tkiva značajno razlikuje od drugog. Svrha korištenja ovih raznih softverskih sekvenci za supresiju masti, korisna je za smanjenje visokog signala koje proizlazi iz masti. Kombinirana upotreba kontrastnih sredstava na bazi gadolinija, uz primjenu softvera za supresiju masti za pojačanje signala bolesnog tkiva i smanjenje signala iz pozadinske masti, široko se koristi u različitim organskim sustavima, uključujući CNS, orbite, meko tkivo i dojke.

Važno je prilikom definiranja protokola za MR studije obuhvatiti dovoljno različitih sekvenci koje pružaju potrebne informacije, a istovremeno ne raditi pretjerano dugačke preglede. Poseban izbor orijentacije slike i broja prikupljenih slojeva za mjerenje određuje područje anatomije koje se promatra [49].

### **3.4.1. Razmatranja protokola koji se koriste u području neuroradiologije**

Sljedeća razmatranja i preporuke nude se za snimanje područja CNS-a. Namijenjeni su ukazivanju na opće smjernice za upotrebu prilikom slikovnih pregleda. Ne postoje precizni protokoli s definiranim redoslijedom sekvenci jer različiti proizvođači imaju različite mogućnosti i funkcije snimanja. Važno je imati na umu, da je najvažnija sigurnost pacijenta prilikom bilo kojeg MR pregleda i na koju uvijek treba biti usredotočen.

#### 3.4.1.1. *Važnost ispravnog pozicioniranja pacijenta*

Ispravno pozicioniranje pacijenta ključno je za točnu dijagnozu za sve načine snimanja. U MR, pozicioniranje pacijenta ima izravan utjecaj na kvalitetu slike i odgovarajuću dijagnozu. Međutim, postoje različiti pristupi pozicioniranju pacijenta u odnosu na anatomske točke i/ili patologiju. Značajno poboljšanje u konačnoj kvaliteti slike sa što manje artefakata, koji se pojavljuju uslijed neprikladnog položaja pacijenta mogu se ukloniti u samome početku pregleda, ako se postigne pravilan anatomske položaj pacijenta. U ovom odjeljku naglasit će se neka općenita pravila koja treba imati na umu prilikom postavljanja pacijenta u MR skener [40]:

- Anatomiju od interesa treba postaviti u središte zavojnice radi optimizacije MR signala
- Anatomija interesa trebala bi biti usredotočena na izocentar magneta što je više moguće
- Anatomske položaj trebao bi biti u ispravnom radiološkom referentnom položaju
- Ako magnet ima više zavojnica za istu anatomiju, potrebno je odabrati najbolju zavojnicu za anatomske veličinu pacijenta
- Zavojnica: dodatni pribor stvoren za MR, različitih veličina i svojstava za prijenos i/ili primanje signala iz različitih anatomske struktura

#### 3.4.1.2. *Izrada protokola*

MR protokol definira se kao skup impulsnih sekvenci i parametara koje odobrava liječnik radiolog na temelju svog stručnog mišljenja. Stoga je stvaranje i odabir MR protokola ključno za dobivanje potpunih podataka za točnu dijagnozu. Tipični protokol za svaku anatomiju imao bi određeni broj pulsne sekvenci u više ravnina (npr. aksijalnoj, sagitalnoj i koronarnoj). Točan tip i broj propisane sekvenci mogu se značajno razlikovati za svaku državu i instituciju. Također nije neobično imati malo različite protokole u istoj bolnici za različite radiologe za istu anatomiju. Odluku o stvaranju protokola treba prepustiti radiologu i ne smiju je mijenjati radiološki tehnolozi [40]. U ovom odjeljku će biti predstavljeni protokoli za MR snimanje CNS-a.

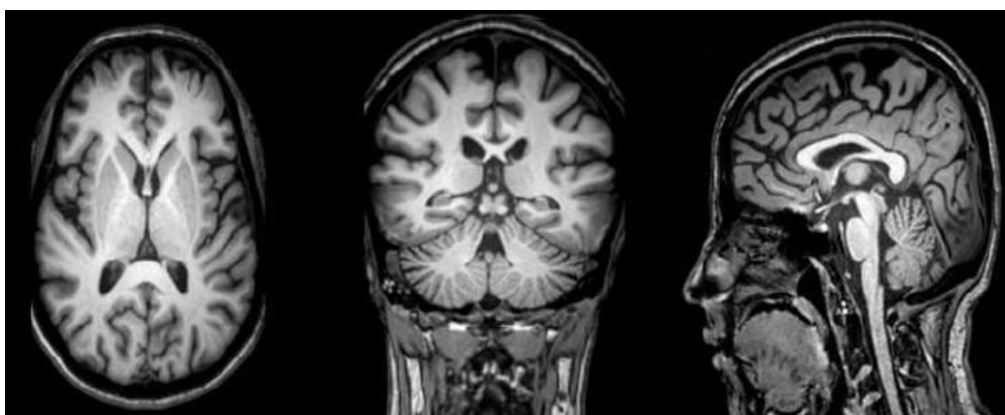
### 3.4.1.3. Grafički prikaz CNS-a

MR je superiornija metoda u odnosu na ostale za snimanje CNS-a, zbog multiplanarnih mogućnosti prikaza. Ovdje će se u nastavku detaljno definirati koje ravnine je potrebno uzeti pri neurološkim MR snimkama, kako bi se čitatelji ovoga rada, koji su novi u MR uveli u dubinu i ljepotu MR prikaza čovjekovog CNS-a.

Prva će biti opisana aksijalna ravnina, koja se naziva i poprečna ili vodoravna ravnina. To je zamišljena ravnina koja dijeli tijelo na superiorne i inferiorne slojeve kao što je prikazano na slici 6. (prva lijevo). Aksijalna ravnina točno je okomita na sagitalnu i koronalnu ravninu [40].

Koronalna ravnina naziva se i frontalna ili vertikalna ravnina. To je zamišljena ravnina koja dijeli tijelo na prednje (anteriorne) i stražnje (posteriorne) slojeve kako je prikazano na slici 6. (u sredini). Koronalna ravnina točno je okomita na aksijalnu i sagitalnu ravninu.

Sagitalna ravnina je zamišljena ravnina koja dijeli tijelo na slojeve od desno prema lijevo, kao što je prikazano na slici 6. (zadnja desno). Sagitalna ravnina točno je okomita na aksijalnu i koronalnu ravninu.



Slika 6. MR prikaz mozga u aksijalnoj( prva lijevo), koronalnoj (u sredini) i sagitalnoj ravnini (zadnja desno)

Izvor: <https://www.researchgate.net/profile/Sriramakrishnan-Padmanaban/publication/338448026/figure/fig2/AS:844934928154625@1578459593383/MRI-planes-for-MRI-head-scan-a-Axial-b-Coronal-c-Sagittal-MR-scanner-can-generate.jpg>

### **3.5. CNS: MR PROTOKOLI, PARAMETRI SLIKE**

Klinička primjena MR u CNS-u je prema broju indikacija jedna od najvažnijih i najčešćih postupaka snimanja MR-om. Snimanje CNS-a se može podijeliti na protokole za glavu, vrat i kralježnicu [40].

#### **3.5.1. MR snimanje glave**

##### *3.5.1.1. Priprema pacijenta*

Pacijentu treba dati prije snimanja obrazac pristanka za pretragu s detaljnim objašnjenjem sadržaja. Pacijent treba pažljivo pročitati obrazac te na sva pitanja odgovoriti jasnim odgovorima poput "DA" ili "NE". Mora ga potpisati pacijent ili zakonski skrbnik i potvrditi osoblje MR-a.

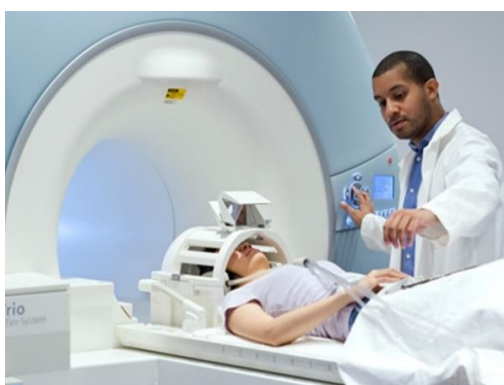Ako postoje kirurški implantati, radiolog mora donijeti odluku o snimanju na temelju vrste implantata i MR kompatibilnosti. Ako postoji sumnja ili nedostatak podataka na implantatu, ne smije se riskirati sa sigurnošću pacijenta i pacijent se ne skenira.

Nakon što pacijent popuni obrazac s informacijama, pacijent bi se trebao presvući u jednokratnu zaštitnu haljinu i ukloniti svu odjeću s bilo kakvim metalom. Prije MR pregleda potrebno je objasniti način odvijanja pretrage te upozoriti pacijenta na nužnost mirovanja jer će svako pomicanje pacijenta negativno utjecati na kvalitetu slike. Važno je ukloniti sav nakit. [40].

##### *3.5.1.2. Pozicioniranje pacijenta*

Glava pacijenta treba biti smještena u zavojnicu za mozak, brada usmjerena prema gore. Pacijent može koristiti čepiće za uši ili zaštititi uši s dodatnim slušalicama i/ili jastučićima za imobilizaciju koji se postavljaju oko glave kako bi se smanjila buka i veće pomicanje pacijenta. Glava bi također trebala biti fiksirana dodatnim naramenicama kako bi se dodatno smanjilo pomicanje pacijenta, a da pritom sigurnost i udobnost pacijenta

budu zadovoljeni. Za udobnost pacijenta također se preporučuje postavljanje jastučića za noge. Zvono za uzbunu treba dati pacijentu i testirati ga prije samog snimanja. Nakon obilježavanja središta zavojnice ili neposredno ispod očiju pomoću laserskih lampica (dok su oči zatvorene) ili senzora dodira, pacijent se uvodi u MR uređaj i pregled se može započeti (Slika 7.).



Slika 7. Pozicioniranje pacijenta za MR pregled mozga

Izvor: <https://bme.gatech.edu/bme/sites/default/files/georgia-state-georgia-tech-advanced-brain-imaging-1.jpg>

### 3.5.1.3. Rutinski pregled mozga

Rutinsko snimanje mozga koristi se za pacijente koji su upućeni na MR bez ikakvih prethodnih specifičnih dijagnostičkih podataka, a najčešće se radi za dijagnosticiranje glavobolje, opći ili kontrolni pregled (Slika 8.) [40].

Sequences	Comments	Slice order
Three plane localizer	Acquire 1–3 slices minimum in each plane	
Axial T2	Parallel to anterior and posterior tips of corpus callosum (CC)	S-I
Axial T1	Parallel to anterior and posterior tips of CC	S-I
Axial T2 flair	Parallel to anterior and posterior tips of CC	S-I
Sagittal T1	Parallel to midbrain line and orthogonal to axial and coronal slice prescription	R-L
Coronal T2	Choose the middle sagittal slice and prescribe slices parallel to brain stem	A-P
<i>Postinjection</i>	<i>If you decide to inject</i>	
Axial T1	Same as axial slice prescription as above	S-I
Coronal T1	Same as coronal slice prescription as above	A-P
Sagittal T1	Same as sagittal slice prescription as above	R-L

Slika 8. Protokol za rutinsko MR snimanje mozga

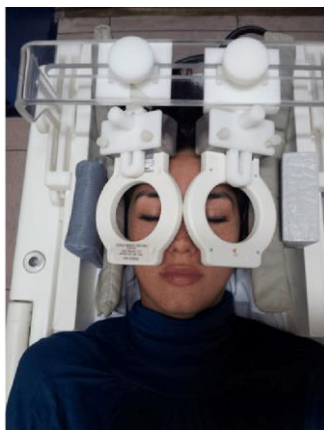
Izvor: Elmaoğlu, M; Çelik, A. MRI Handbook Physics, Patient Positioning and Protocols, Istanbul: Springer, 2012.; str. 107

### 3.5.2. MR snimanje orbita

#### 3.5.2.1. Priprema i pozicioniranje pacijenta

Kod pripreme pacijenta za snimanje orbita potrebno je napraviti isti postupak kao i kod snimanja mozga. Posebno je važno ukloniti sve skidive metalne zubne implantate, piercing i ukloniti šminku, posebno maskaru za oči.

Ako postoji samo zavojnica za snimanje mozga, pozicioniranje pacijenta je identično rutinskom snimanju mozga (Slika 7.). Međutim, ako postoji zavojnica petlje s dodatkom za postavljanje (koja se naziva i temporomadibularna zavojnica), zavojnicu se postavi što bliže orbitama i provjeri se je li svaka petlja dobro centrirana. Zavojnice petlje obično imaju kraću dubinu prodiranja signala, ali veći SNR od opće zavojnice za snimanje mozga (Slika 9.) [40].



Slika 9. Namještaj pacijenta za MR snimanje orbita

Izvor: <https://www.researchgate.net/profile/Simona-Gaudino/publication/259956754/figure/fig1/AS:601726373597194@1520474155454/Positioning-of-the-magnetic-resonance-MR-surface-coil.png>

#### 3.5.2.2. MR protokol za snimanje orbita

Ovisno o indikacijama za snimanje pacijenta (očne jabučice, optički živci ili distiroidna orbitopatija i sl.), koriste se različiti protokoli. U praksi se najčešće radi opći protokol za orbite koji se koristi za skeniranje orbita (Slika 10.)

Sequences	Comments	Slice order
Three plane localizer	Acquire 9–11 slices in each plane	
Sagittal T2	Prescribe as a localizer to cover the whole brain	R-L
Axial T2 fat sat	Parallel to optical nerves with 2–3 mm slice thickness	S-I
Axial T1	Parallel to optical nerves with 2–3 mm slice thickness	S-I
Coronal T2 or STIR	Plan from axial view to include optic chiasm and globes	A-P
Sagittal T2	Prescribe two different sagittal slice groups, each group should be parallel to each optic nerve	R-L
<i>Post injection</i>	<i>*Scan at least two planes post contrast</i>	
Axial T1	Same as axial slice prescription as above	S-I
Axial T1 fat sat	Same as axial slice prescription as above	S-I
Coronal T1 fat sat	Choose the middle sagittal slice and prescribe slices parallel to brain stem	A-P

Slika 10. MR rutinski protokol za snimanje orbita

Izvor: Elmaoğlu, M; Çelik, A. MRI Handbook Physics, Patient Positioning and Protocols, Istanbul: Springer, 2012.; str. 128

### 3.5.3. MR snimanje hipofize

MR hipofize treba raditi s tanjim slojevima i po mogućnosti s dinamičkim ubrizgavanjem kontrasta kako bi se detektirali mikroadenomi (pod pretpostavkom da nema kontraindikacija za ubrizgavanje kontrasta). Zbog potencijalnih učinaka hormonalnih promjena na MR hipofize, skeniranje treba obaviti 7-10 dana od početka menstruacije za pacijentice (opća preporuka, ali nije potrebno) [40].

Odluku o primjeni dinamičkog protokola za bolesnike sa suspektnim ili dokazanim makroadenomom hipofize i/ili tumorom mora donijeti liječnik radiolog. Ako se koristi dinamički protokol, potrebno je skenirati barem jednu fazu prije kontrasta, a zatim prikupiti još 3-5 faza/ponavljanja od početka iniciranja kontrastnog sredstva. T1 FatSAT sekvenca je korisna za ocrtavanje makroadenoma prije i nakon operacije. Na slici 11. mogu se vidjeti sastavne komponente dinamičnog standardnog MR protokola za hipofizu.



Table 7.23 A standard pituitary dynamic MRI protocol is given.		
Sequences	Comments	Slice order
Three plane localizer	Acquire 5–7 slices in each plane	
Sagittal T1	Parallel to brain midline, covering the pituitary gland with a slice thickness of 2–3 mm	R-L
Coronal T2	Plan from sag images to cover only pituitary gland with 2–3 mm slice thickness, preferably in parallel to pituitary stalk	A-P
Coronal T1	Plan from sag images to cover only hypophysis with a 2-mm slice thickness, preferably in parallel to pituitary stalk	A-P
Dynamic coronal T1	Prescribe 3–5 slices only for pituitary gland. Acquire 1 precontrast and 4–5 postcontrast phases	A-P
Coronal T1	Same as above	A-P
Sagittal T1	Same as above	R-L

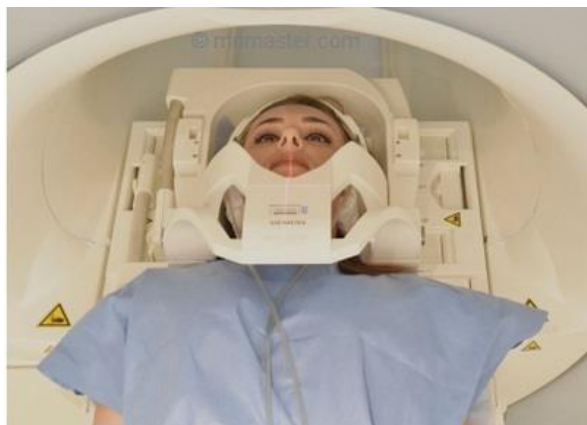Slika 11. Standardni MR dinamični protokol za snimanje hipofize

Izvor: : Elmaoğlu, M; Çelik, A. MRI Handbook Physics, Patient Positioning and Protocols, Istanbul: Springer, 2012.; str. 134

### 3.5.4. MR snimanje vrata

Snimanje vrata predstavlja izazov za MR-u zbog nehomogene anatomske strukture vrata i zbog pomicanja pacijenta tijekom pretrage. Pri snimanju vrata glavni su izvori artefakata povezani s kretanjem, gutanjem i dubokim disanjem. Pravilni namještaji udobnost pacijenta, te korištenje brzih sekvenci (za kraće vrijeme skeniranja) smanjuje artefakte povezane s pokretima pacijenta. Štoviše, potencijalni dielektrični artefakti također mogu pogoršati kvalitetu slike i mogu uzrokovati regionalne padove signala u snimanju vrata [40]. Kako bi se dielektrični artefakti spriječili potrebno je koristiti MR skenere jakosti magnetskog polja manjeg od 3T.

Priprema pacijenta je ista kao i kod MR snimanja mozga. Kod pozicioniranja pacijenta za MR snimanje vrata zavojnica vrata treba biti centrirana. Pacijent bi trebao biti u ležećem položaju, a grkljan usredotočen na centar zavojnice. Za bolju udobnost pacijenta i lakše disanje, jastučići za noge trebaju se staviti ispod pacijentovih koljena. Slušalice za zaštitu pacijenta od buke MR uređaja i/ili jastučići za imobilizaciju trebaju biti postavljeni oko glave kako bi se smanjila buka i pomicanje pacijenta [40] (Slika 12.). Važno je poznavati standardni protokol za snimanje vrata (Slika 13.), ali druge, npr. kada imamo metastaze vrata (Slika 14.).



Slika 12. Standardni položaj prilikom MR snimanja vrata

Izvor:

<https://mrimaster.com/images/POSSITION%20BUTTON/PLANNING/c%20spine/mri%20cervical%20spine%20positioning.JPG>

Table 7.27 A typical standard cervical spine protocol.		
Sequences	Comments	Slice order
Three plane localizer	Acquire 5 slices in each plane	
Sagittal T2	Plan 3 mm sagittal slices over coronal image where you can see the spinal cord to cover the whole spinal canal	R-L
Sagittal T1	Same as above	R-L
Axial T2*GRE/MERGE	Plan 3 mm oblique axial slices from sagittal plane. The slices should be crossing vertebral junctions	S-I

Slika 13. Standardni MR protokol za vratnu kralježnicu

Izvor: Elmaoğlu, M; Çelik, A. MRI Handbook Physics, Patient Positioning and Protocols, Istanbul:

Springer, 2012.; str. 141

Table 7.32 A sample protocol for cervical metastases.		
Sequences	Comments	Slice order
Three plane localizer	Acquire 5 slices in each plane	
Sagittal T2	Plan 3 mm sagittal slices over coronal image where you can see the spinal cord to cover the whole spinal canal	R-L
Sagittal T1	Same as above	R-L
Sagittal STIR	Same as above	R-L
Axial T2 fat sat	Plan from the sagittal images a continuous block of 4 mm slices from cervical C1 to T1	S-I
Axial T1 fat sat	Same as above	S-I
Coronal T1	Plan from the sagittal images a continuous block of 4 mm slices covering vertebral column	A-P
<i>Postinjection</i>	<i>Scan at least two planes for postcontrast</i>	
Axial T1 fat sat	Same as above	S-I
Coronal T1	Same as above	A-P

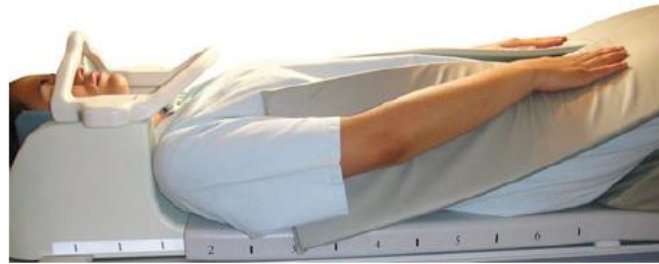Slika 14. Standardni protokol prilikom MR snimanja metastaza vrata

Izvor: Elmaoğlu, M; Çelik, A. MRI Handbook Physics, Patient Positioning and Protocols, Istanbul: Springer, 2012.; str. 145

### 3.5.5. MR snimanje torakalne kralježnice

Priprema pacijenata je jednaka kao kod navedenih snimanja, jedino prilikom ovog snimanja radiološki tehnolog bi trebao posebno obratiti pozornost na pacijentice koje prije snimanja trebaju ukloniti grudnjak, kako bi se spriječili artefakti od metala.

Pozicioniranje pacijenata se vrši tako što se zavojnica za kralježnicu centrirana na stolu. Za bolju udobnost pacijenta i lakše disanje, jastučići za noge trebaju se staviti ispod pacijentovih koljena. Pacijent treba leći na zavojnicu u ležećem položaju. Središte prsne kosti mora se poravnati sa središtem zavojnice. Dodatne jastučice treba staviti oko ruku pacijenta kako bi se izbjegao izravni kontakt kože pacijenta s kućištem MR-a. Slušalice za zaštitu pacijenta i/ili jastučići za pacijenta trebaju se postaviti oko glave kako bi se smanjila buka i nepotrebno kretanje pacijenta (Slika 15.) [40].



Slika 15. Standardni položaj pacijenta prilikom MR snimanja torakalne kralježnice

Izvor: Elmaoğlu, M; Çelik, A. MRI Handbook Physics, Patient Positioning and Protocols, Istanbul: Springer, 2012.; str. 163

U MR pregledu torakalne kralježnice, vidljivi su izrazitiji artefakti povezani s protokom u sagitalnoj i aksijalnoj ravnini. To je zbog činjenice da likvor brže teče u uskom prsnom košu i stoga uzrokuje znatno više artefakata protoka. Ti se artefakti obično povećavaju u sagitalnoj ravnini gdje se koriste tanji slojevi s minimalnim razmakom ili bez praznine (engl. *gap*). Oni će biti puno manje izraženi u aksijalnoj ravnini zbog debljih slojeva i većeg razmaka slojeva. Da bi se znatno smanjili ovi artefakti, mogu se primijeniti uređaji za povećavanje razmaka slojeva do 50%. Nove sekvence neosjetljive na kretanje, kao što su PROPELLER i BLADE, također izvrsno rade uklanjajući te artefakte. Kako bi dobili što pravilniji prikaz torakalne kralježnice, na slici 16. mogu se vidjeti sve potrebne sekvence [40].

Table 7.46 A sample standard thoracic spine protocol.		
Sequences	Comments	Slice order
Three plane localizer	Acquire 5 slices in each plane with maximum FOV	
Sagittal FSPGR	Prescribe this sequence to count vertebra for accurate planning (counter)	R-L
Sagittal T2	Plan from coronal and sagittal counter with 3 mm slice thickness to cover the entire thoracic spine	R-L
Sagittal T1	Copy from sagittal T2	R-L
Axial T2	Acquire whole thoracic spine with one or two slice group	S-I

Slika 16. Standardni protokol za snimanje torakalne kralježnice

Izvor: Elmaoğlu, M; Çelik, A. MRI Handbook Physics, Patient Positioning and Protocols, Istanbul: Springer, 2012.; str. 163

### 3.5.6. MR snimanje lumbalne kralježnice

Snimanje lumbalne kralježnice jedan je od trenutno najčešćih MR pregleda. Priprema pacijenta ista je kao kod prethodnog snimanja.

Prilikom pozicioniranja pacijenta, zavojnica kralježnice treba biti centrirana na stolu. Za bolju udobnost pacijenta i lakše disanje, jastučići za noge trebaju se staviti ispod pacijentovih koljena. Pacijent treba leći na zavojnicu u ležećem položaju, kao što je prikazano dolje. Otprilike 5 cm superiornije od krista ilijaka trebao bi se poravnati sa središtem zavojnice koja će se koristiti za lumbalni pregled [40].

Zavojnica kralježnice obično ima znakove koji pokazuju pokrivenost zavojnice u svakom elementu zavojnice. Ovisno o visini pacijenta, zavojnica može biti pozicionirana na različiti lumbalni dio pacijenta (Slika 17.).



Slika 17. Standardni položaj pacijenta prilikom MR snimanja lumbalne kralježnice

Izvor: Elmaoğlu, M; Çelik, A. MRI Handbook Physics, Patient Positioning and Protocols, Istanbul: Springer, 2012.; str. 171

Također, važno je poznavati protokol prilikom ovog MR snimanja, koji služi kako bi se lumbalni pregled izveo što kraće i jednostavnije (Slika 18.).

Sequences	Comments	Slice order
Three plane localizer	Acquire 5 slices in each plane with maximum FOV	
Sagittal T2	Plan from coronal slices with 3–4 mm slice thickness to cover the entire spinal canal	R-L
Sagittal T1	Copy from sagittal T2	R-L
Axial T2	Acquire from L1-S1 and place the 5 slices for each vertebral disc	S-I

Slika 18. Protokol za MR snimanje lumbalne kralježnice

Izvor: Elmaoğlu, M; Çelik, A. MRI Handbook Physics, Patient Positioning and Protocols, Istanbul: Springer, 2012.; str. 171

### 3.6. ISTRAŽIVANJA U KOJIMA SU KORIŠTENE SEKVENCE ZA SUPRESIJU MASTI KOD CNS-A

#### 3.6.1. Usporedba multipoint Dixon sekvence s 2 različite tehnike supresije masti, SPIR-om i STIR-om

Svrha ovoga istraživanja bila je usporediti *multipoint* Dixon TSE tehniku supresije masti s 2 različite softverske tehnike, uključujući hibridnu sekvencu SPIR i STIR sekvencu tijekom MR snimanja u regiji glave i vrata.

Retrospektivno su se pregledali slikovni zapisi 72 uzastopna pacijenta koji su podvrgnuti MR snimanju glave i vrata bez i s gadolinijem za različite kliničke indikacije, od 1. srpnja 2014. do 30. rujna 2014. Drugi kriterij uključivanja u studiju, bio je taj da ti pacijenti također naprave CT snimku vrata u roku od 3 mjeseca prije ili nakon MR snimanja. Pacijenti s lošom bubrežnom funkcijom (glomerularna filtracija < 30 ml/min) i suboptimalnom kvalitetom slike sa sekundarnim artefaktima uzrokovanih kretnjama pacijenta, isključeni su iz studije. Tijekom trajanja studije izvršene su sustavne promjene u institucionalnom protokolu za MR snimanje glave i vrata, tako da je prethodno dobivena STIR/SPIR kombinacija FS tehnika postupno prebačena na evaluirane mDixon tehnike za supresiju masti [50].

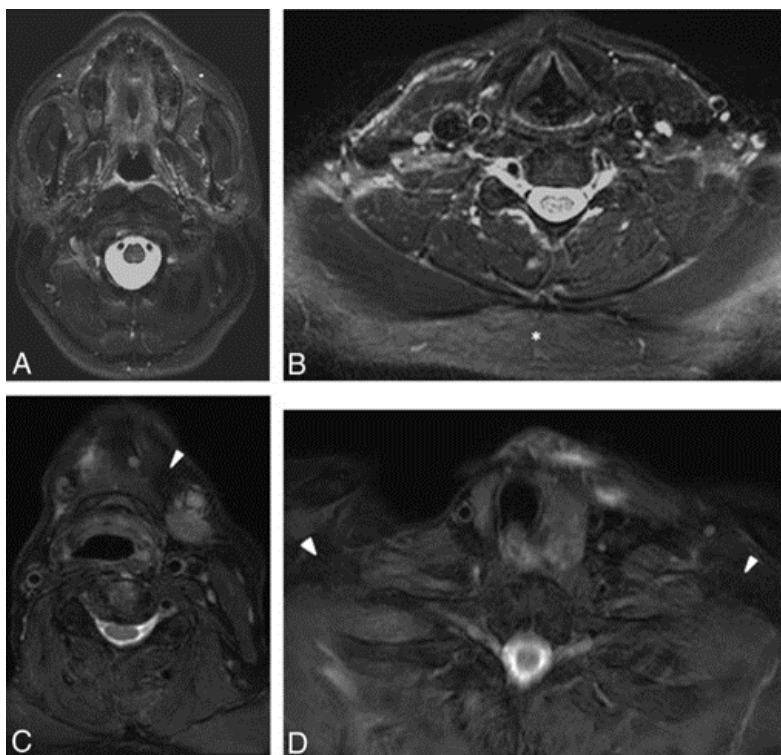
Parameters used for different fat-suppression sequences on a 3T scanner<sup>a</sup>

	Axial STIR	Axial T2WI	Axial Gad-T1WI	Axial Gad-T1WI
	TSE	mDixon TSE	SPIR TSE	mDixon TSE
Coil	16 Channel SENSE NV	16 Channel SENSE NV	16 Channel SENSE NV	16 Channel SENSE NV
TR/TE	3000/15 ms	3000/80 ms	600/9.2 ms	500/10 ms
Section thickness/intersection gap	3/1 mm	3/1 mm	3/1 mm	3/1 mm
No. of axial images	40	40	40	40
FS technique	Inversion recovery (TI = 200 ms)	mDixon	SPIR	mDixon
Acquisition matrix	200 × 141	232 × 232	288 × 196	204 × 199
NEX	2	1	1	1
Acquisition time	4 min, 56 sec	2 min, 2 sec	3 min, 2 sec	2 min, 8 sec
Parallel imaging	Yes	Yes	Yes	Yes
Gadolinium contrast	N/A	N/A	0.1 mmol/kg gadodiamide (Gd-DTPA) (ProHance)	0.1 mmol/kg gadodiamide (Gd-DTPA) (ProHance)

Slika 19. Parametri sekvenci za supresiju masti za MR skener od 3T

Izvor: <https://www.ncbi.nlm.nih.gov/pmc/articles/PMC7410601/table/T1/?report=objectonly>

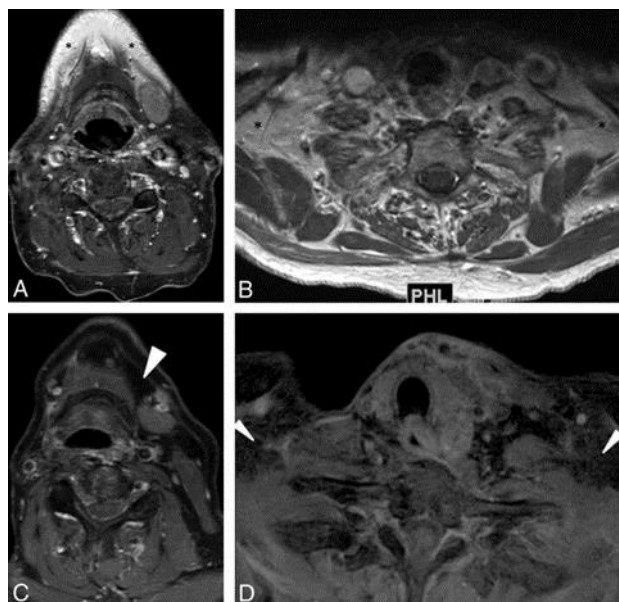
Prosječni rezultati nakon primjena softverskih aplikacija za supresiju masti na sve 3 razine (maksilarna, mandibularna i donji vrat) bili su značajno veći za mDixon T2 FS TSE sekvencu u usporedbi sa STIR sekvencom (Slika 20.) i mDixon Gad-T1WI FS TSE sekvence u usporedbi sa SPIR Gad-T1WI sekvencom (Slike 21. i 22.) [50].



Slika 20. Aksijalne STIR (A i B) i mDixon T2 (C i D) MR slike glave i vrata

Izvor: <https://www.ncbi.nlm.nih.gov/pmc/articles/PMC7410601/bin/zj40021854830003.jpg>

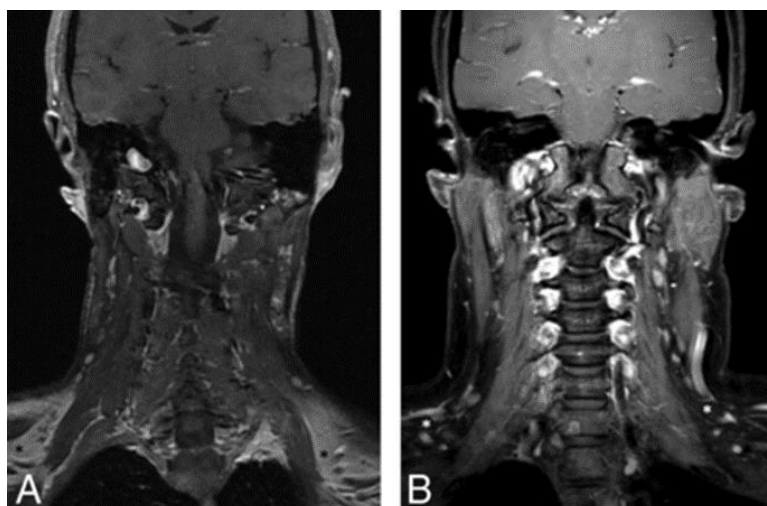
Na slici 20. primijeti se nepotpuna supresija masti (zvjezdice) u maksilarnim i supraklavikularnim regijama na STIR tehnici i potpuno ujednačena supresija masnog tkiva (vrhovi strelica) u submandibularnom i supraklavikularnom području na mDixon tehnici [50].



Slika 21. Aksijalne MR slike s gadolinijem s T1 tehnikama sa SPIR (A i B) i mDixon (C i D) za supresiju masti u području glave i vrata

Izvor: <http://www.ajnr.org/content/ajnr/39/2/362/F4.medium.gif>

Na slici 21. može se primjetiti nepotpuna supresija masti (zvjezdice) u submandibularnom i supraklavikularnom području na SPIR tehnici i potpuno ujednačena supresija masti (vrhovi strelica) u sličnim regijama na mDixon tehnici [50].



Slika 22. Koronarne MR slike s gadolinijem s T1 tehnikama SPIR (A) i mDixon (B) za supresiju masti na području glave i vrata

Izvor: <http://www.ajnr.org/content/ajnr/39/2/362/F5.medium.gif>

Na slici 22. vidi se nepotpuna supresija masti (crna zvjezdica) u supraklavikularnim regijama na SPIR tehnici i potpuno ujednačena supresija masti (bijela



zvjezdica) u sličnim regijama na mDixon tehnici. Slično navedenim prethodnim rezultatima, prosječne ocjene dvaju neuroradiologa za ukupnu kvalitetu su da su tehnike multipoint Dixona T2 i gadolinij T1WI imale znatno veću ukupnu kvalitetu slike i stupnjeve supresije masti od STIR i SPIR gadolinij-T1 tehnika.

Dodatna manja prednost za mDixon tehnike u usporedbi sa STIR (2 minute nasuprot 4 minute 56 sekundi) i SPIR (2 minute nasuprot 3 minute) je relativno kraće vrijeme skeniranja [50].

#### *3.6.1.1. Ograničenja proučavanja*

Prvo ograničenje jest da je to retrospektivna studija i stoga ima ograničenje pristranosti odabira. Drugo, to je relativno mala skupina bolesnika, posebno kada se razmatra usporedba za 3 različite tehnike. Potom, otkrivenost i vidljivost lezija nisu uspješno procijenjene zbog heterogenosti u indikacijama skeniranja. Nisu svi pacijenti imali fokalnu leziju, a kada je bila prisutna fokalna lezija, nijedna od dviju lezija nije bila usporediva zbog heterogenosti u vrsti bolesti, mjestu i fazi liječenja.

#### *3.6.1.2. Zaključci istraživanja*

Tehnika mDixon omogućuje ujednačeniju supresiju masti i poboljšanu kvalitetu slike u usporedbi s drugim često korištenim FS tehnikama kao što su STIR i SPIR, istodobno smanjujući vrijeme snimanja sekvence na MR slikanju glave i vrata [50].

### 3.6.2. Poboljšanje kvalitete slike pomoću BLADE sekvenci u MR snimanju mozga

U istraživanju su sudjelovala 23 uzastopna nesuradljiva pacijenta i 44 suradljiva pacijenta, koji su rutinski bili podvrgnuti MR snimanju mozga u razdoblju od siječnja 2010. do siječnja 2012.godine. Za svaku od njih uspoređena su dva para sekvenci, naime dvije T2 FLAIR (engl. *Fluid-attenuated inversion recovery*, FLAIR) sekvence i dvije T2 TSE s različitim k-prostornim putanjama (konvencionalne Cartesian i BLADE) pomoću 1,5 T skenera i 12 kanalne matrične zavojnice. U ovom je istraživanju cilj bio usporediti kvalitetu slike dviju skupina bolesnika. Također, ovdje je bilo uključeno i sedam pacijenata s arteriovenskim malformacijama (AVM), koji su pri snimanju koristili BLADE sekvence [51].

BLADE tehnika je komercijalni naziv za TSE sekvencu koja koristi PROPELLER tehniku radijalnog skeniranja. Ova tehnika koristi alternativni način uzorkovanja kako bi se smanjili artefakti koji su inducirani rotacijom ravnine i translacijskim kretanjem. Ova tehnika dobiva akviziciju podataka putem TSE sekvence, na rotirajući način i djelomično preklapajući. Fazno ispravljanje provodi se na svakom skupu podataka, kako bi se uklonila fazna nedosljednost koja je rezultat pokreta tijekom svakog prikupljanja podataka te su stoga artefakti slike znatno smanjeni [51].

Zaključak ovog istraživanja jest da su BLADE sekvence u svim slučajevima bile superiornije od odgovarajućih konvencionalnih sekvenci.

#### 3.6.2.1. Kvantitativni rezultati istraživanja

U suradljivoj skupini pacijenata, konvencionalne T2 FLAIR sekvence su imale veće vrijednosti u odnosu na T2 FLAIR BLADE sekvence u većini slučajeva u vezi sa SNR mjerenjima. Međutim, s obzirom na vrijednosti relativnog kontrasta (engl. *Relative Contrast*, ReCon), BLADE sekvence pokazale su veće vrijednosti u usporedbi s odgovarajućim konvencionalnim sekvencama. T2 TSE BLADE sekvence su u većini slučajeva imale veće vrijednosti u pogledu rezultata SNR-a, dok s obzirom na rezultate CNR i ReCon, BLADE sekvence su imale veće vrijednosti u slučajevima patologije i okoline, kao i u masnom tkivu i mišićima. U ovoj skupini pacijenata, primijetilo se da ima manje drugih artefakata u BLADE sekvencama u usporedbi s odgovarajućim

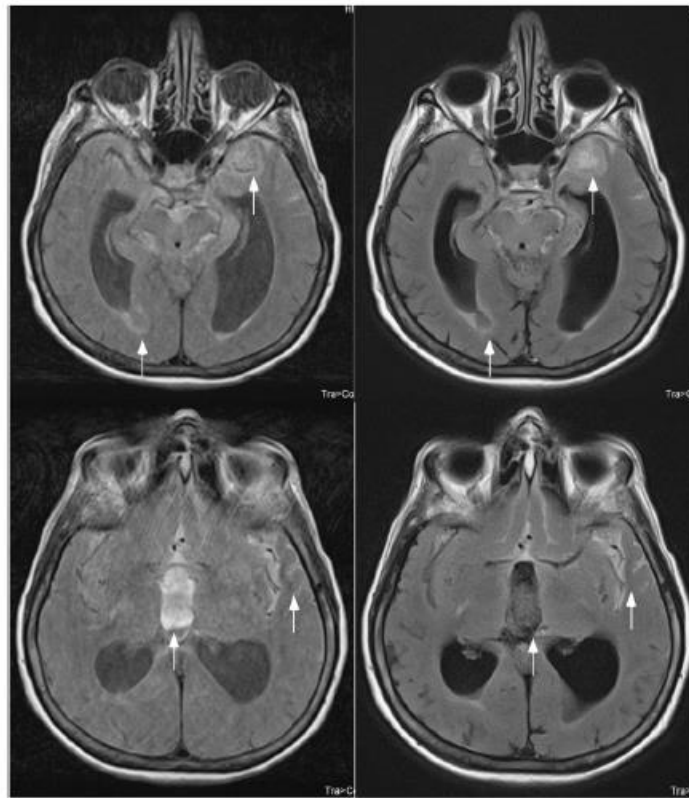
konvencionalnim sekvencama. Nadalje, na sekvencama T2 FLAIR BLADE bilo je manje artefakata protoka u usporedbi s odgovarajućim konvencionalnim sekvencama [51].

U skupini pacijenata koji nisu surađivali, vrijednosti BLADE sekvenci bile su veće od vrijednosti odgovarajućih konvencionalnih sekvenci u svim slučajevima. Uz to, u sekvencama T2 FLAIR BLADE, SNR u CSF-u bio je znatno niži u usporedbi s konvencionalnim T2 FLAIR sekvencama [51].

### 3.6.2.2. *Kvalitativni rezultati istraživanja*

U ovome dijelu istraživanja procijenjena je ukupna kvaliteta slike, artefakti pokreta, drugi artefakti i pulsacijski artefakti slike. U skupini nesuradljivih pacijenata, BLADE sekvence su imale veće rezultate od uobičajenih sekvenci u svim slučajevima, s tim da su razlike u većini slučajeva bile statistički značajne.

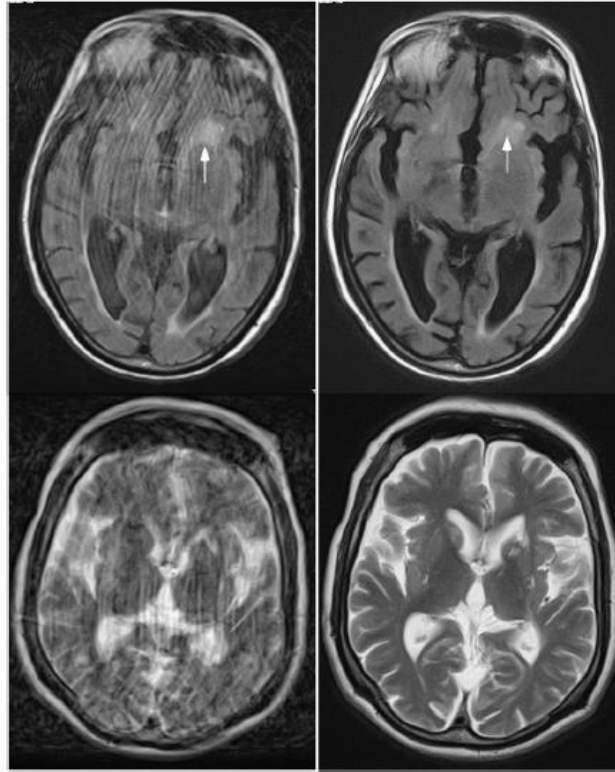
Preciznije, u skupini nesuradljivih pacijenata, BLADE sekvence imale su veće rezultate u kvaliteti slike, gdje su artefakti pokreta, drugi artefakti (npr. Gibbs artefakti, artefakti osjetljivosti, fazno kodiranje iz krvnih žila) (Slike 23.-25.) i artefakti protoka (samo T2 FLAIR) eliminirani (Slike 23. i 26.). Na idućim stranicama bit će prikazane prethodno spomenute slike te njihova dodatna objašnjenja [51].



Slika 23. Aksijalna T2 FLAIR TSE (gore lijevo), aksijalna T2 FLAIR TSE BLADE (gore desno), aksijalna T2-TSE (dolje lijevo) i aksijalna T2-TSE BLADE (dolje desno) slika mozga.

Izvor: <https://ars.els-cdn.com/content/image/1-s2.0-S0730725X12002883-gr1.sml>

Na slici 23. pokazuje se da su artefakti pokreta koji se vide u sekvenci T2 FLAIR TSE eliminirani u sekvenci T2 FLAIR TSE BLADE. Krvarenja u frontalnom režnju (gornje strelice) i u desnoj lateralnoj komori (donje strelice) bolje se vizualiziraju u BLADE sekvenci. U BLADE sekvenci (dolje desno), krvarenja u Silvijevoj fisuri (bočne strelice) i na trećoj klijetki (središnje strelice) bolje se vizualiziraju u usporedbi s odgovarajućim konvencionalnom FLAIR sekvencom. U konvencionalnim sekvencama, unutar treće moždane komore se prikazuje hiperintenzitet signala zbog artefakata protoka koji imaju za posljedicu teže identificiranje krvarenja u njoj. Također se pokazuje da su artefakti protoka koji proizlaze iz orbita vide u konvencionalnoj FLAIR sekvenci, a da su eliminirani u T2 FLAIR TSE BLADE sekvenci [51].

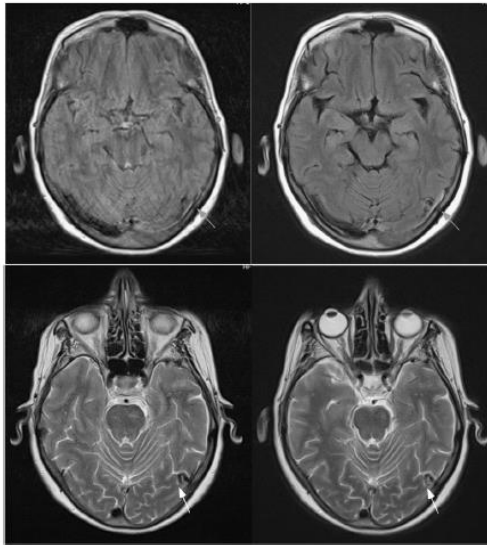


Slika 24. Aksijalna T2 FLAIR TSE (gore lijevo), aksijalna T2 FLAIR TSE BLADE (gore desno), aksijalna T2-TSE (dolje lijevo) i aksijalna T2-TSE BLADE (dolje desno) slika mozga.

Izvor: <https://ars.els-cdn.com/content/image/1-s2.0-S0730725X12002883-gr2.sml>

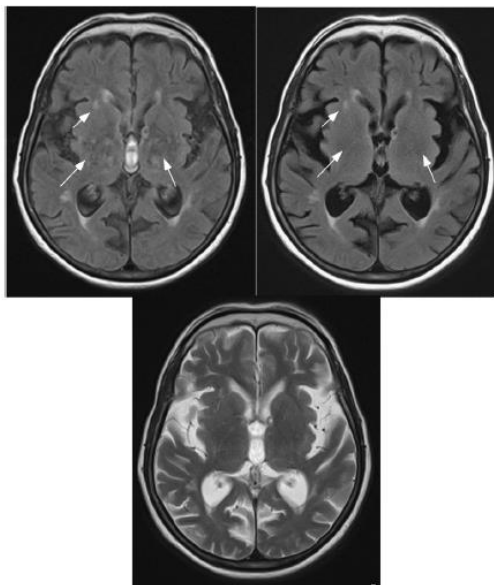
Na slici 24. pokazuje se da su artefakti pokreta koji se vide u sekvenci T2 FLAIR TSE eliminirani u sekvenci T2 FLAIR TSE BLADE. Nadalje, ishemijske lezije bolje se prikazuju u BLADE sekvenci. Također, konvencionalne T2 TSE sekvence rezultiraju s više artefakata pokreta i smanjuju kvalitetu slike u usporedbi s konvencionalnim T2 FLAIR sekvencama jer u FLAIR sekvencama postoji sposobnost postizanja nuliranja CSF-a.

Na idućoj slici 25., sekvenca T2 FLAIR TSE BLADE eliminira artefakte pokreta koji bolje prikazuju AVM u usporedbi s odgovarajućom konvencionalnom sekvencom T2 FLAIR TSE (strelice) [51].



Slika 25. Aksijalna T2 FLAIR TSE (gore lijevo), aksijalna T2 FLAIR TSE BLADE (gore desno), aksijalna T2 TSE (dolje lijevo) i aksijalna T2 TSE BLADE (dolje desno) slika mozga.

Izvor: <https://ars.els-cdn.com/content/image/1-s2.0-S0730725X12002883-gr3.sml>

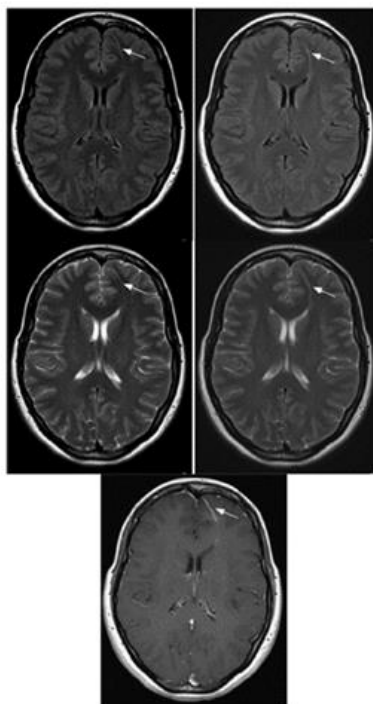


Slika 26. Aksijalna T2 FLAIR TSE (gornja lijeva), aksijalna T2 FLAIR TSE BLADE (gornja desna) i aksijalna T2 TSE BLADE (donja) slika mozga

Izvor: <https://ars.els-cdn.com/content/image/1-s2.0-S0730725X12002883-gr4.sml>

Na slici 26., pokazano je da se artefakti protoka koji se vide u bazalnim ganglijima (donje strelice) u sekvenci T2 FLAIR TSE eliminiraju u sekvenci T2 FLAIR TSE BLADE (donje strelice) što ima za posljedicu bolju vizualizaciju ishemijskih promjena (gornje strelice). Nadalje, na aksijalnoj T2 FLAIR TSE sekvenci, artefakt protoka u desnom frontalnom rogu onemogućava vizualizaciju periventrikularnih ishemijskih lezija u usporedbi s aksijalnom T2 FLAIR TSE BLADE sekvencom. Ovi nalazi su potvrđeni T2 TSE BLADE sekvencom [51].

U sedam slučajeva, gdje je bila uključena AVM, opažena je bolja kvaliteta slike kada su korištene BLADE (T2 TSE, T2 FLAIR) sekvence. U četiri slučaja AVM, BLADE sekvence su uspoređene s odgovarajućim konvencionalnim sekvencama, a u njih tri uočena je bolja vizualizacija patologije (Slika 27.) [51].



Slika 27: Aksijalna T2 FLAIR TSE (prvi red lijevo), aksijalna T2 FLAIR TSE BLADE (prvi red desno), aksijalna T2 TSE (drugi red lijevo) aksijalna T2-TSE BLADE (drugi red desno) i aksijalna T1 TSE s kontrastom (treći red) slika mozga.

Izvor: <https://ars.els-cdn.com/content/image/1-s2.0-S0730725X12002883-gr5.sml>

Na slici 27. BLADE sekvence bolje prikazuju AVM u frontalnom režnju u usporedbi s odgovarajućim konvencionalnim sekvencama (strelice). Nalazi BLADE sekvenci potvrđeni su odgovarajućom T1 TSE sekvencom s intravenskim kontrastom

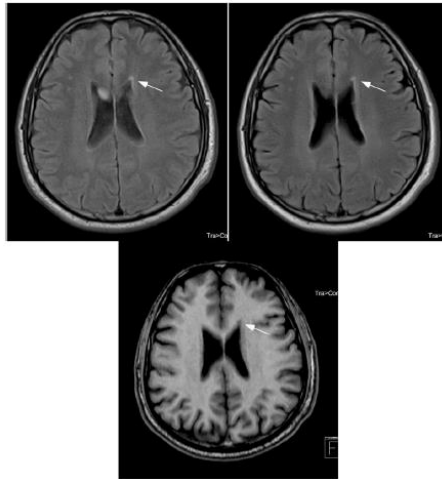
(IV). Važna činjenica je da u šest od sedam slučajeva, u BLADE sekvencama (T2 FLAIR i T2 TSE ) krvne žile prikazane hiperintenzivno [51].

### 3.6.2.3. Razlozi uporabe BLADE sekvenci kod MR snimanja u neuroradiologiji

Autori ovoga istraživanja predlažu da se sekvenca T2 TSE BLADE primijeni u rutinskom protokolu i kod suradljivih i nesuradljivih pacijenata, zbog manjih odstupanja kod konačnog MR prikaza u usporedbi s konvencionalnim sekvencama. Ovu tvrdnju potkrepljuju sljedeće činjenice [51]:

- T2 FLAIR BLADE sekvence mogu se primijeniti kod suradljivih i nesuradljivih pacijenata, kao i kod pacijenata s ventrikularnim lezijama (npr. krvarenja i tumori), jer se može postići poništavanje signala likvora i smanjiti brojne artefakte protoka. Bolje poništavanje likvora je vrlo korisno u prikazivanju kortikalne ishemije i postiže se bolja supresija likvora nasuprot bijele tvari, sive tvari i edema.
- T2 FLAIR BLADE sekvence se preporučuju za primjenu u patologiji stražnje lubanjske jame i bazalnih ganglija (Slika 27.) zbog postojanja brojnih artefakata protoka koji smanjuju kvalitetu slike.
- BLADE sekvence (T2 FLAIR i T2 TSE) trebaju se koristiti u AVM slučajevima i pregledima orbite.
- Uporaba T2 FLAIR BLADE sekvence predlaže se u lezijama frontalnog režnja jer smanjuje artefakte, a u ventrikularnim lezijama jer eliminira artefakte protoka i postiže bolje poništavanje signala likvora.
- Uporaba aksijalnih T2 FLAIR, T2 TSE BLADE sekvenci predlažu se kada postoje periventrikularne lezije. U jednom slučaju, periventrikularni artefakti pojave se kroz lateralne komore, što se vidi u konvencionalnoj FLAIR sekvenci, smanjeno je u BLADE sekvenci gdje se periventrikularna ishemija bolje razlikuje. Ova otkrića potvrđuje T1 GE sekvenca (Slika 28.) [51].





Slika 28: Aksijalna T2 FLAIR TSE (gore lijevo), aksijalna T2 FLAIR TSE BLADE (gore desno) i aksijalna T1 GE (donji) slika mozga

Izvor: <https://ars.els-cdn.com/content/image/1-s2.0-S0730725X12002883-gr6.sml>

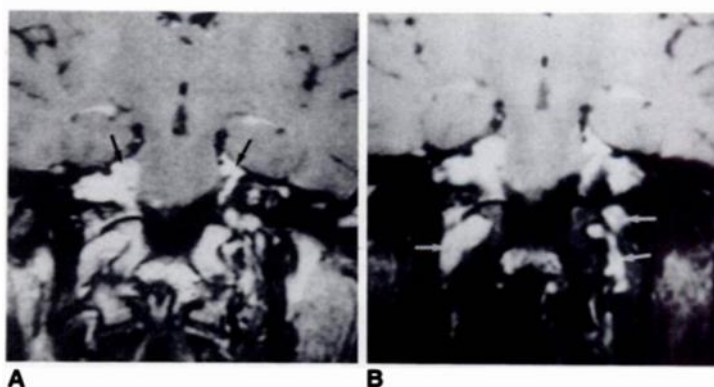
- U primijenjenom kliničkom protokolu, u usporedbi s konvencionalnim sekvencama, BLADE sekvence koristile su manje matrice. Tako bi se smanjilo vrijeme akvizicije, iako bi upotreba velike matrice u BLADE sekvencama mogla dodatno poboljšati ukupnu kvalitetu slike, istodobno eliminirajući artefakte pomicanja i protoka. Međutim, usporedba SNR-a i CNR-a različitih sekvenci zahtijeva da su parametri razlučivosti i vremena skeniranja jednaki (posebno bi razlučivost trebala biti jednaka) [51].
- Smanjivanje veličina matrice konvencionalnih sekvenci kako bi se podudarale s onima BLADE sekvenci također bi skratilo njihovo ukupno vrijeme akvizicije.
- Kod T2 TSE BLADE sekvence koja će se koristiti kao dio rutinskog protokola ima manje vrijeme akvizicije. Međutim, daljnja bi istraživanja trebala biti provedena koristeći različite vrijednosti parametara za matricu, širinu pojasa (engl. *Bandwidth*, BW), duljinu odjeka (engl. *Echo Train Length*, ETL) i vremena akvizicije u patološkim slučajevima i dobrovoljcima kako bi se dobili sigurniji zaključci.
- BLADE sekvence (T2 FLAIR i T2 TSE) sigurno se mogu primijeniti pomoću 3 T MR uređaja s manjom veličinom vokseli. Međutim, nedostatak mu je što su artefakti osjetljivosti i artefakti protoka češći nego kod 1,5 T MR uređaja, ali BLADE sekvence imaju sposobnost njihovog uklanjanja [51].

#### 3.6.2.4. Zaključak o primjeni BLADE sekvenci

BLADE sekvence (T2 TSE i T2 FLAIR) trebaju se koristiti u MR pretragama mozga nesuradljivih pacijenata. U suradljivih pacijenata, sekvence T2 TSE BLADE mogu se koristiti kao dio rutinskog protokola i orbitalnih pregleda. Sekvence T2 FLAIR BLADE mogu se koristiti neobavezno u ispitivanjima AVM-a, orbita, krvarenja, ventrikularnih lezija, lezija u frontalnom režnju, periventrikularnih lezija, lezija u regijama blizu artefakata i lezija u stražnjoj lubanjskoj jami.

#### 3.6.3. Dodatni primjeri kliničke primjene softverskih aplikacija u supresiji masti kod CNS-a

Prvo će se opisati način MR slikanja lezija kranijalnih živaca. Hiperintenzivna koštana srž u bazi lubanje prekriva hiperintenzivne lezije kranijalnih živaca u tom području (IX.- XII. živca). Stoga upotreba supresije masti u kombinaciji s T1 slikom uz primjenu kontrastnog sredstva ima važne kliničke primjene u ovom području. Nakon što se signal masne srži suprimira, hiperintenzivne lezije kranijalnih živaca mogu se otkriti puno lakše (Slika 29. A i B) [4].



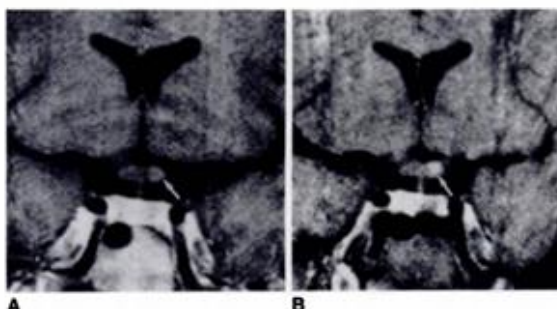
Slika 29. A i B 12-godišnji dječak s neurofibromatozom, tipa 2.

A, koronarna T1 kontrastna slika; B, koronarna T1 kontrastna slika sa supresijom masti prikazuje obostrane schwanome

Izvor: Tien RD. Fat suppression MR imaging in neuroradiology: techniques and clinical application. AJR Am J Roentgenol. 1992 Feb; 373 str

Druga primjena je kod oslikavanja T2 tehnikom sa supresijom masti jednako je korisno sredstvo za poboljšanje otkrivanja lezija i za procjenu cervikalnih limfnih čvorova. T1 slike s kontrastom i supresijom masti mogu bolje prikazati unutarnju teksturu limfnih čvorova. Preporučuju se T1 konvencionalne slike bez kontrasta, jer osiguravaju da se na slikama gdje je mast suprimirana ne zanemaruju lezije koje sadrže lipide i odobravaju činjenicu da sve istaknute lezije otkrivene supresijom masti, ustvari područja imbibirana kontrastom, a ne područja koja sadrže tvar koja je svojstveno svijetla na T1 slikama, poput proteinske tekućine ili methemoglobina [4].

Treća primjena jest kod snimanja orbita s T1 slikama s kontrastom i supresijom masti i vjerojatno bi trebalo zamijeniti konvencionalno slikanje s T1 kontrastnom slikom, kao i kod oslikavanja glave i vrata, jer pruža najbolje anatomske detalje, poboljšava otkrivanje lezija i definira bolje tkivno sučelje. Kao primjer se navodi optički neuritis, gdje se na T1 slikama s kontrastom uočava blago intenzivnija hijazma s lijeve strane. Nakon primjene softvera supresije masti, ova lezija postaje intenzivnija, iako je ne okružuje masnoća (Slika 30. A i B).

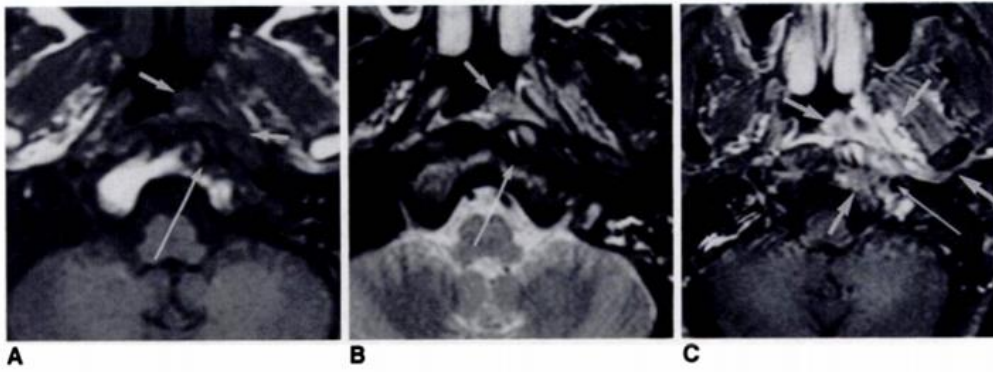


Slika 30. A i B 35-godišnji pacijent s akutnim početkom gubitka vida (optički neuritis)

Slika 30. A, T1 slika s kontrastom; B, T1 slika s kontrastom i supresijom masti

Izvor: Tien RD. Fat-suppression MR imaging in neuroradiology: techniques and clinical application. *AJR Am J Roentgenol.* 1992 Feb; 374 str

Četvrta primjena tehnike supresije masti izuzetno je korisna u procjeni tumora i limfnih čvorova u području glave i vrata, uključujući nazofarinks, orofarinks, hipofarinks i grkljan. Supresijom masti, istaknuti tumori i čvorovi postaju puno jasniji, kao i blago istaknutije lezije. U nekim je slučajevima izuzetno teška klinička procjena ako se tumor nalazi u karotidnom prostoru ili u bazi lubanje. Kontrastom pojačana T1 slika sa supresijom masti je metoda izbora za takve lezije (Slika 31. A, B i C) [4].

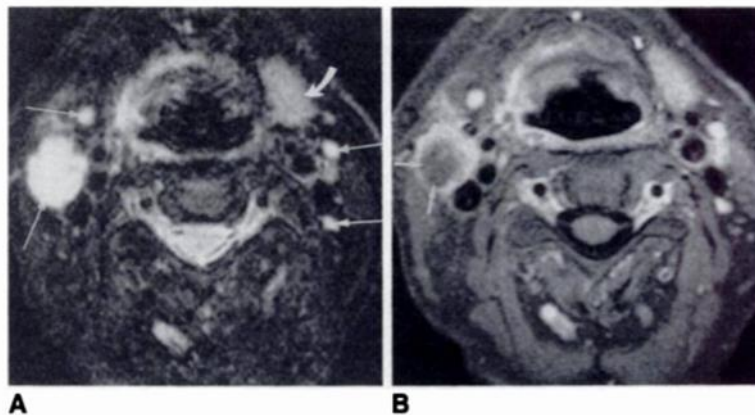


Slika 31. A, B i C 39-godišnjak sa planocelularnim karcinomom nazofarinksa

Slika 31. A, Aksijalna T1 slika karcinoma nazofarinska; B, aksijalna T2 slika istog područja; C, aksijalna T1 slika s kontrastom i suprimiranom masti

Izvor: Tien RD. Fat-suppression MR imaging in neuroradiology: techniques and clinical application. AJR Am J Roentgenol. 1992 Feb; 374 str

Peta primjena je kod prikaza unutarne teksture velikog nekrotičnog limfnog čvora, gdje T1 slike s kontrastom i supresijom masti bolje prikazuju anatomske detalje nego T2 slike sa suprimiranom masti (Slika 32. A i B). Ova karakteristika može biti korisna u razlikovanju nekrotičnih metastatskih limfnih čvorova od reaktivnih limfnih čvorova [4].



Slika 32. A i B 65-godišnjak s poviješću karcinoma pločastih stanica orofarinksa u kojeg je masa na desnoj strani vrata nedavno razvijena.

Slika 32.A, Aksijalna T2 slika sa supresijom masti gornjeg dijela vrata; slika pokazuje hiperintenzivne limfne čvorove (ravne strelice), zakrivljena strelica prikazuje normalnu submandibularnu žlijezdu;

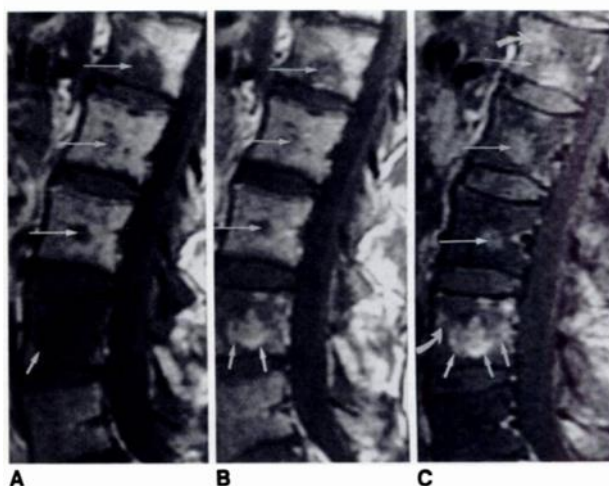
B, aksijalna T1 slika s kontrastom sa supresijom masti pokazuje pojačanje svih limfnih čvorova

Izvor: Tien RD. Fat-suppression MR imaging in neuroradiology: techniques and clinical application. AJR Am J Roentgenol. 1992 Feb; 375 str

Šesti primjer primjene jest kod optičkog neuritisa i perineuritisa, koji mogu biti mnogo bolje dijagnosticirani na kontrastnim T1 slikama sa supresijom masti nego na konvencionalnim slikama. U slučaju optičkog meningioma, naglašavanje tumora ovojnice živca može se mnogo lakše vidjeti na slikama sa supresijom masti [4].

Sedmi primjer kod kojeg je snimanje sa supresijom masti korisno je pri snimanju kralježnice, jer omogućuje razliku između masti i methemoglobina i može pomoći u diferencijalnoj dijagnozi masti koja sadrži dermoid ili lipom. Supresija masti u kombinaciji s kontrastnim sredstvom gadopentetat dimeglumina može poboljšati otkrivanje lezije u bolesnika s metastatskom ili infektivnom bolešću kralježnice. Metastaze kralježnice obično zamjenjuju zdravu koštanu srž i imaju niži intenzitet signala na konvencionalnim T1 slikama. Obavezno treba snimiti T1 sagitalnu nativnu sliku, bez supresije. Potom, T1 slika s kontrastom i supresijom masti može dobro pokazati metastaze u kostima, za razliku od suprimirane normalne koštane srži (Slika 33. A, B i C). Na tim slikama, epiduralni metastatski tumor neće biti zamijenjen s epiduralnom masti [4].

Osmi primjer primjene čine slučajevi uređenih lezija kao što je intramedularni lipom ili lipomielomeningocele, gdje je hiperintenzivni signal zabilježen na T1 slikama može biti ili iz masti ili iz methemoglobina. Tehnikom supresije masti može se lako ukloniti signal masti iz ovih masa i tako pomaže u diferencijalnoj dijagnozi.



Slika 33. A, B i C 31-godišnjakinja s metastazama pluća i bol u leđima.

Slika 33 A, Sagitalna T1 slika prikazuje nekoliko područja žarišno niskog intenziteta signala (duge strelice). L4 trup kralješka ima jednoliko hipointenzivan signal (kratke strelice);

B, sagitalna T1 slika kontrastna slika ne pokazuje značajno imbibiranje lezije u L1-L3 (dugačke strelice). Imbibicija trupa kralježaka L4 je nepravilna (kratke strelice);

C, sagitalna T1 kontrastna slika sa supresijom masti jasno pokazuje abnormalno imbibiranje lezija od L1-L3 (duge ravne strelice). Imbibiranje lezije L4 je izrazitije (kratke ravne strelice). Područja abnormalnog imbibiranja na L1 i L4 (zakrivljene strelice) mogu se lako prepoznati samo na slikama na kojima je primijenjena supresija masti.

Izvor: Tien RD. Fat-suppression MR imaging in neuroradiology: techniques and clinical application. AJR Am J Roentgenol. 1992 Feb; 377 str

## 4. ZAKLJUČAK

Primjenom navedenih softverskih tehnika za supresiju masti u neuroradiološkom području uvelike je poboljšana i ubrzana dijagnostička analiza pojedinih patoloških bolesti i anomalija CNS-a. Kroz različite relevantne činjenice iz obrađenih znanstvenih istraživanja i navedene literature, može se donijeti vrlo jasan zaključak. Tehnike saturacije masti preporučuju se za supresiju signala anatomskih regija koja sadrže veću količinu masnog tkiva i za pouzdano dobivanje kontrastnog prikaza.

Iz tih saznanja, vrlo važno je poznavati fizikalni princip rada osnovnih sekvenci za saturaciju masti. Detaljnijim proučavanjem osnovnih sekvenci, stvaraju se dobri temelji za uporabu modificiranih tehnika supresije masti. Kako bi se maksimalizirao učinak primjene tih sekvenci, također je jako važno poznavati standardni namještaj pacijenta kod pojedine MR pretrage u ovom području. Bez pravilnog namještaja, nema ni adekvatne primjene sekvenci za saturaciju masti. Uz sve to, bitno je da su radiolozi i radiološki tehnolozi svjesni prednosti i nedostataka različitih softverskih tehnika supresije masti dostupnih za MR snimanje CNS-a, kako bi odabrali najprikladniju tehniku za određenu situaciju u kliničkoj praksi.

Glavni nedostaci ovih tehnika su osjetljivost na neravnomjernost magnetskog polja, artefakti nastali zbog pogrešne registracije signala i nepouzdanost kada se koristi s MR uređajima male snage magnetskog polja.

Neke od glavnih prednosti su:

- IR tehnike omogućuju homogenu i potpunu supresiju masti i mogu se koristiti s MR uređajima male snage
- STIR je posebno snažna softverska aplikacija supresije masti pri svakoj jačini polja, uključujući 3 T, ali može imati nizak SNR
- CHES ima viši SNR od STIR-a, ali ograničen je heterogenošću polja pri 3 T
- Hibridne (SPIR i SPAIR) sekvence, Dixonove i BLADE tehnike nude SNR-učinkovitu supresiju masti kod snimanja CNS-a, ali i muskuloskeletnog sustava

- Sekvenca pobude vode koristi prednost šireg spektralnog razdvajanja masti i vode u ovim hibridnim sekvencama i ima relativno brzo vrijeme akvizicije i visoki CNR
- Dobro izvršena MR pretraga CNS-a, postiže se također kvalitetnom suradnjom i komunikacijom između radiologa i radiološkog tehnologa, ali i komunikacijom radiološkog tehnologa i pacijenta, te pridržavanjem točno propisanih protokola u određenoj zdravstvenoj ustanovi. Razvoj sekvenci za supresiju masti uvelike je pridonio preciznijoj i lakšoj MR dijagnozi CNS-a, ali uvijek ima mjesta za bolji i učinkovitiji razvoj, koji se željno očekuje u skoroj budućnosti.



## 5. LITERATURA

1. Brooks JJ; Perosio PM. Adipose tissue. In: Sternberg SS, ed. *Histology for pathologists*. New York, NY: Raven, 1992; 33–60
2. Ham AW. *Histology*. 9th ed. Philadelphia, Pa: Lippincott, 1987; 180–187
3. Mao J, Yan H. Fat tissue and fat suppression. *Magn Reson Imaging* 1993; 11: 385–393
4. Tien RD. Fat-suppression MR imaging in neuroradiology: techniques and clinical application. *AJR Am J Roentgenol*. 1992 Feb;158(2):369-79. doi: 10.2214/ajr.158.2.1729800. PMID: 1729800.
5. Simon JH, Szumowski J. Chemical shift imaging with paramagnetic contrast material enhancement for improved lesion depiction. *Radiology* 1989;171 :539-543
6. Bobman SA, Atlas SW, Usterud J, Grossman RI. Postoperative lumbar spine: contrast enhanced chemical shift MR imaging. *Radiology* 1991;179:557-562
7. Tien RD, Hesselink JR, Chu PK, et al. Improved detection and delineation of head and neck lesions with fat-suppression spin-echo MR imaging. *AJNR* 1991;12:19-24
8. Tien AD, Chu PK, Hesselink JR, Szumowski J. Intra- and para-aortic lesions: value of fat-suppression MR imaging with paramagnetic contrast enhancement. *AJNR* 1991;12:245-253
9. Tien AD, Hesselink JR, Szumowski J. MR fat suppression combined with Gd-DTPA enhancement in optic neuritis and perineuritis. *J Comput Assist Tomogr* 1991;15:223-227
10. Barakos JA, Dillon WP, Chew WM. Orbit, skullbase, and pharynx: contrast-enhanced fat suppression MR imaging. *Radiology* 1991;179: 191-198
11. Simon J, Szumowski J, Totterman S, et al. Fat-suppression MR imaging of the orbit. *AJNR* 1988;9:961-968

12. Mitchell DO, Vinitzki S, Ritkin MD, et al. Sampling bandwidth and fat suppression: effects on k<sub>xy</sub> TR/TE MR imaging of the abdomen and pelvis at 1.5 T. *AiR* 1989;153:419-425
13. Daniels DL, Kneeland JB, Shimakawa A. MR imaging of the optic nerve sheath: correcting the chemical shift misregistration effect. *AJNR* 1986;7:249-253
14. Strugačević P. Teorijska osnova MRI tehnike, Osijek: Klinička bolnica Osijek, 2009.; 42-55
15. Bydder GM, Pennock JM, Steiner RE, Khenia S, Payne JA, Young IR. The short TI inversion recovery sequence: an approach to MR imaging of the abdomen. *Magn Reson Imaging* 1985;3(3): 251–254
16. Bydder GM, Young IR. Clinical use of the partial saturation and saturation recovery sequences in MR imaging. *J Comput Assist Tomogr* 1985;9(6): 1020–1032
17. Smith RC, Constable RT, Reinhold C, McCauley T, Lange RC, McCarthy S. Fast spin echo STIR imaging. *J Comput Assist Tomogr* 1994;18(2): 209–213
18. Atlas SW, Grossman RI, Hackney DB, Goldberg HI, Bilaniuk LT, Zimmerman RA. STIR MR imaging of the orbit. *AJR Am J Roentgenol* 1988;151(5): 1025–1030
19. Bydder GM, Young IA. MR imaging: clinical use of the inversion recovery sequence. *J comput Assist Tomogr* 1985;9:659-675
20. Dwyer AJ, Frank JA, Sank VJ, et al. Short-TI inversion-recovery pulse sequence: analysis and initial experience in cancer imaging. *Radiology* 1988; 168:827-836
21. Atlas SW, Grossman RI, Hackney DB, et al. STIR MR imaging of the orbit. *AiR* 1988;151:1025-1030
22. Haase A, Frahm J, Hänicke W, Matthaei D. 1H NMR chemical shift selective (CHESS) imaging. *Phys Med Biol* 1985;30(4):341–344
23. Keller PJ, Hunter WW Jr, Schmalbrock P. Multi section fat-water imaging with chemical shift selective presaturation. *Radiology* 1987;164(2):539–541
24. Bley TA, Wieben O, François CJ, Brittain JH, Reeder SB. Fat and water magnetic resonance imaging. *J Magn Reson Imaging* 2010;31(1): 4–18

25. Del Grande F, Santini F, Herzka DA, Aro MR, Dean CW, Gold GE, Carrino JA. Fat-suppression techniques for 3-T MR imaging of the musculoskeletal system. *Radiographics*. 2014 Jan-Feb;34(1):217-33. doi: 10.1148/rg.341135130. PMID: 24428292; PMCID: PMC4359893
26. Meyer CH, Pauly JM, Macovski A, Nishimura DG. Simultaneous spatial and spectral selective excitation. *Magn Reson Med* 1990;15(2): 287–304
27. Dixon WT. Simple proton spectroscopic imaging. *Radiology* 1984;153: 189-194
28. Buxton RB, Wismer GL, Brady TJ, et al. Quantitative proton chemical shift imaging. *Magn Reson Med* 1986;3:881-900
29. Borrett JA, Chenevert TL, Meyer CR, et al. Chemical shift-based true water and fat images: regional phase correction of modified spin-echo MR
30. Maudsley AA, Hilal 5K. Field inhomogeneity correction and data processing for spectroscopic imaging. *Magn Reson Med* 1985;2:218-233
31. Glover GH, Schneider E. Three-point Dixon technique for true water/fat decomposition with B<sub>0</sub> inhomogeneity correction. *Magn Reson Med* 1991;18 (2):371–383
32. Glover GH. Multipoint Dixon technique for water and fat proton and susceptibility imaging. *J Magn Reson Imaging* 1991;1(5): 521–530
33. Szumowski J, Plewes DB. Separation of lipid and water MR imaging signals by chopper averaging in the time domain. *Radiology* 1987; 165:247-250

34. Szumowski J, Eisen JK, Vinitzki S, et al. Hybrid methods of chemical-shift imaging. *Magn Reson Med* 1989;9:379-388
35. Poon CS, Szumowski J, Plewes DB, et al. Fat/water quantitation and differential relaxation time measurement using chemical shift imaging technique. *Magn Reson Imaging* 1989;7:369-382
36. Lauenstein TC, Sharma P, Hughes T, Heberlein K, Tudorascu D, Martin DR. Evaluation of optimized inversion-recovery fat-suppression techniques for T2-weighted abdominal MR imaging. *J Magn Reson Imaging* 2008;27(6):1448–1454
37. Chhabra A, Andreisek G, Soldatos T, et al. MR neurography: past, present, and future. *AJR Am J Roentgenol* 2011;197(3):583–591
38. Chhabra A, Lee PP, Bizzell C, Soldatos T. 3 Tesla MR neurography: technique, interpretation, and pit falls. *Skeletal Radiol* 2011;40(10):1249–1260
39. Chhabra A, Faridian-Aragh N. High-resolution 3-T MR neurography of femoral neuropathy. *AJR Am J Roentgenol* 2012;198(1): 3–10
40. Elmaoğlu, M; Çelik, A. MRI Handbook Physics, Patient Positioning and Protocols, Istanbul: Springer, 2012.; 47; 66-67; 99-180
41. Simon J, Szumowski J, Totterman S, et al. Fat-suppression MR imaging of the orbit. *AJNR* 1988;9:961-968
42. Barakos JA, Dillon WP, Chew WM. Orbit, skullbase, and pharynx: contrast-enhanced fat suppression MR imaging. *Radiology* 1991;179: 191-198
43. Szumowski J, Plewes DB. Separation of lipid and water MR imaging signals by chopper averaging in the time domain. *Radiology* 1987;165: 247-250
44. Dalley AW, Maravilla KR, Cohen W. Optimization of MR imaging for extracranial head and neck lesions: comparison of multiple pulse sequences and gadolinium (abstr). *Radiology* 1989;173(P):251
45. Bydder GM, Steiner GM, Blumgart LH, et al. MR imaging of the liver using short TI inversion recovery sequences. *J Comput Assist Tomogr* 1985;9: 1084-1089

46. Bydder GM, Young IA. MR imaging: clinical use of the inversion recovery sequence. *J Comput Assist Tomogr* 1985;9:659-675
47. Prorok A, ed. *Signa applications guide, vol. II*. Milwaukee, WI: General Electric Medical Systems, 1990:23
48. Rosen BR, Wedeen VJ, Brady TJ. Selective saturation NMR imaging. *J Comput Assist Tomogr* 1984;8:813-81856.
49. Dale B.M., Brown M.A., Semelka R. C. *MRI Basic Principles and Applications*, UK: WILEY Blackwell, 2015: str. 200-202
50. Gaddikeri S, Mossa-Basha M, Andre JB, Hippe DS, Anzai Y. Optimal Fat Suppression in Head and Neck MRI: Comparison of Multipoint Dixon with 2 Different Fat-Suppression Techniques, Spectral Presaturation and Inversion Recovery, and STIR. *AJNR Am J Neuroradiol*. 2018 Feb;39(2):362-368. doi: 10.3174/ajnr.A5483. Epub 2017 Dec 14. PMID: 29242364; PMCID: PMC7410601
51. Lavdas E, Mavroidis P, Kostopoulos S, Glotsos D, Roka V, Topalzikis T, Bakas A, Oikonomou G, Papanikolaou N, Batsikas G, Kaffes I, Kechagias D. Improvement of image quality using BLADE sequences in brain MR imaging. *Magn Reson Imaging*. 2013 Feb;31(2):189-200. doi: 10.1016/j.mri.2012.08.001. Epub 2012 Sep 7. PMID: 22959874.

## **6. ŽIVOTOPIS**

### **Osobni podatci**

Ime i prezime: Mia Gašpar

Datum i mjesto rođenja: 10.05.1999.; Knin

### **Obrazovanje**

2007.-2010. god. OŠ Domovinske Zahvalnosti u područnoj školi u Kijevu

2010.-2012. god. OŠ Milana Begovića u Vrlici

2012.-2014. god. OŠ Domovinske Zahvalnosti u Kninu

2014.-2018. god. SŠ Lovre Montija u Kninu (smjer: opća gimnazija)

2018. god. Sveučilište u Splitu, Sveučilišni odjel zdravstvenih studija (smjer: radiološka tehnologija)

### **Osobne vještine i kompetencije**

Materinji jezik: hrvatski

Ostali jezici: engleski i njemački (B2)

Računalne vještine: MS Office