

Učestalost citološki dijagnosticiranih papilarnih karcinoma štitne žlijezde u 2019. godini

Romić, Tina

Undergraduate thesis / Završni rad

2021

Degree Grantor / Ustanova koja je dodijelila akademski / stručni stupanj: **University of Split / Sveučilište u Splitu**

Permanent link / Trajna poveznica: <https://um.nsk.hr/um:nbn:hr:176:534143>

Rights / Prava: [In copyright](#) / [Zaštićeno autorskim pravom.](#)

Download date / Datum preuzimanja: **2025-03-04**

Repository / Repozitorij:



Sveučilišni odjel zdravstvenih studija
SVEUČILIŠTE U SPLITU

[Repository of the University Department for Health Studies, University of Split](#)



UNIVERSITY OF SPLIT



SVEUČILIŠTE U SPLITU

Podružnica

SVEUČILIŠNI ODJEL ZDRAVSTVENIH STUDIJA
MEDICINSKO LABORATORIJSKA DIJAGNOSTIKA

Tina Romić

**UČESTALOST CITOLOŠKI DIJAGNOSTICIRANIH
PAPILARNIH KARCINOMA ŠTITNE ŽLIJEZDE U 2019.
GODINI**

Završni rad

Split, 2021.

SVEUČILIŠTE U SPLITU

Podružnica

SVEUČILIŠNI ODJEL ZDRAVSTVENIH STUDIJA

PREDDIPLOMSKI SVEUČILIŠNI STUDIJ

MEDICINSKO LABORATORIJSKA DIJAGNOSTIKA

Tina Romić

**UČESTALOST CITOLOŠKI DIJAGNOSTICIRANIH
PAPILARNIH KARCINOMA ŠTITNE ŽLIJEZDE U 2019.
GODINI**

**FREQUENCY OF CYTOLOGICALLY DIAGNOSED
THYROID PAPILLARY CARCINOMA IN 2019.**

Završni rad/ Bachelor's Thesis

Mentor:

Dr.sc. Renata Beljan Perak

Split, 2021.

Zahvaljujem se svojoj mentorici dr.sc. Renati Beljan Perak na povjerenju, usmjeravanju i stručnom vodstvu pri izradi završnog rada.

Veliko hvala mojoj obitelji i dečku na neizmornoj podršci ,razumijevanju i strpljenju tijekom svih godina studiranja.

TEMELJNA DOKUMENTACIJSKA KARTICA

ZAVRŠNI RAD

Sveučilište u Splitu

Sveučilišni odjel zdravstvenih studija

Preddiplomski sveučilišni studij medicinsko laboratorijske dijagnostike

Znanstveno područje: Biomedicina i zdravstvo

Znanstveno polje: Kliničke medicinske znanosti

Mentor: dr.sc. Renata Beljan Perak

UČESTALOST CITOLOŠKI DIJAGNOSTICIRANIH PAPILARNIH KARCINOMA ŠTITNE ŽLIJEZDE U 2019. GODINI

Tina Romić, 311229

Sažetak: CILJ ISTRAŽIVANJA: Ciljevi ovog istraživanja su određivanje udjela papilarnih karcinoma u ukupnom broju punktata štitne žlijezde u 2019 godini, određivanje raspodjele po dobi, spolu, veličini i zastupljenosti pojedinom režnju štitne žlijezde. MATERIJALI I METODE: U istraživanje je uključeno 3186 uzoraka čvorova u štitnoj žlijezdi punktiranih na Zavodu za nuklearnu medicinu KBC Split, od 1.siječnja 2019. do 31.prosinca 2019.godine.Podaci o rezultatima citološke analize punktata dobiveni su uvidom u medicinsku dokumentaciju(računalna baza podataka KBC Split). REZULTATI: Od 3186 punktata njih 57 (1,79%) je sa citološkom dijagnozom papilarnog karcinoma. Papilarni karcinom je bio učestaliji u žena (80.7%),a najučestaliji je u dobi između 40-49 godina.50,9% papilarnih karcinoma bilo je manje od 1cm,a najčešće je bio zastupljen u desnom režnju štitne žlijezde 35,1%.Nije utvrđena povezanost veličine tumora i dobi pacijenta te zastupljenosti u pojedinom režnju. ZAKLJUČAK: Papilarni karcinom je posljednjih godina zbog zamjetnog porasta novooboljelih u žarištu kliničkog interesa svih medicinskih struka koje se bave bolestima štitnjače. Citološka punkcija i uzorkovanje ne zahtjeva sofisticiranu aparaturu, lako se izvodi, ma veliku osjetljivost i specifičnost i zbog toga je metoda izbora u dijagnostici ne samo papilarnog već i drugih tumora štitne žlijezde kao i u procjeni metastatske bolesti.

Ključne riječi: štitnjača, papilarni karcinom, citologija

Rad sadrži: 35 stranica, 12 slika, 4 tablice, 28 literaturnih referenci

Jezik izvornika: hrvatski

BASIC DOCUMENTATION CARD

BACHELOR THESIS

University of Split

Univeristy Department for Health Studies

Undergraduate university study of medical laboratory diagnostics

Scientific area: Biomedicine and health

Scientific field: Clinical medical science

Supervisor: dr.sc. Renata Beljan Perak

FREQUENCY OF CYTOLOGICALLY DIAGNOSED THYROID PAPILLARY CARCINOMA IN 2019

Tina Romić, 311229

Summary: OBJECTIVE OF THE RESEARCH: The objectives of this study are to determine the share of papillary carcinomas in the total number of thyroid FNA samples in 2019, to determine the distribution by age, sex, size and representation in each lobe of the thyroid gland. MATERIALS AND METHODS: The study included 3186 samples punctured at the Department of Nuclear Medicine KBC Split, from January 1, 2019 to December 31, 2019. The results of cytological analysis of punctures were obtained by inspecting the medical documentation (computer database KBC Split). RESULTS: Out of 3186 punctures, 57 (1.79%) had a cytological diagnosis of papillary carcinoma. Papillary carcinoma was more common in women (80.7%), and the most common was in the age group of 40-49 years. 50.9% of papillary carcinomas were is less than 1 cm, and was most often present in the right lobe of the thyroid gland 35.1%. No correlation was found between tumor size and age of the patient and the prevalence in each lobe. CONCLUSION: Papillary carcinoma in recent years is due to the marked increase of new cases in the focus of clinical interest of all medical professions dealing with thyroid disease .Cytological puncture and sampling does not require sophisticated equipment, it is easy to perform, has great sensitivity and specificity and therefore the method of choice in the diagnosis of not only papillary but also other thyroid tumors and in the assessment of metastatic disease.

Keywords: thyroid, papillary carcinoma, cytology

Thesis contains: 35 pages, 12 figures, 4 tables, 28 references

Original in: Croatian

SADRŽAJ

SAŽETAK	I
SUMMARY	II
SADRŽAJ	III
1. UVOD	1
1.1. ANATOMIJA I FIZIOLOGIJA ŠTITNJAČE	1
1.2. PATOHISTOLOŠKA PODJELA LEZIJA ŠTITNE ŽLIJEZDE	2
1.3. PAPILARNI KARCINOM ŠTITNJAČE	3
1.3.1. Definicija	3
1.3.2. Etiologija	6
1.3.3 Epidemiologija	6
1.3.4 Patohistološka klasifikacija	7
<i>1.3.4.1. Klasični tip</i>	<i>8</i>
<i>1.3.4.2. Folikularni podtip</i>	<i>9</i>
<i>1.3.4.3. Trabekularni ili solidni podtip</i>	<i>10</i>
<i>1.3.4.4. Difuzno sklerotirajući podtip</i>	<i>10</i>
<i>1.3.4.5. Onkocitni podtip</i>	<i>10</i>
<i>1.3.4.6. Tall cell podtip</i>	<i>10</i>
1.3.5. Pregled klasifikacijskih sustava	11
1.3.6. Kliničke osobitosti	12
1.3.7. Dijagnostika	12
1.3.8. Ultrazvučna dijagnostika	12
1.3.9. Citološka dijagnostika	14
1.3.10. Prognoza i liječenje	15
2. CILJ RADA	16
3. MATERIJALI I METODE	17
3.1. MATERIJALI	17
3.2. METODE	17
3.3. STATISTIČKA ANALIZA	17
4. REZULTATI	18
5. RASPRAVA	22
6. ZAKLJUČCI	24
7. LITERATURA	25
8. ŽIVOTOPIS	28
PRILOZI	29

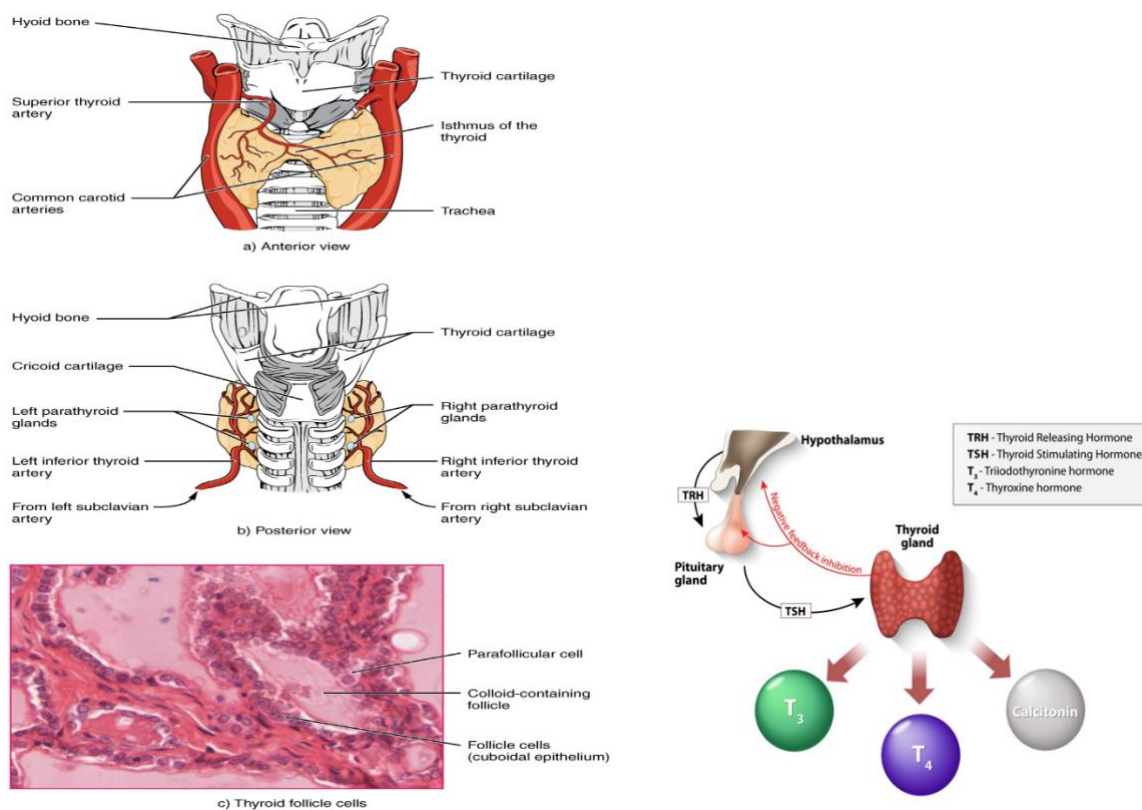
1. UVOD

1.1. ANATOMIJA I FIZIOLOGIJA ŠTITNJAČE

Štitna žlijezda ili štitnjača jedna je od endokrinih žlijezda s unutarnjim izlučivanjem i jedan od najprokrvljenijih organa u našem organizmu. Sintetizira hormone koji direktno prelaze u krvne žile, a utječu na brojne funkcije organizma. Štitnjača se nalazi na prednjoj strani vrata ispred dušnika kojega okružuje tvoreći potkovasti oblik. Sastoji se od lijevog i desnog režnja povezanih središnjim uskim dijelom žlijezde odnosno istmusom. Budući da je vanjski dio razvijeniji, a središnji tanji, štitnjača je u obliku slova H. Režnjevi su dugački oko 40 mm, a široki 20-25 mm dok joj masa približno iznosi od 12 do 20 g. (1). Izvana je tanki sloj vezivnog tkiva koji ulazi u žlijezdu i stvara pseudolobule. Opskrbljena je krvlju sa dvije tiroidne arterije, a venska cirkulacija ide putem dvije skupine tiroidnih vena. Slika 1.

Tkivo štitnjače sastavljeno je od folikula koji su obloženi s tri vrste epitelnih stanica: endotelnim stanicama, cilindričnim i kubičnim. Endotelne su neaktivne, kubične luče koloid u lumen folikula, a cilindrične resorbiraju koloid koji sadržava tireoglobulin, oslobađaju aktivne hormone i luče ih u krvotok. Epitelne stanice sa obilnom, crvenkastom (acidofilnom) citoplazmom se nazivaju onkociti ili Hurthleove stanice (2). U lumenu folikula se nalazi eozinofilni materijal kojeg nazivamo koloid. U međufolikularnoj stromi su nakupine ili pojedinačne parafolikularne ili C stanice koje izlučuju hormon kalcitonin koji regulira razinu kalcijevih iona u svim tjelesnim tekućinama (3).

Hipotalamus luči tireotropin (TRH) koji stimulira hipofizu na lučenje tiroid stimulirajućeg hormona (TSH) koji djeluje na izlučivanje trijodtironina (T3) i tiroksina (T4) u štitnoj žlijezdi. Stvoreni hormoni štitne žlijezde pohranjuju se u tireoglobulin, odnosno koloid (2).



Slika 1. Anatomija i fiziologija štitnjače

Izvor: <https://open.oregonstate.edu/aandp/chapter/17-4-the-thyroid-gland/>

1.2. PATOHISTOLOŠKA PODJELA LEZIJA ŠTITNE ŽLIJEZDE

Lezije u štitnoj žlijezdi se dijele na tumorske i netumorske.

Netumorske lezije: upale i hiperplazije

Tumorske lezije: primarne i sekundarne

Klasifikacija tumora štitne žlijezde prema svjetskoj zdravstvenoj organizaciji (WHO) prikazna je na slici 2.

WHO classification of tumours of the thyroid gland (2017)			
Follicular adenoma	8330/0	Paraganglioma and mesenchymal/stromal tumours	
Hyalinizing trabecular tumour	8336/1*	Paraganglioma	8693/3
Other encapsulated follicular-patterned thyroid tumours		Peripheral nerve sheath tumours (PNSTs)	
Follicular tumour of uncertain malignant potential	8335/1*	Schwannoma	9560/0
Well-differentiated tumour of uncertain malignant potential	8348/1*	Malignant PNST	9540/3
Noninvasive follicular thyroid neoplasm with papillary-like nuclear features	8349/1*	Benign vascular tumours	
Papillary thyroid carcinoma (PTC)		Haemangioma	9120/0
Papillary carcinoma	8260/3	Cavernous haemangioma	9121/0
Follicular variant of PTC	8340/3	Lymphangioma	9170/0
Encapsulated variant of PTC	8343/3	Angiosarcoma	9120/3
Papillary microcarcinoma	8341/3	Smooth muscle tumours	
Columnar cell variant of PTC	8344/3	Leiomyoma	8890/0
Oncocytic variant of PTC	8342/3	Leiomyosarcoma	8890/3
Follicular thyroid carcinoma (FTC), NOS	8330/3	Solitary fibrous tumour	8815/1
FTC, minimally invasive	8335/3	Hematolymphoid tumours	
FTC, encapsulated angioinvasive	8339/3	Langerhans cell histiocytosis	9751/3
FTC, widely invasive	8330/3	Rosai-Dorfman disease	
Hürthle (oncocytic) cell tumours		Follicular dendritic cell sarcoma	9758/3
Hürthle cell adenoma	8290/0	Primary thyroid lymphoma	
Hürthle cell carcinoma	8290/3	Germ cell tumours	
Poorly differentiated thyroid carcinoma	8337/3	Benign teratoma	9080/0
Anaplastic thyroid carcinoma	8020/3	Immature teratoma	9080/1
Squamous cell carcinoma	8070/3	Malignant teratoma	9080/3
Medullary thyroid carcinoma	8345/3	Secondary tumours	
Mixed medullary and follicular thyroid carcinoma	8346/3		
Mucoepidermoid carcinoma	8430/3		
Sclerosing mucoepidermoid carcinoma with eosinophilia	8430/3		
Mucinous carcinoma	8480/3		
Ectopic thymoma	8580/3		
Spindle epithelial tumour with thymus-like differentiation	8588/3		
Intrathyroid thymic carcinoma	8589/3		

The first four digits indicate the specific histological term; the fifth digit after the slash (/) is the behavior code, including /0 for benign tumours, /1 for unspecified, borderline, or uncertain behavior, /2 for carcinoma in situ and grade III intraepithelial neoplasia, and /3 for malignant tumours

* These new codes were approved by the IARC/WHO Committee for ICD-O

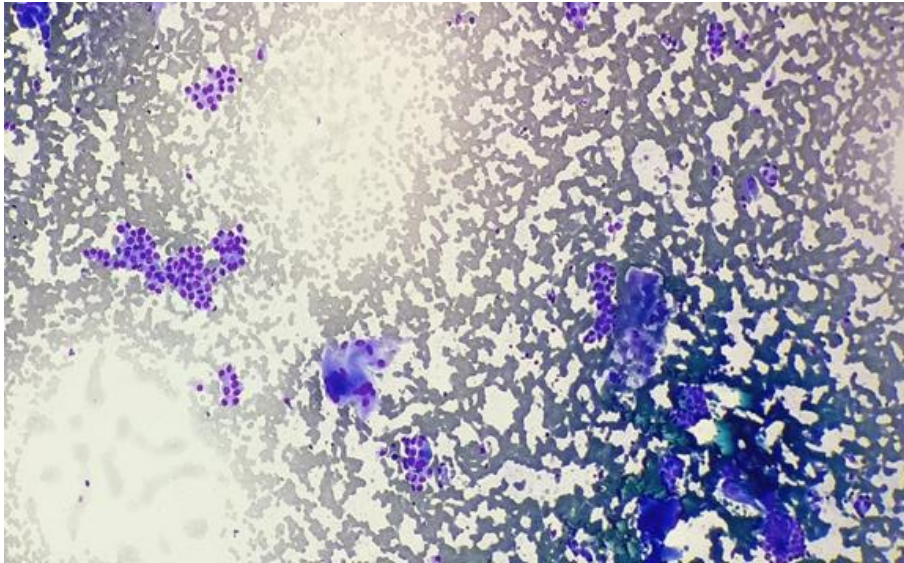
Slika 2. Klasifikacija tumora štitnjače prema svjetskoj zdravstvenoj organizaciji (WHO) iz 2017 godine

Izvor: <https://www.pathologyoutlines.com/topic/thyroidwho.html>

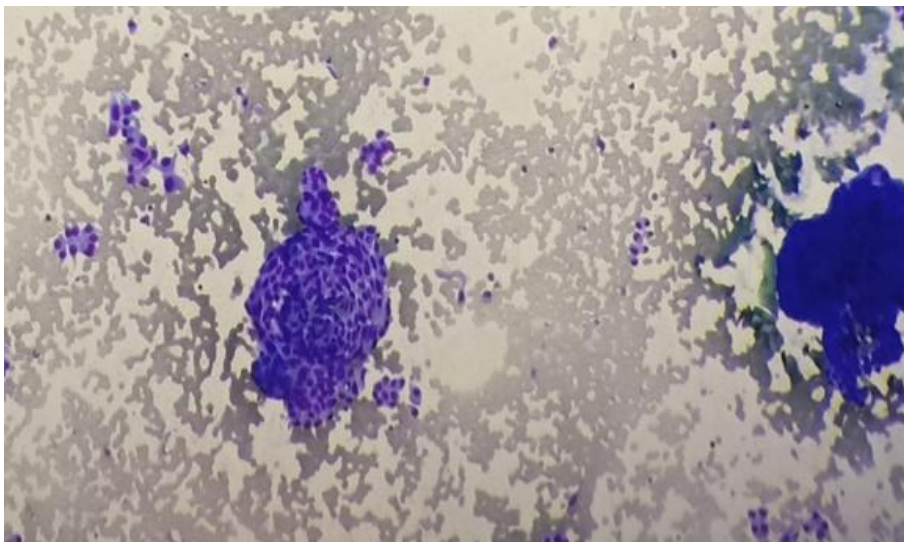
1.3. PAPILARNI KARCINOM ŠTITNJAČE

1.3.1. Definicija

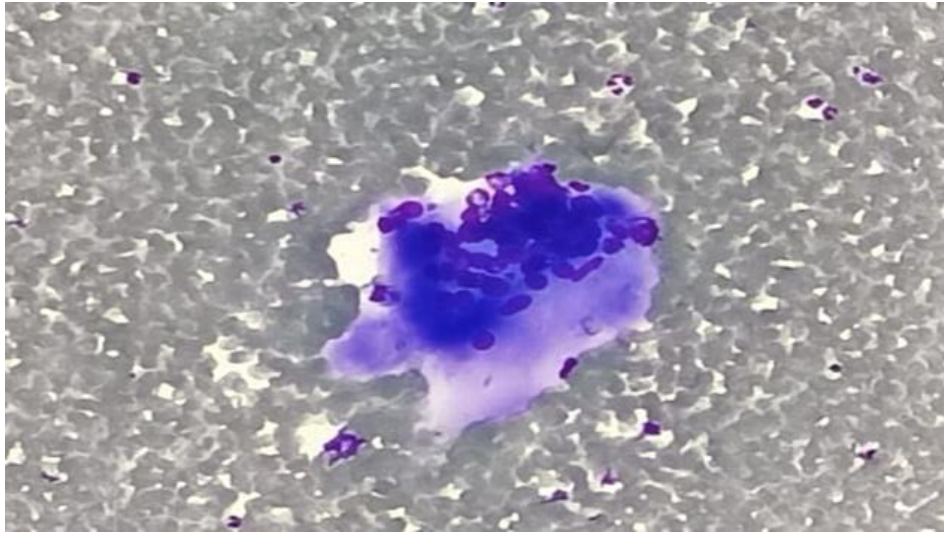
Papilarni karcinom (PTC) jedan je od najzastupljenijih zloćudnih tumora štitnjače koji uz folikularni karcinom čini 95% svih zloćudnih karcinoma štitne žlijezde. Ukoliko se rano otkrije ima visoku stopu preživljenja (4). Patohistološki ovaj tumor je građen od razgranatih resica obloženih atipičnim epitelnim stanicama specifičnog izgleda. Jezgre imaju fino raspršen kromatin (izgled mlječnog stakla), a mogu se naći i intranuklearne inkuzije koje predstavljaju invaginaciju citoplazme u jezgru. Citoplazme su oskudne do srednje obilne. Često se unutar veziva mogu pronaći kalciferiti-psamomska tjelešca koja su još jedan od morfoloških parametara za potvrdu dijagnoze papilarnog karcinoma (5). Citološke karakteristike papilarnog karcinoma štitnjače su papilarne, okruglaste, vrtložaste nakupine atipičnih epitelnih stanica okruglih do ovalnih jezgara u kojima se mjestimice vide svijetle intranuklearne inkluzije, te oskudnije do srednje obilne svijetlije dobro ograničene citoplazme, psamomska tjelešca te multinuklearne orijaške stanice. Slike 3., 4., 5., 6.



Slika 3. Papilarni karcinom sa
multinuklearnom orijaškom stanicom
Izvor: KBC Split, Odjel za citologiju

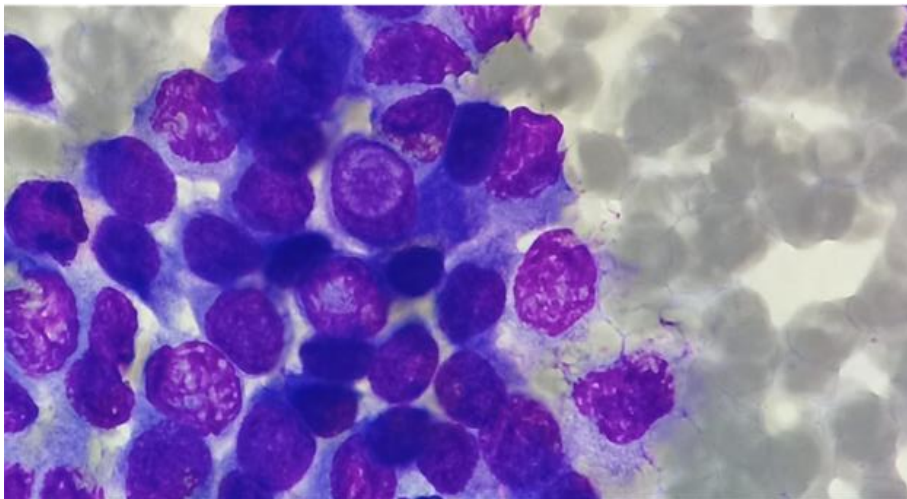


Slika 4. Vrtložaste nakupine papilarnog karcinoma
Izvor: KBC Split, Odjel za citologiju



Slika 5. Multinuklearna orijaška stanica

Izvor: KBC Split, Odjel za citologiju



Slika 6. Intranuklearna inkluzija

Izvor: KBC Split, Odjel za citologiju

Imunocitokemijski papilarni karcinom je pozitivan na keratin 19 i galektin 3 (6). Papilarni karcinom štitne žlijezde je povezan sa određenim genskim promjenama. Najčešća je točkasta mutacija BRAF i RAS gena i fuzija RET/PTC gena. Ove mutacije se mogu naći u 70 % PTC, a BRAF mutacije u 40-45% tiroidnih karcinoma (7).

Incidencija papilarnog karcinoma povećava se s godinama, a žene su češće pogođene od muškaraca u omjeru od 2:1 do 4:1 (4).

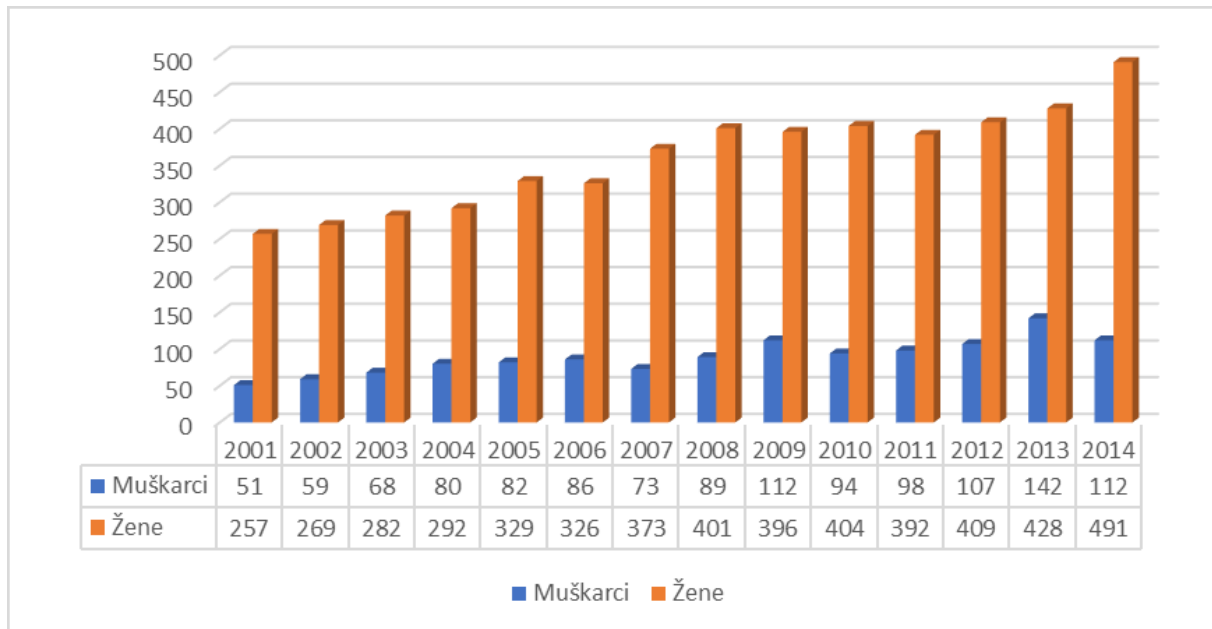
1.3.2. Etiologija

Jedini značajan čimbenik okoliša koji je povezan s utjecajem na razvoj karcinoma štitne žlijezde je zračenje. Utvrđeno je da je štitnjača vrlo osjetljiva na vanjska i unutarnja zračenja, osobito ako su osobe bile izložene zračenju prije adolescencije. Razni postupci poput terapijskog zračenja glave i vrata povećavaju rizik od karcinoma (8). Studije pokazuju da 7% do 9% pacijenata koji su primili 5 Gy do 10 Gy zračenja vanjskim snopom razvijaju rak štitnjače koji se može dijagnosticirati u razdoblju od 10-20 godina. Ostali čimbenici rizika uključuju već postojeću dobroćudnu bolest štitnjače, obiteljsku anamnezu papilarnog karcinoma štitnjače te povećanu količinu joda u prehrani (4,9). Vjerojatnost papilarnog karcinoma štitnjače u osoba sa strumom raste s porastom razine TSH u serumu (10).

1.3.3 Epidemiologija

Papilarni karcinom štitnjače najčešći je od svih endokrinih zloćudnih bolesti i najčešći dobro diferencirani karcinom folikularnog epitela štitnjače s godišnjom stopom incidencije od 1 do 10 na 100 000 stanovnika. Najčešće obolijevaju osobe u dobi između 25 i 55 godina, a stopa rizika raste s godinama i nosi sve lošiju prognozu bolesti. Žene obolijevaju više u odnosu na muškarce u odnosu 2-4:1. Kod djece se javlja vrlo rijetko prije petnaeste godine života i čini 1.5 -3% svih karcinoma dječije dobi. Rizik od maligne transformacije čvorova u štitnjači raste nakon izloženosti zračenju s 5-10% na 30-50. Većina karcinoma je manja od 2cm (87%), a 49% je manje od 1cm. U trećine pacijenata s papilarnim karcinomom u podlozi se nađe i kronična upalna bolest štitnjače (Hashimoto tireoiditis) ili struma. U razvijenim zemljama povećana incidencija ovog karcinoma pripisuje se poboljšanju dijagnostičkih postupaka kojim se otkrivaju manji i asimptomatski papilarni karcinomi (8).

Zadnjih 15 godina u Hrvatskoj je povećan broj osoba oboljelih od karcinoma štitne žlijezde (prosječni rast dobno-standardizirane kvote je 5,8 % kod muškaraca te 5,5 % kod žena), dok su trendovi smrtnosti stabilni (11). Slika 7.



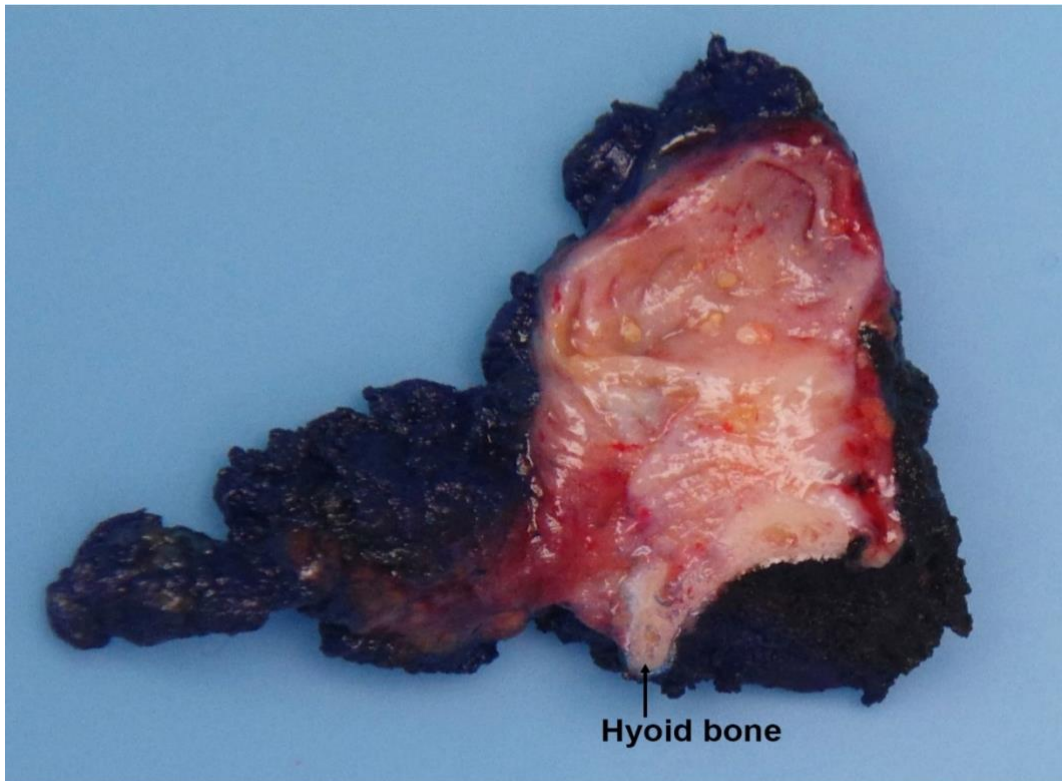
Slika 7. Broj novooboljelih osoba od karcinoma štitne žlijezde u Hrvatskoj prema godinama i spolu, 2001.-2014., izvor podataka je Registar za rak, Hrvatski zavod za javno zdravstvo

Izvor: <https://www.hzjz.hr/sluzba-epidemiologija-prevencija-nezaraznih-bolesti/epidemiologija-raka-stitnjace/>

1.3.4 Patohistološka klasifikacija

Papilarni karcinom štitne žlijezde prema patohistološkoj slici dijelimo na nekoliko podtipova. Makroskopski to su tvrdi, elastični, neoštro ograničeni tumori bijele boje, granulirane i hrapave površine. Slika 8.

Tumori su često multifokalni (20%), inkapsulirani (10%) ili infiltrativni. Ponekad su vidljive zone ovapnjenja i cistične degeneracije (12).



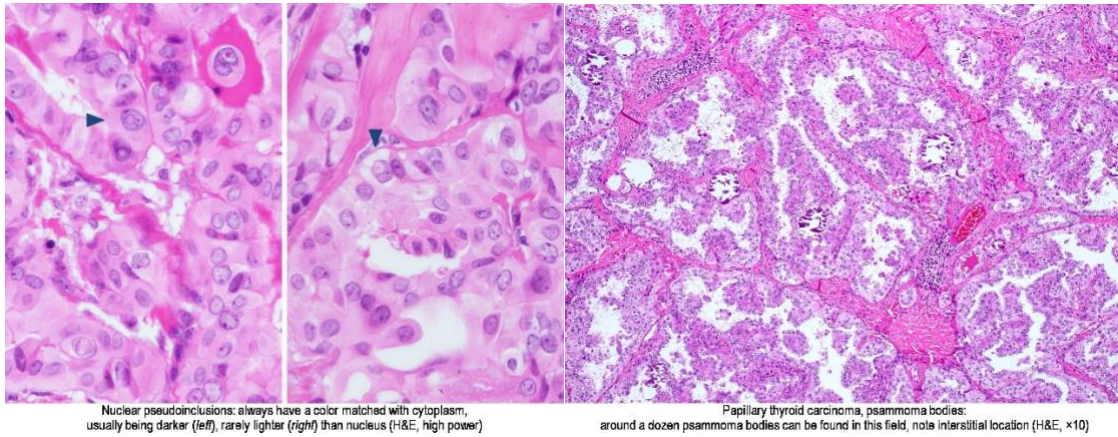
PTC is present as a cystic mass with fine papillary crescents. Hyoid bone was removed as part of the Sistrunk procedure.

Slika 8. PTC u štitnjači

Izvor: <https://www.pathologyoutlines.com/topic/thyroidpapillary.html>

1.3.4.1. Klasični tip

Klasični tip je najčešći, a morfološki je građen od razgranatih, nepravilno orijentiranih papila sa fibrovaskularnom stromom i neoplastičnim epitelom na površini. Jezgre atipičnog epitela imaju izgled brušenog stakla zbog hipodenznog kromatina koji je smješten bliže nepravilnim rubovima membrane pa središnji dio ostaje prazan. Osim toga karakterističan nalaz su intranuklearne inkluzije koje predstavljaju invaginacije citoplazme u jezgru te psamomska tjelešca-strukture sastavljene od koncentričnih, kalcificiranih krugova. Slika 9. Tijekom imunološke obrane organizma od klasičnog tipa karcinoma često dolazi do limfocitne infiltracije i fibroze (12).

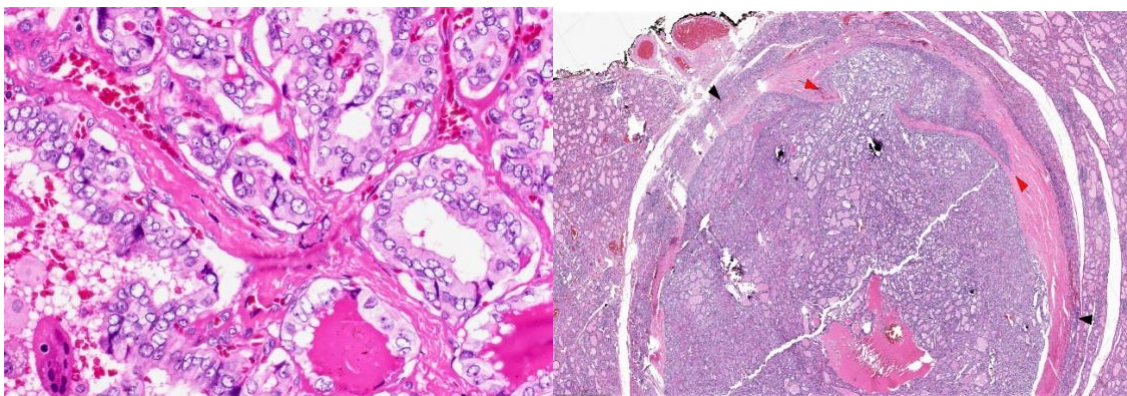


Slika 9. Nuklearne inkluzije i psamomska tjelešca

Izvor: <https://www.pathologyoutlines.com/topic/thyroidpapillary.html>

1.3.4.2. Folikularni podtip

Folikularna varijanta papilarnog karcinoma štitnjače (FV-PTC) je građena gotovo isključivo od folikula. Neoplastične stanice su poredane kao makro ili mikrofolikuli sa središnjim homogenim, hipereozinofilnim koloidom. Citološki, su prisutne morfološke značajke papilarnog karcinoma- jezgre izgleda brušenog stakla, intranuklearne inkluzije i oskudnije do srednje obilna citoplazma. Postoje dvije varijante folikularnog oblika: inkapsulirani i infiltrativni. Inkapsulirani ima kompletnu kapsulu, dok se infiltrativni oblik širi u okolno tkivo i ovaj oblik češće metastazira (13). Slika 10.



Slika 10. Folikularna arhitektura ;infiltrativna varijanta

Izvor: <https://www.pathologyoutlines.com/topic/thyroidpapillary.html>

1.3.4.3. Trabekularni ili solidni podtip

Kod ovog podtipa folikuli i papile su malobrojne, a mogu i potpuno nedostajati. Građen je od kompaktnih gnijezda stanica nalik na folikule okruženih hijalinom stromom (14).

1.3.4.4. Difuzno sklerotirajući podtip

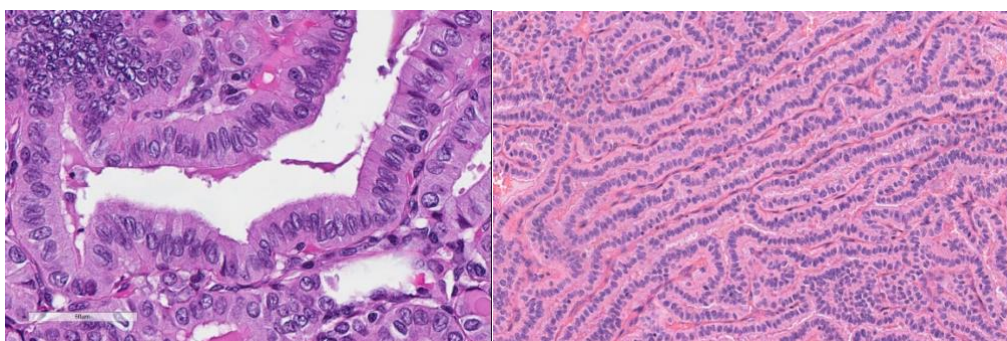
Zahvaća jedan ili oba režnja štitne žlijezde, praćen je obilnom sklerozom kao posljedicom infiltrativnog rasta, brojnim psamomskim tjelešcima i pločastom metaplazijom. Obično se javlja uz limfocitni tireoiditis. U 80% slučajeva mestastaze se šire u limfne čvorove. Češće se javlja u djece i kod osoba koji su bili izloženi zračenju (15).

1.3.4.5. Onkocitni podtip

Ovo je rijetki podtip papilarnog karcinoma karakteriziran nuklearnim značajkama klasičnog papilarnog karcinoma i obilnom, eozinofilnom (onkocitnom), dobro ograničenom citoplazmom (12).

1.3.4.6. Tall cell podtip

Vrlo je agresivan podtip papilarnog karcinoma štitnjače koji ima >30% visokih stanica koje imaju dvostruko veću duljinu od širine stanica i obilnu eozinofilnu citoplazmu. Mikroskopski složene duge papile zbog svog smjera rasta daju izgled tramvajske pruge. Nepredvidljivog je ponašanja sklon ranoj diseminaciji i udaljenim metastazama (16). Slika 11.



Slika 11. Visoke stanice te uzorak tramvajske pruge

Izvor: <https://www.pathologyoutlines.com/topic/thyroidpapillary.html>

1.3.5. Pregled klasifikacijskih sustava

Papilarni karcinom ima nekoliko morfoloških podtipova i svaki od njih ima različit postotak rizika od smrtnog ishoda kao i mogućnost recidiva. Upravo zbog toga različite studije pokušavaju razviti određeni prognostički klasifikacijski sustav i sustav za određivanje stadija bolesti, a čija je glavna svrha odrediti prognostički indeks preživljenja i stupanj opasnosti od smrtnog ishoda. Neki od čimbenika su histološki podtip, stupanj diferencijacije, dob pacijenta u vrijeme dijagnoze, veličina tumora, multifokalnost, ekstraglandularna invazija i metastaze (17). Postoje različiti „staging“ sustavi koje kliničari koriste u svome radu tijekom liječenja bolesnika, a najčešći je UICC/AJCC pTNM klasifikacijski sustav. U TNM sustavu slovo T referira se na status glavnog (primarnog) tumora tj. na njegovu veličinu i opseg, slovo N na postojanje regionalnih limfnih čvorova zahvaćenih tumorom, a slovo M se odnosi na udaljene metastaze (18). Slika 12.

T1	Primarni tumor ≤ 2 cm	
T2	2 cm < primarni tumor ≤ 4 cm	
T3	Primarni tumor > 4 cm, ograničen na štitnjaču ili s minimalnom ekstratiroidnom ekstenzijom	
T4a	Tumor bilo koje veličine, sa širenjem izvan kapsule štitnjače, invazijom supkutanih mekih tkiva, larinksa, traheje, jednjaka ili povratnog živca	
T4b	Tumor se širi na prevertebralnu fasciju, karotidnu arteriju ili medijastinalne krvne žile	
Tx	Nepoznata veličina primarnog tumora, ali bez ekstratiroidne ekstenzije	
N0	Bez metastatskih čvorova	
N1a	Metastaze u regiju VI	
N1b	Metastaze u unilateralne, bilateralne, kontralateralne čvorove vrata ili u gornje medijastinalne čvorove	
Nx	Bez procjene limfnih čvorova	
M0	Bez udaljenih metastaza	
M1	Udaljene metastaze	
Mx	Bez procjene udaljenih metastaza	
Stadij bolesti		
	Bolesnici < 45 godina	Bolesnici ≥ 45 godina
Stadij I.	Bilo koji T, N, M0	T1N0M0
Stadij II.	Bilo koji T, N, M1	T2N0M0
Stadij III.		T3N0M0, T1-3N1aM0
Stadij IV.A		T4aN0M0, T4aN1aM0, T1-3N1bM0, T4aN1bM0
Stadij IV.B		T4b, bilo koji N, M0
Stadij IV.C		Bilo koji T, N, M1

Slika 12. TNM klasifikacijski sustav za diferencirani karcinom štitnjače

Izvor: <https://www.ncbi.nlm.nih.gov/pmc/articles/PMC4739132/>

Prema TNM klasifikaciji pacijenti se grupiraju u nekoliko stadija bolesti od kojih stadij I ima najbolju, a IV najlošiju prognozu. Pri određivanju stadija bolesti uzima se u obzir i dob pacijenta i dijele se u one mlađe i starije od 45 godina. Nakon određivanja stadija bolesti odabire se optimalno liječenje koje najčešće uključuje operativni zahvat i postoperacijsku terapiju radiojodom kojom se sprječava daljnja progresija bolesti, recidiv ili smrtni ishod (19).

1.3.6. Kliničke osobitosti

Papilarni karcinom uglavnom je asimptomatski čvor štitnjače. Jedan od prvih kliničkih pokazatelja može biti povećan limfni čvor na vratu nastao kao posljedica metastaze papilarnog karcinoma. Neki od mogućih simptoma su učestali kašalj, promuklost, otežano disanje ili rijetko bol, stridor ili paraliza glasnica (19). Metastaziranje u regionalne čvorove limfnog sustava javlja se često. Počinje od štitnjače prema limfnim čvorovima središnjim vratnim regijama (VI) zatim u ipsilateralne čvorove postraničnih regija vrata (II-V). Nakon toga slijedi infiltracija u pluća kosti mozak i jetru (20).

1.3.7. Dijagnostika

U dijagnostičkoj obradi pacijenta kreće se s anamnezom, potom fizikalnim pregledom, nakon čega slijedi ultrazvučni pregled kojim se mogu jasno prikazati čvorovi u štitnjači kao i odrediti status limfnih čvorova na vratu. Ukoliko se nađe jedan ili više čvorova UZ sumnjivih (suspektnih) na papilarni karcinom savjetuje se citološka punkcija. Kompjuterizirana tomografija (CT) se koristi za snimanje područja prsnog koša, jetre ili trbuha kako bi se utvrdile metastaze za dijelove tijela do kojih ne može doprijeti ultrazvuk.

1.3.8. Ultrazvučna dijagnostika

Tumorsko tkivo je bogato celularno u kojem atipične tumorske stanice zamjenjuju normalnu folikularnu građu štitnjače. Zbog toga većina tumora ima hipoehogeni (tamniji) prikaz u usporedbi s normalnim tkivom štitnjače. Papilarni karcinomi štitnjače opisuju se kao hipoehogeni čvorovi u 85% slučajeva kao i medularni karcinomi, dok se folikularni karcinomi opisuju kao hipoehogeni u manjem postotku (56%). Ultrazvukom uočene neravne konture čvorova mogu upućivati na infiltrativni rast, a pojava manjih kalcifikata, koji su grupirani ili rubno smješteni mogu upućivati na karcinom. Prema navedenim ultrazvučnim kriterijima papilarni karcinom se može prepoznati u 54% slučajeva. Subkapsularno lokalizirani čvorovi posjeduju veću mogućnost ekstratiroidnog širenja pa ih treba ciljano punktirati bez obzira na

njihovu veličinu. Kolor Doppler prikazuje vaskularizaciju čvora. Patološka vaskularizacija karcinoma se ne mora uvijek uočiti, ali jaka intranodalna vaskularizacija, pogotovo bez značajnije periferne vaskularizacije vrlo je suspektan nalaz. Ultrazvukom se dobro prikazuju i limfni čvorovi kao hipoehogene okrugle ili ovalne strukture uz vidljiv pravilan hilus. Limfni čvorovi sa metastazom promijenjene su ehostrukture, više su hipoehogeni, često nepravilne ehostrukture s cističnim promjenama i kalcifikatima. Kolor Doppler može pomoći u prepoznavanju metastatskih čvorova, osobito kod manjih čvorova kod kojih se može uočiti patološka periferna vaskularizacija od ruba čvora prema unutra koju ne možemo uočiti u zdravom limfnom čvoru (21).

Europsko udruženje za štitnu žlijezdu formuliralo je EU-TIRADS sistem izvještavanja za UZ promjene u štitnoj žlijezdi koristeći određene UZ karakteristike, veličinu čvora, lokaciju i broj čvorova prema kojem se određuje potreba za daljnjom obradom. Kad je riječ o ehogenosti čvorova nizak rizik imaju anehogeni i izoehogeni čvorovi dok umjereno i jako hipoehogeni čvorovi imaju veliki rizik. Čvorovi koji nisu ovalni imaju veći rizik za malignost kao i oni nepravilnih rubova sa prisutnim mikrokalcifikatima. Ovaj sistem izvještavanja se ne primjenjuje na scintigrafski tople čvorove.

Klasifikacija:

EU-TIRADS 1: nema čvorova

EU-TIRADS 2: benigno

EU-TIRADS 3: nizak rizik (ovalni izo/hiperehogeni čvorovi glatkih rubova)

EU-TIRADS 4: umjereni rizik (ovalni umjereno hipoehogeni čvorovi glatkih rubova)

EU-TIRADS 5: visoki rizik (nepravilni čvorovi neravnih rubova izrazito hipoehogeni i sa prisutnim mikrokalcifikatima)

Preporuke:

EU-TIRADS 2: nije potrebna FNA

EU-TIRADS 3: >20 mm FNA

EU-TIRADS 4: >15 mm FNA

EU-TIRADS 5: >10 mm FNA

Rizik malignosti:

EU-TIRADS 1: n/a

EU-TIRADS 2: 0%

EU-TIRADS 3: nizak rizik (2-4%)

EU-TIRADS 4: umjeren rizik (6-17%)

EU-TIRADS 5: visoki rizik (26-87%) (22).

1.3.9. Citološka dijagnostika

Punkcija čvorova tankom iglom (FNA) štitne žlijezde se uvijek vrši pod kontrolom UZ. Nakon ultrazvučnog odabira čvora koji se želi punktirati, tankom iglom se ulazi u čvor prateći ultrazvučni snop i kad se vrh igle prikaže u čvoru vrši se aspiracija. Nakon toga se dobiveni materijal prenosi na predmetno stakalce i drugim stakalcem se razmazuje. Slijedi sušenje na zraku i bojanje jednom od citoloških metoda bojanja, a potom mikroskopska analiza. Osim osnovne morfološke analize punkcijom se može dio uzorka uklopiti u stanični blok kojeg se može koristiti za dodatne metode kao što je imunocitokemija, a punkcijom se mogu uzeti uzorci za određivanje tireoglobulina ili kalcitonina u punktatu. Osjetljivost citološke dijagnostike papilarnog karcinoma je prema nekim radovima 79,8% a specifičnost 98,6%.

Kako bi se smanjila mogućnost lažno pozitivnih ili lažno negativnih nalaza u Hrvatskoj i u većini europskih zemalja u aspiracijskoj citologiji štitne žlijezde u uporabi je sustav Bethesda klasifikacije kojeg čine sljedeće kategorije (B1 – B6):

B 1 nedijagnostičan uzorak

B 2 benigno

B 3 atipije/folikularne lezije neodređenog značenja

B 4 Folikularna neoplazma/suspektna folikularna (Hurthleova) neoplazma

B 5 suspektno na maligno

B 6 maligno

1.3.10. Prognoza i liječenje

Loši prognostički čimbenici PTC izravno su povezani s veličinom tumora, starijom dobi u trenutku postavljanja dijagnoze te sa spolom, Naime žene imaju puno bolju prognozu od muškaraca. Općenito bolesnici s PTC imaju vrlo dobru prognozu jer se primjenom odgovarajuće terapije izliječi više od 90 % pacijenata. Izbor terapije ovisi o nekoliko čimbenika kao što su vrsta i stadij tumora te opće stanje pacijenta. Prva stepenica je kirurško liječenje. Opseg operacije ovisi o veličini primarnog tumora i statusu limfnih čvorova, tako da se može pristupiti lobektomiji ili totalnoj tireoidektomiji. Nakon operacije slijedi terapija radioaktivnim jodom (I-131 ili RAI). Radiojodna terapija vrsta je zračenja kojom se nakon kirurškog zahvata procesom ablacije uklanjaju sve preostale stanice štitnjače. Liječenje se obavlja 4-6 tjedana nakon operacije na način da pacijent uzima terapiju RAI kao tekućinu ili tablete (10, 23). Nakon svega navedenog slijedi cjeloživotna nadomjesna hormonalna terapija (24).

2. CILJ RADA

Ciljevi u ovom istraživanju su:

- Odrediti raspodjelu papilarnog karcinoma štitnjače prema spolu i dobi
- Odrediti raspodjelu papilarnog karcinoma prema veličini tumora i zastupljenosti u lijevom i desnom režnju
- Odrediti povezanost veličine tumora i dobi pacijenata te zastupljenosti u pojedinom režnju
- Odrediti udio papilarnih karcinoma u ukupnom broju punktata štitne žlijezde u 2019 godini

3. MATERIJALI I METODE

Istraživanje je provedeno na Odjelu za kliničku citologiju Kliničkog zavoda za patologiju, sudsku medicinu i citologiju Kliničkog bolničkog centra Split.

3.1. MATERIJALI

U istraživanje je uključeno 3186 uzoraka čvorova u štitnoj žlijezdi punktiranih na Zavodu za nuklearnu medicinu KBC Split, od 1.siječnja 2019. do 31. prosinca 2019.godine. Od ukupnog broja 57 uzoraka je citološki dijagnosticirano kao papilarni karcinom.

Podaci o rezultatima citološke analize punkata čvorova u štitnoj žlijezdi dobiveni su uvidom u medicinsku dokumentaciju (računalna baza podataka KBC Split).

3.2. METODE

Za uzimanje uzoraka promjena u štitnoj žlijezdi koristila se citološka punkcija tankom iglom od 22 do 25 gaugea i šprica od 20 ml.

Citološka analiza napravljena je prema standardnim citomorfološkim kriterijima za analizu papilarnog karcinoma. Svi uzorci obojeni su po May-Grünwald-Giemsu (MGG) metodi te potom analizirani mikroskopskim pregledom.

Postupak May-Grünwald-Giemsu bojanja:

1. May Grünwald otopina (metilensko modri i kiseli eozin otopljen u metanolu) se prelije preko preparata i drži 3-5 minuta.
2. Ispiranje destiliranom vodom
3. Giemsa otopina (azur II-eozin i azur II otopljen u glicerinu i metanolu) se prelije preko preparata i drži 20 -25 minuta.
4. Ispiranje destiliranom vodom
5. Sušenje na zraku

3.3. STATISTIČKA ANALIZA

Podaci o dobi, spolu, veličini karcinoma i zastupljenosti u pojedinom režnju analizirani su statističkim testovima. Za obradu podataka korišten je SPSS Statistics 26.0 te Hi-test za prikaz ovisnosti veličine karcinoma, dobi i spola.

4. REZULTATI

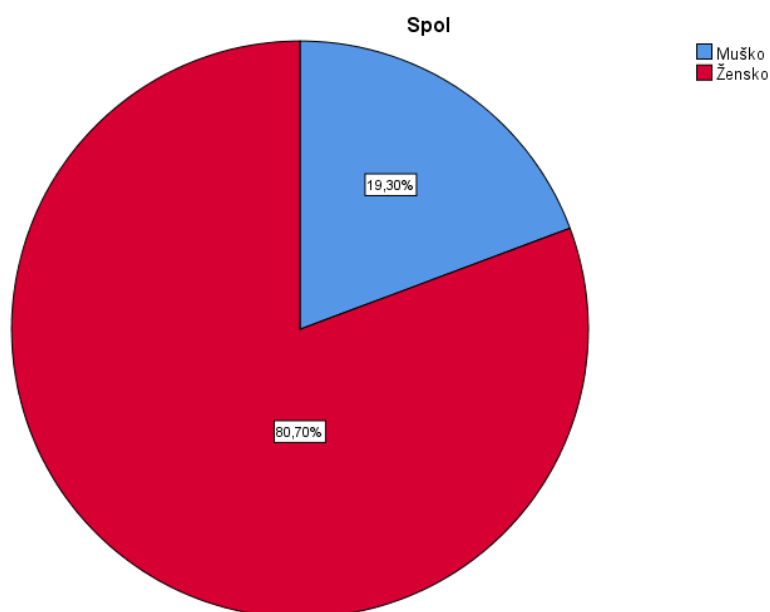
Tablica 1: Prikaz podataka o spolu ispitanika

Spol	Broj ispitanika	Postotak(%)
muško	11	19,3%
žensko	46	80,7%
ukupno	57	100%

Izvor: Izrada autora

Tablica 1 prikazuje podatke o spolu ispitanika.

U istraživanju je sudjelovalo 11 muškaraca (19,3%) i 46 žena (80,7%).



Grafikon 1: Prikaz podataka o spolu ispitanika

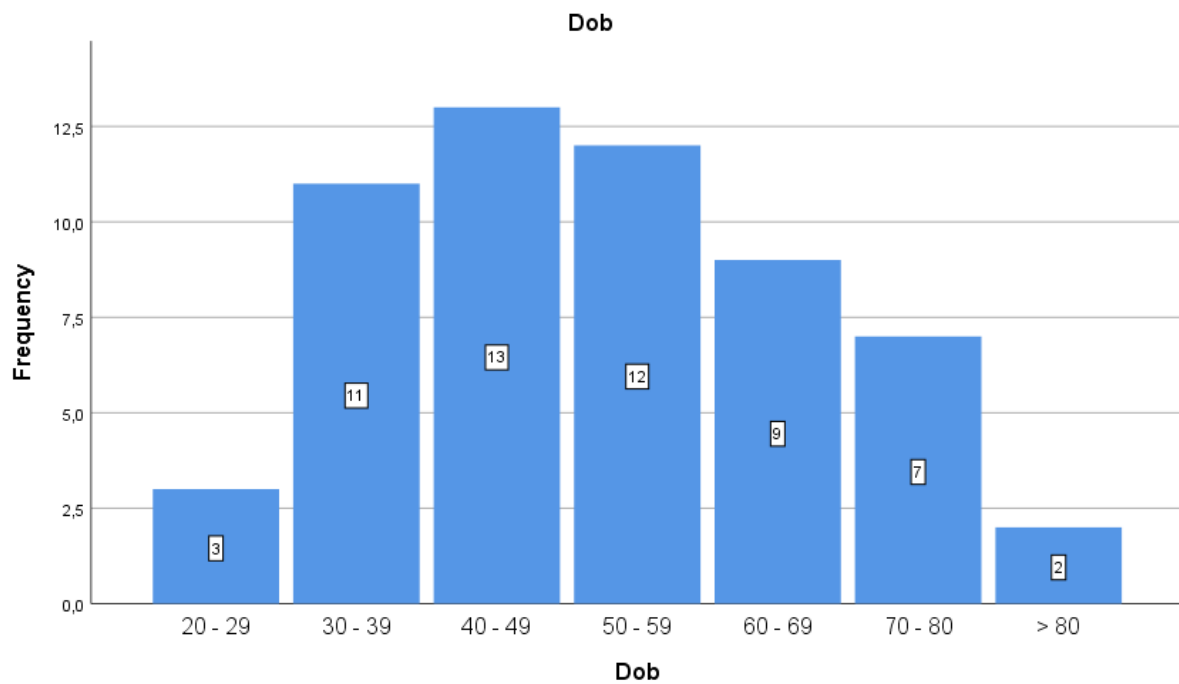
Izvor: Izrada autora

Tablica 2: Prikaz podataka o dobi ispitanika

Dob	Broj ispitanika	Postotak(%)
20-29	3	5,3%
30-39	11	19,3%
40-49	13	22,8%
50-59	12	21,1%
60-69	9	15,8%
70-80	7	12,3%
>80	2	3,5%
ukupno	57	100,0%

Izvor: Izrada autora

Prema podacima iz tablice 2. vidljivo je da je najmanje ispitanika, njih 3,5%, starije od 80 godina, a najviše ispitanika, njih 22,8%, je u dobi od 40 do 49 godina.



Grafikon 2: Prikaz podataka o dobi ispitanika

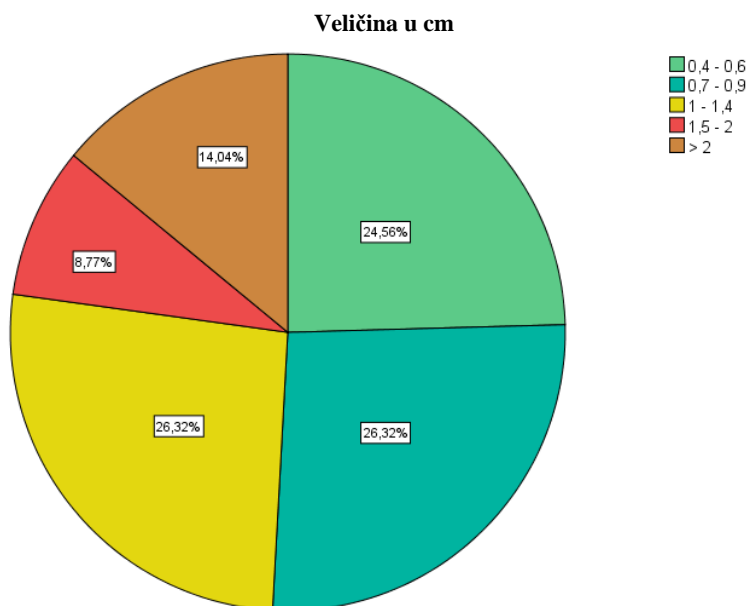
Izvor: Izrada autora

Tablica 3: Prikaz podataka o veličini karcinoma

Veličina u cm	Broj ispitanika	Postotak
0,4 - 0,6	14	24,6%
0,7 - 0,9	15	26,3%
1 - 1,4	15	26,3%
1,5 - 2	5	8,8%
> 2	8	14,0%
ukupno	57	100,0%

Izvor: Izrada autora

Iz tablice 3. vidljivo je da je najveći postotak pacijenata sa karcinomom manjim od 1 cm.



Grafikon 3: Prikaz podataka o veličini karcinoma

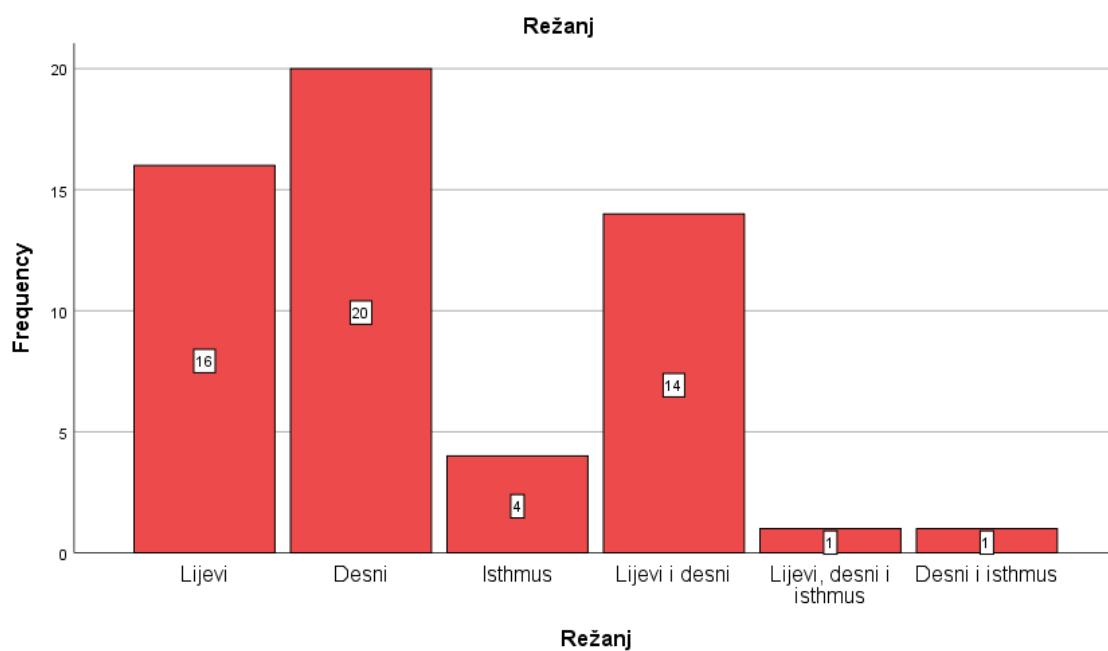Izvor: Izrada autora

Tablica 4: Prikaz podataka o zastupljenosti u pojedinom režnju

Režanj	Broj ispitanika	Postotak
Lijevi	16	28,1%
Desni	20	35,1%
Isthmus	4	7,0%
Lijevi i desni	14	24,6%
Lijevi, desni i isthmus	1	1,8%
Desni i isthmus	1	1,8%
Ukupno	56	98,2%
Nije zabilježen režanj	1	1,8%
Ukupno	57	100.0%

Izvor: Izrada autora

Najviše ispitanika je imalo karcinom u desnom režnju 20 (35,1%), a u 3,6% slučajeva radilo se o multicentričnim karcinomima.



Grafikon 4: Prikaz podataka o zastupljenosti režnja

Izvor: Izrada autora

Rezultati analize Hi-kvadrat testom su pokazali da ne postoji međusobna povezanost veličine tumora i dobi ispitanika kao niti veličine tumora i zastupljenosti u pojedinom režnju.

5. RASPRAVA

Papilarni karcinom je najučestaliji karcinom štitne žlijezde i čini otprilike 80% svih karcinoma štitne žlijezde. Incidencija papilarnog karcinoma raste vjerojatno zbog poboljšanja u dijagnosticiranju ovog karcinoma (UZ, FNA, CT, PET-CT). Može se pojaviti u bilo kojoj dobi, ali najučestaliji je u dobi od oko 40 godina i učestaliji je kod žena s omjerom 2-3:1 u odnosu na muškarce. PTC su biološki indolentni karcinomi sa stopom mortaliteta manjom od 2% u 5-godišnjem periodu. Međutim dugogodišnjim praćenjem pokazalo se da više od 25% pacijenata ima povrat bolesti, a njih čak 11% nakon 20 godina od završetka liječenja (25).

Klinička prezentacija se razlikuje između odraslih i djece. Karcinom se dosta brže razvija kod djece i stvara teže komplikacije, ali dugoročni ishod bolesti je bolji u odnosu na odrasle. Uz to prosječna veličina karcinoma je veća kod djece nego kod odraslih (24).

Aspiracija tankom iglom uz UZ je najvažnija metoda u dijagnostici i razlikovanju benignih od malignih čvorova u štitnoj žlijezdi. Kad je riječ o papilarnom karcinoma štitne žlijezde postoje jasni citomorfološki kriteriji za postavljanje dijagnoze, a to su bogata celularnost, papilarne, vrtložaste ili kuglaste nakupine atipičnih tireocita s čestim intranuklearnim inkluzijama, multinuklearne orijaške stanice te psamomska tjelešca. Ponekad neke od morfoloških varijanti PTC mogu predstavljati izazov u dijagnostici, ali zahvaljujući Bethesda sustavu klasificiranja te varijante se svrstavaju u skupinu B6 ili eventualno B5 koje po protokolu zahtjevaju kirurško liječenje.

U ovom istraživanju određivala se učestalost papilarnih karcinoma štitnjače u 2019. godini u odnosu na ukupan broj punktata štitne žlijezde. Od 3186 punktata njih 57 (1,79%) je citološki dijagnosticirano kao papilarni karcinom. To je neznatno manje od podataka u literaturi gdje su te vrijednosti nešto veće od 2% (26).

Učestalost papilarnog karcinoma znatno je veća kod žena i u ovom istraživanju ona iznosi 80.7% te je omjer žene : muškarci 4:1 što je u skladu sa podacima iz literature gdje se taj odnos kreće od 2: 1 do 4:1 (27).

Razlog značajnijoj pojavnosti PTC u žena nije još objašnjen, ali se dovodi u vezu s spolnim hormonima, posebno estrogenom, obzirom na nalaz estrogenih receptora na tumorskim stanicama i činjenici da se češće javlja u žena u peri ili vrijeme menopauze. Što se tiče dobi ispitanika u ovom istraživanju se pokazalo da je PTC najučestaliji u dobi između 40-

49 godina (22,8%) što je u skladu sa podacima u literaturi (28), a nakon 80 godina se rijetko javlja (3.5%). U oko 51% PTC veličina je bila manja od 1cm što je rezultat rane UZ dijagnostike i jasnijih UZ kriterija u prepoznavanju PTC zbog čega se takvi čvorovi i češće punktiraju. U ovom istraživanju se nije pokazala povezanost između veličine tumora i dobi kao niti veličine i zastupljenosti u pojedinom režnju.

PTC zadnjih je godina zbog zamjetnog porasta novooboljelih u središtu kliničkog interesa raznih medicinskih struka koje se susreću s bolestima štitne žlijezde. Izniman interes pridaje se njegovom kliničkom značaju po pitanju njegove agresivnosti, metastatskog kapaciteta te sklonosti recidiviranju.

Aspiracijska citologija u svemu tome ima važnu ulogu jer na jednostavan, ekonomičan i minimalno invazivan način dolazi do konačne dijagnoze. Citološka punkcija i uzimanje uzorka ne zahtijeva sofisticiranu opremu, lako se obavlja, ima veliku razinu osjetljivosti i specifičnosti. Zbog svega navedenoga toga citologija je metoda izbora u dijagnostici ne samo papilarnog već i drugih tumora štitne žlijezde kao i u određivanju metastatske bolesti.

6. ZAKLJUČCI

1. U ovom istraživanju papilarni karcinom je bio učestaliji u žena (80,7%) i odnos žena : muškarac je 4:1, a najučestaliji je u dobi između 40-49 godina.
2. 50,9% papilarnih karcinoma bilo je manje od 1cm, a najčešće je bio zastupljen u desnom režnju štitne žlijezde 35,1%.
3. Nije utvrđena povezanost veličine tumora i dobi pacijenata te zastupljenosti u pojedinom režnju.
4. Udio papilarnih karcinoma u ukupnom broju punktata štitne žlijezde u 2019 godini je 1,79%.

7. LITERATURA

1. https://www.cybermed.hr/centri_a_z/bolesti_stitne_zlijezde/anatomija_stitne_zlijezde
2. Mira Halbauer, Božena Šarčević, Hrvojka Tomić Brzac, Citološko-patohistološki atlas bolesti štitne žlijezde i doštitnih žlijezda s ultrazvučnim slikama, Zagreb, 2000 .
3. Bajek, Snježana; Bobinac, Dragica; Jerković, Romana; Malnar, Danijela; Marić, Ivana Sustavna anatomija čovjeka Rijeka: Digital point tiskara d.o.o., 2007
4. Abdullah MI, Junit SM, Ng KL, Jayapalan JJ, Karikalan B, Hashim OH. Papillary Thyroid Cancer: Genetic Alterations and Molecular Biomarker Investigations. *Int J Med Sci.* 2019;16(3):450-460. Published 2019 Feb 28. doi:10.7150/ijms.29935
5. Domagala P, Domagala W. Nuclear CK19-immunopositive pseudoinclusions as a new additional objective diagnostic feature of papillary thyroid carcinoma. *Pol J Pathol.* 2020;71(1):1-6. doi: 10.5114/pjp.2020.95410. PMID: 32429648.
6. Knežević Obad, Anka Citomorfološke karakteristike papilarnog karcinoma štitnjače i njihov prognostički značaj // 1. kongres Hrvatskog društva za štitnjaču Split, Hrvatska, 2007. (pozvano predavanje, domaća recenzija, sažetak, ostalo)
7. <https://link.springer.com/article/10.1007/s40336-013-0025-z#citeas>
8. Wartofsky L. Increasing world incidence of thyroid cancer: increased detection or higher radiation exposure? *Hormones (Athens).* 2010 Apr-Jun;9(2):103-8. doi: 10.14310/horm.2002.1260. PMID: 20687393.
9. Dijkstra B, Prichard RS, Lee A, Kelly LM, Smyth PP, Crotty T, McDermott EW, Hill AD, O'Higgins N. Changing patterns of thyroid carcinoma. *Ir J Med Sci.* 2007 Jul-Sep;176(2):87-90. doi: 10.1007/s11845-007-0041-y. Epub 2007 May 8. PMID: 17486294.
10. Schneider D, Chen H. New Developments in the Diagnosis and Treatment of Thyroid Cancer. *CA Cancer J Clin.* 2013;63(6):374–94.
11. <https://www.hzjz.hr/sluzba-epidemiologija-prevencija-nezaraznih-bolesti/epidemiologija-raka-stitnjace/>

12. <https://www.pathologyoutlines.com/topic/thyroidpapillary.html>
13. <https://www.pathologyoutlines.com/topic/thyroidfollicularvariant.html>
14. <https://www.pathologyoutlines.com/topic/thyroidsolidvariant.html>
15. <https://www.pathologyoutlines.com/topic/thyroiddiffusesclerosing.html>
16. <https://www.pathologyoutlines.com/topic/thyroidtallcellvariant.html>
17. Sebastian SO, Gonzalez JM, Paricio PP, Perez JS, Flores DP, Madrona AP, Romero PR, Tebar FJ. Papillary thyroid carcinoma: prognostic index for survival including the histological variety. Arch Surg. 2000 Mar;135(3):272-7. doi: 10.1001/archsurg.135.3.272. PMID: 10722027.
18. <https://www.cancer.gov/about-cancer/diagnosis-staging/staging>
19. <https://emedicine.medscape.com/article/282276-overview#a1>
20. Noguchi S, Noguchi A, et al. Papillary carcinoma of the thyroid: developing pattern of metastases. Cancer. 1970;26:1053–60.
21. Bence-Žigman, Zdenka Ultrazvučna dijagnostika tumora štitnjače // Simpozij Hrvatskog društva za kliničku citologiju i Hrvatskog liječničkog zbora "Klinički citolozi u multidisciplinarnim kliničko-dijagnostičkim timovima"
22. <https://radiopaedia.org/articles/european-thyroid-association-tirads>
23. <https://www.ncbi.nlm.nih.gov/books/NBK536943/>
24. Rangel-Pozzo A, Sisdelli L, Cordioli MIV, et al. Genetic Landscape of Papillary Thyroid Carcinoma and Nuclear Architecture: An Overview Comparing Pediatric and Adult Populations. Cancers (Basel). 2020;12(11):3146. Published 2020 Oct 27. doi:10.3390/cancers12113146
25. Papillary Thyroid Cancer: Genetic Alterations and Molecular Biomarker Investigations. Abdullah MI, Junit SM, Ng KL, Jayapalan JJ, Karikalan B, Hashim OH. Int J Med Sci. 2019 Feb 28;16(3):450-460

26. Annual increase in the frequency of papillary thyroid carcinoma as diagnosed by fine-needle aspiration at a cytology unit in Sicily.

Rizzo M, Sindoni A, Talamo Rossi R, Bonaffini O, Panetta S, Scisca C, Altavilla G, Denaro L, Rosanò A, Saraceno G, Trimarchi F, Benvenga S.

Hormones (Athens). 2013 Jan-Mar;12(1):46 Thyroid ultrasonography with fine-needle aspiration cytology for the diagnosis of thyroid cancer.

Lin JD, Huang BY, Weng HF, Jeng LB, Hsueh C.J Clin Ultrasound. 1997 Mar-Apr;25(3):111-8.

27. Papillary Thyroid Cancer: Genetic Alterations and Molecular Biomarker Investigations. Abdullah MI, Junit SM, Ng KL, Jayapalan JJ, Karikalan B, Hashim OH. Int J Med Sci. 2019 Feb 28;16(3):450-460, Thyroid cancer gender disparity. Rahbari R, Zhang L, Kebebew E. Future Oncol. 2010 Nov;6(11):1771-9.

28. Rahbari R, Zhang L, Kebebew E. Thyroid cancer gender disparity Future Oncol. 2010 Nov;6(11):1771-9

8. ŽIVOTOPIS

Osobni podaci

Ime i prezime	Tina Romić
Datum rođenja	01.11.1999. godine
Državljanstvo	Hrvatsko
Adresa	Hrvace 313
Web adresa	romic.tina5@gmail.com
Mobitel	095/583-5900

Školovanje

2006. – 2014.	Osnovna škola Dinka Šimunovića Hrvace
2014. – 2018.	Gimnazija Dinka Šimunovića u Sinju
2018. – 2021.	Preddiplomski studij Medicinsko laboratorijske dijagnostike Sveučilišni odjel zdravstvenih studija u Splitu

Jezici

Engleski jezik	Aktivno
Francuski jezik	Pasivno

PRILOZI

POPIS KRATICA

AJCC - engl. American Joint Committee on Cancer

BRAF - B-Raf protoonkogen

CT - kompjutorizirana tomografija

FNA - punkcija čvorova tankom iglom

FVPTC - folikularna varijanta papilarnog karcinoma štitnjače

KBC - Klinički bolnički centar

MGG - May-Grunwald-Giemsma

PTC - papilarni karcinom

RAI - radioaktivni jod

TNM - engl. tumor-nodus-metastasis

TRH - tireotropin

TSH - tiroid stimulirajući hormon

T3 - trijodtironin

T4 - tiroksin

UICC - engl. International Union Against Cancer

UZ - ultrazvuk

WHO - Svjetska zdravstvena organizacija