

Umjetna inteligencija u dijagnostici COVID pozitivnih pacijenata

Sladaković, Dora

Master's thesis / Diplomski rad

2022

Degree Grantor / Ustanova koja je dodijelila akademski / stručni stupanj: **University of Split / Sveučilište u Splitu**

Permanent link / Trajna poveznica: <https://um.nsk.hr/um:nbn:hr:176:308613>

Rights / Prava: [In copyright](#) / [Zaštićeno autorskim pravom.](#)

Download date / Datum preuzimanja: **2025-04-02**

Repository / Repozitorij:



Sveučilišni odjel zdravstvenih studija
SVEUČILIŠTE U SPLITU

[Repository of the University Department for Health Studies, University of Split](#)



UNIVERSITY OF SPLIT



SVEUČILIŠTE U SPLITU
Podružnica
SVEUČILIŠNI ODJEL ZDRAVSTVENIH STUDIJA
DIPLOMSKI SVEUČILIŠNI STUDIJ
RADIOLOŠKA TEHNOLOGIJA

Dora Sladaković

**UMJETNA INTELIGENCIJA U DIJAGNOSTICI COVID
POZITIVNIH PACIJENATA**

Diplomski rad

Split, 2022. godine

SVEUČILIŠTE U SPLITU

Podružnica

SVEUČILIŠNI ODJEL ZDRAVSTVENIH STUDIJA

DIPLOMSKI SVEUČILIŠNI STUDIJ

RADIOLOŠKA TEHNOLOGIJA

Dora Sladaković

**UMJETNA INTELIGENCIJA U DIJAGNOSTICI COVID
POZITIVNIH PACIJENATA**

**ARTIFICIAL INTELLIGENCE IN THE DIAGNOSIS OF
COVID POSITIVE PATIENTS**

Diplomski rad/Master's Thesis

Doc. dr. sc. Frane Mihanović

Split, 2022. godine

SADRŽAJ

TEMELJNA DOKUMENTACIJSKA KARTICA	I
BASIC DOCUMENTATION CARD	II
1. UVOD	1
2. CILJ RADA	2
3. MATERIJALI I METODE	3
4. RASPRAVA	4
4.1. SARS-CoV-2.....	4
4.1.1. Podrijetlo i struktura virusa	4
4.1.2. Prijenos i širenje virusa	6
4.1.3. Simptomi i klinička slika.....	7
4.2. DIJAGNOSTIČKE METODE.....	7
4.2.1. RT-PCR.....	7
4.2.2. Antigensko testiranje.....	8
4.2.3. Serološko testiranje	9
4.2.4. Radiološke metode dijagnosticiranja.....	9
4.2.4.1. Radiografsko snimanje pluća	9
4.2.4.2. Kompjutorizirana tomografija (CT) pluća	12
4.2.4.3. Ultrazvuk pluća	15
4.2.4.4. Magnetska rezonancija pluća	18
4.3. UMJETNA INTELIGENCIJA.....	19
4.3.1. Strojno učenje.....	20
4.3.2. Duboko učenje i umjetne neuronske mreže	22
4.4. UMJETNA INTELIGENCIJA U COVID-19 DIJAGNOSTICI.....	24
4.4.1. Umjetna inteligencija i radiografsko snimanje.....	25
4.4.1.1. COVID-Net	26
4.4.1.2. CAD4COVID-XRay	32
4.4.1.3. DeepCOVID-XR	36
4.4.2. Umjetna inteligencija i kompjuterizirana tomografija	38

4.4.2.1. Sustavi umjetne inteligencije u razlikovanju COVID-19 infekcije od izvanbolničkih pneumonija.....	39
4.4.2.2. Umjetna inteligencija u predviđanju progresije i ishoda COVID-19 infekcije	42
5. ZAKLJUČAK	45
6. POPIS KRATICA	46
7. LITERATURA.....	47
8. ŽIVOTOPIS	51

TEMELJNA DOKUMENTACIJSKA KARTICA

DIPLOMSKI RAD

Sveučilište u Splitu
Sveučilišni odjel zdravstvenih studija
Diplomski studij radiološke tehnologije

Znanstveno područje: Biomedicina i zdravstvo
Znanstveno polje: Kliničke medicinske znanosti

Mentor: Doc.dr.sc. Frane Mihanović

UMJETNA INTELIGENCIJA U DIJAGNOSTICI COVID POZITIVNIH PACIJENATA

Dora Sladaković, 661359

Sažetak:

Svjetska zdravstvena organizacija 11. ožujka 2020. proglasila je širenje novog Sars-CoV-2 virusa globalnom pandemijom što je izvršilo značajan pritisak i ukazalo na brojne slabosti zdravstvenih sustava. Najčešći simptomi COVID-19 infekcije uključuju povišenu tjelesnu temperaturu, umor, suhi kašalj, gubitak ili promjenu osjeta mirisa ili okusa, kao i teške respiratorne i druge komplikacije koje zahtijevaju hospitalizaciju ili smještanje u jedinice intenzivnog liječenja. Rano dijagnosticiranje presudno je za otkrivanje aktivnih slučajeva, kontrolu širenja infekcije i optimalno zbrinjavanje pacijenata. Zlatni standard za postavljanje dijagnoze je lančana reakcija polimeraze reverznom transkripcijom (RT-PCR). Glavne radiološke metode dijagnosticiranja su radiografsko snimanje pluća i kompjutorizirana tomografija, svaka sa svojim prednostima i ograničenjima. U uvjetima svjetske zdravstvene krize, zdravstvenom sustavu potrebne su nove tehnologije za praćenje i kontrolu širenja pandemije. Jedna od takvih tehnologija je i umjetna inteligencija, te se u ovom radu pregledom literature nastojalo prikazati potencijalne prednosti sustava umjetne inteligencije koji bi znatno olakšali borbu protiv pandemije i tako utjecali na smanjenje pritiska na zdravstvene sustave diljem svijeta. Početna istraživanja usredotočila su se na dijagnostiku i prognozu infekcije pomoću radiografskih slika ili CT prikaza pluća. Sustavi umjetne inteligencije u tim su istraživanjima uspoređivani s tumačenjima iskusnih radiologa te su postigli obećavajuće rezultate. Ipak, većina razvijenih sustava ograničena je malim skupovima podataka, nije dostupna za javnu upotrebu, bez otvorenog pristupa i tako nedostupna istraživačkoj zajednici za nadogradnju.

Ključne riječi: COVID-19, umjetna inteligencija, radiografsko snimanje, kompjutorizirana tomografija

Rad sadrži: 52 stranice, 13 slika, 33 literaturne reference

Jezik izvornika: hrvatski

BASIC DOCUMENTATION CARD

MASTER THESIS

University of Split
University Department for Health Studies
Graduate study of radiological technology

Scientific area: Biomedicine and health care
Scientific field: Clinical medical sciences

Supervisor: Doc.dr.sc. Frane Mihanović

ARTIFICIAL INTELLIGENCE IN THE DIAGNOSIS OF COVID POSITIVE PATIENTS

Dora Sladaković, 661359

Summary:

On March 11, 2020, the World Health Organization declared the spread of the new SARS-CoV-2 virus a global pandemic, which put a significant pressure and pointed to a number of weaknesses in health systems. The most common symptoms of COVID-19 infection include fever, fatigue, dry cough, loss or change in sense of smell and taste, as well as severe respiratory and other complications that require hospitalization or placement in intensive care units. Early diagnosis is crucial for detecting active cases, controlling the spread of infection and optimal care for the patients. Polymerase chain reaction by reverse transcription (RT-PCR) is considered the gold standard for diagnosis. The main radiological methods of diagnosis are radiographic imaging and computed tomography of the lungs, each with its advantages and limitations.

In the context of the global health crisis, the health system needs new technologies to monitor and control the spread of the pandemic. One such technology is artificial intelligence, and this paper reviewed the potential benefits of artificial intelligence systems that would greatly facilitate the fight against the pandemic and thus reduce the pressure on health systems around the world. Initial research focused on the diagnosis and prognosis of infection using radiographic images or CT scans of the lungs. Artificial intelligence systems in these studies were compared with the interpretations of experienced radiologists and achieved promising results. However, most developed systems are limited to small data sets, not available for public use and without open access, thus inaccessible to research community for upgrades.

Keywords: COVID-19, artificial intelligence, radiographic imaging, computerized tomography

Thesis contains: 52 pages, 13 figures, 33 references

Original in: Croatian

1.UVOD

Trenutno, svijet doživljava najveću zdravstvenu krizu u modernoj povijesti. Vrlo zarazni novi soj koronavirusa nazvan SARS-CoV-2 izazvao je pandemiju koja je započela u gradu Wuhanu, pokrajini Hubei u Kini, a kasnije se proširila i na druge zemlje i kontinente (1). Svjetska zdravstvena organizacija (SZO, eng. *World Health Organization*, WHO) 11. ožujka 2020. proglasila je širenje SARS-CoV-2 virusa globalnom pandemijom koja je izvršila značajan pritisak na ograničene zdravstvene resurse te ukazala na brojne slabosti zdravstvenog sustava (2).

Od početka pandemije, radiologija ima značajnu ulogu u ranoj dijagnozi, kategoriziranju i praćenju oboljelih. Povećanje broja oboljelih povećava potrebu korištenja medicinskih uređaja za snimanje te odgađanje zakazanih pregleda i snimanja koja nisu od vitalne važnosti, što vrši dodatan pritisak na radiološke odjele koji su već opterećeni dugim listama čekanja (1).

U ovoj svjetskoj zdravstvenoj krizi, zdravstvenom sustavu potrebne su nove tehnologije za praćenje i kontrolu širenja pandemije. Jedna od takvih tehnologija je i umjetna inteligencija (UI, eng. *Artificial Intelligence*, AI). Sustavi umjetne inteligencije sve se češće koriste u različitim poljima, a posebno u medicini gdje bi upravo radiologija mogla imati vodeću ulogu u istraživanju medicinske primjene umjetne inteligencije. Umjetna inteligencija u radiologiji u velikoj se mjeri koristi kao pomoć u dijagnosticiranju bolesti i raznih patoloških stanja te nadzoru pacijenata, što bi u ovim uvjetima zdravstvene krize moglo pomoći u učinkovitosti i djelotvornosti ljudskih napora u borbi protiv pandemije i tako znatno utjecati na smanjenje pritiska na zdravstvene sustave diljem svijeta (2).

2. CILJ RADA

Ciljevi ovog rada su:

- Opisati patofiziologiju i simptomatologiju SARS-CoV-2 virusa
- Navesti i opisati najčešće korištene načine dijagnosticiranja SARS-CoV-2 virusa s naglaskom na radiološke slikovne modalitete
- Navesti i opisati algoritme umjetne inteligencije, te istaknuti najčešće korištene algoritme u dijagnostici SARS-CoV-2 virusa
- Prikazati osjetljivost, specifičnost i točnost umjetne inteligencije u usporedbi s ostalim metodama dijagnosticiranja (radiografija i kompjuterizirana tomografija)

3. MATERIJALI I METODE

Analiza i pregled dostupnih znanstvenih radova objavljenih u PubMed bazi podataka i drugim internetskim stranicama na temu umjetne inteligencije u radiološkoj dijagnostici covid pozitivnih pacijenata. U pisanje diplomskog rada uključeni su samo članci koji su javno dostupni u cijelosti. Svi korišteni članci na temu umjetne inteligencije u dijagnostici covid pozitivnih pacijenata objavljeni su u razdoblju od 2020. do 2021. godine.

4. RASPRAVA

4.1. SARS-CoV-2

Koronavirusi su raznolika skupina virusa koji uzrokuju bolesti kod različitih životinja, a neki od njih mogu preći i na čovjeka te uzrokovati blage do teške respiratorne infekcije. Dva visoko patogena koronavirusa, SARS-CoV i MERS-CoV, 2002. i 2012. godine uzrokovali su kod ljudi teške respiratorne bolesti epidemijskih razmjera – teški akutni respiratorni sindrom i bliskoistočni respiratorni sindrom (3).

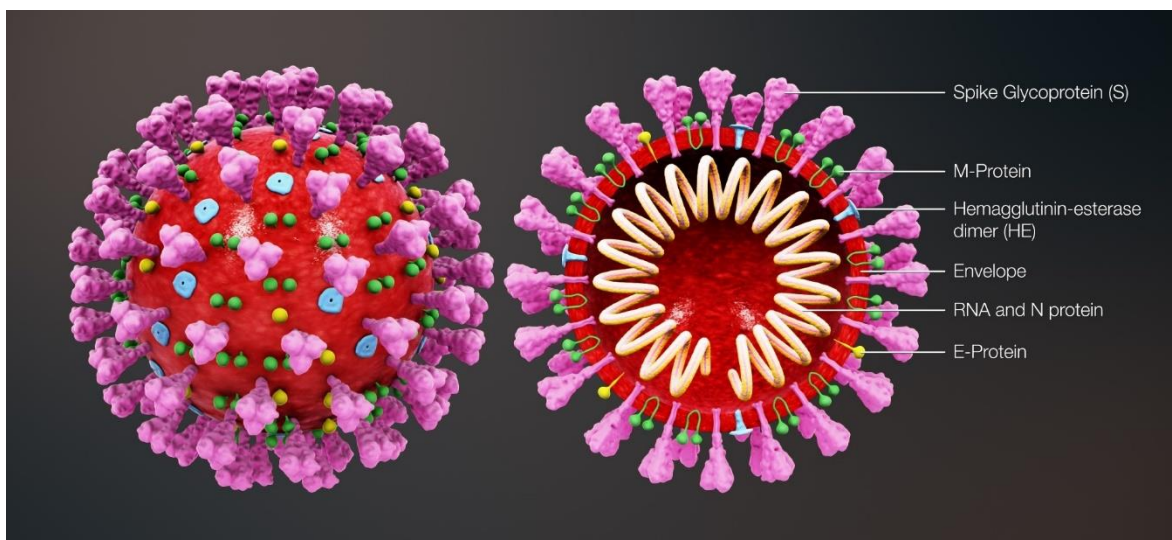
Krajem 2019. godine novi soj koronavirusa nazvan SARS-CoV-2 uzrokovao je pojavu neobičnih virusnih upala pluća. Vrlo brzo se proširio cijelim svijetom te je nadmašio SARS-CoV i MERS-CoV po pitanju broja zaraženih, umrlih i prostorne raširenosti epidemijskih područja. 11. ožujka 2020., Svjetska zdravstvena organizacija proglasila je širenje SARS-CoV-2 virusa globalnom pandemijom (3).

4.1.1. Podrijetlo i struktura virusa

COVID-19 je respiratorna bolest uzrokovana infekcijom novim sojem koronavirusa nazvanog SARS-CoV-2. Među prvim zabilježenim slučajevima, većina je bila epidemijski povezana s tržnicom morskih plodova Huanan, mokrom tržnicom smještenom u centru Wuhana, na kojoj se, osim morskih plodova, prodaju i žive životinje, uključujući perad, stoku i divlje životinje. Ipak, kasnije je identificirano više slučajeva bez povijesti izloženosti spomenutoj tržnici. Iako genetski dokazi sugeriraju da je SARS-CoV-2 prirodni virus koji potječe od životinja, najvjerojatnije šišmiša koji su važni prirodni domaćini alfa i beta koronavirusa, još nema zaključaka o tome kada i gdje je novi virus prešao na čovjeka (3).

Novi koronavirus, SARS-CoV-2, ubraja se u betakoronaviruse, jedan od četiri roda koronavirusa u obitelji *Coronaviridae*, reda *Nidovirales*. To je sedmi koronavirus za koji se zna da uzrokuje infekcije kod ljudi, a ime je dobio po tome što je genetski usko povezan sa SARS-CoV virusom (4).

SARS-CoV-2 virus je RNA virus, promjera 60-140 nm, karakteristične sferne strukture koja podsjeća na krunu ili koronu Sunca, koja je zajednička svim koronavirusima, odakle im i potječe naziv. Sastoji se od 5 vrsta strukturnih proteina: *spike* protein (S), protein ovojnice (E), protein membrane (M), protein nukleokapsida (N) i protein hemaglutinin-esteraze (HE) (Slika 1.). Proteini S, E, M i HE nalaze se na površini virusne ovojnice, dok je genetski materijal koji uzrokuje replikaciju unutar ovojnice, vezan zajedno s N proteinom (4)



Slika 1. Građa SARS-CoV-2 virusa.

Izvor: https://www.biovendor.com/sars-cov-2-2019-ncov-proteins?utm_source=google&utm_medium=organic

Budući da je vezan za RNA, N protein je uključen u procese povezane s virusnim genomom, ciklusom replikacije virusa kao i staničnog odgovora domaćina na virusnu infekciju. M protein ima glavnu ulogu u određivanju oblika virusne ovojnice. E protein je najmanji strukturni protein koji ima ulogu u nastajanju, sazrijevanju i replikaciji virusa (5). S protein ili „protein šiljak” odgovoran je za vezanje virusa i ulazak u stanice domaćina. Sastoji se od dvije podjedinice - S1 i S2, vezuje se za posebne receptore prisutne na stanicama domaćina tzv. ACE2 receptore, nakon čega virus ulazi u stanicu domaćina postupkom poznatim kao endocitoza (4).

4.1.2. Prijenos i širenje virusa

Prijenos virusa odvija se uglavnom sa čovjeka na čovjeka tijekom bliskog kontakta, respiratornim tekućinama koje sadrže virus. Ljudi tijekom disanja i drugih radnji poput govora, pjevanja, kašljanja ili kihanja, oslobađaju respiratorne tekućine u obliku kapljica različitog spektra veličina i te kapljice prenose virus i infekciju. Najveće kapljice brzo se talože iz zraka, u roku od nekoliko sekundi do nekoliko minuta. Najmanje kapljice i čestice aerosola dovoljno su male da mogu ostati u zraku nekoliko minuta do sati (6).

Izloženost se događa na tri glavna načina: udisanjem vrlo finih respiratornih kapljica i aerosolnih čestica, taloženjem respiratornih kapljica i čestica na izložene sluznice u ustima, nosu ili oku izravnim prskanjem i dodirivanjem sluznica rukama koje su kontaminirane ili izravno respiratornim tekućinama koje sadrže virus ili neizravno dodirivanjem kontaminiranih površina (6).

Rizik od infekcije smanjuje se povećanjem udaljenosti od izvora i povećanjem vremena nakon ekshalacije. Dva glavna procesa određuju količinu virusa kojoj je osoba izložena. Prvi je smanjivanje koncentracije virusa u zraku dok veće i teže respiratorne kapljice koje sadrže virus padaju na tlo ili druge površine pod utjecajem gravitacije, a vrlo sitne aerosolne čestice koje ostaju u zraku postupno se miješaju i otapaju u struji zraka. Drugi razlog je progresivni gubitak održivosti i zaraznosti virusa tijekom vremena pod utjecajem čimbenika okoliša kao što su temperature, vlaga ili ultraljubičasto zračenje (npr. Sunčeva svjetlost) (6).

Faktori koji povećavaju rizik od SARS-CoV-2 infekcije uključuju: zatvorene prostore s neadekvatnom ventilacijom zraka unutar kojih se koncentracija izdahnutih respiratornih tekućina, posebno vrlo sitnih kapljica i aerosolnih čestica može nakupiti u zračnom prostoru, povećana ekshalacija respiratornih tekućina ako se zarazna osoba bavi fizičkim naporima ili aktivnostima poput vježbanja, pjevanja, vikanje te dugotrajno izlaganje navedenim uvjetima, obično duže od 15 minuta (6).

Fizičko distanciranje, pravilna upotreba zaštitnih maski, odgovarajuća ventilacija, izbjegavanje pretrpanih zatvorenih prostora gdje nije moguće održavati fizički razmak od

najmanje 2 metra te pravilna higijena ruku i okoliša glavne su epidemiološke mjere za sprječavanje širenja COVID-19 infekcije (6).

4.1.3. Simptomi i klinička slika

SARS-CoV-2 virus vezuje se za ACE2 receptore prisutne na stanicama domaćina, a koji se u najvećem broju nalaze u stanicama pluća, epitela dišnih puteva i crijeva, zbog čega su upravo ta tkiva najviše pogođena kod pacijenata koji imaju simptome bolesti (4).

Najčešći simptomi infekcije su povišena tjelesna temperatura, umor i suhi kašalj. Među češće simptome ubraja se i gubitak ili promjena osjeta mirisa ili okusa. Manje uobičajeni simptomi uključuju glavobolju, konjunktivitis, stvaranje ispljuvka, hemoptizu, proljev, grlobolju, bol u prsima, mučninu i povraćanje (3).

Razdoblje inkubacije traje od 1 do 14 dana. Do pojave prvih simptoma dolazi najčešće oko 5 dana nakon zaraze virusom, a do komplikacija u smislu dispneje i upale pluća dolazi u prosjeku oko 8 dana od početka infekcije (3).

4.2. DIJAGNOSTIČKE METODE

Rano dijagnosticiranje presudno je za otkrivanje aktivnih slučajeva, kontrolu širenja infekcije te pravovremeno i optimalno zbrinjavanje pacijenata. Najčešće korištene metode i pretrage koje se koriste za dijagnozu COVID-19 infekcije su lančana reakcije polimeraze reverznom transkripcijom (RT-PCR), krvne pretrage i radiološke metode, najčešće radiografija pluća i kompjutorizirana tomografija. U nastavku će biti opisane navedene metode s posebnim naglaskom upravo na radiološkim metodama dijagnosticiranja (7).

4.2.1. RT-PCR

Lančana reakcija polimeraze reverznom transkripcijom (RT-PCR) je zlatni standard za postavljanje dijagnoze COVID-19. To je molekularna tehnika kojom se dokazuje prisutnost virusa SARS-CoV-2 u uzorku otkrivanjem njegovog genetskog materijala (RNA).

Najčešće se koriste respiratorni uzroci, odnosno nazofaringealni ili orofaringealni brisevi, ispljuvak, aspirati donjih dišnih putova, bronhoalveolarni lavat i nazofaringealni aspirati (3,8).

Pozitivan rezultat je pokazatelj prisutnosti SARS-CoV-2 RNA, dok negativan rezultat ne isključuje infekciju zbog čega se ne smije koristiti kao jedina osnova za donošenje odluke o zbrinjavanju pacijenata već se rezultati moraju kombinirati s kliničkim pregledom, anamnezom i epidemiološkim informacijama (8).

RT-PCR tehnika je vrlo osjetljiva i specifična metoda koja može pružiti pouzdanu dijagnozu unutar 24 sata (u prosjeku 3 sata) te je u usporedbi s drugim dostupnim metodama izolacije virusa znatno brža uz nižu mogućnost pogreške i kontaminacije (9). Trenutno je najtočnija dostupna metoda za otkrivanje SARS-CoV-2 virusa te ima mali rizik od lažno negativnih rezultata. Točnost metode ovisi o tehnici prikupljanja uzorka, stadiju bolesti prilikom uzimanja uzorka te uvjetima pod kojim se uzorak transportira u laboratorij (10).

Jedan od glavnih nedostataka ove metode je taj što rezultat može biti pozitivan čak i nakon što se pacijent već oporavio od infekcije te nije više zarazan. Razlog tome je taj što test otkriva čak i malu količinu virusne RNA. S druge strane, to znači da ova metoda daje precizne rezultate i kod osoba koje još ne pokazuju simptome bolesti (10).

4.2.2. Antigensko testiranje

Antigenskim testiranjem otkrivaju se dijelovi određenih proteina, nazvanih virusnim antigenima, koji su prisutni na površini virusa. Uzorci se uzimaju iz brisa nazofarinksa. Naziva se još i „brzim testom” jer su rezultati dostupni u roku od 15 do 60 minuta (10).

Jedna od prednosti ovog testa je što, ako je test pozitivan, može omogućiti bržu i neposredniju dijagnozu i liječenje jer ova metoda ima visoku specifičnost. Međutim, antigenski testovi imaju visoku stopu lažno negativnih rezultata i nisu točni kao PCR testovi. Negativan rezultat antigenskog testa ne znači nužno nepostojanje infekcije, te je kod osoba koje imaju negativan rezultat testa, a pokazuju simptome bolesti indicirano PCR testiranje za potvrdu rezultata (10).

4.2.3. Serološko testiranje

Serološki testovi otkrivaju prisutnost protutijela IgM i IgG u krvi koja nastaju kao imunološki odgovor organizma nakon kontakta s virusom SARS-CoV-2. Kako je proizvodnja IgM visoka ubrzo nakon izlaganja patogenu, ali i brzo opada, pozitivan rezultat IgM ukazuje na aktivnu ili nedavnu infekciju, dok se protutijela IgG zadržavaju dulje vrijeme i ukazuju na prošlu izloženost. Stvaranje protutijela može potrajati danima ili tjednima nakon izloženosti infekciji, stoga je serološko testiranje preporučljivo uraditi tek 4 tjedna nakon infekcije. Nepoznato je koliko se dugo protutijela zadržavaju u krvi te nisu dokaz imunosti (11,12).

Za razliku od molekularnih metoda (RT-PCR) i antigenskog testiranja, ovom se metodom ne dokazuje prisustvo virusa. Negativan rezultat testa može se dobiti čak i kod zaraženih pacijenata, ako se protutijela još nisu razvila kao odgovor na virus, budući da je tijelu potrebno od 1 do 3 tjedna nakon infekcije da stvori protutijela, ili mogu generirati lažno pozitivne rezultate, ako se otkriju protutijela na drugu vrstu koronavirusa, te se iz tog razloga ne mogu koristiti kao dokaz trenutne infekcije (11,12).

4.2.4. Radiološke metode dijagnosticiranja

Radiološke metode oslikvanja imaju važnu ulogu u kliničkom odlučivanju, postavljanju dijagnoze, liječenja, sprječavanja i upravljanja komplikacijama kod pacijenata oboljelih od COVID-19 infekcije, što je presudno za bolju prognozu bolesti. Također, imaju važnu ulogu u razlikovanju COVID-19 infekcije od drugih virusnih respiratornih bolesti sa sličnim simptomima. Radiografsko snimanje pluća, kompjutorizirana tomografija prsnog koša, ultrazvuk pluća i magnetska rezonancija glavne su radiološke metode dijagnosticiranja COVID-19 infekcije, svaka sa svojim prednostima i ograničenjima (7).

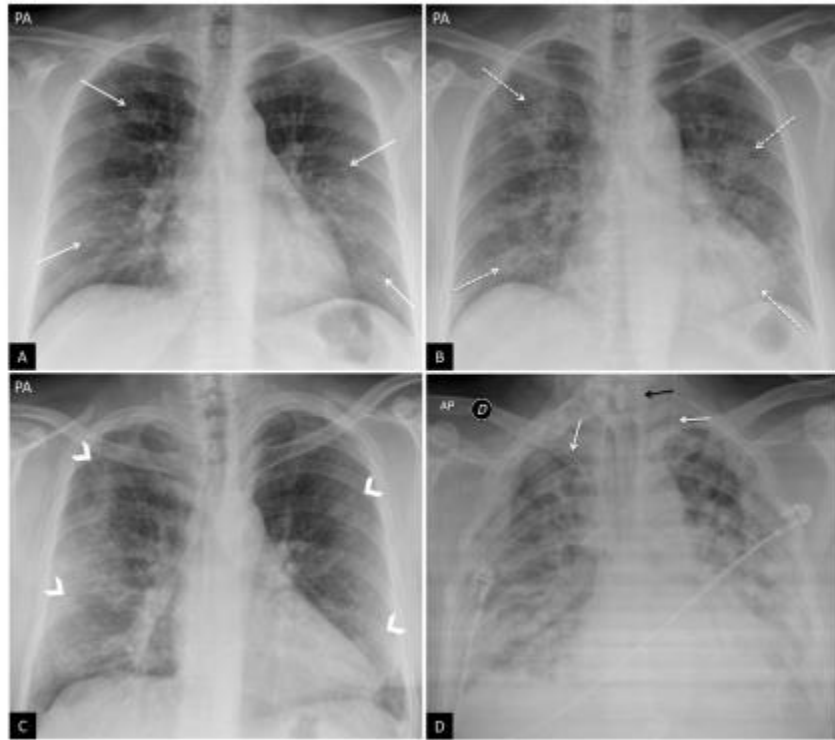
4.2.4.1. Radiografsko snimanje pluća

Radiografsko snimanje pluća najčešće je korišten radiološki slikovni modalitet kod pacijenata sa sumnjom ili potvrdom COVID-19 infekcije. Razlog tome je korisnost,

dostupnost i niska cijena pretrage, iako ima manju osjetljivost od kompjutorizirane tomografije (CT). Snimanje uključuje posteroanteriornu (PA) projekciju i profilnu ili laterolateralnu projekciju (LL) kod pacijenata u stojećem stavu, odnosno anteroposteriornu (AP) projekciju kod ležećih pacijenata (13).

Mobilni rendgenski uređaji često se koriste za snimanje pluća u jedinicama intenzivnog liječenja, kako bi se smanjili kontakti s drugim pacijentima te spriječio mogući prijenos infekcije tijekom transporta covid pozitivnih pacijenata na radiološke odjele (7). Mobilnim rendgenskim uređajima moguće je snimanje pluća isključivo u AP projekcijama. Interpretacija takvih snimki često je ograničena slabijom mogućnošću udaha te uvećanjem srčane sjene. Unatoč ograničenjima, omogućuje procjenu postavljanja katetera i uređaja (npr. položaj centralnog venskog katetera, endotrahealnog tubusa i sl.), otkrivanje mogućih komplikacija (kao što su pneumotoraks, pneumomediastinum, potkožni emfizem i dr.) te za praćenje tijeka bolesti, naročito kod pacijenata na respiratoru u jedinicama intenzivnog liječenja (13).

Tipični rendgenski nalaz pluća podrazumijeva obostrane intersticijske infiltrate poput mliječnog stakla, lobarne i subsegmentalne konsolidacije te retikularni plućni crtež (Slika 2.) (13). Rendgenski nalaz pluća može biti uredan, bez znakova upalnih promjena, kod asimptomatskih pacijenata, u ranom stadiju infekcije te kod blaže kliničke slike. Kod težih kliničkih slučajeva proporcionalno je veća zasjenjenost plućnog parenhima periferno i u donjem plućnom polju (7).



Slika 2. Tipični rendgenski nalaz pluća kod covid infekcije.

(A) Pacijentica sa simptomima i sumnjom na covid infekciju, PA projekcija pluća, retikularni plućni crtež izražen periferno (strelice). (B) Ista pacijentica kao i na slici A, PA projekcija pluća snimljena 3 dana kasnije, pozitivan PCR test na SARS-CoV-2, vidljive bilateralne periferne alveolarne neprozirnosti (strelice). (C) Pacijent sa dispnejom i pozitivnim PCR testom na SARS-CoV-2, bilateralne periferne neprozirnosti u gornjim, srednjim i donjim plućnim poljima (strelice). (D) Pacijent sa dispnejom i pozitivnim PCR testom na SARS-CoV-2, na AP snimci pluća vidljiva višestruka bilateralna difuzna područja konsolidacija koja opsežno zahvaćaju oba plućna krila, vidljive sjene centralnog venskog katetera (bijeke strelice) i gastrointestinalnog tubusa (crna strelica).

Izvor: Chamorro EM, Tascón AD, Sanz LI, Vélez SO, Nacenta SB. Radiologic diagnosis of patients with COVID-19. *Radiologia (Engl Ed)*. 2021 Jan-Feb;63(1):56-73.

Između prvog i trećeg tjedna od pojave prvih simptoma bolesti, rendgenski nalaz može biti u progresiji te uznapredovati do difuzne bolesti pluća. To je povezano sa izrazito teškom kliničkom slikom uz hipoksemiju te nastanak akutnog respiratornog distress sindroma (ARDS) (13).

Jedan od glavnih nedostataka rendgenskog snimanja pluća kao metode za dijagnosticiranje COVID-19 infekcije je visoki udio lažno negativnih. Mogući uzroci su: snimanje pluća u ranom stadiju infekcije dok još nisu nastupile plućne promjene, ograničenja

rendgenske tehnike (naročito prilikom snimanja pokretnim rendgenskim uređajima u AP projekciji), te činjenica da uzorak mliječnog stakla i retikularni crtež, koji su tipični znakovi covid infekcije, mogu biti teško vidljivi na rendgenskoj snimci pluća (13).

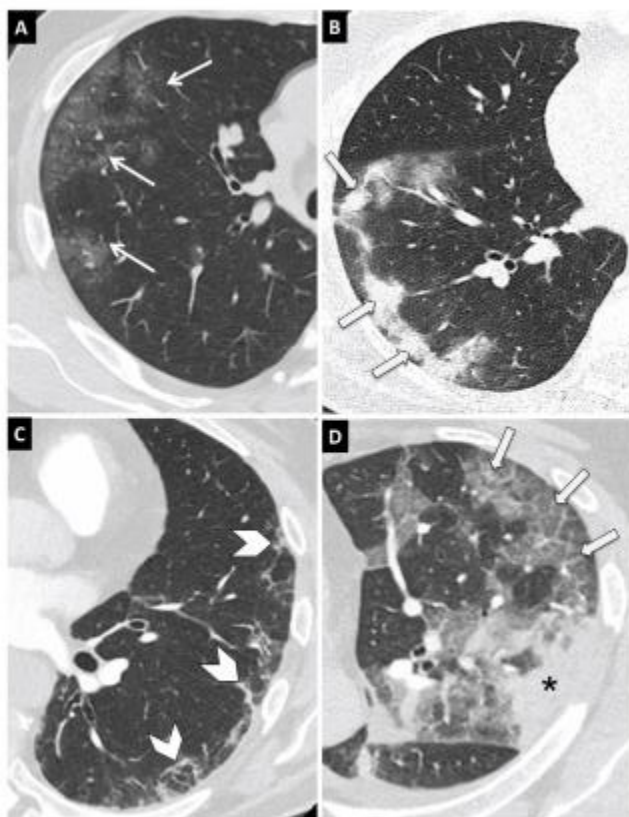
4.2.4.2. *Kompjutorizirana tomografija (CT) pluća*

Kompjutorizirana tomografija (CT) pluća visoke rezolucije (HR-CT) je brza i pristupačna radiološka metoda za dijagnozu i daljnje liječenje covid pozitivnih pacijenata. CT ima visoku osjetljivost (do 97%) te se smatra najosjetljivijom radiološkom metodom za dijagnostiku covid infekcije. Usprkos visokoj osjetljivosti, ima malu specifičnost (oko 25%), budući da se tipični covid nalazi na CT-u preklapaju s nalazima kod drugih virusnih infekcija kao što su gripa H1N1, teški akutni respiratorni sindrom (SARS) i bliskoistočni respiratorni sindrom (MERS) (13).

Protokol snimanja covid pozitivnih pacijenata na CT-u uključuje snimanje pluća i akviziciju podataka u fazi inspiracije bez apliciranja kontrastnog sredstva. Budući da mnogi pacijenti imaju simptome poput dispneje ili kašlja, poželjno je koristiti brže vrijeme rotacije ($\leq 0,5s$) i veći pitch ($>1:1$) za sprječavanje artefakata uzrokovanih pokretom (disanjem) (13).

Covid pozitivnim pacijentima ponekad su potrebna ponavljana snimanja u kratkom vremenskom razdoblju radi praćenja i kontrole tijeka bolesti. Iako se za kontrolna snimanja najčešće koristi radiografsko snimanje pluća, nekim pacijentima indicirana su kontrolna CT snimanja, što dovodi do povećanja kumulativne doze zračenja. Upravo iz tog razloga, CT pluća izvodi se koristeći protokol s niskom dozom zračenja (13,14). To se postiže korištenjem nižih kilovoltaznih postavki, iterativne ili nedavno razvijene rekonstrukcije dubokog učenja za smanjenje šuma i spektralno oblikovanje rendgenskog snopa radi smanjenja rendgenskih zraka niskih energija (13).

Tipični CT nalaz kod covid pozitivnih pacijenata uključuje infiltrate uzorka mliječnog stakla, konsolidacije, periferne retikulacije i uzorak „ludog popločenja” (eng. *crazy paving pattern*) (Slika 3.).



Slika 3. Glavne CT karakteristike COVID-19 infekcije.

(A) Uzorak mliječnog stakla. (B) Konsolidacije plućnog parenhima. (C) Retikulacija pluća.
(D) Uzorak „ludog popločenja“.

Izvor: Chamorro EM, Tascón AD, Sanz LI, Vélez SO, Nacenta SB. Radiologic diagnosis of patients with COVID-19. *Radiologia (Engl Ed)*. 2021 Jan-Feb;63(1):56-73.

Promjene denziteta mliječnog stakla spadaju u uzorke visoke atenuacije. Prikazuju se kao blago povećanje atenuacijskih vrijednosti pluća uz povećano zasjenjenje na način da su pluća prikazom smanjene prozračnosti (zasjenjena), ali bez zaklanjanja temeljnog krvožilnog sustava. Mliječno staklo je najčešći, a ujedno i najraniji nalaz (13).

Konsolidacija plućnog parenhima također je uzorak visoke atenuacije koji uzrokuje smanjenje prozračnosti pluća. Prikazuje se kao zasjenjenje plućnog parenhima koje, za razliku od uzorka mliječnog stakla, zaklanja krvne žile i bronhalni crtež. Konsolidacije pluća drugi

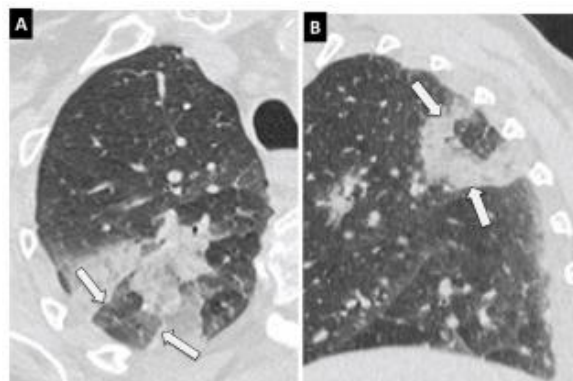
su najčešći CT nalaz kod covid pozitivnih pacijenata. Pojavljuju se zajedno s uzorkom mliječnog stakla (44%) ili, rjeđe, sami (24%) i pokazatelj su progresije bolesti (13).

Retikularni uzorak nastaje zbog zadebljanja interlobularnih i intralobularnih septi. Povećava se s produženjem tijeka bolesti (13).

Uzorak „ludog popločenja” (eng. *crazy paving pattern*) javlja se uslijed zadebljanja interlobularnih septa koji se preklapaju s uzorkom mliječnog stakla. Javlja se kao posljedica edema i akutne intersticijske upale i znak je progresije bolesti (13).

Ostali rjeđi nalazi na CT-u su obrnuti „halo” znak, znak mjehurića zraka (vakuole), promjene u dišnim putevima i krvnim žilama kao i pleuralne i subpleuralne abnormalnosti. Pleuralni izljev, perikardijalni izljev, limfadenopatija, cistične promjene i pneumotoraks se također ubrajaju u rijetke, ali moguće nalaze koji se obično uočavaju s napredovanjem infekcije i općenito se povezuju s teškim oblicima bolesti (13).

Obrnuti „halo” znak predstavlja središnju zonu uzorka mliječnog stakla okruženu područjem konsolidacije (Slika 4.). Iako nije čest nalaz, ipak ga se ubraja u tipične CT nalaze kod covid infekcije. Još je uvijek nejasno odražava li poboljšanje konsolidacija na plućima ili progresiju uzorka mliječnog stakla (13).



Slika 4. Obrnuti „halo” znak

Obrnuti „halo” znak na aksijalnom (A) i sagitalnom (B) CT presjeku.

Izvor: Chamorro EM, Tascón AD, Sanz LI, Vélez SO, Nacenta SB. Radiologic diagnosis of patients with COVID-19. *Radiologia (Engl Ed)*. 2021 Jan-Feb;63(1):56-73.

Znak mjehurića zraka (vakuolarni znak) odnosi se na mali hipodenzni plućni prostor, manji od 5 mm, unutar područja uzorka mliječnog stakla. Može odgovarati patološkoj dilataciji normalnog prostora ili presjeku bronhioektazije (13).

Promjene u dišnim putevima odnose se na dilataciju bronha u području uzorka mliječnog stakla te zadebljanje stijenke bronha uzrokovano upalom. Promjene na krvnim žilama uključuju širenje perilezijskih ili intralezijskih plućnih žila uzrokovano oštećenjem zida kapilara kao odgovor na upalne čimbenike (13).

Radiološki nalaz uvelike ovisi i o vremenu proteklom od pojave prvih simptoma. U prvim danima infekcije nalaz CT-a često je uredan. Uzorak mliječnog stakla je najčešći i najraniji nalaz koji se uobičajeno javlja 0-4 dana od pojave prvih simptoma. Razvojem infekcije i napredovanjem simptoma između 5-8 dana, mliječno staklo prelazi u konsolidacije s razvojem uzorka „ludog popločenja“. Zahvaćenost plućnog parenhima se povećava između 9-13 dana od pojave simptoma, kada je konsolidacija plućnog parenhima dominantan nalaz, uz uzorak „ludog popločenja“ i obrnuti „halo“ znak. Nakon 14 dana obično dolazi do resorpcije konsolidacija, osim kod pacijenata s lošijim tijekom bolesti i komplikacijama kliničke slike kod kojih se razvija retikularni uzorak kao posljedica zadebljanja interlobularnih i intralobularnih septi (13).

Zahvaćenost pluća obično je multilobarna i bilateralna s perifernom i subpleuralnom distribucijom. U ranoj fazi infekcije moguće su unilateralne promjene denziteta mliječnog stakla. Iako svi segmenti pluća mogu biti zahvaćeni promjenama, kod većine pacijenata zahvaćeni su donji plućni režnjevi. Iako nijedna od opisanih plućnih promjena nije jedinstvena za COVID-19 infekciju, tipična raspodjela i kombinacija promjena te zahvaćenost plućnog parenhima govore u prilog COVID-19 dijagnoze (13).

4.2.4.3. Ultrazvuk pluća

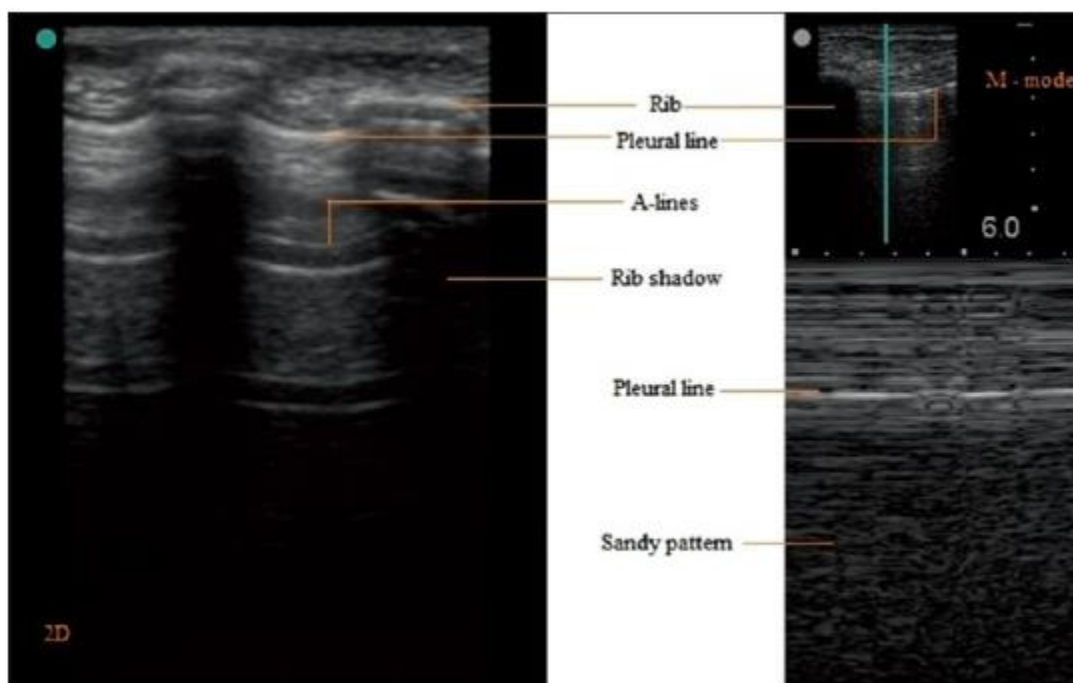
Ultrazvuk pluća može imati ulogu u procjeni COVID-19 infekcije, posebno kod praćenja pacijenata smještenih u jedinicama intenzivnog liječenja. Ultrazvuk je neinvazivna, dostupna metoda koja, za razliku od radiografije i kompjutorizirane tomografije, ne koristi

ionizirajuće zračenje te otvara mogućnosti smanjenja troškova i boljeg korištenja raspoloživih resursa (7).

Osnovno razumijevanje generiranja ultrazvuka, formiranje slike pomoću refleksije ultrazvučnog vala te poznavanje artefakata i čimbenika koji utječu na ultrazvučno snimanje potrebno je za točnu interpretaciju. Kada ultrazvučni snop putuje kroz medij dolazi do loma, refleksije i slabljenja. Refleksija ultrazvučnog vala naziva se jeka i predstavlja osnovu ultrazvučnog snimanja. Javlja se na granici dvaju materijala (npr. mekog tkiva i kosti). Udio refleksije ovisi o razlici u akustičkoj impedanciji materijala. Ako je razlika mala, stvara se slab odjek i većina ultrazvučnih valova će proći kroz drugi medij. Snažan odjek nastaje kada je razlika velika, pa tako ponekad (npr. meko tkivo i zrak/kost) dolazi do potpunog odbijanja ultrazvučnog vala. Slab odraz djeluje tamno (anehoično, hipoehoično), a snažan odjek bijelo (hiperehoično) na ultrazvučnom prikazu (15).

Najvažniji dio ultrazvučnog uređaja je sonda koja stvara ultrazvučni snop i prema kojoj se reflektira. Linearna sonda visoke frekvencije (6-13 MHz) korisna je u procjeni mekih tkiva, rebara, pleure i klizanja pluća. Konveksna sonda niske frekvencije (3-5 MHz) korisna je u procjeni dubine kod izljeva, konsolidacija i proširenja B linija. Ultrazvučna sonda se obično postavlja na ista mjesta u međurebrenim prostorima gdje se postavlja i stetoskop za auskultaciju. Na kožu se prethodno nanosi gel koji onemogućava pojavu zraka između ultrazvučne sonde i kože te na taj način omogućava prolazak ultrazvučnog vala u tijelo (15).

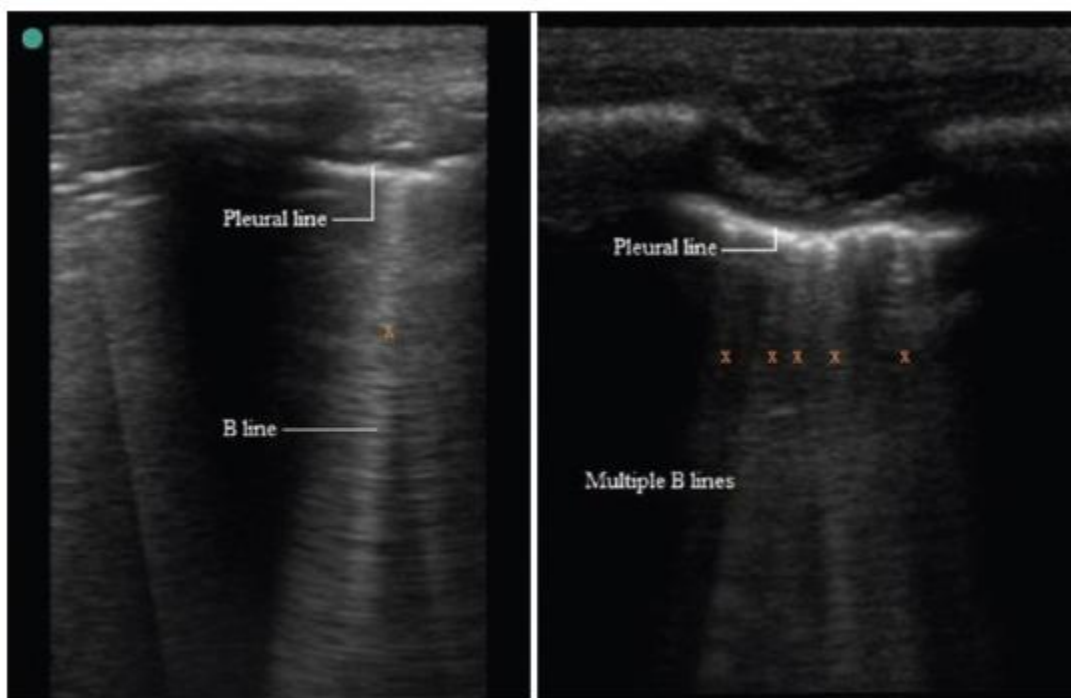
Na urednom ultrazvučnom prikazu pluća vidljiva su rebra, pleura, A-linije i klizanje pluća (Slika 5.). Na granici mekog tkiva i rebra, ultrazvučni val se gotovo u potpunosti reflektira natrag pa se rebra pojavljuju kao konveksna, bijela (hiperehogena) linija u obliku luka. Pleuralna linija prikazuje se kao bijela traka dimenzija do 2mm. Kretanje visceralne preko parijetalne pleure dovodi do klizanja pluća što se prikazuje kao dinamično kretanje pleuralne linije. Klizanje pluća je prikaz pravilnog ritmičkog pokreta sinkroniziranog s disanjem i pokazatelj je ventilacije u pregledavanom području. A-linije su artefakti koji nastaju kao rezultat odbijanja odjeka između pleure i ultrazvučne sonde (15).



Slika 5. Uredan ultrazvučni prikaz pluća.

Izvor: Saraogi A. Lung ultrasound: Present and future. Lung India. 2015 May-Jun;32(3):250-257.

Različite bolesti i stanja, pa tako i COVID-19 infekcija, utječu na ultrazvučni prikaz pluća. Najčešći ultrazvučni nalaz kod covid pozitivnih pacijenata su B-linije (Slika 6.). To su artefakti uzrokovani promjenom u omjeru zraka i tekućine uslijed nakupljanja tekućine u plućnom intersticiju (15). Također, s povećanjem trajanja bolesti, na ultrazvuku je vidljivo i zadebljanje pleuralne linije.



Slika 6. Najčešći ultrazvučni nalaz kod covid pozitivnih pacijenata su B-linije.

Izvor: Saraogi A. Lung ultrasound: Present and future. Lung India. 2015 May-Jun;32(3):250-257.

4.2.4.4. Magnetska rezonancija pluća

Magnetska rezonancija pluća jednako je učinkovita i točna kao i kompjuterizirana tomografija pluća u pružanju finih detalja plućnog parenhima i abnormalnosti pleure kod covid pozitivnih pacijenata sa simptomima infekcije donjih dišnih putova. Ipak, stvarna praktična uloga ograničena je gubitkom signala zbog fizioloških respiratornih i srčanih pokreta te niske količine vodikovih protona u plućnom parenhimu (16).

Napredak u primjenjivanim sekvencama snimanja omogućio je kompenziranje tih nedostataka pružanjem različitih aspekata plućne patologije. Kao dio upalnog procesa, svako povećanje gustoće protona u plućima uslijed solidnih lezija ili infiltracija tekućinom odgovara područjima povećanog intenziteta signala. T2-ponderirane sekvence kao što su HASTE, TSE, FISP i TIRM široko su prihvaćene radi povećane točnosti u otkrivanju plućnih infiltracija. Među različitim MR sekvencama, T2W TSE-TIRM sekvenca prikazuje lezije

svjetlije u usporedbi s drugim sekvencama. Stoga se magnetskom rezonancijom pluća mogu razlikovati različite radiološke manifestacije COVID-19 upale pluća, poput uzorka mliječnog stakla, konsolidacija i retikularnog uzorka (16).

Magnetska rezonancija pluća može biti potencijalna alternativa kompjuteriziranoj tomografiji pluća u praćenju upala pluća uzrokovanih SARS-CoV-2 virusom, iako su potrebna daljnja istraživanja. Velika ograničenja rutinskog korištenja ove metode u svakodnevnoj praksi su dugo trajanje pretrage, dostupnost, visoka cijena i duge liste čekanja (16).

Također, iako se magnetska rezonancija ne smatra metodom izbora za procjenu plućne bolesti, može pridonijeti u dijagnostičkoj obradi covid pozitivnih pacijenata sa simptomima vezanim uz središnji živčani sustav. To može uključivati različite neurološke manifestacije, kao što su akutni moždani udar, ozljede skeletnih mišića, poremećaji svijesti ili akutna nekrotizirajuća hemoragijska encefalopatija. Trenutna uloga magnetske rezonancije u dijagnozi daljnjih sekundarnih komplikacije uzrokovanih SARS-CoV-2 virusom, poput srčanih komplikacija ili trajnog miozitisa, još se istražuje i za očekivati je da će se primjena magnetske rezonancije u ovom području proširiti kako se budu širila i daljnja saznanja o COVID-19 infekciji i post-COVID sindromu (7).

4.3. UMJETNA INTELIGENCIJA

Umjetna inteligencija (AI, eng. *Artificial Intelligence*) definira se kao polje znanosti koje se bavi računalnim razumijevanjem onoga što se obično naziva inteligentnim ponašanjem, odnosno grana računalne znanosti koja se bavi razvojem strojeva koji su sposobni za obavljanje kognitivnih zadataka za koje bi obično bila potrebna inteligencija (17).

Od sredine prošlog stoljeća znanstvenici su istraživali potencijalne primjene sustava umjetne inteligencije u svim granama medicine, a u posljednja dva desetljeća došlo je do znatnog porasta interesa za medicinsku umjetnu inteligenciju (17).

Suvremena medicina suočena je s izazovom stjecanja, analiziranja i primjene velike količine znanja i podataka potrebnih za rješavanje složenih kliničkih problema. Razvoj medicinske umjetne inteligencije povezan je s razvojem sustava umjetne inteligencije namijenjenih kliničarima u postavljanju dijagnoze, donošenju terapijskih odluka i predviđanju ishoda te služe kao podrška zdravstvenim radnicima u svakodnevnim obavezama (17).

Radiologija je, kao grana medicine, imala vodeću ulogu u digitalizaciji medicine te sada ima priliku da postane lider u istraživanju primjene umjetne inteligencije u medicine (17). Primarni pokretač sve veće implementacije umjetne inteligencije u medicinskoj radiologiji bila je želja za većom efikasnošću i efektivnosti u kliničkoj njezi (18).

Radiolozi u radu vizualno procjenjuju radiografske slike kao i izvještaje o nalazima radi dijagnosticiranja, karakterizacije i praćenja bolesti. Takva se procjena često temelji na obrazovanju i iskustvu, a ponekad može biti i subjektivna. Broj učinjenih radioloških pretraga svake se godine povećava što, uz ograničen broj dostupnih obučanih radiologa, pridonosi drastičnom povećanju radnog opterećenja radiologa. U tako ograničenim uvjetima, greške su neizbježne (18).

Postoje brojne različite metode umjetne inteligencije. Od svih metoda umjetne inteligencije, metoda strojnog učenja, posebno duboko učenje, posljednjih je godina privukla značajnu pozornost (18).

4.3.1. Strojno učenje

Strojno učenje (eng. *Machine Learning*) je grana umjetne inteligencije čiji je cilj osmisliti i razviti algoritme koji omogućavaju sustavima da uče iz podataka, identificiraju obrasce i donose odluke uz minimalnu ljudsku intervenciju, te se na taj način razvijaju i prilagođavaju promjenama koje se događaju u njihovom okruženju. Strojno učenje kombinira različite tehnike i pristupe te je usko povezano s brojnim različitim područjima kao što su statistika, psihologija, teorija informacija i umjetna inteligencija (19).

Tipičan process strojnog učenja uključuje tri koraka: obuku, provjeru valjanosti i testiranje. Prvi korak je učenje iz ponuđenog skupa podataka za obuku, drugi korak je mjerenje pogreške, a treći korak uključuje upravljanje šumom i testiranje svih parametara (20).

Među brojnim algoritmima strojnog učenja, dva najčešće korištena su nadzirano i nenadzirano učenje, ovisno o tome jesu li podaci namijenjeni za učenje označeni ili ne, te djelomično nadzirano učenje i podržano/ojačano učenje (19).

Nadzirano učenje (eng. *Supervised learning*) je oblik strojnog učenja čiji se algoritmi treniraju pomoću označenih primjera, poput unosa gdje je željeni izlaz poznat. Učenje se prati, odnosno nadzire, u smislu da već znamo izlaznu varijablu, a algoritam se svaki put ispravlja kako bi se optimizirali njegovi rezultati. Algoritam se trenira preko skupa podataka, uspoređuje svoj stvarni izlaz s ispravnim izlazima kako bi pronašao pogreške te se mijenja i dopunjava dok ne postigne prihvatljivu razinu izvedbe (20,21).

Nenadzirano učenje (eng. *Unsupervised learning*) koristi podatke koji nisu označeni, odnosno izlaz je nepoznat, a poznata je samo ulazna varijabla. Drugim riječima, sustavu nije poznat „pravi odgovor”, već algoritam sam mora shvatiti što se prikazuje. Cilj je istražiti podatke te pronaći strukturnu pravilnost među podacima (21).

Djelomično nadzirano učenje (eng. *Semi-supervised learning*) koristi kombinaciju označenih i neoznačenih podataka za obuku – obično manju količinu označenih podataka s velikom količinom neoznačenih podataka (jer su neoznačeni podaci jeftiniji te ih je lakše prikupiti) (21). Obično je prvi korak grupiranje sličnih podataka uz pomoć nenadziranog algoritma strojnog učenja. Sljedeći korak je označavanje neoznačenih podataka uz pomoć dostupnih ograničenih označenih podataka. Nakon označavanja svih podataka, mogu se koristiti algoritmi nadziranog učenja za rješavanje problema (20).

Podržano/ojačano učenje (eng. *Reinforcement learning*) je oblik strojnog učenja u kojem algoritam temeljem pokušaja i pogreške otkriva koje radnje donose najveće nagrade. Ova vrsta učenja ima tri primarne komponente: agenta (učenik ili donositelj odluka), okruženje (sve s čime agent stupa u interakciju) i radnje (ono što agent može učiniti). Cilj je

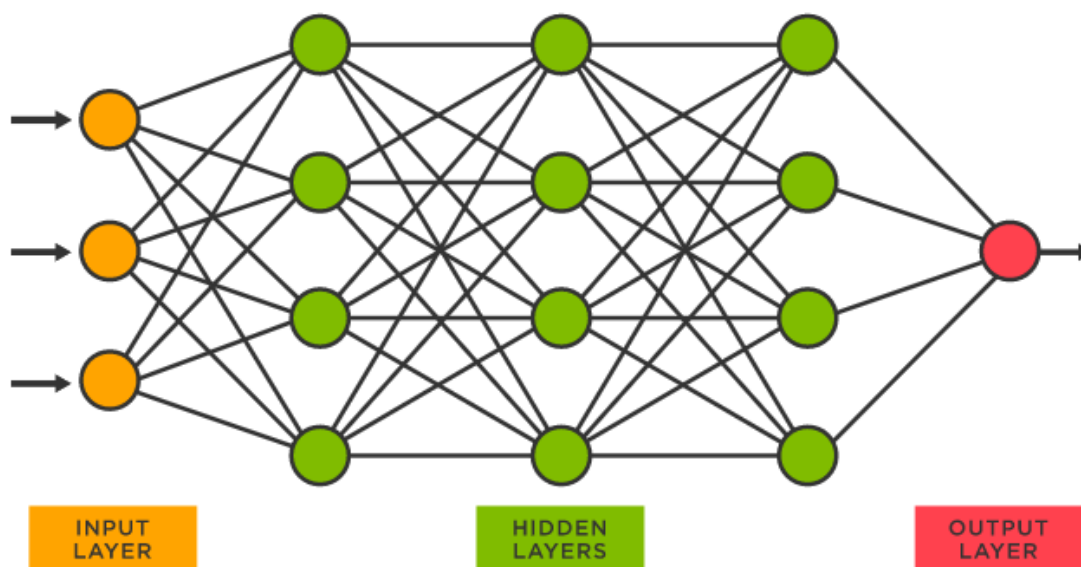
da agent odabere radnje koje povećavaju očekivanu nagradu tijekom određenog vremena. Agent će postići cilj mnogo brže slijedeći dobru politiku. Dakle, cilj pojačanog učenja je naučiti dobru politiku (21).

Mnoge industrije tako primjenjuju rješenja strojnog učenja za svoje poslovne probleme ili za stvaranje novih i boljih proizvoda i usluga. Zdravstvene, obrambene, financijske usluge, marketing i sigurnosne usluge samo su neka od područja primjene strojnog učenja u svojim aplikacijama i procesima (20).

4.3.2. Duboko učenje i umjetne neuronske mreže

Duboko učenje (eng. *Deep learning*) je grana strojnog učenja koja se bavi algoritmima inspiriranim strukturom i funkcijom mozga koji se nazivaju umjetne neuronske mreže. Te neuronske mreže pokušavaju simulirati ponašanje ljudskog mozga dopuštajući mu da „uči” iz velike količine podataka (22).

Neuronske mreže za duboko učenje ili umjetne neuronske mreže sastoje se od ulaznog, jednog ili više skrivenih slojeva i izlaznog sloja (Slika 7.). Izraz „duboko” odnosi se na broj skrivenih slojeva u neuronskoj mreži. Konvencionalna mreža sastoji se od tri skrivena sloja, dok duboke mreže mogu imati od 120 pa do 150 skrivenih slojeva. Dok neuronska mreža s jednim slojem još uvijek može dati približna predviđanja, dodatni skriveni slojevi mogu pomoći u optimizaciji i preciziranju radi točnosti.



Slika 7. Struktura umjetne neuronske mreže

Umjetne neuronske mreže sastoje se od ulaznog sloja, jednog ili više skrivenih slojeva i izlaznog sloja.

Izvor: <https://www.tibco.com/reference-center/what-is-a-neural-network>

Svaki sloj sastoji se od međusobno povezanih neurona odnosno čvorova, od kojih se svaki nadovezuje na prethodni sloj radi poboljšanja optimizacije predviđanja ili kategorizacije. Ovakav napredak računanja kroz mrežu, gdje neuron prima ulazne podatke i izračunava izlaz, naziva se unaprijedna propagacija (eng. *forward propagation*). Ulazni sloj je mjesto gdje model dubokog učenja unosi podatke za obradu, a izlazni sloj je mjesto gdje se vrši konačno predviđanje ili klasifikacija (22).

Neuroni i slojevi međusobno su povezani vezama, a svaka veza ima numeričku težinu povezanu s njom. Neuronska mreža „uči” ponavljanim prilagođavanjem tih težina (17). Drugi proces, koji se naziva algoritam širenja pogreške unatrag (eng. *backpropagation*), zajedno s metodom gradijentnog spusta, koristi se izračunavanje pogrešaka u predviđanjima, a zatim prilagođava težine pomicanjem unatrag kroz slojeve u pokušaju uvježbavanja modela (22).

Zajedno, algoritam unaprijedne propagacije i algoritam širenja pogreške unatrag, omogućavaju neuronskoj mreži da predviđa i sukladno tome ispravlja pogreške. S vremenom algoritam postaje postupno točniji (22).

Umjetne neuronske mreže imaju širok spektar primjena u brojnim različitim područjima, naročito u medicini gdje su jedna od najčešće korištenih metoda umjetne inteligencije. Zdravstvena industrija imala je velike koristi od sposobnosti metoda dubokog učenja još od digitalizacije bolničkih zapisa i slika. Aplikacije za prepoznavanje slika mogu podržati radiološke tehnologe i radiologe, pomažući im u analizi i procjeni većeg broja slika u kraćem vremenu (22).

4.4. UMJETNA INTELIGENCIJA U COVID-19 DIJAGNOSTICI

Pandemija SARS-CoV-2 virusa predstavlja niz izazova za umjetnu inteligenciju. Umjetna inteligencija se, uz brojna druga područja, može koristiti u dijagnostici i prognozi COVID-19 infekcije. Upravo je to područje na koje se usredotočila većina početnih istraživanja o potencijalnoj ulozi sustava umjetne inteligencije u COVID-19 pandemiji (23).

Brza i točna dijagnoza može spasiti živote i ograničiti širenje bolesti. Također, brojni nalazi predstavljaju bogat izvor iz kojih se mogu generirati podaci na kojima će se trenirati različiti sustavi umjetne inteligencije. Sve se veći napori ulažu kako bi se ti sustavi osposobili za dijagnosticiranje COVID-19 infekcije pomoću radiografskih slika ili CT prikaza pluća (23).

Brojna istraživanja pokazala su da umjetna inteligencija ima jednaku točnost u postavljanju dijagnoze u usporedbi s ljudima, može uštedjeti vrijeme radiolozima te postaviti dijagnozu brže i jeftinije nego korištenjem standardnih testova za COVID-19 (23).

4.4.1. Umjetna inteligencija i radiografsko snimanje

Mogućnost primjene umjetnih neuronskih mreža za dijagnosticiranje COVID-19 infekcije na radiografskim snimkama pluća izazvala je interes, kako istraživača strojnog učenja, tako i radiologa. Umjetne neuronske mreže pokazale su veliki potencijal kao dodatna pomoć u uvjetima ograničenih resursa u kojima nedostaje dovoljan broj RT-PCR testova, kao i u razjašnjavanju slučajeva sumnji kod lažno negativnih rezultata RT-PCR testova (24).

Konvencionalno radiografsko snimanje pluća je brza metoda uz manju dozu zračenja u usporedbi s kompjuteriziranom tomografijom pluća, koja je dostupna i u mnogim zdravstvenim ustanovama ograničenih resursa. Također, može se provesti i u bolničkom krevetu bez potrebe za transportom pacijenta na radiološki odjel što automatski predstavlja manji rizik od širenja infekcije (25).

Iako CT snimanje pruža veće pojedinosti u akvizicijskom skupu podataka, postoji nekoliko prednosti korištenja konvencionalnog radiografskog oslikavanja pluća u svrhu probira covid pozitivnih slučajeva, osobito u područjima s ograničenim resursima kao i u jako pogođenim područjima s visokom stopom oboljelih i novooboljelih. Radiografsko oslikavanje pluća omogućava brzu trijažu suspektih slučajeva, a može se izvoditi paralelno s PCR testiranjem (za što je potrebno određeno vrijeme) kako bi se pomoglo u ublažavanju velikog broja pacijenata, ili kao samostalna metoda kada testiranje nije opcija (npr. radi niskih zaliha). To je metoda koja je lako dostupna u mnogim kliničkim centrima budući da se rendgenski uređaj smatra standardnom opremom u većini zdravstvenih sustava. Drugim riječima, dostupnija je metoda od CT snimanja, osobito u zemljama u razvoju, gdje je dostupnost CT snimanja ograničena visokim troškovima opreme i održavanja (26).

Zbog toga se radiografsko snimanje pluća smatra dobrom dopunom RT-PCR testiranju, posebno jer se radiografsko snimanje pluća često provodi kao dio standardnog postupka kod pacijenata s respiratornim tegobama. Također se sugerira da radiografsko snimanje pluća može biti od koristi u situacijama u kojima se pacijenti s početnim negativnim rezultatima RT-PCR testiranja vraćaju na odjel hitne pomoći s pogoršanjem kliničke slike i simptoma (26).

Veliki problem predstavlja nedostatak specijalista radiologije potrebnih za precizno tumačenje radiografskih slika. Sustavi umjetne inteligencije tako bi mogli biti koristan alat kao dodatna pomoć radiolozima u svakodnevnom radu (27).

Motivirani potrebom za bržim tumačenjem radiografskih snimki, predloženi su razni sustavi umjetne inteligencije temeljeni na dubokom učenju, a rezultati su se pokazali prilično obećavajućima u smislu točnosti otkrivanja pacijenata zaraženih SARS-CoV-2 virusom. Međutim, većina razvijenih sustava umjetne inteligencije ograničena je malim skupovima podataka i korištenjem javno dostupnih slika upitne kvalitete i valjanosti. Također, većina tih sustava nije dostupna za javnu upotrebu, nema otvoreni pristup te je nedostupna istraživačkoj zajednici za nadogradnju i proširenje (25,26).

4.4.1.1. COVID-Net

COVID-Net je duboka konvolucijska neuronska mreža prilagođena otkrivanju COVID-19 pozitivnih slučajeva pomoću rendgenskih snimki pluća. Ujedno je i jedna od prvih neuronskih mreža za otkrivanje covid pozitivnih slučajeva koja ima otvoreni pristup, što omogućava ponovljivost kao i mogućnost nadogradnje (26).

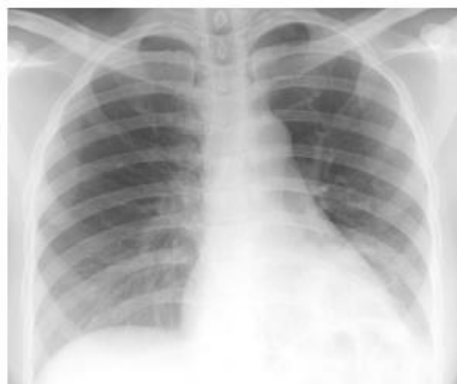COVIDx je baza podataka otvorenog pristupa korištena za treniranje i evaluaciju COVID-Net mreže. Sastoji se od 13 975 rendgenskih snimki pluća od ukupno 13 870 pacijenata, a nastala je kao kombinacija i modifikacija pet otvorenih baza podataka koje sadrže rendgenske snimke pluća: (1) COVID-19 Image Data Collection, (2) COVID-19 Chest X-ray Dataset Initiative, (3) ActualMed COVID-19 Chest X-ray Dataset Initiative, (4) RSNA Pneumonia Detection Challenge dataset, i (5) COVID-19 radiography database. Odabir ovih pet baza podataka od kojih je stvoren COVIDx vođen je činjenicom da je svih pet baza podataka otvorenog pristupa i potpuno dostupno istraživačkoj zajednici i široj javnosti (26).

Konkretnije, kako bi se stvorila COVIDx baza podataka, rendgenske snimke pluća iz navedenih 5 baza podataka kombinirane su na slijedeći način:

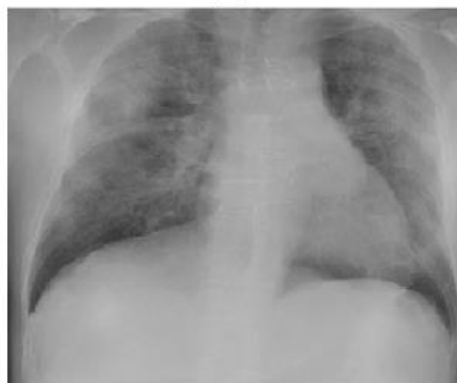- Pacijenti oboljeli od upale pluća koji nisu COVID-19 slučajevi i pacijenti oboljeli od COVID-19 infekcije iz COVID-19 Image Data Collection baze podataka
- Pacijenti oboljeli od COVID-19 infekcije iz COVID-19 Chest X-ray Dataset Initiative baze podataka
- Pacijenti oboljeli od COVID-19 infekcije iz ActualMed COVID-19 Chest X-ray Dataset Initiative baze podataka
- Pacijenti koji nemaju upalu pluća (uredan rendgenski nalaz) i pacijenti koji imaju upalu pluća, ali nisu covid pozitivni iz RSNA Pneumonia Detection Challenge dataset baze podataka
- Pacijenti oboljeli od COVID-19 infekcije iz COVID-19 radiography database baze podataka.

Najuočljiviji trend je ograničena količina COVID-19 pozitivnih slučajeva i povezanih rendgenskih snimki pluća što ukazuje na oskudnost podataka o COVID-19 slučajevima koji su dostupni u javnoj domeni, ali i naglašava potrebu većeg prikupljanja podataka o toj infekciji čime se poboljšava kvaliteta dostupne baze podataka. Točnije, COVIDx baza podataka sadrži 358 rendgenskih snimki pluća od 266 covid pozitivnih pacijenata. Za usporedbu, postoji značajno više pacijenata i odgovarajućih rendgenskih snimki pluća ako se uspoređuje prisutnost ili odsutnost upale pluća koja nije povezana s COVID-19 infekcijom. Preciznije, postoji ukupno 8 066 pacijenata koji nemaju upalu pluća (rendgenska snimka pluća u granicama normale) i 5 538 koji imaju upalu pluća koja nije povezana s covidom (26).

Važno je napomenuti da se COVID-Net i odgovarajuća baza podataka COVIDx neprekidno nastavljaju razvijati kako se novi slučajevi pacijenata neprestano dodaju i postaju javno dostupni. Primjeri dostupnih rendgenskih snimki pluća u COVIDx bazi podataka prikazani su na slici 8. i 9. (26).



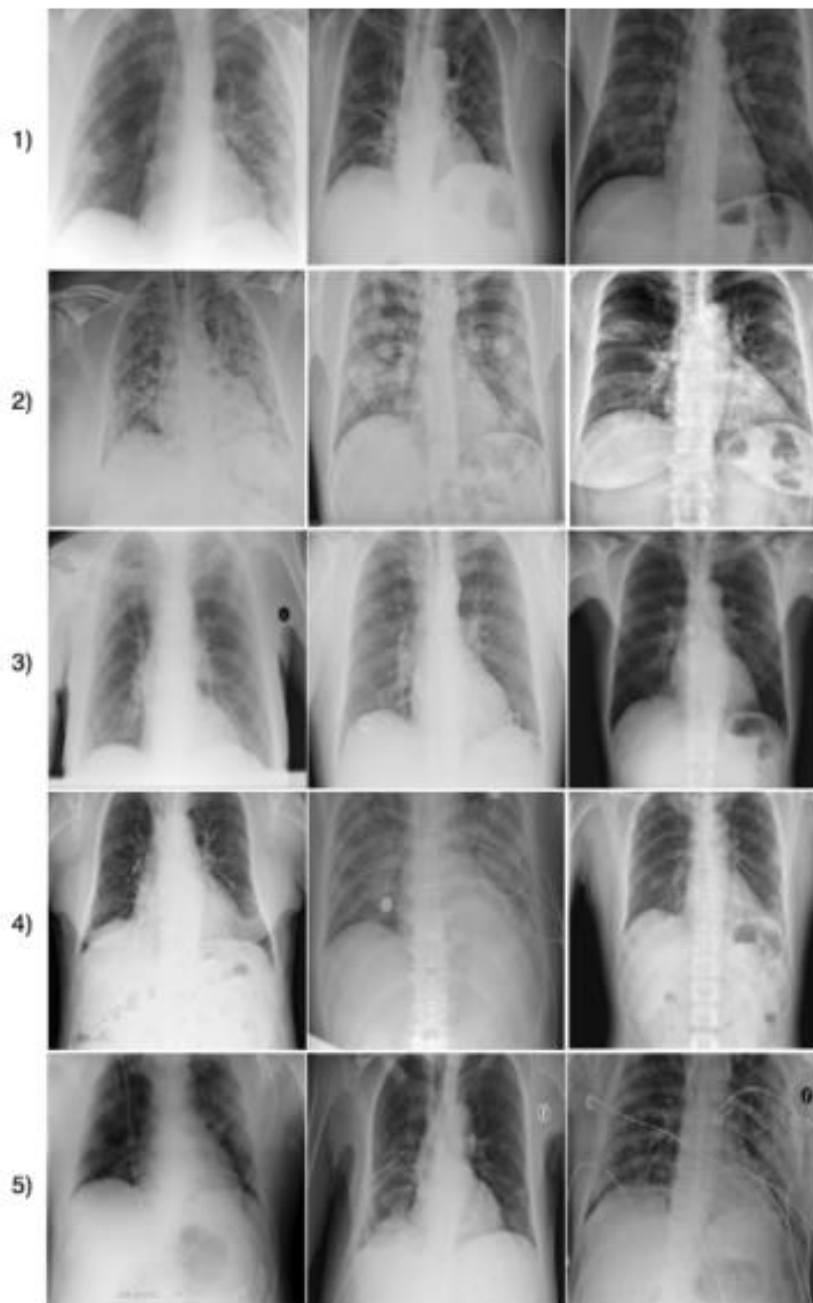
(A)



(B)

Slika 8. Rendgenske snimke pluća dostupne u COVIDx bazi podataka od (A) infekcija koja nije COVID-19 i (B) COVID-19 infekcija

Izvor: Wang L, Lin ZQ, Wong A. COVID-Net: a tailored deep convolutional neural network design for detection of COVID-19 cases from chest X-ray images. *Sci Rep.* 2020;(10):19549.



Slika 9. Primjeri rendgenskih snimki pluća iz COVIDx baze podataka, koja se sastoji od 13 975 rendgenskih snimki pluća od ukupno 13 870 pacijenata, a nastala je kao kombinacija pet otvorenih baza podatak i to: (1) COVID-19 Image Data Collection, (2) COVID-19 Chest X-ray Dataset Initiative, (3) RSNA Pneumonia Detection Challenge dataset, (4) ActualMed COVID-19 Chest X-ray Dataset Initiative, i (5) COVID-19 radiography database.

Izvor: Wang L, Lin ZQ, Wong A. COVID-Net: a tailored deep convolutional neural network design for detection of COVID-19 cases from chest X-ray images. *Sci Rep.* 2020;(10):19549.

Početni prototip mrežnog dizajna COVID-Net mreže konstruiran je kako bi napravio jedno od slijedeća tri predviđanja:

- Nema infekcije (uredan nalaz)
- Infekcija koja nije COVID-19 (npr. virusna ili bakterijska upala)
- Virusna infekcija COVID-19

Ova tri moguća predviđanja od velike su pomoći kliničarima da bolje odluče ne samo kome treba dati prioritet za RT-PCR testiranje kao potvrdu slučaja COVID-19 infekcije, već i o tome koju strategiju liječenja koristiti ovisno o samom uzroku infekcije, budući da COVID-19 i infekcije koje nisu COVID-19 zahtijevaju različite planove liječenja (26).

COVID-Net mreža uspoređena je s druge dvije umjetne neuronske mreže – VGG-19 i ResNet-50, u smislu točnosti, osjetljivosti i pozitivne prediktivne vrijednosti. Točnost ispitivanja, zajedno sa složenošću mrežne arhitekture (u smislu broja parametara) i računskom složenošću, prikazani su na slici 10., na kojoj se može primjetiti kako COVID-Net postiže točnost od 93.3%, uz manju složenost mrežne arhitekture, kao i računске složenosti (26).

Architecture	Params (M)	MACs (G)	Acc. (%)
VGG-19	20.37	89.63	83.0
ResNet-50	24.97	17.75	90.6
COVID-Net	11.75	7.50	93.3

Slika 10. Performanse testiranih neuronskih mreža na COVIDx skupu podataka (najbolji rezultati podebljani)

Izvor: Wang L, Lin ZQ, Wong A. COVID-Net: a tailored deep convolutional neural network design for detection of COVID-19 cases from chest X-ray images. Sci Rep. 2020;(10):19549.

Na slici 11. i 12. prikazana je osjetljivost i pozitivna prediktivna vrijednost triju ispitivanih neuronskih mreža. Kao prvo, može se primjetiti da COVID-Net ima visoku osjetljivost za COVID-19 slučajeve (osjetljivost od 91%), što je važno budući da je cilj ograničiti broj mogućih propuštenih covid pozitivnih slučajeva koliko je moguće. Kao drugo, može se primjetiti da COVID-Net postiže visoku pozitivnu prediktivnu vrijednost (PPV) za

COVID-19 slučajeve (PPV 98.9%), što ukazuje na vrlo malo lažno pozitivnih covid slučajeva. Visoka pozitivna prediktivna vrijednost je važna budući da bi previše lažno pozitivnih rezultata povećalo teret zdravstvenog sustava zbog potrebe za dodatnim RT-PCR testiranjima, kao i dodatnom njegom (26).

Architecture	Normal	Non-COVID19	COVID-19
Sensitivity (%)			
VGG-19	98.0	90.0	58.7
ResNet-50	97.0	92.0	83.0
COVID-Net	95.0	94.0	91.0

Slika 11. Osjetljivost za svaku vrstu infekcije (najbolji rezultati podebljani)

Izvor: Wang L, Lin ZQ, Wong A. COVID-Net: a tailored deep convolutional neural network design for detection of COVID-19 cases from chest X-ray images. Sci Rep. 2020;(10):19549.

Architecture	Normal	Non-COVID19	COVID-19
Positive predictive value (%)			
VGG-19	83.1	75.0	98.4
ResNet-50	88.2	86.8	98.8
COVID-Net	90.5	91.3	98.9

Slika 12. Pozitivna prediktivna vrijednost za svaku vrstu infekcije (najbolji rezultati podebljani)

Izvor: Wang L, Lin ZQ, Wong A. COVID-Net: a tailored deep convolutional neural network design for detection of COVID-19 cases from chest X-ray images. Sci Rep. 2020;(10):19549.

COVID-Net neuronska mreža ima manju računalnu složenost i složenost mrežne arhitekture od VGG-19 i ResNet-50 neuronskih mreža. Također, COVID-Net mreža postigla je primjetno veću točnost testa i osjetljivost u detekciji COVID-19 infekcije u usporedbi s druge dvije umjetne neuronske mreže. Na primjer, COVID-Net mreža pokazala je 32% veću osjetljivost od VGG-19 mreže i 8% veću od ResNet-50 mreže (26).

COVID-Net mreža donosi predviđanja pomoću metode obrazloženja (objašnjiva umjetna inteligencija, eng. *Explainable artificial intelligence, XAI*) u pokušaju stjecanja dubljeg uvida kritične čimbenike povezane s covid pozitivnim slučajevima, koji mogu pomoći liječnicima u donošenju brzih, ali točnih kliničkih odluka. Razumijevanjem kritičnih

čimbenika koji se koriste u otkrivanju slučajeva COVID-19 infekcije, predviđanja COVID-Net mreže postaju transparentnija i pouzdanija te mogu pomoći kliničarima u stjecanju novih uvida u ključne vizualne pokazatelje povezane s COVID-19 infekcijom, koje zatim mogu iskoristiti za poboljšanje točnosti probira (26).

Smjernice za daljnje poboljšanje obećavajućih rezultata te razvoj COVID-Net mreže uključuju povećanje osjetljivosti i pozitivne prediktivne vrijednosti za COVID-19 infekciju, kao i proširenje mogućnosti COVID-Net mreže za stratifikaciju rizika (mogućnost predviđanja ishoda) u svrhu analize stope preživljenja, predviđanje statusa pacijenta i predviđanje trajanja hospitalizacije što bi bilo korisno za trijažu, upravljanje pozitivnim pacijentima te individualno planiranje skrbi (26).

4.4.1.2. CAD4COVID-XRay

CAD4COVID-XRay je sustav umjetne inteligencije, temeljen na dubokom učenju, koji se koristi za detekciju COVID-19 karakteristika na radiografskim snimkama pluća. Sustav se temelji na CAD4TB verziji softvera, koji je komercijalno dostupan sustav dubokog učenja za otkrivanje tuberkuloze na rendgenskim snimkama pluća (27).

Sustav je ponovno obučavan koristeći skup podataka za upalu pluća. Ti su podaci javno dostupni i u potpunosti anonimni, a prikupljeni su prije izbijanja COVID-19 pandemije. Uključuje 22 184 rendgenskih snimki, od kojih je 7851 označeno kao uredan nalaz, a 5012 kao da prikazuju upalu pluća. Ostatak snimki prikazivao je i druge abnormalnosti koje nisu povezane s pneumonijom. Svrha ponovnog obučavanja sustava pomoću tih podataka bila je učiniti sustav osjetljivim i specifičnim općenito za upalu pluća, jer je u trenutku provođenja istraživanja veliki broj COVID-19 snimki pluća bilo teško prikupiti. Kako bi se sustav prilagodio za specifično otkrivanje COVID-19 infekcije osiguran je dodatni skup podataka koji se sastojao od rendgenskih snimki pacijenata koji su bili pozitivni na RT-PCR testu kao i negativnih pacijenata. Sustavu je potrebno otprilike 15 sekundi za analizu pojedine snimke na standardnom osobnom kompjuteru (27).

Skup podataka za testiranje sadrži rendgenske snimke pluća osoba za koje se sumnja da su oboljele od COVID-19 infekcije, a koje su se javile na hitnu službu bolnice Jeroen Bosch s respiratornim simptomima između 4. ožujka i 6. travnja 2020. Svim pacijentima napravljene su laboratorijske pretrage, radiografsko snimanje prsnog koša i RT-PCR test (27).

Radiografsko snimanje uključivalo je snimanje u dva smjera – posteroanteriornu i lateralnu snimku pluća, od kojih su odabrane samo posteroanteriorne snimke, kao i anteroposteriorne snimke dobivene mobilnim sustavom kod ležećih pacijenata. Od ukupno 827 frontalnih snimki, odabrana je jedna snimka po pacijentu s dostupnim nalazom RT-PCR testa (n=555). U slučajevima kada je bilo višestrukih snimanja prsnog koša kod istih pacijenata, odabrana je najkvalitetnija snimka dobivena u dijagnostičke svrhe. Skup podataka za testiranje sustava sadržavao je samo jednu snimku maloljetne osobe (u dobi od 4 godine), koja je uključena jer je softver ispitivanog sustava umjetne inteligencije namijenjen za rad s pacijentima od 4 godine i starijima. Od 555 odabranih snimki, izuzeto je 87 snimki koje nisu prikazale cijela pluća. Karakteristike pacijenata od preostalih 468 snimki prikazane su na slici 13. (27).

Characteristic	Training Set	Validation Set	Test Set
No. of patients	23 138	1540	468
Male/female/unknown	13 101/9994/43	873/667/0	261/207/0
Age (y)*	47.8 ± 17.0 (1–94) [†]	47.4 ± 17.1 (2–91)	67.3 ± 14.4 (4–96)
PA/AP/unknown	12 905/10 190/43	770/770/0	203/265/0

Note.—Unless otherwise indicated, data are numbers of patients. Age, sex, and orientation are not known for all training cases due to anonymization of the data sets at their source. AP = anteroposterior, PA = posteroanterior.

* Data are mean ± standard deviation. Data in parentheses are the range.

[†] Age unknown for 47 images because of anonymization at source.

Slika 13. Karakteristike skupova za obuku, provjeru valjanosti i testiranje

Izvor: Murphy K, Smits H, Knoop AJG, Korst MBJM, Samson T, Scholten ET, et al. COVID-19 on Chest Radiographs: A Multireader Evaluation of an Artificial Intelligence System. *Radiol.* 2020;(296):166-172.

Skup podataka za testiranje bodovalo je šest radiologa, od kojih dvojica imaju 5 i 6 godina radnog iskustva, a preostalih četvero više od 20 godina radnog iskustva. Radiolozi

nakon očitavanja svaku snimku dodjeljuju u jednu od sljedećih kategorija: (0) uredan nalaz, bez osobitosti, (1) nalaz nije u granicama normale, ali je bez zasjenjenosti pluća povezanog s upalom pluća, (2) zasjenjenost pluća povezana s upalom pluća (koja je malo vjerojatno COVID-19), i (3) zasjenjenost pluća povezana s upalom pluća (koja odgovara COVID-19 infekciji). Radiolozi su također mogli označiti snimke kao neadekvatne za analizu. Svi su samostalno procjenjivali snimke i nisu bili upoznati s mišljenjima drugih radiologa, kao ni laboratorijskim nalazima i rezultatima RT-PCR testiranja (27).

Svaka slika koju je bilo tko od radiologa označio kao neadekvatnu za analizu bila je isključena iz ispitivanja. Od ukupno 468 snimki, 454 su bile uspješno analizirane od strane svih radiologa. Radiolozi nisu bili dužni precizirati razlog izuzeća pojedine snimke, ipak većina komentara se odnosila na lošu kvalitetu slike uzrokovanu neadekvatnim inspirijem ili nepravilnim položajem pacijenta (27).

Konsenzus svih šest radiologa utvrđen je za 454 uključene radiološke snimke. Za stvaranje konsenzusa uzet je najčešće odabrani rezultat za sliku, u slučaju neriješenog rezultata odabran je veći rezultat. Tako je 117 slučajeva označeno kao uredan nalaz (kategorija 0), 94 slučaja patološkog nalaza koji nije povezan s upalom pluća (kategorija 1), 26 slučajeva kao upala pluća koja nije uzrokovana COVID-19 infekcijom (kategorija 2) i 217 slučajeva povezanih s pneumonijom uzrokovanom COVID-19 infekcijom (kategorija 3) (27).

Sustav umjetne inteligencije je uspješno primijenjen na sva 454 slučaja. Izvedba sustava procijenjena je generiranjem krivulje odnosa specifičnosti i osjetljivosti klasifikatora, odnosno krivulje operativnih karakteristika (eng. *receiver operating characteristic*, ROC). Navedena je i površina ispod krivulje (eng. *area under the ROC curve*, AUC). To je mjera za određivanje učinkovitosti nekog sustava. Ispitivani sustav umjetne inteligencije postigao je površinu ispod ROC krivulje od 0,81. Za bolje razumijevanje, površina AUC jednaka 1 označava idealni klasifikator koji ispravno prepoznaje sve pozitivne i negativne slučajeve, površina AUC jednaka 0 označava klasifikator koji ne prepoznaje ispravno ni jednog pozitivnog, kao ni negativnog pacijenta, a površina AUC jednaka 0,5 označava slučajni klasifikator koji proizvoljno određuje pozitivne i negativne slučajeve (27).

U većini područja ROC krivulje, sustav umjetne inteligencije je radio bolje ili na jednakoj razini kao i radiolozi. Iako ROC krivulja označava specifičnost na svim razinama osjetljivosti, određene su tri operativne radne točke na osjetljivosti od približno 60%, 75% i 85%. Na 60% osjetljivosti, AI sustav imao je specifičnost od 85% (95% CI: 79%, 90%); pri 75% osjetljivosti, specifičnost je bila 78% (95% CI: 66%, 83%); a pri osjetljivosti od 85%, specifičnost je smanjena na 61% (95% CI: 48%, 72%) (27).

AI sustav nadmašio je sve radiologe u njihovoj najvišoj postignutoj osjetljivosti u detekciji COVID-19 karakteristika. Na srednjoj razini osjetljivosti, sustav je značajno nadmašio radiologa broj 3, dok niti jedan radiolog nije radio značajno bolje od AI sustava. Kod najniže razine osjetljivosti, samo je radiolog broj 2 nadmašio AI sustav ($P=0.04$) (27).

Ako gledamo pozitivnu i negativnu prediktivnu vrijednost, pri niskoj i srednjoj osjetljivosti, AI sustav ima izvedbu sličnu onoj koju su postigli radiolozi. Primjerice, pri osjetljivosti od 75%), AI sustav ima PPV od 77% i NPV od 76%. Taj je rezultat usporediv s izvedbom konsenzusa svih šest radiologa (PPV 72%, NPV 78%). S druge strane, pri visokoj osjetljivosti, AI je nadmašio svih šest radiologa u smislu pozitivne i negativne prediktivne vrijednosti (27).

Rezultati koje je postigao sustav umjetne inteligencije vrijedni su pažnje, pogotovo kada se u obzir uzme činjenica da je pojava COVID-19 pneumonije na rendgenskim snimkama pluća vrlo varijabilna, što čini diferencijaciju od drugih bolesti izrazito izazovnom. Radiološki nalaz na početku bolesti može biti uredan ili može pokazivati blage promjene. Međutim, istraživanja su pokazala kako je kod svih pacijenata s COVID-19 infekcijom kojima je bila potrebna hospitalizacija, 69% pokazivalo promjene na plućima opisane u radiološkom nalazu. Tijekom hospitalizacije, 80% pacijenata imalo je promjene na plućima vidljive na radiološkoj snimci, koje su bile najopsežnije 10-12 dana nakon pojave prvih simptoma (27).

Ovo istraživanje imalo je određena ograničenja. Prvo, skup podataka za testiranje sustava prikupljen je samo u jednoj instituciji, te možda nije reprezentativan podacima iz drugih centara. Drugo, broj snimki s COVID-19 pneumonijom (dokazano RT-PCR testom)

u skupu podataka za obuku sustava bio je relativno malen (512 snimki) u odnosu na broj snimki koje su prikazivale pneumoniju koja nije povezana s COVID-19 infekcijom (5012 snimki), te je sustav evaluirao samo frontalne snimke pluća. Također, skup podataka za testiranje AI sustava nije bio idealan za testiranje sposobnosti sustava da razlikuje COVID-19 pneumoniju od upale pluća uzrokovane drugim čimbenicima. Razlog tome je taj što je testni skup prikupljen tijekom vrhunca pandemije pa je broj slučajeva upala pluća uzrokovanih drugim čimbenicima bio relativno malen. RT-PCR test korišten je kao referentni zlatni standard, ali on ima ograničenu osjetljivost za COVID-19 infekciju (71%), što sugerira mogućnost da u testnom skupu podataka postoje lažno negativni RT-PCR testom (27).

Za poboljšanje performansi AI sustava za detekciju COVID-19, potreban je veći skup podataka koji sadrži rendgenske snimke pluća, a koji se koristi za obuku sustava. Poboljšanja se također mogu postići kombiniranjem radiološkog nalaza s kliničkim i laboratorijskim nalazima (27).

4.4.1.3. DeepCOVID-XR

DeepCOVID-XR je još jedan primjer algoritma dubokog učenja za otkrivanje COVID-19 infekcije na rendgenskim snimkama pluća. Obučen je i testiran na velikom skupu podataka koji se sastoji od rendgenskih snimki iz zdravstvenog sustava SAD-a. Autori istraživanja su, slično kao i kod CAD4COVID-XRay, uspoređivali izvedbu algoritma DeepCOVID-XR s interpretacijama iskusnih radiologa (25).

300 snimki pluća nasumično je odabrano, osiguravajući samo jednu sliku po pacijentu bez preklapanja sa skupovima za obuku ili validaciju, koje su zatim analizirane od strane pet radiologa. Radiolozi su bili zaslijepljeni za bilo kakve identifikacijske informacije ili kliničku sliku pacijenata. Imali su pristup radiološkim podacima u sustavu za arhiviranje slika i komunikaciju (eng. *Picture archiving and communication system*, PACS), npr. mogli su pregledati lateralne snimke pluća (25).

Radiolozi su dali opću interpretaciju snimki kao pozitivan ili negativan na COVID-19 (rendgenske snimke pluća koje su pokazale promjene za koje se smatralo da nisu povezane

s COVID-19 infekcijom ocijenjeni su kao negativni na COVID-19) i povezanu razinu pouzdanosti s ovom ocjenom (ocijenjena kao niska, srednja ili visoka). Na taj način, izvedena je ljestvica od šest bodova u rasponu od -3 (visoka pouzdanost u COVID-19 negativan nalaz) do +3 (visoka pouzdanost u COVID-19 pozitivan nalaz) (25).

Ukupna točnost DeepCOVID-XR algoritma za predviđanje COVID-19 infekcije u usporedbi s referentnim standardom RT-PCR testiranjem bila je 83% (1846 od 2214 slike), osjetljivost 75% (898 od 1192 slike), specifičnost 93% (948 od 1022 slike) i područje ispod krivulje (AUC) od 0,90 (25).

Usporedba učinkovitosti DeepCOVID-XR s tumačenjima stručnih radiologa urađena je na 300 snimki prsnog koša, od čega je bilo 134 snimke covid pozitivnih pacijenata, nasumično odabranih iz testnog skupa. Ukupna točnost DeepCOVID-XR na ovom testnom skupu podataka bila je 82% (247 od 300 snimki), točnost pojedinih radiologa kretala se od 76% (227 od 300 snimki) do 81% (242 od 300 snimki), dok je točnost konsenzusne (zajedničke) interpretacije svih pet radiologa bila je 81% (242 od 300 snimki) (25).

DeepCOVID-XR imao je značajno višu specifičnost (92%, 152 od 166 snimki) nego dva radiologa (75% [125 od 166], $P < .001$; 84% [139 od 166], $P < .009$) i značajno veću osjetljivost (71% [95 od 134]) od jednog radiologa (60% [81 od 134], $P < .001$) (25).

Vrijeme potrebno za analizu tog podskupa podataka od 300 snimki za DeepCOVID-XR bilo je otprilike 18 minuta, uspoređeno s potrebnih otprilike 2.5-3.5 sata za svakog pojedinog radiologa (25).

Za usporedbu s prethodno opisivanima algoritmom umjetne inteligencije CAD4COVID-XRay, DeepCOVID-XR obučen je i testiran na više od 15 puta većem broju radioloških slika prikupljenih tijekom COVID-19 pandemije. Također, izvedba DeepCOVID-XR algoritma na testnom setu bila je bolja od izvedbe CAD4COVID-XRay algoritma – područje ispod krivulje (AUC) 0.90 naspram 0.81, što sugerira da DeepCOVID-XR pouzdanije donosi predviđanja radiološke dijagnoze COVID-19 infekcije (25).

4.4.2. Umjetna inteligencija i kompjuterizirana tomografija

Kompjuterizirana tomografija je radiološka pretraga koja, iako nije standard za dijagnosticiranje COVID-19 infekcije, pomaže u postavljanju dijagnoze. Od velikog je značaja povezivanje CT nalaza sa epidemiološkom anamnezom, kliničkom slikom i rezultatima RT-PCR testiranja (14).

Dok se radiografsko snimanje pluća koristi kao prvi alat za početnu procjenu pacijenta, osobito u hitnim slučajevima, CT služi kao dodatni alat koji pokazuje tipične značajke COVID-19 pneumonije, najčešće kao obostrana zamućenja tipa mliječnog stakla, pretežno u donjim plućnim režanjima (28). Često se koristi zbog brzine akvizicije podataka i visoke osjetljivosti, što je rezultiralo velikim brojem pacijenata upućenih na snimanje kao i velikog pritiska na radiološke odjele (29).

Iako se CT i RT-PCR testiranje najčešće podudaraju u rezultatima, pokazalo se da CT može prikazati ranu infekciju COVID-19 u bolesnika s negativnim RT-PCR testom, u asimptomatskih bolesnika, prije ili čak i nakon povlačenja simptoma infekcije (30). U istraživanju koje je uključivalo 1014 pacijenata kojima je urađen RT-PCR test, kao i CT snimanje, autori izvještavaju kako CT ima osjetljivost od 97% u bolesnika sa pozitivnim nalazom RT-PCR testa, te 75% u bolesnika s negativnim nalazom RT-PCR testa (pozitivan nalaz CT-a koji pokazuje tipične znakove COVID-19 infekcije) (28).

Ipak, strategija korištenja CT-a kao metode probira nema čvrstu osnovu. Glavni nedostatak predstavlja doza zračenja, ali i činjenica da je korištenjem CT-a kao metode probira ili u asimptomatskih bolesnika, vjerojatnost pronalaska radioloških znakova COVID-19 infekcije niska te bi uporaba CT-a dovela do mnogih negativnih testova. Na taj način povećalo bi se radno opterećenje radioloških odjela, kao i rizik od prijenosa infekcije, budući da je nakon snimanja potrebno izvršiti dezinfekciju CT dijagnostike te napraviti stanku u trajanju od prosječno 20 minuta (vrijeme potrebno za izmjenu zraka za osiguranje opreme i okoline) (28). Unatoč visokoj osjetljivosti CT-a prsnog koša u detekciji COVID-19 infekcije, niska specifičnost može dovesti do preklapanja slikovnih nalaza s mnogim drugim bolestima. Stoga bi korištenje CT-a trebalo ograničiti na rješavanje složenih kliničkih problema ili kod

pacijenata s prvim negativnim nalazom RT-PCR testiranja čiji simptomi zahtijevaju hitnu terapiju (29).

Sustavi umjetne inteligencije tako bi se potencijalno mogli koristiti za poboljšanje osjetljivosti, specifičnosti i efikasnosti CT-a za detekciju COVID-19 infekcije te za povećanje efektivnosti CT-a kao odgovora na bolest ili kao alata za praćenje, kako u kliničkoj praksi, tako i u istraživačke svrhe. Kako bi se povećala specifičnost te smanjio pritisak na radiologe, sustavi umjetne inteligencije mogli bi se koristiti za učenje jedinstvenih radioloških CT karakteristika COVID-19 infekcije u usporedbi s drugim bolestima. To bi naročito bilo korisno u manjim medicinskim centrima u kojima nedostaje dovoljan broj radiologa, ali i za smanjivanje subjektivnosti i varijabilnosti u radiološkim nalazima, naročito kada u očitaju sudjeluje više radiologa (31).

4.4.2.1. Sustavi umjetne inteligencije u razlikovanju COVID-19 infekcije od izvanbolničkih pneumonija

Kompjutorizirana tomografija, kao što je već spomenuto, može prikazati određene karakteristične manifestacije u plućima povezane s COVID-19 infekcijom. Unatoč brojnim prednostima, CT može pokazati promjene na plućima koje mogu biti uzrokovane COVID-19 infekcijom, ali i drugim vrstama upale pluća, što otežava razlikovanje (32).

Umjetna inteligencija, naročito duboko učenje, pokazali su veliki uspjeh u medicini i radiologiji. Prethodna istraživanje uspješno su primijenila tehnike dubokog učenja za otkrivanje pneumonije u pedijatrijskoj radiografiji prsnog koša, ali i za otkrivanje i razlikovanje bakterijske i virusne upale pluća. Za otkrivanje COVID-19 infekcije pomoću CT-a prsnog koša predložen je trodimenzionalni okvir dubokog učenja, naziva neuronska mreža za otkrivanje COVID-19 (COVNet) (32).

Istraživanje je uključilo 4563 trodimenzionalnih volumetrijskih CT snimki prsnog koša, dobivenih od 3506 pacijenata u šest medicinskih centara između 16. kolovoza 2016. i 17. veljače 2020. Kriteriji isključenja bili su CT snimanje s apliciranjem kontrastnog sredstva i protokol snimanja s debljinom sloja većom od 3 mm. Nakon primijenjenih kriterija

isključenja, 4352 CT skeniranja prsnog koša od 3322 pacijenata odabrani su za tu studiju (32).

Prosječna dob uključenih ispitanika (izražena uz standardnu devijaciju) bila je 49 godina \pm 15, a bilo je nešto više muškaraca nego žena (1838 naspram 1484). U ukupnom skupu podataka, 1292 (30%) dobiveno je za COVID-19, 1735 (40%) za izvanbolničke pneumonije (eng. *community acquired pneumonia*, CAP) i 1325 (30%) za abnormalnosti koje nisu povezane s pneumonijama. Svi pozitivni slučajevi COVID-19 infekcije potvrđeni su RT-PCR testiranjem i prikupljeni su od 31. prosinca 2019. do 17. veljače 2020. godine (32).

Od pojave prvih simptoma do prvog CT snimanja prsnog koša, izraženo u medijanima, prošlo je u prosjeku 7 dana (raspon 0-20 dana). Najčešći simptomi bili su povišena tjelesna temperatura (81%, 381 od 468 pacijenata) i kašalj (66%, 309 od 468 pacijenata). Za svakog pacijenta obavljeno je jedno ili više CT snimanja tijekom trajanja bolesti - prosječan broj CT snimanja po pacijentu je 1.8, raspon od 1 do 6 (32).

Pacijenti s pneumonijama i drugim plućim abnormalnostima koji ne uključuju pneumoniju (npr. kronična opstruktivna plućna bolest, plućni noduli, pneumotoraks i drugo) nasumično su odabrani iz bolnica koje su sudjelovale u istraživanju u razdoblju između 16. kolovoza 2016. i 17. veljače 2020. Prikupljeni podaci zatim su nasumično podijeljeni u omjeru 9:1 u skup za obuku i neovisni skup za testiranje. Skup podataka za obuku dalje je podijeljen na skup za obuku AI modela te skup za internu provjeru valjanosti (10% uzorka). Neovisni skup za testiranje modela nije korišten za obuku ni internu validaciju (32).

CT skenovi dobiveni su korištenjem CT uređaja različitih proizvođača korištenjem standardnih protokola za snimanje. Svako volumetrijsko skeniranje sadrži 51-1094 slojeva, debljine presjeka 0.5-3 mm (32).

Za detekciju COVID-19 infekcije razvijen je 3D okvir dubokog učenja, koji se naziva COVNet. Sastoji se od RestNet50 kao okosnice, te je u mogućnosti izdvojiti dvodimenzionalne i trodimenzionalne reprezentativne značajke. Prvo je potrebno ekstrahirati regiju pluća kao regiju od interesa pomoću metode segmentacije. Prethodno obrađena slika

se zatim prosljeđuje COVNet-u za predviđanje, odnosno generiranje vjerojatnosti za jedan od tri moguća rezultate – COVID-19, CAP i ne postojanje pneumonije (32).

Prosječno vrijeme obrade svakog CT pregleda bilo je 4.51 sekundu. AI model postigao je visoku osjetljivost (90%, [95% interval pouzdanosti [CI]: 83%, 94%]) i visoku specifičnost (96%, [95% CI: 93%, 98%]) u detekciji COVID-19 infekcije. Za detekciju pneumonije, model dubokog učenja ostvario je osjetljivost od 87% (95% CI: 81%, 91%) i specifičnost od 92% (95% CI: 88%, 95%). Odgovarajuća područja ispod krivulje za COVID-19 i CAP su 0.96 (95% CI: 0.94%, 0.99) i 0.95 (95% CI: 0.93, 0.97) Kako bi se poboljšala interpretabilnost modela, upotrijebljene su toplinske karte koje vizualiziraju sumnjive plućne regije (32).

Ovo istraživanje ima nekoliko ograničenja. Prvo, COVID-19 infekcija uzrokovana je koronavirusom i može imati slične radiološke slikovne karakteristike kao upale pluća uzrokovane drugim vrstama virusa. Drugo, nedostatak svih metoda dubokog učenja je nedostatak transparentnosti i interpretabilnosti (npr. nemoguće je odrediti koje se slikovne značajke koriste za određivanje izlaza). U ovom istraživanju korištena je toplinska karta za vizualizaciju važnih regija u plućima koja je dovela do konačne odluke AI sustava, ali toplinske karte nisu dovoljne za vizualizaciju jedinstvenih značajki koje model koristi u razlikovanju COVID-19 i CAP. Treće, postoji značajna količina preklapanja u prezentaciji mnogih bolesti pluća koja ovise o čimbenicima domaćina (npr. dob, reaktivnost na lijekove, imunološki status, temeljni komorbiditeti). Nijedna metoda ne može razlikovati sve plućne bolesti isključivo na temelju slikovnog prikaza na CT-u prsnog koša, te se stoga preporuča multidisciplinarni pristup. Za kraj, u ovom istraživanju stavljen je fokus na prisutnost ili odsutnost COVID-19 infekcije na CT-u prsnog koša. Kao sljedeći korak, bilo bi važno, ne samo predvidjeti prisutnost COVID-19 infekcije, već i kategorizacija infekcije u različite težine kao pomoć u daljnjem praćenju i liječenju bolesti (32).

4.4.2.2. Umjetna inteligencija u predviđanju progresije i ishoda COVID-19 infekcije

COVID-19 infekcija uzrokuje teške respiratorne komplikacije, uključujući akutno zatajenje dišnog sustava, te je značajno opteretila zdravstvene sustave diljem svijeta koji su se morali prilagoditi masovnom priljevu kritično bolesnih pacijenata. Na primjer, pacijenti s akutnim respiratornim distres sindromom (ARDS), uzrokovanim COVID-19 infekcijom, često zahtijevaju intubaciju i smještanje u jedinice intenzivnog liječenja, što zahtijeva velike resurse. Zbog nedostatka respiratora i osoblja koje će raditi u jedinicama intenzivnog liječenja, ključno je točno i pravovremeno predvidjeti koji će covid pozitivni pacijenti zahtijevati intenzivnu skrb. Rano određivanje prognoze također je korisno kada se primjenjuju novi tretmani kao što su remdesivir, rekonvalescentna transfuzija plazme, ruksolitinib i druge nove terapije koje dovode do boljih ishoda (33).

Progresija bolesti do kritičnog stanja može se dogoditi kod različitih pacijenata, osobito onih s komorbiditetima kao što su pretilost, kardiovaskularne bolesti, kronične bolesti pluća, hipertenzija ili karcinomi. Međutim, i dalje predstavlja izazov predvidjeti kada će klinička slika covid pozitivnog pacijenta progredirati u kritično stanje (33).

Osim demografskih i laboratorijskih parametara, CT prsnog koša bio je ključan alat u prepoznavanju teških COVID-19 slučajeva. Pacijenti s teškom kliničkom slikom obično će imati difuznu zahvaćenost više plućnih lobusa, pleuralni izljev, konsolidacije plućnog parenhima, zadebljanje bronhijalnih stijenki i slaba aeracija pluća na CT-u prsnog koša. Zbog karakterističnih znakova COVID-19 infekcije vidljivih na CT-u prsnog koša, sustavi umjetne inteligencije mogu biti korisni procjeni statusa ozbiljnosti bolesti i prognozi ishoda kod covid pozitivnih pacijenata (33).

Ovo istraživanje uključilo je ukupno 1051 pacijenta s potvrđenim pozitivnim nalazom RT-PCR testa na COVID-19 i CT-om prsnog koša koji sugerira upalu pluća. Četiri radiologa, svaki s 5-10 godina radnog iskustva, pregledavali su i procjenjivali CT snimke. Pacijenti su klasificirani s teškom ili kritičnom kliničkom slikom ako su dosegli bilo koju od sljedećih krajnjih točaka: mehanička ventilacija, intenzivna medicinska skrb ili smrtni ishod. Također je izračunat vremenski okvir njihovog napredovanja do kritične slike od vremena urađenog CT snimanja do trenutka razvoja jednog od tri navedena kritična događaja (33).

Od ukupnog broja uključenih pacijenata, 282 pacijenta su razvila tešku ili kritičnu kliničku sliku, definiranu kao potreba za intenzivnom medicinskom skrbi i/ili mehaničkom ventilacijom i/ili smrtnim ishodom tijekom boravka u bolnici. Vrijeme proteklo od RT-PCR pozitivnog nalaza do prvog CT snimanja prsnog koša, izraženo u medijanima, bilo je 2 dana. Srednja dob pacijenata koji su razvili tešku ili kritičnu kliničku slika bila je veća od nekritičnih pacijenata (57 naspram 45 godina, $p < 0.001$). Prosječni broj dana od prijema do razvoja kritične slike bio je, izraženo u medijanima, 0.4 dana (raspon od 0 do 30 dana). Svi uključeni pacijenti podijeljeni su u skupove za obuku, validaciju i testiranje u omjeru 7:1:2 za razvoj modela predviđanja ozbiljnosti i progresije bolesti (33).

Na razini svih pacijenata, AI model postigao je točnost od 83.3% (95% CI: 77.6% - 87.7%), osjetljivost 62.2% (95% CI: 47.6% - 74.9%), specifičnost od 89% (95% CI: 83.2% - 93%) i područje ispod krivulje 0.856. U predviđanju progresije bolesti, model je postigao C-indeks od 0.804. C-indeks ili indeks konkordancije koristi se za procjenu predviđanja algoritma. Za bolje razumijevanje, vrijednosti C-indeksa iznad 0.7 ukazuju na dobar model, vrijednosti iznad 0.8 na snažan model, a vrijednost 1 znači da model savršeno predviđa doživljenje određenog ishoda, odnosno izostanak istoga (33).

Rano otkrivanje i liječenje bolesti povezano je sa smanjenom smrtnošću kod pacijenata pozitivnih na COVID-19 infekciju, naročito kod pacijenata s teškim komorbiditetima. Otprilike 15% covid pozitivnih pacijenata razvije akutni respiratorni distress sindrom (ARDS) i više od polovice pacijenata primljenih u jedinicu intenzivnog liječenja razvije hipoksiju ili respiratornu insuficijenciju. Rano predviđanje razvoja teške bolesti ključno je jer omogućava pravovremenu intervenciju koja potencijalno može poboljšati ishode kod kritično bolesnih pacijenata, te odgovarajući način raspoređivanja ograničenih resursa kao što su respiratori i uređaji za izvantjelesnu membransku oksigenaciju (eng. *Extracorporeal Membrane Oxygenation, ECMO*) (33).

Ova studija razvila je sustav umjetne inteligencije koji se temelji na CT-u prsnog koša i kliničkim podacima koji predviđaju progresiju COVID-19 infekcije bolje od kliničkih podataka samostalno. To je relevantno jer pokazuje da umjetna inteligencija može pomoći

identificirati pacijente s rizikom za progresiju bolesti u tešku i kritičnu kliničku sliku, kao i utjecati na njegu pacijenata integracijom podataka dostupnih iz više izvora (33).

5. ZAKLJUČAK

Umjetna inteligencija se, uz brojna druga područja, može koristiti u dijagnostici i prognozi COVID-19 infekcije i upravo je to područje na koje se usredotočila većina početnih provedenih istraživanja. Sve se veći naponi ulažu kako bi se ti sustavi osposobili za dijagnosticiranje COVID-19 infekcije pomoću radiografskih slika ili CT prikaza pluća te su pokazali veliki potencijal kao dodatna pomoć u uvjetima ograničenih resursa.

Sustavi umjetne inteligencije uspoređivani su s tumačenjima iskusnih radiologa, bilo u klasičnoj radiografiji ili kompjuteriziranoj tomografiji, te su postigli veću točnost, osjetljivost i specifičnost u većini provedenih istraživanja. Također, umjetna inteligencija može pomoći u identificiranju pacijenata s rizikom za progresiju bolesti u tešku i kritičnu kliničku sliku što omogućava pravovremenu intervenciju i utjecaj na konačni ishod pacijenata.

Ipak, većina razvijenih sustava umjetne inteligencije ograničena je malim skupovima podataka i korištenjem javno dostupnih slika upitne kvalitete i valjanosti, te većina tih sustava nije dostupna za javnu upotrebu, nema otvoreni pristup i tako je nedostupna istraživačkoj zajednici za nadogradnju i proširenje.

6. POPIS KRATICA

WHO – Svjetska zdravstvena organizacija (eng. *World Health Organization*)

AI – umjetna inteligencija (eng. *artificial intelligence*)

SARS-CoV – Severe Acute Respiratory Syndrome Coronavirus

MERS-CoV – Middle East Respiratory Syndrome Coronavirus

SARS-CoV-2 – Severe Acute Respiratory Syndrome Coronavirus-2

COVID-19 – Coronavirus disease 2019

RT-PCR – Reverse transcription polymerase chain reaction

CT – kompjutorizirana tomografija (eng. *computed tomography*)

ARDS – Acute respiratory distress syndrome

ROC – Receiver operating characteristic

AUC – područje ispod krivulje (eng. *Area under the curve*)

PPV – pozitivna prediktivna vrijednost (eng. *Positive predictive value*)

NPV – negativna prediktivna vrijednost (eng. *Negative predictive value*)

CI – interval pouzdanosti (eng. *confidence interval*)

CAP – Community acquired pneumonia

ECMO – Extracorporeal membrane oxygenation

7. LITERATURA

1. Ahmad W, Ahmad U. Role of radiology in COVID-19 pandemic and post COVID-19 potential effects on radiology practices. *Indian J Radiol Imaging*. 2021 Jan 31; (Suppl 1): S196-S197.
2. Chen J, Chong See K. Artificial Intelligence for COVID-19: Rapid Review. *J Med Internet Res*. 2020 Oct 27;22(10):e21476.
3. Hu B, Guo H, Zhou P, Shi Z. Characteristics of SARS-CoV-2 and COVID-19. *Nat Rev Microbiol*. 2021 Mar;19(3):141-154.
4. Haque SM, Ashwaq O, Sarief A, Mohamed AKAJ. A comprehensive review about SARS-CoV-2. *Future Virol*. 2020 Sep;15(9):625-648.
5. Astuti I, Ysrafil. Severe Acute Respiratory Syndrome Coronavirus 2 (Sars-CoV-2): An overview of viral structure and host response. *Diabetes Metab Syndr*. 2020 Jul-Aug;14(4):407-412.
6. Centers for Disease Control and Prevention (CDC). Scientific Brief: SARS-CoV-2 Transmission. Dostupno na: <https://www.cdc.gov/coronavirus/2019-ncov/science/science-briefs/sars-cov-2-transmission.html>
7. Stogiannos N, Fotopoulos D, Woznitza N, Malamateniou C. COVID-19 in the radiology department: What radiographers need to know. *Radiography (Lond)*. 2020 Aug;26(3):254-263.
8. Labcorp's COVID-19 RT-PCR Test EUA Summary – May 11, 2021. Dostupno na: <https://www.fda.gov/media/136151/download>
9. Jawerth N. How is the COVID-19 virus detected using real time RT-PCR?, International Atomic Energy Agency (IAEA). Dostupno na: <https://www.iaea.org/bulletin/infectious-diseases/how-is-the-covid-19-virus-detected-using-real-time-rt-pcr>

10. Allarakha S. What is the difference between a PCR nasal swab and a COVID-19 antigen test?, MedicineNet. Dostupno na: https://www.medicinenet.com/pcr_nasal_swab_vs_covid-19_antigen_test/article.htm
11. Centers for Disease Control and Prevention (CDC). Test for past infection. Dostupno na: <https://www.cdc.gov/coronavirus/2019-ncov/testing/serology-overview.html>
12. U.S. Food & Drug Administration (FDA). Antibody (serology) testing for COVID-19: information for patients and consumers. Dostupno na: <https://www.fda.gov/medical-devices/coronavirus-covid-19-and-medical-devices/antibody-serology-testing-covid-19-information-patients-and-consumers>
13. Chamorro EM, Tascón AD, Sanz LI, Vélez SO, Nacenta SB. Radiologic diagnosis of patients with COVID-19. *Radiologia (Engl Ed)*. 2021 Jan-Feb;63(1):56-73.
14. Kwee TC, Kwee RM. Chest CT in COVID-19: What the Radiologist Needs to Know. *RadioGraphics*. 2020;40(7):1848-1865.
15. Saraogi A. Lung ultrasound: Present and future. *Lung India*. 2015 May-Jun;32(3):250-257.
16. Torkian P, Rajebi H, Zamani T, Ramezani N, Kiani P, Akhlaghpour S. Magnetic resonance imaging features of coronavirus disease 2019 (COVID-19) pneumonia: The first preliminary case series. *Clin Imaging*. 2021 Jan;69:261-265.
17. Ramesh AN, Kambhampati C, Monson JRT, Drew PJ. Artificial intelligence in medicine. *Ann R Coll Surg Engl*. 2004;86:334-338.
18. Hosny A, Parmar C, Quackenbush J, Schwartz LH, Aerts HJWL. Artificial intelligence in radiology. *Nat Rev Cancer*. 2018 Aug;18(8):500-510.
19. Hu F, Hao Q, editors. *Intelligent Sensor Networks, The Integration of Sensor Networks, Signal Processing and Machine Learning*. Boca Raton: CRC Press; 2013.
20. What is Machine Learning? How Machine Learning Works and future of it? Dostupno na: <https://www.mygreatlearning.com/blog/what-is-machine-learning/>

21. Machine Learning – what it is and why it matters. Dostupno na: https://www.sas.com/en_us/insights/analytics/machine-learning.html
22. IBM Cloud Learn Hub – Deep Learning. Dostupno na: <https://www.ibm.com/cloud/learn/deep-learning#toc-how-deep-l-vLJwLmX4>
23. Naudé W. Artificial intelligence vs COVID-19: limitations, constraints and pitfalls. *AI Soc.* 2020 Apr; 35:761-765.
24. DeGrave AJ, Janizek JD, Lee SI. AI for radiographic COVID-19 detection selects shortcuts over signals. *Nat Mach Intell.* 2021 Jul;3:610-619.
25. Wehbe RM, Sheng J, Dutta S, Chai S, Dravid A, Barutcu S, et al. DeepCOVID-XR: An Artificial Intelligence Algorithm to Detect COVID-19 on Chest Radiographs Trained and Tested on a Large U.S. Clinical Data Set. *Radiol.* 2021;(299):167-176.
26. Wang L, Lin ZQ, Wong A. COVID-Net: a tailored deep convolutional neural network design for detection of COVID-19 cases from chest X-ray images. *Sci Rep.* 2020;(10):19549.
27. Murphy K, Smits H, Knoop AJG, Korst MJB, Samson T, Scholten ET, et al. COVID-19 on Chest Radiographs: A Multireader Evaluation of an Artificial Intelligence System. *Radiol.* 2020;(296):166-172.
28. Neri E, Miele V, Coppola F, Grassi R. Use of CT and artificial intelligence in suspected or COVID-19 positive patients: statement of the Italian Society of Medical and Interventional Radiology. *Radiol Med.* 2020 May;125(5):505-508.
29. Belfiore MP, Urraro F, Grassi R, Giacobbe G, Patelli G, Cappabianca S, Reginelli A. Artificial intelligence to codify lung CT in Covid-19 patients. *Radiol Med.* 2020 May;125(5):500-504.
30. Harmon SA, Sanford TH, Xu S, Turkbey EB, Roth H, Xu Z, et al. Artificial intelligence for the detection of COVID-19 pneumonia on chest CT using multinational datasets. *Nat Commun.* 2020;(11):4080

31. Tse ZTH, Hovet S, Ren H, Barrett T, Xu S, Turkbey B, Wood BJ. AI-Assisted CT as a Clinical and Research Tool for COVID-19. *Front Artif Intell.* 2021 Jul;(4):590189
32. Li L, Qin L, Xu Z, Yin Y, Wang X, Kong B, et al. Using Artificial Intelligence to Detect COVID-19 and Community-acquired Pneumonia Based on Pulmonary CT: Evaluation of the Diagnostic Accuracy. *Radiol.* 2020;(296):65-71.
33. Wang R, Jiao Z, Yang L, Choi JW, Xiong Z, Halsey K, et al. Artificial intelligence for prediction of COVID-19 progression using CT imaging and clinical data. *Eur Radiol.* 2021 Jul;1-8.

8. ŽIVOTOPIS

RADNO ISKUSTVO:

Lipanj, 2020. –	Klinički bolnički centar Split, Klinički zavod za dijagnostičku i intervencijsku radiologiju
Studen, 2019. – Prosinac, 2019. Srpanj, 2019. – Kolovoz, 2019.	Dom zdravlja Split
Kolovoz, 2019. – Listopad, 2019.	Forca Dent zubni rendgen
Studen, 2017. – Studen, 2018.	Stručno osposobljavanje za rad u KBC-u Split

OBRAZOVANJE:

Listopad, 2019. –	Sveučilišni odjel zdravstvenih studija Split Diplomski sveučilišni studij Smjer: Radiološka tehnologija
Listopad, 2014. – Srpanj, 2017.	Sveučilišni odjel zdravstvenih studija Split Preddiplomski sveučilišni studij Smjer: Radiološka tehnologija
Rujan, 2010. – Lipanj, 2014.	Zdravstvena škola Split Smjer: Farmaceutski tehničar
Rujan, 2002. – Lipanj, 2010.	Osnovna škola „Gripe”, Split

ZNANJA I VJEŠTINE

Engleski jezik – aktivno u govoru i pismu

Talijanski jezik – osnovno poznavanje

Rad na računalu – Microsoft Office (Word, Power Point, Excel), internet

OSTALE AKTIVNOSTI

Sveučilišni odjel zdravstvenih studija dodijelio mi je nagradu za rezultate postignute u akademskoj godini 2014./2015. u kategoriji za najbolji prosjek ocjena na preddiplomskim studijima

Sudjelovanje na radionici Age Estimation Workshop u Splitu 2016. godine

OSTALI PODACI

Dobitnica stipendije Sveučilišta u Splitu za razdoblje 2014./2015.

Dobitnica stipendije grada Splita za razdoblja 2015./2016. i 2016./2017.