

Mehanička trombektomija u liječenju moždanog udara

Jukić, Josip

Master's thesis / Diplomski rad

2022

Degree Grantor / Ustanova koja je dodijelila akademski / stručni stupanj: **University of Split / Sveučilište u Splitu**

Permanent link / Trajna poveznica: <https://um.nsk.hr/um:nbn:hr:176:590173>

Rights / Prava: [In copyright](#)/[Zaštićeno autorskim pravom.](#)

Download date / Datum preuzimanja: **2025-03-12**



Sveučilišni odjel zdravstvenih studija
SVEUČILIŠTE U SPLITU

Repository / Repozitorij:

[Repository of the University Department for Health Studies, University of Split](#)



UNIVERSITY OF SPLIT



SVEUČILIŠTE U SPLITU

Podružnica

SVEUČILIŠNI ODJEL ZDRAVSTVENIH STUDIJA

DIPLOMSKI SVEUČILIŠNI STUDIJ

RADIOLOŠKE TEHNOLOGIJE

Josip Jukić

**MEHANIČKA TROMBEKTOMIJA U
LIJEČENJU MOŽDANOG UDARA**

Diplomski rad

Split, 2022.

SVEUČILIŠTE U SPLITU

Podružnica

SVEUČILIŠNI ODJEL ZDRAVSTVENIH STUDIJA

DIPLOMSKI SVEUČILIŠNI STUDIJ

RADIOLOŠKE TEHNOLOGIJE

Josip Jukić

MEHANIČKA TROMBEKTOMIJA U

LIJEČENJU MOŽDANOG UDARA

MECHANICAL THROMBECTOMY IN

STROKE TREATMENT

Diplomski rad/ Master's Thesis

Mentor:

doc.dr.sc. Ivana Štula

Split, 2022.

*Veliko hvala mojoj mentorici doc.dr.sc Ivani Štuli na ukazanom strpljenju
i stručnoj pomoći u svim fazama izrade ovoga rada.*

*Također bih se zahvalio djelatnicima zavoda za radiologiju KBC-a Osijek
na savjetima i potpori kroz moj
profesionalni razvoj.*

Hvala mnogo mojoj obitelji na bezuvjetnom razumijevanju i podršci.

TEMELJNA DOKUMENTACIJSKA KARTICA

DIPLOMSKI RAD

Sveučilište u Splitu

Sveučilišni odjel zdravstvenih studija

Diplomski Sveučilišni studij radiološke tehnologije

Znanstveno područje: Biomedicina i zdravstvo

Znanstveno polje: Kliničke medicinske znanosti

Mentor: doc.dr.sc. Ivana Štula

MEHANIČKA TROMBEKTOMIJA U LIJEČENJU MOŽDANOG UDARA

Josip Jukić, 661353

Sažetak: Akutni moždani udar jedan je od vodećih uzroka smrti u svijetu, ali i među vodećima kada su u pitanju popratni poremećaji i poteškoće kao što je trajni invaliditet. Moždani udari dijele se na ishemijske i hemoragijske, a ishemijsko područje mozga prije pojave ireverzibilnog infarkta koje se naziva ishemijskom polusjenom i predstavlja rizično područje može se spasiti pravilnom reperfuzijom unutar ograničenog vremena.

Bez obzira na sve više saznanja i konstantnom proučavanju moždanih udara i njegovu liječenju, rtPA bila je donedavno jedina odobrena terapijska opcija za liječenje akutnog ishemijskog moždanog udara. Danas je metoda izbora mehanička trombektomija jer pokazuje značajno bolji ishod liječenja u komparaciji sa i.v. trombolizom i ima znatno širi vremenski okvir. Do sada je vremenski okvir za MT bio unutar 6 sati, danas se zna da pacijenti sa malim infarktom i povoljnim omjerom penumbre i infarkta imaju koristi od MT i nakon 6 sati tako da se taj vremenski okvir pomiče i na 24 sata. Uzimajući u obzir cost-benefit i rezultate nedavnih studija koje nisu našle značajnu razliku u korištenju stent-retrivera i aspiracijskih katetere, aspiracija bi trebala biti početne metoda MT koja se u slučaju neuspjeha nastavlja kao kombinirana tehnika.

Ključne riječi: moždani udar, mehanička trombektomija, stent retriever, rtPA

Rad sadrži: 63 stranica, 19 slika, 5 tablica, 0 priloga, 86 literaturnih referenci

Jezik izvornika: hrvatski

BASIC DOCUMENTATION CARD

MASTER THESIS

University of Split

University Department for Health Studies

Professional Study of Radiological Technology

Scientific area: Biomedicine and Health

Scientific field: Clinical and Medical Sciences

Supervisor: doc.dr.sc. Ivana Štula

MECHANICAL THROMBECTOMY IN STROKE TREATMENT

Josip Jukić, 661353

Abstract: Acute stroke is one of the leading causes of death in the world, but also among the leading ones when it comes to concomitant disorders and difficulties such as permanent disability. Strokes are divided into ischemic and hemorrhagic, and the ischemic area of the brain before an irreversible infarction called an ischemic penumbra and is a risk area can be saved by proper reperfusion within a limited time.

Despite increasing knowledge and the constant study of stroke and its treatment, rtPA was until recently the only approved therapeutic option for the treatment of acute ischemic stroke. Today, the method of choice is mechanical thrombectomy because it shows a significantly better treatment outcome compared to i.v. thrombolysis and has a significantly broader time frame. Until now, the time frame for MT was within 6 hours, today it is known that patients with a small infarction and a favorable ratio of penumbra and infarction benefit from MT even after 6 hours, so that time frame is moved to 24 hours. Given the cost-benefit and results of recent studies that have found no significant difference in the use of stent-retrievers and aspiration catheters, aspiration should be the initial MT method that continues in case of failure as a combined technique.

Keywords: stroke, mechanical thrombectomy, stent retriever, rtPA

Thesis contains: 63 pages, 19 figures, 5 tables, 0 supplements, 86 references

Original in: croatian

SADRŽAJ

| | |
|---|----|
| 1. UVOD..... | 1 |
| 1.1. Etiologija i patofiziologija..... | 2 |
| 1.2. Akutni moždani udar | 7 |
| 1.2.1. Ishemijski moždani udar..... | 8 |
| 1.2.2. Hemoragijski moždani udar..... | 10 |
| 1.3. Simptomi moždanog udara..... | 12 |
| 1.4. Radiološka dijagnostika..... | 15 |
| 1.5. Faktori rizika i statistički pokazatelji..... | 21 |
| 2. CILJ RADA | 24 |
| 3. METODA RADA..... | 25 |
| 4. RASPRAVA..... | 26 |
| 4.1. Ishodi nakon mehaničke trombektomije i ranijih metoda liječenja..... | 26 |
| 4.2. Indikacije | 27 |
| 4.2.1. Modificirana Rankinova skala (mRS)..... | 27 |
| 4.2.2. NIHSS ljestvica | 28 |
| 4.2.3. Vremenski okvir | 30 |
| 4.3. Priprema pacijenata i upotreba anestezije | 32 |
| 4.4. Tehnike rada | 33 |
| 4.4.1. Aspiracija..... | 36 |
| 4.4.2. Stent retrieveri | 37 |
| 4.4.3. Procjena ishoda..... | 40 |
| 4.5. Komplikacije | 42 |

| | | |
|--------|---|----|
| 4.6. | Faktori koji utječu na ishod | 44 |
| 4.6.1. | Vrijeme od nastanka simptoma do intervencije | 44 |
| 4.6.2. | Tehnika mehaničke trombektomije | 46 |
| 4.6.3. | Postojanje kolaterala..... | 47 |
| 4.6.4. | Pacijent | 48 |
| 4.6.5. | Klinička prezentacija i veličina infarkta..... | 49 |
| 4.6.6. | Stupanj i brzina rekanalizacija..... | 50 |
| 4.7. | Studije isplativosti mehaničke trombektomije (cost benefit) | 51 |
| 5. | ZAKLJUČAK..... | 52 |
| 6. | LITERATURA..... | 53 |
| 7. | ŽIVOTOPIS | 63 |

1. UVOD

Moždani udar predstavlja jedan je od glavnih uzroka smrti u svijetu, a posebno je važno proučavanje istoga s medicinskog aspekta jer ne postoje jasne pretpostavke tko i kada može dobiti moždani udar, odnosno, trenutno je i dalje nemoguće prepoznati simptome moždanog udara sve dok on ne nastupi, a nakon čega tek hitna intervencija može spasiti osobu od težih komplikacija.

Moždani udar pojavljuje se i pod drugim imenima kao što su apopleksija mozga CVI i drugi medicinski termini, a odnosi se na iznimno brz gubitak raznih funkcija mozga. Dva su osnovna razloga zbog kojih se to može dogoditi – jedan je blokada protoka krvi (tromboza ili arterijska embolija) i ishemija (nedostatak protoka), a drugi je krvarenje, odnosno prsnuće arterije(1). Iako se u žargonski često naziva bolešću, sindrom je precizniji medicinski termin(2).

Tijekom proteklih nekoliko desetljeća, zajednica povezana oko proučavanja moždanih udara svjedočila je dramatičnom porastu razumijevanja i poznavanja gotovo svih aspekata moždanog udara kao primarne prevencije, uzroka i patologije, dijagnostičkog pristupa, akutnog liječenja, upravljanja i prevencije akutnom moždanom udaru i komplikacija povezanih s istim, sekundarne prevencije i rehabilitacije. Danas je liječenje moždanog udara napredovalo toliko široko i duboko da nadmašuje pokušaje i granice tradicionalnog pristupa koji su u pravilu vezani uz sustav zdravstvene zaštite koju provode internisti, neurolozi, opći praktičari, kardiolozi, intervencionalni neuroradiolozi, fizijatri i drugi. Sada je, više nego ikada jasno da medicinska struka mora prepoznati područje proučavanja moždanog udara zasebnom granom u medicini u kojoj će se medicinari iz različitih područja učiti, certificirati i posvećivati dvama pravcima: fizijatri specijalizirani za moždane udare i intervencionisti(2).

Trenutno na međunarodnoj razini intervencionisti obrađuju EVT kao intervencijski neuroradiolozi. U Sjevernoj Americi trenutni i projicirani broj intervencijskih neuroradiologa smatra se dovoljnim da bi zadovoljio buduće potrebe akutnih intervencija

(3); ipak, takvi proračuni nisu dostatni u Europi i ostatku svijeta. Nadalje, čini se vrlo izglednim da to nije slučaj sa sustavima zdravstvene njege koji se bore s ograničenim resursima. Ipak, glavna prepreka dostupnosti EVT-a svim pacijentima kojima je potrebna nije njena dostupnost već distribucija intervencijskih neuroradiologa(4).

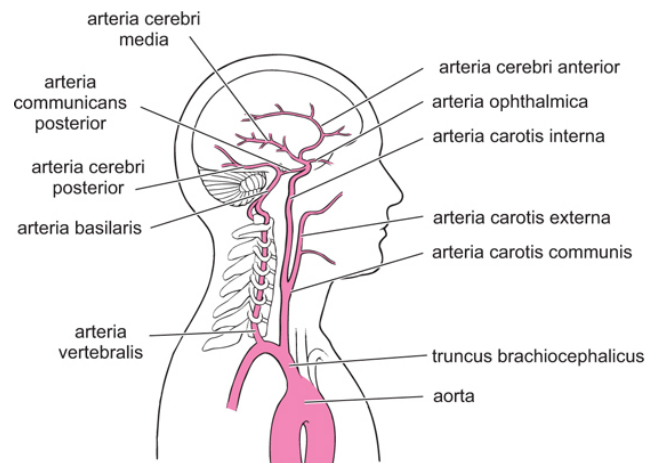
Konkretno, to znači da je većina spomenutih specijalista locirana u velikim urbanim sredinama u kojima živi najveći broj ljudi dok manje urbane sredine pate od velikog nedostatka takvog stručnog osoblja. Ovo je posebno važno kada se zna koliko je važna brzina liječenja prilikom nastupanja moždanog udara.

1.1. Etiologija i patofiziologija

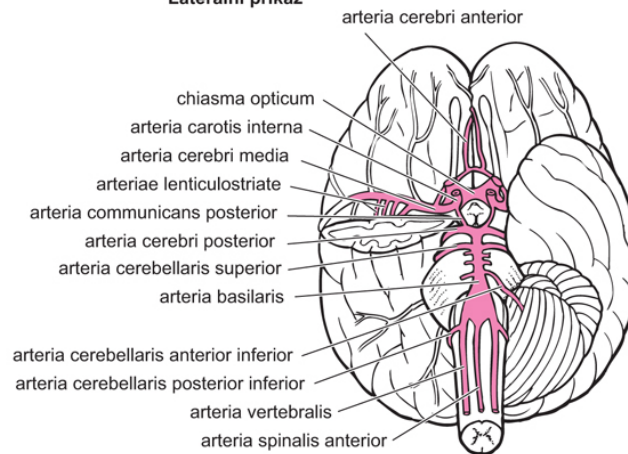
Moždani udar je neurološki poremećaj koji nastaje vrlo naglo i događa se zbog poremećaja cirkulacije u ljudskome mozgu. Mozak zbog tih poremećaja u određenome periodu ostaje bez dovoda ili s nedovoljnim dovodom kisika i hranjivih tvari do mozga pa dolazi do odumiranja stanica ili njihova oštećenja. Konačne posljedice koje takve situacije ostavljaju ovise o mnogo faktora, a kako je već prikazano u samom uvodu one nerijetko mogu biti fatalne, bilo da je riječ o smrti ili trajnoj invalidnosti. Ipak, ne ostavljaju svi moždani udari teške tjelesne i mentalne posljedice.

Od ukupnog broja svih moždanih udara velika većina je ishemijski (oko 85%) što znači da nastaje zbog raznih začepjenja, dok je preostalih 15% hemoragijski, odnosno nastaje kao posljedica prsnuća žile i izljevanja krvi(5).

Slikom 1 prikazane su velike moždane arterije koje budu zahvaćene moždanim udarom. One se dijele na prednju cirkulaciju (koju čine ogranci karotidne arterije) i posteriornu cirkulaciju (koju čine ogranci bazilarne i vertebralnih arterija).



Lateralni prikaz

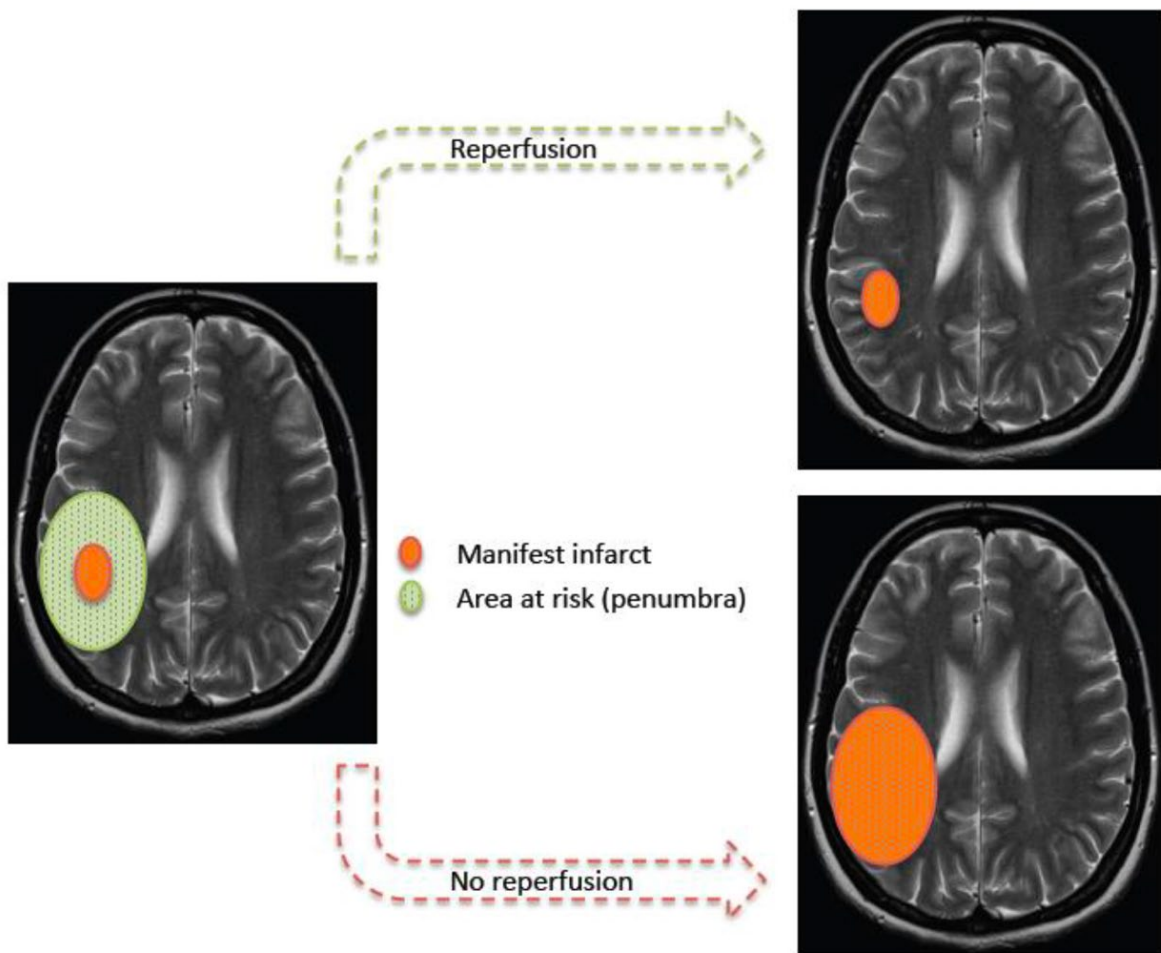


Inferiorni prikaz

Slika 1 Lateralni i inferiorni prikaz arterija mozga

<http://www.msd-prirucnici.placebo.hr/msd-prirucnik/neurologija/mozdani-udar>

Usljed nastanka moždanog udara korištenjem tehnoloških uređaja utvrđuje se točno mjesto nastanka udara te okolno ugroženo područje. Slikom2 prikazano je Ishemijsko područje mozga prije pojave ireverzibilnog infarkta koje se naziva ishemijskom polusjenom i predstavlja rizično područje, a može se spasiti pravilnom reperfuzijom unutar ograničenog vremena.



Slika 2 Središte udara i ishemijska sjena

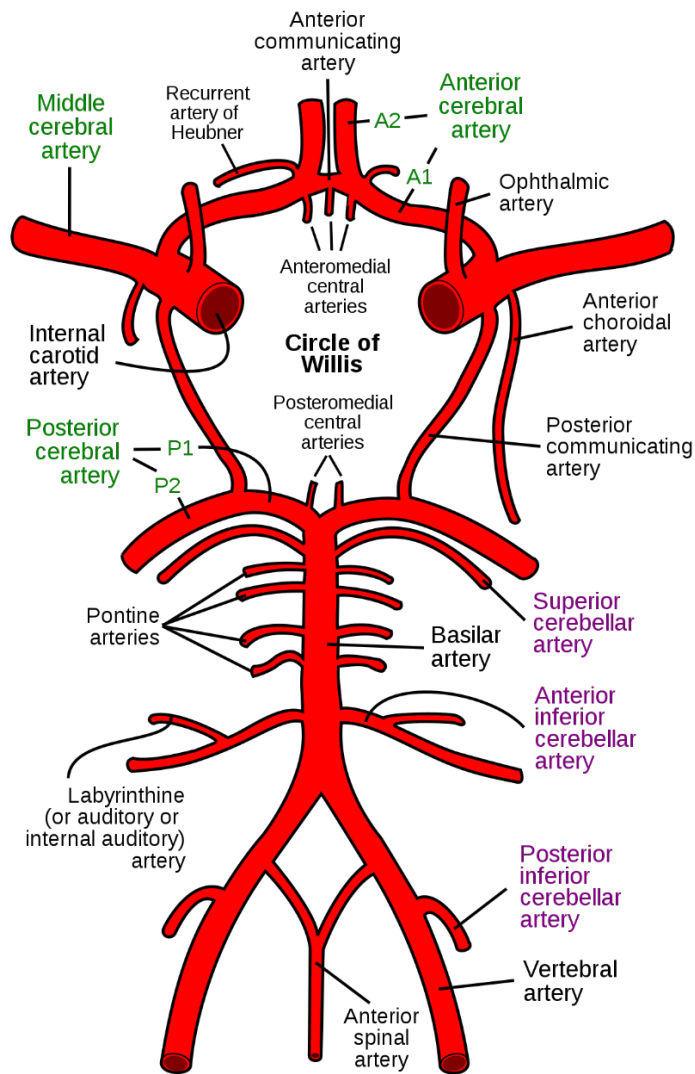
<https://openarchive.ki.se/xmlui/handle/10616/45342>

Na temelju ovih prikaza jasno je i zašto se moždani udari nazivaju i bolestima krvnih žila. Neki od najčešćih poremećaja su vaskularne malformacije, tromboza i stenoza ili arterijske aneurizme. Najčešći predmet medicinskih zahvata je prednja karoidalna arterija (lat. arteria chorioidea anterior - AChA). Ona se u svom putu odvaja od unutarnje karotide te se dalje dijeli na srednju i prednju moždanu arteriju. Srednja moždana arterija ujedno je i najveća i najkompleksnija jer opskrbljuje dvije trećine mozga (6). Poseban je problem što je ova žila u najvećoj mjeri pogođena moždanim udarima, a ujedno implicira i negativne prognoze(7).

Postoje četiri glavna toka moždanih arterija koje se klasificiraju u sljedeće kategorije (8):

- M1 – sfenoidalni,
- M2 – insularni,
- M3 – operkularni,
- M4 – kortikalni.

Prvi segment probija se kroz mozak te dovodi krv do bazalnih ganglija. Drugi i treći segment često se proučavaju i opisuju zajedno jer imaju slične uloge i funkcije. Posljednji, kortikalni, segment opskrbljuje kritična područja tjemenog moždanog režnja (frontalni, parijetalni i temporalni)(9).



Slika 3 Srednja moždana arterija – Willisov krug

https://hr.wikipedia.org/wiki/Srednja_mozgovna_arterija

Slikom 3 prikazana je srednja moždana arterija (lat. arteria cerebri media - ACM) koja se dalje dijeli na prednju moždanu arteriju (lat. arteria cerebri anterior) i stražnju spojnu arteriju (lat. arteria communicans posterior). Najveći dio nutarnje arterije glave čini upravo srednja možda arterija i važna je zbog svih benefita koje ima za mozak, odnosno time i

značajnih negativnih posljedica kada dođe do moždanog udara koje zahvaća to moždano područje.

1.2. Akutni moždani udar

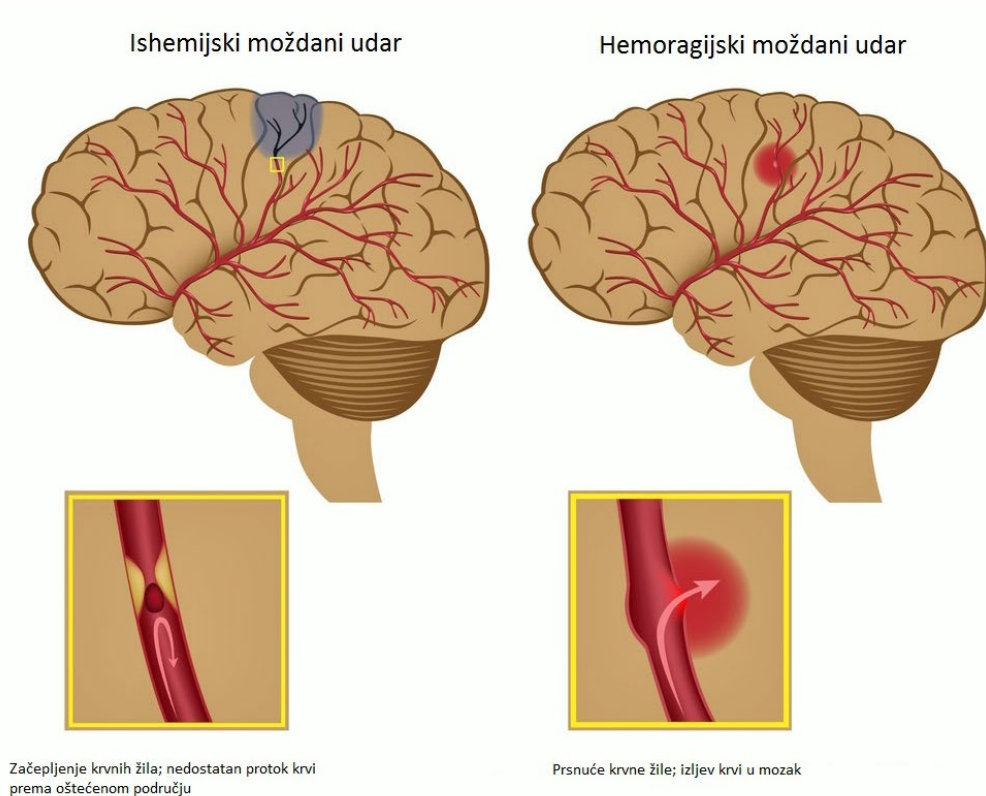
Svako akutno oboljenje, pa tako i moždano, predstavlja onaj udar ili bolest koja nastane jako, iznenadno, oštro, izraženo, ozbiljno. To znači da oboljenje može izazvati ozbiljne komplikacije kod bolesnika te da zahtjeva hitnu medicinsku reakciju. Akutni moždani udar je neurološki poremećaj u kojem dolazi do smanjene opskrbe mozga kisikom i drugim hranjivim tvarima što rezultira oštećenjem i odumiranjem živčanih stanica u zahvaćenim dijelovima mozga te ostavlja posljedice na dijelove tijela ovisno o regiji mozga koja je zahvaćena.

Ishemijski i hemoragijski moždani udar predstavljaju dvije vrste moždanog udara koji se razlikuju ponajviše s aspekta njihova nastajanja gdje prilikom ishemijskog udara dolazi do začepjenja krvne žile, a kod hemoragijskoga do prsnuća krvne žile. Mehanička trombektomija kao intervencijska metoda može se primjenjivati samo u slučaju ishemijskih udara pa će upravo takve situacije biti i predmet proučavanja ovoga rada.

Pacijenti koji dožive moždani udar gube vrlo velik broj neurona (procjene navode gotovo 2 milijuna po minuti u području nastajanja) pa je zbog toga brza revaskularizacija jedan od temeljnih ciljeva za uspješno liječenje (10). Vremenski prozor u kojemu se taj proces može izvesti ovisi o mnogo faktora koji će biti detaljnije obrađeni u nastavku rada. Danas postoji nekoliko vrsta terapija koje se mogu primijeniti nakon nastanka moždanih udara, a donedavno je jedina takva bila trombolitička terapija (rtPA). Novim metodama istraživanja, na snazi su dobile metode endovaskularnog pristupa među kojima i mehanička trombektomija. Učinci liječenja mehaničkom trombektomijom imaju pozitivne učinke kod svih arterija, a posebno kod okluzije velike krvne žile koja uzrokuje 35-45% svih AIU, a čije liječenje nije bilo naročito uspješno s IV rtPA. Prilikom mehaničke trombektomije koristi se uređaj stent retriever kojim se invazivno ulazi u područje krvne žile i mehanički izvlači tromb iz mjesta nastanka ugruška te ponovno otvara put krvne žile (rekanalizacija).

Vrijedi naglasiti kako je kombinacija IV rtPA zajedno s mehaničkom trombektomijom moguća, štoviše, taj kombinirani postupak često daje bolje rezultate(10).

Slikom 4 prikazani su ishemijski i hemoragijski moždani udar koji grafički prikazuju način nastajanja moždanog oštećenja. Na lijevom dijelu fotografije označen je ishemijski moždani udar koji nastaje začepljenjem krvne žile (označeno plavom bojom), a desno hemoragijski koji nastaje prsnućem krvne žile (označeno crvenom bojom).



Slika 4 Ishemijski i hemoragijski moždani udar

<http://mozdanival.hr/mozdani-udar/>

1.2.1. Ishemijski moždani udar

Ishemijski je najčešći oblik moždanog udara, a uzrokovan je ugruškom koji može začepiti arteriju i onemogućiti protok krvi kroz njezin distalni tok. Liječenje takve vrste moždanog udara sve češće postaje mehanička trombektomija, koja je minimalno invazivno liječenje i uvodi se kao primarna endovaskularna terapija za akutni ishemijski moždani udar kod odabranih bolesnika. Međutim, usluge liječenja akutnog moždanog udara zahtijevaju velike resurse i visoko obučenu multidisciplinarnu bolnicu s timovima koji brzo reagiraju na hitno stanje.

Unatoč prethodnom, prihvaćanje intravenske trombolitičke terapije za akutni ishemijski moždani udar i razvoj određenih centara za liječenje moždanog udara mehaničkom trombektomijom, ishemijski moždani udar ostaje jedan od vodećih uzroka smrti i invaliditeta odraslih. Mnogi pacijenti ne mogu primiti trombolizu, a intravenska terapija je relativno neučinkovita za teški udar kao posljedica začepjenja velikih cerebralnih arterija.

The Trial of Org10172 (TOAST) je najčešće korištena klasifikacija koja poznaje 5 tipova akutnog ishemijskog udara, a to su(11):

- 1) ateroskleroza velikih arterija
- 2) kardioembolija
- 3) okluzija malih krvnih žila
- 4) moždani udar druge utvrđene etiologije
- 5) moždani udar neutvrđene etiologije

Događaji koji proizlaze iz bilo koje podvrste ishemijskog moždanog udara rezultiraju gubitkom opskrbe krvlju, kisikom, hranjivim tvarima i eliminacijom metaboličkog otpada. Ove nastale promjene ometaju normalno funkcioniranje neurona(12). To u konačnici rezultira neuronskom smrću/nekrozom zbog okluzije žile. Moždano tkivo je izuzetno osjetljivo na ove promjene, a terapijski okvir koji je potreban kako bi se spriječilo da reverzibilna ishemija postane ireverzibilni infarkt je uzak i naglašava izraz "vrijeme je mozak"(13).

Tijekom posljednja dva desetljeća, mnoštvo strukturiranih edukacija specifičnih za moždani udar, intervencijskih ispitivanja i dijagnostičkih pristupa usmjereno je na spomenuto

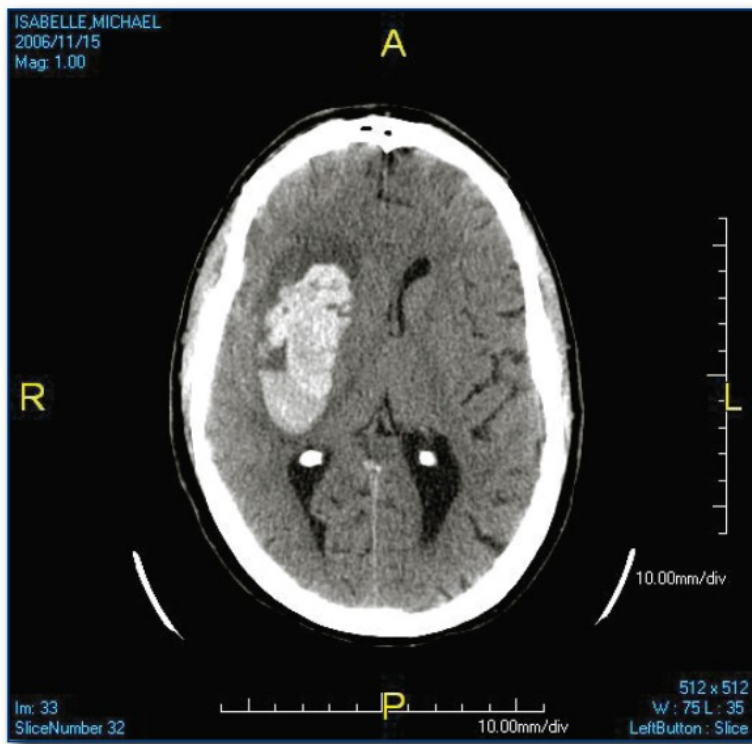
vremensko razdoblje, što je rezultiralo boljim kliničkim ishodima uz smanjeni mortalitet i morbiditet. Suvremeno područje moždanog udara brzo napreduje s naglaskom na endovaskularnu terapiju moždanog udara, interventne mehaničke uređaje i njihovu kombiniranu upotrebu s tromboliticima za bolje kliničke rezultate(14).

1.2.2. Hemoragijski moždani udar

Hemoragijski moždani udar predstavlja takav tip moždanog udara koji se događa uslijed prsnuća krvne žile. S obzirom da je uzrok prsnuće, a ne začepljenje jasno je i da mehanička trombektomija nije metoda liječenja ovog tipa moždanog udara. Ipak, njegovo je razumijevanje bitno s aspekta razumijevanja nastanka moždanih udara te tehnika i metoda liječenja. I ishemijski i hemoragijski moždani udar mogu se podijeliti na još nekoliko podtipova kada su u pitanju uzroci, klinička slika i liječenje pa se tako hemoragijski može podijeliti na dvije vrste krvarenja, a to su: intracerebralno krvarenje koje predstavlja krvarenje u tkivo mozga te subarahnoidalno koje predstavlja krvarenje u likvorske prostore mozga i kralježničke moždine, tj. takozvani subarahnoidalni prostor.

Ovaj je udar poznat i pod nazivom intracerebralno krvarenje (ICH) i razoran događaj, koji nosi vrlo visoku stopu morbiditeta i mortaliteta. Hipertenzija i amiloidna angiopatija povezana s dobi najjači su čimbenici rizika za ICH, ali pušenje, antikoagulacija s varfarinom, pretjerani unos alkohola i kokain također povećavaju rizik (15).

Ovi tipovi moždanih udara čine 10-15% svih moždanih udara i vrlo visoku stopu morbiditeta i mortaliteta koji se nije promijenio tijekom posljednjih 30 godina. U jednoj godini smrtnost se kreće od 51% do 65% ovisno o mjestu krvarenja (16). Polovica smrti dogodi se u prva dva dana. Nakon šest mjeseci očekuje se da će samo 20% pacijenata biti neovisno(17). Učestalost krvarenja eksponencijalno raste i veća je kod muške populacije. Slikom 5 prikazano je putamenalno hipertenzivno krvarenje koje je tipično mjesto za krvarenje koje je posljedica hipertenzije.



Slika 5 Putamenalno hipertenzivno krvarenje, tipično mjesto za krvarenje koje je posljedica hipertenzije

https://www.ncbi.nlm.nih.gov/pmc/articles/PMC6188453/#b1-ms108_p0050

Rana mobilizacija i uključivanje neurorehabilitacijskog tima ključno je za maksimiziranje oporavka. Osobe s teškim ICH-om mogu biti bolje od onih s teškim ishemijskim moždanim udarom. Postoji 2.1 do 3% rizika od ponavljanja ICH-a po godini pacijenta. Lobarna krvarenja imaju veći rizik od ponavljanja koji je vjerojatno povezan s temeljnom amiloidnom angiopatijom. Ostali čimbenici koji povećavaju rizik od recidiva su starija dob, antikoagulacija i APOE genotip koji je povezan s taloženjem amiloida (15).

Glavni čimbenik u sprječavanju recidiva je kontrola krvnog tlaka. Omjer izgleda za rekurentni ICH s neliječenom hipertenzijom u jednoj studiji bio je 3,5, ali samo 1,4 za liječenu hipertenziju što sugerira da liječenje hipertenzije može spriječiti ICH(18).

1.3. Simptomi moždanog udara

Klinička slika kod moždanih udara razlikuje se u mnoštvu čimbenika kao što su područje nastanka udara, brzina hospitalizacije, dob pacijenta, raniji neurološki ili drugi ozbiljni medicinski problemi i sl. Radi jednostavnosti u dijagnostici, moždani udar može se podijeliti na tri skupine sindroma (19):

- lakunarni sindromi,
- sindromi prednje (karotidne) cirkulacije i
- sindromi stražnje (vertebrobazilarne) cirkulacije.

Bitno je napomenuti kako postoje područja koja nisu funkcijski važna kao druga pa tako, primjerice, lakunarni udari često ne budu prepoznati s obzirom da se niti ne manifestiraju. S druge strane, kada se pojave na osjetljivim područjima, poput interne kapsule, nerijetko se događa snažan neurološki deficit koji se pak može na ljudskom ponašanju manifestirati kao motorički, senzorički ili miješani(20).

Karotidne arterije dovode krv u moždane predjele Wilisovog kruga tako da prednja opskrbljuje dvije trećine mozga s prednje strane, a stražnja (vertebrobazilarna) stražnju stranu, tj. preostalu trećinu. Simptomatska okluzija unutarnje karotidne arterije u pravilu pokazuje simptome ishemije na području srednje moždane arterije, no uključene mogu biti i druge kao što su oftalmična i prednja moždana arterija. Posljedice mogu biti razne, od abulija, slabosti nogu i stopala, ispada vidnog polja itd. (21).

Važno je napomenuti kako se dio moždanih udara dogodi na način da ostane klinički neprepoznato zbog nastajanja u funkcijski beznačajnim područjima. Tek oni koji se pojave na strateškim mjestima mogu uzrokovati neurološke deficite, motorička oštećenja, senzorički ili miješani senzomotorični oblik.

Nakon što moždani udar nastupi u većini slučajeva brzina intervencije ovisi o tome kolike će posljedice osoba koja je doživjela udar pretrpjeti. Dakako, brza intervencija u pravilu znači bolji, lakši i kraći oporavak dok duže čekanje ostavlja ozbiljnije i teže posljedice zbog

toga što mozak duže vremena provede bez kisika i dugih tvari potrebnih za pravilan rad mozga.

Postoji nekoliko simptoma moždanog udara, a to su(22):

- iznenadna oduzetost (često se događa na samo jednoj strani tijela) ili utrnulost
- iznenadni govorni poremećaji i otežano razumijevanje,
- iznenadno zamagljenje vida ili otežana vidljivost,
- iznenadni problemi s koordinacijom, hodom, orijentacijom,
- iznenadna glavobolja, često praćenja povraćanjem.

Kod određenih simptoma i znakova može se odrediti i opskrbno područje kako je prikazano Tablicom 1. Također, kliničkim se pregledom može doći do odgovora na pitanja je li zaista riječ o moždanom udaru ili nekom drugom poremećaju sa sličnim simptomima, ako je riječ o moždanom udaru kada se točno dogodio. Kompjuterizirana tomografija omogućuje razlikovanje ishemijskog od hemoragijskog moždanog udara.

Tablica 1 Simptomi i znakovi moždanog udara

| SIMPTOMI I ZNAKOVI | OPSKRBNO PODRUČJE |
|---|------------------------------------|
| Kontralateralna hemipareza (najviše u nozi), inkontinencija urina, apatija, smetenost, slabo rasuđivanje, mutizam, Babinskijev znak pozitivan | Prednja moždana arterija (rijetko) |
| Kontralateralna hemipareza (najviše ruka i lice) dizartrijska, hemihipestezija, kontralateralna homonimna hemianopsija, afazija (ukoliko je zahvaćena dominantna hemisfera) ili apraksija i neobaziranje na osjete (ako je pogođena nedominantna hemisfera), monokularni gubitak vida (ukoliko je zahvaćena unutarnja karotidna arterija) | Srednja moždana arterija (često) |
| Kontralateralna homonimna hemianopsija, jednostrana kortikalna sljepoća, gubitak memorije, jednostrana pareza N3, hemibalizmi | Stražnja moždana arterija |
| Jednostrani ili obostrani deficit moždanih živaca (npr. nistagmus, vertigo, disfagija, dizartrijska, diplopija, sljepilo), spastička pareza, ukrižen senzorni s motoričkim deficitom; poremećaj svijesti, koma, smrt (kod okluzije bazilarne arterije) | Vertebrobasilarni sliv |
| Jednostrani čisti senzorni ili motorički kortikalni deficit | Lakunarne lezije |

Izvor: <http://www.msd-prirucnici.placebo.hr/msd-prirucnik/neurologija/mozdani-udar>

S obzirom da su simptomi moždanog udara vrlo specifični, ali i da postojanje samo nekih simptoma ne mora nužno značiti moždani udar, u svijetu je razvijen protokol pod akronimom FAST koji služi za brzo prepoznavanje moždanog udara, a on izgleda ovako(22):

- F – (engl. Face= LICE) –promatra se je li jedna strana lica iskrivljena, a najlakši način za prepoznavanje je kada se osoba pokuša nasmijati.

- A – (engl. Arms=RUKE) – promatra se funkcioniraju li obje strane tijela jednako, a testirati se može jednostavno da osoba s okrenutim dlanovima prema gore pokuša podignuti ruke.
- S – (engl. Speech=GOVOR) – promatra se je li govor otežan, a testira se jednostavnim pokušajem izgovaranjem neke rečenice (ako osoba inače ne govori teško i otežalo ovo može poslužiti kao vrlo jasan simptom, posebno u kombinaciji s prethodna dva).
- T – (engl. Time=VRIJEME) – vrijeme igra ključnu ulogu u liječenju moždanog udara. Što prije treba nazvati hitnu medicinsku pomoć, a iznimno korisna informacija može biti vrijeme nastanka prvih simptoma.

1.4. Radiološka dijagnostika

Za dijagnosticiranje moždnog udara i procjenu načina liječenja važno je što prije pacijenta uputiti na radiološku dijagnostiku. U ustanovama koje se bave mehaničkom trombektomijom pacijenti pod sumnjom na moždani udar po hitnom postupku dolaze najčešće na kompjuteriziranu tomografiju dok u nekim ustanovama koje imaju veći broj magnetskih rezonanci pacijent dolazi na MR. Protokol dijagnostike uključuje nativni CT mozga, CT angiografiju i perfuzijski CT u dijela pacijenata.

CT uređaji omogućuju brzo razlikovanje hemoragijskog od ishemijskog udara te isključivanje nekih drugih stanja koja mogu imati slične simptome. Nativni CT mozga u samom početku ishemijskog udara može izgledati potpuno uredno ili pokazivati diskretne promjene. Rani znaci ishemijskih promjena su brisanje granice sive i bijele tvari, hipoatenuacija u dubokim jezgrama (lentiformi nukleus), puniji sulkusi ili vidljiva denzna struktura u području okludirene arterije, takozvani „znak guste arterije” (slika 7), najčešće je zahvaćena srednja moždana arterija i tada govorimo o „media sign“.

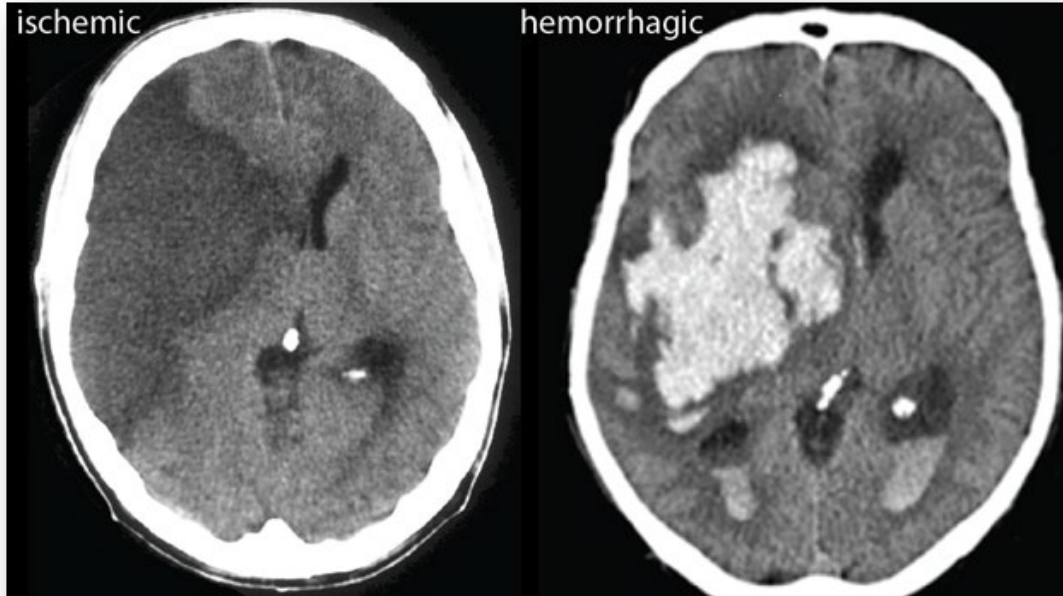
Nativni CT područje razvijenog infarkta pokazuje kao hipodenzno područje. Veliko područje zahvaćeno infarktom je kontraindikacija za MT. Za procjenu veličine zahvaćenog

područja koristi se Alberta Stroke Program Early CT score (ASPECTS) (23), a tablica procjene prikazana je sljedećom Tablicom 4, kod pacijenata sa ASPECTS <6 MT nije indicirana.

Tablica 4 ASPECTS ljestvica za procjenu ranih ishemijskih promjena na CT

| <i>Zahvaćena regija</i> | <i>Bod</i> |
|---|------------|
| Bazalni gangliji | |
| • C – <u>Kaudatna jezgra</u> | -1 |
| • L – <u>Lentiformna jezgra</u> | -1 |
| • I – <u>Inzula</u> | -1 |
| • IC – <u>Kapsula interna</u> | -1 |
| Subganglijska područja | |
| • M1 – <u>Frontalni operkulum</u> | -1 |
| • M2 – <u>Anteriorni segment temporalnog režnja</u> | -1 |
| • M3 – <u>Posteriorni temporalni režanj</u> | -1 |
| Supraganglijska područja | |
| • M4 – <u>Srednji frontalni girus</u> | -1 |
| • M5 – <u>Superiorni frontalni girus</u> | -1 |
| • M6 – <u>Supramarginalni i angularni girus</u> | -1 |

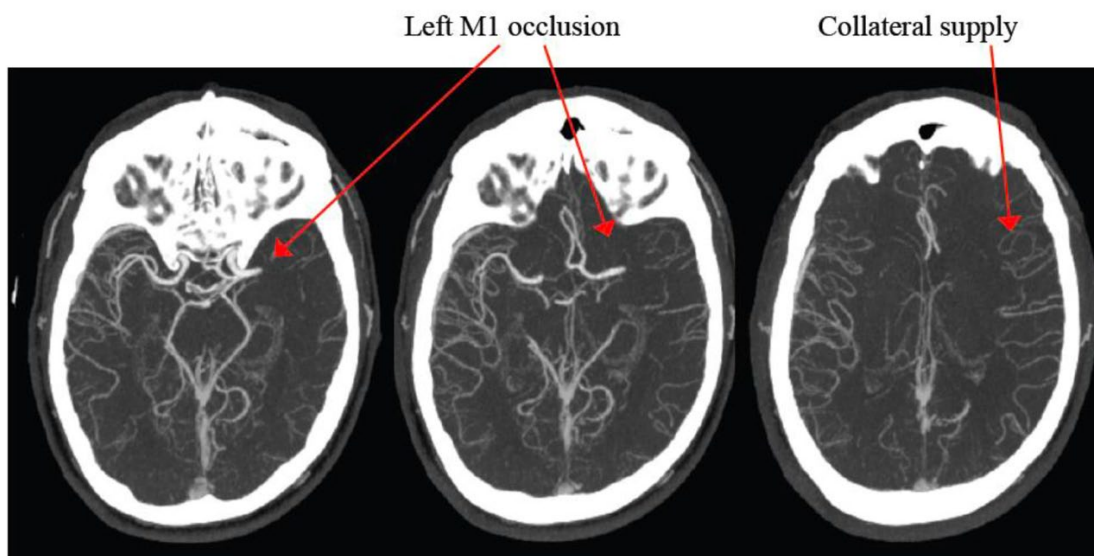
* Svako od 10 navedenih područja gdje je prisutan gubitak diferencijacije sive/bijele tvari umanjuje ukupni zbroj bodova za 1 bod



Slika 6 CT prikaz Ishemijskog u odnosu na hemoragijski moždani udar

<https://www.wsdcon.com/blog/what-is-the-difference-between-ischemic-and-haemorrhagic-strokes/>

CT angiografija (CTA) koristi se u nastavku dijagnostike kod pacijenta sa moždanim udarom. CTA je brza metoda prikaza karotidnih i vertebralnih arterija gdje u svega nekoliko sekundi dobijemo temeljitu sliku intrakranijalne i ekstrakranijske cirkulacije od luka aorte do vrha lubanje uključujući Willisov krug i kolateralnu cirkulaciju (slika 6). Ova tehnika pomaže u lociranju točnog mjesta i opsega okluzije koja se vidi kao prekid kontrastne imbibicije okludirane arterije. Osim toga CTA omogućuje otkrivanja postojanja stenoza i daje točnu anatomiju pristupa arteriji, a sve to nam je bitno u daljnjem planiranju mehaničke trombektomija.



Slika 7 CT angiografija

<https://openarchive.ki.se/xmlui/handle/10616/45342>

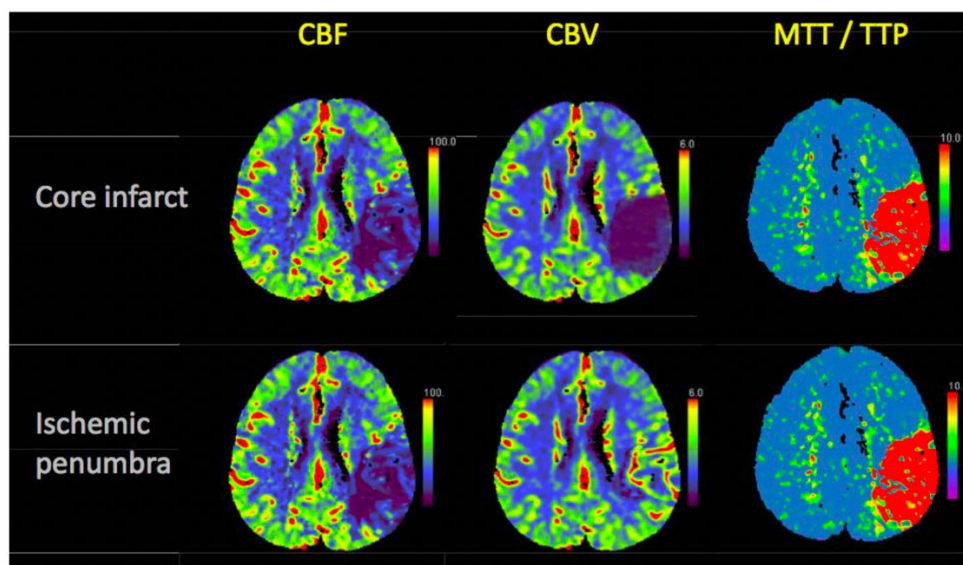
Slikom7 je prikazana okluzija na području M1 lijevog MCA (lijeva i srednja slika).

U nekim ustavnovima se koristi multifazna CT angiografija kao tehnika brze procjene kolateralne cirkulacije o kojoj ovisi očuvanost moždanog parenhima. Pacijenti sa slabim kolateralama imaju lošji ishod MT te postojanje kolaterala je jedan od faktora postavljanja indikacije za MT.

Kod jednofazne CT angiografije procjena kolaterala može biti netočna. Multifazna angiografija znači snimanje angiograma u tri vremenske faze: arterijska, venska i kasna venska faza. Kolateralni protok se procjenjuje uspoređujući punjenje pijalnih arterija na ishemičnoj i kontralateralnoj strani. Kod multifazne angiografije osim prikaza arterija imamo i hemodinamku s obzirom na brzinu prikaza.

Nativni CT ne može jasno razlikovati infrakirano tkivo i polusjenu, što se smatra značajnim nedostatkom ove slikovne tehnike(24). Stoga za procjenu ostatnog vitalnog moždanog parenhima koristimo perfuzijski CT koji je obavezna slikovna metoda u odluci za MT izvan okvira od 6 sati.

Perfuzija ili CTP je treća i posljednja komponenta multimodalnog CT protokola koji je dinamička metoda snimanja koja se temelji na višekratnom skeniranju dijelova mozga nakon brzog davanja intravenskog kontrasta. Ovaj modalitet pomaže u razlikovanju nepovratno oštećenog parenhima (jezgra infarkta) i ishemijskog tkiva koje se može spasiti (penumbra). To se radi na temelju cerebralne hemodinamike uključujući količinu i brzinu protoka krvi u diskretna moždana područja. CT perfuzija se koristi u odabiru bolesnika za reperfuzijsku terapiju i predviđanju prognostičkih ishoda (25).

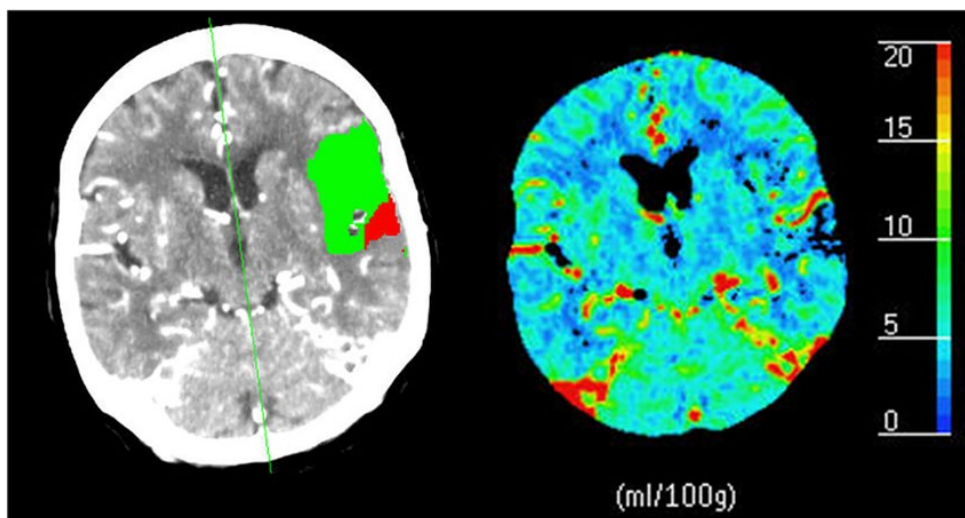


Slika 8 CTP prikaz

<https://radmd.wordpress.com/ctp/>

Cerebralna hemodinamika može se ocijeniti pomoću četiri najčešće korištena parametra, uključujući cerebralni protok krvi (CBF), cerebralni volumen krvi (CBV), srednje vrijeme prolaska (MTT) i vrijeme do vrhunca (TTP) koje se ponekad koristi umjesto MTT. Produženo MTT sa očuvanim ili povećanim CBV govori za penumbru dok je produženo MTT sa smanjenim CBV i CBF karakteristično za infarkt.

U gornjem redu s lijeva na desno prikazan je smanjeni CBF i CBV s produljenim MTT sve na lijevoj hemisferi (CBV/MTT usklađeni deficit koji ukazuje na jezgru infarkta). U donjem redu s lijeva na desno, smanjen CBF i normalan CBV s produljenim MTT sve na lijevoj hemisferi (nepodudaranje CBV/MTT ukazuje na ishemijsku polusjenu).



Slika 9 CTP mapa moždanog udara

https://www.researchgate.net/figure/A-typical-CT-perfusion-summary-map-and-blood-volume-map-An-example-of-a-thick-slice-5_fig6_281679346

Slikom 9 je prikazana tipična sažeta karta CT perfuzije i karta volumena krvi. Primjer debele (5 mm) CTP sažete karte (lijevo) za procjenu akutnog moždanog udara pacijenta s okludiranom lijevom srednjom moždanom arterijom. Crveno područje označava jezgru infarkta, a zeleno područje označava polusjenu (rizično tkivo). Desna karta parametara prikazuje volumen cerebralne krvi (CBV). Obje karte generirao je Philipsov softver EBW 4.0 Brain Perfusion (Philips Healthcare, Best, Nizozemska). Pragovi za infarktnu jezgru i penumbra bili su, respektivno, $CBV < 2,0 \text{ mL}/100\text{g}$ i $MTT > 145\%$ od kontralateralne strane(26)

Iako je CT pretraga metoda izbora u većini centara za moždani udar zbog kratkog vremena snimanja i dostupnosti, posljednjih je godina došlo do progresivnog porasta upotrebe MRI-a u dijagnostičke i upravljačke svrhe. Diffusion-weighted imaging (DWI) najveća je prednost MRI i najosjetljivija je metoda za snimanje moždanog udara koja pruža superiornu sposobnost procjene jezgre infarkta, dok je perfuzijsko ponderirano snimanje (PWI) MRI usporedivo s CTP-om. Osim toga, MRI je vrijedan alat za procjenu slučajeva stražnjeg moždanog udara budući da procjena ishemijskih promjena moždanog debla u CT snimanju može biti problematična zbog malih neuroanatomskih struktura okruženih velikom

koštanom anatomijom(27). Navedene metode dijagnostike pomogle su da se donese bolja procjena ishemijskih moždanih promjena u ranoj fazi čime se povećava mogućnost postizanja povoljnog kliničkog ishoda, ali i doveli do lakše procjene opsega hipoperfundiranog i vijabilnog moždanog tkiva baš kao i kolateralne vaskularne opskrbe, što u konačnici dovodi do produženog vremenskog razdoblja u kojemu se može uspješno izvršiti liječenje (28).

1.5. Faktori rizika i statistički pokazatelji

Faktori koji utječu na razvoj moždanog udara mogu se podijeliti na intrinzične ili unutarnje te ekstrinzične ili vanjske faktore. Na intrinzične faktore osobe ne mogu utjecati, a izdvajaju se dob, spol, rasa, već preboljeli moždani udar i sl. Ekstrinzični su oni na koje osobe mogu utjecati, odnosno stil života koji gaje od kojih se izdvajaju pretilost, visoki kolesterol, pušenje, ali i neki medicinski problemi poput arterijske hipertenzije, šećerne bolesti, arterijske fibrilacije i drugih (Tablica 3).

Tablica 3 Rizični čimbenici za razvoj akutnog moždanog udara (Glavić, 2018)

| Intrinzični čimbenici | Ekstrinzični čimbenici |
|------------------------------|-------------------------------|
| Dob | Arterijska hipertenzija |
| Spol | Šećerna bolest |
| Hereditarizam | Pretilost |
| Rasa | Visoki kolesterol |
| Preboljeli moždani udar | Pušenje |
| | Bolesti karotidnih arterija |
| | Atrijska fibrilacija |
| | Upotreba ilegalnih droga |
| | Poremećaji krvi |

Uz navedene čimbenike iz tablice 3 važno je dodati još jedan koji se sve češće vezuje uz mnoge bolesti modernog doba, a to je stres. U današnjem je svijetu ubrzani način života, sve veća ovisnost o tehnologiji i veća razina odgovornosti na poslu, dužeg obrazovanja i ulaganja u karijere doprinijela da stres postani dio svakodnevice. Stres se može definirati na više načina, a jedan od poznatijih dao je kanadski liječnik H. Selye koji je rekao kako je riječ o duševnom i tjelesnom preopterećenju organizma iscrpljenošću.

Razne su negativne neurobiološke promjene koje u ljudskom organizmu izaziva stres, a on između ostaloga potiče i razvoj arterijske hipertenzije koja je pak nedvojbeno jedan od glavnih rizičnih čimbenika za nastanak moždanog udara (29).

Bez obzira na značajne napore i razvoj znanja o moždanim udarima, njihovom nastanku, prevenciji, metodama i tehnikama liječenja, moždani je udar i dalje među vodećim krivcima za velik broj smrti, trajne ograničene funkcionalnost, kako u smislu tjelesnog invaliditeta i nemogućnosti pokreta tako i moždane funkcionalnosti. Brojka od oko 800 000 moždanih udara godišnje u SAD-u i oko milijun u Europskoj uniji i dalje je iznimno velika unatoč tome što je mortalitet u posljednjem desetljeću u padu (30). Uz to, procjene govore kako u SAD-u svakih 40 sekundi jedna osoba doživi moždani udar, a on je i vodeći uzrok ozbiljne dugotrajne invalidnosti i demencije koji sa sobom dakako donosi i niz problema, kako za obitelj tako i zdravstvene sustave, obitelji i mnoge druge aktere(31).

Isti izvor navodi kako moždani udar ostavlja i ozbiljne posljedice na obitelji koje se suočavaju s povećanim troškovima života, rehabilitacije, manjim prihodima i općenito težim životom. Također, navode se procjene kako troškovi povezani s moždanim udarima u SAD-u iznose oko 34 milijarde dolara godišnje.

Kada je u pitanju Republika Hrvatska i Europa, Hrvatski zavod za javno zdravstvo navodi kako je moždani udar drugi uzrok smrtnosti u oba spomenuta područja. U Republici Hrvatskoj ukupno je 6.147 umrlih 2017. godine odnosno 11,5 % svih umrlih. Od toga je umrlih muškaraca 2.561 (9,9 % svih umrlih muškaraca) a umrlih žena 3.586 (13 % svih umrlih žena). Godišnje se u Hrvatskoj zbog moždanog udara liječi od 12.000 do 13.000 osoba(32).

Zbog velike smrtnosti Europski akcijski plan za moždani udar (ESAP, engl. European Stroke Action Plan) donio je 4 cilja za period od 2018. do 2030. godine(33):

- 1) Smanjenje apsolutnog broja moždanih udara u Europi za 10%
- 2) Liječiti 90% ili više svih pacijenata s moždanim udarom u Europi u posebnoj jedinici za moždani udar kao prvu razinu skrbi
- 3) Imati velike nacionalne planove za moždani udar koji obuhvaćaju cijeli lanac skrbi od primarne prevencije do života nakon moždanog udara
- 4) U potpunosti provoditi nacionalne strategije – zdrav način života, smanjiti ekološke, socioekonomske i obrazovne čimbenike koji povećavaju rizik od moždanog udara

2. CILJ RADA

Cilj rada je prikazati napredak u terapiji moždanog udara uvođenjem mehaničke trombektomije kao relativno nove invazivne metode liječenja nakon moždanog udara koji čini jedan od glavnih uzroka smrti u svijetu. Cilj je rada utvrditi i na koji način se u proteklom desetljeću promijenilo razumijevanje uzroka nastajanja i liječenja moždanog udara i kako su se mijenjale smjernice za liječenje. Opisati tehnike mehaničke trombektomije te koji faktori utječu na ishod liječenja.

3. METODA RADA

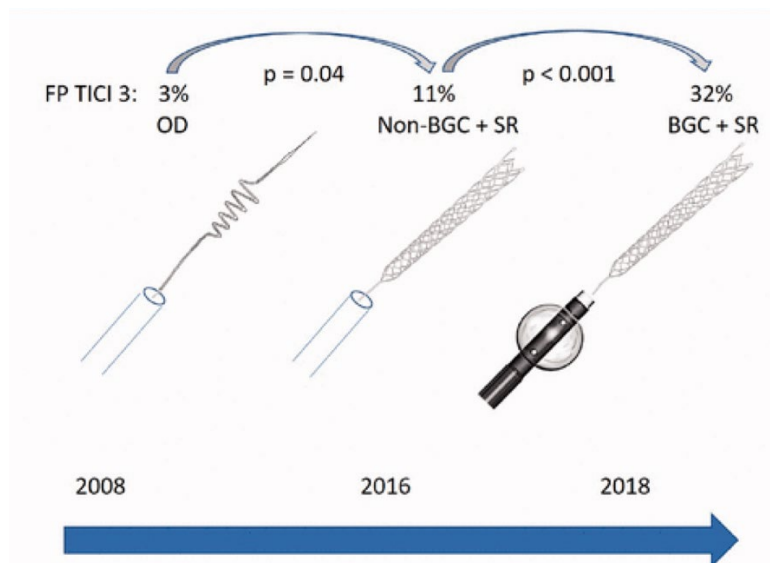
Ovaj rad napisan je kao sustavni pregled dostupne literature, koja povezuje problematiku liječenja akutnog moždanog udara mehaničkom trombektomijom.

U literaturu su uključena istraživanja i studije objavljene u bazama podataka kao što su PubMed, Research Gate, PMC, Frontiers i druge. S obzirom da je riječ o relativno novoj temi, najveći broj citirane literature pripada razdoblju iz posljednjih deset godina, naročito posljednjih pet godina jer se smjernice za MT zahvaljujući novim studijama brzo mijenjaju.

4. RASPRAVA

4.1. Ishodi nakon mehaničke trombektomije i ranijih metoda liječenja

Trombolička terapija (rtPA) i mehanička trombektomija trenutno su najpoznatije endovaskularne metode liječenja zbog svojih brojnih prednosti, od kojih mehanička trombektomija za određene pacijente može ostvariti značajnu prednost što potvrđuju i statistički pokazatelji poput onoga da kod primjene rtPA krvna žila ostaje okludirana u čak 67,4% pacijenata(34). Iz tog razloga mehanička trombektomija je sve češća metode liječenja, i najčešće se koristi kada je u pitanju okluzija unutarnje karotidne arterije, proksimalnih segmenata srednje cerebralne te bazilarne arterije. Valja naglasiti i ukupnu uspješnost liječenja koja kada se vrši isključivo IVT-om kod okluzija ACM je 30%, dok je kod okluzije karotidne arterije ispod 10%(35).



Slika 10 Napredak uspješnosti prvog prolaza kroz posljednjih deset godina

Izvor: <https://www.ncbi.nlm.nih.gov/pmc/articles/PMC8044626/>

Slikom 10 prikazan je napredak uspješnosti prvog prolaza kroz posljednjih deset godina, gdje je označeno kako je Prvi prolaz (engl. First-Pass, FP) TICI 3 broj intervencija od 2008. godine u usporedbi s "obljetnicama" – Stari uređaji (eng. OldDevice, OD), Ne-bolonski vođeni kateter (Non-BGC) + stent retriever (SR), i balonski vođeni kateter (BGC) + stent retriever.

4.2. Indikacije

Klinički znakovi i simptomi akutnog moždanog udara uključuju jaku glavobolju, paralizu mišića (obično na jednoj strani tijela na licu i ruci) i poteškoće u govoru ako je zahvaćena dominantna hemisfera. Ovi simptomi, uz anamnezu, fizikalni i neurološki pregled bolesnika, do danas su bili primarni korak u postavljanju dijagnoze i procjeni opsega težine i mjesta moždanog udara. Temeljni uzroci moždanog udara glavni su čimbenici u određivanju prikladnog liječenja. Dakle, dijagnoza i potvrda etiologije bili su izuzetno važan korak u razlikovanju ishemijskog moždanog udara od hemoragijskih događaja i drugih mogućih čimbenika. Klinička prezentacija pacijenta i njegov dosadašnji funkcionalni status su bitni kod odluke o načinu liječenja.

4.2.1. Modificirana Rankinova skala (mRS)

Za procjenu funkcionalnog stanja pacijenta koristimo modificiranu Rankinovu skalu (mRS) (Tablica 4), mehanička trombektomija nije indicirana kod pacijenta gdje već postoji funkcionalni deficit.

Tablica 4 Modificirana Rankinova skala

| Razina | Simptomi |
|--------|---|
| 0 | Nema simptoma. |
| 1 | Nema značajnih smetnji u razvoju. Može obavljati sve uobičajene aktivnosti, unatoč nekim simptomima. |
| 2 | Laki invaliditet. Može se brinuti o svojim poslovima bez pomoći, ali nije u stanju provesti sve prethodne aktivnosti. |
| 3 | Umjerena invalidnost. Potrebna je pomoć, ali može hodati bez pomoći. |
| 4 | Umjereno teška invalidnost. Nemogućnost zadovoljavanja vlastitih tjelesnih potreba bez pomoći i nesposobnost hoda bez pomoći. |
| 5 | Teški invaliditet. Zahtijeva stalnu njegu i pažnju, prikovan za krevet, inkontinent. |
| 6 | Smrt |

4.2.2. NIHSS ljestvica

Ljestvica NIHSS (engl. National institutes of health stroke scale) svoju primjenu ima u analizi stanja bolesnika prije provođenja mehaničke trombektomije. Komponente NIHSS ljestvice sastoje se od odgovora i pripadajućih bodova ovisno o kategorijama kao što su stupanj stanja svijesti pacijenta, odgovori na postavljena pitanja, motorika ruku i nogu, osjet, odgovor na naredbe s obzirom na stanje svijesti itd. Manji broj bodova sugerira bolje stanje pacijenta i obrnuto. Primjerice, ako je pacijent budan, svjestan i točno odgovara na pitanja za takvo stanje dobiva 0 bodova. Gradacijski ako pacijent nije budan već mamuran dobiva 1 bod, ako je stuporozan dobiva 2 boda te ako je komatozan dobiva 3 boda. Isto je kod svih drugih kategorija gdje bodovi uvijek variraju od minimalnih 0 do maksimalnih 4. (Prikazano Slikom 11).

| Odgovor | Bodovi | Odgovor | Bodovi |
|---|--------|--|--------|
| Stupanj stanja svijesti | | Motorika ruke (lijeva i desna) | |
| Budan | 0 | Bez poremećaja | 0 |
| Mamuran | 1 | Zanošenje ruke za vrijeme kraće od 10 sekundi | 1 |
| Stuporozan | 2 | Pad ruke za vrijeme kraće od 10 sekundi | 2 |
| Komatozan | 3 | Nemogućnost podizanja ruke protiv gravitacije | 3 |
| | | Nemogućnost pomicanja ruku | 4 |
| Odgovor na pitanja s obzirom na stanje svijesti* | | Motorika nogu (lijeva i desna) | |
| Odgovara na oba pitanja točno | 0 | Bez poremećaja | 0 |
| Odgovara na jedno pitanje točno | 1 | Zanošenje noge za vrijeme kraće od 5 do 10 sekundi | 1 |
| Ne odgovara točno ni na jedno pitanje | 2 | Pad noge za vrijeme kraće od 5 do 10 sekundi | 2 |
| | | Nemogućnost podizanja noge protiv gravitacije | 3 |
| | | Nemogućnost pomicanja noge | 4 |
| Odgovor na naredbe s obzirom na stanje svijesti* | | Ataksija | |
| Izvršava obje naredbe točno | 0 | Odsutna | 0 |
| Izvršava jednu naredbu točno | 1 | Jednog ekstremiteta | 1 |
| Ne izvršava niti jednu naredbu točno | 2 | Oba ekstremiteta | 2 |
| Pupilarni odgovor | | Osjet | |
| Na oba oka reaktivan | 0 | Normalan | 0 |
| Na jednom oku reaktivan | 1 | Blago poremećen | 1 |
| Na nijednom oku reaktivan | 2 | Teško poremećen | 2 |
| Pogled | | Jezik/govor | |
| Normalan | 0 | Normalan | 0 |
| Djelomična paraliza pogleda | 1 | Blaga afazija | 1 |
| Totalna paraliza pogleda | 2 | Teška afazija | 2 |
| | | Globalna afazija/nemogućnost govora | 3 |

Slika 11 Komponente NIHSS ljestvice

Izvor: <https://hrcak.srce.hr/file/304673>

Dobrim ishodom smatraju se rezultati do 4 te se za njih ne primjenjuje terapija tPA-om. Rezultati između 4 i 20 smatraju se blago do lošim ishodom te se takvi pacijenti smatraju idealnim za terapiju tPA-om. Svi rezultati veći od 20 smatraju se teškim deficitom i zaključak je kontraindikacija za terapiju tPA-om.

Mehanička trombektomija je indicirana u pacijenta sa NIHSS scorom većim od šest. Ova granica se danas propituje s obzirom da postoje studije koje pokazuje benefit MT i u pacijenta s manjim NIHSS scorom ukoliko je obradom utvrđena okluzija velike krvne žile. Smatra se da će se kolateralne rezerve iscrpiti ukoliko se ne pristupi aktivnom liječenju pa je iz tog razloga kod bolesnika s utvrđenom okluzijom krvne žile na CT angiografiji (CTA)

i blažim neurološkim deficitom (NIHSS \leq 6), razumno provesti liječenje mehaničkom trombektomijom. (36, 37).

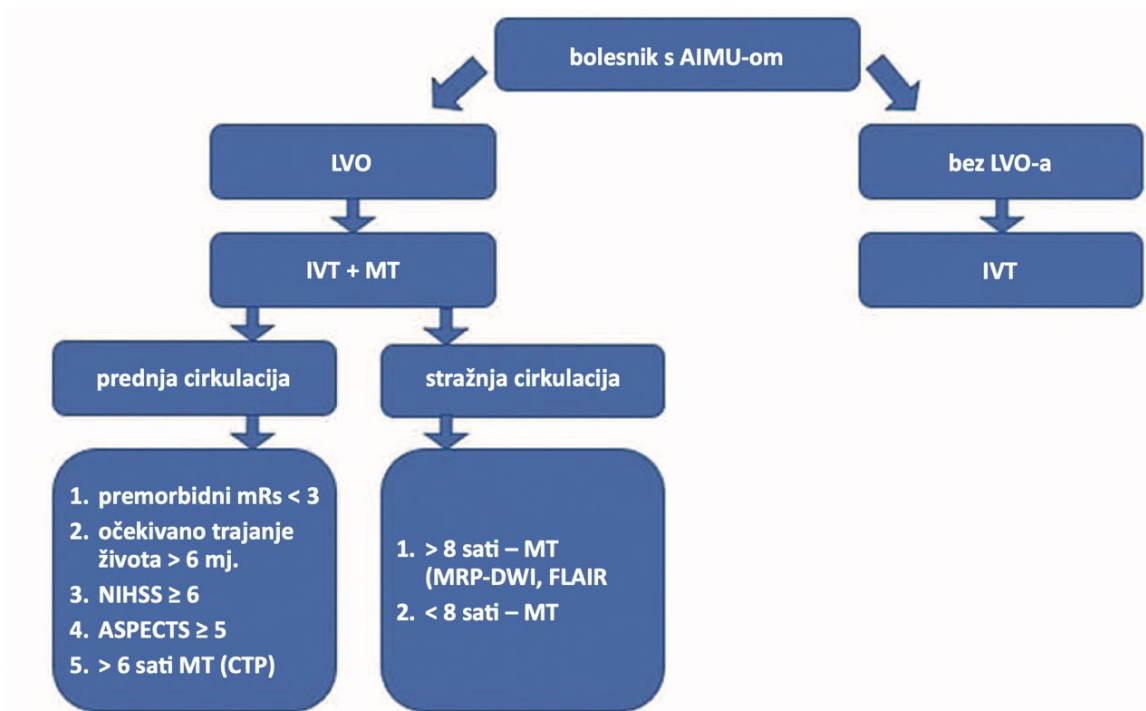
4.2.3. Vremenski okvir

Uspješno provođenje rtPA provodi se u periodu od tri do četiri i pol sata dok je kod provođenja mehaničke trombektomije taj vremenski prozor nešto duži i iznosi šest sati od vremena nastanka moždanog udara. Dakako, učinkovitost je veća ako se ranije primjene. Neke druge terapije mogu se provesti i u kasnijem roku, primjerice kod bazilarne arterije gdje je granica od 24 sata već duže vremena prihvaćena. Također, nova istraživanja pokazuju da se kod određenih pacijenata i produženi vremenski okvir (6-24 sata od trenutka kada se pacijent posljednji put osjećao dobro, engl. LWO – last known well) može pokazati uspješnim koristeći mehaničku trombektomiju(38). Isti autor napominje kako je korištenje strogih kriterija odabira u ispitivanjima DAWN i DEFUSE3 za identificiranje adekvatnog kolateralnog protoka u ishemijsku polusjenu omogućilo odabir pacijenata koji će najvjerojatnije imati koristi od mehaničke trombektomije (38).

Godine 2019. izdane su nove smjernice kod ishemijskog moždanog udara u kojima se navode primjeri uspješnog djelovanja ovisno o specifičnim uvjetima i situacijama, primjerice da se može govoriti o bitnim koristima za bolesnika ako je: okluzija velike krvne žile (ACI, ACM M1 i M2), Premorbidni mRS 0-1, NIHSS \geq 6, do 6 sati proteklo od početka simptomatologije(39). Dakako unutar priručnika nalaze se i situacije u kojima se ovisno o slučaju mora raditi individualna procjena kako bi se utvrdila moguća korist za bolesnika. U situacijama kada se radi trombektomija okludirane velike krvne žile (proksimalna okluzija) nakon više od 6 h (8-24h) – uz jednu od mogućnosti neuroslikovnog prikaza postojanja penumbre, tada se može govoriti o mogućoj koristi za bolesnika.

S time se slažu i iz Francuskog neurovaskularnog društva (SFNV), koje preporučuje mehaničku trombektomiju kao komplementarno liječenje IVT-om za liječenje ishemijskog moždanog udara povezanog s proksimalnom okluzijom prednje arterijske cirkulacije

[unutarnja karotidna arterija (ICA) i MCA] (40). Proksimalni dio MCA uključuje segmente M1 i M2, a reperfuzija se mora postići unutar 6 sati nakon pojave simptoma (35) za razliku od primjene rtPA koja mora proći u kraćem periodu, odnosno ranije spomenutih tri do četiri i pol sati(41).



Slika 12 Provedba mehaničke trombektomije (shematski prikaz odlučivanja)(van derZijden, T., etal., 2019)

Slikom 12 je prikazan shematski prikaz smjernica koji vrlo dobro pomaže pri indikaciji i postupanjima vezanima uz razne parametre moždanog udara, počevši od toga je li u pitanju LVO(engl. *Large vessel occlusion*; hrv. okluzija velike krvne žile)ili bez LVO. Ako nije u pitanju LVO tada se pristupa samo IVT (engl. *Intravenous Thrombolytics*; hrv. Intravenska tromboliza), a ako je u pitanju LVO onda se radi kombinacija primjene intravenske trombolize i mehaničke trombektomije prema daljnjim indikacijama.

4.3. Priprema pacijenata i upotreba anestezije

Pacijenti prije samog početka procesa provođenja mehaničke trombektomije moraju proći pripremne faze koje uključuju određivanja krvne grupe i križnih proba, uzimanje krvi za testove, krvnu sliku, biokemiju, EKG, rtg srca i pluća, pregled anesteziologa i druge (34). Dijagnostički stupci koji se provode generalno su slični onima za rtPA što svakako olakšava pripremu s obzirom da kombinacija ovih dvaju metoda daje dobre rezultate(42).

Među neurointervencionistima još uvijek se vodi rasprava o tome trebaju li biti pacijenti liječeni korištenjem opće anestezije (engl. General Anesthesia, GA) ili svjesnoj sedaciji (engl. conscious sedation, CS) za EMR. Trenutni podaci još uvijek pružaju malo informacija o trombektomiji pod GA ili CS. Glavni nedostatak studija je što je većina analiziranih studija uzima različite vremenske razmake kao definiciju vremena do rekanalizacije.

Općenito, glavna briga protiv korištenja GA je vremenska odgoda do početka samog neurointervencijskog postupka. Studije su otkrile da je trajanje na duljinu odgode utječe dostupnost anesteziologa. Abou-Chebl i sur. Analizirali su 980 pacijenata liječenih IAT-om i otkrio da je srednje vrijeme do rekanalizacija u bolesnika liječenih pod GA 306 min, a pod CS 296 min. Drugo ispitivanje, koje je analiziralo 126 pacijenata s trombektomijom, dokumentiralo je srednje vrijeme od 417 min u bolesnika liječenih pod GA i još gore u bolesnika liječenih pod CS srednje vrijeme od 654 minuta (43). Hassan i suradnici su registrirali vrijeme od dolaska do postavljanja mikrokatetera i opisali 53 endovaskularno liječena pacijenta pod GA sa srednjim vremenskim kašnjenjem od 310 min i 83 bolesnika liječena pod CS gdje je prosječno vrijeme bilo 287 min. (44) Brekenfeld i sur. Dokumentirali su srednje vremensko kašnjenje od 50 min za 31 liječenog pacijenta endovaskularno pod GA i prosječno vrijeme od 65 min unutar 9 pacijenata bez GA (45).

Uspoređujući ove studije s literaturom, koje pružaju neke dokaze da bi upotreba CS mogla imati bolje ishode, čini se da zapravo nema stvarne razlike. Intervencionisti se ipak slažu da postoje generalne prednosti opće anestezije kao što su: eliminacija kretanja pacijenta, što

omogućuje veću proceduralnu točnost i potencijalno smanjen rizik od proceduralnih komplikacija; prevencija intraproceduralne boli čime se također smanjuje rizik od uznemirenosti i nemira bolesnika; pomicanje pacijenta remeti plan puta, čime se povećava rizik od komplikacije kao što je perforacija; endovaskularno liječenje pod GA dodatno osigurava zaštitu dišnih putova i otklanja potrebu za hitnim pretvaranjem u GA; također, malo je vjerojatno da su bolesnici s akutnim moždanim udarom adekvatno postili i imaju visok rizik od plućne aspiracije; nadalje, najteže pogođeni pacijenti s moždanim udarom pate od disfagije i možda neće moći sami zaštititi svoje dišne putove. Puno studija opisalo je hitnu upotrebu prelaska na GA tijekom endovaskularnog zahvata pod CS.

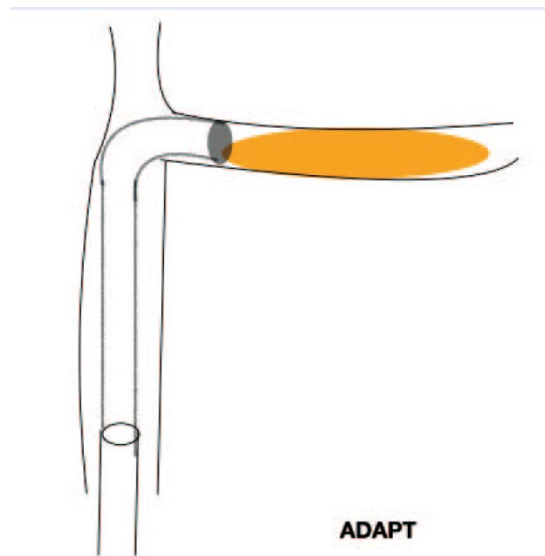
Čini se da je relativno kratko vremensko kašnjenje potrebno za GA prihvatljivo jer se intervencija može izvesti u optimalnim uvjetima, koliko god je to moguće, i uz visoku stopu tehničkog uspjeha.

4.4. Tehnike rada

Mehanička trombektomija razlikuje četiri najčešće korištene metode tehničke izvedbe(28):

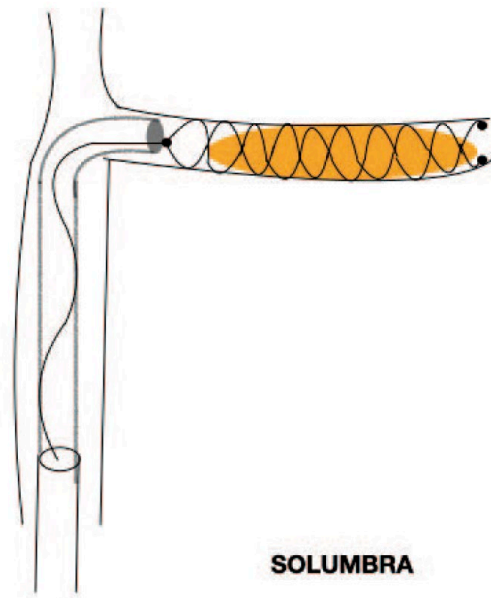
- 1) ADAPT tehnika
- 2) SOLUMBRA
- 3) SOLUMBRA+BGC
- 4) SR+BGC

ADAPT (engl. A Direct Aspiration First Pass Tehnique), odnosno tehnika u kojoj se koristi samo aspiracijski kateter kako bi se odradila aspiracija tromba (46).(Slika 13)



Slika 13 ADAPT tehnika mehaničke trombektomije (Bezek, 2021)

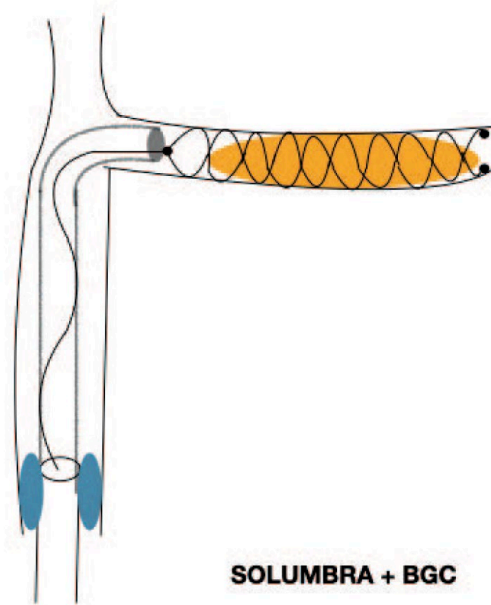
SOLUMBRA je druga tehnika, a izvodi se korištenjem uvlačivih stentova koji se sami šire uz istovremeno korištenje aspiracijskog katetera. Glavni je cilj „uglaviti“ tromb u stent kako bi se ručno ili aspiracijskom pumpom izvukao van. S obzirom da je riječ o kombinaciji dvaju tehnika one ujedno imaju i više koraka i zahtjevaju bolje poznavanje endovaskularnih materijala i znatno je skuplja (Slika 14).



Slika 14 SOLUMBRA tehnika mehaničke trombektomije (Bezdek, 2021)

Treća spomenuta tehnika SOLUMBRA+BGC (Balloon Guide Catheter) jest tehnika koja uključuje prethodno navedenu SOLUMBRA uz okluziju proksimalnog dijela arterije balonskim kateterom.

Posljednja tehnika SR+BGC uključuje korištenje samoširećeg uvlačivog stenta i balonkatetera bez istovremene aspiracije te se rijetko koristi (46). Slikom 15 prikazana je SOLUMBRA+BGC tehnika mehaničke trombektomije.



Slika 15 SOLUMBRA+BCG tehnika mehaničke trombektomije (Bezdek, 2021)

Uređaji koji se koriste u mehaničkoj trombektomiji mogu se podijeliti na dvije skupine:

- Obična aspiracija
- Stent retrieveri

4.4.1. Aspiracija

Intraarterijska primjena trombolize bila je prva endovaskularna metoda liječenja, kako su studije pokazale marginalne uspjehe ona nije naišla na široku primjenu (47). Kod endovaskularnog liječenja moždanog udara aspiracijom princip je da se aspiracijski kateter postavi u proksimalni dio ugruška koji se zatim izvlači primjenom negativnog tlaka u kateter. Djelovanje tlaka može se generirati ručno ili pomoću pumpe. Ekstrakcija ugruška običnom aspiracijom u pravilu je bezbolna iako kod pojedinih pacijenata, baš kao i kod trombektomije korištenjem stent retrievera, ponekad može biti bolna. Kateteri koji se koriste

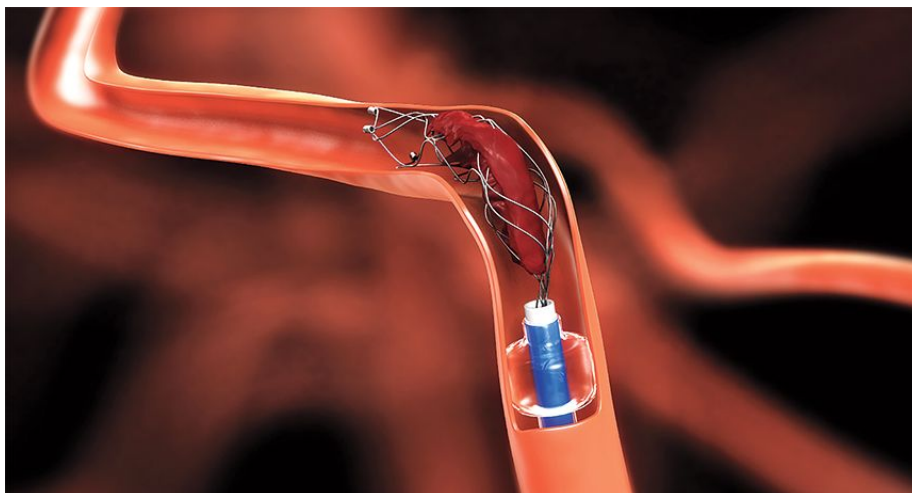
u ovu svrhu su mnogobrojni, a među najpoznatijima su: Penumbra ACE 64 and 68, Sofia i Sofia plus, Navien Catalystr.

4.4.2. Stent retrieveri

Stent retrieveri razvili su se iz običnih stentova, trajno su vezani na žicu te se otvaraju i hvataju tromb pri čemu se razlikuju svojim veličinama i karakteristikama, pa ovisno o potrebama mogu donekle se adaptirati na promjer krvne žile. S obzirom na svoju građu mogu biti manje ili više rigidni o čemu ovisi prolazak kroz tortuozne krvne žile.

Kod korištenja balonske okluzije na vanjskoj strani dugačke uvodnice koja se koristi za prolaženje stent-retrivera postoji balon koji se napuše tijekom zahvata te se na taj način spriječava protok krvi kroz žilu i smanjuje mogućnost distalne embolizacije. Trajanje postupka kod stent-retrivera kao i kod kombinirane tehnike nešto je duže i zahtjevnije od same aspiracijske tehnike.

Slikom 16 prikazan je izgled stent retrievera i njegova primjena koja predstavlja invazivni ulazak u područje krvne žile i lociranje ugruška.

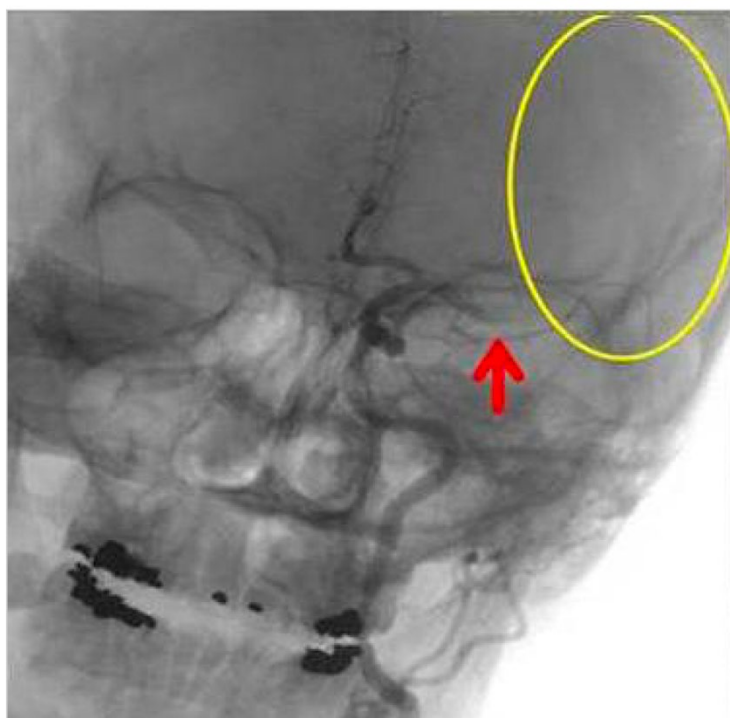


Slika 16 Izgled stent retrievera i njegova primjena u trombektomiji

Izvor: <https://hr.medicineh.com/26-clot-removal-device-could-boost-stroke-outcomes-75361>

Korištenje stent retrievera zahtjeva visoku razinu znanja, stručnosti i iskustva. Tijekom procesa kroz postavljenu dugačku uvodnicu u visoki cervikalni dio unutarnje karotidne ili vertebralne arterije najprije se postavlja mikrokater kroz koji prolazi stent-retriver. Povlačenjem mikrokatera otvara se stent-retriver koji zahvaća tromb koji se zatim zajedno sa stent-retriverom izvlači van. Najčešće se istovremeno koristi i aspiracijski kateter kroz koji prolazi mikrokater i stent-retriver što je poznato kao kombinirana tehnika (SOLUMBRA tehnika) sa svrhom smanjivanja embolizacije fragmenata ugruška(42).

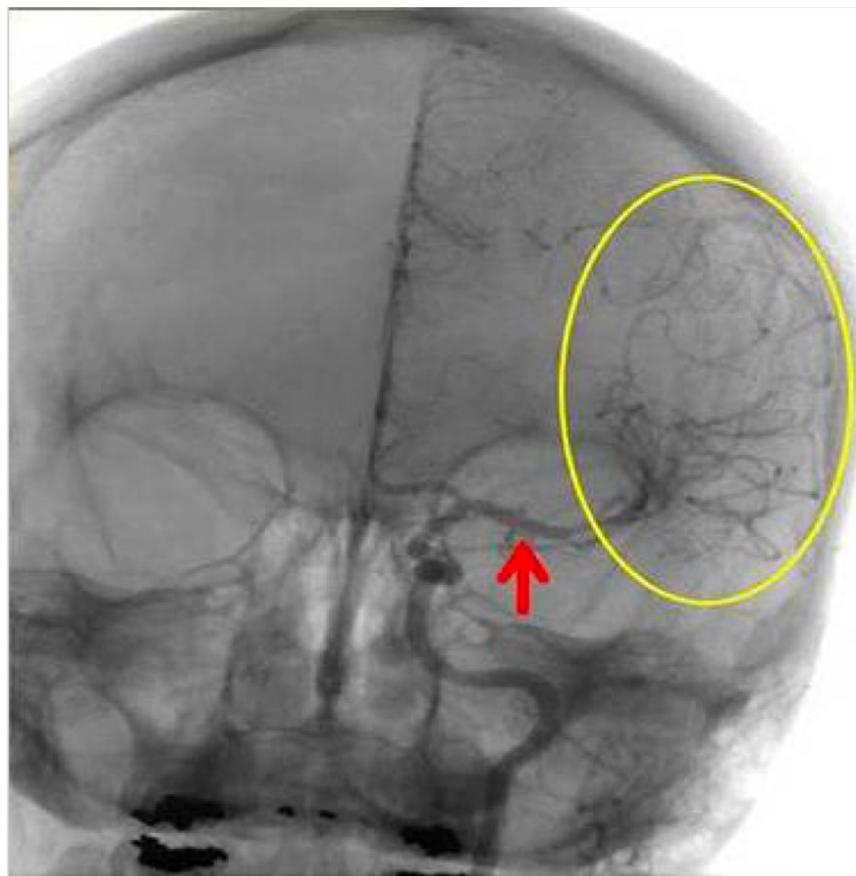
Slikom 17 je prikazana je okluzija M1 segmenta lijeve ACM ugruškom (crvena strelica) distalnije se arterija ne prikazuje (žutom bojom zaokruženo područje distalno od okluzije koje je bez perfuzije)



Slika 17 Tromb koji blokira dotok krvi Izvor:

<https://www.ncbi.nlm.nih.gov/pmc/articles/PMC5091327/>

Slikom 18 na donjoj slici vidi se uspješna rekanalizacija TICI 3, što znači da se vidi uredan prikaz lijeve ACM sa svim ograncima te da je protok uredne brzine. Kod pacijenta je došlo do povrata neuroloških funkcija svega nekoliko minuta nakon uspješno otklonjenog tromba.



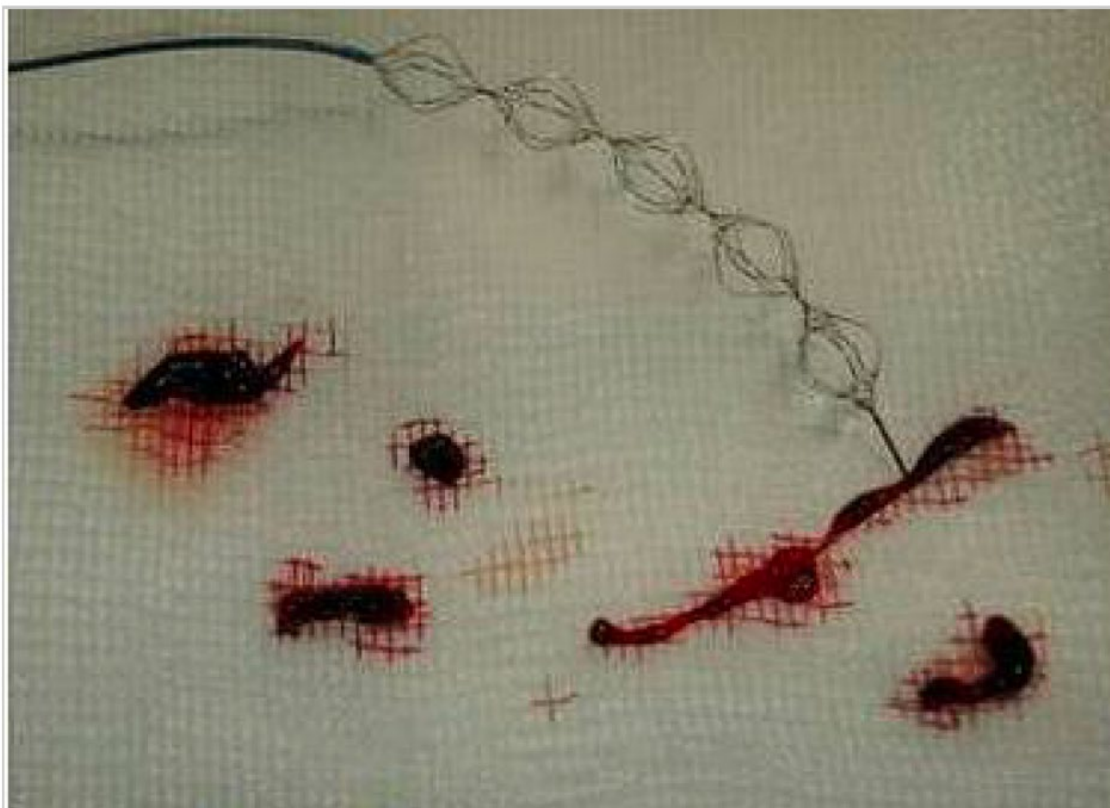Slika 18 Uklanjanje ugruška stent retrieverom nakon kojega pacijent vraća neurološke funkcije u roku od nekoliko minuta nakon trombektomije

Izvor: <https://www.ncbi.nlm.nih.gov/pmc/articles/PMC5091327/>

Akutni ishemijski moždani udar često je uzrokovan trombima u središnjoj cerebralnoj arteriji. Moderni stent retrieveri omogućuju efikasno provođenje trombektomije zbog čega gotovo pola pacijenata može imati značajne kliničke benefite nakon provođenja

trombektomije, uključujući potpunu normalizaciju neuroloških funkcija u pojedinim slučajevima.

Slikom 19 je prikazan stent-retriver i tromb uklonjen iz srednje cerebralne arterije



Slika 19 Primjer uspješno uklonjenog ugruška

Izvor: <https://www.ncbi.nlm.nih.gov/pmc/articles/PMC5091327/>

4.4.3. Procjena ishoda

Mehanička trombektomija postala je standard za liječenje pacijenata nakon akutnog ishemijskog moždanog udara i velike okluzije krvnih žila (engl. *Large Vessel Occlusion*, LVO). Cilj trombektomije je reperfuzija u što kraćem mogućem razdoblju kako bi se povećala mogućnost dobre funkcionalnosti odnosno kliničke slike (37). Uspješnost

mehaničke trombektomije procjenjuje se na dva načina: prvi je stupanj rekanalizacije krvne žile tzv. TICI bodovanje (engl. Thrombolysis In Cerebral Infarction), drugi je procjena funkcionalnog statusa modificiranom Rankinovom skalom (Tablica 5).

TICI sustav bodovanja koristi se za označavanje stupnja rekanalizacije krvnih žila, i može biti od 0 do 3. TICI bodovi 2b i 3 smatraju se uspješnom rekanalizacijom. Za mjerenje neurološkog ishoda koristi se mRS skor koji se kreće od 0 do 6. Ocjene od 0, 1 i 2 smatraju se povoljnim ishodom, dok se mRS skor od 6 tumači kao smrt pacijenta.

Istraživanja su pokazala kako je kompletna reperfuzija TICI 3 povezana s boljim neurološkim napretkom tijekom hospitalizacije, boljom funkcionalnošću nakon 90 dana i smanjenim brojem infarkta (48); štoviše, porast stupnja reperfuzije povezan je s boljom kliničkom slikom (49). Zbog toga, TICI 2c ili 3 trebao bi biti novi cilj mehaničke trombektomije prednjeg cirkulacijskog udara (50). Navedeno je prikazano i tablicom TICI bodovanja.

Tablica 5 Bodovna ljestvica eTICI za procjenu uspješnosti reperfuzije nakon provedene mehaničke trombektomije

| eTICI | Opseg reperfuzije |
|-------------|---|
| 0 | Neuspješna reperfuzija (0 %) |
| 1 | Redukcija tromba bez reperfuzije distalnih arterija (0 %) |
| 2a | Reperfuzija od 1 do 49 % teritorija |
| 2b50 | Reperfuzija od 50 do 66 % teritorija |
| 2b67 | Reperfuzija od 67 do 89 % teritorija |
| 2c | Reperfuzija od 90 do 99 % teritorija |
| 3 | Potpuna reperfuzija (100 %) |

Izvor: Liebeskind, et al. (2019)

4.5. Komplikacije

Komplikacije povezane sa procedurom mogu se podjeliti na ekstrakranijalne i intrakranijalne. Stopa komplikacija vrlo se razlikuje između pojedinih studija i kreće se u rasponu od 4% do 31%. S obzirom da se ulazi preko veće krvne žile, najčešće femoralne arterije mogu se javiti komplikacije na mjestu punkcije u 1,4% slučajeva. Najčešće se radi o hematomu, ali moguće su i ozbiljnije komplikacije kao što su embolizacija, disekcija, infekcija, pseudoaneurizma i retroperitonealno krvarenje(51).

Najteže komplikacije su intrakranijalne kao što je intracerebralno krvarenje koje se javlja u 5.3% (3.6-9,3%) slučajeva i povezano je sa većom smrtnošću. Može se javiti tijekom trombektomije ili postoperativno unutar 72 sata. Faktori povezani sa većom vjerojatnošću sa ICH su niski ASPECTS, veliki infarkt, dugački tromb, veći NIHSS, dijabetes, dugačko vrijeme trombektomije i ozljeda arterije. Subarahnoidalno krvarenje može se javiti u 2% slučajeva (kreće se od 0,6-4,9%) i povezano je sa lošim ishodom. Faktori koji su povezani sa SAH-om su ozljeda arterije i rastezanje arteriola i venula u subarahnoidalnom prostoru.

Moguće su i komplikacije na katetere i žice, od rijetkih alergijskih reakcija do mogućnosti da se stent-retriver odvoji (1.2%) slučajeva obično povezanih sa izraženim tortuozitetom žile, stenozama i većim brojem prolazka stent-retrivera. Komplikacije vezane za arteriju su najčešće vazospazam 4% zbog manipulacije kateterom tijekom zahvata. Moguće su i ozbiljnije komplikacije kao što su disekcija koja se javlja u 3% slučajeva i perforacija u 2% koja je najčešće povezana sa tortuozitetom žile i "slijepim" prolaskom kroz okuldiranu žilu. Prilikom prolaska kroz tromb može doći do distalne embolizacije čija se učestalost kreće od 1%-8,6% koju su imali u MR CLEAN studiji. Najveću stopu embolizacije ima postupak samo sa stent retriverom, a najmanju kombinirana tehnika(51).

Najteža komplikacija je smrt pacijenta, ukoliko se gleda rana smrtnost unutar sedam dana ona se kreće oko 9% i povezana je sa neuspjehom uzvata, ICH, SAH, ozljedom žile, I posterirnim inzulktom. Unutar 3 mjeseca kreće se i do 15% , stopa smrtnosti je veća u starijih osoba i povezana je sa komorbiditetima.

Stope komplikacija se dosta razlikuju između pojedinih studija što ukazuje na potrebu dobre selekcije pacijenata s obzirom na očekivni ishod te po mogućnosti formiranja većih centara koji će se baviti MT kao bi imali iskusno i dobro uvježbano osoblje.

U bolesnika s akutnim ishemijskim moždanim udarom uzrokovanim proksimalnom intrakranijalnom okluzijom prednje cirkulacije, intraarterijsko liječenje primijenjeno unutar 6 sati nakon početka moždanog udara bilo je učinkovito i sigurno (51).

Među pacijentima s akutnim ishemijskim moždanim udarom s okluzijom proksimalne žile, malom jezgrom infarkta i umjerenom do dobrom kolateralnom cirkulacijom, brzo endovaskularno liječenje poboljšalo je funkcionalne ishode i smanjilo smrtnost (52).

Vrijeme od snimanja do reperfuzije značajan je prediktor ishoda u ispitivanju ESCAPE. Neučinkovitost trijaže, prezentacije izvan radnog vremena, intravenske primjene alteplaze, upotrebe opće anestezije i endovaskularnih tehnika nude velike mogućnosti za poboljšanje tijeka rada(53).

U usporedbi s pacijentima koji su liječeni medicinski, pacijenti koji su primili mehaničku trombektomiju vjerojatnije su bili funkcionalno neovisni, što je mjereno modificiranim Rankinovim rezultatom od 0-2 (omjer izgleda, 2,39; 95% interval pouzdanosti, 1,88-3,04; I2=0%). Ovaj je nalaz bio robustan za analizu podskupina. Smrtnost i simptomatsko intracerebralno krvarenje nisu se značajno razlikovali između dvije skupine. Mehanička trombektomija značajno poboljšava funkcionalnu neovisnost u odgovarajuće odabranih bolesnika s akutnim ishemijskim moždanim udarom (54).

Vrijeme od početka do reperfuzije utječe na smrtnost i povoljan ishod i treba se smatrati glavnim ciljem u liječenju bolesnika s akutnim moždanim udarom (55).

U ovoj meta-analizi podataka o pojedinačnim pacijentima bolesnika s ishemijskim moždanim udarom velikih žila, ranije liječenje endovaskularnom trombektomijom + medicinska terapija u usporedbi sa samo medicinskom terapijom bilo je povezano s nižim stupnjevima invaliditeta nakon 3 mjeseca. Korist je postala beznačajna nakon 7,3 sata (56).

4.6. Faktori koji utječu na ishod

4.6.1. Vrijeme od nastanka simptoma do intervencije

Jedan od najvažnih faktora za dobar ishod MT je vrijeme koje je prošlo od početka simptoma do zahvata. Za svaki sat kasnije reperfuzije smanjuje se mogućnost dobrog ishoda za 6%, stoga pacijenti sa akutnim moždanim udarom trebaju biti što ranije dijagnosticirani i MT treba početi što ranije (57).

MT predstavlja s obzirom na ishod i vremenski okvir, značajni iskorak prema dosadašnjoj medikamentoznoj terapiji. Meta analiza pet randomiziranih studija je pokazala bolji ishod MT uz medikamentoznu terapiju nego samo medikamentozne terapije kod LVO uspoređujući stupanj invalidnosti. Razlika je najveća kod MT unutar dva sata od CVI a razlika se gubi nakon 7.3 sati. U početku je vremenski okvir za MT bio 6 sati jer se tu očekivalo značajni benefit ove metode računajući ishod s obzirom na rizike i cijenu (56).

DAWN i DEFUSE 3 studije pokazale su da je vremenski okvir duži od šest sati kod pacijenta sa dobro očuvanim moždanim parenhimom. Pacijenti s akutnim moždanim udarom za koje se posljednji put znalo da su dobro 6 do 24 sata ranije i koji su imali neusklađenost između kliničkog deficita i infarkta, ishodi invaliditeta nakon 90 dana bili su bolji s trombektomijom i standardnom njegom nego samo sa standardnom njegom. Pacijenti u DAWN studiji kod MT nakon 6 sati do 24 sata u 49% slučajeva bili su funkcionalo samostalni dok kod medikamentozne terapije to možemo očekivati samo u 13% pacijenta (58).

U randomiziranoj studiji DEFUSE 3 pokazano je na 182 pacijenta da unutar prozora od 6-16 sati liječenje MT je 28% uspješnije od medikamentozne terapije (45%vs.17%) ukoliko su zadovoljeni perfuzijski kriteriji: volume infarkat <70 ml i omjer tkiva u riziku prema infarktu ≥ 1.8 . To je dovelo do promjene smjernica za MT gdje ona može biti indicirana u dijela pacijenta i 24 sata nakon početka simptoma. Američke smjernice za liječenje moždanog udara postavile su vremenski okvir od 6-16 sati kod pacijenta sa okluzijom u prednjoj cirkulaciji koji imaju dobar omjer penumbre i infarkta(58).

Među pacijentima s akutnim moždanim udarom za koje se posljednji put znalo da su dobro 6 do 24 sata ranije i koji su imali neusklađenost između kliničkog deficita i infarkta, ishodi invaliditeta nakon 90 dana bili su bolji s trombektomijom i standardnom njegom nego samo sa standardnom njegom (58).

Endovaskularna trombektomija za ishemijski moždani udar 6 do 16 sati nakon što je zadnji put poznato da je bolesnik dobro, plus standardna medicinska terapija rezultirala je boljim funkcionalnim ishodima od same standardne medicinske terapije među pacijentima s okluzijom proksimalne srednje moždane arterije ili unutarnje karotidne arterije i regija tkiva koja je bila ishemijska, ali još nije infarktirana (58).

Perfuzijski CT koristi se za procjenu tkiva u riziku kod prednje cirkulacije kod pacijenta sa dužim trajanjem simptoma ili kod nepoznatog vremenskog okvira kao što je “wake up stroke” jer je studija CRISP (CT Perfusion to Predict Response to Recanalization in Ischemic Stroke Project) dokazala je da pacijenti sa malim infarktom i velikom penubrom imaju dobar ishod i nakon 6 sati (59).

Još nemamo rezultate randomiziranih studija efikasnosti MT kod duljeg trajanja moždanog udara stražnje cirkulacije. Velika kohortna studija BASILAR (Endovascular Treatment for Acute Basilar Artery) pokazala je pacijenti sa okluzijom bazilarne arterije imaju bolji funkcionalni ishod i manju smrtnost kod MT i do 24 sata od nastanka simptoma (60).

Van Houwelingen et al su pokazali da nema značajne razlike u ishodu MT rađene unutar 6 I nakon 6 sati kod okluzije bazilarne arterije (61).

Kod infarkta u stražnoj cirkulaciji s obzirom na očekivano loš ishod MT radi se kod okluzija unutar 24 sata. U procjeni ishoda ne koristi se perfuzijski CT, nego se procjena može napraviti pomoću pc ASPECT scora na DWI MRI, pokazno je da pc ASPECT iznad 6 ima bolji ishod (62).

4.6.2. Tehnika mehaničke trombektomije

Tehnika mehaničke trombektomije također utječe na ishod liječenja. Mehanička trombektomija stent retrieverima uspješna je u 80% slučajeva pacijenata uključenih u studije MR CLEAN, EXTEND-IA, ESCAPE, and SWIFT PRIME. Stupnj rekanalizacije TICI 2b i TICI 3 u tim studijama se kreće 58-88% dok je 53-71% pacijenta moglo samostalno funkcionirati (mRS score 0-2) nakon zahvata (51, 63).

Studije koje su uspoređivale ishode liječenja samo aspiracijom ili samo stent retrieverom nisu pokazale značajnu razliku između ove dvije tehnike. Randomizirana studija na 381 pacijentu (ASTER) koja je uspoređivala uspješnost MT aspiracijom i MT sa stent retrieverom nije pokazala značajnu razliku u stupnju rekanalizacije koji je bio definiran kao primarni ishod liječenja. Kod aspiracije, rekanalizacija TICI 2b i TICI 3 kod aspiracije postignuta je u 85.4% pacijenata, a kod stent retrievera 86,2%. Također nije bilo značajne razlike u sekundarnim ishodima koji su uključivali su stupanj invaliditeta procijenjen ukupnom distribucijom modificirane Rankinove skale (mRS) na 90 dana, promjenu rezultata na skali za moždani udar Nacionalnog instituta za zdravlje (NIHSS) nakon 24 sata, smrtnost od svih uzroka nakon 90 dana i ozbiljnim komplikacijama liječenja (64, 65).

Stent retrieveri omogućili su uspješnu trombektomiju u distalnijim segmentima M2 i početni M3 segment. SWIFT i SWIFT PRIME pokazali su uspješnu rekanalizaciju u 85% pacijenata sa mRS score 0-2 u 60% pacijenata. Tehnika aspiracije također je uspješna i kod distalne aspiracije. Altenbernad et al imali su stopu rekanalizacije TICI 2b i TICI 3 u 83.9% uz funkcionalnu samostalnost kod 96.8% pacijenata (66).

Najuspješnija tehnika je kombinirana tehnika tzv “Solumbra” koja istovremeno koristi aspiracijski kateter i stent retriever te pokazuje najbolji stupanj rekanalizacije i funkcionalnog ishoda ali je ujedno i najskuplja metoda. Nedavno objavljena studija Hesse et al. sa 450 pacijenta je komparirala ishode liječenja kod korištenja tri tehnike: aspiracije, stent-retrivera i kombinirane tehnike. Kombinirana tehnika je pokazala značajno bolju rekanalizaciju u usporedbi sa samom aspiracijom ili stent retrieverom; stupanj rekanalizacije kod kombinirane tehnike je 86% dok je kod aspiracije 73% a kod stent retrivera 65%. Iako nije bilo vremenske razlike u trajanju procedure bilo je potrebno značajno manje prolazaka za uspostavu rekanalizacije i mogućnost distalne embolizacije manja (67, 68, 69).

Može se zaključiti kako odluka o tome koja će se tehnika koristiti mora u velikoj mjeri ovisiti i o tome koliko se osoba koja provodi proces sigurno osjeća, odnosno koliko znanja i iskustva ima s provođenjem pojedine tehnike. Postoje jasni dokazi da je aspiracija u određenim slučajevima barem jednako učinkovita kao SR trombektomija, a ujedno je brža, jeftinija i možda čak i sigurnija. Smatra se da bi direktna aspiracija trebala biti inicijalna metoda liječenja kod MT a stent retriever bi uveli u zahvat u slučaju kada se aspiracijom ne izvuče tromb. Pri tome bi i dalje koristili aspiraciju uz stent-retriver jer se kombinirana tehnika pokazala najboljom tehnikom ali zbog visoke cijene ne može biti prvi odabir.

4.6.3. Postojanje kolaterala

Dobre kolaterale su povezane sa boljim ishodom MT i manjim rizikom od krvarenja i smrti. Meta analiza ukupno 3542 pacijenta da dobre kolaterale imaju značajno (RR=1.98, 95% CI 1.64 to 2.38; $p<0.001$) funkcionalni ishod 3 mjeseca nakon MT, značajno manje simptomatsko periproceduralno intrakranijalno krvarenje ((RR=0.59, 95% CI 0.43 to 0.81; $p=0.001$) i značajno manju tromjesečnu smrtnost (RR=0.49, 95% CI 0.38 to 0.63; $p<0.001$) u komparaciji sa pacijentima koji su imali loše kolaterale (70).

Neovisni prediktori kliničkog ishoda nakon endovaskularnog liječenja u bolesnika s akutnom okluzijom bazilarne arterije su dobra kolateralna cirkulacija i distalna okluzija

bazilarne arterije. Kod pacijenta s dobrim početnim kolateralnim statusom i distalnim BAO mogu se razmotriti endovaskularno liječenje čak i ako je liječenje započelo izvan standardnih vremenskih ograničenja (71).

Ishod mehaničke trombektomije u stražnoj cirkulaciji što se tiče stupnja rekanalizacije i funkcionalnog ishoda nakon 90 dana, komparabilan je s onim u prednjoj cirkulaciji prema nedavno objavljenom meta analizi. MT u stražnoj cirkulaciji ima veću stopu smrtnosti koja je povezana sa visokim bazalnim NIHSS score i dužem trajanju inzulta. Kod stražnje cirkulacije imamo nešto nižu stopu ICH prvenstveno zbog manjeg korištenja i.v.trombolize (72).

4.6.4. Pacijent

Same karakteristike pacijenta utječu na ishod MT. U nekih 20% neuspješnih MT razlog je nemogućnost dolaska do ugruška zbog anatomije pacijenta ili okluzije arterijskih putova (73).

Visoka dob pacijenta utječe na lošiji ishod MT. Houwelingen et al. su pokazali da je kod MT bazilarne arterije na ishod više utjecala dob pacijenta nego početak nakon 6 sati od moždanog udara (74).

MR CLEAN studijom utvrđeno je da što je dob pacijenta viša to je dobar funkcionalni ishod MT nakon LVO lošiji iako trajanje procedure, stupanj rekanalizacije i rani neurološki oporavak nisu lošiji kod starijih pacijenata. Razlog je veći broj neuroloških i drugih patoloških stanja koji su učestaliji kod starijih osoba (75).

Analiza podataka HERMES studije pokazala je korist od MT kod osoba starijih od 80 godina. Otprilike 30% pacijenata ima dobar funkcionalni ishod ali veću stopu ICH 8% i smrtnost 28%. Iako su podaci lošiji nego za mlađe dobne skupine ove pacijenta treba liječiti MT jer će najmanje jedan od četiri liječena pacijenta biti funkcionalno samostalan nakon tri mjeseca.

Važna razlika primijećena je i kada je u pitanju spol jer je utvrđeno da žene pokazuju lošiji funkcionalni ishod kod trombektomije. Razlog nije spol sam po sebi već obično starija dob ženskih pacijenta i prethodni funkcionalni status (76).

4.6.5. Klinička prezentacija i veličina infarkta

Trenutno je mehanička trombektomija ograničena na pacijente sa NIHSS score ≥ 6 . Kod pacijenta sa manjim NIHSS scoreom nije zabilježeno funkcionalno poboljšanje nakon MT. Ipak kod tih pacijenta značajno je bila manja veličina infarkta i smrtnost stoga se samo na osnovu NIHSS score ne bi trebala donositi odluka o MT (77, 78).

Druga studija je pokazala da pacijenti sa blagim moždanim udarom imaju poboljšanje funkcionalne sposobnosti nakon tri mjeseca neovisno da li se MT odmah provela ili nakon pogoršanja simptoma (79).

Iako NIHSS score daje veće težinu neurološkim deficitima koji se razvijaju u prednjoj cirkulaciji kao što je afazija i hemipareza, pokazno je da niži NIHSS score kod posteriornog inzulta, vjerojatno uzrokovan poremećajem svijesti, povezan sa lošijim ishodom MT (80).

Pacijenti sa većim infarktom pri prijemu imaju lošiju prognozu. Meta-analiza individualnih podataka iz pet randomiziranih studija pokazala je korist od MT kod pacijenta sa ASPECT score 6-8 (OR 2.34) dok pacijenti sa ASPECT score 0-5 (OR 1.24) nisu imali koristi od MT (56).

Desilles *et al.* su prospektivno analizirali 218 pacijenta sa MT i zaključili da pacijenti sa ASPECT 6 na DWI MRI imaju benefita od zahvata ali da pacijenti sa scorom 5 mogu imati koristi dok kod onih sa ASPECT scorom 0-4 nije bilo koristi od MT (81).

Do sličnog zaključka su došli i Rebello et al. koji su gledali ishod MT prema volumenu infarkta i zaključili da pacijenti sa infarktom 50-70ml imaju koristi od MT za razliku od onih sa infarktom većim od 70 ml. (82).

Zaključno bi mogli reći da pacijenti na manjim infarktom 50-70ml odnosno manjim ASPECT scorom ≥ 6 imati će koristi od zahvata dok kod pacijenta sa većim infarktom MT bi mogla doći u obzir samo u skupini gdje je još vitalno tkivo u funkcionalno značajnim područijima.

4.6.6. Stupanj i brzina rekanalizacija

Istraživanja su pokazala kako je prvi prolazak iznimno važan za postizanje potpune reperfuzije (mTICI3). Točnije, postoji značajna povezanost između potpune reperfuzije prvog prolaza i povoljnog kliničkog ishoda s 2 do 3 puta većim izgledima za povoljan klinički ishod u usporedbi s potpunom reperfuzijom nakon višestrukih prolaza. Produljeni endovaskularni zahvat duži od jednog sata povezan je s većom stopom komplikacija, što naglašava važnost brze i potpune revaskularizacije.

Multivarijantna analiza otkrila je da potpuna reperfuzija prvog prolaza samostalno predviđa povoljan ishod, za razliku od proceduralnog vremena(3). Chuech je dokazao oslobađanje tisuća malih fragmenata tromba tijekom svakog manevra trombektomije(mala tromboembolija nije vidljiva na angiogramu)(83). Učinak prvog prolaza mogao bi biti i epifenomen, tj. lošiji ishod onih pacijenata kojima je bilo potrebno više prolaza za rekanalizaciju arterije može biti posljedica različite patologije moždanog udara.

Stupanj rekanalizacije nakon zahvata jedan je od najvažnijih parametara ishoda. Dobra rekanalizacija se smatra postizanje TICI 3 ili TICI 2B stupnja reperfuzije. Kod MT uvijek bi trebali težiti potpunoj rekanalizaciji jer je vjerojatnost dobrog ishoda 2,7 puta veća kod TICI 3 u komparaciji sa TICI2b rekanalizacijom (84).

Najbolji ishod MT možemo očekivati kod kratkog vremena od nastupa simptoma do intervencije, u pacijenata sa malim infarktom I dobrim omjerom penumbre i infarkta,

pacijenta sa boljim kliničkim statusom i boljim kolateralima, kod mladih osoba te kad MT dovode do brze i potpune reperfuzije područja infarkta.

4.7. Studije isplativosti mehaničke trombektomije (cost benefit)

Jedno od istraživanja isplativosti provođenja mehaničke trombektomije pokazalo je kako je liječenje akutnog ishemijskog moždanog udara mehaničkom trombektomijom povećalo vrijeme života za 0,54 godine kada se gleda poboljšana kvaliteta godina života (QALY, engl. Quality-adjusted Life Year), u usporedbi sa standardnom medicinskom terapijom (2,37 naspram 1,83 QALY), uz povećanu cijenu od 6600 USD. To je dalo inkrementalni omjer isplativosti (ICER) od 12.120 USD po dobivenom QALY-u, što je vrijednosti koja se općenito smatra isplativom. Analiza osjetljivosti pokazala je da je mehanička trombektomija ostala isplativa (ICER < 50.000 USD po dobivenom QALY) za sve unose modela koji su varirali u razumnom rasponu, osim za dob u liječenju moždanog udara. Za pacijente starije od 82 godine, liječenje je bilo samo granično isplativo (ICER od 50.000-100.000 USD po dobivenom QALY)(85).

S druge strane, određeni autori smatraju da iako se MT pokazala vrlo učinkovitom i isplativom u nekim zdravstvenim sustavima, ove studije isplativosti koristile su različite parametre i metode modeliranja, što otežava procjenu generalizacije rezultata na različite postavke u zemlji. Nadalje, trenutno postoje ograničeni dokazi o isplativosti MT-a na razini stanovništva, posebno za neke europske regije (tj. Južna i Istočna Europa)(86).

Ipak, nevezano uz strogo ekonomske pokazatelje ostaje činjenica kako mehanička trombektomija spašavanjem brojnih života, mentalnog i fizičkog zdravlja za društvo ima nedvojbene koristi.

5. ZAKLJUČAK

Mehanička trombektomija je metoda izbora liječenja akutnog moždanog udara. MT pokazuje značajno bolji ishod liječenja u komparaciji sa i.v. trombolizom i drugom standardnom medikamentoznom terapijom. Osim toga MT daje znatno širi vremenski okvir liječenja u odnosu na i.v. trombolizu.

Najbolje rezultate MT pokazuje ukoliko se zahvat napravi unutar 6 sati. Novije studije pokazuju da dio pacijenta može imati koristi od MT i nakon 6 sati tako da se taj vremenski okvir danas pomiče i na 24 sata.

Selekcija pacijenta za MT iza 6 sati temelji se prvenstveno na perfuzijskim studijama kojima se može odrediti volume infarkta koji bi trebao biti <70 ml te omjer penumbre i infarkta koji bi trebao biti >1.8 .

Uzimajući u obzir cost-benefit i rezultate nedavnih studija prva metoda MT trebala bi biti aspiracijska tehnika koja se u slučaju neuspjeha nastavlja kao kombinirana tehnika (aspiracija + stent-retriver)

Iako mlađi pacijenti imaju bolji ishod, benefit od MT imaju i stariji od 80 godina te se i kod njih indicira MT

U odluci o MT treba uzeti u obzir prisutnost kolateralna koje su značajno povezane sa dobrim ishodom MT

Najbolji rezultati MT postižu se kod rane i potpune reperfuzije okludiranog teritorija

MT nedvojbeno daje veću kvalitetu života pojedincu sa moždanim udarom ali je ona istovremeno metoda liječenja koja ima veliki ekonomski cost benefit za društvo

6. LITERATURA

- 1) Sims NR, Mwyderman H. 2009. Mitochondria, oxidative metabolism and cell death in stroke. *Biochimica et Biophysica Acta*. svezak 1802 (broj 1): str. 80.–91. doi:10.1016/j.bbadis.2009.09.003. PMID 19751827
- 2) Psychogios MN, Kreusch A, Wasser K, Mohr A, Gröschel K, Knauth M. 2012. Recanalization of large intracranial vessels using the penumbra system: a single-center experience. *AJNR Am J Neuroradiol*; 33:1488–1493. doi:10.3174/ajnr.A2990.
- 3) Zaidat OO, Lazzaro MA, Linfante I, Nguyen T, Janjua N. 2013. Demand-supply of neurointerventionalists for endovascular ischemic stroke therapy. *Neurology*; 81:305–306.
- 4) Goyal M, Wilson AT, Kamal N, McTaggart RA, Jayaraman MV, Fisher M, Hill MD. 2017. Amartyasen and the organization of endovascular stroke treatment. *Stroke*; 48:2310–2312. doi:10.1161/STROKEAHA.117.017136.
- 5) Moždani udar. Pliva zdravlje. URL: <https://www.plivazdravlje.hr/bolest-clanak/bolest/125/Mozdani-udar.html>(19.12.2021)
- 6) Figueroa B, Clark J, Ellens N. 2015. The use of barbiturate-induced coma during cerebrovascular neurosurgery procedures: A review of the literature. *Brain Circ*;1:140–5.
- 7) Sada S, Reddy Y, Rao S, Alladi S, Kaul S. 2014. Prevalence of middle cerebral artery stenosis in asymptomatic subjects of more than 40 years age group: a transcranial Doppler study. *Neurol India*;62(5):510-515. doi:10.4103/0028-3886.144443
- 8) Standring S. 2015. *Gray's Anatomy: The Anatomical Basis of Clinical Practice*. London, United Kingdom: Elsevier Health Sciences.
- 9) Rožić, I. 2020. *Dijagnostika intrakranijskih krvnih žila kompjuteriziranom tomografijom*, Zagreb: Sveučilište u Zagrebu, Medicinski fakultet

- 10) Glavić, J. 2018. Endovaskularno liječenje akutnog moždanog udara. Zagreb: Sveučilište u Zagrebu, Medicinski fakultet
- 11) Adams HP Jr, Bendixen BH, Kappelle LJ, Biller J, Love BB, Gordon DL, Marsh EE. 1993. Classification of subtype of acute ischemic stroke. Definitions for use in a multicenter clinical trial. TOAST. Trial of Org 10172 in Acute Stroke Treatment, 3rd Stroke; 24(1):35-41.
- 12) Deb P, Sharma S, Hassan KM. 2010. Pathophysiology; 17(3):197-218.
- 13) Kanekar SG, Zacharia T, Roller R. 2012. Imaging of stroke: Part 2, Pathophysiology at the molecular and cellular levels and corresponding imaging changes. AJR Am J Roentgenol; 198(1):63–74.
- 14) Schwamm LH, Ali SF, Reeves MJ, Smith EE, Saver JL, Messe S, Bhatt DL, Grau-Sepulveda MV, Peterson ED, Fonarow GC. 2013. Circ Cardiovasc Qual Outcomes.; 6(5):543-9.
- 15) Rymer MM. 2011. Hemorrhagic stroke: intracerebral hemorrhage. Mo Med; 108(1):50-54.
- 16) Flaherty ML, Woo D, Haverbusch M, Sekar P, Khoury J, Sauerbeck L, Moomaw CJ, Schneider A, Kissela B, Kleindorfer D, Broderick JP. 2005. Stroke; 36(5):934-7.
- 17) Counsell C, Boonyakamkul S, Dennis M, et al. 1995. Primary Intracerebral Hemorrhage in the Oxfordshire Community Stroke Project, 2: Prognosis. Cerebrovascular Disease; 5:26–34.
- 18) Woo D, Haverbusch M, Sekar P, Kissela B, Khoury J, Schneider A, Kleindorfer D, Szaflarski J, Pancioli A, Jauch E, Moomaw C, Sauerbeck L, Gebel J, Broderick J. 2004. Stroke; 35(7):1703-8.
- 19) Malojčić B, Brinar V. 2007. Neurologija za medicinare, Zagreb: Medicinska naklada
- 20) Martí-Vilalta JL, Arboix A, Mohr JP. 2004. Lacunes. In: Stroke. Pathophysiology, Diagnosis, and Management. Mohr JP, Choi DW, Grotta JC, Weir B, Wolf PhA (Eds). Churchill – Livingstone, PA, USA 275 – 299
- 21) Podobnik-Šarkanji, S. 2002. Klasifikacija i klinička slika moždanog udara, Acta clinica Croatica, Birotisak, Zagreb

- 22) Udruga moždani val. O moždanom udaru: URL:<http://mozdanival.hr/mozdani-udar/>(15.12.2021)
- 23) Wardlaw JM, Mielke O. Early signs of brain infarction at CT: observer reliability and outcome after thrombolytic treatment--systematic review. *Radiology*. 2005;235(2):444-53.
- 24) van der Zijden, et al. 2019. Current concepts in imaging and endovascular treatment of acute ischemic stroke: implications for the clinician. *Insights imaging*;10:64 27
- 25) Heit JJ, Wintermark M. Perfusion Computed Tomography for the Evaluation of Acute Ischemic Stroke: Strengths and Pitfalls. *Stroke*. 2016;47(4):1153-8.
- 26) Wintermark et al. 2017. Clinical and Imaging Characteristics of Arteriopathy Subtypes in Children with Arterial Ischemic Stroke: Results of the VIPS Study, *AJNR Am J Neuroradiol*. Nov;38(11):2172-2179. doi: 10.3174/ajnr.A5376.
- 27) Albers GW, Marks MP, Kemp S, Christensen S, Tsai JP, Ortega-Gutierrez S et al; DEFUSE 3 Investigators. Thrombectomy for Stroke at 6 to 16 Hours with Selection by Perfusion Imaging. *N Engl J Med*. 2018 Feb 22;378(8):708-718. doi: 10.1056/NEJMoa1713973.
- 28) Bezak, B. et al. 2021. Mehanička trombektomija – nova metoda liječenja akutnog ishemijskog moždanog udara, *Medicina Fluminensis*, Vol. 57, No. 4, p. 328-340
- 29) Dikanović, M. 2002. Stres i moždani udar. Prvi kongres Hrvatskoga društva za neurovaskularne poremećaje Hrvatskoga liječničkog zbora *Acta clin Croat*, Vol. 41, Suppl. 3
- 30) Benjamin EJ. 2017. American Heart Association Statistics Committee and Stroke Statistics Subcommittee. Heart disease and stroke statistics-2017 update: a report from the American Heart Association. *Circulation*; 135 :e146–e603. doi: 10.1161/CIR.0000000000000485.
- 31) CDC, 2018. Stroke. URL: [https://www.cdc.gov/stroke/facts.htm\(21.12.2021\)](https://www.cdc.gov/stroke/facts.htm(21.12.2021))
- 32) HZJZ. 2021. Svjetski dan moždanog udara. URL: [https://www.hzjz.hr/aktualnosti/svjetski-dan-mozdanog-udara/\(9.1.2022.\)](https://www.hzjz.hr/aktualnosti/svjetski-dan-mozdanog-udara/(9.1.2022.))
- 33) Overhagen H, van Zwaam W, Krajina A et al. 2018. CIRSE Position Statement: Interventional Radiologists and Intraarterial Stroke Therapy

- 34) Bhatia, Rohit & Hill, Michael & Shobha, et al. 2010. Low Rates of Acute Recanalization With Intravenous Recombinant Tissue Plasminogen Activator in Ischemic Stroke Real-World Experience and a Call for Action. *Stroke; a journal of cerebral circulation*. 41. 2254-8. 10.1161/STROKEAHA.110.592535.
- 35) Derex, L., Cho, T.H. 2017. Mechanical thrombectomy in acute ischemic stroke, *Revue Neurologique*, Volume 173, Issue 3, 106-113
- 36) Haussen DC, Bousslama M, Grossberg JA, Anderson A, Belagage S, Frankel M et al. Too good to intervene? Thrombectomy for large vessel occlusion strokes with minimal symptoms: an intention-to-treat analysis. *J Neurointerv Surg* 2017;9:917-921.
- 37) Powers WJ, Rabinstein AA, Ackerson T, Adeoye OM, Bambakidis NC, Becker K et al. Guidelines for the Early Management of Patients With Acute Ischemic Stroke: 2019 Update to the 2018 Guidelines for the Early Management of Acute Ischemic Stroke: A Guideline for Healthcare Professionals From the American Heart Association/American Stroke Association. *Stroke* 2019;50:344-418.
- 38) Philip, K., Ynigo Lopez, C., Masoud, H. 2021. Mechanical Thrombectomy in Acute Ischemic Stroke in the Extended Window(6–24 hours) with Minimal Mismatch Volume(<15mL) on CT Perfusion Imaging: A Case Series (2647), *American Academy of Neurology*
- 39) American Heart Association, AHA; American Stroke Association, ASA. Dostupno na: https://neuro-hr.org/Content/Documents/Tromboliza_2020.pdf (20.12.2021.)
- 40) Ciccone, A., et al. 2013. Endovascular treatment for acute ischemic stroke *N Engl J Med*
- 41) Kadojić, D. 2002. Epidemiologija moždanog udara. Drugi kongres Hrvatskoga društva za prevenciju moždanog udara, Birotisak, Zagreb, u: Marić M. 2021. Tromboliza i mehanička trombektomija kao metode liječenja ishemijskog moždanog udara, Pula: Sveučilište Jurja Dobrile u Puli
- 42) Marić M. 2021. Tromboliza i mehanička trombektomija kao metode liječenja ishemijskog moždanog udara, Pula: Sveučilište Jurja Dobrile u Puli

- 43) Abou-Chebl A, Lin R, Hussain MS, Jovin TG, Levy EI, Liebeskind DS, et al. Conscious sedation versus general anesthesia during endovascular therapy for acute anterior circulation stroke: preliminary results from a retrospective, multicenter study. *Stroke*. 2010; 41: 1175-1179.
- 44) Hassan AE, Kotta H, Garza L, et al. 2019. Pre-thrombectomy intravenous thrombolytics are associated with increased hospital bills without improved outcomes compared with mechanical thrombectomy alone *Journal of NeuroInterventional Surgery*;11:1187-1190.
- 45) Brekenfeld C, Mattle HP, Schroth G. 2010. General is better than local anesthesia during endovascular procedures. *Stroke*; 41: 2716-2717.
- 46) Parthasarathy R, Gupta V. 2020. Mechanical thrombectomy: Answering unanswered. *Ann Indian Acad Neurol*; 23:13-9., u: op. cit. Bezak, B. 2021.
- 47) Prabhakaran, S, Ruff, I, Bernstein, RA. 2015. Acute Stroke Intervention: A Systematic Review. *JAMA*. 313. 1451-1462. 10.1001/jama.2015.3058., u: Glavić, J. 2018. Endovaskularno liječenje akutnog moždanog udara. Zagreb: Sveučilište u Zagrebu, Medicinski fakultet
- 48) Goyal N, Tsivgoulis G, Frei D, Turk A, Baxter B, Froehler MT, et al. 2018. Comparative safety and efficacy of modified TICI 2b and TICI 3 reperfusion in acute ischemic strokes treated with mechanical thrombectomy. *Neurosurgery*; 83:593. doi: 10.1093/neuros/nyy320
- 49) Liebeskind DS, Bracard S, Guillemin F, Jahan R, Jovin TG, Majoie CB, et al. 2019. eTICI reperfusion: defining success in endovascular stroke therapy. *J NeuroInterv*; 11:433-8.
- 50) Dargazanli C, Fahed R, Blanc R, Gory B, Labreuche J, Duhamel A, et al. 2018. Modified thrombolysis in cerebral infarction 2c/thrombolysis in cerebral infarction 3 reperfusion should be the aim of mechanical thrombectomy: insights from the ASTER Trial (contact aspiration versus stent retriever for successful revascularization). *Stroke*; 49:1189–96. doi: 10.1161/STROKEAHA.118.020700
- 51) Berkhemer OA, Fransen PS, Beumer D, van den Berg LA, Lingsma HF, Yoo AJ et al. MR CLEAN Investigators. A randomized trial of intraarterial treatment for acute

- ischemic stroke. *N Engl J Med.* 2015 Jan 1;372(1):11-20. doi: 10.1056/NEJMoa1411587. Epub 2014 Dec 17. Erratum in: *N Engl J Med.* 2015 Jan 22;372(4):394. PMID: 25517348.
- 52) Goyal M, Demchuk AM, Menon BK, Eesa M, Rempel JL, Thornton J et al. ESCAPE Trial Investigators. Randomized assessment of rapid endovascular treatment of ischemic stroke. *N Engl J Med.* 2015 Mar 12;372(11):1019-30. doi: 10.1056/NEJMoa1414905. Epub 2015 Feb 11. PMID: 25671798.
- 53) Menon BK, Sajobi TT, Zhang Y, Rempel JL, Shuaib A, Thornton J et al. Analysis of Workflow and Time to Treatment on Thrombectomy Outcome in the Endovascular Treatment for Small Core and Proximal Occlusion Ischemic Stroke (ESCAPE) Randomized, Controlled Trial. *Circulation.* 2016 Jun 7;133(23):2279-86. doi: 10.1161/CIRCULATIONAHA.115.019983.
- 54) Lambrinos A, Schaink AK, Dhalla I, Krings T, Casaubon LK, Sikich N et al. Mechanical Thrombectomy in Acute Ischemic Stroke: A Systematic Review. *Can J Neurol Sci.* 2016 Jul;43(4):455-60. doi: 10.1017/cjn.2016.30.
- 55) Mazighi M, Chaudhry SA, Ribo M, Khatri P, Skoloudik D, Mokin M et al. Impact of onset-to-reperfusion time on stroke mortality: a collaborative pooled analysis. *Circulation.* 2013 May 14;127(19):1980-5. doi: 10.1161/CIRCULATIONAHA.112.000311. PMID: 23671178.
- 56) Saver JL, Goyal M, van der Lugt A, Menon BK, Majoie CB, Dippel DW et al. HERMES Collaborators. Time to Treatment With Endovascular Thrombectomy and Outcomes From Ischemic Stroke: A Meta-analysis. *JAMA.* 2016 Sep 27;316(12):1279-88. doi: 10.1001/jama.2016.13647. PMID: 27673305
- 57) Fransen PS, Berkhemer OA, Lingsma HF, Beumer D, van den Berg LA, Yoo AJ et al. Multicenter Randomized Clinical Trial of Endovascular Treatment of Acute Ischemic Stroke in the Netherlands Investigators. Time to Reperfusion and Treatment Effect for Acute Ischemic Stroke: A Randomized Clinical Trial. *JAMA Neurol.* 2016 Feb;73(2):190-6. doi: 10.1001/jamaneurol.2015.3886.
- 58) Nogueira RG, Jadhav AP, Haussen DC, Bonafe A, Budzik RF, Bhuva P et al. DAWN Trial Investigators. Thrombectomy 6 to 24 Hours after Stroke with a

- Mismatch between Deficit and Infarct. *N Engl J Med.* 2018 Jan 4;378(1):11-21. doi: 10.1056/NEJMoa1706442..
- 59) Lansberg MG, Christensen S, Kemp S, Mlynash M, Mishra N, Federau C et al. CT Perfusion to Predict Response to Recanalization in Ischemic Stroke Project (CRISP) Investigators. *Computed tomographic*
- 60) Writing Group for the BASILAR Group, Zi W, Qiu Z, Wu D, Li F, Liu H, Liu W et al. Assessment of Endovascular Treatment for Acute Basilar Artery Occlusion via a Nationwide Prospective Registry. *JAMA Neurol.* 2020 May 1;77(5):561-573. doi: 10.1001/jamaneurol.2020.0156.
- 61) van Houwelingen RC, Luijckx GJ, Mazuri A, Bokkers RP, Eshghi OS, Uyttenboogaart M. Safety and Outcome of Intra-Arterial Treatment for Basilar Artery Occlusion. *JAMA Neurol.* 2016 Oct 1;73(10):1225-1230. doi: 10.1001/jamaneurol.2016.1408.
- 62) Luo G, Mo D, Tong X, Liebeskind DS, Song L, Ma N, Gao F, Sun X, Zhang X, Wang B, Jia B, Fernandez-Escobar A, Miao Z. Factors Associated with 90-Day Outcomes of Patients with Acute Posterior Circulation Stroke Treated By Mechanical Thrombectomy. *World Neurosurg.* 2018 Jan;109:e318-e328. doi: 10.1016/j.wneu.2017.09.171.
- 63) Chen CJ, Ding D, Starke RM, Mehndiratta P, Crowley RW, Liu KC, Southerland AM, Worrall BB. Endovascular vs medical management of acute ischemic stroke. *Neurology.* 2015 Dec 1;85(22):1980-90. doi: 10.1212/WNL.0000000000002176.
- 64) Lapergue B, Blanc R, Gory B, et al. Effect of endovascular contact aspiration vs stent retriever on revascularization in patients with acute ischemic stroke and large vessel occlusion: The ASTER Randomized Clinical Trial. *JAMA.* 2017;318(5):443-452.
- 65) Phan K, Maingard J, Kok HK, et al. Contact aspiration versus stent-retriever thrombectomy for distal middle cerebral artery occlusions in acute ischemic stroke: meta-analysis. *Neurointervention.* 2018;13(2):100-109
- 66) Altenbernd J, Kuhnt O, Hennigs S, Hilker R, Loehr C. Frontline ADAPT therapy to treat patients with symptomatic M2 and M3 occlusions in acute ischemic stroke:

- initial experience with the Penumbra ACE and 3MAX reperfusion system. *J NeuroInterv Surg.* 2018;10(5):434-43.
- 67) Kang DH, Kim YW, Hwang YH, Park J, Hwang JH, Kim YS. Switching strategy for mechanical thrombectomy of acute large vessel occlusion in the anterior circulation. *Stroke.* 2013;44(12):3577-3579.
- 68) Lee JS, Hong JM, Lee SJ, Joo IS, Lim YC, Kim SY. The combined use of mechanical thrombectomy devices is feasible for treating acute carotid terminus occlusion. *Acta Neurochir.* 2013;155(4):635-641
- 69) Hesse AC, Behme D, Kemmling A, Zapf A, Große Hokamp N, Frischmuth I et al. Comparing different thrombectomy techniques in five large-volume centers: a 'real world' observational study. *J Neurointerv Surg.* 2018 Jun;10(6):525-529. doi: 10.1136/neurintsurg-2017-013394. Epub 2017 Sep 28. PMID: 28963362.
- 70) Leng X, Fang H, Leung TW, Mao C, Miao Z, Liu L, Wong KS, Liebeskind DS. Impact of collaterals on the efficacy and safety of endovascular treatment in acute ischaemic stroke: a systematic review and meta-analysis. *J Neurol Neurosurg Psychiatry.* 2016 May;87(5):537-44. doi: 10.1136/jnnp-2015-310965.
- 71) Kwak HS, Park JS. Mechanical Thrombectomy in Basilar Artery Occlusion: Clinical Outcomes Related to Posterior Circulation Collateral Score. *Stroke.* 2020 Jul;51(7):2045-2050. doi: 10.1161/STROKEAHA.120.029861.
- 72) Mbroh J, Poli K, Tünnerhoff J, Gomez-Exposito A, Wang Y, Bender B, Hempel JM, Hennersdorf F, Feil K, Mengel A, Ziemann U, Poli S. Comparison of Risk Factors, Safety, and Efficacy Outcomes of Mechanical Thrombectomy in Posterior vs. Anterior Circulation Large Vessel Occlusion. *Front Neurol.* 2021 Jun 22;12:687134. doi: 10.3389/fneur.2021.687134
- 73) Heider DM, Simgen A, Wagenpfeil G, Dietrich P, Yilmaz U, Mühl-Benninghaus R, Roumia S, Faßbender K, Reith W, Kettner M. Why we fail: mechanisms and co-factors of unsuccessful thrombectomy in acute ischemic stroke. *Neurol Sci.* 2020 Jun;41(6):1547-1555. doi: 10.1007/s10072-020-04244-5. Epub 2020 Jan 23. PMID: 31974796; PMCID: PMC7275938.

- 74) van Houwelingen RC, Luijckx GJ, Mazuri A, Bokkers RP, Eshghi OS, Uyttenboogaart M. Safety and Outcome of Intra-Arterial Treatment for Basilar Artery Occlusion. *JAMA Neurol.* 2016 Oct 1;73(10):1225-1230. doi: 10.1001/jamaneurol.2016.1408.
- 75) Hilditch CA, Nicholson P, Murad MH, Rabinstein A, Schaafsma J, Pikula A, Krings T, Pereira VM, Agid R, Brinjikji W. Endovascular Management of Acute Stroke in the Elderly: A Systematic Review and Meta-Analysis. *AJNR Am J Neuroradiol.* 2018 May;39(5):887-891. doi: 10.3174/ajnr.A5598. Epub 2018 Mar 22. PMID: 29567654; PMCID: PMC7410643
- 76) Deb-Chatterji M, Schlemm E, Flottmann F, Meyer L, Alegiani A, Brekenfeld C et al GSR-ET Investigators. Sex Differences in Outcome After Thrombectomy for Acute Ischemic Stroke are Explained by Confounding Factors. *Clin Neuroradiol.* 2021 Dec;31(4):1101-1109. doi: 10.1007/s00062-020-00983-2.
- 77) Abbas R, Herial NA, Naamani KE, Sweid A, Weinberg JH, Habashy KJ et al.. Mechanical Thrombectomy in Patients Presenting with NIHSS Score <6: A Safety and Efficacy Analysis. *J Stroke Cerebrovasc Dis.* 2022 Jan 5;31(3):106282. doi: 10.1016/j.jstrokecerebrovasdis.2021.106282. Epub ahead of print. PMID: 3499804
- 78) Renieri L, Saia V, Pereira VM, Pracucci G, Limbucci N, Nappini S et al. Italian Registry of Endovascular Treatment in Acute Stroke. Mechanical thrombectomy in patients with proximal occlusions and low NIHSS: Results from a large prospective registry. *J Stroke Cerebrovasc Dis.* 2020 Oct;29(10):105091. doi: 10.1016/j.jstrokecerebrovasdis.2020.105091..
- 79) Dargazanli C, Arquizan C, Gory B, Consoli A, Labreuche J, Redjem H et al; ETIS REGISTRY Investigators. Mechanical Thrombectomy for Minor and Mild Stroke Patients Harboring Large Vessel Occlusion in the Anterior Circulation: A Multicenter Cohort Study. *Stroke.* 2017 Dec;48(12):3274-3281. doi: 10.1161/STROKEAHA.117.018113. Epub 2017 Oct 31. PMID: 29089458.
- 80) Martin-Schild S, Albright KC, Tanksley J, et al. Zero on the NIHSS does not equal the absence of stroke. *Ann Emerg Med.* 2011;57(1):42-45. doi:10.1016/j.annemergmed.2010.06.564

- 81) Desilles JP, Consoli A, Redjem H, Coskun O, Ciccio G, Smajda S et al; ETIS (Endovascular Treatment in Ischemic Stroke) Research Investigators. Successful Reperfusion With Mechanical Thrombectomy Is Associated With Reduced Disability and Mortality in Patients With Pretreatment Diffusion-Weighted Imaging-Alberta Stroke Program Early Computed Tomography Score ≤ 6 . *Stroke*. 2017 Apr;48(4):963-969. doi: 10.1161/STROKEAHA.116.015202.
- 82) Rebello LC, Bousslama M, Haussen DC, Dehkharghani S, Grossberg JA, Belagaje S et al. Endovascular Treatment for Patients With Acute Stroke Who Have a Large Ischemic Core and Large Mismatch Imaging Profile. *JAMA Neurol*. 2017 Jan 1;74(1):34-40. doi: 10.1001/jamaneurol.2016.3954.
- 83) Chueh JY, Kuhn AL, Puri AS, et al. 2013. Reduction in distal emboli with proximal flow control during mechanical thrombectomy: a quantitative in vitro study *Stroke*:44,1396-1401.
- 84) Chamorro Á, Blasco J, López A, Amaro S, Román LS, Llull L, Renú A, Rudilosso S, Laredo C, Obach V, Urra X, Planas AM, Leira EC, Macho J. Complete reperfusion is required for maximal benefits of mechanical thrombectomy in stroke patients. *Sci Rep*. 2017 Sep 14;7(1):11636. doi: 10.1038/s41598-017-11946-y. PMID: 28912596; PMCID: PMC5599658.
- 85) Patil, C. G., Long, E. F., & Lansberg, M. G. 2009. Cost-effectiveness analysis of mechanical thrombectomy in acute ischemic stroke. *Journal of neurosurgery*, 110(3), 508–513. <https://doi.org/10.3171/2008.8.JNS08133>
- 86) Luengo-Fernandez R, Violato M, Candio P, Leal J. 2021. Cost-Effectiveness of Mechanical Thrombectomy for Treatment of Nonminor Ischemic Stroke Across Europe, *AHA Stroke Journal*

7. ŽIVOTOPIS

OSOBNI PODACI:

Ime i prezime: Josip Jukić

Datum i mjesto rođenja: 29.11.1991. Freiburg im Breisgau, Njemačka

Državljanstvo: Hrvatsko

Adresa: Sarajevska 80, 31000 Osijek

e-mail: josip.jukic991@gmail.com

OBRAZOVANJE:

-1998. -2006. Osnovna škola Ljudevita Gaja, Osijek

- 2006. -2010. III. Gimnazija, Osijek

- 2010. -2015. Zdravstveno veleučilište Zagreb, smjer radiološka tehnologija,
prediplomski studij

-2017. – 2021. Sveučilište u Splitu, Odjel zdravstvenih studija, smjer radiološka
tehnologija, diplomski studij

STRANI JEZICI:

- Engleski jezik, B2

- Njemački jezik, A1