

ULOGA CBCT-A U POSTAVLJANJU DENTALNIH IMPLANTATA

Jurić, Barbara

Undergraduate thesis / Završni rad

2022

Degree Grantor / Ustanova koja je dodijelila akademski / stručni stupanj: **University of Split / Sveučilište u Splitu**

Permanent link / Trajna poveznica: <https://um.nsk.hr/um:nbn:hr:176:397328>

Rights / Prava: [In copyright](#) / [Zaštićeno autorskim pravom.](#)

Download date / Datum preuzimanja: **2024-08-17**

Repository / Repozitorij:



Sveučilišni odjel zdravstvenih studija
SVEUČILIŠTE U SPLITU

[Repository of the University Department for Health Studies, University of Split](#)



UNIVERSITY OF SPLIT



DIGITALNI AKADEMSKI ARHIVI I REPOZITORIJI

SVEUČILIŠTE U SPLITU
Podružnica
SVEUČILIŠNI ODJEL ZDRAVSTVENIH STUDIJA
PREDDIPLOMSKI SVEUČILIŠNI STUDIJ
RADIOLOŠKA TEHNOLOGIJA

Barbara Jurić

**ULOGA CBCT-A U POSTAVLJANJU DENTALNIH
IMPLANTATA**

Završni rad

Split, 2022.

SVEUČILIŠTE U SPLITU
Podružnica
SVEUČILIŠNI ODJEL ZDRAVSTVENIH STUDIJA
PREDDIPLOMSKI SVEUČILIŠNI STUDIJ
RADIOLOŠKA TEHNOLOGIJA

Barbara Jurić

**ULOGA CBCT-A U POSTAVLJANJU DENTALNIH
IMPLANTATA**

**THE ROLE OF CBCT IN THE PLACEMENT OF DENTAL
IMPLANTS**

Završni rad/Bachelor`s Thesis

Mentor:

Tatjana Matijaš, mag. rad. techn., pred.

Split, 2022.

ZAHVALA

Od srca se zahvaljujem svojoj mentorici Tatjani Matijaš, mag. rad. techn. pred. na strpljenju, nesebičnoj pomoći i konstruktivnim kritikama prilikom izrade ovog završnog rada. Također se zahvaljujem na svim prenesenim znanjima i ukazanim vrijednostima koje će ostati urezane u profesionalni, ali i životni put.

Zahvaljujem se svojoj obitelji i prijateljima koji su bili moj vjetar u leđa tijekom cijelog obrazovanja, što su plakali sa mnom onda kad se plakalo i slavili kada je bilo razloga za slavlje. Bez njih ništa ne bi imalo smisla.

TEMELJNA DOKUMENTACIJSKA KARTICA

ZAVRŠNI RAD

Sveučilište u Splitu
Sveučilišni odjel zdravstvenih studija
Radiološka tehnologija

Znanstveno područje: Biomedicina i zdravstvo
Znanstveno polje: Kliničke medicinske znanosti

Mentor: Tatjana Matijaš, mag. rad. techn., pred.

ULOGA CBCT-A U POSTAVLJANJU DENTALNIH IMPLANTATA

Barbara Jurić, 611148

Sažetak:

Uvod: Sve šira primjena radiologije u dentalnoj medicini stvorila je zahtjeve za razvoj radioloških uređaja specijaliziranih za rad u tom području. Razvojem kompjutorizirane tomografije konusnim zrakama omogućen je trodimenzionalni prikaz orofacijalnog područja. CBCT snimanje je metoda izbora prilikom planiranja postavljanja dentalnih implantata.

Cilj rada: Cilj ovog rada je opisati primjenu CBCT uređaja u procesu planiranja i postavljanja dentalnih implantata. U radu su opisane prednosti i nedostaci radiološke metode te artefakti i doze zračenja koje su od velikog značaja za kvalitetu slike.

Rasprava: Potpuna ili djelomična bezubost negativno utječe na kvalitetu života i održavanje optimalnog zdravlja. Dvodimenzionalne radiološke metode nisu se pokazale optimalnima prilikom prikaza trodimenzionalnih struktura. CBCT uređaj omogućuje generiranje multiplanarnih rezova područja od interesa i njihovu 3D rekonstrukciju. Prije postavljanja dentalnih implantata, ključna je procjena anatomskih struktura te kvalitete i volumena kosti. Potrebno je odrediti kvalitetu i kvantitetu kosti, 3D topografiju alveolarnog grebena, identificirati i lokalizirati vitalne anatomske strukture, izraditi kirurški vodič i moguće implantološke opcije kako bi zahvat na kraju bio uspješan. Prednosti CBCT uređaja su trodimenzionalni pregled struktura glave i vrata, generiranje dvodimenzionalnih struktura, smanjenje pogreške povećanja, doza zračenja, artefakti i cijena. Uz brojne prednosti, CBCT uređaj ima i određene nedostatke. Nedostaci CBCT uređaja su nizak raspon kontrasta, ograničeni FOV i volumen snimanja, artefakti pomicanja, mjerenje gustoće kosti i nijansi sive skale i doza zračenja. Osim za predkiruršku procjenu i planiranje, CBCT uređaj se koristi i postoperativno za procjenu cijeljenja implantata, komplikacija koje su najčešće povezane s neurovaskularnim oštećenjima. CBCT snimanje se treba provoditi uz održavanje ravnoteže između cijene i doze zračenja s jedne strane i svih neophodnih kliničkih informacija s druge strane.

Zaključak: Primjena CBCT uređaja u planiranju i postavljanju dentalnih implantata postaje sve više osnovna dijagnostika bez koje se ne može zamisliti ozbiljna implantologija, a isto tako koristi se sve više kao svakodnevna pretraga u oralnoj kirurgiji, endodonciji, ortodontici i parodontologiji.

Ključne riječi: CBCT; dentalni implantati; gustoća kosti; zubi; 3D prikaz

Rad sadrži: 48 stranica, 24 slike, 1 tablicu, 0 priloga, 49 literaturnih referenci.

Jezik izvornika: hrvatski

BASIC DOCUMENTATION CARD

BACHELOR THESIS

University of Split
University Department for Health Studies
Radiology technology

Scientific area: Biomedicine and health care
Scientific field: Clinical medical sciences

Supervisor: Tatjana Matijaš, mag. rad. techn., lect.

THE ROLE OF CBCT IN THE PLACEMENT OF DENTAL IMPLANTS

Barbara Jurić, 611148

Summary:

Introduction: All wider application of radiology in dental medicine has created a demand for the development of radiological devices specialized for that field. The development of Cone Beam Computed Tomography has enabled a three-dimensional view of the orofacial area. CBCT screening is the method of choice during the planning of placement of dental implants.

Aim: The aim of this paper is to describe the application of CBCT devices in the process of planning and placing dental implants. The paper illustrates the advantages and disadvantages of this radiological method, artifacts, and radiation dosage which are significant factors for the quality of the image.

Discussion: Complete or partial toothlessness has a negative impact on the quality of life and maintenance of optimal health. Two-dimensional radiological methods have not been proven optimal for the view of three-dimensional structures. The CBCT device enables the generation of multiplanar slices of the areas of interest and their 3D reconstruction. The assessment of anatomical structures and the quality and volume of bone is key to the placement of dental implants. It is necessary to determine the quality and quantity of bone, 3D topography of the alveolar ridge, to identify and localize vital anatomical structures, make a surgical guide as well as possible implantological options so that the intervention is successful. The advantages of the CBCT device are three-dimensional overview of the head and neck, the generation of two-dimensional structures, the reduction of the increase error, the dose of radiation, artifacts, and price. Alongside many advantages, the CBCT device has certain flaws as well. Its disadvantages are the low span of contrast, limited FOV and volume of screening, artifacts of movement, measuring the density of bone and the shades of gray scale and the dose of radiation. The CBCT device is used not only for presurgical assessment and planning, but also for postoperative assessment of healing of the implants, complications which are usually connected to neurovascular damage. CBCT screening should be conducted while taking into account the balance between price and dose of radiation on one side, and all necessary clinical information on the other.

Conclusion: The application of CBCT devices in planning and placement of dental implants is increasingly becoming fundamental diagnostics without which serious implantology cannot be pictured. It is also being used increasingly more as a daily examination in oral surgery, endodontics, orthodontics and parodontology.

Keywords: bone density; CBCT; dental implants; teeth; 3D overview

Thesis contains: 48 pages, 24 figures, 1 table, 0 supplements, 49 references

Original in: Croatian

SADRŽAJ

Sažetak:	I
Summary	II
SADRŽAJ	III
1. UVOD	1
1.1. ANATOMIJA VISCEROKRANIJA.....	2
1.1.1. Gornja čeljust	2
1.1.2. Donja čeljust	4
1.1.3. Zubi	5
1.2. KOMPJUTORIZIRANA TOMOGRAFIJA KONUSNIM ZRAKAMA (CBCT).6	
1.2.1. Kvaliteta slike	9
1.2.2. Primjena CBCT uređaja.....	10
1.3. PLANIRANJE I POSTAVLJANJE DENTALNIH IMPLANTATA	11
2. CILJ RADA	14
3. RASPRAVA	15
3.1. ULOGA CBCT-A U POSTAVLJANJU DENTALNIH IMPLANTATA.....	15
3.1.1. Koncept virtualnog pacijenta	19
3.1.2. DICOM standard kod CBCT uređaja	21
3.1.3. Postoperativna primjena CBCT uređaja	21
3.2. PLANIRANJE I POSTAVLJANJE DENTALNIH IMPLANTATA	23
3.2.1. Kvaliteta i kvantiteta kosti	23
3.2.2. Orijentacija i topografija alveolarnog grebena	25
3.2.3. Identifikacija i lokalizacija anatomskih struktura	26
3.3. PREDNOSTI KOMPJUTORIZIRANE TOMOGRAFIJE KONUSNIM ZRAKAMA.....	28
3.4. NEDOSTATCI KOMPJUTORIZIRANE TOMOGRAFIJE KONUSNIM ZRAKAMA.....	32
3.5. ARTEFAKTI KOD KOMPJUTORIZIRANE TOMOGRAFIJE KONUSNIM ZRAKAMA.....	35

3.6. DOZE ZRAČENJA KOD KOMPJUTORIZIRANE TOMOGRAFIJE KONUSNIM ZRAKAMA	38
4. ZAKLJUČAK	40
5. LITERATURA	42
6. ŽIVOTOPIS	48

1. UVOD

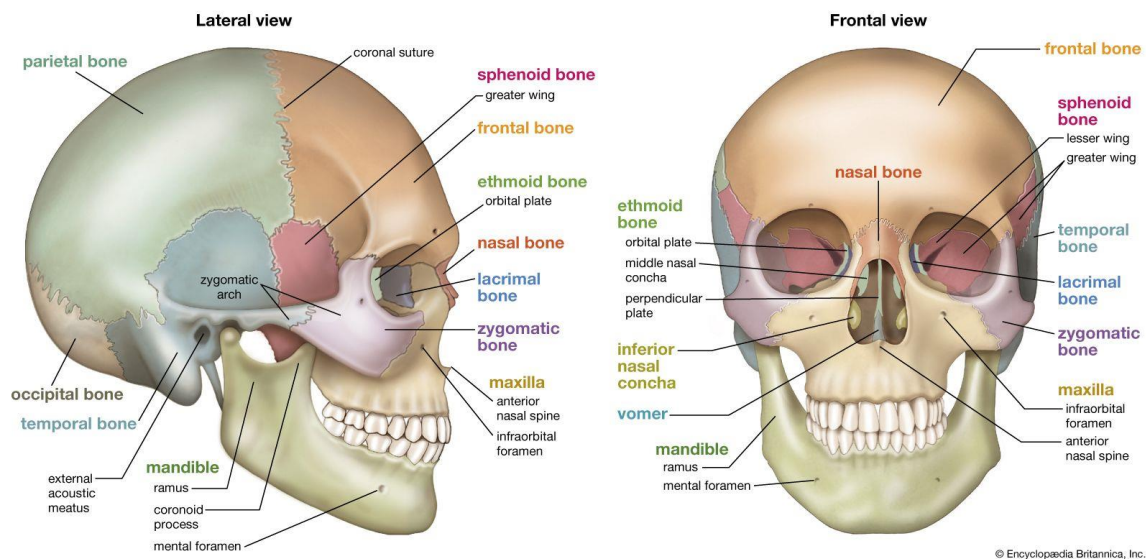
Otkrićem rendgenskih zraka 1895. godine započinje razvoj radiologije. Radiologija je znanost o zračenju te u svom krugu djelovanja obuhvaća ionizirajuće i neionizirajuće zračenje. Primjena radiologije u brojnim područjima života najbolji je pokazatelj važnosti njezinog razvoja. Radiologija je najveću primjenu pronašla u medicini, kako u dijagnostici tako i u terapiji. Primjenom raznih radioloških metoda i postupaka moguće je potvrditi ili negirati postojanje patoloških procesa ili sudjelovati u terapiji raznih patoloških stanja, sve sa ciljem potpunog izlječenja ili poboljšanja kvalitete života [1]. Radiologija je svoju primjenu pronašla i u dentalnoj medicini. Dva tjedna nakon objave otkrića rendgenskih zraka, njemački stomatolog Otto Walkhoff snimio je prvu dentalnu radiografsku snimku. Vrijeme ekspozicije bilo je 25 minuta, a kvaliteta slike je bila iznimno loša. Brzim i kvalitetnim napretkom, dentalna radiografija je postala sastavni dio stomatološke prakse [2]. Dentalna radiografska snimanja možemo podijeliti u dvije kategorije, intraoralna i ekstraoralna snimanja. Intraoralne radiograme čine retroalveolarni, okluzalni i zagrizni (engl. *bitewing projection*) radiogrami. Ekstraoralne snimke uključuju panoramske radiograme, posteroanteriorne i lateralne radiograme, okcipitomeatalne radiograme i posteroanteriorne i lateralne cefalograme [3]. Razvojem i sve većom primjenom radiologije u dentalnoj medicini, došlo je i do razvoja brojnih radioloških uređaja specijaliziranih za rad u tom području. Dentalni radiološki uređaji mogu se tako podijeliti na tri osnovne skupine, radiološki uređaji za pojedinačne dentalne snimke, radiološki uređaji za panoramske i cefalometrijske dentalne snimke te radiološki uređaji za kompjutoriziranu tomografiju orofacijalnog područja. Potpunom digitalizacijom, 3D obradom slike te brojnim drugim mogućnostima, dentalna radiografija je omogućila točno i precizno postavljanje dijagnoze i pružanje informacija potrebnih za daljnje liječenje [4].

1.1. ANATOMIJA VISCEROKRANIJA

Kosti glave međusobno su spojene u cjelinu koju nazivamo lubanja (lat. *cranium*). Kosti lubanje tvore dvije skupine po kojima razlikujemo dva dijela lubanje, neurokranij (lat. *neurocranium*) i viscerokranij (lat. *viscerocranium*). Neurokranij obuhvaća stražnji i gornji dio lubanje, a viscerokranij prednji i donji dio lubanje. Neurokranij se sastoji od osam međusobno čvrsto povezanih kostiju. Viscerokranij se sastoji od šest parnih kostiju i četiri neparne kosti (Slika 1.). Parne kosti su jagodična kost, gornja čeljust, nosna kost, suzna kost, nepčana kost i donja nosna školjka. Neparne kosti viscerokranija su sitasta kost, jezična kost, donja čeljust i raonik [5]. Usna šupljina (lat. *cavitas oris*) čini početni dio probavnog sustava te se proteže od usnica do ždrijela. Podijeljena je na predvorje usne šupljine (lat. *vestibulum oris*) i usnu šupljinu u užem smislu (lat. *cavitas oris propria*). Predvorje usne šupljine je prostor koji se nalazi s vanjske strane zubnih lukova. Zubne lukove oblikuju zubi i dijelovi gornje i donje čeljusti, a oblaže ih gingiva. Usna šupljina u užem smislu prostor je koji je sprijeda i pobočno omeđen zubnim lukovima [5].

1.1.1. Gornja čeljust

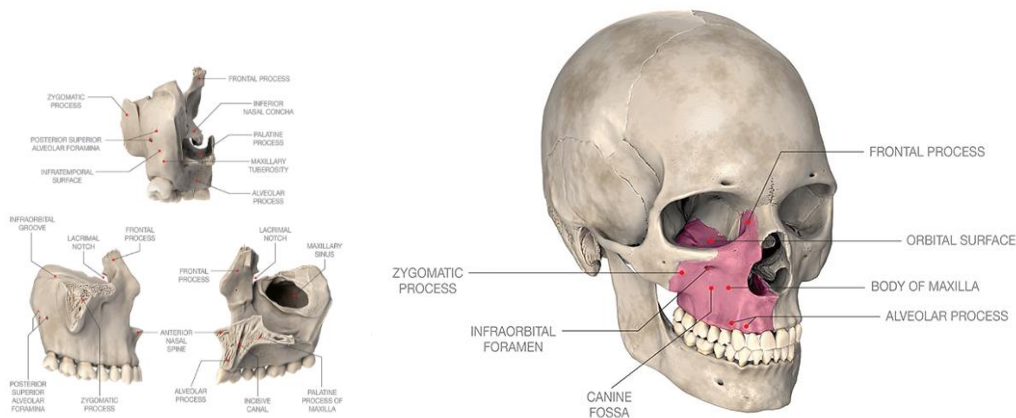
Gornja čeljust (lat. *maxilla*) parna je kost viscerokranija. Maksila je kost srednjeg dijela lica i nalazi se ispod orbita. Pruža strukturnu potporu viscerokraniju, razdvaja nosnu i usnu šupljinu i sadrži maksilarni sinus. Maksila ima oblik piramide čija se baza nalazi uz nosnu šupljinu, zigomatični nastavak predstavlja vrh, a maksilarni sinus čini tijelo [6]. Maksila se sastoji od trupa i četiri nastavka (Slika 2.). Trup maksile (lat. *corpus maxillae*) je pneumatičan i u njemu se nalazi maksilarni sinus (lat. *sinus maxillaris*). Iz trupa maksile izlaze četiri nastavka: čeon (lat. *processus frontalis*), nepčani (lat. *processus palatinus*), sponasti (lat. *processus zygomaticus*) i zubni nastavak (lat. *processus alveolaris*). Zubni nastavak je potkovičastog oblika i u njemu se nalazi osam jamica za zube (lat. *alveoli dentales*) [5]. Kroz kanale koji se nalaze unutar zubnog nastavka prolaze alveolarne arterije, parodontalni ligamenti i alveolarni živci. Na taj način su zubi gornje čeljusti inervirani, fiksirani i irigirani [6].



© Encyclopædia Britannica, Inc.

Slika 1. Prikaz kostiju lubanje

Izvor: <https://www.britannica.com/science/human-skeleton/Axial-and-visceral-skeleton>

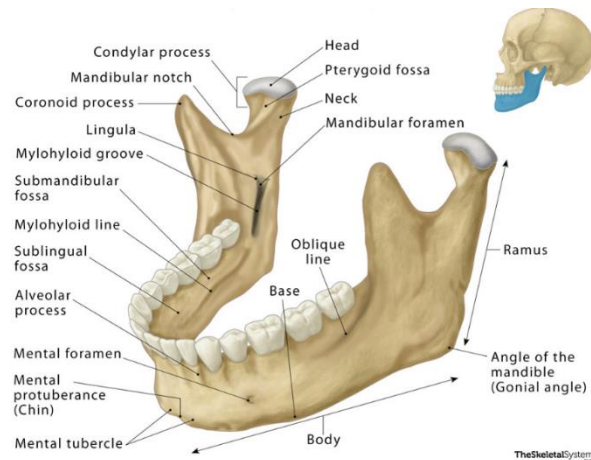


Slika 2. Prikaz gornje čeljusti

Izvor: <https://anatomy.app/encyclopedia/maxilla>

1.1.2. Donja čeljust

Donja čeljust (lat. *mandibula*) neparna je i pokretna kost viscerokranija (Slika 3.). Mandibula se nalazi inferiorno od maksile te se uzglobljava sa zglobovima na sljepoočnoj kosti tvoreći tako desni i lijevi temporomandibularni zglob. Mandibula se sastoji od trupa mandibule (lat. *corpus mandibulae*) i grana mandibule (lat. *ramus mandibulae*). Trup mandibule potkovičastog je oblika s konkavitom prema natrag. Grane mandibule izdižu se iz trupa te su transverzalno sploštene [5]. Na krajevima grana mandibule nalaze se koronoidni (lat. *processus coronoideus*) i kondilarni (lat. *processus condylaris*) nastavci koji zajedno sa sljepoočnom kosti tvore temporomandibularni zglob. Temporomandibularni zglob (lat. *articulatio temporomandibularis*) omogućuje pokretljivost donje čeljusti te ujedno i žvakanje. Pri rođenju, mandibula je sastavljena od dvije kosti koje su međusobno povezane mandibularnom simfizom. Unutar jedne godine života dolazi do okoštavanja mandibularne simfize te mandibula postaje cjelovita [7]. Na gornjem dijelu trupa mandibule nalazi se 16 jamica za donje zube (lat. *alveoli dentales*). Cijelom duljinom trupa mandibule proteže se kanal sa žilama i živcima (lat. *canalis mandibulae*). Prijelaz trupa mandibule u granu tvori ugao (lat. *angulus mandibulae*) čija veličina ovisi o stanju zubala [5].



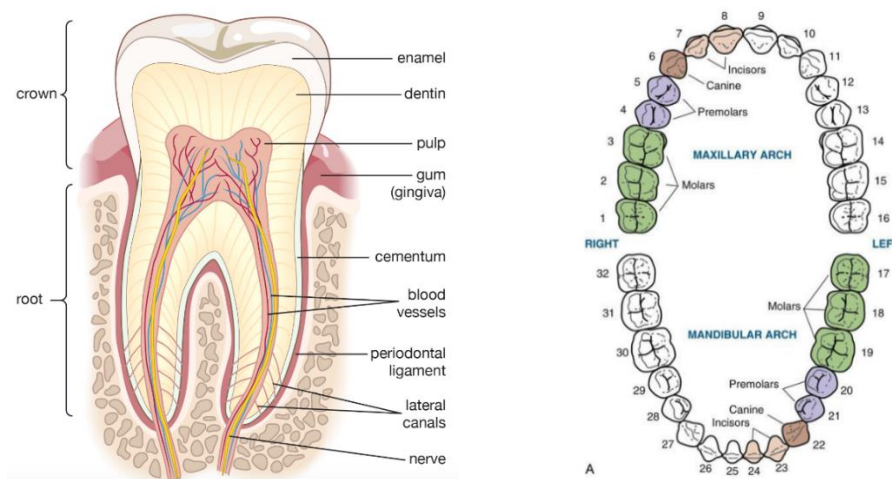
Slika 3. Prikaz donje čeljusti

Izvor: <https://www.theskeletalsystem.net/skul>

[bones/mandible.html?utm_source=rss&utm_medium=rss&utm_campaign=mandible](https://www.theskeletalsystem.net/skul/bones/mandible.html?utm_source=rss&utm_medium=rss&utm_campaign=mandible)

1.1.3. Zubi

Zubi (lat. *dentēs*) su kalcificirane strukture koje se nalaze u usnoj šupljini te su pričvršćeni za zubne jamice koje se nalaze u gornjoj i donjoj čeljusti. Osim njihove primarne funkcije žvakanja, zubi imaju veliku ulogu u govoru i estetici lica. Ljudima tijekom života zubi izbijaju dva puta. Prvu generaciju zuba čine mliječni zubi (lat. *dentēs decidui*), njih 20. Drugu generaciju zuba čine 32 trajna zuba (lat. *dentēs permanentes*). Ovisno o obliku i funkciji, zubalo čine četiri različite skupine zuba: sjekutići (lat. *dentēs incisivi*), očnjaci (lat. *dentēs canini*), pretkutnjaci (lat. *dentēs premolares*) i kutnjaci (lat. *dentēs molares*) [8]. Zub čine korijen, vrat i kruna (Slika 4.). Korijen zuba (lat. *radix dentis*) dio je zuba koji ulazi u zubnu jamicu gornje i donje čeljusti te omogućuje pričvršćivanje zuba. Vrat zuba (lat. *cervix dentis*) suženi je dio zuba koji predstavlja prijelaz korijena zuba u krunu zuba. Kruna zuba (lat. *corona dentis*) slobodni je dio zuba koji je vidljiv u usnoj šupljini. Unutrašnjost zuba čini zubna šupljina (lat. *cavitas dentis*) koja je našira u području krune. Postupnim sužavanjem u korijenu, šupljina se nastavlja u kanal (lat. *canalis radice dentis*). Kroz otvor kanala ulaze živci i krvne žile. Zubi grade tri različite tvari, dentin, caklina i cement [5].

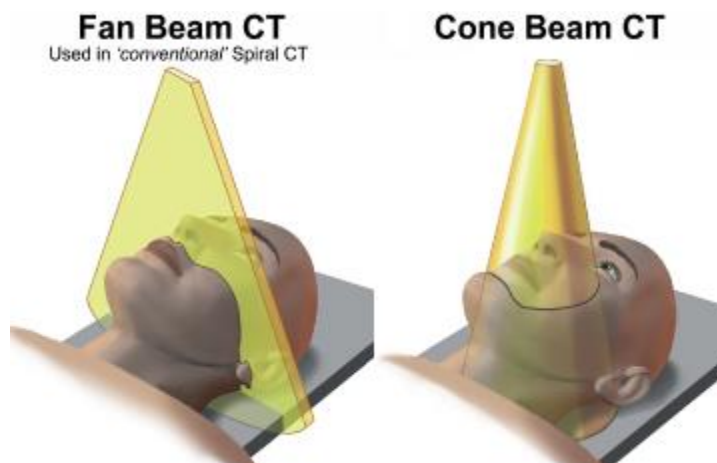


Slika 4. Prikaz zuba

Izvor: <https://laptrinhx.com/news/dental-trauma-3g8GOEj/>

1.2. KOMPJUTORIZIRANA TOMOGRAFIJA KONUSNIM ZRAKAMA (CBCT)

Prisutnost i upotreba raznih tehnoloških sustava omogućili su klinički i znanstveni napredak u svim područjima medicine. Radiologija je grana medicine kod koje su tehnološki napredak i sva dostignuća i uspjesi koji su postignuti njime najbolje vidljivi. Pojavom prvog uređaja za kompjutoriziranu tomografiju (engl. *Computed Tomography*) sedamdesetih godina prošlog stoljeća, započinje razdoblje moderne radiologije. Primjena CT-a podrazumijeva velike količine zračenja za pacijenta. Sukladno principima ALARA (engl. *As Low As Reasonably Achievable*), primjena CT-a prilikom snimanja orofacijalnog područja postala je ograničena samo na hitne slučajeve kao što je dijagnostika tumora. S obzirom na ograničenja prilikom primjene CT-a, stvorena je potreba za razvojem uređaja koji će objediniti sve prednosti CT-a te ujedno smanjiti dozu zračenja za pacijenta. Razvojem kompjutorizirane tomografije konusnim zrakama (engl. *Cone Beam Computed Tomography*) omogućen je trodimenzionalni prikaz orofacijalnog područja koji podliježe ALARA principima [9]. Doza zračenja kojoj se izlaže pacijent prilikom CBCT snimanja orofacijalnog područja deset je puta manja od doze zračenja prilikom CT skeniranja. CBCT je iznimno precizan, pruža volumetrijske podatke u transverzalnoj, frontalnoj i sagitalnoj ravnini te ima visoku kliničku primjenu u području dentalne medicine. Prednost CBCT-a u odnosu na spiralni CT je u tome što CBCT koristi snop zračenja u obliku stošca (Slika 5.) koji omogućuje da se snimani volumen obuhvati tijekom jedne rotacije rendgenskog snopa i detektora, a pacijent se prilikom skeniranja ne pomiče. Spiralni CT nije bio dostupan u većini stomatoloških ordinacija, doza zračenja je bila prevelika kao i cijena same pretrage. Uvođenjem CBCT-a u primjenu, prethodno navedeni nedostaci su otklonjeni [10].



Slika 5. Prikaz oblika rendgenskog snopa kod CBCT-a

Izvor: <https://pocketdentistry.com/5-cone-beam-computed-tomography/>

Osnovni dijelovi CBCT uređaja su izvor rendgenskih zraka, detektor slike i gentrij koji se još naziva i C-luk ili rotirajuća platforma (Slika 6.). Rendgenska cijev se sastoji od katode i anode. Kočenjem brzih elektrona koji dolaze s katode i sudaraju se s atomima anode nastaju rendgenske zrake. Mjesto sudara na anodi naziva se žarište. Opterećenje rendgenske cijevi ovisi o veličini žarišta anode. CBCT ima malo žarište anode veličine 0.5 mm, što omogućuje dobivanje slika visoke rezolucije. Kolimator CBCT-a građen je od legure olova te je veličina njegovog otvora unaprijed definirana, ovisno o definiranim veličinama vidnog polja (FOV) [4, 11]. Kod pojedinih CBCT uređaja omogućeno je samostalno podešavanje kolimacije, najčešće dopuštajući odabir visine FOV-a. Na izlazu rendgenske cijevi nalaze se filtri koji sprječavaju apsorpciju fotona niske energije u tijelu pacijenta. CBCT uređaj koristi aluminijske filtre s ekvivalentom debljine aluminija između 2.5 i 10 mm [12].

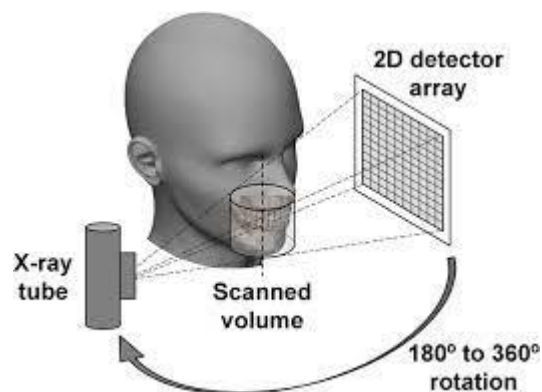
Rendgenski detektori dolazne fotone pretvaraju u električni signal, a učinkovitost i brzina pretvorbe glavne su karakteristike detektora rendgenskog zračenja. CBCT uređaj koristi ravni detektor (engl. *FD-Flat Detector*) od amorfnog silicija. Ravni detektori su manji i lakši za primjenu, izobličenje snimljenih anatomskih struktura je minimalno, učinkovitost doze je veća, a veličine FOV-a su varijabilnije [11].



Slika 6. CBCT uređaj

Izvor: <https://henryscheinequipment.co.nz/imaging/cone-beam/op-3d/>

Gentrij ili C-luk rotirajući je dio CBCT uređaja koji se sastoji od rendgenske cijevi i detektora rendgenskog zračenja. Cijev i detektor su međusobno paralelno postavljeni. Tijekom snimanja, C-luk ima mogućnost djelomične (180°) ili potpune rotacije (360°) oko glave pacijenta (Slika 7.). Prilikom snimanja, potrebno je fiksirati glavu pacijenta radi smanjenja pokreta i stvaranja artefakata. Glava se stabilizira pomoću oslonca za bradu i zagriznog držača [11].



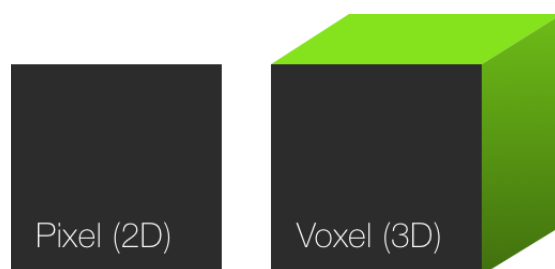
Slika 7. Prikaz principa rotacije C-luka

Izvor: <https://www.ncbi.nlm.nih.gov/pmc/articles/PMC4277439/>

Na tržištu postoji nekoliko različitih tipova CBCT uređaja koji se razlikuju po dizajnu, konfiguracijama detektora i postavkama protokola. Ovisno o stanju u kojem se pacijent nalazi i načinu pozicioniranja pacijenta tijekom snimanja, postoje tri različita dizajna uređaja. Sukladno tome, pacijente je moguće snimiti u sjedećem, ležećem i stojećem položaju. Uređaji namjenjeni za snimanje u stojećem položaju prikladni su za pacijente u invalidskim kolicima. Prepreku može predstavljati nemogućnost reguliranja visine za namještaj pacijenta u invalidskim kolicima. Snimanje u sjedećem položaju je udobno za pacijenta, no ujedno snimanje može biti otežano ukoliko pacijent ima tjelesni invaliditet ili se nalazi u invalidskim kolicima. CBCT uređaji za snimanje u sjedećem i ležećem položaju zauzimaju veću površinu [11].

1.2.1. Kvaliteta slike

Na kvalitetu slike utječu brojni čimbenici. Prostorna rezolucija jedan je od najvažnijih čimbenika u definiranju kvalitete slike, posebno u stomatologiji. Fini prikaz sitnih detalja od velike je važnosti za daljnja djelovanja u dentalnoj medicini. CBCT uređaj stvara trodimenzionalne (3D) slike visoke rezolucije koristeći pritom niže doze zračenja. Na prostornu rezoluciju CBCT uređaja utječu veličina piksela tj. voksel, primjenjena rekonstrukcijska metoda, nijanse sive skale te brojni drugi elementi. Osim prethodno navedenih parametara, na kvalitetu slike utječu i napon i struja cijevi, vrijeme ekspozicije i luk rotacije. Važnost prostorne rezolucije najviše dolazi do izražaja prilikom planiranja i postavljanja dentalnih implantata. Vrijednost prostorne rezolucije izražava se u linijskim parovima po milimetru (lp/mm) [13].



Slika 8. Pikel i voksel

Izvor: <https://www.nicepng.com/maxp/u2e6a9u2e6a9t4o0/>

CBCT uređaj omogućuje volumetrijske rekonstrukcije dobivenih snimki te na taj način omogućuje analizu struktura u tri zadane ravnine, bez preklapanja i u stvarnim dimenzijama. Slijed osnovnih slika se rekonstruira putem softvera koji je spojen na CBCT uređaj. Najmanji dio trodimenzionalne slike je voksel (Slika 8.). Uz visinu i širinu, voksel se sastoji i od treće dimenzije, dubine [14]. Dimenzije voksel ovisne su o dimenzijama piksela na detektoru CBCT uređaja. Veličina voksel na CBCT slikama kreće se u rasponu od 0.076 mm do 0.4 mm. Prethodno navedene osobine utječu na dijagnostički kapacitet dento-maksilofacijalnih slika koje su dobivene CBCT uređajem [15]. Veličina voksel povezana je s prostornom rezolucijom. Slika je oštija ako je veličina voksel manja. Veličina voksel ima utjecaj na količinu šuma slike. Ukoliko se dobije slika koja ima manju veličinu voksel, količina šuma na samoj slici će biti veća. Veličina voksel utječe i na vrijeme potrebno za rekonstrukciju dobivene slike. U tom slučaju, rekonstrukcija slike s većom veličinom voksel bit će vremenski kraća. Promjena veličine voksel može dovesti do promjena izloženosti pacijenta ionizirajućem zračenju. Slike veće rezolucije zahtjevaju izlaganje pacijenta većoj dozi zračenja [14].

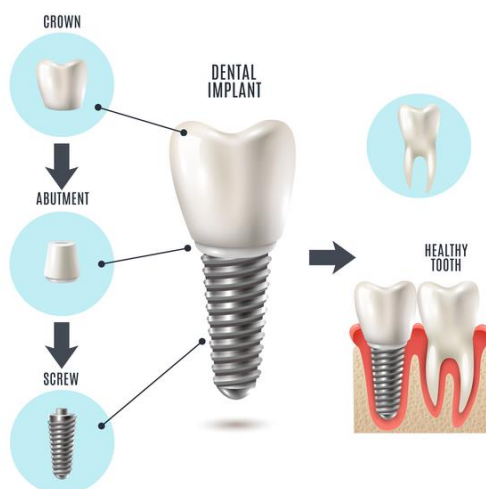
1.2.2. Primjena CBCT uređaja

Ograničenja dvodimenzionalne (2D) radiografije u maksilofacijalnoj dijagnostici bila su poticaj za razvoj i sve širu primjenu CBCT-a u dijagnostici. CBCT uređaj omogućuje preciznije snimanje bez izobličenja i superpozicije struktura. Uz to što se koristi u dijagnostici, CBCT uređaj se koristi u procjeni težine bolesti, planiranju i provedbi liječenja te praćenju stanja pacijenta. CBCT snimanje od ključne je važnosti u implantologiji. Točnom procjenom mjesta postavljanja dentalnog implantata izbjegavaju se moguće ozljede okolnih struktura. CBCT uređaj omogućuje detaljnu analizu visine i širine mjesta na koje se postavlja implantat te gustoće kostiju, a koristi se i za postkiruršku procjenu implantata. CBCT je svoju primjenu pronašao i u oralnoj i maksilofacijalnoj kirurgiji. Ograničenja dvodimenzionalnih snimki glavni su poticaj za primjenu CBCT uređaja prilikom dijagnostike prijeloma i intraoperativne navigacije tijekom zahvata. CBCT uređaj nije pogodan za snimanje mekih tkiva, no usprkos tome moguće je opisati izgled paranalaznih sinusa. Mogućnost CBCT uređaja da izbjegne superpoziciju od velike je važnosti za područje ortodoncije. CBCT snimke u ortodonciji se koriste za procjenu dobi zuba, debljine

nepčane kosti, vizualizaciju nagiba zuba, procjenu gornjih dišnih puteva, određivanje širine alveolarne kosti te u brojne druge svrhe. Pomoću CBCT-a moguće je snimiti temporomandibularne zglobove te pomoću 3D snimki procjeniti njihovo stanje i postaviti preciznu i ispravnu dijagnozu. CBCT uređaj se primjenjuje u endodonciji, parodontologiji i forenzičkoj stomatologiji. CBCT snimke u forenzici pružaju podatke prilikom procjene dobi [16].

1.3. PLANIRANJE I POSTAVLJANJE DENTALNIH IMPLANTATA

Dentalni implantati jedan su od načina nadoknade zuba koji nedostaju u čeljusti. Implantat se sastoji od vijka, abutmenta ili protetske nadogradnje i protetskom nadomjeska (Slika 9.). Vijak je dio dentalnog implantata koji se ugrađuje u kost s kojom nakon određenog vremena u potpunosti osteointegrira. Vijak predstavlja korijen zuba. Protetska nadogradnje je spojnica između vijka i protetskog nadomjeska. Protetski nadomjestak je dio implantata koji predstavlja krunu zuba. Ukoliko se postavlja više dentalnih implantata, taj dio se naziva most [17]. Izrađeni su od alopastičnih materijala te su ugrađeni u oralno tkivo ispod sluznice i unutar kosti. Posljednjih godina su u sve većoj upotrebi u stomatologiji te uspješno zamjenjuju djelomično fiksne proteze. Prednosti dentalnih implantata u odnosu na proteze su smanjen rizik od karijesa i endodontskih problema susjednih zuba, visoka stopa uspješnosti i trajnosti, smanjena osjetljivost susjednih zuba i poboljšano održavanje kosti na bezubom mjestu. Kako bi se dentalni implantati što preciznije postavili i kako bi se izbjegle moguće komplikacije, nužno je poznavati sve anatomske strukture. Važne anatomske strukture koje se nalaze u gornjoj čeljusti su nosno dno, maksilarni sinus i nazopalatinski kanal. Najčešća komplikacije prilikom postavljanja dentalnih implantata u gornju čeljust je perforacija maksilarnog sinusa. Komplikacije se izbjegavaju primjenom kratkih implantata i postupkom podizanja sinusa. Prilikom postavljanja dentalnih implantata u donjoj čeljusti, važno je izbjeći mandibularni kanal. Ukoliko dođe do njegova oštećenja, javlja se bol, promijenjen osjet i prekomjerno krvarenje [18].

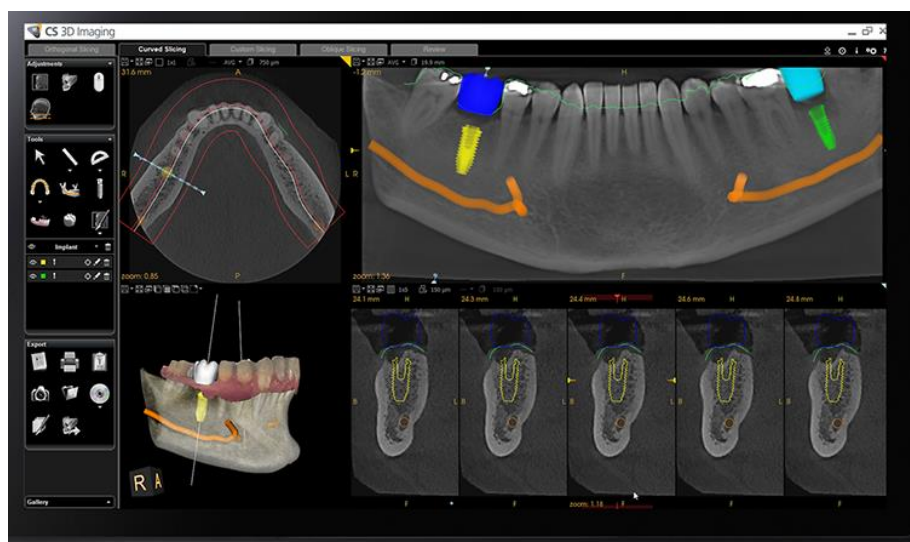


Slika 9. Prikaz dijelova dentalnog implantata

Izvor: <https://www.drvsiegel.com/dental-implants/candidacy>

CBCT snimanje je metoda izbora prilikom planiranja postavljanja dentalnih implantata. CBCT uređaj nam pruža informacije o raspoloživosti kvantitativnog volumena kosti (visina i širina), dužini dijela čeljusti bez zuba, orijentaciji preostalog alveolarnog grebena, anatomskim i patološkim stanjima koja ograničavaju postavljanje implantata. Uz predkirurško snimanje, pacijent se po potrebi uputi na postoperativno snimanje. Postoperativno snimanje nakon ugradnje implantata potrebno je ukoliko je implantat pokretljiv ili pacijent ima promijenjen osjet. Promjena osjeta ukazuje na oštećenje neurovaskularnih struktura. Infekcije i neuspjeh prilikom postavljanja implantata, zbog bioloških ili mehaničkih čimbenika, indikacija su za postoperativno snimanje [19]. Osim što su dizajnirani za maksilofacijalnu regiju, CBCT uređaji imaju mogućnost virtualnog planiranja postavljanja implantata pomoću posebnih 3D programa (Slika 10.). Programi nude mogućnost isprobavanja i kombiniranja različitih promjera i duljina implantata. Osim toga, programi omogućuju kliničaru da CBCT slike prenese u kirurško područje. 3D prikaz omogućuje promatranje postavljenog implantata iz svih kutova. Implantat je moguće rotirati i naginjati kako bi njegov položaj bio što optimalniji. Nakon što se implantat isplanira na računalu, moguće je

izraditi i spremiti predložak ili navigaciju pomoću slike koja se zatim koristi prilikom postavljanja implantata [20].



Slika 10. Prikaz programa za planiranje dentalnih implantata

Izvor: <https://www.carestreamdental.com/en-gb/csd-products/optional-modules/prosthetic-driven-implant-planning-module/>

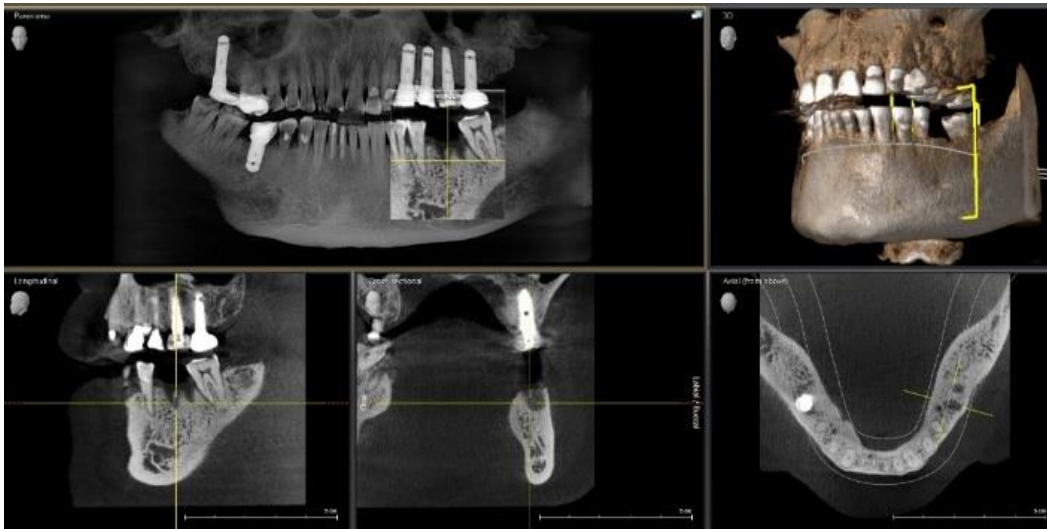
2. CILJ RADA

Cilj ovog rada je prikazati primjenu kompjutorizirane tomografije konusnim zrakama u dentalnoj implantologiji. U radu je navedena uloga CBCT-a u postavljanju dentalnih implantata, opisana je njegova primjena prilikom planiranja i postavljanja implantata, prednosti te nedostaci same radiološke metode. Opisani su artefakti i doze zračenja koje su od velikog značaja za kvalitetu slike.

3. RASPRAVA

3.1. ULOGA CBCT-A U POSTAVLJANJU DENTALNIH IMPLANTATA

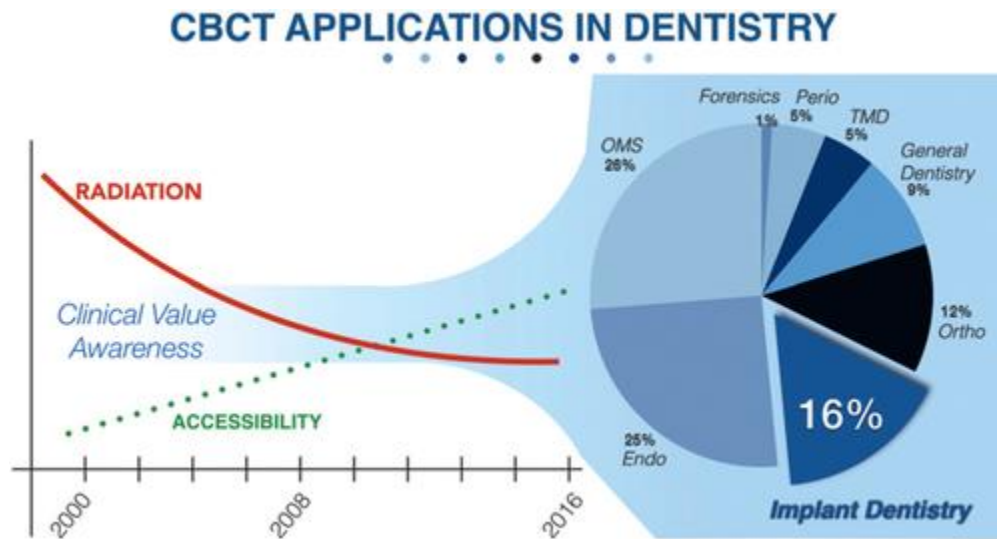
Potpuna ili djelomična bezubost, uz svoju estetsku problematiku, negativno utječe na kvalitetu života i održavanje optimalnog zdravlja. Primjena dvodimenzionalnih radiografskih metoda u prikazu trodimenzionalnih struktura nije se pokazala najoptimalnijom. Uvođenjem CBCT uređaja u primjenu dolazi do velikog napretka u svim područjima dentalne medicine. CBCT omogućuje generiranje multiplanarnih rezova područja od interesa i 3D rekonstrukciju tih struktura (Slika 11.). Primjena CBCT uređaja u postavljanju dentalnih implantata ključna je za procjenu anatomskih struktura. Mjesto ugradnje dentalnog implantata zahtijeva određenu kvalitetu i volumen kosti kako bi se ugrađeni implantat mogao stabilizirati u povoljnom položaju [21]. Prije uvođenja CBCT-a u široku upotrebu, predkirurško snimanje i planiranje postavljanja dentalnih implantata temeljilo se na podacima dobivenim kliničkim pregledom, analizama dentalnih studija i dvodimenzionalnim radiološkim metodama. Ograničenja prethodno navedenih metoda su nepodudarnost povećanja, izobličenje, superpozicija i pogrešna predodžba struktura. Radiografske informacije dobivene korištenjem dvodimenzionalnih radioloških metoda neadekvatne su za ispravnu procjenu udaljenosti dentalnog implantata od vitalnih neuro-vaskularnih i anatomskih struktura. Nakon akvizicije, pomoću softvera vrši se rekonstrukcija podataka dobivenih CBCT-om [19].



Slika 11. Sagitalni, koronarni i transverzalni presjek i 3D rekonstrukcija čeljusti

Izvor: <http://latestnews.wickhamterracedental.com.au/brisbane-cbd-dentist-3d-cone-beam-x-ray-machine>

Kontinuiranim tehnološkim i znanstvenim napretkom, primjena CBCT-a u implantološkoj stomatologiji posljednjih godina je u porastu (Slika 12.). Primjena dentalnih implantata, osim što je nužna nakon trauma, bolesti ili poremećaja u razvoju, široko je prihvaćena i zbog estetskih problema i produženog životnog vijeka. CBCT uređaj je, zbog svoje preciznosti, visoke razlučivosti, niže doze zračenja i smanjenih troškova za pacijenta, metoda izbora snimanja za procjenu mineraliziranih tkiva. Zbog prethodno navedenih značajki, CBCT je usvojen kao rutinski uređaj za dentalnu implantologiju. Trodimenzionalne informacije koje CBCT uređaj pruža dovode do poboljšanih dijagnostičkih sposobnosti [22].

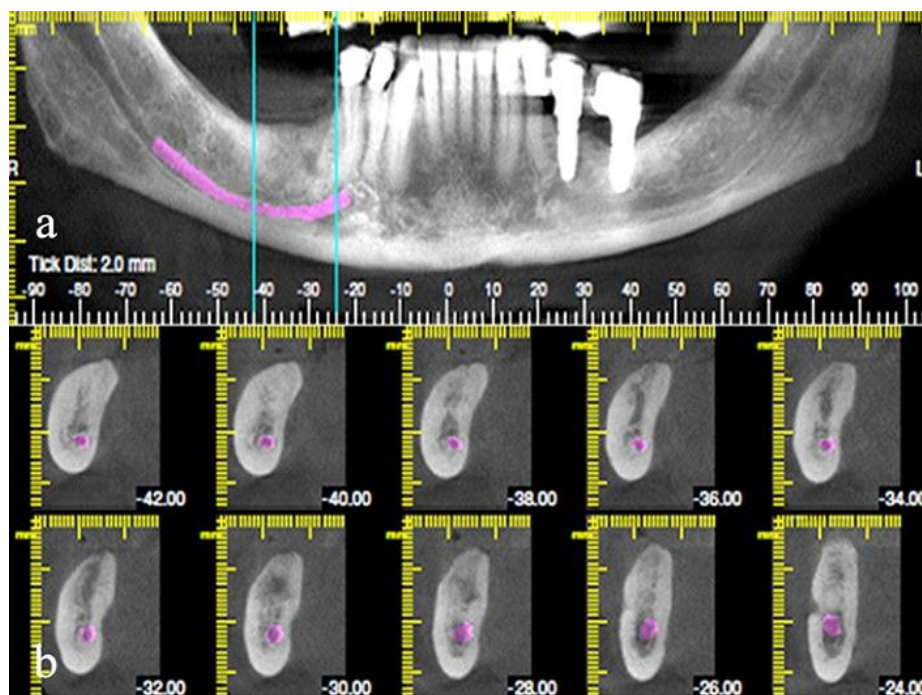


Slika 12. Primjena CBCT-a u stomatologiji

Izvor: <https://aap.onlinelibrary.wiley.com/doi/full/10.1902/jop.2017.160548>

Kao rezultat napretka digitalne tehnologije, poboljšano je određivanje dijagnoze, postavljanje implantata je preciznije, a rezultati su dugoročniji. Ukoliko je zahvat vođen CT-om, vrijeme operacije je skraćeno, postoperativne otekline i bol su smanjeni. CBCT uređaj uključuje sagitalne, koronarne i transverzalne projekcije, 2D panoramske, bočne cefalometrijske i 3D projekcije. Precizna vizualizacije anatomskih struktura dovodi do sprječavanja komplikacija. Pomoću CBCT-a moguće je spoznati prisutnost drugih dentalnih i koštanih patologija kao što su ciste, zubni karijes, endodontske infekcije, benigni i maligni tumori [23].

Za proces planiranja ugradnje dentalnih implantata, najvažnije projekcije su panoramska projekcija i preoblikovani kosi sagitalni prikaz (Slika 13.). Panoramski prikaz najbolji je pokazatelj pacijentovog općeg stanja zuba, prisutnosti patologije i visine kosti. Za panoramsku projekciju potreban je CBCT uređaj s punim vidnim poljem (FOV). Preoblikovani kosi sagitalni prikaz omogućuje nam detaljnu procjenu presjeka maksile i mandibule, daje nam informacije o širini i visini kosti. Uz to, kosi sagitalni prikaz omogućuje bolju procjenu stražnjeg dijela mandibule te pruža mogućnost označavanja mandibularnog živca i živčanih ogranaka. Kosi sagitalni prikaz je značajniji u procesu planiranja i postavljanja implantata jer pruža informacije o dimenzijama koje su ključne za planiranje putanje i dubine dentalnog implantata [23].



Slika 13. Panoramski i kosi sagitalni prikaz mandibule

Izvor: <https://www.ncbi.nlm.nih.gov/pmc/articles/PMC5750831/>

Određene su smjernice za upotrebu CBCT-a u implantološkoj stomatologiji. Smjernice obuhvaćaju indikacije i ograničenja upotrebe CBCT-a, optimizaciju doze u odnosu na zahtjeve slike te govore o potrebi za odgovarajućom obukom i razinama kompetencije za korištenje CBCT-

a. Opravdanost korištenja CBCT uređaja tijekom preoperativne faze planiranja temelji se na potrebi za specifičnim anatomskim razmatranjima, estetskim izazovima, nedovoljnom volumenu kosti, kvaliteti i obliku te korištenju naprednih kirurških tehnika. Računalno potpomognuto planiranje i prijenos na ugradnju dentalnog implantata zahtijeva 3D skupove podataka za daljnje planiranje u softveru i potencijalni prijenos na kirurško polje. Prednost digitalnog planiranja je integrirani pristup biomehaničkih, estetskih i funkcionalnih čimbenika, s ciljem smanjenja komplikacija i predvidljivijeg ishoda procesa [24].

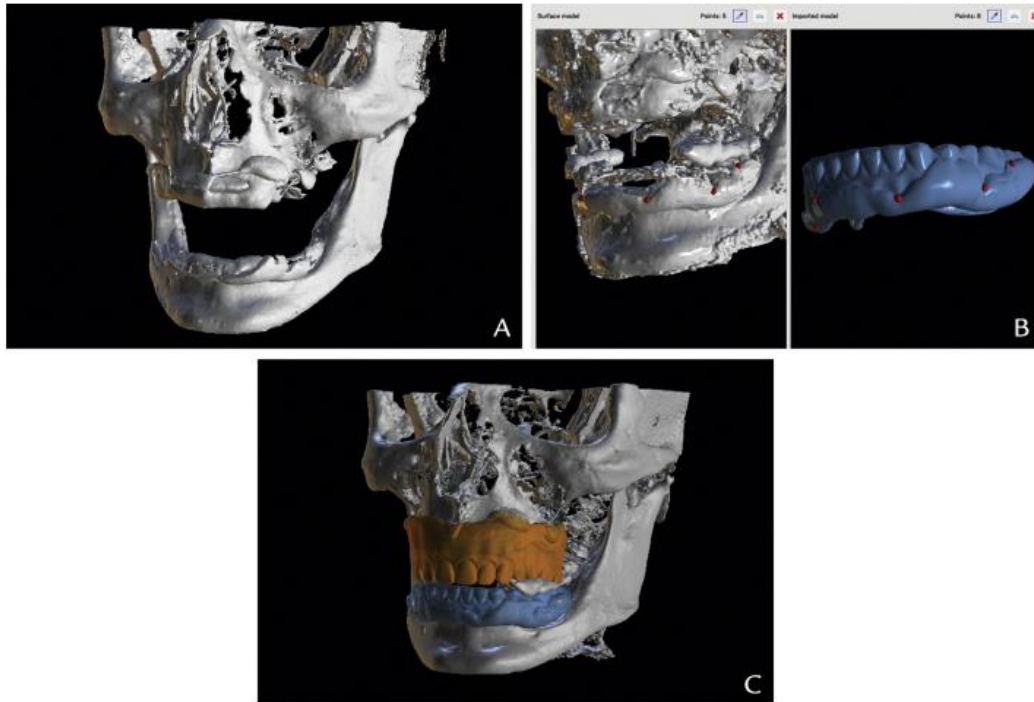
Nedostatak standardizacije među CBCT sustavima dovodi do velikih razlika u parametrima snimanja. CBCT snimanje se treba provoditi uz održavanje ravnoteže između cijene i doze zračenja s jedne strane i svih neophodnih kliničkih informacija s druge strane. Svaki pojedini protokol koji se vrši pomoću CBCT-a trebao bi biti specifičan za samog pacijenta i trebao bi biti usmjeren na indikacije. Prilagodba svakog protokola pacijenta utječe na izlaznu dozu zračenja. Osim doze zračenja, dob, anatomija pacijenta i zahtjevi za dijagnostički zadatak utječu na veličinu vidnog polja [24].

3.1.1. Koncept virtualnog pacijenta

Za kirurški proces dentalne implantacije uvršten je koncept virtualnog pacijenta. Virtualni pacijent je digitalni zapis koji se koristi za planiranje idealne pozicije dentalnog implantata s obzirom na protetske, kirurške i estetske zahtjeve. Integracija informacija dobivenih pomoću skeniranja lica, digitalnim intraoralnim otiscima i CBCT uređajem u jedan virtualni koordinatni sustav način je na koji se formira virtualni pacijent (Slika 14.) [24]. Virtualni raspored zubi radi se po uzoru na protetske i estetske zahtjeve s ciljem postizanja idealne prospektivne pozicije implantata. Nakon stvaranja virtualnog pacijenta, izrađuje se kirurška vodilica za vođeno umetanje implantata, a liječenje se može nastaviti izradom konačne ili privremene proteze. Kako bi se izvršio planirani funkcionalni protetski kirurški cilj, potrebno je da svaki modalitet snimanja bude točan i precizan [25].

Tijek rada kod vođene implantološke kirurgije za bezubog pacijenta obuhvaća izradu stabilne proteze te njezinu pretvorbu u radiografski predložak. Predložak se koristi prilikom dvostrukog skeniranja CBCT-om koje se sastoji od skeniranja s radiografskim predloškom u ustima i

skeniranjem predloška. Virtualni pacijent nastaje spajanjem podataka iz provedenih skeniranja [26].



Slika 14. 3D rekonstrukcija CBCT snimki za izradu virtualnog pacijenta

Izvor: <https://pubmed.ncbi.nlm.nih.gov/32376032/>

Različiti čimbenici koji su povezani s točnošću CBCT slike utječu na točnost vođenih kirurških sustava. Kod djelomične bezubosti, kirurška vodilica se postavlja na zube. U toj situaciji, zahtjevi snimanja CBCT-a fokusirani su na prikaz visoke vjernosti zubnih lukova, uključujući zube i alveolarne nastavke. Ograničena prostorna i kontrastna rezolucija onemogućuju točnu 3D rekonstrukciju zuba kako bi se omogućila izrada kirurške vodilice. Trodimenzionalni CBCT modeli integrirani su s digitalnim modelima zubi koji su dobiveni korištenjem digitalnih intraoralnih otisaka [24].

3.1.2. DICOM standard kod CBCT uređaja

DICOM (engl. *Digital Imaging and Communications in Medicine*) međunarodni je standard za medicinske slike i informacije. Pomoću DICOM-a definiraju se formati medicinskih slika koje se mogu razmjenjivati s podacima i kvalitetom koja je potrebna za njihovu kliničku uporabu. DICOM sustav je uvršten i upotrebljava se kod svih radioloških i radioterpijskih uređaja [27].

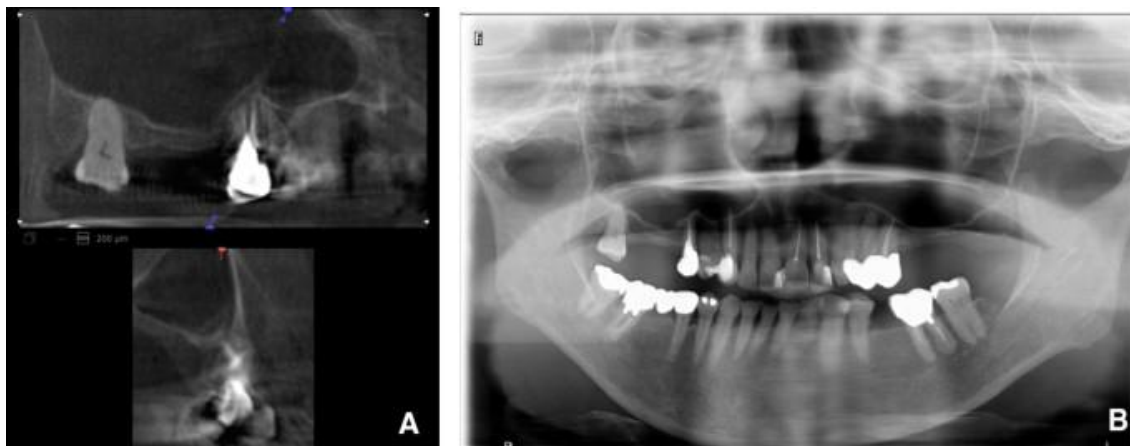
PACS (engl. *Picture Archiving and Communication System*) je sustav koji na učinkovit i siguran način prenosi privatne medicinske slikovne podatke pacijenata. U PACS se mogu pohraniti i digitalno prenijeti klinička izvješća i slike. Integracijom softvera i hardvera za pohranjivanje slika u digitalnom formatu, PACS sustav za pohranu radioloških slika postaje snažniji [28]. Softver PACS-a djeluje tako da integrira, prikuplja, pohranjuje, pronalazi i pregledava radiološke slike na temelju DICOM standarda. Uporaba PACS-a u dentalnoj medicini je ograničena na bolnice, stomatološke klinike i akademske centre.

Noviji uređaji za digitalno snimanje zuba većinom su usklađeni sa standardom DICOM. Velika količina podataka koju pruža CBCT zahtijeva veliki kapacitet pohrane u DICOM standardu. Zbog uštede prostora za pohranu podataka, DICOM preglednici komprimiraju DICOM slike u manje datoteke. Smanjivanje količine podataka vrši se pomoću specijaliziranih algoritama i metode s gubitcima ili bez gubitaka. Za većinu CBCT sustava postoji gubitak dijagnostičkih podataka nakon DICOM izvoza. S obzirom na to, postoji sve više dostupnih formata podatak trodimenzionalnih slika koji nisu u DICOM standardu i koji nisu pritom potrebni za integrirani skup podataka o pacijentu. Prijenos tih skupova podataka u PACS sustav nije moguć jer snaga integriranih virtualnih informacija o pacijentu nije dovoljna i gubi se na toj razini [24].

3.1.3. Postoperativna primjena CBCT uređaja

Uz primjenu za predkiruršku procjenu i planiranje, CBCT uređaj se koristi i postoperativno za procjenu cijeljenja implantata, procjenu komplikacija koje su najčešće povezane s neurovaskularnim oštećenjima. U tom slučaju, vađenje implantata je nužno. Ugradnja implantata čini 12% svih jatrogenih trajnih ozljeda trigeminusa. Ugradnja implantata nosi rizik od intraoralnog

krvarenja, opstrukcije gornjih dišnih puteva uzrokovane postoperativnim krvarenjem u dnu usta i pneumatizacije maksilarnog sinusa (Slika 15.) [24].



Slika 15. Pneumatizacija maksilarnog sinusa

Izvor: <https://head-face-med.biomedcentral.com/articles/10.1186/1746-160X-10-20>

Yilmaz i sur. su u svojoj studiji iznijeli mišljenja i iskustva stomatologa Ujedinjenog Kraljevstva o učestalosti i uzrocima jatrogenih ozljeda trigeminalnog živca koje su povezane s ugradnjom dentalnih implantata. Studija predstavlja procjenu iskustva s učestalošću i uzrocima ozljeda donjeg alveolarnog živca, mentalnog živca i lingvalnog živca. Pokazalo se kako je neadekvatna radiološka procjena bila najčešći uzrok ozljede trigeminusa. Prilikom postavljanja implantata u stražnju mandibulu, preporučuje se koristiti CBCT s malim FOV-om [29].

Camps-Font i sur. u svojoj studiji o postoperativnim infekcijama nakon ugradnje dentalnih implantata navode čimbenike koji mogu povećati stopu neuspjeha zubnih implantata kod kojih je došlo do postoperativne infekcije tijekom oseointegracije. Postoperativne infekcije očituju se kroz prisutnost gnoja ili fistule u kirurškom području, s boli, oteklinom, toplinom i crvenilom. 89.19% pacijenata s infekcijama moralo je biti ponovno kirurški liječeno zbog neuspjeha antibiotika, 65% infektiranih implantata je uklonjeno. Znakovi infekcije nakon postavljanja dentalnog implantata ugrožavaju stopu uspješnosti postavljanja implantata [30].

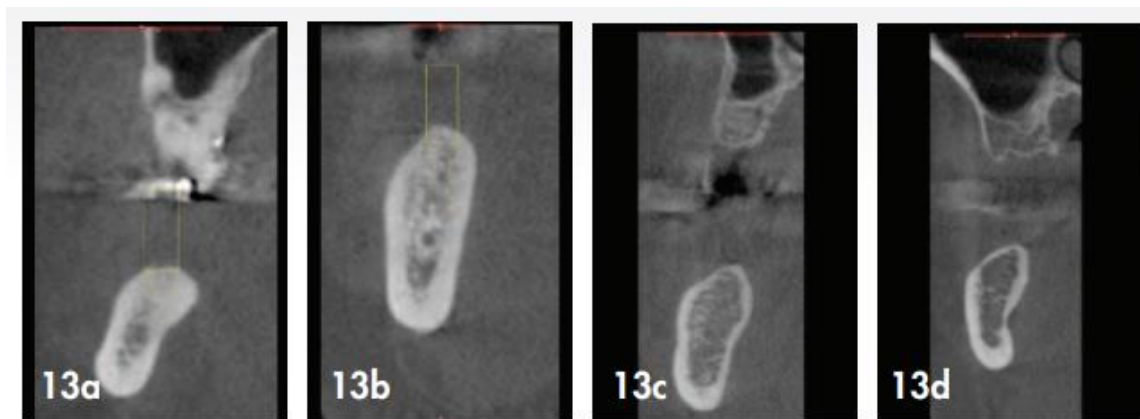
3.2. PLANIRANJE I POSTAVLJANJE DENTALNIH IMPLANTATA

Korištenjem brojnih naprednih softvera moguće je preciznije odrediti mjesto receptora dentalnih implantata i povezanih postupaka. Adekvatno mjesto za ugradnju dentalnog implantata je mjesto s odgovarajućom kvalitetom i volumenom kosti, što je glavni preduvjet za stabilizaciju dentalnog implantata. Proces postavljanja dentalnog implantata obuhvaća niz postupaka koje je potrebno prethodno odraditi kako bi zahvat bio uspješan. Stoga je potrebno odrediti kvantitetu i kvalitetu kosti, 3D topografiju alveolarnog grebena, identificirati i lokalizirati vitalne anatomske strukture, procijeniti moguće incidentne patologije, izraditi kirurški vodič i moguće implantološke opcije pomoću softverskih aplikacija za postavljanje implantata [21]. Zbog blizine korijena susjednih zuba, okluzalne ravnine, vitalne strukture i relativne pozicije unutar luka, pozicioniranje pojedinačnih dentalnih implantata može biti iznimno izazovno [19].

3.2.1. Kvaliteta i kvantiteta kosti

Kvaliteta i kvantiteta kosti na mjestu implantacije su vrlo važni čimbenici za uspješnost u planiranju i pozicioniranju dentalnog implantata. Resorpcija kosti dovodi do atrofije alveolarne kosti. Traume, tumori, terapije zračenjem ili lijekovima te osteoporoza dovode do slabljenja mikrostrukture koštanog tkiva. Posljedica toga je povećanje rizika od prijeloma i krhkosti kostiju. Ukoliko dođe do gubitka zuba u stražnjem dijelu maksile, povećana je vjerojatnost za ozljede maksilarnih sinusa. Maksilarni sinusi se pneumatiziraju i sprječavaju postavljanje implantata bez prethodnih augmentacijskih intervencija na alveolarnom grebenu. Augmentacija alveolarnog grebena je proces koštane rekonstrukcije u oralnoj i maksilofacijalnoj regiji koji je naophodan prije ugradnje dentalnih implantata. Cilj samog procesa je osigurati dovoljnu širinu i visinu alveolarne kosti za ugradnju implantata [31]. Proces augmentacije vrši se prilikom nedostatka horizontalnog volumena kosti, defekata fenestracije, dehiscencijskih defekata kosti, mjestima nakon ekstrakcije, vertikalnog nedostatka kosti te kombinacije vertikalnog i horizontalnog nedostatka alveolarnog grebena [19]. Veličina kosti je važna prilikom postavljanja implantata. Što je više kosti prisutno, to je vjerojatnost uspjeha prilikom postavljanja implantata veća. Kvaliteta kosti je podijeljena u četiri skupine, od I do IV (Slika 16.). Kosti koje pripadaju skupini I najmanje su vaskularne i

najhomogenije. Tip II kosti najbolja je kost za dentalni implantata jer je kombinacija debele kortikalne kosti i šuplje srži. Tip III kosti ima tanku kortikalnu kost, dok je kost tipa IV iznimno male gustoće i slabe čvrstoće te predstavljaju koštane strukture s najmanjim uspjehom implantacije. Uspješnost ugradnje implantata u mandibulu je veća u usporedbi s maksilom. Radiološki uređaj koja se koristi za procjenu kvalitete i kvantitete kosti je CBCT. CBCT uređaj, uz to što je pouzdan i precizan, pruža informacije o položaju anatomskih struktura kao što su mandibularni kanal i dno maksilarnih sinusa [31].



Slika 16. Prikaz kvalitete kosti podijeljene u četiri skupine

Izvor: http://www.moderndentistrymedia.com/aug_sep2018/hartshorne_part2_references.pdf

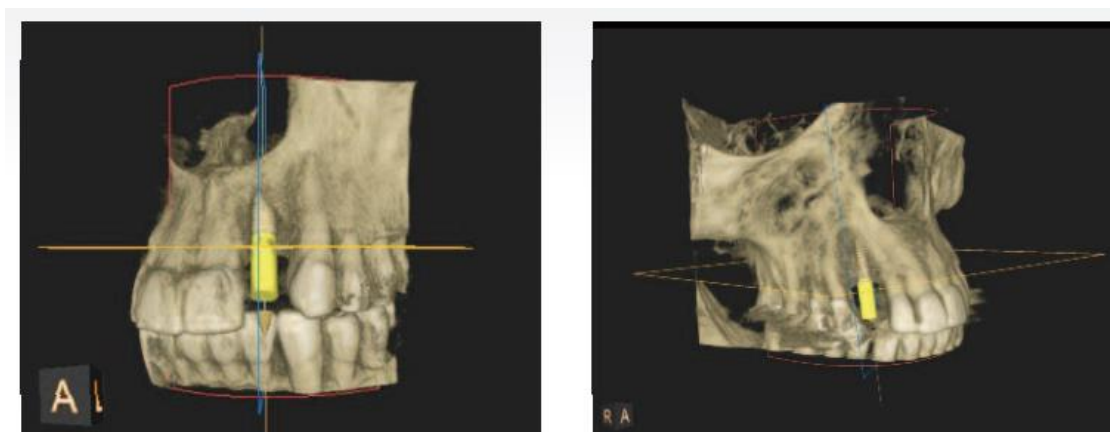
Procjena prije kirurškog zahvata sastoji se od procjene dužine sedla (mezio-distalno), vertikalne visine kosti (okluzalno-apikalno) i horizontalne širine (buko-lingvalno). CBCT uređaji sadrže softverske pakete koji se koriste za određivanje širine i visine kosti te blizine mjesta ugradnje implantata susjednim vitalnim strukturama. Softver omogućava kliničaru da točno vizualizira 3D konturu alveolarnog grebena. Standardna praksa za kvalitativnu procjenu kosti je vizualna analiza [19].

Pauwels i sur. u svojoj studiji istražuju jesu li Hounsfieldove jedinice prilikom mjerenja kvalitete kosti pomoću CBCT-a točan i pouzdan pokazatelj gustoće kosti. Kvaliteta i klasifikacija kosti temelji se na gustoći kosti koja se upotrebom multidetektorskog CT-a određuje na temelju Hounsfieldovih jedinica. Velika varijabilnost vrijednosti sive skale kod CBCT-a onemogućuje procjenu gustoće kosti na temelju Hounsfieldovih jedinica. Ograničena veličina polja, velika

količina raspršenog zračenja i ograničenja algoritama rekonstrukcije glavni su razlozi zbog kojih je procjena pomoću CBCT-a nepouzdana [32].

3.2.2. Orijehtacija i topografija alveolarnog grebena

Procjena orijentacije i topografije alveolarnog grebena vrši se prije postavljanja dentalnog implantata. Ukoliko postoje defekti alveolarnog grebena koji bi mogli ugroziti pravilno postavljanje i poravnanje dentalnog implantata, moguće ih je utvrditi pomoću CBCT uređaja (Slika 17.). Posebnu pažnju je potrebno obratiti na mandibulu i prednji dio maksile [19]. Defekti alveolarnog grebena najčešće nastaju uslijed traume, parodontalnih bolesti i ekstrakcije te zahtijevaju kiruršku korekciju prije postavljanja dentalnih implantata. Osim korekcije, defekte je potrebno evaluirati i klasificirati. Horizontalni defekti alveolarnog grebena zahvaćaju širinu nastavka, vertikalni defekti zahvaćaju visinu nastavka, a kombinirani defekti zahvaćaju i visinu i širinu nastavka [33].



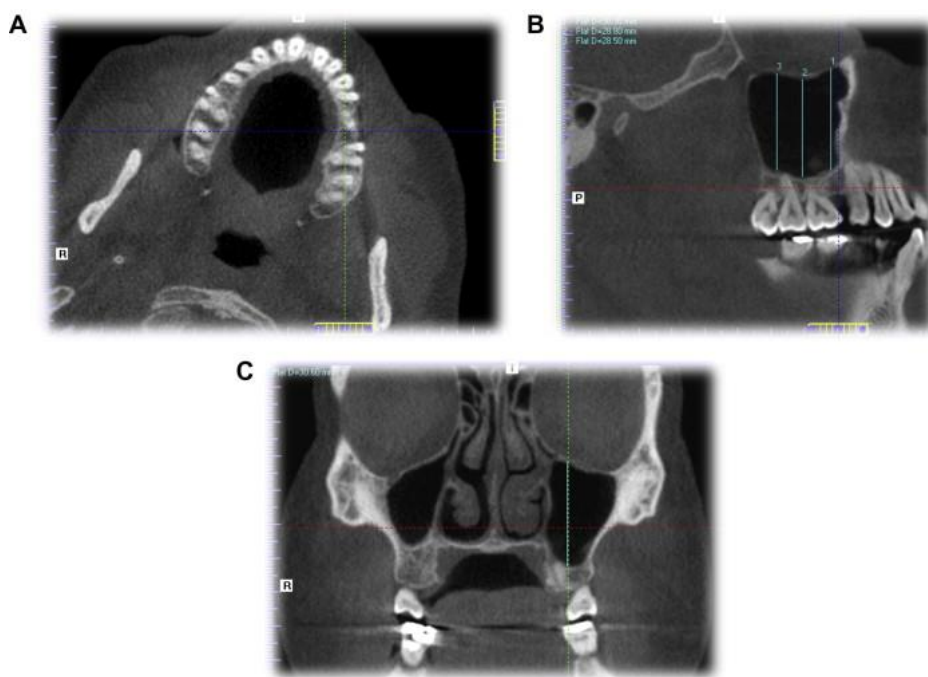
Slika 17. Trodimenzionalni prikaz dehiscencijskog defekta

Izvor: http://www.moderdentistrymedia.com/aug_sep2018/hartshorne_part2_references.pdf

Pitale i sur. u kliničko radiografskoj studiji vrše komparativnu procjenu preciznosti CBCT-a i kirurške intervencije u određivanje defekata i mjerenju visine alveolarnog grebena. Cilj ovog istraživanja bio je usporediti učinkovitost CBCT uređaja i debridmana, koji se smatra zlatnim standardom kirurške intervencije, defekti kostiju su mjereni Williamsovom parodontalnom sondom. Zaključak studije je da CBCT uređaj pruža bolju vizualizaciju mjesta kojima je teško pristupiti tijekom kirurškog zahvata kao što su distalna mjesta stražnjih zuba. Dijagnostička točnost CBCT-a je manja za prednje zube u usporedbi sa stražnjima [34].

3.2.3. Identifikacija i lokalizacija anatomskih struktura

U fazi dijagnostike i planiranja liječenja bezubosti, od presudne je važnosti identificirati i procijeniti anatomske strukture koje se nalaze u neposrednoj blizini mjesta impakcije, s ciljem uspješnog postavljanja dentalnog implantata i izbjegavanja mogućih komplikacija. Prednja maksilarna regija iznimno je složena regija za planiranje i postavljanje dentalnih implantata. Nakon gubitka zuba i prije postavljanja implantata, najčešće je potrebno povećanje kosti. Dno nosnih jama može ugroziti dostupnost kosti za ugradnju. U stražnjem dijelu maksile, glavni razlog za nemogućnost postavljanja implantata je pneumatizacija maksilarnog sinusa. Osim toga, stražnja maksilarna regija ima i najmanju gustoću kosti. Jedna od opcije prije ugradnje samog implantata je podizanje dna maksilarnog sinusa zajedno sa presađivanjem kosti. CBCT slike daju točan i precizan prikaz maksilarnih sinusa, pružaju informacije o arterijskim kanalima, zadebljanju stijenke i patologiji (Slika 18.). Prednja donja čeljust je pogodno i sigurno mjesto za ugradnju dentalnih implantata. Neophodno je prije zahvata lokalizirati koštane i neurovaskularne strukture kako bi se spriječilo intraoperativno i postoperativno krvarenje, gubitak neurosenzora i rizik od perforacije. Glavne strukture za orijentaciju u donjoj čeljusti su donji alveolarni kanal i jama submandibularne žlijezde [19].



Slika 18. Prikaz mjerenja maksilarnih sinusa i dijelova čeljusti u transverzalnom (A), sagitalnom (B) i koronarnom (C) presjeku

Izvor: <https://www.sciencedirect.com/science/article/pii/S2090123213000854>

Ribas i sur. proveli su studiju temeljenu na CBCT-u u kojoj procjenjuju pogreške u pozicioniranju dentalnih implantata i njihovu povezanost sa susjednim strukturama i anatomskim varijacijama. U studiji je analizirano 207 CBCT slika, a ukupna učestalost pogrešaka prilikom pozicioniranja bila je 82,9%. Pogreške nisu bile povezane s prisutnošću anatomskih varijacija. Bilo koju vrstu anatomskih varijacija treba uzeti u obzir prilikom planiranja i postavljanja dentalnih implantata [35].

Puri i sur. su proveli studiju o procjeni vitalnih anatomskih struktura donje čeljusti pomoću CBCT-a. U studiji je analizirano osamdeset CBCT snimki te je promatran položaj i oblik mandibularnog kanala, mentalnog foramena, prednje mentalne petlje i alveolarnog živca. Zaključak studije je da u mandibuli mogu postojati velike varijacije u anatomskim orijentirima te je nužno odrediti „sigurnu regiju“ neposredno prije kirurškog zahvata. CBCT uređaj jasno prikazuje strukture, posebno varijacije u duljini mentalne petlje i mandibularnog kanala [36].

3.3. PREDNOSTI KOMPJUTORIZIRANE TOMOGRAFIJE KONUSNIM ZRAKAMA

CBCT uređaj ima brojne prednosti u odnosu na radiološke metode koje stvaraju dvodimenzionalne snimke. CBCT uređaj pruža trodimenzionalni pregled struktura glave i vrata, omogućeno je generiranje dvodimenzionalnih struktura, pogreške povećanja su smanjene, doza zračenja i cijena je smanjena u odnosu na konvencionalne radiološke metode, smanjeni su artefakti u odnosu na CT i olakšan je pristup i korištenje radioloških snimki koje se koriste u DICOM standardu. Mogućnost komunikacije unutar DICOM standarda od iznimne je važnosti za planiranje protetske restauracije, dizajn i proizvodnju kirurških vodiča [37].

CBCT uređaj i njegove glavne prednosti omogućuju precizno i točno planiranje i postavljanje dentalnih implantata. CBCT uređaj i podatci prikupljeni pomoću njega kirurgu omogućuju precizno mjerenje i lokalizaciju mjesta i kosti na koje dolazi implantat. Ispravan 3D položaj dentalnog implantata potvrđuje se virtualnom ugranjom dentalnog implantata. CBCT uređaj sadrži mogućnost koja, nakon što se optički skeniraju pacijentovi zubi, stvara kompletan digitalni model kosti, mekog tkiva i zuba [19].

Prevenција ozljede živca jedna je od najznačajnijih prednosti CBCT uređaja. Pomoću CBCT-a kirurg iscertava putanju osjetnih živaca te odabire odgovarajuću duljinu dentalnog implantata. Dvodimenzionalne radiografske snimke su iskrivljene i nisu dijagnostički pouzdane. Ukoliko dođe do ozljede živca, dolazi do potpune ili djelomične obamrlosti dijela usana i brade, koja može biti trajno stanje. Kako bi se preveniralo prethodno navedeno stanje, CBCT je obavezna slikovna metoda. CBCT uređaj koristan je prilikom sprječavanja prodiranja dentalnog implantata u maksilarni sinus. CBCT snimka pruža točnu sliku i položaj maksilarnog sinusa kako bi kirurg, prije ugradnje implantata, izvršio mjerenja i odabrao pravu duljinu implantata i kako bi se izbjeglo probijanje sinusa. Ukoliko dođe do probijanja sinusa, dolazi do sinusitisa i drugih upalnih stanja [19].

Kako bi dentalni implantati imali što duži rok trajanja, potrebno je odabrati prave veličine dentalnih implantata za optimalnu potporu i uspjeh. CBCT omogućuje razna mjerenja kako bi kirurg mogao izabrati optimalnu širinu i visinu implantata. Osim preciznih mjerenje, odabir odgovarajućeg implantata vrši se na temelju bioloških zahtjeva, individualnih potreba pacijenta i

sheme zagriža. CBCT uređaj pruža sigurniji ishod kod ugradnje dentalnih implantata te je obavezna slikovna metoda prilikom dijagnostike [19]. Kvaliteta tumačenja snimki dobivenih pomoću CBCT uređaja ovisi o kliničarevoj dijagnostičkoj sposobnosti, temeljitosti, korištenju softvera i odabiru odgovarajućeg FOV-a za svaki pojedini slučaj [38].

Garlapati i sur. u svojoj studiji vrše procjenu prednosti i svrhe korištenja CBCT-a u usporedbi s ortopantomografijom na temelju iskustva stomatologa. Istraživanje je provedeno kako bi se procijenila i usporedila svrha i preferencija korištenja CBCT uređaja u kliničkoj praksi. Za istraživanje je prikupljeno 620 CBCT snimki i ortopantomograma u razdoblju od tri mjeseca. 89.9 % ili 557 slučajeva čine CBCT snimke, dok 10.1% ili 63 čine ortopantomogrami. Rezultati su prikazali i postotak preferencije ortopantomografije kao metode izbora kod stomatologa koji su specijalizirani za razna područja u stomatologiji. Opći stomatolozi, prema postotku od 31% ponajviše zastupaju ortopantomografiju. S postotkom od 25%, opći stomatolozi također najviše upućuju na pretrage pomoću CBCT uređaja. Od 557 slučajeva upućenih na CBCT snimanje, 42% slučajeva bili su CBCT snimanje prije postavljanja dentalnog implantata. Na temelju toga potvrđeno je kako je CBCT snimanje metoda izbora prilikom planiranja i postavljanja implantata. Zbog određenih ograničenja koja posjeduje, ortopantomografiju u posljednje vrijeme sve više zamjenjuje CBCT uređaj koji pruža detaljne i precizne 3D snimke najsitnijih anatomskih dijelova te stomatolozima omogućava bolju dijagnostiku i razumijevanje [39].

Rajković Pavlović i sur. u studiji o procjeni morfoloških karakteristika intraalveolarnog septuma maksilarnih kutnjaka kao kriterija za idealno trenutno postavljanje implantata iznose prednosti analize pomoću CBCT uređaja. Cilj studije je, uz procjenu morfometrijskih karakteristika, uspostava kvantitativnih prečaca radi stvaranja bržih i pouzdanijih planova za neposrednu ugradnju dentalnih implantata u maksilarne kutnjake. Studija se temeljila na 100 pacijenata, točnije na parametrima dobivenim na sagitalnom i aksijalnom presjeku. Analiza koja je provedena na sagitalnim presjecima pokazala je kako prvi maksilarni kutnjaci imaju širi intraalveolarni septum u usporedbi s drugim kutnjacima. Analizom aksijalnih CBCT presjeka prikazano je da su perimetar i površina intraalveolarnog septuma značajno izraženiji. Rezultati studije mogu preporučiti CBCT analizu slike kao alat koji je iznimno koristan prilikom predefiniranja okolnosti koje mogu biti od koristi prilikom planiranja postupka ugradnje dentalnog implantata u područje maksilarnih kutnjaka [40].

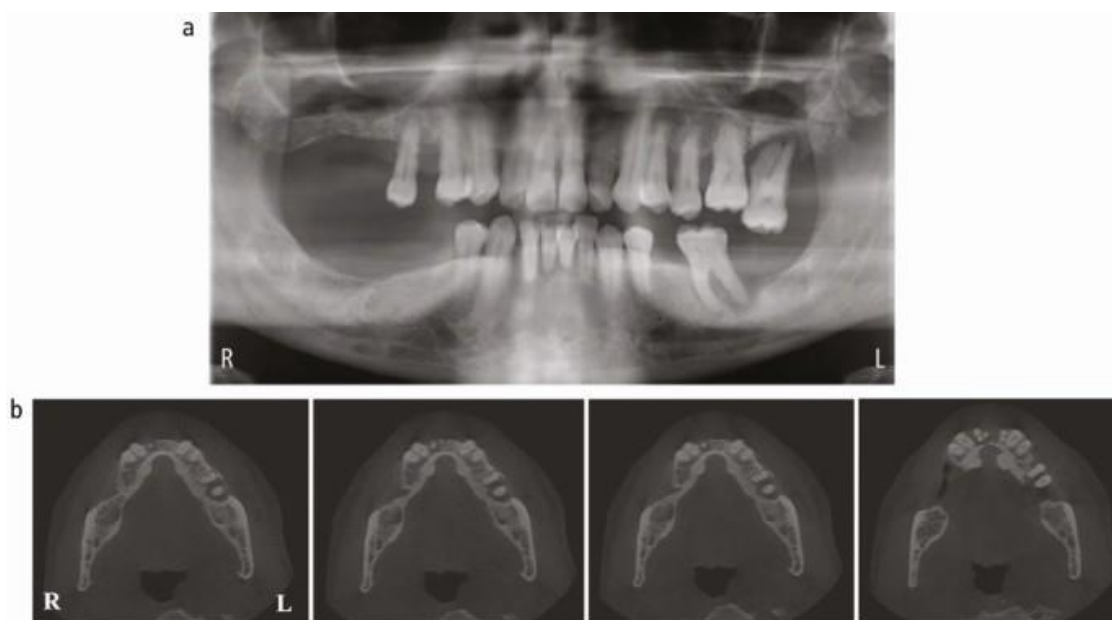
Issrani i sur. u svojoj retrospektivnoj studiji vrše usporedbu digitalnog ortopantomograma i CBCT uređaja u procjeni rizika povezanih s ozljedom donjeg živca tijekom operacije trećeg kutnjaka mandibule. 350 impaktiranih trećih kutnjaka donje čeljusti u bliskom odnosu s donjim alveolarnim kanalom nakon ortopantomografije upućeno je na CBCT snimanje zbog procjene položaja mandibularnog kanala. Digitalni ortopantomogrami procjenili su znakove kao što su prekid stijenke mandibularnog kanala, suženje i skretanje mandibularnog kanala te zatamnjenje korijena. Iako je ortopantomografija godinama metoda izbora za ispitivanje raznih čimbenika koji su povezani s trećim kutnjacima, napretkom tehnologije, CBCT uređaj je danas broj jedan. Preusmjeravanje mandibularnog kanala vidljivo na ortopantomogramu znak je oštećenja donjeg alveolarnog kanala i potrebe za korištenjem trodimenzionalne tehnike snimanja. Povezanost intraalveolarnog tijeka donjeg alveolarnog kanala s odsutnošću kortikacije također zahtijeva kirurško zbrinjavanje tijekom izvođenja kirurške ekstrakcije trećeg kutnjaka mandibule. CBCT, kao napredna tehnika snimanja, ima veću točnost prilikom analize i postavljanja dijagnoze, no zbog visoke cijene naprednih tehnologija, opravdana je češća upotreba ortopantomografije [41].

Tablica 1. Usporedba značajki CBCT-a i konvencionalne radiografije [43]

CBCT	Konvencionalna radiografija
3D slikanje	2D snimanje
Presječne i volumetrijske slike	Superpozicije
Uklanjanje deformacije slike	Izobličenje i povećanje
Veća doza zračenja	Niža doza zračenja
Veći trošak	Niža cijena
Veći uređaji	Potreban manji prostor

British Dental Journal u svom članku opisuje upotrebu, prednosti i ograničenja primjene CBCT-a u implantološkoj stomatologiji. Snimanje je potrebno prilagoditi svakom pacijentu, slijedeći sve upute kako bi primjenili najbolju radiološku metodu. CBCT uređaji se međusobno razlikuju i postizanje visokog standarda dijagnostičkih informacija ovisi i o pacijentu te operateru. Optimizacijom izloženosti postiže se najveća moguća razina dijagnostičkih informacija. Sposobnost CBCT za izvođenje multiplanarne rekonstrukcije od presudne je važnosti za dentalnu implantologiju (Tablica 1.) [42, 43].

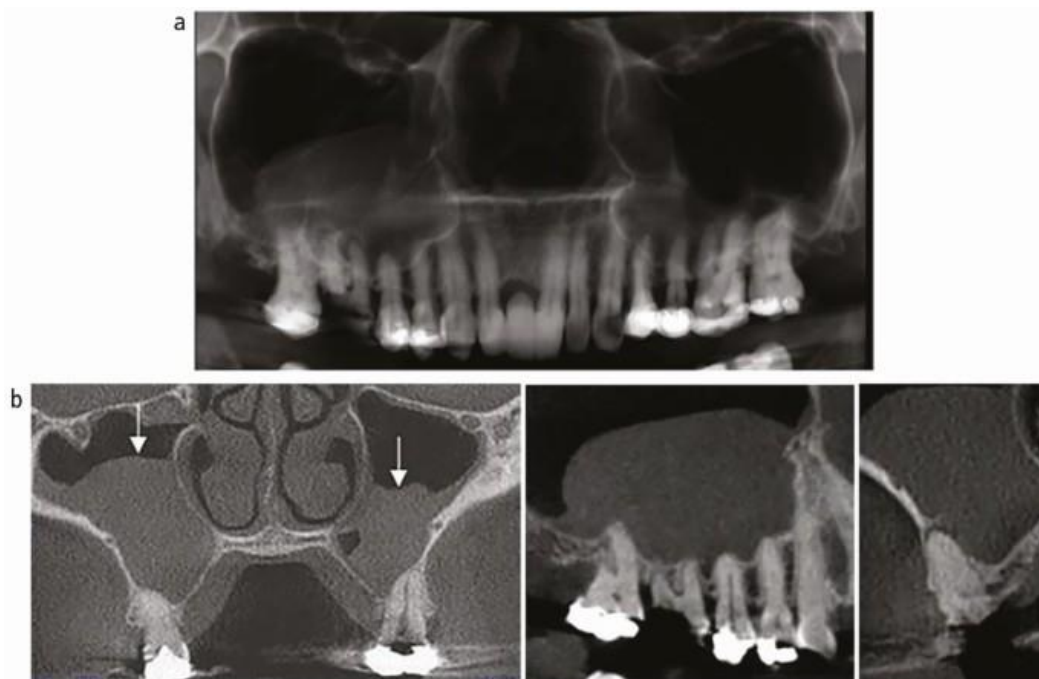
Prvi opisani slučaj je usporedba ortopantomografije i CBCT-a kod pedesetogodišnjaka s potencijalnim implantatima u donjoj čeljusti. Nedostaci u strukturi kostiju vidljive su na ortopantomogramu, ali njihov opseg na temelju toga nije moguće procijeniti. CBCT snimka pokazuje značajan gubitak kostiju koji je prije planiranja i ugradnje implantata važno u potpunosti procijeniti (Slika 19.). Određene anatomske varijacije i patologije jasnije se prikazuju na CBCT snimkama [42].



Slika 19. Ortopantomogram s razmatrajućim potencijalnim implantatima u donjoj čeljusti (a); CBCT koji prikazuje značajan gubitak kostiju, posebno u donjem desnom kvadrantu (b)

Izvor: <https://www.nature.com/articles/s41415-020-1522-x>

U drugom opisanom slučaju, rekonstruirani panoramski prikaz pokazuje prijelom zuba, desni maksilarni sinus povećane gustoće i nisko pozicioniranih inferiornih granica (Slika 20.). CBCT je iznimno koristan prilikom procjene anatomije izvan dentalne regije, posebno paranazalnih šupljina. Na koronarnom presjeku vidljivo je povećanje debljine i gustoće tkiva koje oblaže maksilarne sinuse. Jedna od komplikacije prilikom ugradnje implantata su neurosenzorne promjene do kojih dolazi prilikom netočne identifikacije i zaštite neurovaskularnih struktura [42].



Slika 20. Rekonstruirani panoramski prikaz zuba (a); Koronarni presjek i prikaz povećane gustoće i debljine stijenke maksilarnih sinusa (b)

Izvor: <https://www.nature.com/articles/s41415-020-1522-x>

3.4. NEDOSTATCI KOMPJUTORIZIRANE TOMOGRAFIJE KONUSNIM ZRAKAMA

Uz brojne prednosti, CBCT uređaj kao i svaki drugi modalitet ima određene nedostatke. Prvi nedostatak CBCT uređaja je nizak raspon kontrasta koji ovisi o vrsti detektora koji se koristi prilikom snimanja. Ograničeni FOV i volumen snimanja uzrokovani su ograničenom veličinom detektora te se također smatraju jednim od nedostataka. CBCT uređaj ne prikazuje točne spojeve mišića. To se događa zbog toga što raspon kontrasta kod CBCT uređaja omogućuje prikaz tvrdih tkiva, točnije koštanih tkiva, s puno većom jasnoćom nego mekih tkiva, kao što su mišići. Tijekom duljeg vremena snimanja može doći do pomicanja pacijenta, nakon čega slijedi ponavljanje snimanja [37].

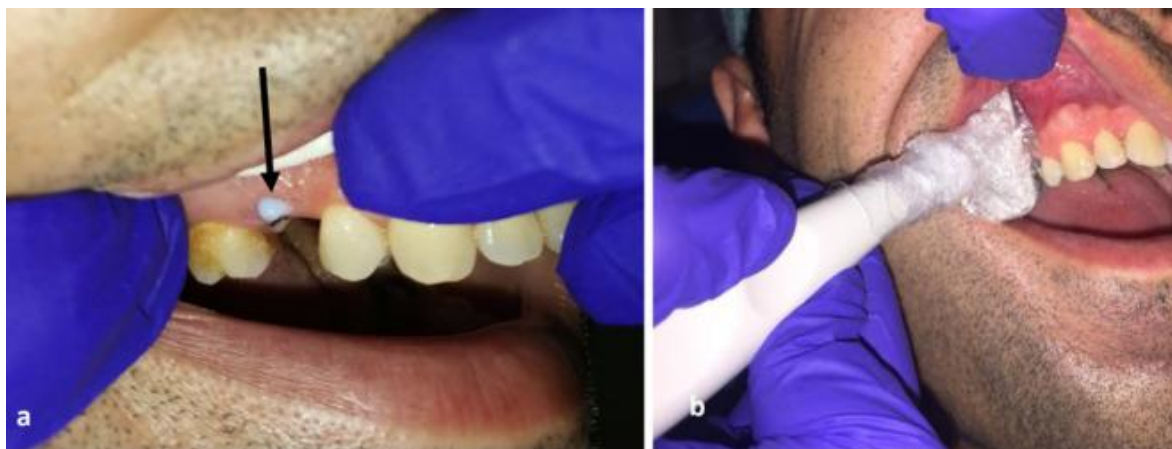
Najveći nedostatak CBCT uređaja je loša kontrastnost mekih tkiva. Ukoliko pretraga zahtijeva isključivo prikaz koštanih struktura, CBCT je najkompetentniji uređaj za tu vrste pretrage, no za procjenu mekih tkiva, CBCT uređaj nije dovoljan. U tom slučaju, pacijent se šalje na CT ili magnetsku rezonanciju. Artefakti kretanja kod CBCT se neizbježni ukoliko snimanje traje nešto duže. CBCT uređaj, iako sadrži fiksacijske dijelove kojima se pozicionira i fiksira pacijent, njihova pouzdanost nije velika [19].

CBCT uređaj se prvenstveno koristi za procjenu stanja kostiju prije planiranja i postavljanja dentalnih implantata. Kvaliteta kosti se temelji na njezinoj gustoći, koja se mjeri pomoću Hounsfieldovih jedinica izvedenih iz skupova podataka kod multidetektorskog CT-a. Vrijednost Hounsfieldovih jedinica i razina sive skale kod CBCT uređaja nisu relevantne prilikom određivanja kvalitete kosti, kao kod CT-a [19].

Kim i sur. u svojoj studiji istražuju može li CBCT uređaj procijeniti mineralnu gustoću kosti. Mineralna gustoća kosti mijenja se aktivnim modeliranjem i pregradnjom kosti. Cilj studije je dokazati može li CBCT izmjeriti mineralnu gustoću kosti. nedostatak CBCT uređaja je veća buka i niži kontrast u odnosu na kompjutoriziranu tomografiju. S druge strane, prednost CBCT uređaja je niža cijena i doza zračenja. Studija potvrđuje kako pouzdanost mjerenja gustoće pomoću CBCT uređaja još uvijek nije u potpunosti potvrđena. Većina lokalnih artefakata može se ispraviti poboljšanjem algoritma za rekonstrukciju dobivenih CBCT slika. Pogreške prilikom pretvorbe vrijednosti koeficijenta prigušenja u Hounsfieldove jedinice i vrijednosti sive skale potrebno je korigirati kako bi usporedba vrijednosti gustoće bila moguća [44].

Sönmez i sur. u svojoj studiji procjenjuju točnost ultrazvuka visoke rezolucije za mjerenje debljine mekog tkiva gingive bezubih pacijenata prije ugradnje dentalnih implantata (Slika 21.). Cilj rada je bio usporediti i procijeniti točnost ultrazvuka s dvije različite CBCT jedinice. Studija se sastojala od 40 maksilarnih implantata koji su se trebali postaviti kod 40 pacijenata. Prospektivno je procijenjena debljina bukalne gingive korištenjem CBCT slika ograničenog vidnog polja i ultrazvučnih slika. Nedostatci koji su povezani s CBCT uređajem su veća doza zračenja za pacijenta u usporedbi s dvodimenzionalnim metodama snimanja, raspršeno zračenje, minimalni detalji mekih tkiva, ograničeni dinamički raspon i artefakti otvrdnjavanja snopa. Iako CBCT snimke nisu primarni izbor za procjenu stanja mekog tkiva, autori su proveli mjerenja gingivalnog

tkiva iz CBCT slika. Prilikom mjerenja, kao glavni nedostatak ističe se mogućnost interferiranja susjednih tkiva, poput usana i obraza, s tkivom gingive. Na taj način je djelomično ili u potpunosti onemogućena vidljivost te se preporučuje tijekom snimanja koristiti retraktora za usne koje omogućuje bolju diskriminaciju parodontnih mekih i tvrdih tkiva. Ultrazvuk visoke rezolucije pruža točne informacije prilikom mjerenja debljine mekog tkiva te se zbog niske cijene i neinvazivnosti preporučuje za preoperativnu procjenu stanja mekog tkiva [45].



Slika 21. Prikaz mjerenja debljine mekog tkiva gingive ultrazvukom

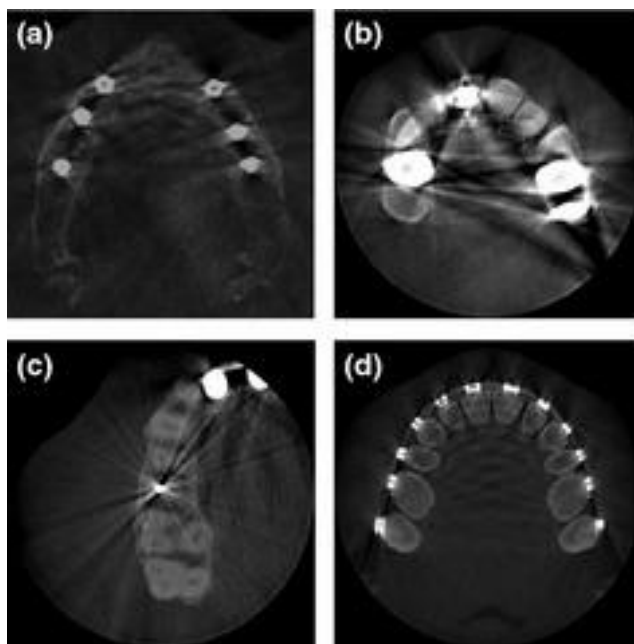
Izvor: <https://www.ncbi.nlm.nih.gov/pmc/articles/PMC8231686/>

CBCT uređaj je prikladniji za procjenu mineraliziranih tkiva nego mekih tkiva. U primjenu je ušla praktična metoda CBCT-a mekog tkiva koja se koristi za određivanje dimenzija i odnosa struktura dentogingivalne regije. Jezik pacijenta se povlači prema dnu usta pacijenta. Zatim se koristi plastični retractor za usne koji je zadužen za povlačenje mekih tkiva od zuba i gingive tijekom CBCT skeniranja. Dobivene slike pružaju jasnu informaciju za analizu različitih mjerenja dentogingivalne regije. Metodu nije moguće primjeniti ukoliko je potrebno razlikovati epitelno, masno ili vezivno tkivo [43].

3.5. ARTEFAKTI KOD KOMPJUTORIZIRANE TOMOGRAFIJE KONUSNIM ZRAKAMA

CBCT snimke često su oštećene artefaktima. Artefakti se vizualne strukture koje se vide na rekonstruiranim podacima, a pritom nisu prisutni na snimljenom objektu. Prisutnost raznim materijala, posebno metala, uzrokuje različite artefakte na CBCT slikama. Najčešći artefakti koji se pojavljuju su otvrdnjavanje snopa i slabljenje snopa. Prisutnost artefakata na slikama vidljiva je u obliku svijetlih pruga koje zrače iz metalnog objekta, tamnih područja u blizini objekta te potpunog gubitka informacija u područjima između susjednih objekata. Prisutnost artefakata narušava kvalitetu radiološke slike te onemogućuje analizu slike. Ukoliko je analiza slike onemogućena i nekvalitetna, postavljanje dijagnoze i planiranje daljnjeg postupka nije moguće [24].


Artefakti na snimkama mogu biti uzrokovani čimbenicima koji se odnose na kvalitetu slike ili fizičkim čimbenicima uređaja. Ukoliko ih uzrokuje sam pacijent, one su najčešće povezane s prisutnošću metalnih materijala u području od interesa i kretanjem pacijenta tijekom dijagnostičkog pregleda. Artefakti rekonstrukcije stvaraju se i proizlaze iz pogrešaka u procesu rekonstrukcije. Glavni artefakti uključuju artefakte kretanja, artefakte prstena, artefakte generirane vrlo gustim materijalima, artefakte raspršenja, artefakte buke i artefakte izumiranja [46].



Slika 22. Metalni artefakti na CBCT snimkama

Izvor: https://www.researchgate.net/figure/Examples-of-metal-artifacts-on-cone-beam-computed-tomography-images-in-clinical-practice_fig1_51877475

Pauwels i sur. su u svom istraživanju kvantificirali metalne artefakte (Slika 22.) dobivene iz širokog raspona CBCT uređaja i protokola izlaganja. Usporedili su njihovu toleranciju na metale različite gustoće te pružili uvid u moguću primjenu analize metalnih artefakata. Izrađen je fantom koji sadrži šipke od titana i olova te je skeniran na trinaest CBCT uređaja i na jednom MSCT uređaju, uključujući niskodozne i visokodozne protokole (Slika 23.). Artefakte su procijenjivali mjerenjem standardne devijacije vrijednosti voksela u blizini šipki. Za CBCT uređaje, vrijednost artefakata za titan iznosila je između 6,1% i 27,4%, a za olovo između 10% i 43,7%. Većina CBCT uređaja pokazala se lošije za artefakte od titana, nego za artefakte od olova. Operater na CBCT uređaju ima ograničene mogućnosti po pitanju smanjenja artefakata [47].



Slika 23. Aksijalni rezovi titanskih šipki

Izvor: https://www.researchgate.net/figure/Example-axial-slices-for-metal-artifact-inserts-showing-three-titanium-rods_fig4_51803619

Vehdani i sur. u svojoj studiji se bave procjenom metalnih artefakata uzrokovanih zubnim implantatima na slikama računalne tomografije konusnim zrakama. U svrhu studije odabrana je suha ljudska mandibula i maksila u koje su zatim postavljena po dva Roxolida i dva Circonium fiksura različitih promjera. Postavljeni su u d+središnje sjekutiće i prve molarne čašice te su fiksirani dentalnim voskom. Mandibula i maksila postavljene su u simulirani fantom za meka tkiva. Slike su snimljene u standardnoj i visokoj razlučivosti. Izmjerene su vrijednosti sive skale te je izračunat omjer šuma. Materijal učvršćenja, parametri skeniranja i vrsta čeljusti utjecali su na omjer šuma. Razlike u veličini i uzdužnom presjeku nisu imali utjecaj na stvaranje artefakata [48].

3.6. DOZE ZRAČENJA KOD KOMPJUTORIZIRANE TOMOGRAFIJE KONUSNIM ZRAKAMA

Prije izvođenja samog dijagnostičkog postupka, potrebno je pronaći ravnotežu između kvalitete slike i doze zračenja. Iznimno niske doze zračenja radiološke snimke čine dijagnostički beskorisnima. Učinkovite doze zračenja kod CBCT uređaja dalako su ispod razina doza koje se koriste kod CT-a. U praksi su preporučeni niskodozni protokoli koje su prihvatili i proizvođači CBCT opreme te uveli protokole niskih doza. Prednost doze zračenja koja se navodi kod CBCT uređaja u usporedbi s višeslojnim CT-om je relativna. Doza zračenja za višeslojne CT-ove može biti čak i niža od doze zračenja kod CBCT-a, što ovisi o generaciji CT uređaja i odabranom protokolu izlaganja. Doza zračenja je specifična za svakog pacijenta i njegove indikacije [24].

ESTIMATED MEAN EFFECTIVE DOSE OF DENTAL CBCT AND OTHER IMAGING MODALITIES				
ADULT	Small FOV	5 - 652 uSv		
	Medium FOV	9 - 560 uSv		
	Large FOV	46 - 1,073 uSv		
CHILD	Small FOV	7 - 521 uSv		
	Medium - Large FOV	13 - 769 uSv		
<i>Background Radiation</i>	<i>4 Posterior Bitewings</i>	<i>Panoramic Radiograph</i>	<i>Full-Mouth Series</i>	<i>Multi-slice CT</i>
~8 uSv/day	~5 uSv	~3 - 24 uSv	~34 uSv (Rectangular Collimator) ~170 uSv (Round Collimator)	~ 1,000 - 2,000 uSv

Slika 24. Efektivna doza kod CBCT uređaja

Izvor: <https://aap.onlinelibrary.wiley.com/doi/full/10.1902/jop.2017.160548>

Unaprijeđenjem hardverskih i softverskih značajki, smanjila se učinkovita doza zračenja za pacijenta. Do varijacija u dozi zračenja dolazi zbog tehnologije detektora, dostupnih vidnih polja i vremena skeniranja (Slika 24.). CBCT pretraga treba se strogo temeljiti na potrebama dijagnostike i planiranja liječenja uz nastojanje da se doza zračenja za pacijenta minimalizira. Prilikom snimanja pacijenta s dentalnim implantatom, važno je ograničiti vidno polje na mjesto implantata te susjedna područja koja zahtijevaju procjenu. Skeniranja visoke razlučivosti za većinu postupaka prilikom planiranja postavljanja implantata nisu potrebna. CBCT slike često uključuju strukture koje nisu dio dijagnostičke regije, te je zbog toga potrebno procijeniti cijeli volumen [49].

U usporedbi s CT-om, CBCT se može preporučiti kao tehnika smanjenja doze prilikom planiranja i postavljanja dentalnih implantata. Učinkovita doza zračenja kod CBCT-a kreće se od 13 μSv za uređaje s vidnim poljem 4x4 cm sve do 479 μSv . Ekspozicijska doza za maksilomandibularni medicinski CT-a kreće se u rasponu od 474 μSv do 1160 μSv . Potrebno je poduzeti sve mjere kako bi se smanjila učinkovita doza zračenja za pacijenta. Korištenjem najniže postavke mA, najmanjeg vidnog polja, najkraćeg vremena izlaganja i pulsirajućeg načina snimanja, moguće je postići smanjenje doze zračenja za pacijenta [37].

4. ZAKLJUČAK

Razvoj radiologije od presudne je važnosti za dijagnostičke i terapijske zadatke koji se svakodnevno postavljaju i mijenjaju. Posljednjih godina, radiologija je široku primjenu pronašla u dentalnoj medicini te su radiološke metode postale neizostavni dio stomatološke prakse. Ograničenja dvodimenzionalne radiografije koja su prisutna u području maksilofacijalne dijagnostike bila su glavni poticaj za razvoj i široku primjenu kompjutorizirane tomografije konusnim zrakama. CBCT uređaj se, zbog svoje preciznosti i točnosti prilikom snimanja, koristi u brojnim granama stomatologije, posebno u dentalnoj implantologiji. Uz primarnu ulogu postavljanja dijagnoze, CBCT uređaj je moguće koristiti za procjenu težine bolesti i stanja u kojem se pacijent nalazi te planiranju i provedbi liječenja. CBCT uređaj je najviše zastupljen u dentalnoj implantologiji. Dentalni implantati su jedan od načina nadoknade zuba koji nedostaju u čeljusti. Dentalni implantati su posljednjih godina sve više u primjeni i uspješno zamjenjuju djelomično fiksne proteze. Primjenom CBCT-a moguće je mjeriti visinu i širinu kosti, procijeniti kvalitetu kosti, udaljenost od okolnih anatomskih struktura i vršiti postkiruršku procjenu implantata. Posebni 3D programi omogućavaju virtualno planiranje postavljanja implantata te izradu i spremanje predloška ili navigacije koja se pritom koristi prilikom postavljanja implantata. Prije uvođenja CBCT-a u široku u potrebu u dentalnoj implantologiji, proces planiranja i postavljanja implantata vršio se na temelju analize podataka dobivenih dvodimenzionalnim radiološkim metodama. Ograničenja tih metoda bila su nepodudarnost povećanja, izobličenje, superpozicija i pogrešna predodžba struktura. Zbog svoje preciznosti, visoke razlučivosti, niže doze zračenja i smanjenih troškova za pacijenta, CBCT je rutinski uređaj za dentalnu implantologiju. Neposredno prije postavljanja implantata potrebno je odrediti kvalitetu i kvantitetu kosti, 3D topografiju alveolarnog grebena, identificirati i lokalizirati vitalne anatomske strukture, procijeniti moguće komplikacije i izraditi kirurške vodiče. Detaljnom analizom i mjerenjima na temelju CBCT slika, ugrađuju se dentalni implantati pravilnih veličina, bez komplikacija i s dugim rokom trajanja. Uz brojne prednosti, CBCT uređaj ima i nekoliko nedostataka. CBCT uređaj nije pogodan za snimanje mekih tkiva, ima ograničen FOV, česti su artefakti pomicanja, doza zračenja je veća nego kod dvodimenzionalnih metoda i mjerenje gustoće kosti i nijansi sive skale nije pouzdano. Ugradnja dentalnih implantata bez prethodnog snimanja pomoću CBCT uređaja i analize snimljenih

podataka bila bi iznimno otežana, s nizom postkirurških komplikacija i ponovljenih zahvata. Svakodnevni razvoj tehnologije omogućio je da proces ugradnje implantata bude jednostavan i pravilan, kako za pacijenta tako i za operatera. Uloga CBCT-a u postavljanju dentalnih implantata je iznimno široka i zbog svoje kvalitete i svih prednosti nezamjenjiva.

5. LITERATURA

1. Janković S, Mihanović F. Uvod u radiologiju, Split: Sveučilište u Splitu, 2014
2. Pauwels R. History of dental radiography: Evolution of 2D and 3D imaging modalities [Internet]. Aarhus, Denmark, Aarhus University, Aarhus Institute of Advanced Studies; 2020 [pristupljeno 20.5.2022].
Dostupno na:
https://www.researchgate.net/publication/340444478_HISTORY_OF_DENTAL_RADIOGRAPHY_EVOLUTION_OF_2D_AND_3D_IMAGING_MODALITIES
3. Biyani P. Types of Dental Radiographs and their Uses [Internet]. dentalnotebook.com, June 27, 2021 [pristupljeno 20.5.2022].
Dostupno na:
<https://www.dentalnotebook.com/types-of-dental-radiographs-and-their-uses/>
4. Janković S, Mihanović F, Punda A, Radović D, Barić A, Hrepić D. Radiološki uređaji i oprema u radiologiji, radioterapiji i nuklearnoj medicini. Split: Sveučilište u Splitu; 2015.
5. Bajek S, Bobinac D, Jerković R, Malnar D, Marić I. Sustavna anatomija čovjeka. Rijeka: Sveučilište u Rijeci; 2007.
6. Soriano RM, M Das J. Anatomy, Head and Neck, Maxilla. [Revidirano 18.9.2021.]. In: StatPearls [Internet]. Treasure Island (FL): StatPearls Publishing; 2022 Jan. [pristupljeno 20.5.2022]
Dostupno na: <https://www.ncbi.nlm.nih.gov/books/NBK538527/>
7. Breeland G, Aktar A, Patel BC. Anatomy, Head and Neck, Mandible. [Revidirano 18.6.2021.]. In: StatPearls [Internet]. Treasure Island (FL): StatPearls Publishing; 2022 Jan. [pristupljeno 20.5.2022]
Dostupno na: <https://www.ncbi.nlm.nih.gov/books/NBK532292/>
8. Morris AL, Tadi P. Anatomy, Head and Neck, Teeth. [Revidirano 31.7.2021.]. In: StatPearls [Internet]. Treasure Island (FL): StatPearls Publishing; 2022 Jan. [pristupljeno 20.5.2022]
Dostupno na: <https://www.ncbi.nlm.nih.gov/books/NBK557543/>

9. Lauc T. 3D diagnostics in orofacial region. Rad Hrvatske akademije znanosti i umjetnosti. Medicinske znanosti [Internet]. 2012; (514=38):127-151. [pristupljeno 20.5.2022]
Dostupno na: <https://hrcak.srce.hr/91370>
10. Kumar M, Shanavas M, Sidappa A, Kiran M. Cone beam computed tomography - know its secrets. J Int Oral Health. 2015 Feb;7(2):64-8.
11. Hartshorne J. Essential guidelines for using cone beam computed tomography (CBCT) in implant dentistry. Part 1: Technical considerations [Internet]. International Dentistry-African Edition Vol.8 No.3. 2018 [pristupljeno 20.5.2022]
Dostupno na: http://www.moderndentistrymedia.com/jun_jul2018/hartshorne_part1.pdf
12. Pauwels R, Araki K, Siewerdsen JH, Thongvigitmanee SS. Technical aspects of dental CBCT: state of the art. Dentomaxillofac Radiol. 2015;44(1):20140224.
13. Brüllmann D, Schulze RK. Spatial resolution in CBCT machines for dental/maxillofacial applications-what do we know today? Dentomaxillofac Radiol. 2015;44(1):20140204.
14. Kehrwald R, Castro HS, Salmeron S, Matheus RA, Santaella GM, Queiroz PM. Influence of Voxel Size on CBCT Images for Dental Implants Planning. Eur J Dent. 2021 Dec 13.
15. Komšić S. Učinkovitost CBCT-a u detekciji koštanih defekata kod generaliziranog kroničnog parodontitisa [Internet] Zagreb, Sveučilište u Zagrebu, Stomatološki fakultet; 2021 [pristupljeno 20.5.2022]
Dostupno na: <https://repozitorij.sfzg.unizg.hr/islandora/object/sfzg:770>
16. Venkatesh E, Elluru SV. Cone beam computed tomography: basics and applications in dentistry. J Istanbul Univ Fac Dent. 2017 Dec 2;51(3 Suppl 1):S102-S121
17. What are different parts of dental implant? [pristupljeno 20.5.2022]
Dostupno na: <https://www.missionimplantcenter.com/what-are-different-parts-of-dental-implant/>
18. Gupta R, Gupta N, Weber KK. Dental Implants. 2021 Aug 11. In: StatPearls [Internet]. Treasure Island (FL): StatPearls Publishing; 2022 Jan. [pristupljeno 20.5.2022]
Dostupno na: <https://pubmed.ncbi.nlm.nih.gov/29262027/>
19. Hartshorne J. Essential guidelines for using cone beam computed tomography (CBCT) in implant dentistry. Part 2: Clinical considerations [Internet]. International Dentistry-African Edition Vol.8 No.4. 2018 [pristupljeno 27.5.2022]

Dostupno na:

http://www.moderndentistrymedia.com/aug_sep2018/hartshorne_part2_references.pdf

20. Chan HL, Misch K, Wang HL. Dental imaging in implant treatment planning. *Implant Dent.* 2010 Aug;19(4):288-98.
21. Benavides E, Rios HF, Ganz SD, An CH, Resnik R, Reardon GT, Feldman SJ, Mah JK, Hatcher D, Kim MJ, Sohn DS, Palti A, Perel ML, Judy KW, Misch CE, Wang HL. Use of cone beam computed tomography in implant dentistry: the International Congress of Oral Implantologists consensus report. *Implant Dent.* 2012 Apr;21(2):78-86.
22. Rios HF, Borgnakke WS, Benavides E. The Use of Cone-Beam Computed Tomography in Management of Patients Requiring Dental Implants: An American Academy of Periodontology Best Evidence Review. *J Periodontol.* 2017 Oct;88(10):946-959.
23. Greenberg AM. Advanced dental implant placement techniques. *J Istanb Univ Fac Dent.* 2017 Dec 2;51(3 Suppl 1):S76-S89.
24. Jacobs R, Salmon B, Codari M, Hassan B, Bornstein MM. Cone beam computed tomography in implant dentistry: recommendations for clinical use. *BMC Oral Health.* 2018 May 15;18(1):88.
25. Flügge TV, Nelson K, Schmelzeisen R, Metzger MC. Three-dimensional plotting and printing of an implant drilling guide: simplifying guided implant surgery. *J Oral Maxillofac Surg.* 2013 Aug;71(8):1340-6.
26. Li J, Sommer C, Wang HL, Lepidi L, Joda T, Mendonca G. Creating a virtual patient for completely edentulous computer-aided implant surgery: A dental technique. *J Prosthet Dent.* 2021 Apr;125(4):564-568.
27. About DICOM: Overview [pristupljeno 27.5.2022]
Dostupno na: <https://www.dicomstandard.org/about>
28. What is PACS? [pristupljeno 27.5.2022]
Dostupno na: <https://intelerad.com/en/2022/01/24/what-is-pacs/>
29. Yilmaz Z, Ucer C, Scher E, Suzuki J, Renton T. A Survey of the Opinion and Experience of UK Dentists: Part 1: The Incidence and Cause of Iatrogenic Trigeminal Nerve Injuries Related to Dental Implant Surgery. *Implant Dent.* 2016 Oct;25(5):638-45.

30. Camps-Font O, Martín-Fatás P, Clé-Ovejero A, Figueiredo R, Gay-Escoda C, Valmaseda-Castellón E. Postoperative infections after dental implant placement: Variables associated with increased risk of failure. *J Periodontol.* 2018 Oct;89(10):1165-1173.
31. Rac M. Ugradnja dentalnih implantata-čimbenici uspjeha i razlike terapije [Internet] Zagreb, Sveučilište u Zagrebu, Stomatološki fakultet; 2021 [pristupljeno 27.5.2022]
Dostupno na: <https://zir.nsk.hr/islandora/object/sfzg:956>
32. Pauwels R, Jacobs R, Singer SR, Mupparapu M. CBCT-based bone quality assessment: are Hounsfield units applicable? *Dentomaxillofac Radiol.* 2015;44(1):20140238.
33. Bilandžija V. Tehnike augmentacije kod vertikalne atrofije alveolarnog grebena [Internet] Zagreb, Sveučilište u Zagrebu, Stomatološki fakultet, 2016 [pristupljeno 27.5.2022]
Dostupno na: <https://repositorij.sfzg.unizg.hr/islandora/object/sfzg:188>
34. Pitale U, Mankad H, Pandey R, Pal PC, Dhakad S, Mittal A. Comparative evaluation of the precision of cone-beam computed tomography and surgical intervention in the determination of periodontal bone defects: A clinicroadiographic study. *J Indian Soc Periodontol.* 2020 Mar-Apr;24(2):127-134.
35. Ribas BR, Nascimento EHL, Freitas DQ, Pontual ADA, Pontual MLDA, Perez DEC, Ramos-Perez FMM. Positioning errors of dental implants and their associations with adjacent structures and anatomical variations: A CBCT-based study. *Imaging Sci Dent.* 2020 Dec;50(4):281-290.
36. Puri A, Verma P, Mahajan P, Bansal A, Kohli S, Faraz SA. CBCT Evaluation of the Vital Mandibular Interforaminal Anatomical Structures. *Ann Maxillofac Surg.* 2020 Jan-Jun;10(1):149-157.
37. Joshi H, Pandya J. 3D IMAGING AND CBCT: A RISING TREND IN DENTISTRY AND ORTHODONTICS [Internet]. *International Research Journal of Modernization in Engineering Technology and Science.* Volume:03/Issue:03/March-2021 [pristupljeno 27.5.2022]
Dostupno na:
https://www.irjmets.com/uploadedfiles/paper/volume3/issue_3_march_2021/6581/1628083278.pdf
38. Benavides E, et al. Use of Cone Beam Computed Tomography in Implant Dentistry, *Implant Dentistry: April 2012 - Volume 21 - Issue 2 - p 78-86*

39. Garlapati K, Babu DBG, Chaitanya NCSK, Guduru H, Rembers A, Soni P. Evaluation of Preference and Purpose of Utilisation of Cone Beam Computed Tomography (CBCT) Compared to Orthopantomogram (OPG) by Dental Practitioners - A Cross-Sectional Study. *Pol J Radiol*. 2017 May 4;82:248-251.
40. Pavlovic ZR, Milanovic P, Vasiljevic M, Jovicic N, Arnaut A, Colic D, Petrovic M, Stevanovic M, Selakovic D, Rosic G. Assessment of Maxillary Molars Interradicular Septum Morphological Characteristics as Criteria for Ideal Immediate Implant Placement-The Advantages of Cone Beam Computed Tomography Analysis. *Diagnostics (Basel)*. 2022 Apr 16;12(4):1010.
41. Issrani R, Prabhu N, Sghaireen M, Alshubrmi HR, Alanazi AM, Alkhalaf ZA, Alnusayri MO, Aljohani FM, Khan ZA. Comparison of Digital OPG and CBCT in Assessment of Risk Factors Associated with Inferior Nerve Injury during Mandibular Third Molar Surgery. *Diagnostics (Basel)*. 2021 Dec 6;11(12):2282.
42. The role of CBCT in implant dentistry: uses, benefits and limitations. *Br Dent J* **228**, 560–561 (2020). [pristupljeno 1.6.2022]
Dostupno na: <https://www.nature.com/articles/s41415-020-1522-x>
43. Acar B, Kamburoğlu K. Use of cone beam computed tomography in periodontology. *World J Radiol*. 2014 May 28;6(5):139-47.
44. Sönmez G, Kamburoğlu K, Gülşahı A. Accuracy of high-resolution ultrasound (US) for gingival soft tissue thickness measurement in edentulous patients prior to implant placement. *Dentomaxillofac Radiol*. 2021 Jul 1;50(5):20200309.
45. Kim DG. Can dental cone beam computed tomography assess bone mineral density? *J Bone Metab*. 2014 May;21(2):117-26.
46. Terrabuio BR, Carvalho CG, Peralta-Mamani M, Santos PSDS, Rubira-Bullen IRF, Rubira CMF. Cone-beam computed tomography artifacts in the presence of dental implants and associated factors: an integrative review. *Imaging Sci Dent*. 2021 Jun;51(2):93-106.
47. Pauwels R, Stamatakis H, Bosmans H, Bogaerts R, Jacobs R, Horner K, Tsiklakis K; SEDENTEXCT Project Consortium. Quantification of metal artifacts on cone beam computed tomography images. *Clin Oral Implants Res*. 2013 Aug;24 Suppl A100:94-9.

48. Vahdani N, Moudi E, Ghobadi F, Mohammadi E, Bijani A, Haghanifar S. Evaluation of the Metal Artifact Caused by Dental Implants in Cone Beam Computed Tomography Images. *Maedica (Bucur)*. 2020 Jun;15(2):224-229.
49. Rios HF, Borgnakke WS, Benavides E. The Use of Cone-Beam Computed Tomography in Management of Patients Requiring Dental Implants: An American Academy of Periodontology Best Evidence Review. *J Periodontol*. 2017 Oct;88(10):946-959.

6. ŽIVOTOPIS

OPĆI PODATCI:

IME I PREZIME: Barbara Jurić

DATUM I MJESTO ROĐENJA: 31.1.2001., Sisak

MOBITEL: 0997981682

E-MAIL: barbarajuric31@gmail.com

OBRAZOVANJE:

Osnovna škola Katarina Zrinska, Mečenčani, 2007.-2015.

Srednja škola Ivana Trnskoga, opća gimnazija, Hrvatska Kostajnica, 2015.-2019.

Sveučilište u Splitu, Sveučilišni odjel zdravstvenih studija: Radiološka tehnologija,
2019.-2022.