

# Sigurnost uporabe gadolinijских kontrastnih sredstava u trudnoći i dojenju

---

**Smiljanić, Mia**

**Undergraduate thesis / Završni rad**

**2022**

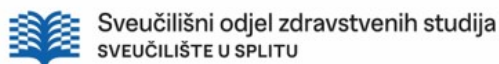*Degree Grantor / Ustanova koja je dodijelila akademski / stručni stupanj:* **University of Split / Sveučilište u Splitu**

*Permanent link / Trajna poveznica:* <https://um.nsk.hr/um:nbn:hr:176:082853>

*Rights / Prava:* [In copyright](#) / [Zaštićeno autorskim pravom.](#)

*Download date / Datum preuzimanja:* **2024-11-25**

*Repository / Repozitorij:*



[Repository of the University Department for Health Studies, University of Split](#)



SVEUČILIŠTE U SPLITU

Podružnica

SVEUČILIŠNI ODJEL ZDRAVSTVENIH STUDIJA

PREDDIPLOMSKI SVEUČILIŠNI STUDIJ

RADIOLOŠKA TEHNOLOGIJA

**Mia Smiljanić**

**SIGURNOST UPORABE GADOLINIJSKIH KONTRASTNIH  
SREDSTAVA U TRUDNOĆI I DOJENJU**

**Završni rad**

Split, 2022.

SVEUČILIŠTE U SPLITU

Podružnica

SVEUČILIŠNI ODJEL ZDRAVSTVENIH STUDIJA

PREDDIPLOMSKI SVEUČILIŠNI STUDIJ

RADIOLOŠKA TEHNOLOGIJA

**Mia Smiljanić**

**SIGURNOST UPORABE GADOLINIJSKIH KONTRASTNIH  
SREDSTAVA U TRUDNOĆI I DOJENJU**

**SAFE USE OF GADOLINIUM CONTRAST AGENTS  
DURING PREGNANCY AND LACTATION**

**Završni rad/ Bachelor's Thesis**

Mentor:

**dr. sc. Danijela Budimir Mršić, dr. med.**

Split, 2022.

## **ZAHVALA**

*Veliko hvala mentorici dr. sc. Danijeli Budimir Mršić, dr. med. na nesebičnoj pomoći i strpljenju prilikom izrade ovog završnog rada. Posebno se zahvaljujem svojoj obitelji koja mi je bila najveća podrška tijekom preddiplomskog studija. Hvala svima koji su bili dio ovog dijela mog životnog puta.*

## TEMELJNA DOKUMENTACIJSKA KARTICA

ZAVRŠNI RAD

Sveučilište u Splitu  
Sveučilišni odjel zdravstvenih studija  
Radiološka tehnologija

**Znanstveno područje:** Biomedicina i zdravstvo  
**Znanstveno polje:** Kliničke medicinske znanosti

**Mentor:** dr. sc. Danijela Budimir Mršić, dr. med.

### SIGURNOST UPORABE GADOLINIJSKIH KONTRASTNIH SREDSTAVA U TRUDNOĆI I DOJENJU

Mia Smiljanić, 611151

**Sažetak:** Razvoj magnetske rezonancije (MRI) omogućio je slikovni prikaz raznih patoloških stanja i promjena, uključujući i ona u trudnoći i dojenju. Indikacije za MRI u navedenoj populaciji odnose se na brojne opstetričke i neopstetričke uzroke majki, kao i na one fetusa, koje su mnogo rjeđe. S obzirom na to da je riječ o osjetljivoj, ali ne i visoko specifičnoj metodi, tijekom snimanja se rabe gadolinijska kontrastna sredstva. Primjena istih široko je rasprostranjena, čineći gotovo polovicu svih MRI snimanja, među kojima su i ona na trudnicama i dojiljama. Dokazi o učincima gadolinijskih kontrastnih sredstava na nastanak nefrogene sistemske fibroze, kao i spoznaja o taloženju, dovode u pitanje njihovu sigurnost kada se apliciraju navedenoj populaciji, što zahtijeva promišljenu procjenu koristi i rizika. Različite studije obrađene u ovom radu razmatraju sigurnosne i teoretske nedoumice, koje se primarno odnose na potencijalno štetne učinke gadolinija na fetus, kao i moguću retenciju istog u majčinom mlijeku. Rezultatima je utvrđen prolazak gadolinija kroz placentalnu barijeru, pri čemu su dospjele koncentracije u fetusu bile minimalne, a iste su se unutar nekoliko dana u potpunosti izlučile. Navedeno vrijedi i za različite majčine organe te majčino mlijeko. Unatoč relativno malom broju studija provedenih na ovu temu, trenutne preporuke odobravaju primjenu najmanje štetnih, makrocikličkih gadolinijskih kontrastnih sredstava u situacijama kada je to neizbježno, kao i nastavak dojenja nakon primjene istog.

**Ključne riječi:** magnetska rezonancija, gadolinijska kontrastna sredstva, trudnoća, dojenje.

**Rad sadrži:** 35 stranica, 7 slika, 2 tablice, 0 priloga, 38 literaturnih referenci.

**Jezik izvornika:** hrvatski

## BASIC DOCUMENTATION CARD

## BACHELOR THESIS

**University of Split**  
**University Department for Health Studies**  
**Radiology Technology**

**Scientific area:** Biomedicine and health care  
**Scientific field:** Clinical medical sciences

**Supervisor:** dr. sc. Danijela Budimir Mršić, dr. med.

### SAFE USE OF GADOLINIUM CONTRAST AGENTS DURING PREGNANCY AND LACTATION

Mia Smiljanić, 611151

**Summary:** The development of magnetic resonance imaging (MRI) has made it possible to visualize various pathological conditions and changes, including those in pregnancy and lactation. Indications for MRI in this population refer to a number of maternal obstetric and non-obstetric causes, as well as those of the fetus, which are much rarer. Since this is a sensitive but not highly specific method, gadolinium-based contrast agents (GBCAs) are used. The use of GBCA is widespread, accounting for almost half of all MRI examinations, including those on pregnant and lactating women. Evidence of the effects of GBCA on nephrogenic systemic fibrosis formation, as well as knowledge of deposition, calls into question their safety when administered to a specified population, which requires a thoughtful benefit-risk assessment. The various studies discussed in this paper consider safety and theoretical ambiguities that primarily relate to the potentially harmful effects of GBCA on the fetus, as well as the possible its retention in breast milk. The results showed the passage of gadolinium through the placental barrier, with the concentrations in the fetus being minimal, and they were completely excreted within a few days. This also applied to various mother organs and breast milk. Despite the relatively small number of studies conducted on this topic, current recommendations approve the use of the least harmful, macrocyclic GBCA in situations where it is unavoidable, as well as the continuation of breastfeeding after its application.

**Keywords:** magnetic resonance imaging, gadolinium-based contrast agents, pregnancy, lactation.

**Thesis contains:** 35 pages, 7 figures, 2 tables, 0 supplements, 38 references.

**Original in:** Croatian

# SADRŽAJ

Sažetak:.....	I
Summary:.....	II
SADRŽAJ.....	III
1. UVOD.....	1
1.1. MAGNETSKA REZONANCIJA.....	1
1.1.1. Građa uređaja.....	1
1.1.2. Princip rada.....	3
1.1.3. Indikacije i sigurnost u trudnoći i dojenju.....	4
1.2. GADOLINIJSKA KONTRASTNA SREDSTVA.....	6
1.2.1. Povijesni razvoj.....	7
1.2.2. Građa.....	8
1.2.3. Podjela.....	9
1.2.4. Farmakodinamika.....	10
1.2.5. Farmakokinetika.....	11
1.2.6. Doziranje.....	12
1.2.7. Nuspojave.....	13
2. CILJ RADA.....	15
3. RASPRAVA.....	16
3.1. GADOLINIJSKA KONTRASTNA SREDSTVA U TRUDNOĆI I DOJENJU.....	16
3.1.1. Istraživanja na životinjama.....	16
3.1.2. Istraživanja na ljudima.....	23
3.1.3. Trenutačne smjernice.....	27
4. ZAKLJUČAK.....	29
5. LITERATURA.....	30
6. ŽIVOTOPIS.....	34

# 1. UVOD

## 1.1. MAGNETSKA REZONANCIJA

Magnetska rezonancija, MRI (engl. *Magnetic Resonance Imaging*) je dijagnostička radiološka metoda koja upotrebljava snažno magnetsko polje s radiovalovima za dobivanje detaljnog slikovnog presjeka unutarnjih organa i struktura u tri glavne anatomske ravnine (sagitalna, koronarna, transverzalna). U odnosu na radiografiju ili kompjutoriziranu tomografiju, CT (engl. *Computed Tomography*), MRI je neinvazivna i sigurna metoda oslikavanja, za čiji nastanak slike nije potrebna upotreba štetnog ionizirajućeg zračenja. Razvoj MRI predstavlja veliku prekretnicu u medicini. Primjenjuje se za preglede gotovo svih dijelova tijela, a najčešće koljena, mozga, kralježnice, dojke te mekih tkiva i unutarnjih organa [1, 2].

### 1.1.1. Građa uređaja

MRI uređaj je građen od nekoliko dijelova, a svaki od njih predstavlja važnu komponentu za nastanak slikovnog dijagnostičkog zapisa. To su:

- ⇒ glavni magnet s kućištem uređaja u kojem leži pacijent
- ⇒ gradijentni magnet
- ⇒ radiofrekventna zavojnica
- ⇒ računalo za izračunavanje i pohranu podataka
- ⇒ laser kamera za slikovni zapis pregleda
- ⇒ video nadzor pacijenta
- ⇒ automatski injektor (Slika 1).

Magnet, dominantni dio MRI uređaja, osigurava jačinu, stabilnost i uniformnost magnetskog polja. [3]. Prema jakosti magnetskog polja, koja se izražava u jedinici T (Tesla), MRI uređaji se dijele na uređaje niske jakosti (0,1 – 0,3 T), uređaje srednje jakosti (0,5 – 1 T) i na uređaje visoke jakosti (1,5 – 9 T). Prema građi, magneti se dijele na permanentne, vodljive i

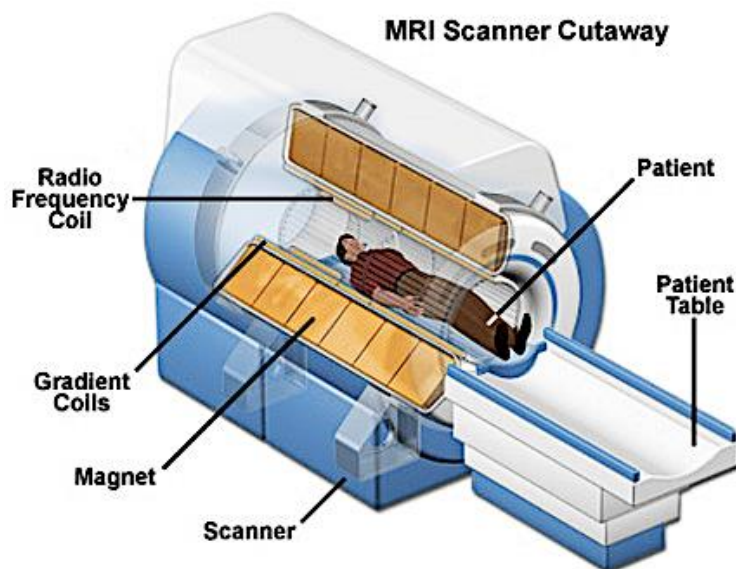


supravodljive. U dijagnostičkoj primjeni su najvećim dijelom uređaji supravodljivog tipa, jakosti 0,2 – 3T [4].

Za nastanak MRI slike, potrebna je primjena gradijentnih polja uzduž svake od tri glavne ravnine (X;Y;Z). Gradijentne zavojnice i gradijentna pojačala su jedne od najvažnijih komponenti MRI uređaja. Odgovorne su za odabir smjera snimanja i pojedinog sloja u snimanom volumenu te za određivanje debljine i prostorne lokalizacije sloja [4, 5].

Radiofrekventne, RF (engl. *Radiofrequency*) zavojnice predstavljaju odašiljače i prijemnike RF pulsa. Oblikuju se s obzirom na snimani dio tijela, čime se ostvaruje bolji prijem malih količina signala. Kvalitetniji signal i slikovni prikaz se postižu prislanjanjem zavojnica što bliže tijelu.

Računalni sustav čine računalo, koje povezuje rad svih sustava i podsustava u jednu cjelinu, upravlja radom uređaja te obrađuje digitalne podatke, i jedna ili više radnih stanica. Dobiveni digitalni podaci se pohranjuju u privremenu ili trajnu memoriju [5].



Slika 1. Građa MRI uređaja

Izvor: <https://snc2dmri.weebly.com/uploads/2/4/5/6/24569353/7752085.jpg?438>

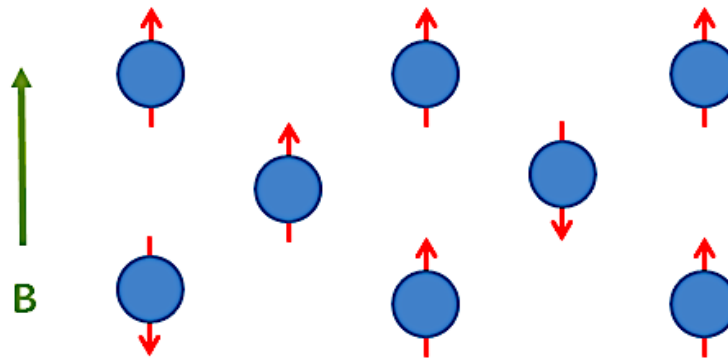
### 1.1.2. Princip rada

MRI se temelji na principima nuklearne magnetske rezonancije, NMR (engl. *Nuclear Magnetic Resonance*), spektroskopske metode koja se primjenjivala u svrhu kemijske i fizikalne analize molekula. Zasniva se na apsorpciji i emisiji energije RF valova elektromagnetskog spektra, čijim djelovanjem nastaje MRI signal.

Jezgra atoma vodika je građena od samo jednog protona i predstavlja najčešće korištenu jezgru u oslikavanju MRI. Navedeno implicira da je MRI oslikavanje protona vodika. Prema zakonu elektromagnetizma, magnetsko polje nastaje oko električki nabijene čestice u gibanju. S obzirom na to da se jezgra vodika giba, proizvodi malo, ali značajno magnetsko polje, odnosno označava maleni magnet. Temeljna karakteristika magneta jezgre vodika je postojanje sjevernog i južnog pola, čija osovina predstavlja magnetski moment. Magnetskom momentu pridonosi i magnetski spin. Spin označava vrtnju oko vlastite osovine, a dvije čestice suprotnih magnetskih spinova se međusobno poništavaju.

Magnetiziranje iona vodika se postiže dovođenjem snažnog magnetskog polja izvana. Tada se oko polovine protona postavi paralelno, odnosno u smjeru magnetskog polja, dok se druga polovina postavi antiparalelno, u smjeru suprotnom od smjera magnetskog polja (Slika 2). Na navedeni način se većina protona međusobno poništi, no veći broj njih se ipak postavi paralelno, što rezultira nastankom magnetskog polja i magnetizacijskog vektora. S obzirom na to da protoni vodika u magnetskom polju ne proizvode MRI signal, potrebno je djelovanje RF pulsa na magnetski moment. RF puls otklanja protone vodika iz longitudinalne u transverzalnu ravninu te postavlja magnetizacijske vektore svih jezgara vodika u istom magnetskom polju u istu fazu.

Prestanak djelovanja RF pulsa obilježen je povratkom magnetizacijskog vektora iz transverzalne ravnine u longitudinalnu ravninu, odnosno T1 relaksacijom. Istovremeno dolazi do T2 relaksacije, koja predstavlja gubitak vrtnje magnetizacijskih vektora pojedinih vodikovih jezgara. Prekidom RF pulsa dolazi do povratka protona u prvobitno stanje, pri čemu se oslobađa energija u obliku topline i RF valova. Emitirani RF val se detektira pomoću prijemnih zavojnica. To predstavlja MRI signal [5].



Slika 2. Paralelni i antiparalelni poredak protona vodik u odnosu na magnetsko polje

Izvor: <https://bio.groups.et.byu.net/mriTutorialsMedia/Aligned.PNG>

### 1.1.3. Indikacije i sigurnost u trudnoći i dojenju

MRI, uz ultrazvuk, UZV (engl. *Ultrasound*) kao primarnu metodu izbora, predstavlja najčešće korišten dijagnostički modalitet snimanja tijekom trudnoće. Obje metode ne zahtijevaju uporabu štetnog ionizirajućeg zračenja pa su pogodne za procjenu stanja trudnice i fetusa. Uz izvrsnu prostornu i kontrastnu rezoluciju za detekciju patoloških stanja, MRI nudi mogućnost prikaza većeg broja anatomskih detalja. S obzirom na to da povećava dijagnostičku točnost, preporuča se u slučajevima kada UZV pruži nejasne i nedostatne dijagnostičke informacije.

Indikacije za MRI majke tijekom trudnoće dijele se na opstetričke i neopstetričke uzroke.







Opstetrički uzroci su:

- ⇒ abnormalno invazivna placenta
- ⇒ abrupcija placente
- ⇒ ruptura maternice
- ⇒ ciste jajnika/ torzija jajnika
- ⇒ ektopična trudnoća
- ⇒ degenerirajući leiomiom
- ⇒ dilatacija gonadalnih vena
- ⇒ neoplazija

Neopstetrički uzroci su:

- ⇒ akutni apendicitis
- ⇒ patologija gušterače i žuči
- ⇒ urolitijaza
- ⇒ neurološka stanja
- ⇒ rak
- ⇒ opstrukcija crijeva
- ⇒ upalna bolest crijeva [6].

Indikacije za MRI fetusa su mnogo rjeđe. Pretežito se odnose na anomalije središnjeg živčanog sustava, glave i vrata, kralježnice, toraksa, abdomena, urogenitalnog trakta te udova (Slika 3) [7].

Most common use of MRI for pregnant women		
Non-obstetrical	Obstetrical	Fetal
 Appendicitis	 Placental adhesion disorders or abruption	 Brain abnormalities
 Urolithiasis	 Uterine rupture	
 Breast cancer		

Slika 3. Najčešće indikacije za MRI trudnica i fetusa

Izvor: [https://www.mdpi.com/sci/sci-04-00011/article\\_deploy/html/images/sci-04-00011-g001-550.jpg](https://www.mdpi.com/sci/sci-04-00011/article_deploy/html/images/sci-04-00011-g001-550.jpg)

Rizici za trudnice povezani s primjenom MRI su jednaki kao i za osobe koje nisu trudne. Ističe se jedno sigurnosno razmatranje za opstetričke pacijentice, a odnosi se na produljeno ležeći položaj tijekom dijagnostičkog snimanja. U navedenom položaju postoji rizik od kompresije donje šuplje vene, što kod gravidne maternice značajne veličine može

uzrokovati hipotenziju. Iz tog razloga se preporuča postaviti pacijenticu u bočni kosi ili bočni dekubitalni položaj [7].

Poznato je da MRI može imati negativan učinak na stanicu, koji je rezultat djelovanja statičkih magnetskih polja, vremenski promjenjivih magnetskih polja te RF impulsa.

Neki od štetnih teoretskih rizika MRI za fetus su:

- ⇒ teratogeneza
- ⇒ zagrijavanje tkiva
- ⇒ akustička oštećenja

Iako se do danas ne navode specifične posljedice za fetuse izložene MRI bez primjene kontrastnog sredstva (KS), teoretski rizici tijekom prvog tromjesečja uključuju poremećaj stanične proliferacije, migracije ili diferencijacije te oštećenja stanica ili organskih sustava zbog zagrijavanja. Teoretski rizik povezan sa drugim i trećim tromjesečjem se odnosi na oštećenje sluha fetusa uslijed brzog prebacivanja gradijentnih polja i stvaranja visoke akustičke buke u neposrednoj blizini trudnice ili fetusa. Kao i za prvo tromjesečje, ne postoje istraživanja koja povezuju direktan učinak MRI na oštećenje sluha ljudskog fetusa [8].

S obzirom na navedeno, tijekom prvog tromjesečja se preporuča ograničiti primjenu MRI isključivo na hitne indikacije za trudnicu. Nenamjerno izlaganje MRI tijekom ovog perioda zasada nije povezano s dugotrajnim posljedicama te ne predstavlja kliničku zabrinutost. MRI fetusa se smatra sigurnom u drugom i trećem tromjesečju [7]. Osim spomenutih, sigurnosna razmatranja primjene MRI u trudnoći i dojenju se odnose i na aplikaciju gadolinijskih KS, GBCA (eng. *Gadolinium-Based Contrast Agents*), o čemu će se pisati kasnije.

## **1.2. GADOLINIJSKA KONTRASTNA SREDSTVA**

MRI je izrazito osjetljiva, ali ne i visoko specifična metoda. S ciljem povećanja specifičnosti iste, rabe se KS [5]. KS su tvari koje naglašavaju kontrastnost između magnetski sličnih, a histološki različitih struktura. Aplikiraju se u oko 50% MRI snimanja. Za razliku od radiografskih jodnih, KS u MRI karakterizira neizravan učinak. Navedeno

podrazumijeva prenošenje učinka svakog pojedinog metala na okolne protone, odnosno oslikavanje protona vode, a ne kontrasta. KS u MRI su metali s nesparenim elektroni ma, čija je uloga ubrzavanje relaksacije vodikovih protona u tijelu, što u konačnici rezultira skraćivanjem vremena relaksacije T1 i T2.

Razlikuju se prema:

- ⇒ magnetskim svojstvima – paramagnetska, superparamagnetska
- ⇒ kemijskom sastavu – gadolinij, mangan, željezo
- ⇒ načinu aplikacije – intravenski, enteralno, lokalno
- ⇒ biodistribuciji i primjeni – ekstracelularna, krvožilna, organ-specifična [9].

Prvi put aplicirani 1981. godine, MRI kontrasti se svakodnevno primjenjuju u praćenju učinkovitosti terapije, prikazu krvnih žila te dijagnostici novotvorina, upala, multiple skleroze i svih nerazjašnjenih promjena na nativnim snimkama. Najčešće korišteno među njima je pozitivno paramagnetsko KS – gadolinij [5, 9].

### **1.2.1. Povijesni razvoj**

Zahvaljujući posjedovanju različitih magnetskih svojstava, MRI nudi mogućnost prikaza kontrasta između brojnih struktura. No, vrlo brzo nakon otkrića uređaja za MRI, ustanovljeno je da paramagnetski ioni dodatno naglašavaju razlikovanje istih [10]. Uslijedila su istraživanja s ciljem pronalaska pogodnih paramagnetskih iona dovoljno stabilnih za kliničku primjenu u obliku KS za MRI, a kao najprikladniji, 1982. godine, prikazani su ioni bakra, kroma, željeza, mangana i gadolinija.

Ion gadolinija predstavljen je najučinkovitijim paramagnetskim ionom, a razlog tome je njegov izrazito snažan učinak na skraćivanje vremena relaksacije T1 i T2. Uzevši u obzir efikasnost iona gadolinija, Schering je 1984. godine podnio prvu patentnu prijavu za MRI KS pod nazivom gadopentetat, tvorničkog naziva Magnevist. Iste godine primijenjen je intravenski za potrebe MRI pacijenata s tumorima mozga, jetre i mokraćnog mjehura. 1985. godine započeta su daljnja klinička ispitivanja, koja su 1988. godine rezultirala odobrenjem gadopentetata u kliničkoj praksi na području SAD – a, Njemačke i Japana. Inicijalno je odobren od strane Američke agencije za hranu i lijekove, FDA (engl. *Food and Drug*

*Administration*) isključivo za MRI središnjeg živčanog sustava, no pet godina kasnije dozvola je obuhvatila MRI preglede čitavog tijela, izuzev srca [10, 11].

Uvođenjem gadopentetata, brzo se proširila primjena kontrasta u MRI pregledima. Uskoro je uslijedio razvoj, a potom i odobrenje za kliničku primjenu, pet drugih GBCA karakteriziranih istom distribucijom i eliminacijom putem bubrega poput gadopentetata; gadoterat (1989. godine), gadoteridol (1992. godine), gadodiamid (1993. godine), gadobutrol (1998. godine) i gadoversetamid (1999. godine).

Odobrenje gadobenata (1998. godine) te gadoksetinske kiseline (2005. godine) omogućilo je uvođenje dva nova KS različita od ostalih GBCA prema biodistribuciji i primjeni; osim do tada korištenih ekstracelularnih, navedena KS su i specifična za jetru. Treća proizvedena skupina KS karakterizirana je ostankom u cirkulaciji određeno vrijeme nakon intravenske aplikacije, a predstavnik iste je gadofosveset [10].

Od uvođenja prvog GBCA 1988. godine, aplicirano je više od 450 milijuna doza istog, a primjenjuje se tijekom otprilike 30 milijuna MRI pregleda godišnje [11].

### **1.2.2. Građa**

Gadolinij je kemijski element rijetkih zemalja iz skupine lantanoida. Sadrži 7 nesparenih elektrona, a svaki od njih posjeduje magnetski moment mnogo veći od magnetskog momenta protona vode. Pripada skupini pozitivnih paramagnetskih KS. U MRI se primjenjuje u obliku gadolinijevog (III) iona. Jedna od najvažnijih karakteristika gadolinija je visoka toksičnost u slobodnom ionskom obliku, stoga se GBCA sastoje od složenih molekula povezanih kemijskim vezama, formiranima između MRI aktivnog iona gadolinija i molekule nosača koja ga okružuje tvoreći kelat. Kelacija omogućava smanjenje toksičnosti gadolinija, uz zadržavanje njegovih kontrastnih svojstava [9, 12, 13, 14].

Prema kemijskoj strukturi, GBCA se dijele na:

⇒ linearne spojeve

⇒ makrocikličke spojeve

U makrocikličkim spojevima, ion gadolinija se nalazi zarobljen u molekulskoj šupljini unutar kelata, dok je u linearnim spojevima omotan produljenim organskim ligandom.

Navedeni spojevi mogu biti:

- ⇒ ionski spojevi
- ⇒ neionski spojevi

Linearni ionski spojevi su gadopentetat, gadobenat, gadoksetat i gadofosveset. Makrociklički ionski spoj je gadoterat. Linearni neionski spojevi su gadodiamid i gadoversetamid, a makrociklički neionski spojevi gadobutrol i gadoteridol (Tablica 1). Makrociklička KS omogućavaju niži stupanj disocijacije slobodnog iona gadolinija, što ih ujedno čini i stabilnijima. Najmanju molekularnu stabilnost ima neionsko linearno KS [12, 15].

Tablica 1. Podjela GBCA prema kemijskoj strukturi [9]

<b>Generičko ime</b>	<b>Struktura</b>
Gadodiamid	Linearno neionsko
Gadoversetamid	Linearno neionsko
Gadopentetat	Linearno ionsko
Gadobenat	Linearno ionsko
Gadoksetat	Linearno ionsko
Gadofosveset	Linearno ionsko
Gadoterat	Macrocikličko ionsko
Gadobutrol	Makrocikličko neionsko
Gadoteridol	Makrocikličko neionsko

### 1.2.3. Podjela

S obzirom na biodistribuciju i primjenu, razlikuju se:

- ⇒ ekstracelularna (izvanstanična) GBCA
- ⇒ krvožilna GBCA
- ⇒ organ – specifična GBCA

Najčešće korišteni među njima su izvanstanični gadolinijski kelati: gadoterat (Dotarem), gadobutrol (Gadovist), gadopentetat (Magnevist), gadodiamid (Omniscan), gadoversetamid (OptiMARK) i gadoteridol (ProHance).



Krvožilna GBCA, upotrebljavana za MRA snimanja, klasificiraju se na ona vezana za albumin – gadofosveset (Ablavar, Vasovist) te na polimerne gadolinijske komplekse (Gadomelitol i Gadomer 17).

Organ – specifična GBCA se primjenjuju u hepatobilijarnom sustavu u obliku visokorelaxivnog gadolinija. To su gadoksetat (Primovist u EU, Eovist u SAD) i gadobenat (Multihance) (Tablica 2) [9].

Tablica 2. Podjela GBCA prema biodistribuciji i primjeni [9]

<b>Generičko ime</b>	<b>Tvorničko ime</b>	<b>Skupina</b>
Gadoterat	Dotarem	Ekstracelularno
Gadobutrol	Gadovist	Ekstracelularno
Gadopentetat	Magnevist	Ekstracelularno
Gadodiamid	Omniscan	Ekstracelularno
Gadoversetamid	Optimark	Ekstracelularno
Gadoteridol	ProHance	Ekstracelularno
Gadofosveset	Ablavar/Vasovist	Krvožilno
Gadoksetat	Eovist/Primovist	Hepatobilijarno
Gadobenat	MultiHance	Hepatobilijarno

#### 1.2.4. Farmakodinamika

Intenzitet signala tkiva tijekom MRI snimanja ovisi o relaksivnosti protona vode. Djelovanje gadolinija je usmjereno na skraćivanje T1, T2 i T2\* susjednih protona vode. Prisutnost istog čini magnetsko polje jačim. Njegove toplinske vibracije proizvode oscilirajuće magnetsko polje, čime se ostvaruje stimulacija potrebna za brže otpuštanje energije, što rezultira skraćivanjem T1 vremena. Kraće T1 vrijeme djeluje na povećanje, a kraće T2 vrijeme na smanjenje intenziteta signala. Pri manjim dijagnostičkim dozama, učinak gadolinija je mnogo izraženiji na T1, dok kod primjene velikih doza prevladava učinak na T2. Postkontrastna MRI snimanja su isključivo T1 sekvence na kojima se tkiva, u kojima se nalazi kontrast, prikazu hiperintenzivno [9, 12].

### 1.2.5. Farmakokinetika

Farmakokinetika gadolinijskih kelata je slična onoj jodnih KS u CT (intravaskularno – intersticij – minimalno intracelularno). GBCA se uobičajeno apliciraju intravenski ili enteralno. S obzirom na to da su hidrofilna, ne prolaze intaktnu krvno-moždanu barijeru. Ne metaboliziraju se u jetri, a eliminiraju se procesom glomerularne filtracije, i to 80% u prva 3h, a > 94% unutar 24h [9].

Prva uvedena u kliničku primjenu, ekstracelularna GBCA su nespecifična, građena od kelata koji čvrsto inkapsulira gadolinijski ligand. Na taj se način sprječava stanična apsorpcija i potiče eliminacija putem bubrega procesom glomerularne filtracije. Izvanstanični gadolinijski kelati ne ulaze u stanice, već ostaju u ekstracelularnom prostoru. Karakterizira ih brza distribucija kroz vaskularni prostor te ulazak u ekstracelularni, odnosno intersticijski prostor. Uglavnom se eliminiraju putem bubrega. Ukoliko pacijent ima normalnu bubrežnu funkciju, poluživot u plazmi iznosi 1,5 h, dok je u pacijenata s oštećenom bubrežnom funkcijom prisutna odgođena eliminacija zbog nakupljanja ekstracelularnog kontrasta u inače kontrastu nedostupnim anatomskim odjeljcima, poput cerebrosposinalnog likvora i subarahnoidalnog prostora. Navedeni gadolinijski kelati se ne vežu za proteine plazme.

Krvožilni gadolinijski spojevi su intravaskularna KS koja ostaju mnogo dulje u intravaskularnom prostoru te se, u odnosu na ekstracelularne gadolinijske kelate, sporije eliminiraju. Predstavnik skupine je linearni, ionski kelat pod nazivom gadofosveset. 90 % navedenog gadolinijskog kelata se veže za albumine, što rezultira distribucijom istog isključivo u intravaskularnom prostoru. Eliminacija se pretežito vrši putem bubrega (95%) , a samo 5% se izlučuje fecesom. Spomenuto vezivanje na albumin omogućuje veći poluživot u plazmi u odnosu na izvanstanične kelate te iznosi 2-3 h. Ovi gadolinijski spojevi se ne proizvode od 2017. godine zbog slabe prodaje [9, 12, 13].

Organ-specifična KS su visoko relaksivni spojevi gadolinija. Naziv organ-specifični podrazumijeva ulazak u hepatocyte u odgođenoj (hepatobilijarnoj) fazi, što rezultira time da se dijelom izlučuju jetrom, a dijelom bubrezima. Eliminacijom u bilijarni sustav ostaju potpuno nepromijenjeni. Navedeno čini hepatobilijarna GBCA pogodnima za procjenu

potencijalnih ozljeda žučnih kanala te detekciju žarišnih lezija jetre. U odnosu na zatajenje bubrega, zatajenje jetre ne produžuje poluživot ovih spojeva u plazmi. Apsorpcija u hepatocite vrši se putem OATP1 transportera, koji ujedno ima i ulogu prijenosnika bilirubina. Oslikavanje jetrenih lezija ovisi i o funkcionalnim hepatocitima, dok je oslikavanje žučnih vodova povezano s ekskrecijom u žuči [9, 12]. Prethodno spomenuti gadobenat se vrlo slabo i prolazno veže za proteine (<5%), a pretežito se eliminira putem bubrega (>95 %), dok ostatak od oko 4-5% ulazi u hepatocite. Upotrebljava se za hepatobilijarno oslikavanje, vaskularni sustav i abdomen. Gadoksetat se u većem postotku veže za proteine (<10%). Karakterizira ga gotovo podjednaka jetrena i bubrežna ekskrecija (~50% svaka). U odnosu na gadobenat, intenzivnije oslikava jetreni parenhim. Koristi se isključivo za hepatobilijarno oslikavanje [9].

#### **1.2.6. Doziranje**

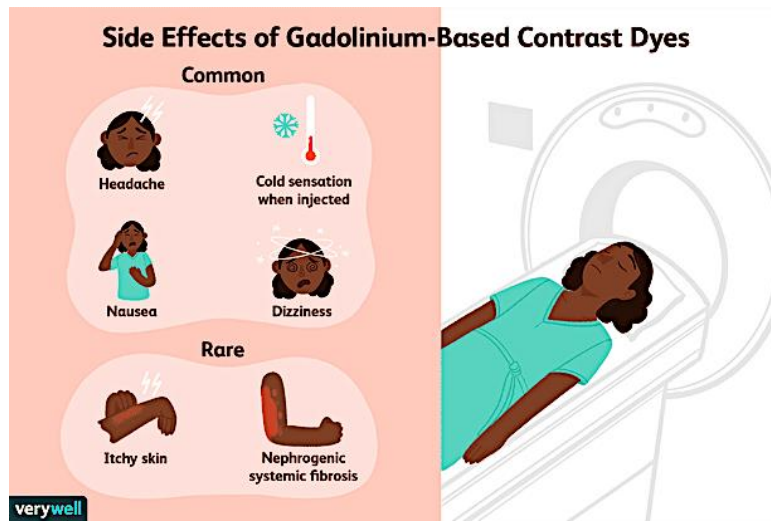
GBCA se apliciraju u mnogo nižoj dozi nego jodna KS, a razlog tome je utjecaj molekule gadolinija na veliki broj susjednih protona. Preporuka je uporaba najmanje moguće doze koja će rezultirati dovoljno kvalitetnom dijagnostičkom slikom [12]. Standardna doza za odrasle iznosi 0,1 mmol/kg, što odgovara 0,2 ml/kg tjelesne težine. Više doze (0,2-0,3 mmol/kg) koriste se za MRI angiografiju te detekciju cerebralnih metastaza, iako je navedena primjena posljednjih godina sve rjeđa. Maksimalna doza je 20 mL ukupno. Kod krvožilnih gadolinijskih spojeva, standardna doza za MRA iznosi 0,03 mmol/kg, uz napomenu da ih je potrebno aplicirati sporije od ekstracelularnih gadolinijskih kelata. Doza za organ – specifične GBCA je najniža, jer je riječ o visokorelaksivnim spojevima koji zbog navedenog svojstva ostvaruju učinak i pri minimalnim dozama. Tako je preporučena doza za Primovist (Eovist) 0,025 mmol/kg. Kod djece se primjenjuju (ne)ionski makrociklički gadolinijski kelati u dozi od 0,1 mmol/kg [9].

### 1.2.7. Nuspojave

Nuspojave GBCA su rjeđe i blaže (0,1 – 2%) u odnosu na jedna KS. Dijele se na akutne i neakutne.

Akutne nuspojave su glavobolja, hladnoća ili vrućina na mjestu aplikacije, mučnina i vrtoglavica. Javljaju se često, ali su izrazito blage pa ne predstavljaju opasnost. Vrlo rijetko, u oko 1 od 1000 pacijenata, nekoliko min nakon aplikacije kontrasta, može se pojaviti kožni osip popraćen svrbežom (Slika 4). Iako se u većine smiri unutar sat vremena, ponekad može rezultirati nastankom ozbiljne alergijske reakcije. Teške anafilaktičke reakcije javljaju se u oko 1 na 100 000 apliciranih doza, a prezentiraju se otežanim disanjem te oticanjem usta i usana. Potrebno je naglasiti da prethodno navedene nuspojave ne ovise o izboru gadolinijskog kontrasta [9, 14, 16].

Neakutne nuspojave su taloženje u mozgu, taloženje u drugim organima i nefrogena sistemska fibroza. Taloženje gadolinija u mozgu se obično povezuje s višestrukim aplikacijama linearnih gadolinijskih spojeva, no mogu ga uzrokovati i makrociklički gadolinijski spojevi. Osim u mozgu, gadolinij se može taložiti i u jetri i kostima, što trenutno ne predstavlja klinički značaj. Taloženje gadolinija u ovim područjima nije detektabilno MRI-om, već isključivo biopsijom. Nefrogena sistemska fibroza (NSF) je karakteristična nuspojava gadolinijskih kelata. Izrazito je rijetka, a pojavljuje se isključivo u pacijenata s oštećenom bubrežnom funkcijom. Zbog oštećene bubrežne funkcije, onemogućeno je brzo izlučivanje gadolinijskih kelata te je povećana mogućnost oslobađanja slobodnog iona gadolinija koji se potom taloži u različitim tkivima. Kao i kod taloženja gadolinija u mozgu, nastanak NSF se povezuje s primjenom linearnih gadolinijskih spojeva, a najviše slučajeva je povezano s uporabom gadodiamida. Pretežito se javlja nekoliko dana do nekoliko mjeseci nakon aplikacije gadolinija, no ponekad i do godinu dana. NSF se prezentira ranim simptomima poput svrbeža, eritema i boli u nogama, a slijedi ih formiranje fibroze koja zahvaća kožu i potkožno tkivo, što rezultira nastankom kontraktura. Moguća je i fibroza zglobova, mišića, pluća, jednjaka, testisa te srca [9].



Slika 4. Nuspojave GBCA

Izvor:

[https://www.verywellhealth.com/thmb/IIVdOeN9L\\_6xauecJpH55MD8Xbg=/614x0/filters:no\\_upscale\(\):max\\_bytes\(150000\):strip\\_icc\(\)/headaches-after-mri-scans-3972534-0c6f1dcd209f4c08bd76e71d008c059b.png](https://www.verywellhealth.com/thmb/IIVdOeN9L_6xauecJpH55MD8Xbg=/614x0/filters:no_upscale():max_bytes(150000):strip_icc()/headaches-after-mri-scans-3972534-0c6f1dcd209f4c08bd76e71d008c059b.png)

## **2. CILJ RADA**

Cilj ovog rada je definirati sigurnosne okvire primjene GBCA u trudnoći i dojenju na temelju:

1. pregleda publiciranih istraživanja *in vitro* učinka na trudnim modelima životinja
2. pregleda publiciranih studija na ljudima (originalna istraživanja i pregledni članci)
3. prikaza trenutačnih smjernica

## **3. RASPRAVA**

### **3.1. GADOLINIJSKA KONTRASTNA SREDSTVA U TRUDNOĆI I DOJENJU**

Primjena GBCA je izuzetno važna, čineći gotovo polovicu svih provedenih MRI ispitivanja. S obzirom na to da je otprilike pola milijarde doza GBCA aplicirano diljem svijeta, smatra se da imaju ukupni pozitivni sigurnosni profil. Međutim, od 2006. godine zabrinutost o NSF i, u novije vrijeme, dokazi o taloženju GBCA su doveli do potrebe za razmatranjem primjene istih tek nakon promišljene procjene koristi i rizika. Prisutne su i brojne teoretske nedoumice o sigurnosti GBCA u trudnoći i dojenju koje se primarno odnose na retenciju, kao i mogućnost izlaganja fetusa GBCA, zbog sposobnosti istog da prijeđe placentalnu barijeru te uđe u fetalnu cirkulaciju i amnionsku tekućinu, gdje može ostati neograničeno. Navedene tvrdnje će se istražiti na nekoliko ljudskih i životinjskih primjera u nastavku rada [17, 18].

#### **3.1.1. Istraživanja na životinjama**

Provedeno je nekoliko istraživanja na životinjama (miševi, štakori, kunići, makakiji) s ciljem boljeg razumijevanja sigurnosti primjene GBCA u trudnoći i dojenju.

Mühler i sur. su istraživali materno-fetalnu farmakokinetiku gadoterat meglumina u miševa tijekom prvih 48 sati nakon aplikacije istog. Njihova eksperimentalna studija je uključivala 23 miša u 16. danu trudnoće, što odgovara trećem tromjesečju ljudske trudnoće. Svim miševima, osim četvorici koji su predstavljali kontrolnu skupinu, aplicirano je 0,5 mmol/kg gadoterat meglumina, koji je visoko stabilan gadolinijski spoj. S ciljem postizanja učinkovitijeg prijenosa kroz placentu, korištena je veća doza od one odobrene za kliničku primjenu kod ljudi. Nakon eutanizacije, od svakog miša su nasumično odabrane četiri fetoplacentarne jedinice. Koncentracija gadoterat meglumina u placenti je bila najveća 10 min nakon, a u fetusu i amnionskoj tekućini 30 min nakon aplikacije. U navedenim vremenima, placentе su sadržavale 0,15% aplicirane doze, a fetusi 0,077%, dok su 24 h nakon

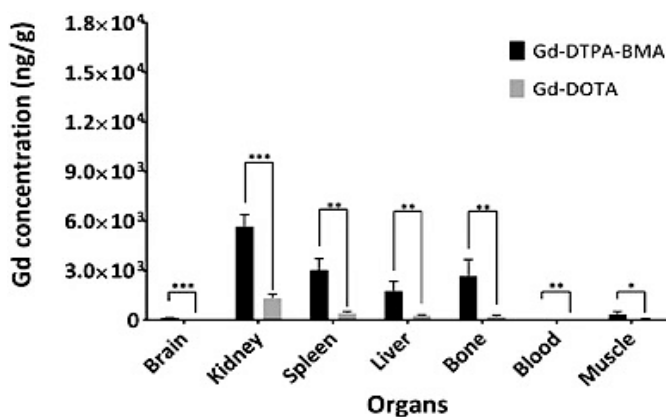
aplikacije, vrijednosti istih opale te su iznosile 0,016% za placentu i 0,006% za fetus. Zabilježeno je i poluvrijeme distribucije gadoterat meglumina u placenti (47 min), kao i poluvrijeme eliminacije (107 h), dok je poluvijek u fetusima iznosio 4 h, a u amnionskoj tekućini 5 h. Sveukupno, farmakokinetika gadoterat meglumina u placenti, fetusu i amnionskoj tekućini se značajno razlikovala. Rezultati Mühler i sur. pokazuju prolazak gadoterat meglumina kroz placentalnu barijeru te ulazak istog u fetalnu cirkulaciju, a potom i ekskreciju u amnionsku tekućinu, prije nego što se preraspodijelio majci, čime se smanjuje izloženost fetusa. Podaci o malim količinama detektiranim u fetusu, a koje su se unutar 2 dana u potpunosti uklonile, kao i anatomska sličnost između mišje i ljudske placentu, potiču daljnje studije na ljudima [19].

Slična studija je provedena i od strane Novak i sur., čiji je cilj bio procijeniti u kojoj mjeri gadopentetat dimeglumin prolazi kroz placentu. Njihovo istraživanje je uključivalo 8 gravidnih kunića u trećem tromjesečju trudnoće. Kunićima je aplicirano 0,1 mmol/kg gadopentetat dimeglumina, a nakon čega je najveća koncentracija istog izmjerena u placenti nakon 5 min. U organima fetusa su zabilježene vrlo niske koncentracije. Ostale su nepromijenjene u svim organima, osim u bubrezima, u kojima je zabilježeno povećanje (5 min nakon aplikacije;  $4,3 \pm 1,1 \mu\text{g/g}$ , 60 min nakon aplikacije;  $6,8 \pm 1,8 \mu\text{g/g}$ ). Novak i sur. su dokazali propusnost placentu za gadopentetat dimeglumin, kao i opadanje istog nakon postizanja vršne koncentracije, što je u skladu s rezultatima istraživanja Mühler i sur. Međutim, ova studija ipak naglašava mogući toksični učinak gadolinija na fetus [20].

Erdene i sur. su proučavali učinak trudnoće na retenciju apliciranog GBCA u organizmu majki i mladunčadi miševa. U istraživanju je korišteno 6 gravidnih miševa u 15. danu trudnoće i 9 negravidnih. Svim miševima su aplicirane dvije vrste GBCA, gadodiamid i gadoterat meglumin, u dozi od 2,0 mmol/kg i to na način da je 6 gravidnih miševa podijeljeno u dvije skupine, pri čemu je gadodiamid primijenjen jednoj (n=3), a gadoterat meglumin drugoj (n=3) skupini. KS su se aplicirala četiri uzastopna dana. Navedeni postupak je ponovljen i za skupinu miševa koji nisu bili gravidni, osim za trojicu iz kontrolne skupine. 28 dana nakon rođenja, odabrano je po dva mladunčeta od svake majke te su, zajedno s majkama, eutanizirani, a potom su od istih uzeti uzorci mozga, slezene, bubrega, jetre, kosti i krvi. Ženke koje nisu bile gravidne su tretirane na isti način. Na temelju dobivenih uzoraka,

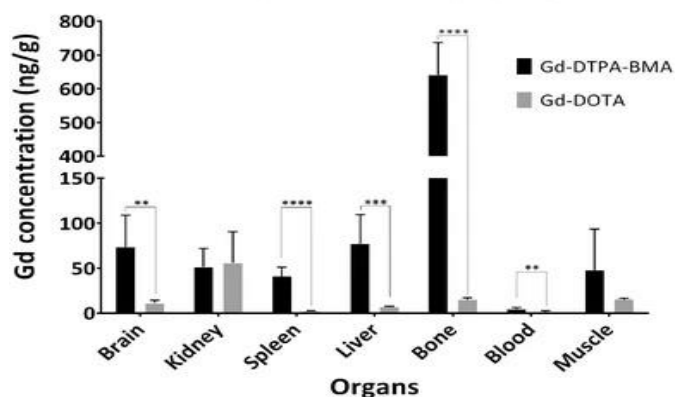


Erdene i sur. su ispitivali razliku u retenciji GBCA kod gravidnih miševa i onih koji to nisu te ovisnost iste o primjeni gadodiamida i gadoterat meglumina. Retencija je istraživana i u organima mladunčadi. Pokazano je da je retencija GBCA u organima majki bila znatno veća u skupini u kojoj je apliciran gadodiamid, u odnosu na onu s primijenjenim gadoterat megluminom (mozak i bubrezi,  $p < 0,001$ ; slezena, jetra, kost i krv,  $p < 0,01$ ; mišići,  $p < 0,05$ ) (Slika 5). Retencija u mozgu ( $p < 0,001$ ), bubrezima ( $p < 0,01$ ), jetri ( $p < 0,01$ ), kostima ( $p < 0,001$ ) i krvi ( $p < 0,001$ ) u skupini s apliciranim gadodiamidom je zabilježena nižom kod majki, nego kod onih koje to nisu bile, dok su u skupini u kojoj je primijenjen gadoterat meglumin uočene razlike u svim organima, osim u bubregu (slezena i krv,  $p < 0,001$ ; jetra i kosti,  $p < 0,01$ ; mozak i mišić,  $p < 0,05$ ). Razlike u retenciji između gadodiamida i gadoterat meglumina, detektirane su i kod sve ispitivane mladunčadi, točnije njih dvoje od svake majke, u području mozga ( $p < 0,01$ ), slezene ( $p < 0,0001$ ), jetre ( $p < 0,001$ ), kostiju ( $p < 0,0001$ ) i krvi ( $p < 0,01$ ), dok u bubrezima i mišićima nisu zabilježene (Slika 6). Izračunati omjeri retencije GBCA između organa i mišića u mozgu mladunčeta (gadodiamid:  $2,0 \pm 0,2$ , gadoterat meglumin:  $0,7 \pm 0,0$ ) pokazali su se znatno većima u odnosu na one u mozgu majki (gadodiamid:  $0,4 \pm 0,1$  [ $p < 0,001$ ], gadoterat meglumin:  $0,1 \pm 0,0$  [ $p < 0,05$ ]). Na temelju navedenih podataka, Erdene i sur. su zaključili da trudnoća ima utjecaj na retenciju GBCA, posebice gadodiamida, u brojnim majčinim organima, kao i u organima mladunčadi, čijim je majkama apliciran [21].



Slika 5. Usporedba retencije gadodiamida i gadoterat meglumina u organima majke

Izvor: [https://media.springernature.com/full/springer-static/image/art%3A10.1007%2Fs11604-017-0667-2/MediaObjects/11604\\_2017\\_667\\_Fig1\\_HTML.gif?as=webp](https://media.springernature.com/full/springer-static/image/art%3A10.1007%2Fs11604-017-0667-2/MediaObjects/11604_2017_667_Fig1_HTML.gif?as=webp)

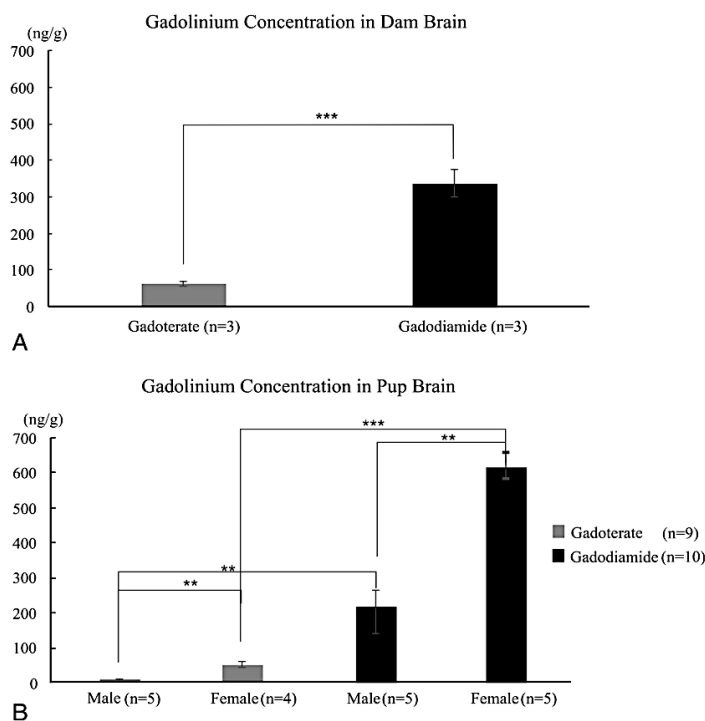


Slika 6. Usporedba retencije gadodiamida i gadoterat meglumina u organima mladunčadi

Izvor: [https://media.springernature.com/lw685/springer-static/image/art%3A10.1007%2Fs11604-017-0667-2/MediaObjects/11604\\_2017\\_667\\_Fig3\\_HTML.gif?as=webp](https://media.springernature.com/lw685/springer-static/image/art%3A10.1007%2Fs11604-017-0667-2/MediaObjects/11604_2017_667_Fig3_HTML.gif?as=webp)

Khairinisa i sur. su ispitivali učinak perinatalne izloženosti GBCA na ponašanje odraslih miševa. U ovom istraživanju su korišteni odrasli mužjaci i ženke miševa. Nakon parenja istih, uslijedila je intravenska aplikacija gadoterat meglumina i gadodiamida gravidnim miševima ( $n=5$ , i to  $2 \text{ mmol/kg}$  dnevno, od 15.-og do 19.-og dana trudnoće. Kontrolnoj skupini ( $n=5$ ) je umjesto KS, dana fiziološka otopina. 28 dana nakon poroda su prikupljeni uzorci mozga majki i mladunčadi. Rezultati su pokazali retenciju GBCA u mozgu majki i mladunčadi. Ukupna koncentracija u majki je bila veća u skupinama s apliciranim gadodiamidom ( $337,77 \pm 51,46 \text{ ng/g}$ ,  $P < 0,001$ ), nego u onima s apliciranim gadoterat megluminom ( $63,27 \pm 9,35 \text{ ng/g}$ ). Kod mladunčadi je zabilježen isti ishod (gadodiamid: mužjaci,  $219,79 \pm 101,79 \text{ ng/g}$ ;  $P < 0,05$  i ženke,  $618,10 \pm 29,59 \text{ ng/g}$ ;  $P < 0,01$ ; gadoterat meglumin: mužjaci,  $8,648 \pm 2,18 \text{ ng/g}$  i ženke,  $49,41 \pm 17,56 \text{ ng/g}$ ), pri čemu je uočena i razlika u koncentraciji gadolinija između muškog i ženskog potomstva u obje skupine; ženke su imale veću koncentraciju ( $P < 0,01$ ) od mužjaka (Slika 7). Navedene koncentracije gadoterat meglumina u mladunčadi su usporedive s onima u fetusu 24 ili 48 h nakon jedne aplikacije istog majci, prikazanima u studiji Mühler i sur. Provedeni testovi ponašanja su ukazali na učinak perinatalnog izlaganja GBCA na formiranje ponašanja nalik anksioznosti, stimulaciju taktilnih osjetila, poremećaj motoričke koordinacije i funkcije pamćenja te smanjenje mišićne snage. Većina navedenih promjena zabilježena je većom u testovima skupina kojima je apliciran gadodiamid. To može biti posljedica viših razina ukupne retencije

nakon primjene gadodiamida, što je u skladu s rezultatima studije Erdene i sur. Međutim, potrebno je uzeti i u obzir rizik aplikacije gadoterat meglumina za mozak u razvoju. Primjena navedenih rezultata možda nije prikladna za ljude, no s obzirom na prijavljene štetne učinke GBCA, kao što je NSF, iznimno je važno ne aplicirati ih ukoliko omjer koristi i rizika nije povoljan [22].



Slika 7. Koncentracija gadoterata i gadodiamida u mozgu majki i mladunčadi

Izvor: <https://images.journals.lww.com/investigativeradiology/ArticleViewerPreview.00004424-201802000-00007.F6.jpeg>

Prisutnost GBCA u fetalnim tkivima i amnionskoj tekućini, proučavana je i od strane Oh i sur. Njihova studija je provedena na neljudskim primatima, a učinak gadoteridola na iste je praćen 19-45 h nakon aplikacije. U istraživanju je korišteno 14 gravidnih japanskih makakija kojima je u trećem mjesecu trudnoće aplicirano 0,1 mmol/kg gadoteridola. Fetusi su rođeni unutar 24 h od aplikacije gadoteridola majci (raspon, 19-21 h; n=11) ili 45 h nakon aplikacije istog (n=3). Rezultati su pokazali da koncentracije gadoteridola u majčinom bubregu, majčinom mišiću, placenti i cijelom fetusu ukazuju na znatno nižu dospjelu

koncentraciju u fetusu, u odnosu na onu primijenjenu majci. Srednje vrijednosti u amnionskoj tekućini u skupini rođenoj nakon 45 h od aplikacije zabilježene su nižima od onih u skupini rođenoj 19-21 h nakon (0,0017%-0,0007% aplicirane doze po gramu;  $p = 0,01$ ). Najveća relativna koncentracija detektirana je u bubrezima fetusa (19-21 h nakon; 0,0161% aplicirane doze po gramu, 45 h nakon; 0,0125% aplicirane doze po gramu). Podaci o fetalnoj biodistribuciji, prikupljeni 45 h nakon aplikacije, sugeriraju da se gadoteridol nastavlja izlučivati iz fetusa. Najveća ukupna koncentracija je pronađena u amnionskoj tekućini i placenti (srednja vrijednost, 0,1361% aplicirane doze po organu  $\pm 0,076$  i 0,0939% aplicirane doze po organu  $\pm 0,0494$ ). Ograničena količina gadoteridola je detektirana u jetri, s vrlo minimalnim ili nimalo pronađenim istog u femuru, koži i mozgu. Razine u majčinoj plazmi u vrijeme porođaja pokazale su prisutnost gadoteridola u tragovima 19-21 h nakon aplikacije (srednja vrijednost,  $[2,5 \pm 1.3] \times 10^{-5}$  aplicirane doze po gramu). Studija Oh. i sur., provedena na gravidnim primatima, pokazuje minimalnu rezidualnu koncentraciju gadoteridola u fetalnim tkivima i amnionskoj tekućini, što je u skladu s rezultatima istraživanja Erdene i sur [23].

Prola-Netto i sur. su također proučavali je li GBCA ostaju u tkivu mladog neljudskog primata nakon izloženosti istim u maternici. Studija je uključivala 10 gravidnih rezus makakija, koji su 85. (ekvivalent drugom tromjesečju ljudske trudnoće) i 135. (ekvivalent ranom trećem tromjesečju ljudske trudnoće) dan trudnoće podvrgnuti MRI placenti nakon intravenske primjene 0,1 mmol/kg gadoteridola. Rezultati su pokazali da se gadoteridol dosljedno mogao detektirati isključivo u jetri (srednja vrijednost,  $0,15 \times 10^{-5}$  %ID/g) i bedrenoj kosti (srednja vrijednost,  $2,5 \times 10^{-5}$  %ID/g). Unatoč tome, kod triju mladih jedinki su ipak zabilježene određene koncentracije izvan tih područja, i to u mozgu, bubrezima, koži i slezeni. Prosječna koncentracija u amnionskoj tekućini u 135. danu trudnoće (50 dana nakon aplikacije prve doze gadoteridola) je iznosila  $0,028 \times 10^{-5}$  %ID/g. Rezultati Prola-Netto i sur. ukazuju na prisutnost vrlo niskih koncentracija gadoteridola u tkivima juvenilnih makakija nakon *in utero* izloženosti dvjema dozama istog. Brzo i gotovo potpuno uklanjanje iz fetalnog tkiva, kao i sličnost placenti neljudskih primata i ljudi, ohrabruju u pogledu sigurnosti MRI s GBCA u trudnoći. Studija naglašava i važnost pravilne prehrane trudnica te ovisnost iste o retenciji GBCA u određenim organima [24].

Istraživanje učinka GBCA na placentalni prijenos i sekreciju mlijeka provedeno je i od strane Okazaki i sur. Štakorima u 18. danu trudnoće intravenski je aplicirano 0,3 mmol/kg gadodiamida. Nakon 5 min, zabilježene su maksimalne vrijednosti istog u fetusu, približno 170 puta niže od onih izmjerenih u majčinoj plazmi. Koncentracija gadodiamida u fetusu je iznosila 0,01% doze do 4 h nakon aplikacije, dok se u fetalnim tkivima detektirala u tragovima i do 24 h nakon. Utvrđeno je da se najmanje koncentracije nalaze u fetusu, a najveće u fetalnoj membrani i bubrezima 24 h nakon aplikacije. U majčinom mlijeku koncentracije su se s vremenom povećavale, dosegnuvši vršnu koncentraciju 1 h od aplikacije, nakon čega su se, tijekom idućih 8 h, postupno smanjivale na razine ispod granice detekcije. Rezultati ove studije podupiru zaključke prethodno spomenutih studija, ističući minimalnu izloženost fetusa štakora gadodiamidu nakon aplikacije istog majci [25].

Opravdanost primjene GBCA, analizirana je i u pregledu Sundgren i Leander. Navode da su određene studije na životinjama pokazale potencijalne toksične učinke gadolinija na fetus, poput usporenog rasta i kongenitalnih anomalija. No, potrebno je naglasiti da su navedeni učinci zabilježeni pri primjeni mnogo većih doza, 2-7 puta većim, od onih koje se primjenjuju kod ljudi. Druge studije, poput onih Rofsky i sur. nisu utvrdile postojanje potencijalnih negativnih učinaka na fetus. U studiji provedenoj na 700 fetusa miševa, Rofsky i sur. su istraživali posljedice izloženosti gravidnih miševa u 9,5 danu gestacije gadopentetat dimegluminu. Rezultati iste nisu pokazali povećanje broja pobačaja i mrtvorodenih, kao ni uočljive defekta oka, uha, lica, udova ili ekstremiteta. U drugoj studiji iste skupine, provedenoj na 18 štakora kojima je aplicirano 1,14-1,6 mmol/kg, što je doza veća za 11-16 puta od one preporučene u kliničkoj primjeni, nisu dokazana uočljiva kromosomska oštećenja. U navedenim studijama, kao i onima Wible i sur. te Morisetti i sur., nisu uočeni kancerogeni ili mutageni učinci kod životinja koje su bile izložene GBCA *in utero*. Kao što je prethodno spomenuto u studijama Novak i sur. i Okazaki i sur., nakon intravenske primjene GBCA majci, isto dospije u placentu. Druge studije na životinjama, poput one Taillieu i sur. provedenoj na 22 gravidna miša kojima je aplicirana dvostruko i četverostruko veća doza od preporučene, pokazali su da je MRI s GBCA učinkovita za mjerenje krvotoka u placenti te brzine prijenosa KS između cirkulacija majke i fetusa [26].

U preglednom članku Lin i sur. također se navodi nekoliko istraživanja na životinjama koja pobliže objašnjavaju učinke intravenske aplikacije GBCA u trudnoći i dojenju. Jedno od njih je ono Panigel i sur., provedeno na rhesus makakijima, čiji su rezultati pokazali da se GBCA, nakon što prijeđu placentalnu barijeru, mogu detektirati u mjehuru fetusa 11 min nakon aplikacije. Navedeni rezultati su slični onima iz studija Novak i sur. te Okazaki i sur. Potrebno je naglasiti da primarna zabrinutost nije toliko vezana uz početnu izloženost GBCA i filtraciju istih putem bubrega fetusa, već uz njegovo izlučivanje u amnijsku tekućinu, gdje mogu i ostati, izlažući dulje vrijeme fetus u razvoju. Lin i sur. navode da je za procjenu potencijalnog rizika važno procijeniti postotak aplicirane doze koji dopijeva do fetusa te vrijeme potrebno da se GBCA iz fetusa vrati preko placente natrag i u konačnici ukloni [27].

Dinç i sur. su istraživali moguće učinke gadoteridola, gadoverestamida, gadobutrola, gadoterat meglumina i gadoksetata na kontraktilnost miometrija štakora. U studiji je korišteno 8 gravidnih štakora i 36 štakora koji to nisu. Svi ispitani GBCA, ovisno o apliciranoj koncentraciji, uzrokovali su neke promjene. Gadoterat meglumin, gadoksetat i gadoverestamid su utjecali na značajno smanjenje kontraktilnosti miometrija (inducirano oksitocinom, gravidni;  $59,9 \pm 8,5\%$ , nisu gravidni;  $45,1 \pm 9,0\%$ ), kao i na učestalost spontanih kontrakcija. Najveći učinak na smanjenje u skupini koja nije bila gravidna te učestalost oksitocinom induciranih kontrakcija imali su gadobutrol i gadoteridol. Rezultati ove *in vitro* studije pokazuju učinak GBCA na kontrakcije miometrija u klinički relevantnim koncentracijama, što može djelomično objasniti poznate potencijalne nuspojave (rijetki slučajevi pobačaja i pobačaja po izboru) istih [28].

### **3.1.2. Istraživanja na ljudima**

Ohrabreni rezultatima *in vitro* učinka GBCA na modelima životinja, uslijedila su i brojna istraživanja na ljudima.

Bird i sur. su ispitivali prevalenciju izloženosti GBCA na velikom uzorku trudnoća u SAD – u koje su rezultirale živorođenom djecom u periodu između 2006. i 2017. godine. Identificirano je 4 692 744 trudnoća, od kojih je njih 5457 zahtijevalo primjenu 6879 GBCA, što predstavlja prevalenciju od 1 izloženosti GBCA na 860 trudnoća (0,12%). Rezultati su

pokazali da je najviše MRI s GBCA učinjeno u području glave (0,7 na 1000 trudnoća). Snimanje abdomena i zdjelice je iznosilo 22,3% MRI s aplikacijom KS, a učestalost primjene istog u trudnoći se povećala 3,9 puta tijekom razdoblja istraživanja, s 0,01% u 2006. na 0,04% u 2017. godini. MRI kralježnice s GBCA je učinjena u 0,2 na 1000 trudnoća. Prevalencija izloženosti GBCA zabilježena je 4,3 puta većom tijekom prvog tromjesečja, nego tijekom drugog te 5,1 puta većom u odnosu na treće tromjesečje. S obzirom na detektiranu veću stopu izloženosti GBCA tijekom prvih nekoliko tjedana trudnoće, opadajući trend iste tijekom 3.-7. tjedna te relativnu stabilnost tijekom 8.-35. tjedna, Bird i sur. su sugerirali da bi se nenamjerno izlaganje GBCA moglo dogoditi prije nego što se trudnoća utvrdi, navodeći kao potencijalno rješenje pridržavanje učinkovitih mjera probira [29].

Članak Kallmes i Watson se osvrnuo na zaključke studije Bird i sur. o važnosti probira za trudnoću, ističući nesavršenosti istog. Navode da, ukoliko pacijentica sumnja da je trudna ili pak nije sigurna, testiranje na trudnoću neće spriječiti nenamjernu primjenu GBCA. Navedeno objašnjavaju rezultatima Bird i sur. o najvećoj stopi izloženosti GBCA u 1. i 2. tjednu trudnoće, što smatraju posljedicom tehnološke nesposobnosti utvrđivanja iste u najranijim fazama. Kao jedino rješenje navode prestanak apliciranja GBCA svim pacijenticama u kojih postoji mogućnost trudnoće, uz posljedično smanjenje dijagnostičke točnosti. Unatoč navedenom, Kallmes i Watson ističu da je od iznimnog značaja što su trudnice iz studije Bird i sur. imale 12 puta manju vjerojatnost da će primiti GBCA, nego žene koje nisu bile trudne [18].

Prevalencija od 1 izloženosti GBCA na svakih 860 trudnoća, prethodno spomenuta u istraživanju Bird i sur., otprilike je 4 puta veća od one utvrđene u kanadskoj studiji Ray i sur., kojom je detektirano 0,3 izloženosti GBCA na 1000 trudnoća. Studija Ray i sur. je uključivala majke čija je trudnoća trajala dulje od 20 tjedana s pripadajućim živorođenim ili mrtvorodenim djetetom u periodu od 2003. do 2015. godine u pokrajini Ontario. Od 1 424 105 uključenih trudnoća, zabilježeno je njih 397 u kojima je učinjena MRI s GBCA u nekom od tromjesečja. Među njima je detektirano 7 slučajeva mrtvorodenosti ili neonatalne smrti, što predstavlja 3,7 puta veći relativni rizik u odnosu na žene koje nisu bile izložene MRI s GBCA. Iako je ishod nalik na NSF bio izuzetno rijedak, primjena GBCA *in utero* povećala

je rizik za nastanak reumatoloških, upalnih ili infiltrativnih kožnih stanja kod novorođenčadi za 1,36 puta. Rezultati Ray i sur. sugeriraju da je razborito izbjegavati GBCA u trudnoći [30].

Retrospektivna kohortna studija Ray i sur. analizirana je od strane Potts i sur., koji navode da s obzirom na to da je 60% MRI pregleda obavljeno u dobi od 5 tjedana ili prije i da se 2/3 izloženosti GBCA dogodilo tijekom prvog tromjesečja, postoji vjerojatnost od velikog broja nenamjernih izlaganja. Navedeno je formiralo sumnju Potts i sur. o valjanosti njihovih rezultata. Također, Potts i sur. su istaknuli zabrinutost zbog povišene perinatalne smrtnosti i drugih stanja povezanih s izloženošću GBCA, posebice određenih spojeva GBCA. Unatoč svemu navedenom, smatraju da studija Ray i sur. ne mijenja značaj razumne uporabe MRI kada koristi za majku i fetus jasno nadmašuju rizik iste te podupire ukupnu sigurnost MRI u trudnoći [31].

Još jedna studija na pacijenticama izloženima GBCA u prvom tromjesečju trudnoće, provedena je od strane De Santis i sur., a s ciljem određivanja nuspojava povezanih s primjenom istih. Njihova prospektivna kohortna studija uključivala je 26 žena kojima je apliciran gadopentetat dimeglumin u prekonceptijskom razdoblju i prvom tromjesečju trudnoće. Važno je napomenuti da su sve ispitivane žene bile izložene MRI zbog drugih kliničkih indikacija, kao i da ih je većina, zbog kratkog poluvijeka gadolinija, bila izložena GBCA tijekom perioda vrlo ranog embrionalnog razvoja, a ne organogeneze. Dvije trudnice kojima je apliciran gadopentetat dimeglumin u 15. i 18. danu trudnoće rodile su dojenčad s malom porođajnom težinom, ali uz odsustvo neonatalnih komplikacija. Detektirana je isključivo jedna kongenitalna anomalija pri rođenju i to u dojenčeta koje je imalo dva hemangioma, a čija je majka bila izložena GBCA u 31. danu menstrualnog ciklusa. De Santis i sur. ovom studijom nisu izvijestili o štetnom učinku izloženosti GBCA na trudnoću i neonatalni ishod [32].

Amin i sur. su također proveli istraživanje o potencijalno štetnim učincima *in utero* izloženosti GBCA na nedonoščad. Ova prospektivna studija uključivala je 104 nedonoščadi od 24. do 33. tjedna gestacijske dobi. Prosječna izmjerena koncentracija gadolinija u krvi pupkovine iznosila je  $191 \pm 519$  pg/ml. S obzirom na to da je najviša razina kreatinina izmjerena tijekom prva tri postnatalna dana, Amin i sur. nisu detektirali štetne učinke izloženosti GBCA na bubrežnu funkciju, kao ni druge uobičajene ishode. Uočen je i trend



pozitivne korelacije između koncentracije gadolinija u krvi pupkovine i gestacijske dobi, što ukazuje na izostanak štetnog utjecaja na prijevremeno rođenje. Dodatno, u niti jednog nedonoščeta nije zabilježeno postojanje kongenitalnih anomalija. Rezultati studije Amin i sur., poput one De Santis i sur., ne ukazuju na postojanje štetnih učinaka izloženosti GBCA *in utero* na nedonoščad [33].

Kubik-Huch i sur. su ispitivali količinu gadopentetat dimeglumina izlučenog u majčino mlijeko nakon intravenske aplikacije kliničke doze (19 trudnica; 0,1 mmol/kg, 1 trudnica; 0,2 mmol/kg). Studija je provedena na 20 dojilja (23-38 godina), a sve su za potrebe iste morale prekinuti dojenje najmanje 24 h. Rezultati su pokazali da je kumulativna koncentracija gadopentetat dimeglumina izlučenog u majčinom mlijeku tijekom 24 h iznosila  $0,57 \mu\text{mol} \pm 0,71$ , što je 0,04% manje od aplicirane doze za sve slučajeve. S obzirom na navedeno, ova studija osporava određena mišljenja o prestanku dojenja 24 h nakon primjene GBCA [34].

Sigurnost primjene GBCA u trudnoći i dojenju analizirana je i od strane Webb i sur. Već spomenuti prolazak GBCA kroz placentalnu barijeru objašnjavaju studijom Marcos i sur. provedenoj na 11 žena između 16. i 37. tjedna trudnoće. Rezultati su pokazali da su detektirane koncentracije gadopentetat dimeglumina u placenti, nakon aplikacije 0,1 mmol/kg istog, bile dostatne za snimanje bez uočenih štetnih učinaka. Druge studije, poput onih Shoenuit i sur. te Barkhof i sur., također nisu zabilježile abnormalnosti fetusa. U prvoj studiji, 0,2 mmol/kg gadopentetat dimeglumina aplicirano je dvjema ženama s Chronovom bolesti u 3. i 5. tromjesečju trudnoće, dok je u drugoj ista doza aplicirana nenamjerno u 1. mjesecu trudnoće. Navedeni rezultati su u skladu i s onima studije Spencer i sur., provedenoj na 11 žena između 19. i 34. tjedna trudnoće. Osim na potencijalno štetne fetalne učinke, Webb i sur. su se osvrnuli na djelovanje GBCA na majčino mlijeko. Ističu da se GBCA, s obzirom na to da su topljiva u vodi i minimalno se vežu za proteine, vjerojatno teško izlučuju u mlijeko, zbog čega će detektirane koncentracije istih biti vrlo niske. Ovo razmišljanje objašnjavaju rezultatima studije Schmiedl i sur. Njihova studija uključivala je dojilju kojoj je aplicirano 0,1 mmol/kg gadopentetat dimeglumina. Kumulativno izlučivanje istog iznosilo je 0,011% aplicirane doze tijekom 33 h, dok je u druge dojilje, one iz studije Rofsky i sur., nakon aplicirane iste doze gadopentetat dimeglumina, kumulativno izlučivanje iznosilo

0,023% aplicirane doze tijekom 24 h. Unatoč dokazanoj sigurnosti dojenja nakon primjene GBCA, Webb i sur. navode da okus mlijeka može biti promijenjen ukoliko sadrži iste [35].

Puac i sur. u svom članku navode da se prema FDA GBCA smatraju lijekovima kategorije C, što znači da su pokazali štetne učinke na životinjskim modelima, ali nisu temeljito testirani na ljudima pa se njihova uporaba ograničava isključivo u slučajevima kada potencijalna korist nadmašuje potencijalni rizik za fetus. Ističu da iako ne postoje ispitivanja na ljudima koja procjenjuju upotrebu GBCA tijekom trudnoće, nema izvješća o teratogenim učincima nakon nenamjerne primjene istih, što je i dokazano studijom Tremblay i sur. Navedeno potvrđuje i retrospektivna studija Beckett i sur. provedena na 26 trudnica koje su nenamjerno primile GBCA u prvom tromjesečju trudnoće, a nakon čega nije zabilježeno povećanje teratogeneze ili mutageneze kod novorođenčadi [36].

U prethodno spomenutom članku Sundgren i sur. također se navodi da postoje izvješća, poput onih Tanaka i sur., Leyendecker i sur. te Birchard i sur., o primjeni GBCA tijekom drugog i trećeg tromjesečja koja naglašavaju korisnost istih u dijagnosticiranju različitih stanja u trudnoći bez zabilježenih štetnih učinaka na fetus i novorođenčad. U studiji Birchard i sur. provedenoj na 29 trudnica prosječne gestacijske dobi od 27 tjedana s akutnim bolovima u trbuhu i zdjelici, njih 7 je primilo 0,1 mmol/kg gadodiamida, a kod niti jedne nije prijavljen štetni fetalni učinak. Isti rezultati dobiveni su i u studiji Tanaka i sur. u kojoj se procjenjivala placenta 11 trudnica. Sundgren i sur. ističu i studiju Shellock i sur., koja je uključivala 20 dojilja, koje su primile gadopentetat dimeglumin. Rezultati su pokazali da je manje od 0,04% ukupne majčine doze detektirano u majčinom mlijeku, što je u skladu s prethodno spomenutim studijama. Na temelju ovih činjenica Sundgren i sur. smatraju da nije potrebno prekinuti dojenje na 24 nakon intravenske primjene GBCA [26].

### **3.1.3. Trenutačne smjernice**

Dana 20. srpnja 2017. godine Europska agencija za lijekove, EMA (engl. *European Medicines Agency*) zaključila je reviziju GBCA, nakon čega su donesene preporuke za ograničavanje upotrebe nekih linearnih spojeva. Preporuke je potvrdilo EMA-ino Povjerenstvo za humane lijekove, CHMP (engl. *Committee for Medicinal Products for*

*Human Use*) nakon uvida u dokaze o taloženju gadolinija u mozgu. Prema odluci, zadržani su svi makrociklički spojevi za intravensku i intraartikularnu uporabu (gadoterat, gadobutrol, gadoteriol), a od linearnih spojeva samo oni za intraartikularnu uporabu (gadopentetat) ili za intravensku uporabu za oslikavane jetre (gadobenat, gadoksetat) [37].

Trenutačne smjernice za primjenu GBCA u trudnoći i dojenju prema Europskom društvu za urogenitalnu radiologiju, ESUR (engl. *European Society of Urogenital Radiology*) su:

1. kada postoji nužna indikacija za MRI s GBCA, trudnici se može aplicirati najmanja moguća doza makrocikličkog gadolinijskog KS
2. nakon primjene GBCA majci tijekom trudnoće, nisu potrebni neonatalni testovi
3. nakon primjene GBCA majci, dojenje se može normalno nastaviti
4. kod trudnica ili dojilja s oštećenjem bubrega, GBCA se ne smiju primjenjivati [38].

## 4. ZAKLJUČAK

S obzirom na široku primjenu GBCA diljem svijeta, smatra se da imaju ukupni pozitivni sigurnosni profil. Različitim istraživanjima na modelima životinja dokazana je propusnost placente za gadolinij, kao i ulazak istog u cirkulaciju fetusa, praćen ekskrecijom u amnionsku tekućinu. Nakon postizanja vršne koncentracije u placenti, vrijednosti gadolinija počinju opadati, čime se smanjuje izloženost fetusa. Unatoč detektiranoj retenciji GBCA, posebice gadodiamida, u različitim organima majki i mladunčadi, vrijednosti istih su minimalne i ne predstavljaju opasnost. Istraživanja provedena na ljudima naglašavaju veliku stopu nenamjerne izloženosti GBCA u prvom tromjesečju trudnoće, kao i važnost probira za smanjenje iste. Većina studija nije detektirala abnormalnosti fetusa niti pretjeranu retenciju gadolinija u majčinom mlijeku, što sugerira da se u slučaju nužne indikacije za MRI s GBCA, trudnici može aplicirati najmanja moguća doza makrocikličkog gadolinijskog KS, a nakon primjene istog, dojenje se može normalno nastaviti. Zbog određenih spoznaja o NSF, kao jedina apsolutna kontraindikacija za primjenu GBCA navedenoj populaciji, navodi se oštećena bubrežna funkcija.

## 5. LITERATURA

1. Magnetska rezonanca - MR dijagnostička pretraga 15-90 minuta [Internet]. Affidea Hrvatska. [pristupljeno 19.05.2022.].  
Dostupno na: <https://affidea.hr/usluga/magnetska-rezonanca-mr/>
2. Lam P. MRI Scans: Definition, uses, and procedure [Internet]. Medicalnewstoday.com. 2018 [pristupljeno 19.05. 2022.].  
Dostupno na: <https://www.medicalnewstoday.com/articles/146309>
3. Janković S, Mihanović F, Punda A, Radović D, Barić A, Hrepić D. Radiološki uređaji i oprema u radiologiji, radioterapiji i nuklearnoj medicini. Split: Sveučilište u Splitu; 2015.
4. Janković S, Mihanović F. Uvod u radiologiju. Split: Sveučilište u Splitu; 2014.
5. Fučkan I. Magnetska rezonancija - priprema i planiranje pregleda. Zagreb: Tko zna zna d.o.o.; 2012.
6. Gatta G, Di Grezia G, Cuccurullo V, Sardu C, Iovino F, Comune R, et al. MRI in pregnancy and precision medicine: A review from literature. *J Pers Med*. 2021;12(1):9.
7. Patenaude Y, Pugash D, Lim K, Morin L, Lim K, Bly S, et al. The use of magnetic resonance imaging in the obstetric patient. *J Obstet Gynaecol Can*. 2014;36(4):349–55.
8. Mervak BM, Altun E, McGinty KA, Hyslop WB, Semelka RC, Burke LM. MRI in pregnancy: Indications and practical considerations: MRI in Pregnancy. *J Magn Reson Imaging*. 2019;49(3):621–31.
9. Budimir Mršić D. Kontrastna sredstva u MR. Klinički zavod za dijagnostičku i intervencijsku radiologiju. KBC Split. 2022. Nastavni materijali, Power Point prezentacija
10. Lohrke J, Frenzel T, Endrikat J, Alves FC, Grist TM, Law M, et al. 25 years of contrast-enhanced MRI: Developments, current challenges and future perspectives. *Adv Ther*. 2016;33(1):1–28.
11. Minton LE, Pandit R, Porter KK. Contrast-enhanced MRI: History and current recommendations. *Appl Radiol*;15–9.
12. Czeyda-Pommersheim F, Martin DR, Costello JR, Kalb B. Contrast agents for MR imaging. *Magn Reson Imaging Clin N Am*. 2017;25(4):705–11.

13. Xiao Y-D, Paudel R, Liu J, Ma C, Zhang Z-S, Zhou S-K. MRI contrast agents: Classification and application (Review). *Int J Mol Med*. 2016;38(5):1319–26.
14. Gadolinium Contrast Medium (MRI Contrast agents) [Internet]. *InsideRadiology*. 2016 [pristupljeno 25.5.2022.].  
Dostupno na: <https://www.insideradiology.com.au/gadolinium-contrast-medium/>
15. Gadolinium contrast agents [Internet]. *Questions and Answers in MRI*. [pristupljeno 25.5.2022].  
Dostupno na: <https://mriquestions.com/so-many-gd-agents.html>
16. Stachowiak J. What you should know about safety risks of contrast dyes used in MRIs [Internet]. *Verywell Health*. 2011 [pristupljeno 26.5.2022.].  
Dostupno na: <https://www.verywellhealth.com/contrast-dyes-for-mri-in-ms-3972534>
17. Jabejdar Maralani P, Kapadia A, Liu G, Moretti F, Ghandehari H, Clarke SE, et al. Canadian Association of radiologists recommendations for the safe use of MRI during pregnancy. *Can Assoc Radiol J*. 2022];73(1):56–67.
18. Kallmes DF, Watson RE Jr. Gadolinium administration in undetected pregnancy: Cause for alarm? *Radiology*. 2019;293(1):201–2.
19. Mühlner MR, Clément O, Salomon LJ, Balvay D, Autret G, Vayssettes C, et al. Maternofetal pharmacokinetics of a gadolinium chelate contrast agent in mice. *Radiology*. 2011;258(2):455–60.
20. Novak Z, Thurmond AS, Ross PL, Jones MK, Thornburg KL, Katzberg RW. Gadolinium-DTPA transplacental transfer and distribution in fetal tissue in rabbits. *Invest Radiol*. 1993;28(9):828–30.
21. Erdene K, Nakajima T, Kameo S, Khairinisa MA, Lamid-Ochir O, Tumenjargal A, et al. Organ retention of gadolinium in mother and pup mice: effect of pregnancy and type of gadolinium-based contrast agents. *Jpn J Radiol*. 2017;35(10):568–73.
22. Khairinisa MA, Takatsuru Y, Amano I, Erdene K, Nakajima T, Kameo S, et al. The effect of perinatal gadolinium-based contrast agents on adult mice behavior. *Invest Radiol*. 2018;53(2):110–8.

23. Oh KY, Roberts VHJ, Schabel MC, Grove KL, Woods M, Frias AE. Gadolinium chelate contrast material in pregnancy: Fetal biodistribution in the nonhuman primate. *Radiology*. 2015;276(1):110–8.
24. Prola-Netto J, Woods M, Roberts VHJ, Sullivan EL, Miller CA, Frias AE, et al. Gadolinium chelate safety in pregnancy: Barely detectable gadolinium levels in the juvenile nonhuman primate after in utero exposure. *Radiology* . 2018;286(1):122–8.
25. Okazaki O, Murayama N, Masubuchi N, Nomura H, Hokusui H. Placental transfer and milk secretion of gadodiamide injection in rats. *Arzneimittelforschung*. 1996;46(1):83–6.
26. Sundgren PC, Leander P. Is administration of gadolinium-based contrast media to pregnant women and small children justified? *J Magn Reson Imaging*. 2011;34(4):750–7.
27. Lin S-P, Brown JJ. MR contrast agents: physical and pharmacologic basics. *J Magn Reson Imaging*. 2007;25(5):884–99.
28. Dinç G, Salihoğlu AK, Ozgoren B, Akkaya S, Ayar A. Investigation of effects of gadolinium-based contrast agents on uterine contractility using isolated rat myometrium. *J Magn Reson Imaging*. 2022;55(6):1761–70.
29. Bird ST, Gelperin K, Sahin L, Bleich KB, Fazio-Eynullayeva E, Woods C, et al. First-trimester exposure to gadolinium-based contrast agents: A utilization study of 4.6 million U.s. pregnancies. *Radiology*. 2019;293(1):193–200.
30. Ray JG, Vermeulen MJ, Bharatha A, Montanera WJ, Park AL. Association between MRI exposure during pregnancy and fetal and childhood outcomes. *JAMA*. 2016;316(9):952.
31. Potts J, Lisonkova S, Murphy DT, Lim K. Gadolinium magnetic resonance imaging during pregnancy associated with adverse neonatal and post-neonatal outcomes. *J Pediatr*. 2017;180:291–4.
32. De Santis M, Straface G, Cavaliere AF, Carducci B, Caruso A. Gadolinium periconceptional exposure: pregnancy and neonatal outcome. *Acta Obstet Gynecol Scand*. 2007;86(1):99–101.
33. Amin R, Darrah T, Wang H, Amin S. Editor’s highlight: In utero exposure to gadolinium and adverse neonatal outcomes in premature infants. *Toxicol Sci*. 2017;156(2):520–6.

34. Kubik-Huch RA, Gottstein-Aalame NM, Frenzel T, Seifert B, Puchert E, Wittek S, et al. Gadopentetate dimeglumine excretion into human breast milk during lactation. *Radiology*. 2000;216(2):555–8.
35. Webb JAW, Thomsen HS, Morcos SK, Members of Contrast Media Safety Committee of European Society of Urogenital Radiology (ESUR). The use of iodinated and gadolinium contrast media during pregnancy and lactation. *Eur Radiol*. 2005;15(6):1234–40.
36. Puac P, Rodríguez A, Vallejo C, Zamora CA, Castillo M. Safety of contrast material use during pregnancy and lactation. *Magn Reson Imaging Clin N Am*. 2017;25(4):787–97.
37. EMA. Gadolinium-containing contrast agents [Internet]. European Medicines Agency. 2018 [pristupljeno 13.6.2022].  
Dostupno na: <https://www.ema.europa.eu/en/medicines/human/referrals/gadolinium-containing-contrast-agents>
38. Esur guidelines on contrast agents [Internet]. Esur.org. [pristupljeno 13.6.2022.]  
Dostupno na: <https://www.esur.org/esur-guidelines-on-contrast-agents/>



## **6. ŽIVOTOPIS**

### **OPĆI PODATCI**

IME I PREZIME: Mia Smiljanić

DATUM I MJESTO ROĐENJA: 12.7.1999., Split

MOBITEL: 0914875100

E-MAIL: [miasmiljanic@yahoo.com](mailto:miasmiljanic@yahoo.com)

### **OBRAZOVANJE**

Osnovna škola Pujanki, Split, 2006.-2014.

I. jezična gimnazija, Split, 2014.-2018.

Sveučilište u Splitu, Sveučilišni odjel zdravstvenih studija: Radiološka tehnologija, 2019.-2022.