

REHABILITACIJA PACIJENATA NAKON REKONSTRUKCIJE PREDNJEG KRIŽNOG LIGAMENTA

Buntić, Stela

Undergraduate thesis / Završni rad

2014

Degree Grantor / Ustanova koja je dodijelila akademski / stručni stupanj: **University of Split / Sveučilište u Splitu**

Permanent link / Trajna poveznica: <https://um.nsk.hr/um:nbn:hr:176:470136>

Rights / Prava: [In copyright](#) / [Zaštićeno autorskim pravom.](#)

Download date / Datum preuzimanja: **2025-01-23**



Sveučilišni odjel zdravstvenih studija
SVEUČILIŠTE U SPLITU

Repository / Repozitorij:

[Repository of the University Department for Health Studies, University of Split](#)



UNIVERSITY OF SPLIT



SVEUČILIŠTE U SPLITU

Podružnica

SVEUČILIŠNI ODJEL ZDRAVSTVENIH STUDIJA

PREDDIPLOMSKI SVEUČILIŠNI STUDIJ

PREDDIPLOMSKI STUDIJ FIZIOTERAPIJE

Stela Buntić

**REHABILITACIJA NAKON REKONSTRUKCIJE
PREDNJEG KRIŽNOG LIGAMENTA**

Završni rad

Split, Rujan 2014.

SVEUČILIŠTE U SPLITU

Podružnica

SVEUČILIŠNI ODJEL ZDRAVSTVENIH STUDIJA

PREDDIPLOMSKI SVEUČILIŠNI STUDIJ

PREDDIPLOMSKI STUDIJ FIZIOTERAPIJE

Stela Buntić

**REHABILITACIJA NAKON REKONSTRUKCIJE
PREDNJEG KRIŽNOG LIGAMENTA**

Završni rad

Mentor:

Daniela Šošo, dr.med.

Split, Rujan 2014

ZAHVALA

Zahvaljujem svojoj obitelji, svim prijateljima i kolegama na podršci, a posebno hvala mojoj mentorici dr.med. Danieli Šošo za savjete i pomoć pri izradi završnoga rada.

SADRŽAJ:

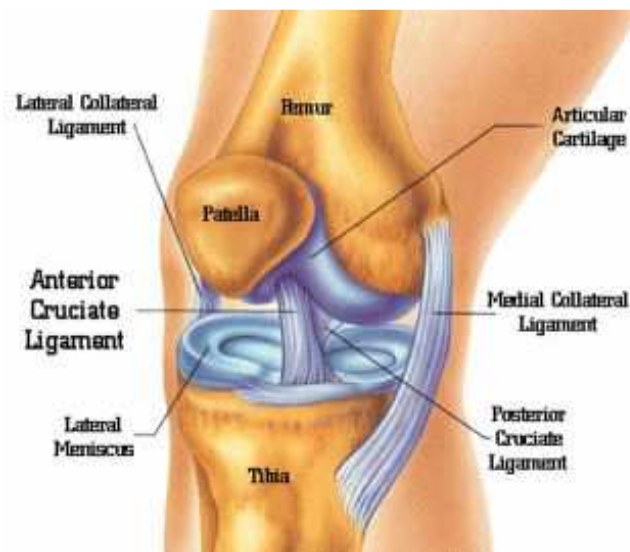
1. UVOD	2
1.1. ANATOMIJA KOLJENSKOG ZGLOBA.....	3
1.1.1. IVER (PATELLA).....	4
1.1.2. ZGLOBNI MENISCI.....	4
1.1.3. LIGAMENTI.....	6
1.1.4. MIŠIĆNI SUSTAV.....	7
1.2. BIOMEHANIKA KOLJENA.....	10
1.3. RUPTURA PREDNJEG KRIŽNOG LIGAMENTA.....	12
2. CILJ RADA	13
3. METODE RADA	14
3.1. DIJAGNOSTIKA.....	14
3.2. LIJEČENJE I REHABILITACIJA.....	16
3.2.1. FIZIKALNA TERAPIJA.....	16
3.2.2. KINEZITERAPIJA.....	19
3.3. REHABILITACIJA NAKON OPERACIJE LCA.....	22
4. RASPRAVA	29
5. ZAKLJUČAK	30
6. SAŽETAK	31
7. SUMMARY	32
8. LITERATURA	33
9. ŽIVOTOPIS	34

1. UVOD

Lokomotorni sustav sastoji se od ljudskog skeleta koji uključuje kosti, ligamente, tetive i hrskavice te pripadajuće mišiće. Daje tijelu osnovnu strukturu i sposobnost kretanja. Zglobovi su pokretni ili polupokretni spojevi među kostima. Koljenski zglob je najveći i najsloženiji zglob u ljudskom tijelu, ali sa najslabijom zglobnom kongruencijom zbog čega je podložan čestim ozljedama kako kod djece i mladeži, tako i kod sportaša i odraslih osoba. U većini zemalja ozljede koljena čine 50% svih ozljeda sustava za kretanje, posebno u sportu. Sport predstavlja fizičku aktivnost s nizom pravila i običaja često organiziranu natjecateljski. Osim brojnih pozitivnih utjecaja, sport sa sobom donosi i brojne ozljede koje nastaju pri nepravilnom izvođenju pokreta ili pod utjecajem kemijskih ili drugih čimbenika. Jedna od takvih ozljeda je ruptura križnih sveza. Može nastati na obje križne sveze ili jednoj od njih, a najčešće je to prednja križna sveza.

1.1. ANATOMIJA KOLJENSKOG ZGLOBA

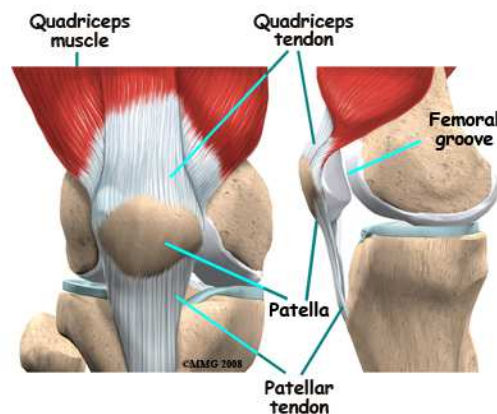
Koljeno je najveći zglob u ljudskom tijelu, najkompliciranije građe i zglob koji se najčešće ozljeđuje. Povezuje distalni kraj bedrene kosti i proksimalno kraj goljenične kosti. Lisna kost ne sudjeluje u oblikovanju koljenskog zgloba. S prednje strane postavljena je sezamska kost iver u tetivi četveroglavog bedrenog mišića. Konveksno zglobno tijelo tvore kondili bedrene kosti koji su odijeljeni međučvornom udubinom. Konkavno zglobno tijelo čine kondili goljenične kosti sa zglobnim plohami. Zglobne plohe tibije su ravne i nisu kongruentne sa zglobnim plohami bedrene kosti. Sukladnost zglobnih ploha bedrene i goljenične kosti ostvaruju zglobni menisci, koji su ujedno i pasivni stabilizatori dok mišići predstavljaju aktivne. Krvna opskrba zgloba dolazi od krvnih žila a. femoralis i a. popliteae, a u živčanoj inervaciji sudjeluju n. femoralis i n. ischiadicus te kožni ogranci plexusa lumbalis. ⁽⁵⁾



Slika 1. Koljenski zglob

1.1.1. IVER (PATELLA)

Iver je najveća sezamska kost koja se nalazi u tetivi četveroglavog mišića bedra, ispred koljena. Ima oblik trokuta s vrhom okrenutim prema dolje. Zglobna ploha na stražnjoj površini ivera uzglobljuje se sa zglobnom plohom na prednjem dijelu distalnoga kraja femura. Tijekom fleksije i ekstenzije u koljenskom zglobu, iver klizi po bedrenoj kosti ⁽¹⁾. Iver štiti koljeno od neposrednih udaraca te sprječava uklještenje zglobne čahure pri klečanju. Ima ključnu ulogu u stabilnosti, pokretljivosti i čvrstoći koljenskog zgloba. Iščašenja su rijetkost, a češća su u žena zbog nagiba bedrene kosti prema okomici, tj. širine zdjelice.



Slika 2. Patella

1.1.2. ZGLOBNI MENISCI

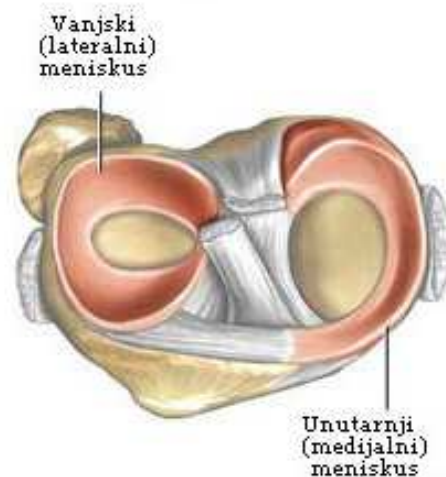
Sukladnost zglobnih ploština bedrene i goljenične kosti ostvaruju dvije vezivnohrskavične polumjesečaste tvorbe ili zglobni menisci, menisci articulares, i to lateralni i medijalni. Pomicanje meniska omogućuje da konkvano zglobno tijelo prilikom pokreta prati konveksno zglobno tijelo. Zglobni menisci u koljenskom zglobu imaju zadaću elastičnih ublaživača. Oni također sprječavaju da kondili bedrene kosti ne upiru u glavu goljenične kosti prilikom fleksije. Primarna funkcija meniska je da prenose i raspoređuju opterećenje preko zglobnih površina tibije i femura. Menisk je podijeljen u tri dijela: vanjski, srednji i unutarnji. Vanjski rub meniska je zadebljan i

vezan uz zglobnu čahuru. Prema sredini zgloba menisci se stanjuju i oblikuju tanak slobodni rub. Na presjeku zglobni menisci imaju oblik prizme tj. trokuta.

Medijalni menisk, *meniscus medialis*, ima oblik otvorenog slova „C“ i pokriva otprilike 50% medijalnog tibijalnog platoa. U svom središnjem dijelu vezan je sa dubokim slojem medijalnog kolateralnog ligamenta, posteromedijalno je indirektno u kontaktu s hvatištem *m. semitendinosusa*, a sprijeda je povezan s lateralnim meniskom pomoću transverzalnog ligamenta.

Lateralni menisk, *meniscus lateralis*, za razliku od medijalnog, ima oblik zatvorenog slova „C“, a pokriva otprilike 70% tibijalnog platoa. U svim dijelovima je jednako debeo. Pokretljiviji je od medijalnog jer nije vezan uz kolateralnu svezu, hvatišta su mu međusobno primaknuta, a lateralna zglobna ploha tibije ravna.⁽⁸⁾

Opskrba meniska krvlju ima veliko značenje jer su uz krvne žile vezani procesi regeneracije meniska. Unutarnji dijelovi meniska su slabo opskrbljeni pa rastrgnuća u tom dijelu slabo cijele. Za razliku od njih vanjski dijelovi su dobro opskrbljeni pa time dobro i cijele.



Slika 3. Zglobni menisci koljena

1.1.3. LIGAMENTI

Koljenski zglob osiguravaju brojne sveze koje dijelimo u tri skupine. Prvu skupinu čine sveze koje pojačavaju zglobnu čahuru: lig. patellae, retinacula patellae, lig. popliteum obliquum i lig. popliteum arcuatum. Drugu skupinu tvore kolateralne sveze (medijalna i lateralna kolateralna sveza), a treća skupina obuhvaća sveze u unutrašnjosti zgloba, tj. prednju i stražnju ukriženu svezu. Kolateralne i ukrižene sveze glavni su nosioci čvrstoće koljenskog zgloba i one određuju vrstu i granice najvećeg raspona pokreta u koljenskom zglobu.

Medijalna pobočna sveza, ligamentum collaterale mediale, trokutasta je fibrozna sveza na medijalnoj strani zgloba duga oko deset centimetara. Sveza polazi s medijalnog epikondila bedrene kosti, ide preko zglobne čahure i veže se uz gornji dio medijalne ploštine goljenične kosti ispod visine tuberozitas tibije.

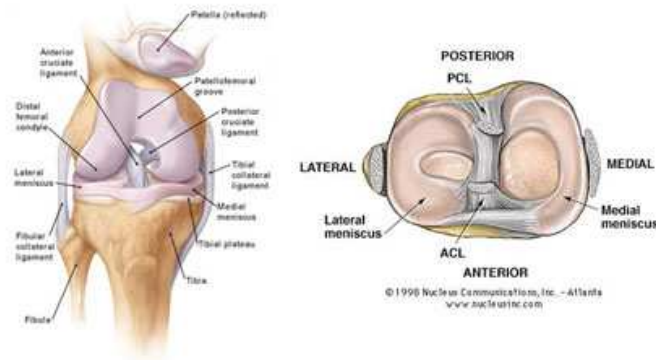
Lateralna pobočna sveza, ligamentum collaterale laterale, slobodna je kolateralna sveza. Sveza polazi s lateralnog epikondila bedrene kosti, a veže se za prednji i lateralni dio gornjeg kraja lisne kosti. Lateralna kolateralna sveza ima oblik okrugle vrpce duge pet do šest centimetara, promjera tri do pet milimetara i usmjerana je koso dolje i natrag.

Ukrižene sveze, ligamenta cruciata genus, jesu dvije kratke i snažne sveze smještene u nutrini zgloba. Razapete su od međučvorne udubine bedrene kosti do goljenične kosti. Sveze su obložene sinovijalnim naborom koji polazi od stražnjeg interkondilarnog dijela koljena. One se međusobno križaju, a svaka je ukrižena i oko svoje osi. Zahaljujući dvostrukom križanju sveze osiguravaju stalan doticaj zglobnih tijela u svakom položaju zgloba, jer je dio sveza uvijek zategnut.

Prednja ukrižena sveza, ligamentum cruciatum anterius, je intrakapsularni ekstrasinovijalni skup fibroznih vlakana, polazi sa stražnjeg gornjeg dijela lateralnog kondila bedrene kosti i to sa strane što oblikuje lateralni zid međučvorne udubine. Sveza je usmjerena naprijed, dolje i medijalno i hvata se na goljeničnu kost ispred međučvorne udubine, na polju između prednjih hvatišta obaju meniska. Veza za goljeničnu kost je čvršća i šira nego ona za bedrenu kost.

Stražnja ukrižena sveza, ligamentum cruciatum posterius, čvršća je nego prednja. Sveza polazi s prednjeg ruba međučvorne udubine i s dijela medijalnog kondila bedrene kosti koji je okrenut prema udubini. Proksimalno hvatište sveze polumjesečastog je oblika i

funkcionalno je važnije od distalnog hvatišta. Sveza je usmjerena natrag, dolje i lateralno, križa poput slova "X" prednju ukriženu svezu i veže se u udubini iza stražnjeg ruba goljениčne kosti na stražnjoj plohi tibije. Konveksna je prema natrag i široka oko 13 mm.⁽⁸⁾



Slika 4. Ligamenti koljena

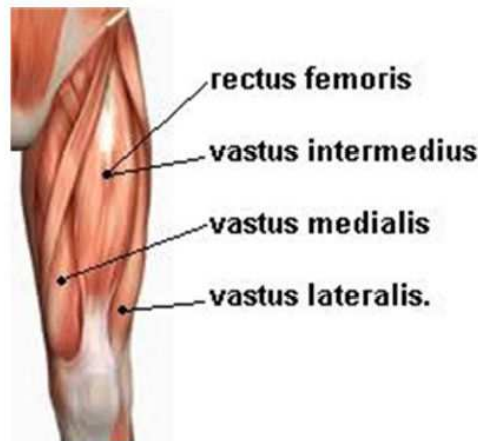
1.1.4. MIŠIĆNI SUSTAV

Mišiće u tijelu možemo podijeliti na poprečnoprugaste (srčani i skeletni mišići) i na glatke mišiće. Poprečnoprugasti ili skeletni mišići čine 40 - 50% ukupne tjelesne mase i pod utjecajem su naše volje. Naziv su dobili zbog svijetlih i tamnih pruga koje se izmjenjuju kad se mišić gleda pod povećanjem na mikroskopu. Osnovna jedinica skeletnog mišića je mišićno vlakno, čija dužina varira od par milimetara do nekoliko centimetara. Mišićno vlakno sadrži mišićna vlakanca ili miofibrile, koja omogućuju osnovno svojstvo mišića, sposobnost skraćivanja ili kontraktilnost. Inerviraju ih živci perifernog živčanog sustava.

Mišiće natkoljenice dijelimo u tri skupine: prednja, stražnja i medijalna. Mišići koji izvode pokrete u koljenskom zglobu su mišići prednje i stražnje skupine.

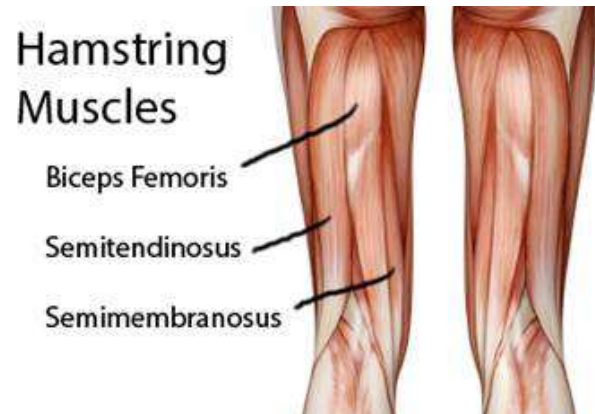
Na prednjoj strani natkoljenice nalazi se četveroglavi mišić (m. quadriceps femoris) koji se sastoji od četiri glave; ravni bedreni mišić (m. rectus femoris) jedina je glava koja polazi sa zdjelice, dok preostale tri glave – medijalni, intermedijalni i lateralni široki mišić (m. vastus medialis, lateralis i intermedius) polaze sa bedrene kosti. Sva četiri mišića formiraju tetivu u koju je uklopljena patela, i hvata se na kvrgu na gornjem kraju

goljениčne kosti. Završni dio tetive kvadricepsa, od patele do hvatišta na goljениčnoj kosti, naziva se ligament patele. Četveroglavi mišić natkoljenice najsnažniji je ekstenzor (ispružać) potkoljenice u koljenom zglobu; ravna glava još i flektira nogu u zglobu kuka.



Slika 5. M. Quadriceps femoris

Stražnju skupinu mišića natkoljenice ("stražnje lože") čine tri mišića: dvoglavi mišić natkoljenice (m. biceps femoris) koji se nalazi lateralno, te polutetivni mišić (m. semitendinosus) i poluopnasti mišić (m. semimembranosus) koji su smješteni medijalno. Sva tri mišića polaze sa kvrge sjedne kosti zdjelice. Dvoglavi mišić usmjeren je prema dolje i lateralno i hvata se na glavu lisne kosti, dok su polutetivni i poluopnasti usmjereni medijalno i hvataju se ispod medijalnog kondila goljениčne kosti. Ove tetive s lateralne i medijalne strane omeđuju tzv. poplitealnu udubinu sa stražnje strane koljena, i lako se palpiraju ispod kože. Sva tri mišića u zglobu kuka ispružaju nogu, a u koljenu vrše fleksiju. Oko uzdužne osovine vrše suprotan pokret – biceps rotira natkoljenicu prema van (ili zdjelicu prema unutra ako je noga fiksirana), dok polutetivni i poluopnasti rotiraju nogu prema unutra (ili zdjelicu prema van ako je noga fiksirana).⁽⁹⁾



Slike 6. M. Biceps femoris, m. semitendinosus, m. semimembranosus

POKRET	MIŠIĆ
Ekstenzija	m. quadriceps femoris
Fleksija	m. biceps femoris m. semimembranosus m. semitendinosus
Unutarnja rotacija	m. semitendinosus m. semimembranosus
Vanjska rotacija	m. biceps femoris

Tablica 1.

1.2. BIOMEHANIKA KOLJENA

Kao i ostali zglobovi donjeg ekstremiteta i koljeni zglob je u stajanju i hodanju izložen djelovanju mehaničkih sila pa spada u tzv. zglobove „u opterećenju“. Funkcija mu je prenositi težinu tijela s kuka na nožni zglob, ali i omogućiti hodanje, trčanje, čučanje i klečanje. Zbog svoje složenosti i biomehanike, u pojedinim fazama hoda koljeno je opterećeno i s nekoliko tjelesnih težina.⁽³⁾

Koljenski je zglob složen od kutnog i obrtnog zgloba (trochogynghimus) pa imamo dvije osnovne ravnine gibanja: poprečnu i uzdužnu. Oko poprečne osovine čine se fleksija i ekstenzija potkoljenice, a oko uzdužne osovine rotacija potkoljenice prema unutra i prema van. Fleksija koljena je udružena s unutarnjom rotacijom potkoljenice, a ekstenzija s vanjskom rotacijom.⁽⁸⁾

Koljenski zglob prema djelovanju dijelimo u četiri dijela. U medijalnoj polovici zgloba razlikujemo meniskofemoralni medijalni i meniskotibijalni medijalni dio zgloba, a u lateralnoj polovici razlikujemo meniskofemoralni lateralni i meniskotibijalni lateralni dio zgloba.

Meniskofemoralni medijalni dio zgloba nalazi se između medijalog kondila bedrene kosti i gornje ploštine medijalnog meniska. U tom dijelu zgloba vrše se sve moguće kretnje u koljenu.

Meniskotibijalni medijalni dio zgloba nalazi se između donje ploštine medijalnog meniska i medijalnog kondilagoljenične kosti. U tom dijelu zgloba pri normalnom gibanju koljena nema kretnji. Međutim, ako u koljenskom zglobu vršimo samo fleksiju bez unutarnje rotacije ili samo ekstenziju bez vanjske rotacije potkoljenice, tada se kompenzatorna vanjska rotacija pri fleksiji te unutarnja rotacija potkoljenice pri ekstenziji čini u tom dijelu zgloba.

Meniskofemoralni lateralni dio zgloba nalazi se između lateralnog kondila bedrene kosti i gornje ploštine lateralnog meniska. U tom dijelu zgloba izvode se fleksija i ekstenzija, jer je lateralni kondil bedrene kosti zakrivljen samo od naprijed prema natrag.

Meniskotibijalni lateralni dio zgloba nalazi se između donje ploštine lateralnog meniska i lateralnog kondila goljenične kosti. U tom dijelu zgloba moguća je i rotacija.⁽⁸⁾

Aktivna fleksija u koljenskom zglobu moguća je do 0° (potpuna ekstenzija) - 135° , a daljnja fleksija je pasivna i moguća je do 160° . U položaju potpune fleksije patela je postavljena nisko i nalazi se u žlijebu između kondila femura. Fleksiju koljena vrše mišići stražnje grupe, tzv. hamstringsi. Ekstenzija je moguća do ispruženog kuta. Daljnju ekstenziju sprečavaju pobočne i ukrižene sveze, i to prednji dio prednje ukrižene sveze i stražnji dio stražnje ukrižene sveze. Moguća je tzv. pasivna ekstenzija $5^\circ - 10^\circ$. Aktivnu ekstenziju izvodi četveroglavi mišić, a najvažnija je medijalna glava koja izvodi zadnjih $10^\circ - 15^\circ$ ekstenzije i rotira potkoljenicu prema van te tako „zaključa“ koljeno. U tom slučaju patela je položena visoko. Rotacije potkoljenice prema natkoljenici moguće su samo pri fleksiji koljena. Vanjska rotacija moguća je 40° , a unutarnja 10° .⁽³⁾

POKRET	OPSEG POKRETA
Aktivna fleksija	$0^\circ - 135^\circ$
Pasivna fleksija	160°
Ekstenzija	0°
Hiperekstenzija	$5^\circ - 10^\circ$
Unutarnja rotacija	10°
Vanjska rotacija	40°

Tablica 2.

1.3. RUPTURA PREDNJEG KRIŽNOG LIGAMENTA

Koljenski zglob je naozljeđivaniji zglob u ljudskom tijelu. S obzirom na njegovu složenu građu i funkciju ozljede se događaju u običnom životu i radu, u prometu i pri sportskim aktivnostima. Prednja i stražnja ukrižena sveza imaju funkciju najvažnijih pasivnih stabilizatora koljena. Ozljede ukriženih sveza spadaju u unutarzglobne (intraartikularne) ozljede koljena. Ozljede prednje križne sveze rijetko nastaju izolirano, a najčešće dolaze zajedno s ozljedom medijalnog meniskusa i medijalnog kolateralnog ligamenta (tzv. zlokobni trijas). Ovakve ozljede nastaju uvijek s abdukcijom i rotacijom u koljenu. Izolirana ozljeda prednje križne sveze je rijetka, a nastaje pri snažnoj i nagloj hiperekstenziji koljena ili u situacijama kad kod flektiranog koljena uslijedi izravni udarac u kondile femura u smjeru prema natrag. Na taj način tibija ostaje na svoj mjestu u fleksiji, a kondili femura su „gurnuti“ prema natrag. Tada dolazi do otrgnuća donjeg ili gornjeg hvatišta. Ponekad pri otrgnuću donjeg hvatišta može doći i do otrgnuća komada kosti na tibiji zajedno s ligamentom. Tada ubrzo dolazi do hematoma te je zbog bolova i mišićnog spazma otežano izvesti test prednje ladice. Neprepoznate ili neliječene ozljede prednje križne sveze postaju kronične.⁽³⁾

Klinička slika

Pri prvom pregledu liječnik će nastojati iglom i špricom aspirirati (evakuirati) otok, te ako naiđe na krv, to će biti prvi znak da se vrlo vjerojatno radi o puknuću ACL-a. Osim toga, uklanjanje krvi iz koljena obično donosi i smanjenje bolova. Nakon toga slijede testovi za koljeno, te postavljanje konačne dijagnoze.

Najčešće je pri samoj ozljedi prisutna iznimo intenzivna bol praćena nastajanjem otoka i smanjenom pokretljivošću koljena. Za prvu pomoć treba upotrijebiti led kako bi se smanjila bolnost, te učiniti kompresiju elastičnim zavojem, a sve u nastojanju da se smanji nastajanje otoka. Nakon toga valja točno dijagnosticirati nastalu ozljedu.⁽⁷⁾

2. CILJ RADA

Cilj rada je opisati rupturu prednje križne sveze, prikazati program rehabilitacije te primjenu procedura fizikalne terapije i kineziterapije nakon operativnog zahvata. Zbog razumijevanja mehanizma nastanka ozljede prikazat ću anatomsku građu i biomehaniku koljenskog zgloba. Također, bit će prikazan postupak dijagnosticiranja, terapijski proces te povratak svakodnevnim rekreativnim ili profesionalnim aktivnostima.

3. METODE RADA

Završni rad je opisnog karaktera i neće biti korištene nikakve metode rada.

3.1. DIJAGNOSTIKA

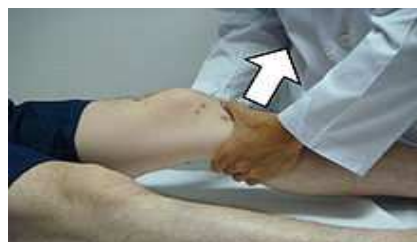Dijagnoza rupture prednje ukrižene sveze postavlja se nakon detaljne anamneze (opis simptoma i ozljede) i kliničkog pregleda. Kod nejasnih slučajeva radi se magnetska rezonanca koljena koja u visokom postotku dijagnosticira stanje ukrižene sveze ili artroskopija koja je često dijagnostička i terapijska.⁽¹⁰⁾

Anamneza je osnova i najvažniji dio dijagnostičkog postupka. Podrazumijeva razgovor s pacijentom u svrhu prikupljanja važnih informacija za postavljanje točne dijagnoze. Bitni su podaci o jačini i smjeru sile koja je djelovala na koljeno u trenutku ozljede, slušnom osjetu pucanja, nemogućnosti za daljnje aktivnosti neposredno nakon ozljede, brzom oticanju koljena.

Sljedeći korak je klinički pregled pri kojem je bitna relaksacija mišića bedra i potkoljenice. Klinički pregled uključuje testove za procjenu stabilnosti koljena. Najsenzitivniji klinički test jest „Lachmanov test“, a možemo primijeniti i druge testove, kao što je „test prednje ladice“. ⁽¹²⁾

Lachman's test

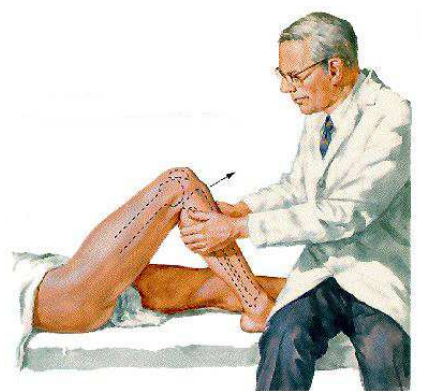
Ispitanik leži na leđima. Donji ekstremiteti su u laganoj vanjskoj rotaciji, koljena su u položaju fleksije otprilike pod kutem od 30°. Terapeut stabilizira distalni dio natkoljenice, odmah poviše koljena, dok drugom rukom jačim pokretom povuče proksimalni dio tibije prema naprijed. Ovim potezom se sprječava lažno pozitivan test. Nedostatak čvrstoće i osjeta dok se povlači tibija prema naprijed ili jači pomak tibije predtavlja pozitivan test.⁽⁴⁾



Slika 7. Lachman's test

Anterior Drawer test – test prednje ladice

Ispitanik leži na leđima, koljena su u fleksiji pod kutem od 90°. Stopalo je oslonjeno na poglogu neutralnom položaju. Terapeut prstima obje ruke obuhvaća proksimalni dio tibije, s tim da se palčevi nalaze s prednje strane koljena. Na taj način se osigurava opuštanje hamstringsa. Tibija se povlači prema naprijed u odnosu na femur. Pomicanje tibije za otprike 6mm je u granicama normale. Pozitivan test nalazimo kod prekomjernog pomaka oba tibijalna kondila prema naprijed u odnosu na femoralne kondile. Terapeut mora biti siguran da stražnji križni ligamenti nisu mlitavi, slabi ili oštećeni jer test može biti lažno pozitivan.⁽⁴⁾



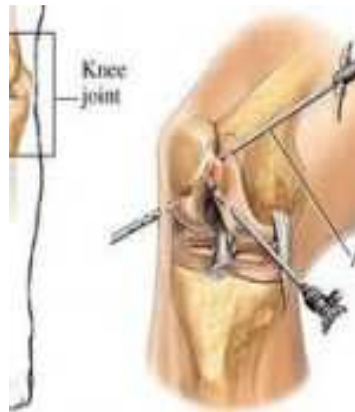Slika 8. Test prednje ladice

Ako je „test prednje ladice“ jedva zamjetljiv, vjerojatno se radi o izoliranoj ozljedi prednjeg križnog ligamenta, dok je jako pozitivan test prednje ladice znak ozljede i prednjeg križnog ligamenta i medijalnog kolateralnog ligamenta. Smatra se da je Lachmanov test dijagnostički pouzdaniji nego test prednje ladice. Ponekad je potrebno dati lokalni anestetik da popusti bol i spazam mišića kako bi se testovi za nestabilnost koljena mogli izvesti.⁽³⁾

Magnetna rezonancija je dijagnostički postupak u kojem se ne primjenjuju rendgenske zrake, već se temelji na rezonanciji vodikovih iona u jakom magnetnom polju. Koljeno se nalazi u statičkom magnetnom polju, a primjenom radiofrekventnih valova dolazi do pojave signala, koji se pomoću kompjuterskih programa pretvaraju u sliku. Na taj način dobivena slika omogućuje visoku diferecijaciju mekotkivnih struktura i krvnih žila.⁽¹³⁾

Artroskopija je ortopedska tehnika tj. vrsta kirurškog zahvata kojom se mogu izvesti najrazličitiji zahvati na zglobovima i izvan zglobnim prostorima.

Operacija se izvodi kroz malene rezove kroz koje ortoped uvodi artroskop i instrumente po potrebi i ulazi u zglob te ima pogled u unutrašnjost koljena. Artroskop je poseban instrument koji je sastavljen od izvora svjetlosti i leće, a video kamera pričvršćena na artroskop omogućuje da se cijela slika tj. zahvat prati na monitoru. Kroz druge male rezove uvode se dizajnirani instrumenti s kojima se izvodi operativni zahvat. Za razliku od klasičnoga operativnoga zahvata i velikog reza, oštećenja i traume okolnog tkiva kod artroskopskih zahvata su minimalne pa je i oporavak puno brži i kvalitetniji.⁽¹⁴⁾



Slika 9. Artroskopija

3.2. LIJEČENJE I REHABILITACIJA

Nakon što je postavljena dijagnoza rupture prednje ukrižene sveze, slijedi liječenje koje kod ove ozljede nikada nije jednostavno, a niti kratko. Može biti konzervativno i operativno. Ako se radi o djelomičnom puknuću ligamenta, tada se okrećemo konzervativnom liječenju u smislu fizikalne terapije i kinezioterapije. Cilj je ukloniti prisutan otok, suzbiti bol, spriječiti atrofiju i atoniju mišića te ojačati mišiće koji okružuju koljeno. Također je bitno vratiti pacijenta u psiho-fizičko stanje u kojem je bio prije ozljede. Rehabilitacija treba biti individualna. Cijeli taj proces traje oko 12 tjedana, a uključuje tehnike poboljšanja izdržljivosti, brzine reakcije i balansa, te edukaciju pacijenta.

Što je bolesnik mlađi, što se više želi baviti sportom, što je više motiviran, što ima manje artroze, prije ćemo se odlučiti za operacijsko liječenje. Operacijsko liječenje sastoji se u rekonstrukciji prednje ukrižene sveze. Danas prevladavaju dvije operacijske metode, jedna se sastoji u rekonstrukciji sa srednjom trećinom patelarnog ligamenta, a druga sa tetivama hamstring muskulature. Danas se to radi mikroinvazivno,

artroskopski. Vrlo je važno pridržavati se poslijeoperacijskog rehabilitacijskog programa, puno opterećenje koljena očekuje se nakon 6 mj. od operacije.⁽¹¹⁾

3.2.1.FIZIKALNA TERAPIJA

Fizikalna terapija je grana medicine koja proučava djelovanje pojedinih oblika fizikalne energije u svrhu liječenja. U sklopu rehabilitacije prednjeg križnog ligamenta koristimo niz procedura fizikalne terapije.

Hidroterapija koristi tekući medij u terapijske svrhe i prednost ove metode su 3 osnovna svojstva vode: toplina, sila uzgona i hidrostatski tlak. Toplina poboljšava cirkulaciju, smanjuje bol i mišićni spazam i dovodi do opuštanja ligamenata. Sila uzgona dovodi do prividnog smanjenja težine i to omogućava lakše izvođenje aktivnog pokreta. Hidrostatski tlak je veći od kapilarnog pa kompresijom djeluje na pražnjenje kapilara i smanjenje edema. Hidroterapijom se najčešće koristimo za provođenje vježbi (hidrogimnastika). Vježbe se provode u bazenu ili u Hubbardovom tanku.⁽²⁾



Slika 10. Hubbardov tank

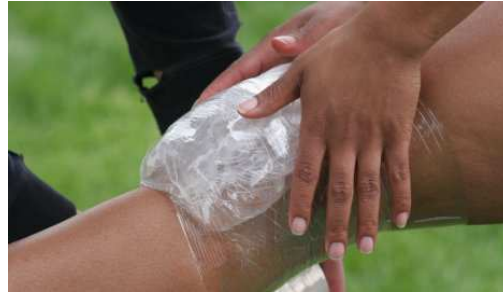

Slika 11. Vježbe u bazenu

Krioterapija je primjena hladnoće u svrhu liječenja. Izravni učinak hlađenja je pad temperature kože i potkožnog tkiva, a manje mišića i zglobova. Pri akutnoj ozljedi krioterapija djeluje analgetski, smanjuje spazam, otok i krvarenje. Najčešće se primjenjuje prije kineziterapije, a provodi se u tri oblika:

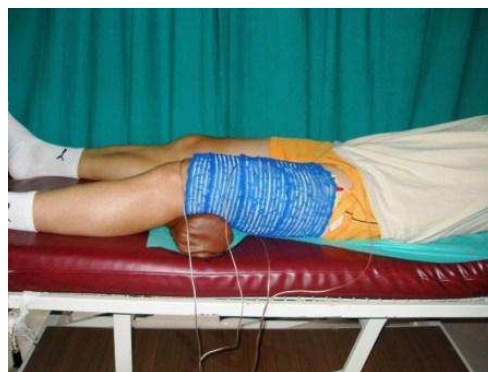- Kriomasaža, najčešći oblik, određeni dio tijela se masira ledom 10 minuta ili dok se ne postigne analgezija

- Kriooblog, kao oblog se koristi kompresa ili vrećica sa hladnom vodom ili ledom
- Kriokupka, gdje se određeni dio tijela uranja u hladnu kupku



Slika 12. Krioterapija

Elektrostimulacija je postupak kojim se izaziva mišićna kontrakcija putem električnih podražaja. Odabire se trajanje, amplituda i oblik pojedinog impulsa, te frekvencija impulsa. Postoje različiti izvori i vrste struje. Istosmjerna struja može biti konstantna tzv. galvanska ili kontinuirana, a izmjenična može biti faradska i sinusoidna. Impulsi imaju dva osnovna oblika, pravokutan i trokutast. Pravokutan pogoduje stimulaciji zdravog mišića, a trokutastim impulsima se testiraju mlohavije pareze. Impulsima modeliranim po jačini tretiramo inaktivitetnu, atrofičnu muskulaturu. Elektrode se mogu postaviti na mišić na više načina. Monopolarna tehnika se koristi kod stimulacije malih mišićnih skupina dok je bipolarna tehnika uobičajena i koristi dvije jednako velike elektrode koje se postavljaju jedna ispod druge na mišićni trbuh (mjesto gdje je podražljivost mišića najveća a kožni otpor najmanje).



Slika 13. Elektrostimulacija

Interferentne struje su srednje frekvencije čija se amplituda smanjuje i povećava u ritmu niskih frekvencija što predstavlja učinak niskofrekventnih struja. Nastaju preklapanjem dviju srednjefrekventnih struja od kojih jedna ima fiksnu frekvenciju, a druga prilagodljivu (4000Hz-4200Hz). Primjenjuju se kvadripolarno i bipolarno. Imaju analgetički i vazodilatacijski efekt, protuupalni i antiedemski učinak, potpomažu mišićnu kontrakciju i pospješuju cijeljenje kosti.⁽²⁾

Magnetoterapiju dijelimo na visokofrekventnu i niskofrekventnu. Magnetno polje povećava energijski metabolizam. Doziranje je individualno i nije definirano, kreće se od deset minuta na više. U akutnim stanjima se primjenjuje manji intenzitet, niže frekvencije i kraće trajanje, a kod kroničnih veći intenzitet, veća frekvencija i duže trajanje.

Ultrazvuk je metoda termoterapije u kojoj se ultrazvučne mehaničke vibracije pretvaraju u toplinu. Najvažnije djelovanje jest toplinsko. Primjena ultrazvuka uzrokuje mikromasažu tkiva, oksigenaciju i regeneraciju, bolju prokrvljenost i dolazi do analgezije, smanjena spazma i kontrakture zgloba.

Edukacija pacijenta je vrlo važan dio rehabilitacije. Potrebno je uspostaviti dobar odnos sa pacijentom što uključuje uzajamno povjerenje i poštovanje. Pacijent mora biti upoznat sa svojom dijagnozom i znati sve o svome stanju. Terapeut mora motivirati pacijenta na rad da bi što aktivnije sudjelovao u rehabilitaciji i naučiti ga na koji način će obavljati svakodnevne aktivnosti u životu dok u potpunosti ne povрати izgubljenu funkciju.

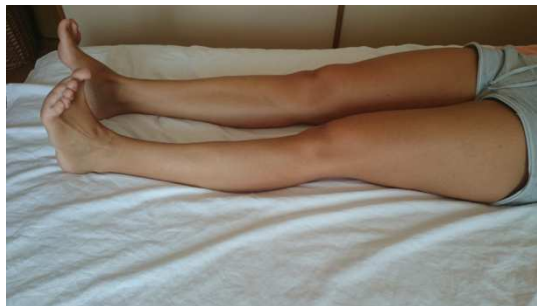3.2.2. KINEZIOTERAPIJA

Kinezioterapija je grana fizikalne medicine koja koristi pokret u liječenju i rehabilitaciji pojedinih bolesti, ozljeda i deformiteta. Ima najvažnije mjesto u rehabilitaciji iza razliku od ostalih metoda fizikalne medicine, u kineziterapiji je vrlo važno aktivno sudjelovanje pacijenta jer samo motiviran i suradnički dobro raspoložen pacijent može usvojiti vježbe i kontinuirano ih provoditi u cilju potpunog ozdravljenja.

Kineziterapija kod ozljede koljena započinje statičkim vježbama kvadricepsa jer su ozljede popraćene brzom atrofijom mišića posebno medijalne glave kvadricepsa. Vježbe moraju početi što je prije moguće nakon ozljede. Važno je započeti i programirati vježbe prije operacije i nastaviti ih odmah nakon operacije.⁽⁶⁾

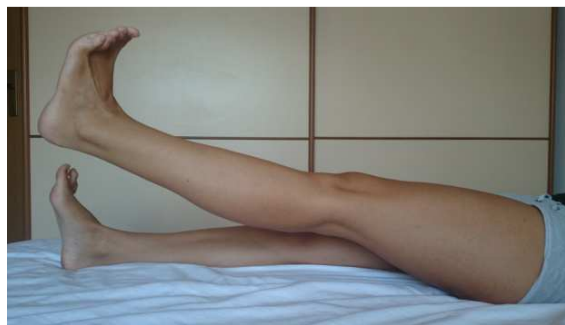Vježbe za povećanje snage

Vježba 1. Početni položaj – pacijent leži na leđima sa opruženim donjim ekstremitetima. Koljenom upire od podlogu, stopala zateže prema sebi i na taj način kontrahira mišiće potkoljenice, natkoljenice te gluteuse (slika 12.)



Slika 14. Vježba 1

Vježba 2. Početni položaj – isti kao kod prethodne vježbe. Pacijent zategne stopalo prema sebi i podigne nogu da mu stopalo podignute noge bude u ravnini sa prstima noge koja je na poglozi. Na taj način jačamo m. quadriceps (slika 13.)



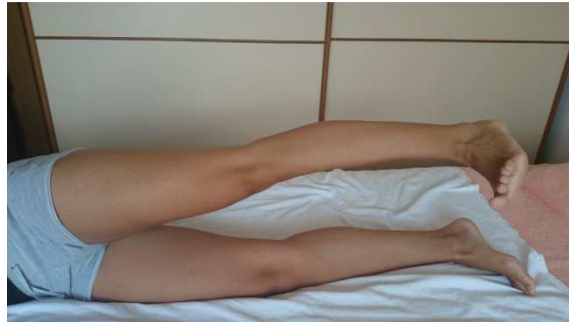Slika 15. Vježba 2

Vježba 3. Početni položaj – isti kao kod predhodne vježbe. Stopalo se zategne prema sebi te polako flektira koljeno kličući petom po podlozi (slika 14.)



Slika 16. Vježba 3

Vježba 4. Početni položaj – pacijent leži na boku zdrave noge. Zategne stopalo, kontrahira mišiće potkoljenice i natkoljenice te izvodi abdukciju natkoljenice sa ekstenziranom koljenom (slika 15.)



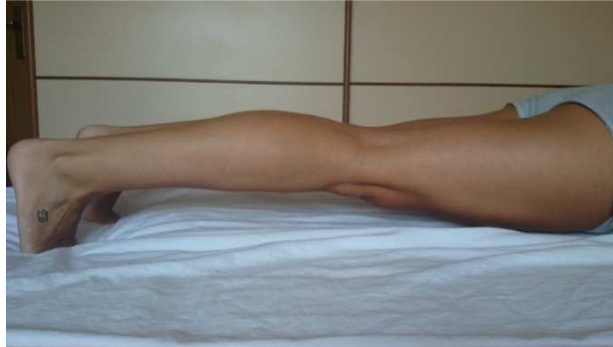Slika 17. Vježba 4

Vježba 5. Početni položaj – pacijent leži na boku bolesne noge. Zdrava noga je flektirana u kuku i prebačena preko bolesne. Zateže stopalo, kontrahira mišiće i podiže nogu od podloge (slika 16.). Na taj način jačamo m. vastus medialis.



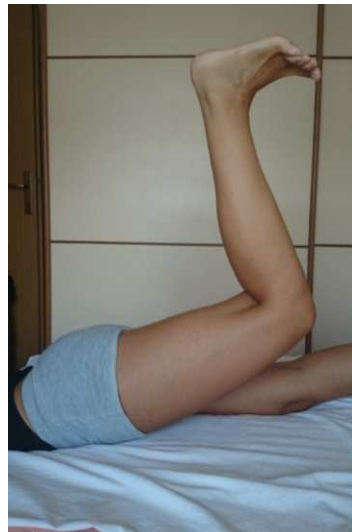Slika 18. Vježba 5

Vježba 6. Početni položaj – pacijent leži na trbuhu. Donji ekstremiteti su ekstenzirani, stopalo je na podlozi. Stopalo zateže prema sebi, upire prstima od podlogu, kontrahira mišiće natkoljenice i potkoljenice i podiže donje ekstremitete od podloge (slika 17.)



Slika 19. Vježba 6

Vježba 7. Početni položaj – isti kao kod prethodne vježbe. Bolesna noga je flektirana u koljenu pod kutom od 90° i pacijent je podiže u zrak. Na taj način jačamo gluteuse (slika 18.)

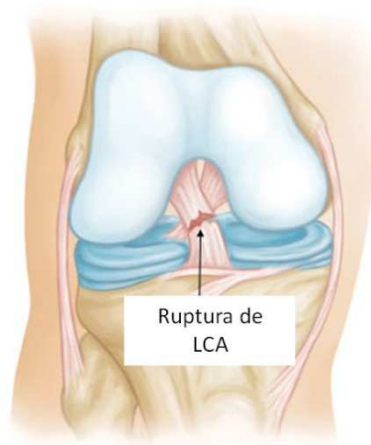


Slika 20. Vježba 7

3.3. REHABILITACIJA NAKON OPERACIJE LCA

Liječenje svježih ligamentnih ozljeda u akutnoj fazi je operativna procedura koja se obavlja odmah, jer funkcionalni rezultati su uspješniji nego li operativni zahvati kod kronične nestabilnosti. Ciljevi koji se trebaju postići:

- a) funkcionalna stabilnost
- b) pun opseg pokreta
- c) normalna funkcija (ASŽ i sportske aktivnosti).



Slika 21. Ruptura LCA

Zadaci kineziterapije u rehabilitaciji nakon rupture prednjeg križnog ligamenta:

1. Snaga
2. Izdržljivost
3. Koordinacija
4. Ravnoteža
5. Propriocepcija

Rehabilitacija traje oko 6 mjeseci, može se podijeliti na medicinsku koja traje 5-6 tjedana i sportsku rehabilitaciju koja se kreće od 6. tjedna i traje do 24. tjedna. U

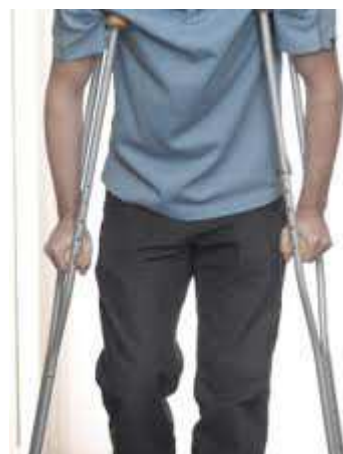medicinskoj rehabilitaciji potrebno je postići puni opseg pokreta i funkcioniranje za aktivnosti svakodnevnog života, dok u sportskoj rehabilitaciji naglasak mora biti na specifičnost aktivnosti koje se obavljaju u sportu (propricepcija, vježbe ravnoteže, vježbe stabilnosti, vježbe koordinacije).

1. FAZA (1-2 tjedna)

Postoperativna mobilizacija. Preporučuje se što manje se oslanjati na operiranu nogu jer uslijed opterećenja lako dolazi do otekline koja usporava oporavak. U prvom tjednu potrebno je reducirati bol, smanjiti oteklinu i hematoma te povećati pokretljivost koljena u početku pasivnim razgibavanjem a kasnije aktivnim vježbama. Kinetek predstavlja aparat za pasivno razgibavanje koljena. Nakon operacije je bitno postepeno povećavati opseg pokreta, a kinetekom možemo dozirati stupnjeve. Postiže se terminalna ekstenzija koljena, koriste se svi položaji (supinirani, pronirani, bočni). Fleksija krajem 1. tjedna treba iznositi 90° te se izvode vježbe fleksije i ekstenzije potkoljenice preko ruba kreveta. Hoda se s dvjema štakama uz opterećenje 15-20 kg (ili prema toleranciji). Izvode se izometričke vježbe natkoljenice (quadriceps i hamstrinzi) te aktivne vježbe po podlozi koliko je to moguće. Od fizikalne terapije primjenjuje se krioterapija ledom sa smanjenje otoka, magnet, elektrostimulacija quadricepsa te IFS za cirkulaciju koljena.



Slika 22. Kinetek



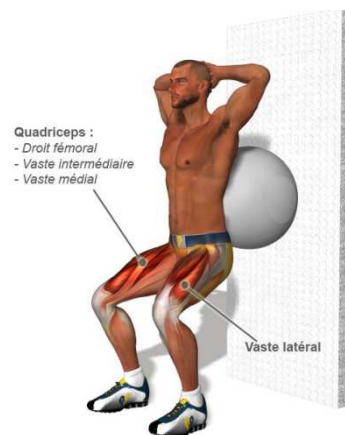
Slika 23. Hod sa dvjema štakama

2. FAZA (3-6 tjedana)

Glavni cilj ove faze je postizanje slobodne pokretljivosti koljena. Fleksija bi trebala iznositi oko 100°, a ekstenzija bi trebala biti maksimalna. Izvode se vježbe zatvorenog kinetičkog lanca s postupnim opterećenjem, naglasak jačanja je na ekstenzorima natkoljenice. Postepeno se uvode vježbe na biciklu bez opterećenja, vježbe na stepenicama, podizanje na prstima, te vježbe ravnoteže (prijenos težine s jedne na drugu nogu, koljena savijena oko 30°). Potrebno je usvojiti pravilan obrazac hoda kako bi na kraju 4. tjedna mogli odbaciti štike. Izvode se koncentrične i ekscentrične vježbe (guranje zida, čučanj 30°-45°), vježbe s manualnim otporom, elastičnim gumama, vježbe propriocepcije (na dvije noge, na jednoj nozi, otvorenim- zatvorenim očima, kroz funkcionalnu aktivnost uz opterećenje na različitim podlogama). Provode se raznorazni iskoraci te vježbe ravnoteže (mini trampolin). Od iznimne je važnosti izvoditi vježbe u bazenu i plivati, u početku leđnim stilom te poslije preći na kraul. Krajem ove faze trebalo bi postići normalan hod uz opterećenje cijelom težinom tijela.



Slika 24. Vježbe zatvorenog kinetičkog lanca



Slika 25. Vježbe jačanja quadricepsa



Slika 26. Bicikl – ergometar

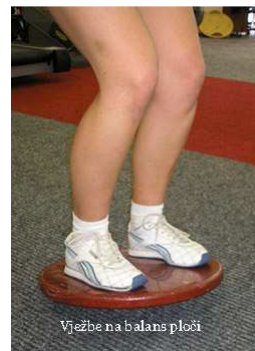

Slika 27. Prijenos težine s jedne noge na drugu

Propriocepcija je sposobnost organizma da prepozna položaj zglobova ili dijelova tijela u prostoru. Proprioceptori su živčane stanice koje se nalaze u zglobovima, mišićima i tetivama i oni daju informaciju mozgu na što on odgovara slanjem impulsa u mišiće što rezultira kontrakcijom istih. Testove za proprioceptore izvodimo na nestabilnoj podlozi (balans daska, nestabilna strunjača, itd.)



Slika 28. Vježbe na strunjači



Slika 29. Vježba na balans ploči

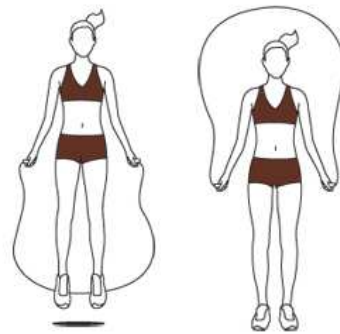
3. FAZA (7-12 tjedana)

U ovoj fazi postiže se puna pokretljivost koljena. Cilj je progresija opterećenja izvođenja vježbi, jačanje muskulature nogu, naročito hamstringa, te vježbe stabilnosti i koordinacije. Predstavlja početak sportske ciljane rehabilitacije te je naglasak na raznovrsnosti i progresiji vježbi. U početku se izvode vježbe u zatvorenom kinetičkom lancu, čučnjevi (velika lopta, medicinska lopta, elastične

gume, suspenzijski trening). Na kraju ove faze počinje se s laganim pravocrtnim trčanjem manjeg intenziteta, uvode se vježbe otvorenog kinetičkog lanca (čučnjevi na operiranoj nozi- balans daska, zatvorenih očiju), preskakanje preko konopa (vijača).



Slika 30. Vježba s iskorakom



Slika 31. Vježba s vijačom

4.FAZA(3-6mjeseci)

Cilj u ovoj fazi je potpuni povratak sportskim ili poslovnim aktivnostima. Vrše se opće i specifične sportske aktivnosti kao i aktivnosti svakodnevnog života usmjerene ka povratku na posao ili profesionalni sport. Počinju se izvoditi kompleksne vježbe, te vježbe koje su specifične za sportaša s obzirom na sport kojim se bavi. Provode se individualni treninzi s progresijom opterećenja za jačanje miškulature, povećava se intenzitet trčanja (vremenski i lokacijom- kosina, niz kosinu, brdo, neravni teren).



Slika 32. Progresivni razvoj mišićne snage

Nastavljaju se vježbe koordinacije, vježbe stabilnosti, suspenzijske vježbe.



Slika 33. Balans i ravnoteža

Nakon određenih testiranja aktivne i pasivne stabilnosti, mišićne snage nogu i dinamičkog balansa, počinje se sa izvođenjem specifičnih kretnji karakterističnih za pojedini sport kojim se sportaš bavi. Izvodi se bočno trčanje, trčanje unatrag, preskakanje vijače u trčanju, trening eksplozivne snage, pliometrije, udaraca loptom, vježbe agilnosti. Poskoci, skokovi, rotacija, ubrzanja- usporenja po ravnoj podlozi, polazak iz mjesta, naglo zaustavljanje, trčanje sa promjenom smjera kretanja.



Slika 34. Vježbe koordinacije



Slika 35. Vježbe na bosu

Nakon provedene rehabilitacije izuzetno je bitno preventivno djelovanje koje se sastoji od:

1. Provođenja kvalitetnog kineziterapijskog programa
2. Postepenog povratka (nikad prerano) sportu i određenim zahtjevnijim opterećenjima
3. Motivirano provoditi ciljane programe vježbanja (propriocepcija, stabilnost, suspenzijski trening, vježbe agilnosti, pliometrija)
4. Savladati pravilnu biomehaniku kretanja te uporno korigirati ukoliko postoji nepravilnost
5. Prije svake trenažne aktivnosti djelovati ciljanim preventivnim vježbama.

4. RASPRAVA

Ruptura prednjeg križnog ligamenta predstavlja jednu od najčešćih povreda koljenog zgloba kod sportaša profesionalaca, ali i onih koji se sportom bave povremeno, rekreativno. Budući da s njom dolazi do boli, nestabilnosti i nemogućnosti izvođenja tjelesne aktivnosti, opravdan je strah osoba nakon ove ozljede. Postoji velik broj sportaša koji su se vratili punoj sportskoj aktivnosti bez operativnog zahvata, no ima i onih koji su to pokušali, ali na kraju zbog niza problema ipak su bili opovrgnuti njoj. Sve nam to govori da odluku o smijeru liječenja treba donijeti individualno, u dogovoru sa pacijentom, poštujući sve njegove specifičnosti. U rehabilitaciji su bitne preoperativna i postoperativna priprema pacijenta. Kod preoperativne rehabilitacije je neophodno ocijeniti stanje miškulature te započeti sa jačanjem oslabljenih skupina mišića. Vrlo bitno je naučiti pacijenta odmah hod na štakama i dobro ga educirati jer time smanjujemo njegov strah i osiguravamo brži postoperacijski tijek. Oporavak je dugotrajan i kompliciran. Osnovni cilj postoperativne rehabilitacije je vraćanje normalnog opsega pokreta i uspostavljanje mišićne aktivnosti i snage kako bi pacijent mogao obavljati svakodnevne aktivnosti, a sportaš se vratiti procesu treninga. Još jedan bitan cilj je vratiti pacijentu psihofizičko stanje koje je imao prije nastanka ozljede. S rehabilitacijom se započinje odmah nakon operacije, a traje ovisno o ozlijeđenim strukturama.

5. ZAKLJUČAK

Ozljeda je svaki poremećaj u strukturi i funkcionalnosti određenog dijela tijela koji je nastao u određenom vremenu pod utjecajem fizikalnog, kemijskog ili mehaničkog uzroka i smanjuje mogućnost izvođenja aktivnosti svakodnevnog života. Ruptura prednjeg križnog ligamenta zbog složene anatomske građe i jako slabe zglobne kongruencije spada u najčešće sportske ozljede. Poznato je da je bavljenje sportom promocija zdravlja, ali on sa sobom nosi i brojne ozljede. Danas je konkurencija među sportašima visoka a sa njom i intenzitet i frekvencija treninga. U svojoj želji da postanu najbolji mnogi često precijene svoje mogućnosti i dogodi im se upravo to, ozljeda. Ruptura prednjeg križnog ligamenta zahtjeva dugotrajan oporavak koji može potrajati i do 6 mjeseci. Plan terapije kod ovakve ozljede mora biti individualan za svaku osobu. Bitna stvar u rehabilitaciji je educirati i motivirati pacijenta na rad. Koristeći se raznim procedurama fizikalne terapije nastojimo pacijentuu potpunosti vratiti mogućnost obavljanja svakodnevnih fizičkih aktivnosti i vratiti mu narušeno psihofizičko stanje.

6. SAŽETAK

Koljeno je najveći zglob u ljudskom tijelu, najkompliciranije građe i zglob koji se najčešće ozljeđuje. Jedna od težih ozljeda je ruptura prednjeg križnog ligamenta. Pacijent osjeti prasak u koljenu i ima osjećaj kao da mu je koljeno „pobjeglo“ u stranu. Pri ozljedi prisutna je iznimo intenzivna bol praćena nastajanjem otoka i smanjenom pokretljivošću koljena. Dijagnoza se postavlja na temelju kliničkih testova i magnetske rezonancije. Terapija treba započeti odmah, liječenje može biti konzervativno i operativno. Najvažniji cilj rehabilitacije je postizanje punog opsega pokreta i vraćanje izgubljenih funkcija. Rehabilitacija može potrajati i do 6 mjeseci.

7. SUMMARY

Rehabilitation after ACL reconstruction

The knee is the largest joint in the human body, with the most complicated structure. It is wrist that is most harmed. One of the more severe the injury is rupture of the anterior cruciate ligament. The patient felt a crack in his knee and has a feeling thathis knee "escaped" to the side.Symptoms of injury include pain, swelling and reduced mobility of the knee. Diagnosis is based on clinical tests and magnetic resonance imaging. Therapy should begin immediately and the treatment can be conservative and operationally. The most important purpose of rehabilitation is to achieve full range of motion and restore lost function. Rehabilitation can take up to six months.

8. LITERATURA

1. Bajek S, Bobinac D., Jerković R., Malnar D., Marić I.: Sustavna anatomija čovjeka, Digital point d.o.o., Rijeka, 2007.
2. Ćurković B. i suradnici, Fizikalna i rehabilitacijska medicina, medicinska naklada Zagreb, 2004
3. Erceg M., Ortopedija: za studente medicine, Medicinski fakultet, Split 2006
4. Karačić Silvana, Klinička kineziologija s kineziometrijom, Skripta za vježbe, Veleučilište u Splitu
5. Keros P., Andreis I., Gamulin M.: Anatomija i fiziologija, Školska knjiga Zagreb
6. Kosinac Zdenko, Kineziterapija sustava za kretanje, Sveučilište u Splitu, treće izdanje, 2008
7. <http://www.scipion.hr/n/101/Ruptura-ACL-a---Fizioterapija---Scipion.wshtml>
8. <http://medlib.mef.hr/1797/1/bori%C4%87.pdf>
9. http://www.kif.unizg.hr/_download/repository/Anatomija_skripta.pdf
10. <http://she.hr/spas-za-kosti-i-ligamente/>
11. <http://www.akromion.hr/default.aspx?id=56372>
12. http://medlib.mef.hr/829/1/Matjaz_Vogrin.pdf
13. <http://www.dijagnostika2000.hr/mr.html>
14. <http://www.reha.hr/cms/izokineticke-vjezbe-nakon-artroskopije/>

9. ŽIVOTOPIS

Ime: Stela

Prezime: Buntić

Datum i mjesto rođenja: 24.06.1992. Makarska

1999. - 2007. Osnovna škola Vladimira Pavlovića, Čapljina

2007. - 2011. Gimnazija Metković (Opća gimnazija)

Datum upisa na fakultet. 13.07.2011.

Fakultet: Sveučilišni odjel zdravstvenih studija, smjer Fizioterapija

Rad na računalu: Da

Strani jezici: Engleski jezik, Njemački jezik