

Primjena tehnike označavanja arterijskog spina u neuroradiologiji

Poljičak, Dora

Master's thesis / Diplomski rad

2023

Degree Grantor / Ustanova koja je dodijelila akademski / stručni stupanj: **University of Split / Sveučilište u Splitu**

Permanent link / Trajna poveznica: <https://um.nsk.hr/um:nbn:hr:176:536885>

Rights / Prava: [In copyright](#) / [Zaštićeno autorskim pravom.](#)

Download date / Datum preuzimanja: **2024-07-22**

Repository / Repozitorij:



Sveučilišni odjel zdravstvenih studija
SVEUČILIŠTE U SPLITU

[Repository of the University Department for Health Studies, University of Split](#)



UNIVERSITY OF SPLIT



SVEUČILIŠTE U SPLITU

Podružnica

SVEUČILIŠNI ODJEL ZDRAVSTVENIH STUDIJA

DIPLOMSKI SVEUČILIŠNI STUDIJ

RADIOLOŠKA TEHNOLOGIJA

DORA POLJIČAK

**PRIMJENA TEHNIKE OZNAČAVANJA ARTERIJSKOG
SPINA U NEURORADIOLOGIJI**

Diplomski rad

Split, 2023. godine

SVEUČILIŠTE U SPLITU

Podružnica

SVEUČILIŠNI ODJEL ZDRAVSTVENIH STUDIJA

DIPLOMSKI SVEUČILIŠNI STUDIJ

RADIOLOŠKA TEHNOLOGIJA

DORA POLJIČAK

**PRIMJENA TEHNIKE OZNAČAVANJA ARTERIJSKOG
SPINA U NEURORADIOLOGIJI**

ARTERIAL SPIN LABELING IN NEURORADIOLOGY

Diplomski rad/ Master's Thesis

Doc. dr. sc. Sanja Lovrić Kojundžić

Split, 2023. godine

TEMELJNA DOKUMENTACIJSKA KARTICA

DIPLOMSKI RAD

Sveučilište u Splitu
Sveučilišni odjel zdravstvenih
studija Diplomski studij
radiološke tehnologije

Znanstveno područje: Biomedicina i zdravstvo
Znanstveno polje: Kliničke medicinske znanosti

Mentor: Doc.dr.sc. Sanja Lovrić Kojundžić

PRIMJENA TEHNIKE OZNAČAVANJA ARTERIJSKOG SPINA U NEURORADIOLOGIJI

Dora Poljićak, 66187

Sažetak: Neurološke bolesti danas predstavljaju važan medicinski i javnozdravstveni problem. Označavanje arterijskog spina je relativno nova, neinvazivna tehnika za mjerenje cerebralnog protoka u magnetskoj rezonanciji, koja daje informacije o perfuziji mozga, bez korištenja egzogenog kontrastnog sredstva. Postoji nekoliko različitih tehnika označavanja arterijskog spina od kojih je najčešće korištena metoda pseudo-kontinuiranog označavanja. Kod označavanja arterijskog spina može nastati nekoliko vrsta artefakata koje je bitno poznavati, jer mogu utjecati na točnost tumačenja perfuzije. Označavanje arterijskog spina se koristi kod sumnje na različite neurološke bolesti i stanja kao što su tumori mozga, epilepsija, psihijatrijski i drugi neurološki poremećaji, neurodegenerativne te cerebrovaskularne bolesti i arteriovenske malformacije i fistule. Unatoč svojim brojnim prednostima, ova metoda ima nekoliko nedostataka poput složenosti primjene i naknadne obrade slike te niskog omjera signala i šuma, što je uzrok nedovoljnoj primjeni u kliničkoj praksi. Obzirom na složenost neuroloških bolesti, istraživanje mozga i postavljanje dijagnoze zahtijeva multidisciplinarni pristup, pa se tehnika označavanja arterijskog spina koristi u kombinaciji s drugim MR tehnikama u svrhu preciznog postavljanja dijagnoze.

Ključne riječi: magnetska rezonancija, označavanje arterijskog spina, mozak, cerebralni protok, perfuzija

Rad sadrži: 52 stranice, 23 slike, 2 tablice, 31 literaturna referenca

Jezik izvornika: hrvatski

BASIC DOCUMENTATION CARD

MASTER THESIS

University of Split
University Department for Health Studies
Graduate study of radiological technology

Scientific area: Biomedicine and health care
Scientific field: Clinical medical sciences

Supervisor: Doc.dr.sc. Sanja Lovrić Kojundžić

ARTERIAL SPIN LABELING IN NEURORADIOLOGY

Dora Poljičak, 66187

Summary: Today, neurological diseases represent an important medical and public health problem. Arterial spin labeling is a relatively new, non-invasive technique for measuring cerebral blood flow in magnetic resonance imaging, which provides information of brain perfusion, without the use of an exogenous contrast agent. There are several different arterial spin labeling techniques, the most commonly used is the pseudo-continuous labeling method. When labeling the arterial spin, several types of artifacts can occur, which are important to know, because they can affect the accuracy of the interpretation of perfusion. Arterial spin labeling is used in suspicion of various neurological diseases and conditions such as brain tumors, epilepsy, psychiatric and other neurological disorders, neurodegenerative and cerebrovascular diseases and arteriovenous malformations and fistulas. Despite its many advantages, this method has several disadvantages such as complexity of application and following image post-processing and low signal-to-noise ratio, which is the cause of insufficient use in clinical practice. Considering the complexity of neurological diseases, brain research and diagnosis requires a multidisciplinary approach, so the arterial spin labeling technique is used in combination with other MR techniques for the purpose of precise diagnosis.

Keywords: magnetic resonance, arterial spin labeling, brain, cerebral blood flow, perfusion

Thesis contains: 52 pages, 23 figures, 2 tables, 31 literature references

Original in: Croatian

SADRŽAJ:

1.	UVOD.....	1
2.	CILJ RADA.....	3
3.	MATERIJALI I METODE.....	4
4.	RASPRAVA	5
4.1	OZNAČAVANJE ARTERIJSKOG SPINA (ASL).....	5
4.1.1	Kontinuirano označavanje arterijskog spina (CASL)	9
4.1.2	Pseudo-kontinuirano označavanje arterijskog spina (PCASL).....	10
4.1.3	Pulsno označavanje arterijskog spina (PASL).....	11
4.1.4	ASL temeljen na brzini protoka (VS-ASL).....	13
4.2	ARTEFAKTI.....	14
4.3	INDIKACIJE ZA ASL	24
4.3.1	Tumori mozga.....	24
4.3.2	Psijhijatrijski i drugi neurološki poremećaji.....	27
4.3.3	Neurodegenerativne bolesti	31
4.3.4	Epilepsija	34
4.3.5	Cerebrovaskularne bolesti	35
4.3.6	Arteriovenske malformacije i fistule.....	37
4.3.7	Encefalitis	38
4.4	PREDNOSTI I NEDOSTACI.....	40
5.	ZAKLJUČAK	42
6.	POPIS KRATICA	44
7.	LITERATURA.....	46
8.	ŽIVOTOPIS.....	51

1. UVOD

Magnetska rezonancija (MR) je neinvazivna dijagnostička radiološka metoda koja koristi jako magnetsko polje i radiovalove za dobivanje detaljnog slikovnog prikaza presjeka triju glavnih ravnina tijela. Fizikalna osnova MR-a temelji se na apsorpciji i emisiji energije u radiofrekvencijskom (*eng. radiofrequency, RF*) području elektromagnetskog spektra. Za stvaranje MR prikaza se koriste prostorne varijacije protona elemenata od kojih je građeno ljudsko tijelo, poput vodika. Protoni u tijelu se ponašaju kao magneti koji imaju sjeverni i južni pol, unutar magnetskog polja. Djelovanjem vanjskog magnetskog polja na protone se njihova os rotacije usmjerava prema položaju silnica vanjskog magnetskog polja, a rezultanta toga je mjerljivi magnetski moment. Primjenom RF pulsa dobiva se prikaz temeljen na razlici distribucije atoma vodika u različitim vrstama tkiva. MR ima veoma široku dijagnostičku primjenu jer se može koristiti za prikaz gotovo svakog dijela ljudskog tijela. Jedna od glavnih prednosti MR-a je ta što ne koristi ionizirajuće zračenje za dobivanje informacija, u usporedbi s drugim dijagnostičkim radiološkim metodama, stoga predstavlja metodu izbora za trudnice i djecu (1). Među ostalim prednostima MR-a važno je istaknuti još i dobivanje slika visoke rezolucije s izvrsnim kontrastom mekog tkiva između različitih vrsta tkiva, pružanje informacija o fiziološkim parametrima, te visok omjer signala i šuma, čime se povećava osjetljivost (2).

Neki od nedostataka MR tehnike su dugotrajnost pretrage i klaustrofobičnost prostora za snimanje, što nekim pacijentima može predstavljati velik problem, bučnost gradijentnih zavojnica te visoka cijena pretrage (1).

Glavna kontraindikacija za MR pretragu je postojanje metalnog stranog tijela kao što je elektrostimulator, inzulinska ili infuzijska pumpa te različiti postoperativni implantati ili proteze (1).

Zbog sve veće važnosti MR tehnike i njene široke primjene, provedena su brojna istraživanja u svrhu poboljšanja kvalitete slike, što je dovelo do primjene različitih vrsta kontrastnih sredstava u magnetskoj rezonanciji. Općenito, MR kontrastna sredstva se

moгу podijeliti na paramagnetske i superparamagnetske tvari čije je osnovno svojstvo skraćivanje T1 i T2 vremena relaksacije (2).

Postoji nekoliko podjela kontrastnih sredstava koji se koriste u MR-u, ovisno o kemijskoj građi liganda, magnetizacijskim svojstvima i učincima na samu sliku, te ovisno o načinu unošenja u organizam. Najčešće korištena kontrastna sredstva u MR-u su gadolinijeva jer su najmanje škodljiva za pacijenta (3).

MR tehnika označavanja arterijskog spina (*eng. arterial spin labeling, ASL*) predstavlja relativno novu tehniku mjerenja cerebralne perfuzije, čija je glavna prednost u odnosu na ostale tradicionalne kontrastne bolus tehnike to, što ne koristi gadolinijeva kontrastna sredstva. Cilj ASL-a je procjena brzine perfuzije tkiva, odnosno izmjene vode i hranjivih tvari unutar tkiva. ASL koristi magnetski obilježene protone vode u arterijama kao endogeno kontrastno sredstvo. Zbog svojih se karakteristika često koristi kod djece, bolesnika s bubrežnom insuficijencijom te otežanim venskim pristupom (4). ASL se danas koristi kao dodatna metoda za postavljanje dijagnoze epilepsije, različitih cerebrovaskularnih bolesti, demencije i kognitivnih poremećaja (5).

2. CILJ RADA

Ciljevi ovog rada su:

- Opisati princip primjene tehnike označavanja arterijskog spina
- Objasniti pojmove CASL, PASL, PCASL i VS-ASL
- Navesti i opisati artefakte koji se pojavljuju kod korištenja ASL tehnike
- Objasniti indikacije za ASL
- Prikazati prednosti i nedostatke ASL-a

3. MATERIJALI I METODE

Ovaj diplomski rad temelji se na sustavnom pregledu i analizi dostupnih znanstvenih članaka i radova koji su objavljeni na PubMed platformi i drugim internetskim stranicama na temu primjene tehnike označavanja arterijskog spina u neuroradiologiji. Svi rezultati i istraživanja prikazani su u narativnom i deskriptivnom obliku. Kompletna literatura na temu primjene tehnike označavanja arterijskog spina u neuroradiologiji javno je dostupna u cijelosti, a objavljena je u razdoblju od 2006. do 2023. godine.

4. RASPRAVA

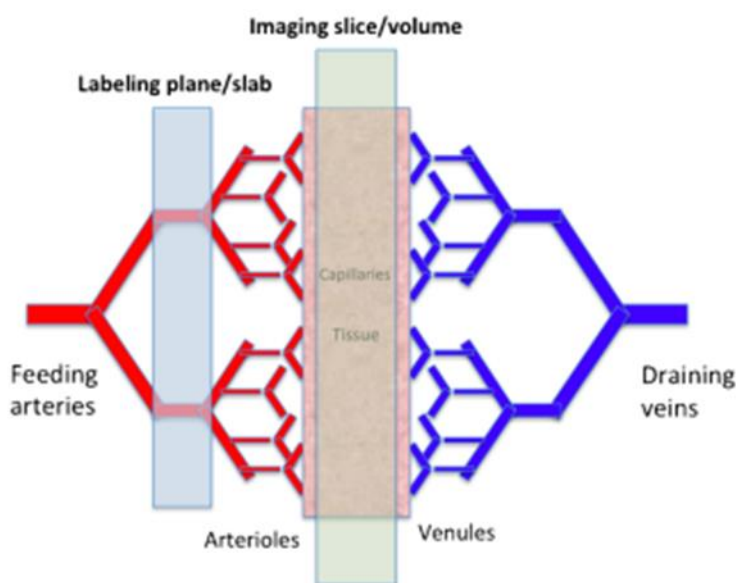
4.1 OZNAČAVANJE ARTERIJSKOG SPINA (ASL)

Počeci korištenja ASL-a sežu 30-ak godina u prošlost. Izvorna ASL metoda za označavanje arterijskih spinova predstavljena je 1992. godine i koristila se za mjerenje cerebralnog protoka krvi u mozgu štakora, pri čemu je voda služila kao endogeno kontrastno sredstvo. Dvije godine kasnije, primjena ASL-a je proširena na studije ljudskog mozga na MR uređajima od 1,5T (6). Korištenje MR uređaja jakog magnetskog polja značajno poboljšava kvalitetu ASL slika, te s jačim magnetskim poljem, dolazi do većeg porasta signala nego šuma i stoga povećanja odnosa između signala i šuma (*eng. signal-to-noise ratio, SNR*) (7).

Mjerenje perfuzije postalo je neizostavna metoda za kliničku procjenu mozga (8). Perfuzija predstavlja količinu krvi koja se u jedinici vremena preda kapilarnom sustavu nekog tkiva i određuje se na 100 g tog tkiva (ml/100 g tkiva/min) (9). SPECT (*eng. single-photon emission computed tomography*), CT (*eng. computed tomography*), PET (*eng. positron emission tomography*) i dinamičke MR pretrage s korištenjem kontrastnog sredstva (*eng. dynamic susceptibility contrast, DSC*) mjere perfuziju dinamičkim oslikavanjem prolaska kontrastnog sredstva kroz tkivo. Suprotno tome, osnovno fizikalno svojstvo ASL-a koje je ujedno i najveća prednost ove metode u odnosu na tradicionalne tehnike kontrastnog bolusa, je njena neinvazivnost jer za otkrivanje poremećaja cerebralne perfuzije nije potrebna aplikacija kontrastnog sredstva. Prema tome, ASL tehnika omogućava procjenu moždanog protoka (*eng. cerebral blood flow, CBF*) bez korištenja kontrastnog sredstva na bazi gadolinija, eliminirajući time rizik od nefrogene sistemske fibroze u bolesnika s bubrežnom disfunkcijom. ASL je također povoljan za pedijatrijsku populaciju jer izbjegava tehničke poteškoće i etičke probleme koji postoje kod primjene uobičajenih kontrastnih sredstava (8). ASL je metoda MR perfuzije za kvantitativno mjerenje protoka krvi u mozgu (CBF) iskorištavanjem arterijske vode kao endogenog, slobodnog difuzibilnog obilježavača (9).

Princip označavanja arterijskog spina predstavlja složenu tehniku, jedan dio je označavanje arterijskih protona vode, a drugi kontrolna akvizicija. ASL stvara sliku magnetskim selektiranjem protona krvi, odnosno promjenom magnetskog stanja ulaznih

spinova, te u osnovi "prati" molekule vode u arterijama, koje migriraju prema mozgu, sve do kapilarne mreže (Slika 1), koje se ponašaju kao endogeno kontrastno sredstvo (8). Selekcija protona se vrši primjenom invertirajućeg pulsa od 180° , duž gradijenta polja, na protone arterijske krvi u sloju koji se nalazi u ravnini ispod one u kojoj se vrši mjerenje (9).

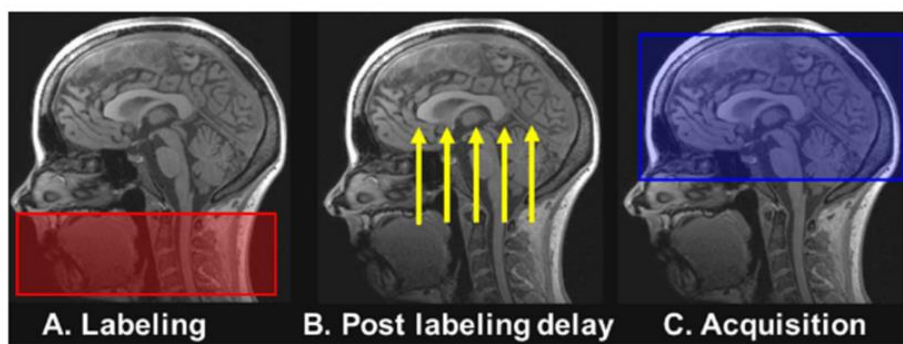


Slika 1. Prikaz kapilarne mreže u tkivu (*eng. capillary bed*), mjesto gdje se odvija perfuzija (izmjena vode i nutrijenata s moždanim parenhimom)

Izvor: doi: 10.1007/s00234-015-1571-z

ASL se izvodi pomoću inverzijske ili saturacijske magnetizacije molekula vode u krvi u hranidbenim arterijama. Selektivno radiofrekvencijsko (RF) zračenje magnetizira, odnosno saturira ili invertira vodu iz arterija u regiji ili ravnini na koju se primjenjuje, obično na vratu, za mjerenje perfuzije mozga (8). Protoni koji stižu u presjek, ravninu označavanja, po longitudinalnoj magnetizaciji (magnetizacija duž pravca polja) razlikuju se od okolnog tkiva koje je relaksirano i na taj se način reducira magnetizacija u njemu, što se naziva T1 efekt (9). Ovaj dio ASL procedure naziva se označavanje. Nakon označavanja, potrebno je određeno vrijeme da krv doputuje do tkiva, takozvana odgoda

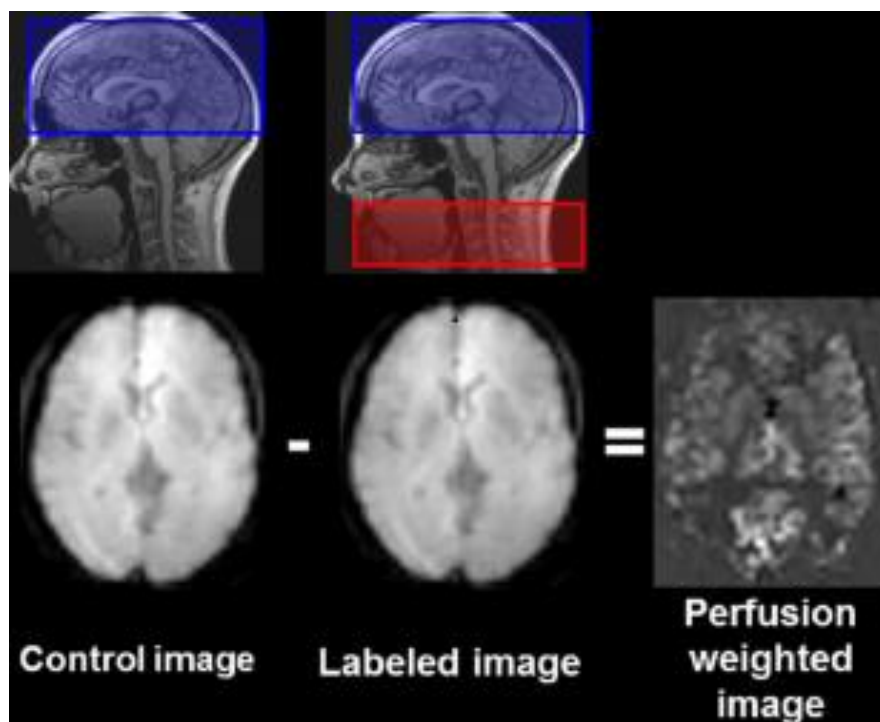
nakon označavanja (*eng. post-labeling delay, PLD*) ili kod određenih označavanja vrijeme inverzije (*eng. time inversion, TI*). Nakon PLD-a dolazi do pojave slike zahvaljujući signalu iz označenih protona vode hranidbenih arterija u tkivu (Slika 2) (8).



Slika 2. Prikaz osnovnog principa ASL – a

Izvor: doi: 10.1016/j.diii.2013.06.010

Dobivene slike se uspoređuju s kontrolnim slikama u kojima se ne primjenjuje inverzijski impuls te su arterijski protoni volumena od interesa u ravnoteži i potpuno relaksirani, takav signal se potiskuje kao i signal statičnog tkiva (8). Rezultirajući efekt je razlika u signalu dobivenom označavanjem i signalu kontrolne akvizicije, za svaki od izmjerenog vokselu (9). Oduzimanjem slika s označenim protonima od kontrolnih slika dobivaju se slike perfuzije mozga (Slika 3) (8). Potrebno je napraviti mnogo ponavljanja uparenih označenih i kontrolnih slika kako bi se dobio odgovarajući SNR (7). Odgoda između označavanja i snimanja određuje se prema stanju i starosti pacijenta. Kod mlađih zdravih ljudi prikladna je odgoda od 1 sekunde, dok je kod starijih i kod ljudi s cerebrovaskularnim bolestima potrebna nešto duža odgoda (6).

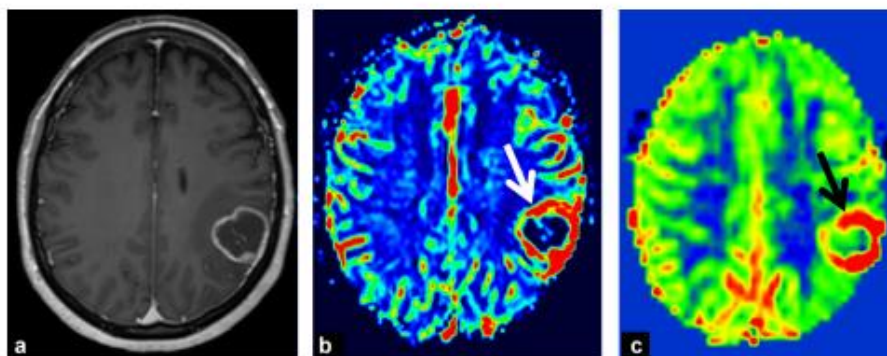


Slika 3. Slikovni prikaz oduzimanja označene slike od kontrolne i dobivanje slike perfuzije mozga

Izvor: doi: 10.1016/j.diii.2013.06.010

Trenutno su glavna područja za ASL cerebrovaskularne bolesti, demencija i neuroonkologija. Kod kroničnih cerebrovaskularnih bolesti, može se vizualizirati opseg i ozbiljnost kompromitirane cerebralne perfuzije, što se može koristiti za određivanje terapijske ili preventivne intervencije. ASL ima potencijal za otkrivanje i praćenje arteriovenskih malformacija. U obradi pacijenata s demencijom, ASL se predlaže kao dijagnostička alternativa PET-u. U bolesnika s utvrđenom Alzheimerovom bolesti te frontotemporalnom demencijom, vidljivi su obrasci hipoperfuzije koji su slični obrascima hipometabolizma detektiranog PET-om (8). Zbog zadovoljavajućeg SNR-a i brze akvizicije s ograničenjem artefakata pomicanja, tehnika koja se uglavnom koristi je eho planarno oslikavanje (*eng. echo-planar imaging, EPI*). Glavni nedostatak je prisutnost izobličenja u regiji s visokom magnetskom osjetljivošću. Stoga, razvijene su 3D sekvence u svrhu poboljšanja kvalitete slika. Moguće je koristiti ultrabrze 3D sekvence u jednom snimku kombinirajući gradijentnu i spin eho sekvencu (*eng. gradient-and spin-echo, GRASE*). Njihova uporaba na taj način olakšava eliminaciju signala iz statičnog tkiva.

Ovaj tip sekvence daje bolji SNR i manje artefakata zbog magnetske osjetljivosti od 2D EPI sekvence (7).



Slika 4. Slikovni prikaz a) prikaz prstenastog kontrasta na T1 post kontrastnom aksijalnom sloju b) vidljivo je povećanje CBF-a označeno bijelom strelicom na T2 sekvenci perfuzije nakon aplikacije gadolinija c) crnom strelicom označena hiperperfuzija dobivena ASL-om prije aplikacije gadolinija

Izvor: doi: 10.1016/j.diii.2013.06.010

4.1.1 Kontinuirano označavanje arterijskog spina (CASL)

Razvijene su dvije glavne kategorije ASL pulsni sekvenci (8). Jedna od njih je i kontinuirano označavanje arterijskog spina (*eng. continuous arterial spin labeling, CASL*) koja je ujedno bila i prva korištena metoda označavanja uvedena 1992. godine, sekvenca s većim perfuzijskim kontrastom nego ostale vrste ASL-a (7). Ova ASL sekvenca označavanje temelji na lokaciji i brzini protoka. U CASL-u cirkulirajuća voda u arterijama se kontinuirano označava zahvaljujući inverziji, kroz proces koji se naziva adijabatski brzi prolaz (*eng. adiabatic fast passage, AFP*). Da bi došlo do adijabatske inverzije, dva uvjeta moraju biti ispunjena. Prvi od uvjeta je taj da cijeli proces označavanja mora biti brži od vremena opuštanja, odakle i dolazi izraz "brzi" u AFP-u, a drugi je da se orijentacija efektivnog magnetskog polja, treba mijenjati dovoljno malom brzinom tako da kut između tog polja i neto magnetizacije ostane konstantan, otuda izraz "adijabatski" (10). Mala prostorna regija definirana je kao ravnina označavanja. Istovremena primjena dvije konstante: dugih i kontinuiranih RF pulseva te gradijenta koji

inducira magnetizacijsku inverziju spina krvi u arterijama u uskoj ravnini neposredno ispod ravnine snimanja, najčešće u razini vrata, rezultira dobro definiranom ravninom, tankim slojem, koji se označava, u kojem se cirkulirajuća krv neprekidno obilježava tijekom 2-4 s (trajanje označavanja) (6). Međutim, na CASL snažno utječu efekti magnetizacije, kao što su zasićenje makromolekula i smanjenje signala iz slobodne vode u ispitivanom volumenu, zbog dugog RF pulsa, te je zbog kontinuirane primjene RF označavajućeg pulsa niske amplitude, ovu sekvencu obično teško implementirati na uređajima za kliničku primjenu. CASL također uzrokuje taloženje velike količine RF energije u subjektu zbog čega dolazi do visoke specifične stope apsorpcije (*eng. specific absorption rate, SAR*). U provedenom istraživanju ranog prepoznavanja rizika od moždanog udara u slučajevima neurotuberkuloze i Hashimotove encefalopatije dobiveni su rezultati u kojima je samo CASL otkrio abnormalnu hiperperfuziju (8). Kontinuirano obrnuti spinovi rezultiraju višim SNR-om od onog dobivenog s drugim ASL tehnikama, kao što je pulsno označavanje arterijskog spina (*eng. pulsed arterial spin labeling, PASL*). Upotreba posebnih zavojnica za označavanje arterija je jedan od načina da se izbjegnu efekti magnetizacije i smanji RF taloženje, ali potreba za dodatnim hardverom ograničava ovakva istraživanja na mali broj istraživačkih centara. Na učinkovitost označavanja CASL-a mogu utjecati varijacije u brzini protoka, zbog čega je prosječna učinkovitost inverzije CASL-a niža nego kod PASL-a. Međutim, što je inverzijska ravnina bliža ravnini snimanja, minimizira se gubitak perfuzijskog signala uzrokovanog T1 vremenom relaksacije i na neki način se kompenzira niža inverzijska učinkovitost (6). Kako bi se ograničilo trajanje primjene RF pulseva, CASL-u se može pristupiti upotrebom samo nekoliko RF pulseva, koristeći zavojnicu za tijelo. Ova metoda označavanja naziva se pseudo-kontinuirani ASL (*eng. pseudo-continuous arterial spin labeling, PCASL*) (7).

4.1.2 Pseudo-kontinuirano označavanje arterijskog spina (PCASL)

PCASL je modificirana verzija CASL-a koja rješava neke njegove nedostatke. PCASL koristi niz kratkih, diskretnih RF pulseva te gradijentne pulseve između dva uzastopna RF pulsa, umjesto dugih RF pulseva koji se koriste kod CASL-a. Taj niz kratkih impulsa rezultira inverzijom s istim efektom i učinkovitosti kao kod CASL-a (8).

PCASL se trenutno najčešće koristi u praksi zbog svoje visoke učinkovitosti označavanja u kombinaciji s lakšom implementacijom te bez pretjeranog opterećenja hardvera za kliničku primjenu i manjeg taloženja RF energije i efekta magnetizacije u usporedbi s CASL-om (6). Određena istraživanja otkrila su da PCASL omogućuje poboljšanje od 50% što se tiče SNR-a te 18%-tno poboljšanje u učinkovitosti označavanja u usporedbi s CASL-om (10). Za PCASL, najvažniji parametri akvizicije su trajanje označavanja i PLD. Izbor PLD-a uvelike ovisi o pretpostavljenoj brzini krvotoka. Preporučeni PLD je 2000 ms za novorođenčad, 1500 ms kod djece, 1800 ms kod zdravih odraslih mlađih od 70 godina i 2000 ms za zdrave odrasle osobe starije od 70 godina. Kod odraslih pacijenata najčešće se preporučuje 2000 ms, kako bi se dobilo dovoljno vremena za pravilnu dostavu krvi u tkivo. Vrijeme skeniranja za kliničke svrhe ne bi trebalo trajati dulje od 4-5 minuta, kako bi se smanjili artefakti povezani s pomicanjem pacijenta (8). U jednom od istraživanja dobiveni su rezultati u kojima PCASL ima veću osjetljivost na abnormalnosti protoka u bolesnika s prolaznom ishemičnom atakom (*eng. transient ischemic attack, TIA*) nego difuzijski mjerene snimke (*eng. diffusion weighted imaging, DWI*) i MR angiografija, te je gotovo jednako osjetljiv kao DSC MR u identifikaciji TIA lezije (11). Ukoliko se bolesnik snimi unutar 24 sata od nastanka TIA-e, PCASL će pokazati abnormalnosti perfuzije mozga (12). U konačnici, PCASL može povećati pouzdanost postavljanja dijagnoze u obradi nakon TIA-e. Iako se DSC perfuzija više koristi za procjenu tumora mozga, PCASL snimljen na MR uređaju jačine 3T s jednakom točnošću kao DSC, može otkriti gliome, metastaze i meningeome (8). Došlo je i do sličnih korelacija u klasifikacijama različitih tumora. U istraživanjima je također otkriveno da su se ASL mjerenja gotovo poklapala s DSC kvantifikacijom regionalnog CBF-a u gliomima (13). Potvrđena je i korelacija ASL i DSC mjerenja volumena krvi za razne intrakranijalne tumore (14).

4.1.3 Pulsno označavanje arterijskog spina (PASL)

Za razliku od (P)CASL-a, kod PASL-a ravnina koja se označava je puno veća (Slika 5), a faza označavanja koja se koristi je vrlo kratka (8). Ova ASL sekvenca svoje označavanje temelji na lokaciji, a ne na brzini označavanja. Prva PASL shema je predložena 1994. godine. Umjesto označavanja krvi koja protječe kroz ravninu tankog

sloja kod CASL-a, PASL koristi vrlo kratke RF pulseve (5 do 20 ms) za saturaciju ili inverziju debljeg sloja (10-15 cm) volumena krvi, poznatog kao područje označavanja, proksimalno od područja snimanja. Efekti magnetizacije su također postojani i moraju se uzeti u obzir, iako su puno manji u usporedbi s CASL-om (6). Postoji mnogo različitih implementacija pulsirajućih ASL sekvenci, od kojih svaka primjenjuje različite strategije koje se razlikuju u položaju ravnine koja se označava i izboru magnetizacije označene krvi za kontrolne i označene slike. Zbog nesavršenih rubova označenog sloja kod PASL-a, potrebno je osigurati prostorni razmak između distalnog ruba označene ravnine i ravnine slike, što zahtijeva tranzitornu odgodu tijekom koje označena krv prelazi taj dio, što kod (P)CASL-a nije slučaj. Pogreške u procjeni te odgode mogu uzrokovati probleme u kvantifikaciji CBF-a PASL tehnikom (6). Vrijeme odgode kod PASL-a je TI, za razliku od (P)CASL-a gdje je to PLD. Uz PASL, učinkovitost označavanja je visoka dok je SAR niži nego kod CASL-a ili PCASL-a. To, međutim, dovodi do nižeg SNR-a i ostvarivosti samo do 70% maksimalnog SNR-a dobivenog korištenjem (P)CASL-a. Na temelju kvantifikacije perfuzije s CASL-om i PASL-om mogu se razlikovati gliomi visokog i niskog stupnja (8). Jednostavnost implementacije i smanjeni problemi kod praktične izvedbe u usporedbi s CASL-om učinili su PASL popularnim za korištenje u kliničkoj praksi u svrhu dobivanja informacija o perfuziji tkiva (6).



Slika 5. Slikovni prikaz razlike u ravnini koja se označava (veličina i udaljenost od ravnine snimanja) kod CASL/PCASL-a i PASL-a

Izvor: doi: 10.1155/2018/5360375

4.1.4 ASL temeljen na brzini protoka (VS-ASL)

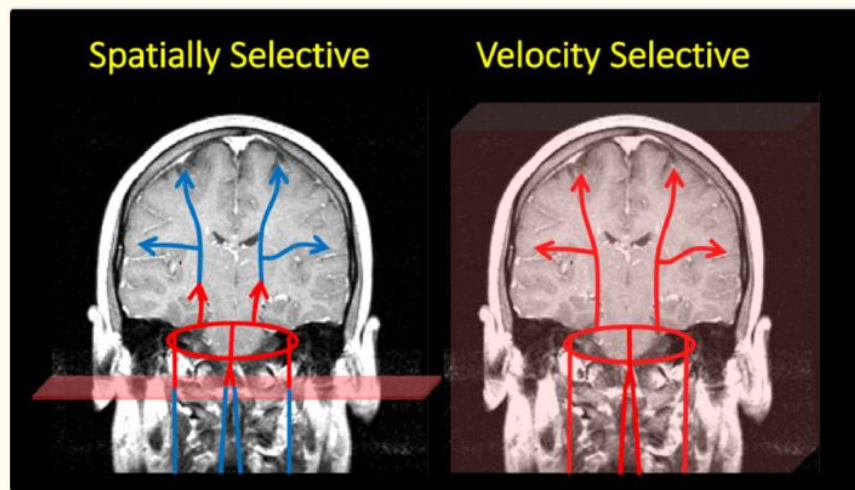
Većina ASL tehnika temelji se na označavanju krvi u arterijama proksimalno od dijela koji se snima, što rezultira dobivanjem slike tkiva od interesa nakon vremena odgode. Najčešći potencijalni izvor pogreške u kvantifikaciji perfuzije ljudskog mozga korištenjem ASL-a je određivanje konačnog vremena između označavanja i snimanja, zbog mogućih varijacija toga vremena. Kod ASL sekvenci temeljenih na brzini protoka (*eng. velocity-selective arterial spin labeling, VS-ASL*), označavanje arterijskih spinova ovisi isključivo o njihovoj brzini, a ne lokaciji te se označavaju čak i u volumenu koji se snima (Slika 6), eliminirajući tako pogreške u procjeni vremena tranzita označene krvi do područja od interesa. Kod VS-ASL-a puls saturira ili invertira krv iznad granične vrijednosti brzine (*eng. velocity cutoff, VC*), a podaci se prikupljaju samo iz spinova brzine manje od VC-a. što rezultira označenom slikom samo spinova čija brzina (*eng. velocity, V*) zadovoljava uvjet:

$$V \leq VC$$

i koja se smanjila tijekom TI-a sa:

$$V \geq VC \text{ na } V \leq VC,$$

a taj signal je proporcionalan TI CBF-a. Teoretski, VS-ASL je intrinzično neosjetljiv na kašnjenja u prolasku stoga bi trebao biti metoda izbora za patologiju kao što je moždani udar, gdje kolateralni ili spori protok inače može rezultirati dugom odgodom prolaska i samim time netočnim mjerenjima CBF-a (6). Druga funkcija selektivnosti brzine u dobivanju slike je da djeluje kao filter za arterijsku naspram venske krvi koja ubrzava i stoga se ne detektira kod ove ASL tehnike. Uzimanje razlike između označene i kontrolne slike uklanja statičnu komponentu tkiva i odražava samo magnetizaciju koja je bila iznad VC-a u vrijeme označavanja i ispod VC-a za vrijeme snimanja. Ta razlika u signalu je VS-ASL signal. Kako bi se maksimiziralo VS-ASL signal, poželjna je potpuna inverzija spinova s $V \geq VC$ (15). VS-ASL je tehnika koja obećava, ali je relativno nova i potrebno je više studija da bi se procijenila njena osjetljivost i primjenjivost (10).



Slika 6. Jednostavan prikaz razlike između prostorno selektivnog i označavanja selektivnog po brzini protoka. Oslkana je krv u karotidnim i vertebralnim arterijama koja teče u Willisov krug, koji zatim distribuirava krv u ostatak mozga. Na lijevoj slici, spinovi se označavaju dok teku kroz ravninu označavanja (kao npr. PCASL). Proces označavanja prikazan je promjenom boje iz plave u crvenu. Nasuprot tome, pulsevi selektivni po brzini označavaju spinove ovisno o njihovoj brzini, a ne o njihovoj lokaciji, što je prikazano na desnoj slici. Kao rezultat toga, vaskularni prostor odmah se ispuni označenim spinovima, a vrijeme dolaska vodećeg ruba oznake do tkiva drastično se smanjuje.

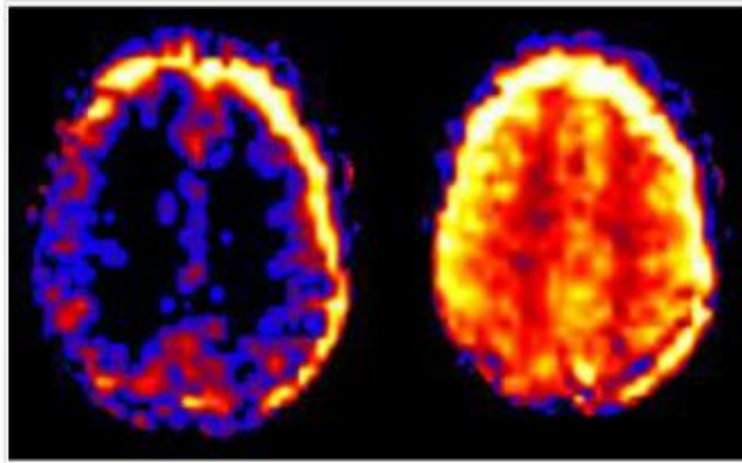
Izvor: doi: 10.1002/mrm.29371

4.2 ARTEFAKTI

Artefakti kod ASL-a mogu se pojaviti zbog različitih čimbenika i mogu utjecati na točnost i tumačenje mjerenja perfuzije. Neki uobičajeni artefakti kod ASL-a su:

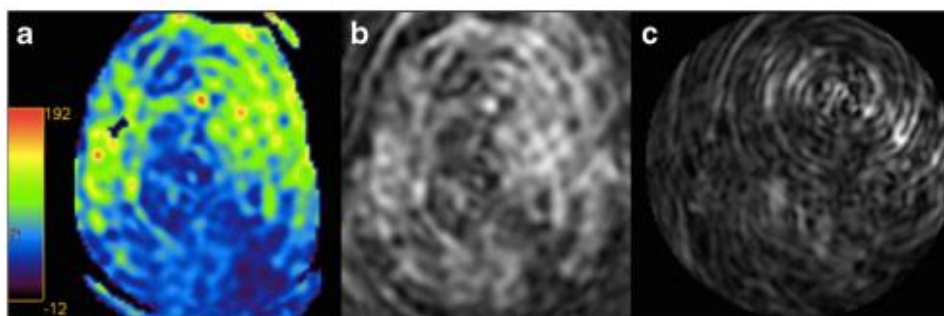
- artefakti pomicanja. Kretanje je najčešće vidljiv artefakt u kliničkoj MR praksi (6). Potreba za više ciklusa kontrolne i označene akvizicije, što povećava ukupno potrebno vrijeme skeniranja, čini ASL posebno osjetljivom tehnikom na artefakte pomicanja. Danas su razvijene brojne sekvence impulsa i tehnike naknadne obrade slike kako bi se maksimizirao SNR u svrhu smanjenja svih zbunjujućih i potencijalno artefaktičkih signala. Vrijeme skeniranja u kliničke svrhe ne bi trebalo trajati dulje od 4-5 minuta, kako bi se smanjili artefakti povezani s pomicanjem (8). Pomicanje pacijenta između kontrolnih i označavajućih sekvenci često se pojavljuje kao svjetleći prsten oko područja od interesa (Slika 7) ili kao linearni i spiralni uzorci (Slika 8). Kod ASL-a

mozga to se obično očituje vizualizacijom skalpa. Također se mogu pojaviti varijacije svjetline od sloja do sloja. Naknadna obrada uparenih slika se izvodi nakon snimanja kako bi se smanjili ovi učinci grubih pokreta pacijenata. Slojevi s velikim promjenama položaja mogu se čak i odbaciti uz veoma malo smanjenje SNR-a (16). Zbog svog zadovoljavajućeg SNR-a i brzih akvizicija ograničavajući tako artefakate pomicanja, tehnika koja se uglavnom koristi je EPI, ali zbog određenih nedostataka iste razvijene su 3D sekvence za poboljšanje kvalitete slika. Moguće je koristiti ultrabrze 3D sekvence u jednom snimku tzv. GRASE sekvence. Njihova uporaba olakšava eliminaciju signala iz statičkog tkiva, daje bolji SNR i manje artefakata magnetske osjetljivosti od 2D EPI sekvenci (7).



Slika 7. Prikaz artefakta pomicanja na uzastopnim ASL presjecima koji se očituje različitim kontrastom i svjetlećim prstenom na rubovima slika

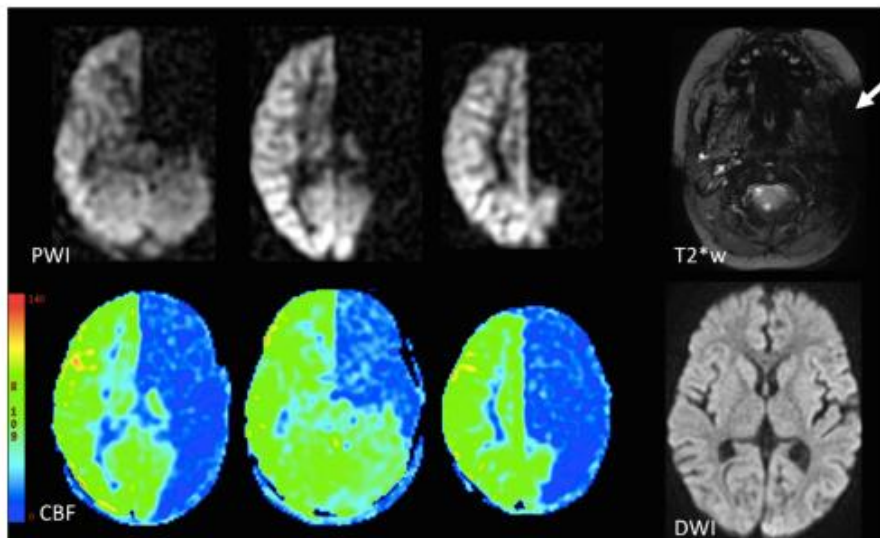
Izvor: [ASL artifacts - Questions and Answers in MRI \(mriquestions.com\)](http://mriquestions.com)



Slika 8. CBF karta označena bojama (a) s artefaktima kretanja, koji su na izvornim slikama vidljivi kao linearni i spiralni uzorci (b, c)

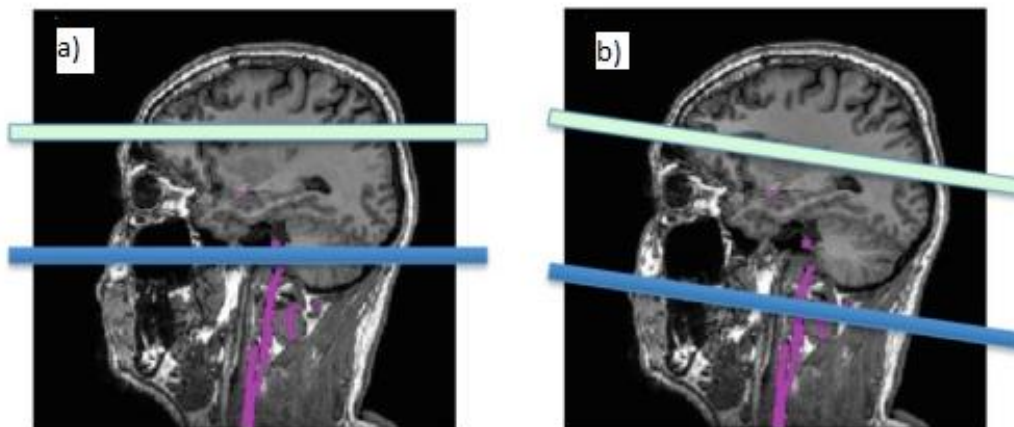
Izvor:. doi: 10.1007/s00234-015-1571-z

- artefakti zbog pogreške kod označavanja (Slika 9). Ravnina označavanja mora se nalaziti u području gdje su relevantne hranidbene arterije relativno ravne i okomite na ravninu označavanja (Slika 10). Prije pozicioniranja ravnine označavanja može se napraviti MR angiogram tako da se vizualiziraju hranidbene arterije. U tu svrhu dovoljan je brzi angiogram niske rezolucije. Ravnina za označavanje može se postaviti otprilike 8-9 cm niže od linije koja spaja prednju i stražnju komisuru kod odraslih ili otprilike 1 cm ispod donje granice malog mozga. Pogreške kod postavljanja ravnine označavanja mogu izazvati artefakte kod inferiornijih cerebelarnih dijelova zbog izravne saturacije RF impulsa (8).



Slika 9. Slikovni prikaz greške u označavanju lijeve unutarnje karotidne arterije gdje je vidljiva odsutnost signala ASL perfuzijske slike (PWI) i odgovarajuće mape moždanog protoka (CBF) u opskrbnom području lijeve unutarnje karotidne arterije. Prikazan je artefakt u T2 (T2W) slici, kao posljedica neuspjelog označavanja. Difuzijski mjerena slika (DWI) je normalna što dovodi do zaključka da se radi o artefaktu.

Izvor: doi: 10.1007/s00234-015-1571-z



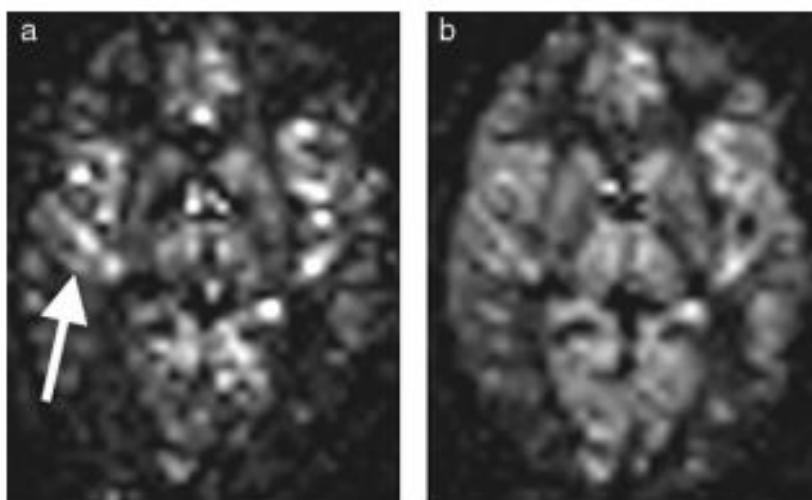
Slika 10. Prikaz ispravnog (a) i neispravnog (b) položaja ravnine koja se označava, zbog okomitosti na hranidbene arterije i izbjegavanja zraka u sinusima koji mogu dovesti do pojave artefakata

Izvor: doi: 10.1007/s00234-015-1571-z

- vaskularni artefakti (Slika 11), koji su uglavnom vidljivi kod korištenja PASL-a, iako se pojavljuju i kod CASL-a. Prikazuju se kao hiperintenziteti signala u vaskularnim, arterijskim ili venskim, dubokim ili jukstakortikalnim strukturama (*eng. juxtacortical*). Linearne arterijske jukstakortikalne hiperintenzitete signala treba razlikovati od kortikalne perfuzije. Ti su artefakti povezani s prisutnošću obilježenih protona u žilama. U arterijama, njihova prisutnost često je povezana s vremenom arterijskog prolaska (7). Nastaju kao posljedica zakašnjelog dolaska označenih spinova u arterijama koji nisu uspjeli unutar predviđenog vremena difundirati u tkivo pa su i dalje bili prisutni u većim arterijama u vrijeme snimanja. Takve pojave se događaju kada invertirani bolus nije oštro ocrtan tijekom procesa označavanja, kada je vrijeme inverzije (TI) prekratko ili kada postoji patološki odgođen dolazak arterijskog bolusa (16). Ako je odabrani TI prekratak, ili ako je vrijeme arterijskog prolaza dugo, kao kod teške karotidne stenoze, označena krv neće imati vremena doći do kapilara i time će se detektirati u arterijama (Slika 12) (7). Prilikom snimanja preporučljivo je provjeriti je li PLD prikladan za pacijenta (Tablica 1), jer će niski PLD prirodno generirati ASL signale u većim arterijama. Ukoliko je intraarterijski signal detektiran s ispravnim PLD-om, to sugerira da isporuka označene krvi u tkivo kasni uslijed sporog protoka i/ili kroz kružne, odnosno kolateralne puteve cirkulacije. Kada se ASL signal prikaže unutar vena to sugerira da postoji arteriovenska skretnica (17). Kada su arterijska vremena dolaska jednaka ili duža od PLD-a, označeni spinovi se mogu vizualizirati u arterijama koje opskrbljuju ishemijsko tkivo, takav nalaz se naziva arterijski tranzitni artefakt (*eng. arterial transit artefact, ATA*) (8).

Tablica 1. Preporučeni PLD (17)

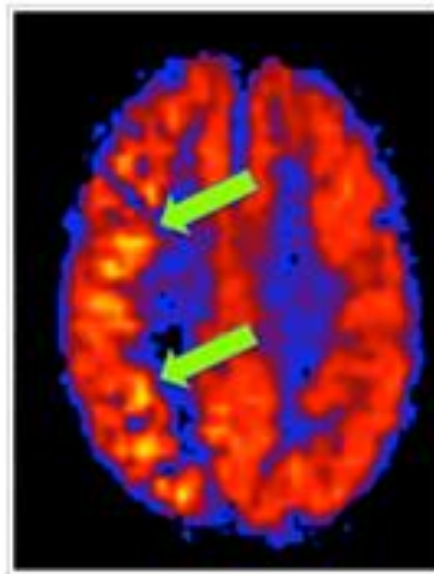
PACIJENT	PLD
novorođenčad	2000 ms
djeca	1500 ms
zdravi subjekti <70 godina	1800 ms
zdravi subjekti > 70 godina	2000 ms
odrasli bolesnici	2000 ms



Slika 11. Prikaz arterijskih artefakata: (a) arterijski artefakti su vidljivi u obliku hiperintenziteta signala u interhemisferičnoj fisuri i Silvijevnoj fisuri (strelica) s TI 1200 ms, (b) s TI od 1700 ms, ovi artefakti se smanjuju, a signal parenhima se povećava.

Izvor: doi: 10.1016/j.diii.2013.06.010

Prilikom snimanja važno je odabrati optimalan TI, koji ovisi o očekivanim brzinama vaskularnog protoka. TI mora biti kraći kod pedijatrijskih bolesnika, a duži kod starijih. Iako je obično neugodan artefakt, konstantni visoki vaskularni signal na ASL-u može biti koristan klinički znak, odražavajući usporeni protok kroz arterije zbog vaskularne bolesti (16).

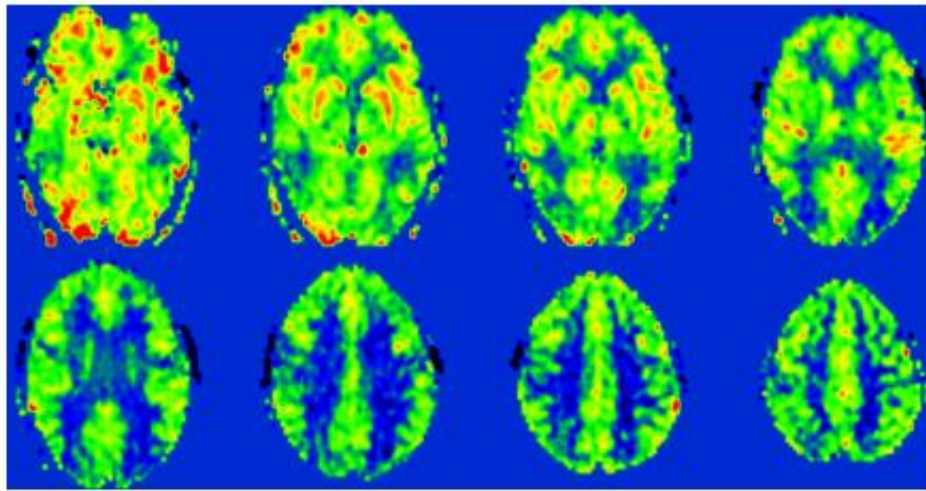


Slika 12. Slika prikazuje visok ASL signal u irigacijskom području desne srednje cerebralne arterije u pacijenta s usporenim protokom zbog dugotrajne okluzije unutarnje karotidne arterije s desne strane

Izvor: [ASL artifacts - Questions and Answers in MRI \(mriquestions.com\)](http://mriquestions.com)

- artefakti zbog gubitka signala u gornjim slojevima (Slika 13), što je zajednička značajka većine ASL tehnika. Do gubitka signala dolazi u slojevima najudaljenijim od inverzijske ravnine. Ovaj gubitak signala rezultat je T1 relaksacije obilježenih protona između inverzije i očitavanja. Taj artefakt je vidljiviji pri snimanju uređajima jačine 1,5T nego pri 3,0T jer su intrinzične vrijednosti T1 u krvi kraće pri nižim magnetskim poljima. Korištenje 2D akvizicije također dovodi do gubitka signala u

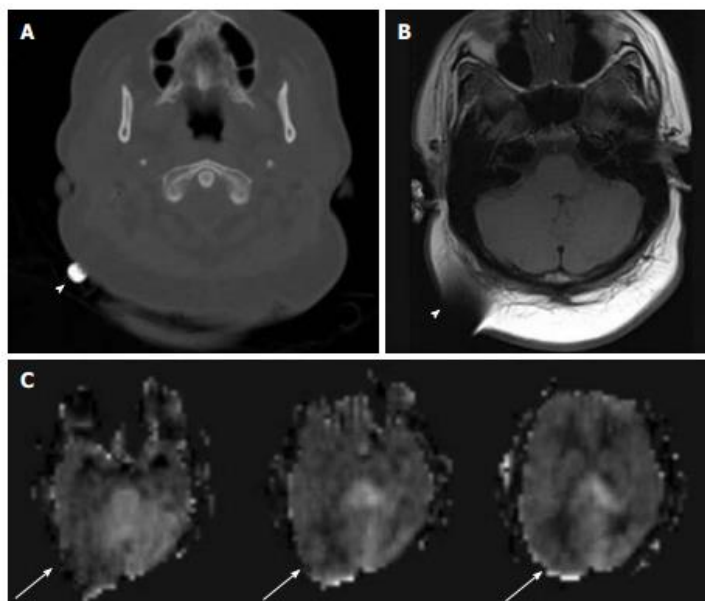
gornjim slojevima. Artefakt se može smanjiti korištenjem 3D akvizicije i tehnika paralelnog snimanja kako bi se skratilo vrijeme dobivanja slike (7).



Slika 13. Prikaz gubitka signala gornjih slojeva. Ova ASL mapa pokazuje progresivno smanjenje signala slojeva dobivenih sve kasnije.

Izvor: doi: 10.1016/j.diii.2013.06.010

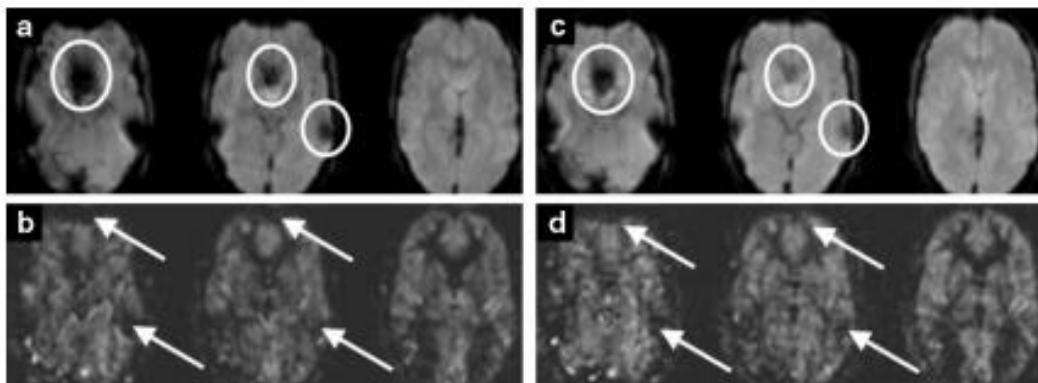
- artefakti magnetske osjetljivosti. U ASL-u se pojavljuju isti artefakti kao i drugim MR tehnikama, uključujući osjetljivost, protok i kretanje. Međutim, neki od tih problema očituju se drugačije na ASL-u nego na konvencionalnim MR slikama. Artefakti magnetske osjetljivosti povezani su s brzim dobivanjem slika i posebno su vidljivi kod korištenja EPI sekvenci. Vidljivi su kao žarišno smanjenje perfuzije na bazi lubanje, u temporalnoj i frontalnoj regiji. Nedostatak EPI sekvence je prisutnost artefakata osjetljivosti u području koje sadrži krv, kalcifikate, metalne kirurške materijale (Slika 14) i dijelu mozga uz bazu lubanje (7).



Slika 14. Prikaz metalnog objekta u desnoj okcipitalnoj regiji koji se vidi kao fokus visoke gustoće na CT-u (A), tamni signal s artefaktom osjetljivosti na T1 sekvenci (B) (bijeli vrh strelice) i izobličenje slike na mapi cerebralnog protoka krvi (C) (bijele strelice)

Izvor: doi: 10.4329/wjr.v2.i10.384

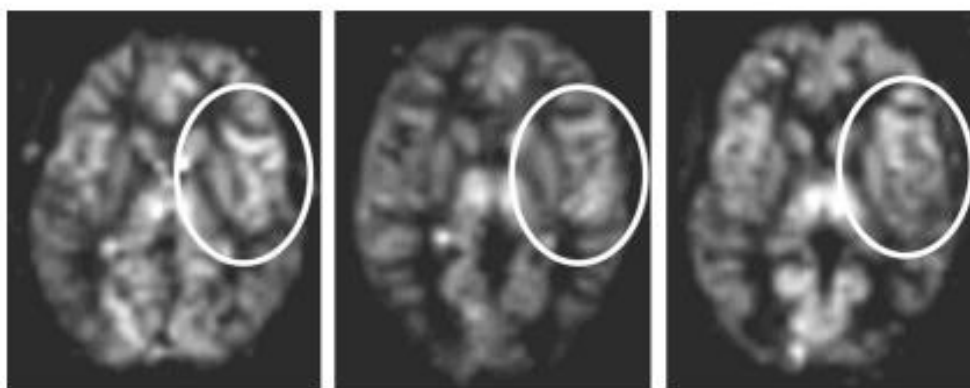
Učinci osjetljivosti stvaraju umjetni tamni signal na slikama perfuzije, koji može oponašati područje smanjene perfuzije (Slika 15). Kao što je ranije opisano, donji temporalni režanj može biti teško prikazati korištenjem EPI ASL perfuzijskih tehnika zbog artefakata osjetljivosti uzrokovanih bazom lubanje. (6). Jedan od načina za smanjenje ovih artefakata je korištenje manje osjetljivih akvizicijskih metoda kao što je 3D GRASE sekvenca i/ili korištenje paralelnog snimanja. Moguće smanjenje vremena odjeka (*eng. time to echo, TE*) uglavnom smanjuje artefakte magnetske osjetljivosti (7).



Slika 15. Slikovni prikaz artefakata magnetske osjetljivosti: a) artefakti su jasno vidljivi (krugovi) na nativnim slikama, b) na mapi cerebralnog protoka krvi vidljivi su u obliku žarišnog smanjenja perfuzije, (c, d) iste slike dobivene nakon primjene paralelnog snimanja dovode do smanjenja ovih artefakata na nativnim slikama (c) kao i na CBF mapi (d)

Izvor: doi: 10.1016/j.diii.2013.06.010

- artefakti zavojnica. Prostorne varijacije u osjetljivosti zavojnice također mogu oponašati područja hiper- ili hipo- perfuzije na ASL slikama (16). Osjetljivost različitih elemenata u faznom nizu zavojnica se malo razlikuje. Ako je element neispravan ili ako se osjetljivost uvelike razlikuje nego kod ostalih elemenata, to rezultira perifernim žarišnim područjem različite perfuzije (Slika 16). Potrebno je potvrditi ovaj artefakt dobivanjem akvizicije druge sekvence dobivene drugačijim postavljanjem pacijentove glave u zavojnicu. (7). Artefakti zavojnice mogu se ublažiti filtriranjem slike i drugim tehnikama naknadne obrade (16).



Slika 16. Slikovni prikaz osjetljivosti elementa faznog niza zavojnice na difuzijskim slikama u tri različita pacijenta, dobivenih korištenjem iste zavojnice, pokazuju da se signal čini jačim kod svih subjekata u blizini jednog od elemenata zavojnice

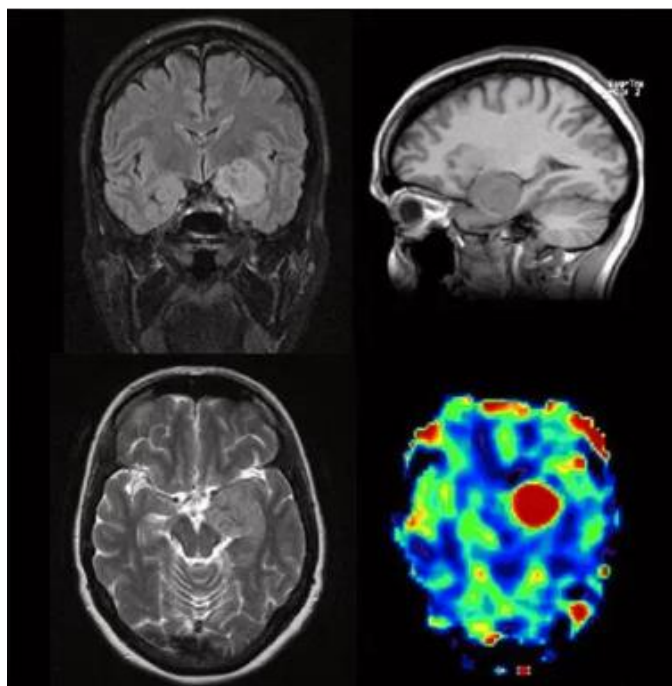
Izvor:. doi: 10.1016/j.diii.2013.06.010

4.3 INDIKACIJE ZA ASL

4.3.1 Tumori mozga

Histopatološki nalaz se smatra zlatnim standardom za dijagnozu tumora mozga. Međutim, to ima niz ograničenja uključujući pogreške uzorkovanja te potrebu za invazivnim zahvatom-biopsijom, odnosno kirurškim uklanjanjem tumora. Stoga, modaliteti snimanja u kliničkim uvjetima daju veliki doprinos u odluci o odgovarajućem liječenju. MR ima vodeću ulogu u svim fazama liječenja tumora, uključujući dijagnostiku, terapiju te praćenje zbog neinvazivne prirode i osjetljivost na promjene mekog tkiva. Konvencionalne MR slike pomažu u određivanju morfologije, lokalizacije i širenja tumora korištenjem T1 i T2 sekvenci. Rast tumora iznad promjera 1 do 2 cm ovisi o stvaranju krvnih žila (angiogenezi) za opskrbu tumorskog tkiva krvlju i hranom. Angiogeneza igra ključnu ulogu u preživljavanju, razvoju i malignoj transformaciji tumora. Osim toga, angiogeneza određuje vrstu tumora te je ključan element patofiziologije tumora. Cerebralna perfuzija na kapilarnoj razini daje točne informacije o tumorskoj angiogenezi. Cerebralni protok (CBF), predstavlja isporuku određenog

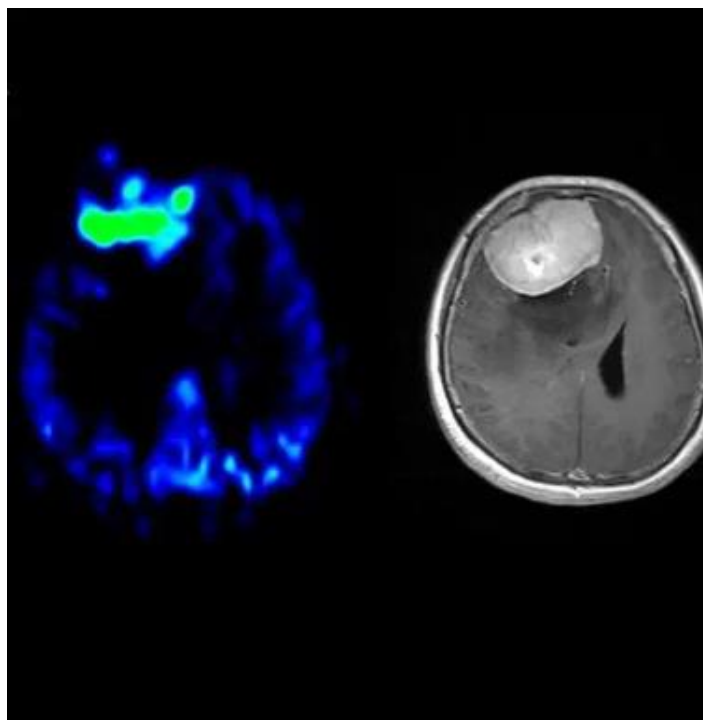
volumena krvi u tkivo na razini kapilara u jedinici vremena. Perfuzijska MR tehnika je funkcionalna metoda snimanja koja predstavlja kvantitativno kontrastno mjerenje relevantnih funkcionalnih parametara kao što su CBF i CBV (*eng. cerebral blood volume*). Na primjeru malignih tumora poput glioma pokazalo se da se progresivnost tumora prikazuje angiogenezom, tako da visok stupanj perfuzije odražava tumorski malignitet. Tri najčešće MR perfuzijske metode su: DSC i poboljšanje dinamičkog kontrasta (*eng. dynamic contrast enhancement, DCE*), pri kojima se aplicira kontrastno sredstvo i ASL (18). U kvalitativnoj kliničkoj interpretaciji, primarni tumori mozga visokog stupnja obično pokazuju visoku perfuziju na ASL mapi, dok tumori niskog stupnja obično pokazuju hipoperfuziju (6). Iz kliničke perspektive, važno je istaknuti da su dijagnostička točnost ASL-a i DSC-a unutar istog raspona, posebice u detektiranju glioma (Slika 17) i meningeoma (Slika 18) (19).



Slika 17. MR pregled trudnice s gliomom uključujući ASL

Izvor: [Arterial Spin Labeling 2D and 3D - Siemens Healthineers \(siemens-healthineers.com\)](https://www.siemens-healthineers.com)

Za metastaze u mozgu, dijagnostička točnost bila je niža za ASL nego za DSC (19). Dokazano je da je ASL učinkovitiji od DSC-a u razlikovanju nekroze izazvane radioterapijom od recidiva glioma visokog stupnja (osjetljivost>90%) (8). ASL je vrlo korisna u diferencijalnoj dijagnostici selarne regije gdje kao neinvazivna i jednostavna MR sekvenca pruža dodatne informacije rutinskim sekvencama protokola za hipofizu. Nekalcificirani selarni meningeomi pokazuju povećan protok krvi tumora na ASL sekvenci, što se ne uočava kod adenoma hipofize, a može poslužiti kao koristan alat u razlikovanju meningeoma selarne regije od adenoma hipofize (20).



Slika 18. Hiperperfundirani meningeom desno frontalno dijagnosticiran ASL-om

Izvor: [Arterial Spin Labeling 2D and 3D - Siemens Healthineers \(siemens-healthineers.com\)](https://www.siemens-healthineers.com)

4.3.2 Psihijatrijski i drugi neurološki poremećaji

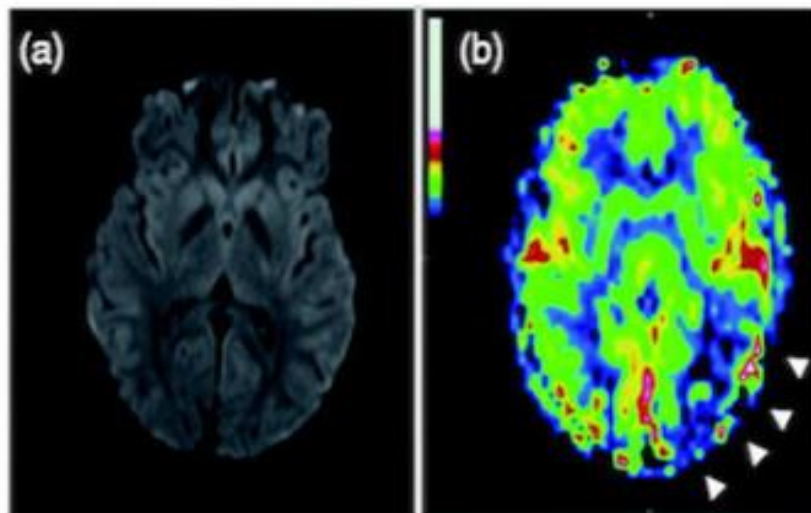
4.3.2.1. Migrena

Migrena je složena glavobolja koju karakteriziraju funkcionalne promjene u cerebralnoj perfuziji. Promjene u cerebralnoj perfuziji predstavljaju kliničko područje koje je moguće ciljano liječiti farmakološki različitim lijekovima. Kako se ASL koristi za kvantificiranje promjena cerebralne perfuzije koje karakterizira migrenu, ova tehnika snimanja je pomogla u boljem razumijevanju temeljne patofiziologije tog složenog poremećaja, što potencijalno doprinosi razvitku budućih terapijskih metoda koje bi bile specifične za pojedini tip migrene. Iako je već dokazano da je perfuzija promijenjena u većini tipova glavobolja poput migrene, točna priroda, obrazac i vremenski period trajanja ovih perfuzijskih promjena nisu temeljito proučeni niti shvaćeni. Iako se migrenska glavobolja smatra jednim kliničkim entitetom, novija istraživanja su potvrdila heterogenost tog poremećaja koji je karakteriziran brojnim varijantama migrene s različitim obrascima promjena perfuzije. ASL je vrlo korisna tehnika za upotrebu u pedijatrijskoj populaciji, za razlikovanje hemiplegične migrene od moždanog udara, što je posebno važno u hitnim slučajevima. Raširenija klinička primjena ovog neinvazivnog alata za snimanje pomoći će poboljšati dijagnostičku točnost takvih akutnih stanja. Perfuzijske studije koje su koristile ASL kod migrene bez aure dale su proturječne rezultate. ASL studije o promjenama cerebralne perfuzije u migreni bez aure između napada također su dale oprečne rezultate (Tablica 2) (21).

Tablica 2. Promjene cerebralne perfuzije otkrivene ASL metodom u bolesnika s migrenom bez aure u različitim istraživanjima (21)

VRJEME SNIMANJA	ASL NALAZ	LOKACIJA ABNORMALNOSTI
za vrijeme glavobolje	nema bitne razlike	-
za vrijeme glavobolje	povećan CBF	dorzolateralni pons, ipsilateralno strani napada
između glavobolja	povećan CBF	lijevi gornji prednji dio temporalnog režnja
između glavobolja	nema bitne razlike	-

Prema ICHD-3 (*eng. The International Classification of Headache Disorders 3rd edition*) migrena s tipičnom aurom sastoji se od vizualnih i/ili osjetilnih simptoma i/ili govornih/jezičnih simptoma, s postupnim razvojem, trajanjem svakog simptoma ne dulje od 1 sata, kombinacijom pozitivnih i negativnih obilježja, te potpunom reverzibilnosti. Oboljeli od migrene s tipičnom aurom imaju genetsku i hormonalnu predispoziciju. Većina istraživanja migrene s tipičnom aurom procijenila je promjene perfuzije (Slika 19) korištenjem ASL snimanja tijekom faze aure napada i pokazuje parijeto-okcipitalni obrazac hipoperfuzije, kontralateralno deficitarnoj strani. Studije ASL-a o fazi glavobolje u napadu migrene s tipičnom aurom mogle bi pomoći u proširenju razumijevanja dinamičkih promjena perfuzije koje se događaju tijekom migrene (21).



Slika 19. 14-godišnji dječak s akutnom dizartrijom i senzornim poremećajem desne strane, početni hitni MR ne pokazuje ishemiju na DWI (a), lijeva temporo-okcipitalna hipoperfuzija (vrhovi strelice) na ASL perfuzijskoj mapi (b)

Izvor: doi:10.1177/11795735231160032

Studija ASL perfuzije bolesnika s migrenskom aurom moždanog debla pokazala je smanjenu perfuziju u cerebralnom korteksu, pretežno u lijevom fronto-temporo-parijetalnom području. Dodatna istraživanja ASL-a u bolesnika s aurom moždanog debla potrebna su za potvrdu ove hipoteze (21).

Kod hemiplegičnih migrena nekoliko izvješća o slučajevima i serija slučajeva dokazali su perfuzijske promjene u hemisferi kontralateralno deficitu na ASL slikama (21).

Što se tiče retinalne (očne) migrene, ASL nalazi odražavaju hiperperfuziju u lijevoj parijeto-okcipitalnoj regiji. Te abnormalnosti perfuzije nestale su nakon naknadnog ASL pregleda obavljenog nakon nestanka simptoma migrene (21).

Migrenu s aurom teško je dijagnosticirati u djece, a ASL sekvenca u kombinaciji s DWI-om predstavlja veliku pomoć za pozitivnu dijagnozu migrene s aurom u djece. Pomaže u isključivanju akutnog ishemijskog moždanog udara i daje uvid u razumijevanje

patofiziologije iste, potvrđujući vremenski određen slijed hipoperfuzije praćene hiperperfuzijom (22).

4.3.2.2. Depresija

U studiji na 25 adolescenata s velikim depresivnim poremećajem, koji prethodno nisu uzimali lijekove, pronađen je složeni obrazac hipoperfuzije u frontalnom, limbičkom, paralimbičkom i cingularnom dijelu, a hiperperfuzija unutar subkalozalnog cingulata, putamena i fuziformnog girusa. Depresija u kasnoj životnoj dobi povezana je s povećanim CBF-om bijele tvari, a očuvanim CBF-om sive tvari. Zaključno, ovi rezultati pokazuju da su različiti podtipovi depresije povezani sa specifičnim obrascima promjena CBF-a, koji se nadalje mijenjaju tijekom životnog vijeka (23).

4.3.2.3 Psihoza

Podjela pacijenata prema simptomima otkrila je povezanost negativnih simptoma (uključujući poteškoće u razmišljanju ili smišljanju ideja, smanjenu sposobnost započinjanja zadataka, smanjenu razinu motivacije ili nagona, nedostatak interesa za druge ljude) sa smanjenim CBF-om u gornjem temporalnom girusu obostrano, u cingulatnom girusu i lijevom srednjem frontalnom girusu te povezanost pozitivnih simptoma (uključujući deluzije, halucinacije, nepovezani govor ili ponašanje) s povećanim CBF-om u cingulatnom girusu i gornjem frontalnom girusu te smanjenim CBF-om u precentralnom girusu/srednjem frontalnom girusu. U jednom od dodatnih istraživanja otkriven je drugačiji obrazac smanjenja relativnog CBF-a u lijevom prefrontalnom i okcipitalnom korteksu obostrano u usporedbi s zdravim dobrovoljcima. Naposljetku, primjećena je smanjena srednja vrijednost CBF-a u frontalnim i temporalnim regijama kod pacijenata sa shizofrenijom. Trenutačno je nemoguće razlučiti jesu li ove opažene razlike u promjenama CBF-a koje se temelje na ASL-u kod pacijenata sa shizofrenijom uzrokovane različitim stadijima i podtipovima bolesti, jesu li metodološke ili kombinacija obaju (23).

4.3.2.4 Posttraumatski stresni poremećaj (PTSD)

Posttraumatski stresni poremećaj (*eng. Posttraumatic stress disorder, PTSD*) je posljednjih godina privukao velik interes. U jednoj studiji procijenjeno je 17 muških veterana s PTSD-om i uočeno je povećanje relativnog CBF-a prvenstveno u desnom parijetalnom i gornjem temporalnom korteksu. Smatra se da bi ASL mogao razlikovati podtipove različitih vrsta PTSD-a (23).

4.3.2.5 Blaga traumatska ozljeda mozga (MTBI)

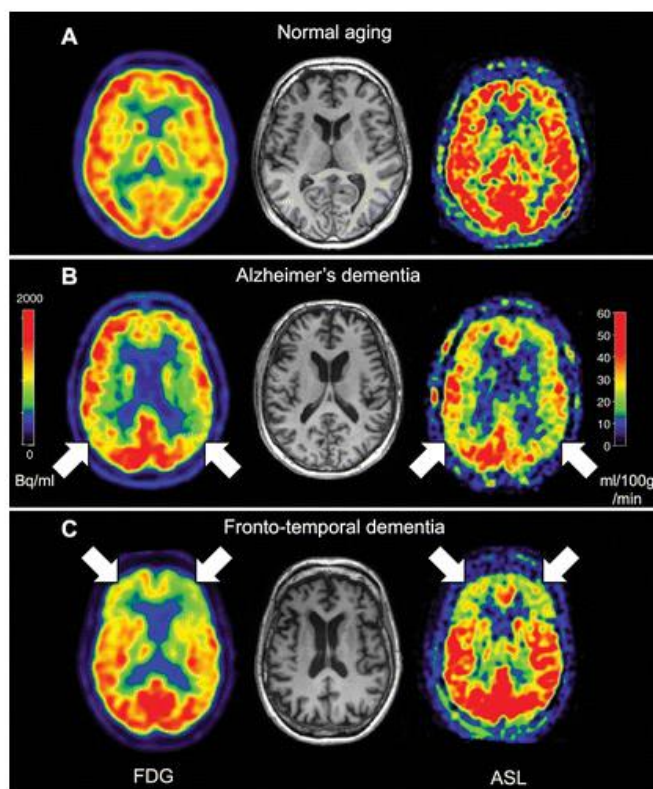
Blaga traumatska ozljeda mozga (*eng. Mild traumatic brain injury, MTBI*) predstavlja još jedan entitet koji je privukao značajan interes, posebice zbog povezanosti s raspravom o promjenama mozga nogometaša u profesionalnom nogometu. Konvencionalne MR slikovne sekvence nisu dovoljno osjetljive za otkrivanje strukturnih promjena mozga, pa se sve veći broj istraživanja koristi naprednim slikovnim tehnikama kao što je ASL. 2009. godine otkriven je smanjen CBF u talamusu obostrano u bolesnika s MTBI-om. Zanimljivo je da su te promjene bile prisutne više od 9 mjeseci nakon ozljede. U novijim istraživanjima analiziran je akutni stadij MTBI-a te je pronađen povećani regionalni CBF u lijevom striatumu te u frontalnim i okcipitalnim režnjevima. U istraživanjima pedijatrijskih pacijenata s MTBI-om otkriveno je smanjenje CBF-a u frontotemporalnim regijama obostrano. Dobiveni rezultati pokazuju da bi ASL mogao biti osjetljiv marker za procjenu promjena u mozgu povezanih s MTBI-om, koje se ne mogu otkriti konvencionalnim tehnikama MR snimanja (23).

4.3.3 Neurodegenerativne bolesti

Dijagnoza i procjena neurodegenerativnih bolesti je područje primjene ASL-a koje se brzo širi, osobito s nedavnim rastom istraživanja biomarkera za Alzheimerovu bolest (*eng. Alzheimer's disease, AD*) i demenciju. Ne samo što kvantifikacija perfuzije ima ulogu u praćenju napredovanja bolesti, što je potencijalno korisno za klinička ispitivanja novih terapija, nego također može pružiti korisne dijagnostičke informacije ako se ustanove karakteristični patološki uzorci perfuzije. Promjene u metabolizmu mozga i

perfuziji često prethode vidljivim strukturnim promjenama, kao što je atrofija kod neurodegenerativnih bolesti. To se najčešće procjenjuje s fluor-deoksiglukozom (FDG)-PET-om, što nije ekonomično i ograničeno je dostupnosti, za razliku od ASL-a, koji se može dodati rutinskom MR pregledu uz niske inkrementalne troškove i samo 5 minuta dodatnog snimanja (8). AD je dokazano najčešći uzrok demencije (24). Promijenjena metabolička aktivnost mjerena FDG-PET-om povezuje se s ranim patološkim promjenama u bolesnika s AD-om u više studija, a regije promijenjene perfuzije mjerene s ASL-om poklapaju se s tim nalazima (25). ASL je otkrio globalno smanjenje perfuzije u bolesnika s AD-om uz regionalnu hipoperfuziju. I AD i blago kognitivno oštećenje (*eng. mild cognitive impairment, MCI*) koje predstavlja srednju fazu između normalnog kognitivnog pada i demencije, povezani su s hipoperfuzijom u srednjem okcipitalnom području, medijalnom temporalnom režnju, a posebno u parijetalnom režnju. Frontotemporalna demencija je također povezana s regionalnom hipoperfuzijom, iako je prostorna distribucija drugačija od AD-a, a prikazuje se bilateralnom hipoperfuzijom u frontalnom korteksu i insuli i hiperperfuzijom u prekuneusu i stražnjem cingulatu (8). ASL je potencijalno koristan alat za ovu važnu diferencijalnu dijagnozu i smatra se alternativom FDG-u (23).

Manje se zna o potencijalu ASL-a kod drugih demencija osim AD-a. U ispitanika s frontotemporalnom lobarnom demencijom pronađena je desna frontalna hipoperfuzija s desne strane, slično FDG PET-u, dok je perfuzija u parijetalnim regijama i posteriornom cingulatnom korteksu bila očuvana u odnosu na AD. Ovi su nalazi potvrđeni studijom koja je uspoređivala AD i frontotemporalnu lobarnu demenciju, pri čemu su i ASL i FDG pokazivali jasno različiti obrazac kod frontotemporalne lobarne demencije u usporedbi s AD-om (Slika 20) (23).



Slika 20. Transverzalne FDG i ASL slike, A) zdrava osoba B) pacijent s AD-om C) pacijent s frontotemporalnom lobarnom demencijom. Crvena boja odražava normalan metabolizam i perfuziju

Izvor: doi: 10.1148/radiol.2016150789

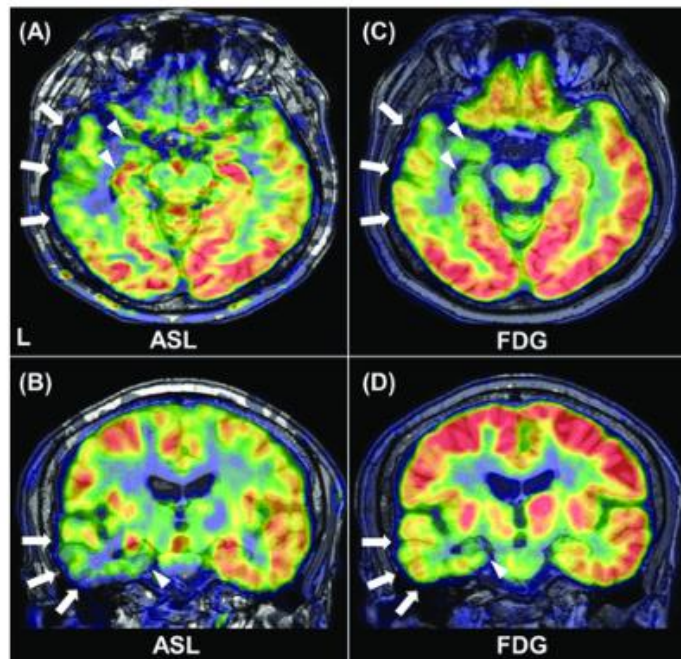
Kod demencije s Lewyjevim tjelešcima, dokazana je posteriorna hipoperfuzija u stražnjem cingulatnom korteksu, a usporedba s AD-om nije napravljena. U povezanom poremećaju demencije s Parkinsonovom bolešću otkriveno je da se obrazac posteriorne hipoperfuzije uvelike poklapa s onim u bolesnika s AD-om, pretpostavljajući tako sličan mehanizam neurodegeneracije (23).

Vaskularna demencija po definiciji je uzrokovana oštećenom cerebralnom perfuzijom, a difuzno smanjenje CBF-a je posebno detektirano obostrano u frontalnim i parijetalnim područjima u ispitanika s vaskularnom demencijom. Važna činjenica vezana za ovo stanje, a koju treba navesti je ograničena sposobnost ASL-a za mjerenje perfuzije bijele tvari. Zbog niske razine perfuzije i dugog arterijskog vremena dolaska u bijelu tvar,

SNR ASL signala obično je vrlo nizak i nije moguće dobiti pouzdane procjene CBF-a osim ako se parametri prikupljanja informacija posebno ne optimiziraju (23).

4.3.4 Epilepsija

Glavni interes ASL-a u kontekstu epilepsije je lociranje potencijalnog epileptogenog žarišta. Tijekom akutnog periiktalnog razdoblja CBF je tipično povećan zbog patološke aktivnosti neurona, dok je u kroničnom interiktalnom razdoblju CBF tipično smanjen jer je epileptogena regija tipično manje funkcionalna i aktivna u usporedbi s normalnim moždanim tkivom. Tehnike nuklearne medicine kao što su iktalna i interiktalna jednofotonska emisijska kompjutorizirana tomografija (SPECT) i PET često se izvode za otkrivanje metaboličkih promjena povezanih s epileptičnom aktivnošću (23). Dok je ASL pokazao značajne razlike, uglavnom u temporalnom i frontalnom režnju, značajne abnormalnosti u FDG-PET-u bile su raširenije i uključivale su insulu i supramarginalni girus. Ipsilateralno smanjenje u području talamusa nađeno je samo na FDG-PET-u. Detektabilnost zahvaćene strane u usporedbi s kontralateralnom stranom bila je općenito veća u FDG-PET-u. Dobiveni rezultati ukazuju na to da postoje različitosti i podudarnosti u rezultatima dobivenim FDG-PET-a i ASL-a (Slika 21), što vjerojatno odražava regionalne razlike i neusklađenost cerebralnog krvotoka i metabolizma. Smatra se da ASL ne pokazuje usporedivu kliničku preciznost i pouzdanost s FDG-PET-om, ali dobiveni rezultati su korisni za njegovu daljnju primjenu (26).



Slika 21. Slikovni prikaz ASL-a i FDG-PET-a. Interiktalni ASL pokazuje ipsilateralnu hipoperfuziju u temporalnom neokorteksu (strelice) i u medijalnom temporalnom režnju (vrhovi strelica) (A, B). Slični nalazi prisutni su i kod FDG-PET-a (C, D)

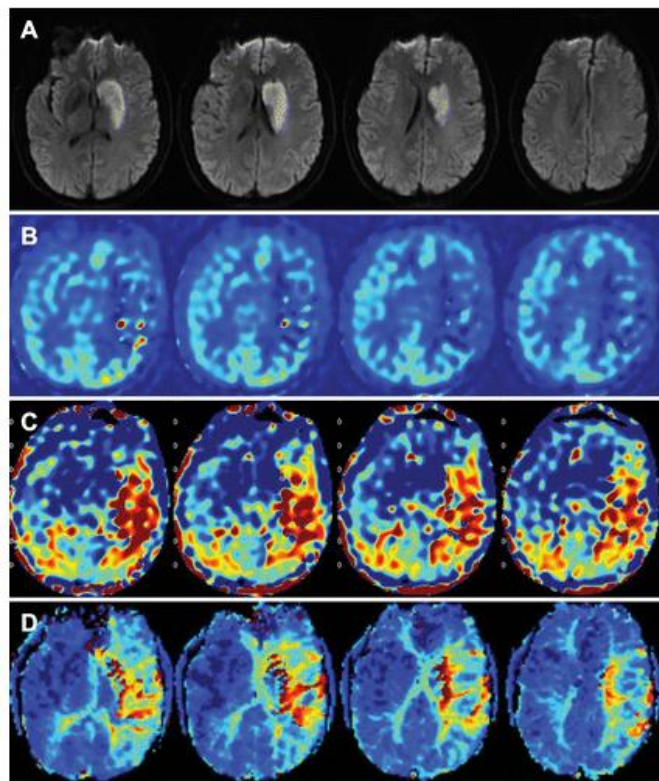
Izvor: doi: 10.3389/fneur.2019.00318

4.3.5 Cerebrovaskularne bolesti

Od ranije je već poznato da su ASL tehnike korisne za oslikavanje ishemije mozga te je prepoznat potencijal dobivanja slika perfuzije mozga bez kontrastnog materijala. Sposobnost ASL-a za mjerenje teške hipoperfuzije ili određivanje perfuzije u regijama s produljenim arterijskim vremenom dolaska ostaje kritičan problem za snimanje pacijenata s cerebrovaskularnom bolešću. U tim situacijama mogu postojati područja s nedostatkom intenziteta ASL signala u ishemičkoj leziji koja otežavaju rekonstrukciju ASL mapa. Međutim, za otkrivanje moždanog udara (Slika 22) pokazalo se da su ASL tehnike barem ekvivalentne DSC tehnikama i da se mogu koristiti za pristup kod neusklađenosti s difuzijskim slikama. To je osobito korisno kada ASL pokazuje normalnu perfuziju ili hiperperfuziju (kao što se ponekad vidi nakon rekanalizacije krvnih žila), budući da eliminira mogućnost neusklađenosti difuzije i perfuzije koja bi ukazivala na tkivo s rizikom od infarkta, čime izravno utječe na liječenje bolesnika. Kod bolesnika s

poznatom cerebrovaskularnom bolešću mogu se razmotriti alternativne strategije snimanja koristeći ASL, uključujući ASL s dužim označavanjem i dužim PLD-om i ASL s višestrukom odgodom, što će ublažiti problem sporog protoka koji ne stiže do sloja tkiva do trenutka snimanja, što dovodi do podcjenjivanja CBF-a. Međutim, razlike u smanjenju označavanja unutar arterija, s dužim T1 u usporedbi s tkivom, mogu dovesti do pogrešne interpretacije, pri čemu se odgovarajući CBF koji stiže kasnije od očekivanog čini hiperintenzivnim. ASL s višestrukom odgodom, kojim se dobivaju ASL slike s nekoliko vremena kašnjenja nakon označavanja, nudi potencijal za mjerenje perfuzijskog i arterijskog vremena dolaska i korištenje informacija o vremenu dolaska za poboljšanje točnosti CBF mapa. Time se rješavaju neki od problema ASL-a s velikim kašnjenjem i dugim označavanjem, ali na račun SNR-a po jedinici vremena, što znači da će ASL slike s više odgoda imati smanjenu prostornu rezoluciju osim ako se ne poboljša učinkovitost snimanja ili ako se ne prihvate mnogo duža vremena snimanja (23).

ASL se također primjenjuje kod kroničnih cerebrovaskularnih bolesti, uključujući karotidnu stenozu i okluziju te Moya-Moya bolest. Takve bolesti karakterizira gotovo normalan CBF, ali često upečatljive abnormalnosti arterijskog vremena dolaska, budući da krv stiže u parenhim alternativnim putevima. Iz tog su razloga mnoge studije koristile pristupe ASL-a s više odgoda za ispravljanje vrijednosti CBF-a za vrijeme dolaska i izravno mapiranje abnormalnosti vremena prolaska. Stoga je čak i uz najsuvremenije tehnike, ASL snimanje CBF-a ponekad praktički neizvedivo zbog izuzetno kružnog i odgođenog vremena dolaska krvotoka te zbog gubitka signala magnetskog označavanja tijekom prolaska između regije označavanja i moždanog parenhima (23).



Slika 22. Slike 50-godišnje žene s moždanim udarom, s 14-satnom desnom hemiparezom i afazijom. Kasnije je utvrđeno da pacijentica ima ekstrakranijalnu disekciju lijeve unutarnje karotidne arterije. A) Slike s restrikcijom difuzije pokazuju nepovratno oštećeno tkivo unutar lijevog n. kaudatusa i putamena. Korištenjem ASL sekvence s više odgoda koja može dobiti i B) CBF i C) sliku vremena arterijskog prolaska koja pokazuje veće područje abnormalnosti perfuzije. D) DSC slike pokazuju da je područje abnormalnosti perfuzije u skladu s nalazima na ASL slikama

Izvor: doi: 10.1148/radiol.2016150789

4.3.6 Arteriovenske malformacije i fistule

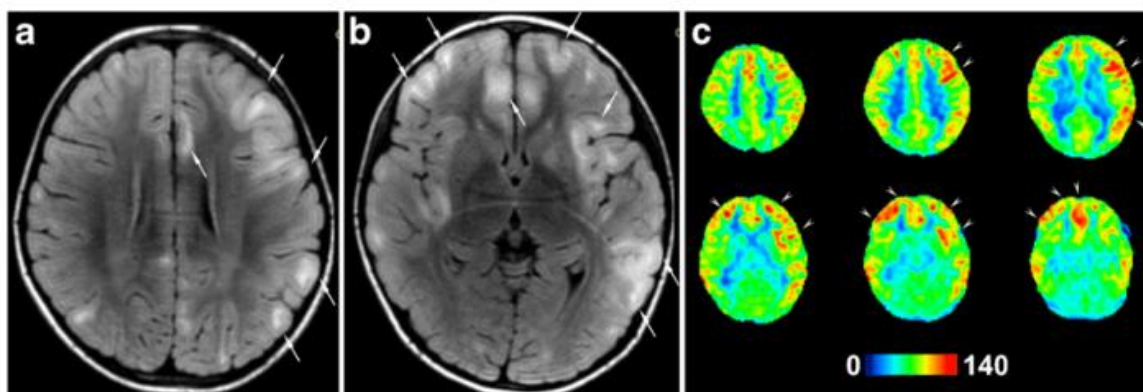
Budući da se više od 90% vode ekstrahira tijekom prvog prolaska kroz kapilare i budući da je prosječno vrijeme zadržavanja molekula vode jednom ekstrahiranih iz vaskularnog u ekstravaskularni prostor nekoliko minuta, većina signala označene vode raspada se unutar moždanog parenhima i ne dopire do vena (23). To dovodi do izvrsnog prikaza parenhimske perfuzije i odsutnosti vaskularnog signala na većini ASL slika (27). Međutim, ako nema kapilarnog sloja, kao kod dvije najčešće lezije šanta središnjeg živčanog sustava (*eng. central nervous system, CNS*), arteriovenske malformacije i

duralne arteriovenske fistule, ASL signal se pojavljuje u venskim strukturama. Iako velike arteriovenske malformacije i duralne arteriovenske fistule nije teško dijagnosticirati rutinskim MR snimanjem, male lezije ili recidiv lezije nakon embolizacije je ponekad teško identificirati. Dobiveni su rezultati koji pokazuju da je identifikacija malih (< 2 cm) lezija značajno poboljšana ako je omogućeno korištenje ASL slika uz konvencionalne slike. Ujedno može biti osjetljivije od konvencionalne angiografije, budući da je venski signal na ASL slikama viđen u arteriovenskim malformacijama u okruženju intrakranijskog krvarenja, gdje su početni angiogrami bili negativni. Također se pokazalo da je identifikacija takvih lezija izvan mozga, unutar gornje regije vrata, također moguća s ASL-om. Jedan od izazova za ASL kada se venski signal koristi za identifikaciju lezija šanta je taj da uočljivost ovisi o preciznim vremenskim parametrima tj. trajanju označavanja i odgodi nakon označavanja. Iako se upotreba preporučenih parametara čini prilično osjetljivom za otkrivanje većine lezija, moguće su pogreške. Stoga postoji interes za ASL s višestrukim odgodama, u kojem se slike s različitim trajanjem označavanja i/ili odgodom nakon označavanja dobivaju kao dio jedne akvizicije. Dok su ove sekvence prvo razvijene za bolju kvantifikaciju CBF-a, sposobnost optimizacije osjetljivosti za detekciju venskog signala također je poboljšana. Međutim, prostorna razlučivost je smanjena u usporedbi s onom kod ASL-a s jednom odgodom za snimanje. Razvijene su i angiografske sekvence MR-a s više odgoda temeljene na ASL-u, koje su više usmjerene na izravnu vizualizaciju žila (23).

4.3.7 Encefalitis

Encefalitis je rijetka bolest koja se javlja najčešće u djece, starijih osoba i osoba oslabljenog imuniteta, a označava upalu moždanog parenhima uzrokovanu virusnom infekcijom, bakterijom, parazitom ili nekom autoimunom bolešću. Provedene su razne studije o ASL-u i promjenama perfuzije vezano za različite vrste encefalitisa. Što se tiče Rasmussenovog encefalitisa (*eng. Rasmussen's encephalitis, RE*), većina ispitanika pokazala je hiperperfuziju (Slika 23), dok je kod pacijenata s hipoperfuzijom potvrđena odgovarajuća atrofija na MR-u. Povećana perfuzija dokazana ASL-om zahvaćenog moždanog parenhima kod Rasmussenovog encefalitisa je čest MR nalaz i može biti posljedica aktivne upale zahvaćenog dijela mozga (28).

Autoimuni limbički encefalitis (*eng. Limbic encephalitis*, LE) je neurološko stanje karakterizirano napadajima i kognitivnom disfunkcijom. Fluor-18 fluorodeoksiglukoza (18F-FDG-PET) nedavno se pokazala važnim dijagnostičkim alatom u dijagnostici ovog stanja jer može otkriti abnormalnosti moždanog metabolizma u vrlo ranoj fazi bolesti. ASL je MR tehnika koja se rijetko koristi za autoimuna neurološka stanja. Područja promijenjene perfuzije i metabolizma u studiji su analizirana vizualno. Uspoređeni nalazi ovih dviju tehnika su pokazali veliku podudarnost. Kod hipermetabolizma otkrivenog 18F-FDG-PET-om, ASL je pokazao hiperperfuziju, a kod hipometabolizma otkrivena je smanjena perfuzija mozga (29).



Slika 23. Djevojčica stara 6 godina i 3 mjeseca s encefalitisom 3 dana nakon početka bolesti. a) i b) Aksijalne T2-FLAIR slike pokazuju hiperintenzitete (strelice) u frontalnoj, inzularnoj i lijevoj temporalnoj regiji obostrano. c) Aksijalne ASL slike pokazuju područja hiperperfuzije (vrhovi strelica) u bilateralnoj frontalnoj i lijevoj temporalnoj regiji

Izvor: doi: 10.1007/s00234-018-2062-9

4.4 PREDNOSTI I NEDOSTACI

ASL je relativno nova neinvazivna MR tehnika za procjenu cerebralne perfuzije. Važna prednost ASL perfuzije je neovisnost o aplikaciji kontrastnog sredstva. ASL koristi magnetski obilježene protone vode iz arterijske krvi kao endogeno kontrastno sredstvo. Iz tog razloga, ASL je atraktivna tehnika snimanja perfuzije koja je posebno pogodna za djecu i za bolesnike s kontraindikacijama ili nuspojavama na gadolinij, bolesnike sa zatajenjem bubrega i one kojima su potrebna ponovljena snimanja u svrhu praćenja određenog stanja. Dodatna prednost ASL-a je mogućnost kvantificiranja cerebralnog protoka krvi, što pruža priliku za komparativnu analizu među višestrukim longitudinalnim studijama, za razliku od drugih perfuzijskih MR tehnika koje su polukvantitativne i daju relativne parametre perfuzije (4). Važna značajka ASL perfuzije je mogućnost korištenja sekvenci (npr. spin echo) koje su otporne na artefakte magnetske osjetljivosti (6). Napredak u tehnologiji magnetske rezonancije i dizajn sekvence pulsa je omogućio prijelaz ASL-u iz istraživačkog područja u uspješnu kliničku primjenu. Međutim, ASL se još uvijek premalo koristi u rutinskoj kliničkoj praksi (4).

Neki nedostaci ASL-a uključuju razne artefakte, niži omjer signala i šuma i dulje vrijeme prikupljanja podataka od onih kod DSC MR-a, te nemogućnost kvantificiranja CBV-a mozga (7). Dodatni čimbenici koji ograničavaju upotrebu ASL-a uključuju varijacije u postojećim tehnikama i dizajnu slijeda impulsa, složenost implementacije i naknadne obrade, nedovoljno iskustva i/ili znanja o potencijalnim kliničkim primjenama i nepostojanje smjernica za tumačenje (4). Glavni nedostatak ASL-a je SNR, koji je inherentno nizak jer signal označene krvi čini samo oko 1 % punog signala tkiva, što povećava ukupno potrebno vrijeme skeniranja, čineći tehniku posebno osjetljivom na artefakte pokreta (8). Vremenska i prostorna rezolucija također su same po sebi loše. Niska SNR u kombinaciji s lošom temporalnom rezolucijom rezultira niskim omjerom kontrasta i šuma (*eng. contrast to noise ratio, CNR*). Iako obično dolazi do smanjenja SNR-a s paralelnim snimanjem, u ASL perfuziji velik dio tog gubitka SNR-a može se povratiti kroz skraćeni TE zajedno sa smanjenom distorzijom od artefakata osjetljivosti. Budući da je ASL tehnika oduzimanja, osjetljiva je na pomicanje subjekta, te su u posljednjih nekoliko godina napravljena značajna poboljšanja u tehnikama snimanja tako da je sada moguće dobiti cijeli volumen mozga upotrebom jednog RF pulsa koristeći

ultrabrze 3D sekvence, kao što je kombinirana sekvenca GRASE (6). Jedno od mogućih rješenja za dobivanje većeg SNR-a i smanjenje distorzije slike kod ASL-a je kombiniranje brze 3D sekvence. Također, moguće je povećanje SNR-a korištenjem zavojnica prijemnika faznog niza, koje omogućuju dobivanje slike s kraćim TE koje je korisno i u smislu SNR-a i za smanjenje distorzije zbog artefakata osjetljivosti (10).

5. ZAKLJUČAK

ASL je neinvazivna i neionizirajuća radiološka dijagnostička pretraga koja se temelji na cerebralnoj perfuziji, odnosno označavanju protona u arterijama pomoću radiofrekventnih impulsa, bez aplikacije kontrastnog sredstva. ASL je postala sve dostupnija metoda u kliničkoj primjeni MR-a, a njegova uporaba jednostavnija. Ipak, kvaliteta ASL slika može biti ograničena zbog niskog SNR-a i nekoliko vrsta artefakata koje je važno poznavati. (7).

Postoji nekoliko vrsta ASL-a od kojih su najčešće korištene CASL, PCASL, PASL i VS-ASL. Svaka od ovih metoda ima prednosti i nedostatke. PASL koristi jedan RF impuls za gotovo trenutnu i potpunu inverziju, stoga se perfuzija može mjeriti u vremenskoj razlučivosti do 2 sekunde. S druge strane, PCASL i CASL koriste niz impulsa za postizanje inverzije, čime se smanjuje učinkovitost označavanja i vremenska razlučivost se ograničava na 6-8 sekundi. Metode CASL ili PCASL nude teoretsko povećanje SNR-a u usporedbi s PASL-om jer se označeni spinovi vode u arterijama nakupljaju u tkivu tijekom dužeg označavanja (30). VS-ASL ima niz prednosti u odnosu na tradicionalne prostorne ASL metode kao što su PCASL, CASL i PASL. Klinička uporaba VS-ASL-a u neuroradiologiji se najbolje ostvaruje kod cerebrovaskularnih bolesti koje su karakterizirane produljenim vremenom arterijskog prolaska (*eng. arterial transit time, ATT*), kao što su akutni ishemijski moždani udar, kronične stenookluzivne bolesti, karotidna stenoza i intrakranijalna ateroskleroza. Međutim, čak i tijekom normalnog starenja, ATT se može produljiti. Također, VS-ASL omogućava mjerenje perfuzije u regijama gdje se teško definiraju ravnine prostornog označavanja. Unatoč ovim prednostima, VS-ASL ima niz tehničkih ograničenja koji se nastoje postupno prevladavati (31).

Postalo je jasno da, s obzirom na složenost pitanja u današnjem istraživanju mozga, nijedna pojedinačna tehnika ne može biti savršen izbor za rješavanje eksperimentalnih izazova s kojima se suočavamo. Rješenje problema se sastoji u kombiniranju prednosti različitih tehnika snimanja i napretku analitičkih metoda za bolju procjenu fizioloških parametara funkcije mozga u različitim stanjima. U tom smislu, razvoj ASL-a ide putem novih implementacijskih tehnika koje su prikladnije za primjene u višim poljima te mogu povećati prostornu i vremensku rezoluciju CBF snimanja. Trenutačno najbolje obećava

PCASL u kombinaciji s novim brzim sekvencama snimanja. Nedavni uvidi i tehnički razvoj sugeriraju da je ASL na korak od ostvarenja svog punog potencijala za istraživanje mozga (10).

6. POPIS KRATICA

AFP – adijabatski brzi prolaz (*eng. adiabatic fast passage*)

ASL – označavanje arterijskog spina (*eng. arterial spin labeling*)

ATA – arterijski tranzitni artefakt (*eng. arterial transit artefact*)

ATT – vrijeme arterijskog tranzita (*eng. arterial transit time*)

CASL – kontinuirano označavanje arterijskog spina (*eng. continuous arterial spin labeling*)

CBF – moždani protok (*eng. cerebral blood flow*)

CBV – cerebralni volumen krvi (*eng. cerebral blood volume*)

CNR – omjer kontrasta i šuma (*eng. contrast to noise ratio*)

CNS – središnji živčani sustav (*eng. central nervous system*)

CT – kompjutorizirana tomografija (*eng. computed tomography*)

DCE – poboljšanje dinamičkog kontrasta (*eng. dynamic contrast enhancement*)

DWI – difuzijski mjerene snimke (*eng. diffusion weighted imaging*)

EPI – eho planarno oslikavanje (*eng. echo-planar imaging*)

GRASE – kombinacija gradijentne i spin eho sekvence (*eng. gradient-and spin-echo*)

ICHD-3 – (*eng. The International Classification of Headache Disorders 3rd edition*)

LE – Limbički encefalitis (*eng. Limbic encephalitis*)

MCI – blago kognitivno oštećenje (*eng. mild cognitive impairment*)

MR – magnetska rezonancija (*eng. magnetic resonance imaging*)

MR DSC – dinamička magnetska rezonancija (*eng. dynamic susceptibility contrast magnetic resonance imaging*)

MTBI – blaga traumatska ozljeda mozga (*eng. Mild traumatic brain injury*)

PASL – pulsno označavanje arterijskog spina (*eng. pulsed arterial spin labeling*)

PCASL – pseudo-kontinuirano označavanje arterijskog spina (*eng. pseudo-continuous arterial spin labeling*)

PET – pozitronska emisijska tomografija (*eng. positron emission tomography*)

PLD – odgoda nakon označavanja (*eng. post-labeling delay*)

PTSD – posttraumatski stresni poremećaj (*eng. Posttraumatic stress disorder*)

RE – Rasmussenov encefalitis (*eng. Rasmussen's encephalitis*)

RF – radiofrekvencijski (*eng. radiofrequency*)

SAR – specifična stopa apsorpcije (*eng. specific absorption rate*)

SNR – odnos između signala i šuma (*eng. signal-to-noise ratio*)

SPECT – kompjutorizirana tomografija emisijom jednog fotona (*eng. single-photon emission computed tomography*)

TE – vrijeme odjeka (*eng. time to echo*)

TI – vrijeme inverzije (*eng. time inversion*)

TIA – prolazna ishemična ataka (*eng. transient ischemic attack*)

V – brzina (*eng. velocity*)

VC – granična vrijednost brzine (*eng. velocity cutoff*)

VS-ASL – označavanje arterijskog spina temeljeno na brzini (*eng. velocity-selective arterial spin labeling*)

7. LITERATURA

1. Hifz Aniq, Robert Campbell, Chapter 13 - Magnetic Resonance Imaging, Editor(s): Steven D. Waldman, Pain Management (Second Edition), W.B. Saunders, 2011, Pages 106-116, ISBN 9781437707212, <https://doi.org/10.1016/B978-1-4377-0721-2.00013-1>
(<https://www.sciencedirect.com/science/article/pii/B9781437707212000131>)
2. Shokrollahi H. Contrast agents for MRI. Mater Sci Eng C Mater Biol Appl. 2013 Dec 1;33(8):4485-97. doi: 10.1016/j.msec.2013.07.012. Epub 2013 Jul 18. PMID: 24094150.
3. Jadreško I. Kontrastna sredstva u magnetskoj rezonanciji [Završni rad]. Zagreb: Zdravstveno veleučilište; 2019 [pristupljeno 14.03.2023.] Dostupno na: <https://urn.nsk.hr/urn:nbn:hr:139:399901>
4. Iutaka T, de Freitas MB, Omar SS, Scortegagna FA, Nael K, Nunes RH, Pacheco FT, Maia Júnior ACM, do Amaral LLF, da Rocha AJ. Arterial Spin Labeling: Techniques, Clinical Applications, and Interpretation. Radiographics. 2023 Jan;43(1):e220088. doi: 10.1148/rg.220088. PMID: 36367822.
5. Pendse N, Wissmeyer M, Altrichter S, Vargas M, Delavelle J, Viallon M, Federspiel A, Seeck M, Schaller K, Lövblad KO. Interictal arterial spin-labeling MRI perfusion in intractable epilepsy. J Neuroradiol. 2010 Mar;37(1):60-3. doi: 10.1016/j.neurad.2009.05.006. Epub 2009 Aug 11. PMID: 19674791.
6. Petcharunpaisan S, Ramalho J, Castillo M. Arterial spin labeling in neuroimaging. World J Radiol. 2010 Oct 28;2(10):384-98. doi: 10.4329/wjr.v2.i10.384. PMID: 21161024; PMCID: PMC2999014.
7. Ferré JC, Bannier E, Raoult H, Mineur G, Carsin-Nicol B, Gauthier JY. Arterial spin labeling (ASL) perfusion: techniques and clinical use. Diagn Interv Imaging. 2013 Dec;94(12):1211-23. doi: 10.1016/j.diii.2013.06.010. Epub 2013 Jul 11. PMID: 23850321.
8. Grade M, Hernandez Tamames JA, Pizzini FB, Achten E, Golay X, Smits M. A neuroradiologist's guide to arterial spin labeling MRI in clinical practice.

- Neuroradiology. 2015 Dec;57(12):1181-202. doi: 10.1007/s00234-015-1571-z. Epub 2015 Sep 9. PMID: 26351201; PMCID: PMC4648972.
9. Listeš J. Vrijednosti MR perfuzije u karakterizaciji tumorskih lezija mozga [Završni rad]. Split: Sveučilište u Splitu, Sveučilišni odjel zdravstvenih studija; 2014 [pristupljeno 11.04.2023.] Dostupno na: [Sveučilište u Splitu \(unist.hr\)](http://Sveučilište u Splitu (unist.hr))
 10. Borogovac A, Asllani I. Arterial Spin Labeling (ASL) fMRI: advantages, theoretical constrains, and experimental challenges in neurosciences. *Int J Biomed Imaging*. 2012;2012:818456. doi: 10.1155/2012/818456. Epub 2012 Feb 22. Erratum in: *Int J Biomed Imaging*. 2012;2012:658101. PMID: 22966219; PMCID: PMC3432878.
 11. Zaharchuk G, Olivot JM, Fischbein NJ, Bammer R, Straka M, Kleinman JT, Albers GW. Arterial spin labeling imaging findings in transient ischemic attack patients: comparison with diffusion- and bolus perfusion-weighted imaging. *Cerebrovasc Dis*. 2012;34(3):221-8. doi: 10.1159/000339682. Epub 2012 Sep 19. PMID: 23006669; PMCID: PMC7309636.
 12. Qiao XJ, Salamon N, Wang DJ, He R, Linetsky M, Ellingson BM, Pope WB. Perfusion deficits detected by arterial spin-labeling in patients with TIA with negative diffusion and vascular imaging. *AJNR Am J Neuroradiol*. 2013 Nov-Dec;34(11):2125-30. doi: 10.3174/ajnr.A3551. Epub 2013 May 30. PMID: 23721895; PMCID: PMC3864013.
 13. Hirai T, Kitajima M, Nakamura H, Okuda T, Sasao A, Shigematsu Y, Utsunomiya D, Oda S, Uetani H, Morioka M, Yamashita Y. Quantitative blood flow measurements in gliomas using arterial spin-labeling at 3T: intermodality agreement and inter- and intraobserver reproducibility study. *AJNR Am J Neuroradiol*. 2011 Dec;32(11):2073-9. doi: 10.3174/ajnr.A2725. Epub 2011 Sep 29. PMID: 21960503; PMCID: PMC7964416.
 14. van Westen D, Petersen ET, Wirestam R, Siemund R, Bloch KM, Ståhlberg F, Björkman-Burtscher IM, Knutsson L. Correlation between arterial blood volume obtained by arterial spin labelling and cerebral blood volume in intracranial tumours. *MAGMA*. 2011 Aug;24(4):211-23. doi: 10.1007/s10334-011-0255-x. Epub 2011 May 19. PMID: 21594585.

15. Wong EC, Cronin M, Wu WC, Inglis B, Frank LR, Liu TT. Velocity-selective arterial spin labeling. *Magn Reson Med*. 2006 Jun;55(6):1334-41. doi: 10.1002/mrm.20906. PMID: 16700025.
16. [ASL artifacts - Questions and Answers in MRI \(mriquestions.com\)](https://mriquestions.com/asl-artifacts-questions-and-answers) [pristupljeno 18.04.2023.]
17. Alsop DC, Detre JA, Golay X, Günther M, Hendrikse J, Hernandez-Garcia L, Lu H, MacIntosh BJ, Parkes LM, Smits M, van Osch MJ, Wang DJ, Wong EC, Zaharchuk G. Recommended implementation of arterial spin-labeled perfusion MRI for clinical applications: A consensus of the ISMRM perfusion study group and the European consortium for ASL in dementia. *Magn Reson Med*. 2015 Jan;73(1):102-16. doi: 10.1002/mrm.25197. Epub 2014 Apr 8. PMID: 24715426; PMCID: PMC4190138.
18. Alsaedi A, Thomas D, Bisdas S, Golay X. Overview and Critical Appraisal of Arterial Spin Labelling Technique in Brain Perfusion Imaging. *Contrast Media Mol Imaging*. 2018 May 8;2018:5360375. doi: 10.1155/2018/5360375. PMID: 29853806; PMCID: PMC5964483.
19. Lavrova A, Teunissen WHT, Warnert EAH, van den Bent M, Smits M. Diagnostic Accuracy of Arterial Spin Labeling in Comparison With Dynamic Susceptibility Contrast-Enhanced Perfusion for Brain Tumor Surveillance at 3T MRI. *Front Oncol*. 2022 May 20;12:849657. doi: 10.3389/fonc.2022.849657. PMID: 35669426; PMCID: PMC9163566.
20. Parikh D, Afshari FT, Sherlala K, Ahmed S, Shad A. Utility of Arterial Spin Labeling Magnetic Resonance Imaging in Differentiating Sellar Region Meningiomas from Pituitary Adenomas. *World Neurosurg*. 2020 Oct;142:e407-e412. doi: 10.1016/j.wneu.2020.07.039. Epub 2020 Jul 14. PMID: 32673801.
21. Pinto SN, Lerner A, Phung D, et al. Arterial Spin Labeling in Migraine: A Review of Migraine Categories and Mimics. *Journal of Central Nervous System Disease*. 2023;15. doi:10.1177/11795735231160032
22. Boulouis G, Shotar E, Dangouloff-Ros V, Grévent D, Calmon R, Brunelle F, Naggara O, Kossorotoff M, Boddaert N. Magnetic resonance imaging arterial-spin-labelling perfusion alterations in childhood migraine with atypical aura: a

- case-control study. *Dev Med Child Neurol*. 2016 Sep;58(9):965-9. doi: 10.1111/dmcn.13123. Epub 2016 Apr 6. PMID: 27060350.
23. Haller S, Zaharchuk G, Thomas DL, Lovblad KO, Barkhof F, Golay X. Arterial Spin Labeling Perfusion of the Brain: Emerging Clinical Applications. *Radiology*. 2016 Nov;281(2):337-356. doi: 10.1148/radiol.2016150789. PMID: 27755938.
24. Tahami Monfared AA, Byrnes MJ, White LA, Zhang Q. Alzheimer's Disease: Epidemiology and Clinical Progression. *Neurol Ther*. 2022 Jun;11(2):553-569. doi: 10.1007/s40120-022-00338-8. Epub 2022 Mar 14. PMID: 35286590; PMCID: PMC9095793.
25. Erik S. Musiek, Yufen Chen, Marc Korczykowski, Babak Saboury, Patricia M. Martinez, Janet S. Reddin, Abass Alavi, Daniel Y. Kimberg, David A. Wolk, Per Julin, Andrew B. Newberg, Steven E. Arnold, John A. Detre, Direct comparison of fluorodeoxyglucose positron emission tomography and arterial spin labeling magnetic resonance imaging in Alzheimer's disease, *Alzheimer's & Dementia*, Volume 8, Issue 1, 2012, Pages 51-59, ISSN 1552-5260, <https://doi.org/10.1016/j.jalz.2011.06.003>.
(<https://www.sciencedirect.com/science/article/pii/S1552526011026537>)
26. Sone D, Maikusa N, Sato N, Kimura Y, Ota M, Matsuda H. Similar and Differing Distributions Between 18F-FDG-PET and Arterial Spin Labeling Imaging in Temporal Lobe Epilepsy. *Front Neurol*. 2019 Apr 3;10:318. doi: 10.3389/fneur.2019.00318. PMID: 31001198; PMCID: PMC6456651.
27. Wolf RL, Wang J, Detre JA, Zager EL, Hurst RW. Arteriovenous shunt visualization in arteriovenous malformations with arterial spin-labeling MR imaging. *AJNR Am J Neuroradiol*. 2008 Apr;29(4):681-7. doi: 10.3174/ajnr.A0901. PMID: 18397967; PMCID: PMC7978181.
28. Kumar S, Nagesh CP, Thomas B, Radhakrishnan A, Menon RN, Kesavadas C. Arterial spin labeling hyperperfusion in Rasmussen's encephalitis: Is it due to focal brain inflammation or a postictal phenomenon? *J Neuroradiol*. 2018 Feb;45(1):6-14. doi: 10.1016/j.neurad.2017.08.002. Epub 2017 Sep 18. PMID: 28923528.

29. Dinoto A, Cheli M, Ajčević M, Dore F, Crisafulli C, Ukmar M, Sartori A, Manganotti P. ASL MRI and 18F-FDG-PET in autoimmune limbic encephalitis: clues from two paradigmatic cases. *Neurol Sci.* 2021 Aug;42(8):3423-3425. doi: 10.1007/s10072-021-05207-0. Epub 2021 Mar 24. PMID: 33763811.
30. Englund EK, Rodgers ZB, Langham MC, Mohler ER 3rd, Floyd TF, Wehrli FW. Measurement of skeletal muscle perfusion dynamics with pseudo-continuous arterial spin labeling (pCASL): Assessment of relative labeling efficiency at rest and during hyperemia, and comparison to pulsed arterial spin labeling (PASL). *J Magn Reson Imaging.* 2016 Oct;44(4):929-39. doi: 10.1002/jmri.25247. Epub 2016 Apr 4. PMID: 27043039; PMCID: PMC5424607.
31. Qin Q, Alsop DC, Bolar DS, Hernandez-Garcia L, Meakin J, Liu D, Nayak KS, Schmid S, van Osch MJP, Wong EC, Woods JG, Zaharchuk G, Zhao MY, Zun Z, Guo J; ISMRMPerfusion Study Group. Velocity-selective arterial spin labeling perfusion MRI: A review of the state of the art and recommendations for clinical implementation. *Magn Reson Med.* 2022 Oct;88(4):1528-1547. doi: 10.1002/mrm.29371. Epub 2022 Jul 12. Erratum in: *Magn Reson Med.* 2023 Mar;89(3):1278-1279. PMID: 35819184; PMCID: PMC9543181.

8. ŽIVOTOPIS

OSOBNI PODACI:

Ime i prezime: Dora Poljičak

Datum, godina i mjesto rođenja: 13.11.1996, Split

OBRAZOVANJE:

Visokoškolsko obrazovanje: Listopad 2019. – Lipanj 2023.

Sveučilišni odjel zdravstvenih studija, Split

Diplomski sveučilišni studij

Smjer: Radiološka tehnologija

Visokoškolsko obrazovanje: Listopad 2015. – Srpanj 2018.

Sveučilišni odjel zdravstvenih studija, Split

Preddiplomski sveučilišni studij

Smjer: Radiološka tehnologija

Srednjoškolsko obrazovanje: Rujan 2011. – Svibanj 2015.

V. gimnazija Vladimira Nazora, Split

Smjer: Opća gimnazija

Osnovnoškolsko obrazovanje: Rujan 2003. – Lipanj 2011.

Osnovna škola Mertojak, Split

RADNO ISKUSTVO:

OB Šibensko – kninske županije: Odjel za radiologiju (Prosinac 2022. –)

OB Šibensko – kninske županije: Odjel za radiologiju (Prosinac 2018. – Prosinac 2019.)

ZNANJA I VJEŠTINE:

Engleski jezik: Aktivno znanje

Njemački jezik: Osnovno znanje

Talijanski jezik: Osnovno znanje

Rad na računalu: Microsoft Office (Word, Power Point, Excel)

OSTALE AKTIVNOSTI:

Trening socijalnih vještina: Sveučilišni odjel zdravstvenih studija, Split (2016.)

Projekt „Izrada standarda zanimanja/ kvalifikacija uz unaprjeđenje zdravstvenih studijskih programa“