

Laboratorijska dijagnostika ehinokokeze

Brkić, Paula

Undergraduate thesis / Završni rad

2023

Degree Grantor / Ustanova koja je dodijelila akademski / stručni stupanj: **University of Split / Sveučilište u Splitu**

Permanent link / Trajna poveznica: <https://um.nsk.hr/um:nbn:hr:176:880299>

Rights / Prava: [In copyright](#)/[Zaštićeno autorskim pravom.](#)

Download date / Datum preuzimanja: **2025-04-02**



Sveučilišni odjel zdravstvenih studija
SVEUČILIŠTE U SPLITU

Repository / Repozitorij:

[Repository of the University Department for Health Studies, University of Split](#)



UNIVERSITY OF SPLIT



SVEUČILIŠTE U SPLITU
Podružnica
SVEUČILIŠNI ODJEL ZDRAVSTVENIH STUDIJA
PREDDIPLOMSKI SVEUČILIŠNI STUDIJ
MEDICINSKO LABORATORIJSKA DIJAGNOSTIKA

Paula Brkić

LABORATORIJSKA DIJAGNOSTIKA EHINOKOKEZE

Završni rad

Split, 2023.

SVEUČILIŠTE U SPLITU
Podružnica
SVEUČILIŠNI ODJEL ZDRAVSTVENIH STUDIJA
PREDDIPLOMSKI SVEUČILIŠNI STUDIJ
MEDICINSKO LABORATORIJSKA DIJAGNOSTIKA

Paula Brkić

**LABORATORIJSKA DIJAGNOSTIKA EHINOKOKOZE
LABORATORY DIAGNOSIS OF ECHINOCOCCOSIS**

Završni rad/Bachelor's Thesis

Mentor:

Assoc. prof. prim. dr. sc. Vanja Kaliterna, dr. med. clinical microbiology specialist

Split, 2023.

TEMELJNA DOKUMENTACIJSKA KARTICA

ZAVRŠNI RAD

Sveučilište u Splitu
Sveučilišni odjel zdravstvenih studija
Medicinsko laboratorijska dijagnostika

Znanstveno područje: Biomedicina i zdravstvo
Znanstveno polje: Kliničke medicinske znanosti

Mentor: Izv. prof. prim. dr. sc. Vanja Kaliterna, dr. med. spec. medicinske mikrobiologije s
parasitologijom

LABORATORIJSKA DIJAGNOSTIKA EHINOKOKEZE

Paula Brkić

Sažetak: Hidatidoza je svjetska zoonoza uzrokovana larvalnim stadijem trakavice *Echinococcus*, koja je endemična u mnogim dijelovima svijeta. Ehinokokoza je relevantan zdravstveni problem u nerazvijenim područjima gdje ne postoji veterinarska kontrola. Patogenost ehinokokne ciste ovisi o mehaničkom učinku same ciste. Najčešća lokacija hidatidnih cističnih lezija je u jetri s nižom prijavljenom incidencijom u bilo kojem drugom organu ili tkivu. Dijagnoza ehinokokoze ovisi o kliničkim, radiološkim i serološkim nalazima. Uključuje kombinaciju medicinske anamneze, fizikalnog pregleda, laboratorijskih testova i slikovnih pretraga poput ultrazvuka, CT – a ili MRI – a. Osnova je liječenja kirurški zahvat koji se kombinira s antihelmintikom albendazolom. Preventivni programi usmjereni su na dehelmintizaciju pasa, koji su konačni domaćini.

Ključne riječi: onkosfera; hidatidna cista; dijagnostika ehinokokoze; prevencija

Rad sadrži: 37 stranica, 18 slika, 4 tablice, 15 literaturnih referenci

Jezik izvornika: hrvatski

BASIC DOCUMENTATION CARD

BACHELOR THESIS

University of Split
University Department for Health Studies
Medical laboratory diagnostics

Scientific area: Biomedicine and health
Scientific field: Clinical medical sciences

Supervisor: Assoc. prof. prim. dr. sc. Vanja Kaliterna, dr. med. specialist of clinical microbiology

LABORATORY DIAGNOSIS OF ECHINOCOCCOSIS

Paula Brkić

Summary: Hydatid disease is a global zoonosis caused by the larval stage of the *Echinococcus* tapeworm, which is endemic in many parts of the world. Echinococcosis is a relevant health problem in underdeveloped areas where there is no veterinary control. The pathogenicity of the hydatid cyst depends on the mechanical effect of the cyst itself. The most common location of hydatid cystic lesions is the liver, with lower reported incidences in any other organ or tissue. The diagnosis of echinococcosis relies on clinical, radiological, and serological findings. It combines a medical history check, physical examination, lab testing, and imaging tests such as MRI, CT scan, or ultrasound. The cornerstone of treatment is surgical intervention combined with the anthelmintic drug albendazole. Preventive programs are focused on deworming dogs, which are the definitive hosts.

Keywords: oncosphere; hydatid cyst; diagnosis of echinococcosis; prevention

Thesis contains: 37 pages, 18 figures, 4 tables, 15 references

Original in: Croatia

SADRŽAJ

1. UVOD	1
1.1. ROD <i>Echinococcus</i>	1
1.2. ŽIVOTNI CIKLUS I MORFOLOGIJA	2
1.2.1. <i>Echinococcus granulosus</i> - pseća trakavica	2
1.2.2. <i>Echinococcus multilocularis</i>	5
1.3. EPIDEMIOLOGIJA EHINOKOKNE INFEKCIJE	7
1.4. KLINIČKA SLIKA EHINOKOKOZE	9
1.5. DIJAGNOSTIKA INFEKCIJA UZROKOVANIH PARAZITOM <i>Echinococcus</i> 12	
1.6. TERAPIJA EHINOKOKNE INFEKCIJE	17
1.7. PREVENCIJA EHINOKOKOZE	18
2. CILJ RADA	19
3. MATERIJALI I METODE	20
4. REZULTATI	32
5. ZAKLJUČAK	33
6. LITERATURA	35
7. ŽIVOTOPIS	37

1. UVOD

1.1. ROD *Echinococcus*

Infekcije čovjeka trakavicama roda *Echinococcus* primjer su slučajne infekcije ljudi, u kojima čovjek biva prijelazni nositelj kojim završava životni ciklus te trakavice. Glavne vrste od medicinske važnosti su *Echinococcus granulosus* koji uzrokuje **unilokularnu ehinokoku** ili hidatidozu te *Echinococcus multilocularis* koji uzrokuje **alveolarnu hidatidozu**. Uzročnici **policistične ehinokoke** su *E. vogeli* i *E. oligarthrus* [1].

Tablica 1. Oblici ehinokoke kod ljudi

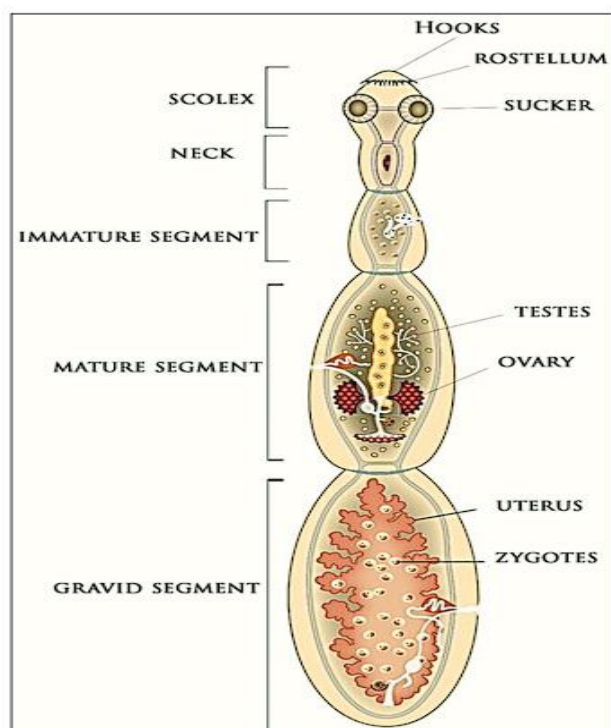
	Cystic	Alveolar	Polycystic	
Agent				
Species	<i>Echinococcus granulosus</i>	<i>Echinococcus multilocularis</i>	<i>Echinococcus vogeli</i>	<i>Echinococcus oligarthrus</i>
Adult size	2-7 mm	4-11 mm	1.9-3.7 mm	1.9-2.9 mm
Definitive host	Dog, wolf, jackal, lion	Foxes	Bush dogs	Wild felid
Intermediate host	Sheep, cattle	Rodents	Paca	Spiny rats
Human disease				
Occurrence	Common	Uncommon	Rare	Extremely rare
Mode of infection	Contact with infected dogs	Contact with fur from infected fox, ingestion of contaminated wild berries	Contact with hunting dogs fed on paca	Contact with infected cats
Lesion appearance	Fluid filled unilocular cyst	Solid mass	Polycystic fluid filled	Polycystic fluid filled
Calcification	Ring type (30%)	Microcalcification or plaque like foci (70%)	Annular, bizarre, amorphous (50%)	Not known
Organs involved				
Primary	Liver (65%), lung (25%), others	Liver (100%)	Liver (100%)	Extrahepatic (orbit others)
Spread	By rupture	Contiguous, metastatic to lung, brain	Contiguous	Contiguous
Presentation	No symptoms, mass effect, rupture, infection	Invasive liver mass, liver failure, cholestasis, Budd chiari, portal hypertension, lung and brain involvement	Liver masses, liver failure, cholestasis, Budd chiari syndrome, portal hypertension	Exophthalmos, soft tissue mass
Mortality untreated (10 years)	Unusual (<5%) (anaphylaxis/complicated cyst)	High (75-100%)	High (>75%)	Not known

Izvor: <https://www.ncbi.nlm.nih.gov/pmc/articles/PMC321468/>

1.2. ŽIVOTNI CIKLUS I MORFOLOGIJA

1.2.1. *Echinococcus granulosus* - pseća trakavica

Glavni nositelji te trakavice jesu pas, vuk, dingo ili čagalj, a prijelazni su nositelji ovca, koza, svinja ili govedo. Slučajni prijelazni nositelj može biti čovjek. Prijelazni se nositelj zarazi ako proguta jaja trakavice, koja se izlučuju u vanjsku sredinu iz crijeva konačnog nositelja fecesom. Adult trakavice nalazi se u tankom crijevu konačnog nositelja (psa) i sastoji se od glavice i triju proglotida; jedne nezrele, jedne spolno zrele i jedne gravidne [2].

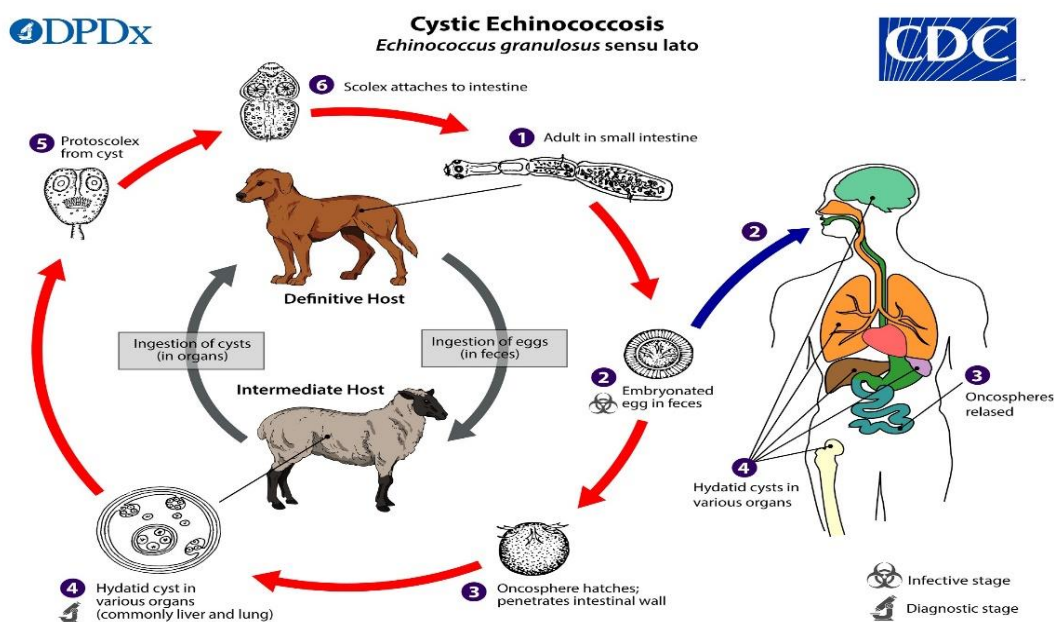


Slika 1. Adult trakavice

Izvor: <https://journals.innovareacademics.in/index.php/ajpcr/article/view/35781>

Veličina odrasle trakavice je 3 - 6 mm. Glavica je karakterističnog izgleda za ciklofilidne trakavice - posjeduje 4 prisisne zdjelice (acetabula) i rostelum s vijencem kukica. Trakavica se glavicom pričvrsti u tankom crijevu psa i razvija se tijekom 5 - 20

mjeseci. Iz najvećeg, gravidnog članka koji sadržava 200 - 500 jaja, u crijevu izlaze zarazna **jaja** te fecesom dospijevaju u vanjsku sredinu samostalno ili u vanjski okoliš bude izbačen cijeli gravidni članak. Jaja izgledaju slično jajima roda *Taenia* (*T. solium* i *T. saginata*). Rasuta po travi feko - oralnim putem dospijevaju u probavni sustav prijelaznog nositelja, gdje se oslobađa **onkosfera** i prolaskom kroz sluznicu dospijeva u kapilare submukoze, odakle krvnom strujom ogranaka portalnog krvotoka dospijevaju u jetru [3]. Velika većina (oko 70 %) ostaje zarobljena u jetrenoj kapilarnoj mreži, dok ostala dospijevaju preko desne polovice srca u pluća, gdje imaju veliku priliku da ponovno ostanu uhvaćena u plućnoj kapilarnoj mreži. Tek neznatan postotak prolazi kroz pluća i dospijeva preko lijeve strane srca u aortni krvotok, a potom dalje prema različitim organima [2].

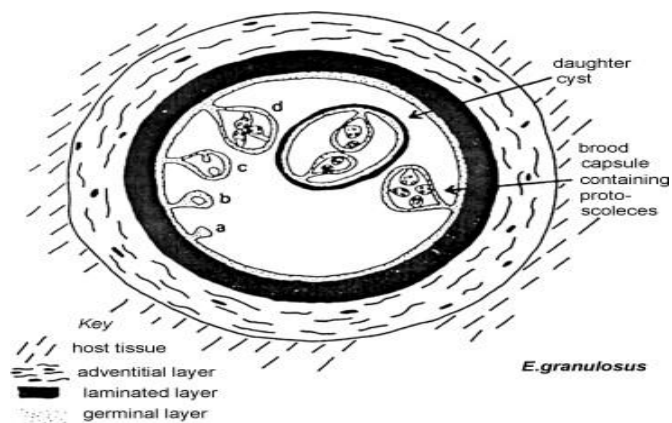


Slika 2. Životni ciklus

Izvor: <https://www.cdc.gov/parasites/echinococcosis/biology.html>

Ubrzo nakon što se onkosfera nastanila, nakon 4 dana, dolazi do stvaranja šupljine ispunjene vodenastom tekućinom. Do upalne reakcije tkiva oko ličinke dolazi tijekom nekoliko tjedana te nastaje karakteristična građa cistične formacije koja se naziva **hidatidna cista**.

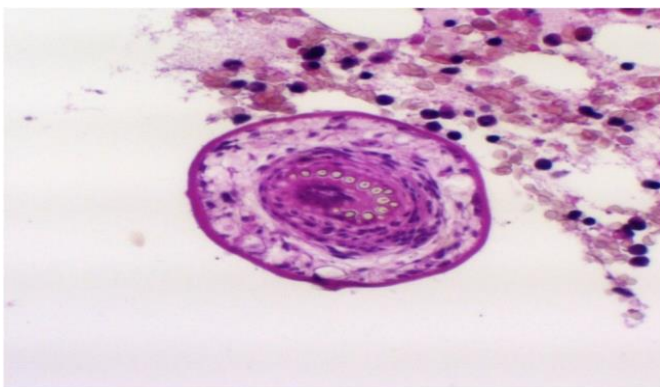
Hidatidna cista sastoji se od: **vanjskog sloja** koji ne sadržava stanice, infiltriranog upalnim stanicama iz okolne reaktivne zone, i **unutrašnjeg, živog sloja** (germinativna membrana ili membrana proligeri) građenog od stanica i ispunjena vodenastom tekućinom [4].



Slika 3. Shema hidatidne ciste

Izvor: <https://www.ncbi.nlm.nih.gov/pmc/articles/PMC3362862/>

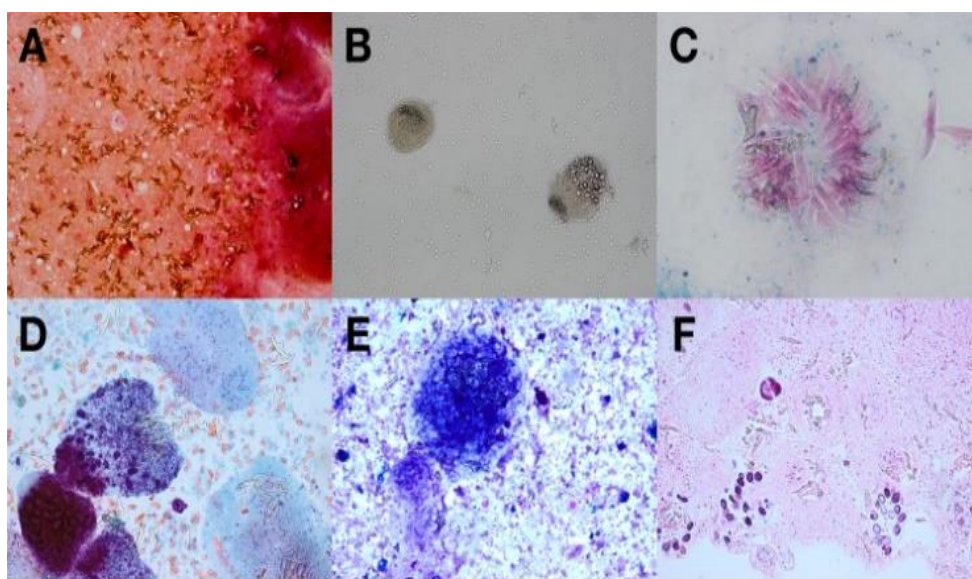
Uz germinativnu membranu nalaze se mjehurići ili vesiculae proligerae koje se drže peteljkom za membranu ili slobodno plivaju u hidatidnoj tekućini. U mjehurićima se, po pravilu, nalaze zametci skoleksa, **protoskoleksi** (30 - 40 komada) koji se razvijaju u roku od 5 do 12 mjeseci, no neki mogu ostati i sterilni.



Slika 4. Mikroskopska slika protoskoleksa (buduće glave trakavice) usred elemenata koštane srži (bojenje hematoksilinom i eozinom, povećanje × 200)

Izvor: <https://www.ncbi.nlm.nih.gov/pmc/articles/PMC6335911/>

Takav sadržaj hidatidne ciste zbog svoje finozrnate strukture naziva se i **hidatidni pijesak**. Hidatidna cista raste vrlo sporo. Kroz nekoliko desetaka godina (do 20 godina) može narasti do veličine jabuke ili još više i imati u promjeru i 20 cm. Zemetci skoleksa imaju veliku biološku širinu te, ako hidatidna cista zbog porasta tlaka u anatomskom prostoru prsne ili se ošteti zbog ozljede, dolazi do rasapa saržaja ciste (hidatidnog pijeska) te se kao posljedica mogu razviti nove hidatidne ciste iz rasutih zametaka skoleksa - **sekundarna hidatidoza**. U prirodnim odnosima, kad su prijelazni nositelji životinje koje postaju plijen grabežljivcu, konačni nositelj pojede organe i tkiva (jetru), pa s njima ujedno i hidatidne ciste. Tada se u probavnom sustavu konačnog nositelja oslobode skoleksi koji se pričvrste uz sluznicu tankog crijeva i počinju se stvarati nove trakavice [5].



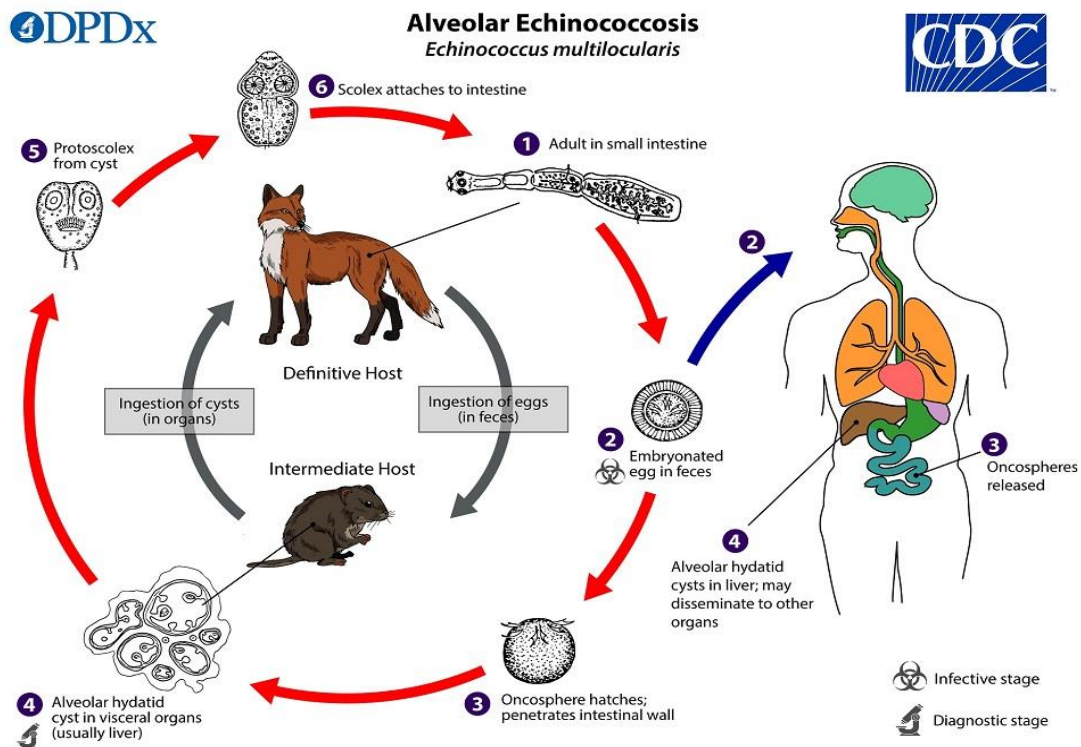
Slika 5. Hidatidni pijesak

Izvor: <https://www.ncbi.nlm.nih.gov/pmc/articles/PMC4767951/>

1.2.2. *Echinococcus multilocularis*

Uzročnik alveolarne ehinokokoze *Echinococcus multilocularis* vrsta je kojoj su konačni nositelji divlje životinje, i to poglavito lisica , zatim vuk, no i pas, dok su prijelazni nositelji mali šumski glodavci, a tek rijetko čovjek. U prijelaznom se nositelju

razvija alevolarni tip ličinke. Cista nema vanjsku ovojnico, dok je germinativna membrana podijeljena u pretince ili odjeljke poput pčelinjeg saća [3].



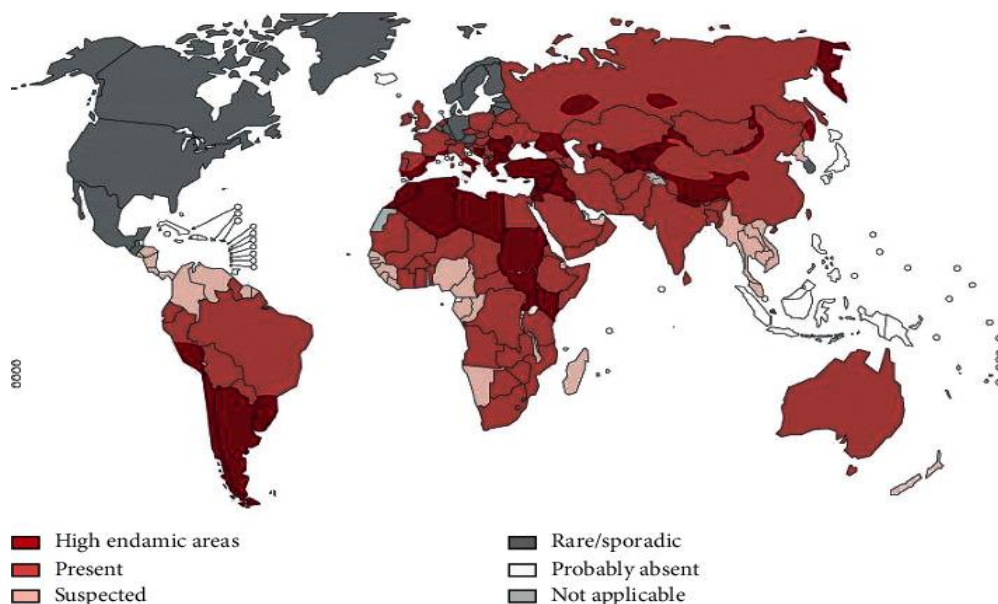
Slika 6. Životni ciklus

Izvor: <https://www.cdc.gov/parasites/echinococcosis/biology.html>

1.3. EPIDEMIOLOGIJA EHINOKOKNE INFEKCIJE

Ehinokokoza je raširena po cijelom svijetu, osobito u područjima gdje je razvijeno stočarstvo poput Novog Zelanda, u Australiji, na Bliskom istoku, u Europi u zemljama Sredozemlja, u sjevernoj Africi i Južnoj Americi [6]. Postoji otprilike 200 000 novih slučajeva cistične ili alveolarne ehinokokoze kod ljudi dijagnosticiranih svake godine i ukupno 2 - 3 milijuna ljudi zaraženih diljem svijeta [7]. Procjenjuje se da je Kina odgovorna za više od 90 % slučajeva alveolarne ehinokokoze u svijetu [8].

U sinantropskom ciklusu između domaćih pasa kao konačnih nositelja i stoke kao intermedijarnih nositelja javlja se raširenost *E. granulosus*. Područja u kojima psi mogu konzumirati organe zaraženih životinja, kao što su ruralna područja te zajednice koje se bave stočarstvom, imaju veće stope zaraze. Ljudi se najčešće zaraze kontaktom sa psima jer se infektivna jajašca nalaze na psećem krznu, najčešće na perianalnoj regiji, repu te truhu [3]. Starije osobe i osobe slabijeg imuniteta osjetljivije su na razvoj takvih infekcija. Dok je cistični ehinokok bolest odrasle dobi (prosječna dob od 30 do 40 godina), alveolarni ehinokok se javlja u starijoj dobi (iznad 50 godina) [2].



Slika 7. Globalna rasprostranjenost cistične ehinokokoze

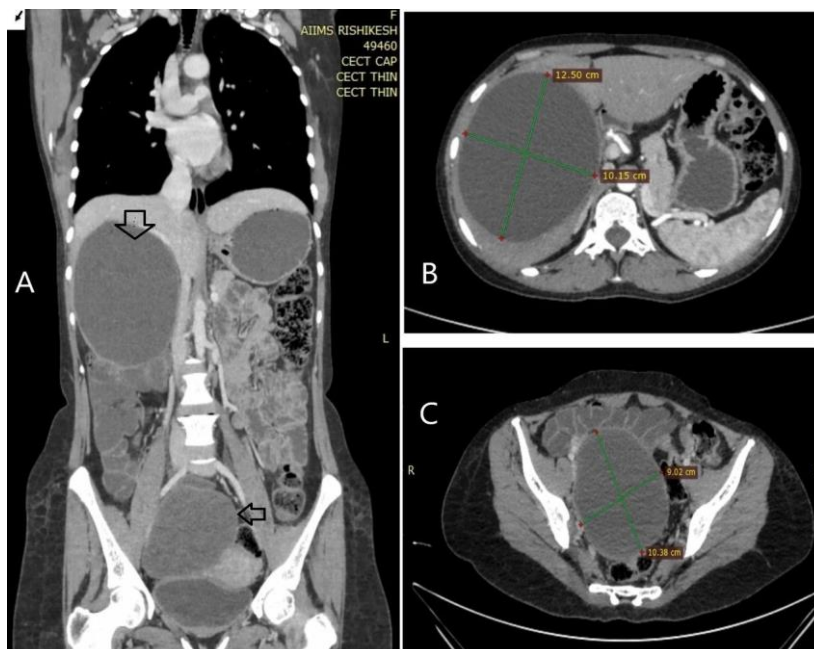
Izvor: <https://www.ncbi.nlm.nih.gov/pmc/articles/PMC7735834/>

Alveolarna ehinokokoza (AE) uzrokovana je infekcijom stadijem ličinke *Echinococcus multilocularis*. AE nalazi se diljem svijeta, a posebno je raširena na sjevernoj hemisferi, uključujući područje Europe, Azije i Sjeverne Amerike. Odrasla trakavica obično se nalazi u lisica, kojota i pasa. Infekcija stadijima ličinke prenosi se na ljude konzumiranjem hrane ili vode kontaminirane jajima trakavice [6].

Prevalencija ehinokokoze može varirati i unutar zemalja, ovisno o različitim čimbenicima, uključujući geografski smještaj, način života, prehrambene navike i razinu svijesti o bolesti. Prevalencija cistične ehinokokoze raste s godinama, a žene obolijevaju češće od muškaraca. To je povezano s domaćim aktivnostima koje ih dovode u bliži kontakt sa psima tijekom hranjenja, čuvanje stada ili mužnje stoke [9].

1.4. KLINIČKA SLIKA EHINOKOZOZE

Razdoblje inkubacije i klinička slika vrlo su varijabilni. Simptomi ovise o nekoliko značajki kao što su zahvaćeni organ, položaj ciste unutar organa i njezin odnos s okolnim strukturama, njezina veličina i integritet stijenke. Većina bolesnika ima cističnu leziju smještenu u jednom organu. Jetra je zahvaćena u 70 % slučajeva, a pluća su sljedeći najčešće zahvaćeni organ. Ciste se mogu lokalizirati u gotovo bilo kojem organu i strukturi, kao što su trbušna ili pleuralna šupljina, bubreg, slezena, kost, mozak, oko, jajnik, testis i gušterača [9].



Slika 8. CT skeniranje s pojačanim kontrastom (CECT)

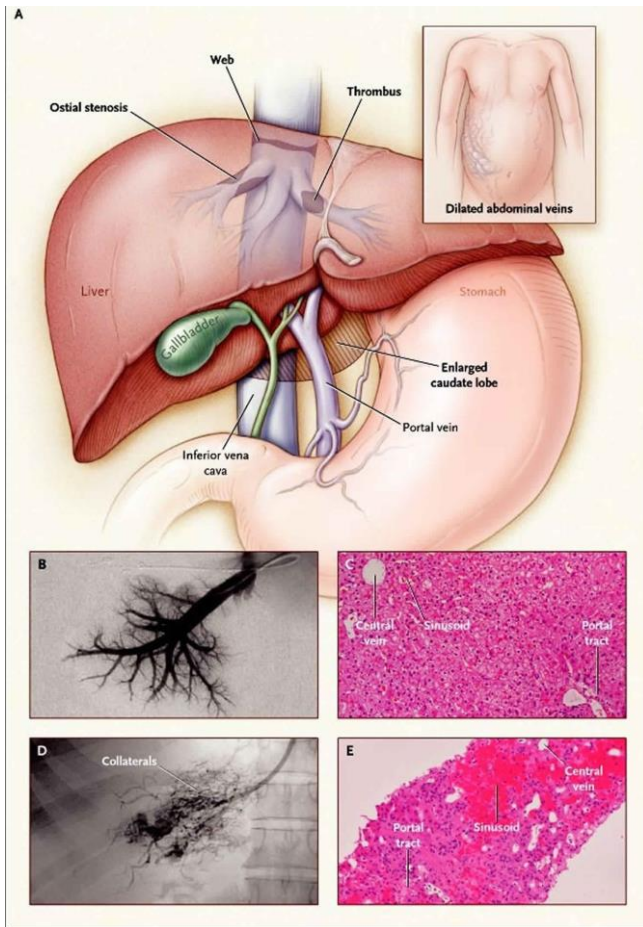
Kod infekcija jetre najčešće je zahvaćen desni režanj. Napredovanje bolesti obično je sporo i ne uključuje prepoznatljive kliničke simptome. Ove infekcije su asimptomatske dulji niz godina. Ciste na jetri svojom veličinom uzrokuju pritisak na žučne vodove ili krvne žile, poput drugih tumorskih tvorbi. Simptomi mogu uključivati bol u trbuhu, groznicu i osip koji ukazuje na alergijsku reakciju. Za ciste smještene u jetri, bilijarna fistula je najčešća komplikacija. Bubrežne ciste (koje čine 1 – 4 % slučajeva cistične ehinokokoze) rezultiraju nespecifičnom patologijom, ali mogu

uključivati bol u lumbalnoj regiji. Zahvaćenost kostiju, iako vrlo rijetko, uzrokuje tešku patologiju sa stopama smrtnosti višim od 50 % [8].

Većina simptoma plućne cistične ehinokokoze uzrokovana je ekspanzivnim rastom ciste, koja vrši pritisak na okolna tkiva. Najčešći simptomi opisani u literaturi su: kašalj (62 %), bol u prsima (49 – 91 %), dispneja (10 – 70 %) i hemoptiza (12 – 21 %). Drugi rjeđe opisani simptomi uključuju malaksalost, mučninu i povraćanje te deformacije prsnog koša. Većina djece i adolescenata s plućnim lezijama asimptomatski su unatoč veličini lezija. Pretpostavlja se da je to zbog slabijeg imunološkog odgovora i relativno veće elastičnosti plućnog parenhima. Ruptura ciste, koja se događa u oko 20 % slučajeva, može uzrokovati reakciju imunološkog sustava poput porasta temperature, alergijskih reakcija, urtikarije i anafilaksije [5].

Alveolarnu ehinokokozu (AE) karakteriziraju parazitski tumori u jetri. Kliničke značajke infekcije *E. multilocularis* obično su nespecifične. Najčešće tegobe uključuju malaksalost, gubitak težine i opstruktivnu žuticu. Moguće su i udaljene metastaze. U kliničkim slučajevima stopa smrtnosti je 50 - 60 % jer većina oboljelih ljudi živi u udaljenim ruralnim mjestima i ima lošu zdravstvenu skrb [6].

Ako je parazit lociran centralno, infekcija se očituje s manje teškim simptomima, ali lezije smještene blizu jetrenih vena ili donje šuplje vene mogu rezultirati Budd - Chiarijevim sindromom. Metastaze su vjerojatnije kada se parazit nalazi u blizini ovih žila, što dovodi do sekundarnih lezija u drugim organima i teže prognoze [8].



Slika 9. Budd – Chiarijev sindrom

Izvor: <https://healthjade.net/budd-chiari-syndrome/>

1.5. DIJAGNOSTIKA INFEKCIJA UZROKOVANIH PARAZITOM *Echinococcus*

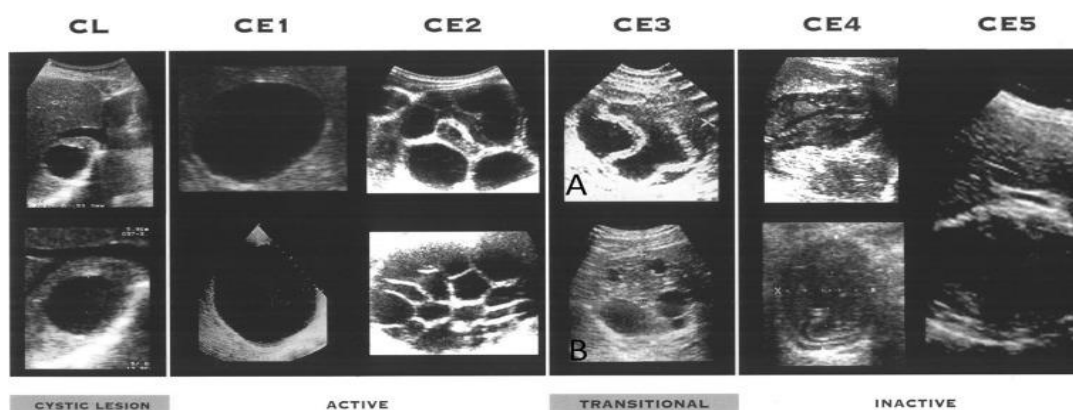
Dijagnoza unilokularne ehinokokoze čovjeka ovisi o kliničkim, radiološkim i serološkim nalazima, dok je dijagnostika multilokularne ehinokokoze u osnovi kao i kod unilokularne hidatidoze uz iznimku morfološki drukčijih cisti. Moguća je i aspiracija sadržaja i dokaz protoskoleksa u aspiriranom sadržaju, ali ovakav postupak je kontraindiciran zbog mogućih alergijskih reakcija (anafilaksije) te opasnosti od nastanka sekundarne ehinokokoze [2].

Klinička laboratorijska analiza, uključujući biokemijske i hematološke pretrage, nespecifična je u bolesnika s cističnom ehinokokozom. Kod osoba s bilijarnom opstrukcijom mogu se primijetiti povišene razine bilirubina, transaminaza i gama-glutamil transferaza. U slučaju rupture ciste, također se može primijetiti značajno povećanje gama - glutamil transferaze i alkalne fosfataze, zajedno s eozinofilijom, koje obično nema u intaktnim cistama [9].

Radiološkim pretragama postavlja se primarna dijagnoza cistične formacije. Standardni dijagnostički postupci uključuju ultrazvuk (UZ), kompjutoriziranu tomografiju (CT) i magnetsku rezonancu (MRI) [10].

Ultrazvuk je referentna tehnika za dijagnozu i karakterizaciju cistične ehinokokoze u organima dostupnim ultrazvukom, posebno jetri, koja je zahvaćeni organ u više od 70 % slučajeva. Tijekom svoje evolucije, ciste mijenjaju strukturu i izgled. Kriteriji za klasifikaciju jetrenih cista na ultrazvuku, koje je prvi razvio Gharbi 1981., poboljšali su Svjetska zdravstvena organizacija (WHO) 2001. godine [9].

WHO-IWGE CLASSIFICATION OF ULTRASOUND IMAGES OF CYSTIC ECHINOCOCCOSIS CYSTS



Slika 10. WHO – IWGE klasifikacija ultrazvučnih slika cistične ehinokokoze

Izvor: <https://pubmed.ncbi.nlm.nih.gov/26677245/>

Ova je klasifikacija važna za usmjeravanje kliničkog liječenja zaraženih pacijenata. Klasifikacija dijeli ciste cistične ehinokokoze u tri relevantne skupine: aktivne (CE1 i CE2), prijelazne (CE3) i neaktivne (CE4 i CE5) [9].

Tablica 2. Usporedba Gharbi klasifikacije ehinokoknih cisti i suvremenije WHO-IWGE klasifikacije, uz sugeriranu terapiju prema stadijima

Tip klasifikacije		Osobitosti tipa	Stadij	Preporuke za liječenje
Gharbi	WHO-IWGE			
I	CE I	Univezikularna kolekcija tekućine/ jednostavna cista	Aktivna	<5cm - ABZ ¹ >5cm - PAIR ² + ABZ
III	CE 2	Multivezikularna kolekcija tekućine s cistama kćeri ili septama (saće)	Aktivna	Drugi PT ³ + ABZ kirurško
II	CE 3A	Kolekcija tekućine s odvojenim membranama (znak lopoča)	Prijelazan	<5cm – ABZ >5cm - PAIR + ABZ
III	CE 3B	Ciste kćeri u solidnom matriksu	Prijelazan	Non-PAIR PT + ABZ kirurško
IV	CE 4	Ciste s heterogenim matriksom, bez cista kćeri	Neaktivna/Degenerativna	<i>Watch and Wait</i> ⁴
V	CE 5	Solidna stijenka ciste	Neaktivna/ Degenerativna	<i>Watch and Wait</i>

¹ ABZ – albendazol

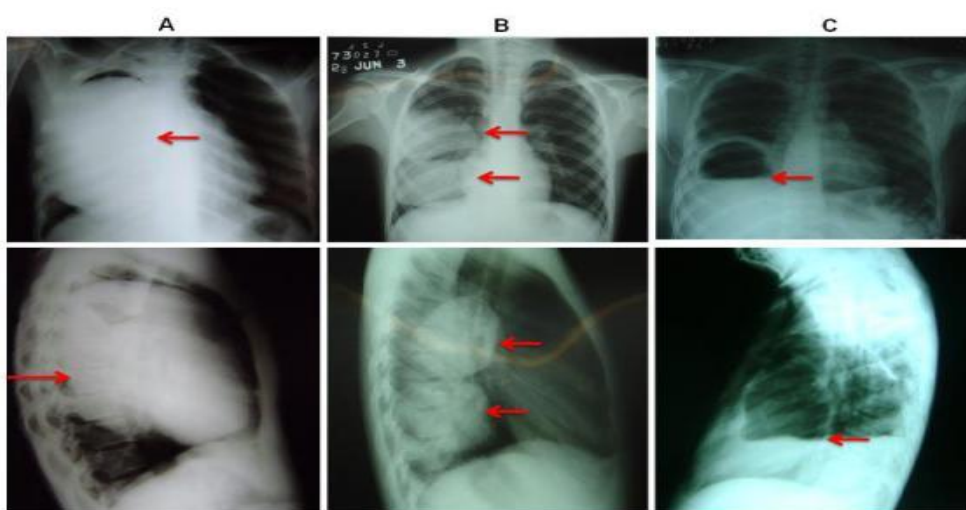
² PAIR – punkcija, aspiracija, injekcija protoskolicidalnog agensa, reaspiracija

³ PT – perkutani tretman

⁴ Watch and wait – metoda praćenja i čekanja

Izvor: <https://doi.org/10.37797/ig.39.3.5>

Ciste koje nisu dostupne ultrazvuku mogu se proučavati drugim načinima snimanja kao što su kompjutorizirana tomografija (CT) ili magnetska rezonancija (MRI) [9]. Dijagnostički testovi kao što su CT i MRI obavezni su kod hidatidoze jetre jer omogućuju temeljito znanje o veličini lezije, položaju i odnosu s intrahepatičkim vaskularnim i bilijarnim strukturama, pružajući korisne informacije za učinkovito liječenje i smanjenje postoperativnog morbiditeta [10]. Zbog cijene i dostupnosti, RTG prsnog koša i dalje je najčešće korišten pregled [5].



Slika 11. Stražnje - anteriorne i bočne rendgenske snimke prsnog koša

Izvor: <https://www.ncbi.nlm.nih.gov/pmc/articles/PMC3362862/>

CT ima visoku osjetljivost i specifičnost za jetrenu hidatidnu bolest. To je važan prijeoperacijski dijagnostički alat za određivanje vaskularnog, bilijarnog ili ekstrahepatičnog proširenja, za prepoznavanje komplikacija, kao što su ruptura i infekcije, te je stoga važan u procjeni težine bolesti [10].

MRI se može izvesti kako bi se potvrdila hipoteza jetrene hidatidoze i vizualizirala lezija u različitim ravninama. To je najbolja dijagnostička pretraga za razlikovanje cistične komponente od ostalih i za dokazivanje zahvaćenosti bilijarnog stabla [10]. MRI ima nedostatak jer ne može identificirati određene detalje stijenke ciste kao što je kalcifikacija. MRI snimanje s MR kolangiopankreatografijom (MCRP)

također ima ulogu u prijeoperativnoj evaluaciji komplikacija kao što su cistobilijarne fistule [9].

Imunodijagnostika ima pomoćnu ulogu u dijagnozi zbog ograničenja u osjetljivosti i specifičnosti. Međutim, serologija može biti korisna za potvrdu dijagnoze cistične ehinokokoze. Preporuke Svjetske zdravstvene organizacije uključuju sekvencijalno testiranje na temelju modela probira i potvrdnog testa [11].

Hidatidne larvalne ciste izoliraju svoj sadržaj od imunološkog sustava razvijanjem vrlo debelog sloja kolagena, što dovodi do minimalnog ili nikakvog oslobađanja antigena i naknadnog odgovora antitijela. Glavni čimbenik vezan uz pozitivnu serologiju je prisutnost ili odsutnost komplikacija (ruptura i infekcija) zbog oslobađanja antigena parazita [5].

Dijagnostička potvrda postiže se kombinacijom imunodijagnostičkih testova kao što su neizravna hemaglutinacija (IHA), indirektna imunofluorescencija (IFAT), enzimska imunoanaliza (ELISA) i imunobloting (IB). Međutim, serološki testovi imaju brojne nedostatke, kao što su;

- 1) nedostatak standardizacije antigenskih pripravaka i tehnike
- 2) učinkovitost ovisi o vrsti korištenog antigena (nativni ili rekombinantni)
- 3) niska osjetljivost (do 25 % lažno negativnih rezultata) uzrokovana čimbenicima koji uključuju položaj, stadij i veličinu ciste
- 4) križna reaktivnost s drugim helmintima, uglavnom *Taenia solium*

Osim toga, trenutno nije dostupan serološki marker koji može predvidjeti razvoj ciste, stoga je potrebno višegodišnje praćenje kako bi se potvrdilo izlječenje nakon liječenja [12]. *Echinococcus granulosus* antigen B i antigen 5 (Ag5) su najspecifičniji antigeni koji se koriste za imunološku dijagnozu cistične ehinokokoze. Serološka ispitivanja za alveolarnu ehinokokozu (ELISA ili IHA test) su specifičnija od onih koja se koriste za dijagnozu cistične ehinokokoze. Specifični antigeni *E. multilocularis*, kao što su Em2 i Em18, često se koriste u serodijagnostici alveolarne ehinokokoze. Ovi antigeni mogu razlikovati *E. granulosus* od *E. multilocularis* u 95 – 97 % slučajeva.

Najaktivnija komponenta alveolarne ehinokokoze je protoskoleks koji ima antigene EM16 i EM18. Aktivnost lezije može se dobiti korištenjem tih antigena u imunoblot testovima. Međutim, EM2-ELISA može ostati pozitivna mnogo godina čak i u liječenim slučajevima jer je EM2 antigen prisutan u neaktivnim lezijama [13].

Razvijaju se novi modaliteti testiranja koji bi se mogli koristiti u malim laboratorijima za olakšavanje epidemioloških studija u zemljama u kojima je bolest endemska. Takav je primjer test izotermalne amplifikacije posredovane petljom (LAMP). Test može precizno detektirati pet različitih vrsta *Echinococcus* (*E. granulosus sensu stricto*, *E. equinus*, *E. ortleppi*, *E. canadensis* i *E. felidis*) [9].

Kvantitativni PCR (qPCR) alat je za otkrivanje i kvantificiranje DNK iz uzročnika infekcije u različitim uzorcima (tkivo, tekućine, krv) i omogućio je korak naprijed u dijagnostici mnogih zaraznih bolesti, a posebno parazitskih bolesti u posljednjem desetljeću. Prednosti tehnika temeljenih na qPCR-u su veća osjetljivost od *end-point PCR-a*, smanjenje kontaminacije PCR produkta zbog ograničene manipulacije amplikonima i mogućnost kvantifikacije ciljane DNK. Multiplex PCR modifikacija je PCR metode i sastoji se od umnožavanja više gena u istoj reakcijskoj smjesi, kako bi kvantificirali fragment od interesa. Može se koristiti u probiru za prvu liniju molekularne dijagnoze, uz smanjenje potrebne količine DNK i PCR reagensa i smanjeno vrijeme obrade uzorka [14].

1.6. TERAPIJA EHINOKOKNE INFEKCIJE

Liječenje ovisi o dostupnosti same ciste, njezinoj veličini i položaju [3]. Kirurški zahvat smatra se zlatnim standardom, ali postoje alternative za odabrane pacijente [9]. Transplantacija jetre rijetko je indicirana i ima relativno visok rizik od stvaranja postoperativnih metastaza. To je zbog manjih ostataka parazita, koji se ne mogu ukloniti i proliferiraju pod imunosupresijom [15]. Kombinacija antihelminatika albendazola s kirurškim uklanjanjem ciste glavni je terapijski pristup [8]. Cilj kirurškog zahvata je potpuno uklanjanje ciste uz izbjegavanje štetnih posljedica izlivanja njezinog sadržaja [1]. Može dovesti do potpunog izlječenja, ali resekcija je često nepotpuna zbog difuzne i neotkrivene infiltracije parazita u tkiva domaćina [15].

Čimbenici povezani s povoljnim ishodima alveolarne ehinokokoze za liječenje lijekovima i operaciju su: rani početak liječenja, rana dijagnoza bolesti (osobito odsutnost metastaza) i nepostojanje kroničnih upalnih bolesti. Kirurški zahvat može biti nepraktičan u bolesnika s višestrukim cistama u različitim organima, u bolesnika s visokim kirurškim rizikom i ako su mogućnosti za naprednu operaciju neadekvatne. U takvim situacijama, PAIR ili kemoterapija mogu se smatrati alternativnim opcijama liječenja [15]. Smjernice Svjetske zdravstvene organizacije za hidatidnu bolest navode da je kemoterapija korištenjem benzimidazola poželjna terapija kada operacija nije dostupna ili potpuno uklanjanje nije izvedivo [5].

PAIR je minimalno invazivna tehnika koja uključuje perkutanu punkciju uz kontrolu ultrazvuka, aspiraciju cistične tekućine, instilaciju otopine soli (30 %) ili etanola koja inaktivira protoskolekse, te reaspiraciju sadržaja. PAIR bi trebao biti popraćen kemoterapijskim pokrićem kako bi se smanjio potencijalni rizik od sekundarne ehinokokoze [15].

1.7. PREVENCIJA EHINOKOKEZE

Sprječavanje i suzbijanje ehinokokoze temelji se na zdravstvenom odgoju i kontroli ehinokokoze pasa redovitom dehelmintizacijom. Dehelmintizacija pasa temelji se na redovitom liječenju pasa kako bi se uklonile odrasle trakavice i na prevenciji infekcija isključivanjem životinjskog materijala koji sadrži hidatide iz prehrane. Pranje ruku, osobna higijena u kontaktu sa psima, onemogućavanje onečišćenja povrtnjaka psećim fecesom, odbacivanje navika hranjenja pasa sirovim mesom i otpadcima nakon klanja stoke, pridonose prevenciji unilokularne ehinokokoze. Nijedna od ovih mjera neće djelovati izolirano; međutim, bolest se može uspješno kontrolirati kroz zdravstveni odgoj i odgovarajuću zakonsku regulativu, samo ako ljudi razumiju životni ciklus parazita. Rekombinantno DNA cjepivo je razvijeno za *E. granulosus*, ali zahtijeva daljnje usavršavanje za praktičnu primjenu, a trenutno nije komercijalno dostupno [6].


2. CILJ RADA

Ciljevi ovog rada su;

- teoretski opisati osnovne značajke, morfologiju, patogenezu te dostupne metode liječenja ehinokokoze
- objasniti kliničku sliku i epidemiologiju
- detaljno opisati metode za dijagnostiku ehinokokne bolesti
- ukazati na moguće načine prevencije ehinokokoze kako bi se spriječile moguće komplikacije

3. MATERIJALI I METODE

Metoda koja se koristi na Nastavnom zavodu za javno zdravstvo Splitsko – dalmatinske županije (NZJZ) je **indirektni kemiluminiscentni imunotest (CLIA)** za testiranje IgG protutijela na *Echinococcus granulosus* u ljudskom serumu/plazmi. To je kvalitativni i automatizirani test koji je namijenjen kao pomoć pri dijagnozi.



Slika 12. VirClia Lotus CLIA processor (Systems)

Izvor: Nastavni zavod za javno zdravstvo

POSTUPAK UZIMANJA KRVI

1. DEZINFEKCIJA RUKU

- topla voda i sapun
- dezinfekcijski gel ili pjena, maramice

2. OCJENA UPUTNICE

Uputnica mora sadržavati:

- ime, prezime, spol, datum rođenja, kontakt, MBO
- podaci o liječniku
- zatražene pretrage
- klinički bitni podaci o bolesniku (npr. terapija)

3. IDENTIFIKACIJA PACIJENTA

- najvažniji dio procesa
- osoba koja uzorkuje mora pitati bolesnika: „**Kako se zovete?**“; „**Kada ste rođeni?**“
- izuzetak su djeca, bolesnici bez svijesti, gluhonijeme osobe i stranci
- podatke tada daju medicinska sestra, roditelj ili skrbnik

4. PROVJERA PRIPREME BOLESNIKA

- važno za točnost rezultata
- ako bolesnik nije pravilno pripremljen, odgađa se uzorkovanje

5. PRIPREMA PRIBORA ZA VAĐENJE

- pripremiti pribor potreban za uzorkovanje u skladu s traženim pretragama
- osoba koja uzorkuje krv mora biti zaštićena od potencijalno infektivnog materijala

6. OZNAČAVANJE SPREMNIKA

- označava se nakon uzorkovanja, dok je bolesnik još prisutan

- spremnici se označavaju crtičnim kodom (barcode) koji mora sadržavati:

- ime i prezime bolesnika
- laboratorijski identifikacijski broj
- datum rođenja
- matični broj osiguranika
- ime osobe koja je uzorkovala
- vrijeme i datum uzorkovanja

7. POLOŽAJ BOLESNIKA

- sjedeći ili ležeći položaj
- ruka iz koje se uzorkuje mora biti ispružena

8. STAVLJANJE RUKAVICA

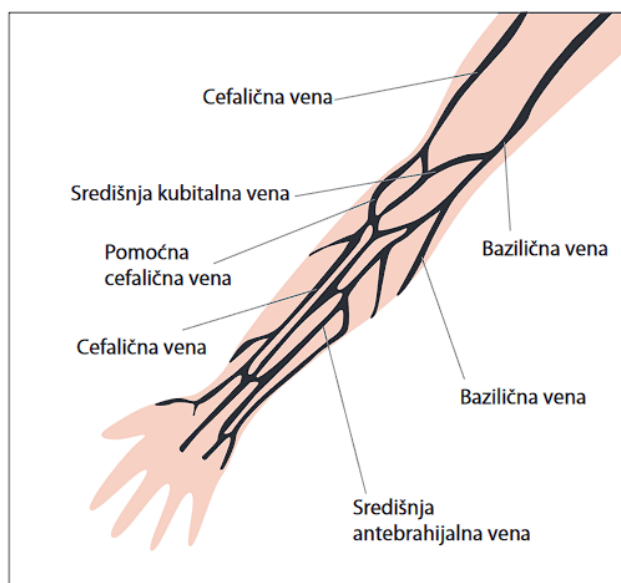
- prije stavljanja podveze
- prije svakog uzorkovanja treba staviti novi par rukavica

9. STAVLJANJE PODVEZE

- ne držati duže od minute (otпустiti i ponoviti za 2 minute)
- 7 – 10 cm iznad mjesta uboda
- ne „pumpati” šaku, samo stisnuti
- ne stavljati podvezu ako su tražene pretrage: laktat, amonijak, albumin i kalcij

10. ODABIR MJESTA UBODA

- antekubitalna vena
- vene nadlaktice
- ne preporučuje se uzorkovanje iz vena s unutarnje strane zapešća
- uzorkovanje arterijske krvi izvode liječnici
- ne uzorkovati iz: rana, hematoma, ožiljaka, ruke na čijoj je strani rađena mastektomija, ruke u koju se prima intravenska terapija



Slika 13. Vene u antekubitalnoj jami

Izvor: <https://www.hkmb.hr/>

11. DEZINFEKCIJA MJESTA UBODA

- mjesto uboda prebriše se sterilnom vatom ili gazom namočenom u 70% izopropanol ili etanol
- koža se briše kružnim pokretima od centra prema periferiji
- dezinficijens bi se trebao osušiti prije uboda da bi se izbjegla moguća hemoliza i osjećaj peckanja










- za određivanje alkohola u krvi koristiti bezalkoholni dezinficijens (eter ili benzin)
- svako ponovno doticanje mjesta uboda zahtjeva ponovnu dezinfekciju

12. UZORKOVANJE

- spremnici s podtlakom

13. REDOSLJED UZORKOVANJA

Tablica 3. Redoslijed vađenja

Spremnik/aditiv		Boja čepa	Legenda (boje čepa)
hemokultura			različiti
stakleni ili plastični (bez aktivatora zgrušavanja)			crveni ¹ , bijeli ²
koagulacija			svijetlo plavi ^{1,2}
serum	gel		crveni ^{1,2} , zlatni ^{1,2}
	bez gela		
	s trombinom		narančasti ¹
heparinska plazma	s gelom		zeleni ^{1,2}
	bez gela		
EDTA	bez gela		ljubičasti ^{1,2}
	s gelom		ljubičasti ^{1,2} , bijeli ²
sedimentacija			crni ^{1,2}
spremnik s inhibitorom glikolize			sivi ^{1,2}
ostali spremnici koji sadrže aditive			

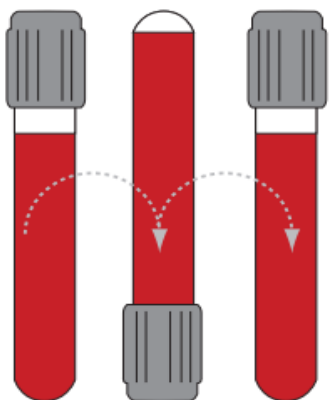
Izvor: <https://www.hkmb.hr/>

14. ODLAGANJE IGALA

- odmah nakon uzorkovanja odložiti igle u spremnik za oštri infektivni otpad
- svaka ozljeda ili kontaminacija krvlju mora se evidentirati i postupiti u skladu s propisima ustanove

15. MIJEŠANJE SPREMNIKA

- svi Greiner Bio-One spremnici su od plastike i trebaju se promiješati
- preporuke o miješanju daje proizvođač spremnika



Slika 14. Jedan ciklus miješanja spremnika

Izvor: https://www.researchgate.net/figure/One-mixing-cycle-One-inversion-involves-turning-the-tube-vertically-for-180-and-putting_fig5_326378790

16. OBRADA MJESTA UBODA NAKON UZORKOVANJA

- staviti pamučni jastučić na mjesto uboda i izvući iglu iz vene
- pričvrstiti ljepljivom trakom
- uputiti bolesnika da pritisne mjesto uboda minimalno 15 min
- ruku treba držati ispruženu

17. UKLANJANJE RUKAVICA

- nakon uzorkovanja

18. BILJEŽENJE DODATNIH INFORMACIJA

- nesukladnosti

POSTUPAK S UZORKOM ZA SEROLOŠKU DIJAGNOSTIKU

Serum je glavni uzorak za serološku dijagnostiku. Dobiva se iz pune venske krvi. U sterilnu epruvetu (koja nema antikoagulans) u aseptičkim uvjetima treba uzeti 5 – 10 mL pune krvi:

- ostaviti na sobnoj temperaturi minimlano 30 minuta da se odvoji koagulum
- centrifugirati na 3000 rpm 10 minuta
- odvojiti supernatant u novu praznu epruvetu = **SERUM**

NAČELO TESTA

Metoda CLIA temelji se na reakciji protutijela u testiranom uzorku s antigenima adsorbiranim na površini od polistirena. Nevezani se imunoglobulini isperu. Enzimom obilježen antihumani globulin veže kompleks antigena i protutijela u drugom koraku. Nakon ovog koraka pranja vezani konjugat razvija se uz pomoć otopine kemiluminiscentnog supstrata koja će stvoriti svjetlucavu luminiscenciju koja se može očitati luminometrom.

ZNAČAJKE KOMPLETA

Svi isporučeni reagensi spremni su za uporabu. Otopina za razrjeđivanje seruma i konjugat obojeni su kako bi se pomoglo u izvedbi tehnike. Prethodno razrjeđivanje uzoraka nije potrebno, a reagensi potrebni za provođenje testa uključeni su u prezentaciju monodoze.

ISPORUČENI MATERIJALI

VIRCLIA HYDATIDOSIS IgG MONODOSE: 24 monodoze koje se sastoje od 3 jažice za reakciju i 5 jažica za reagens sljedećeg sastava:

Jažice A, B i C: **reakcijske jažice**; jažice obložene antigenom *Echinococcus granulosus*. Sadrži neaktivni antigen. Sadrži materijal životinjskog podrijetla.

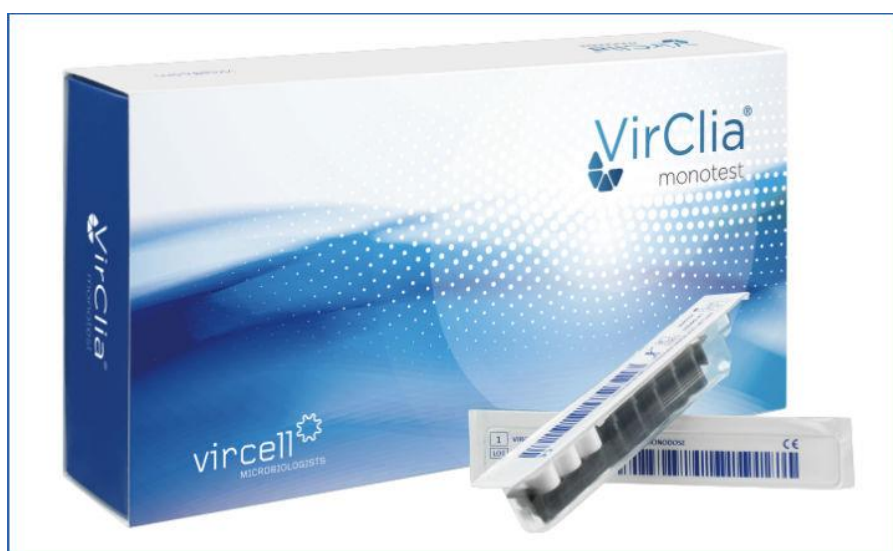Jažica D: **konjugat**: narančasti; sadrži razrjeđenje konjugata peroksidaze s antihumanim imunoglobulinom IgG i 2-metil-2H-izotiazol-3-on i 5-bromo-5-nitro-1,3-dioksan kao konzervanse. Sadrži materijal životinjskog podrijetla.

Jažica E: **otopina za razrjeđivanje seruma**: plava; fosfatni pufer koji sadrži stabilizatore proteina i 2-metil-2H-izotiazol-3-on i 5-bromo-5-nitro-1,3-dioksan kao konzervanse. Sadrži materijal životinjskog porijekla.

Jažica F: **kalibrator**: proziran; razrjeđenje pozitivnog seruma koje sadrži 2-metil-2H-izotiazol-3-on i 5-bromo-5-nitro-1,3-dioksan kao konzervanse. Sadrži materijal ljudskog porijekla. Sadrži materijal životinjskog porijekla.

Jažica G: **komponenta supstrata B**: prozirna; sadrži peroksid.

Jažica H: **komponenta supstrata A**: prozirna; sadrži luminol.



Slika 15. VirClia monodose

Izvor: <https://www.rapidmicrobiology.com/news/virclia-the-all-in-one-clia-system-for-infectious-serology>

STABILNOST PRI UPORABI

VIRCLIA MONODOSE: Komponenta supstrata A osjetljiva je na svjetlost. Otopine supstrata ne smiju doći u kontakt s kiselinom, zapaljivim materijalima i jakim oksidirajućim ili redukcijским sredstvima. Nijedna metalna komponenta ne smije doći u dodir sa supstratom, a da prethodno nije provjerena njihova kompatibilnost.

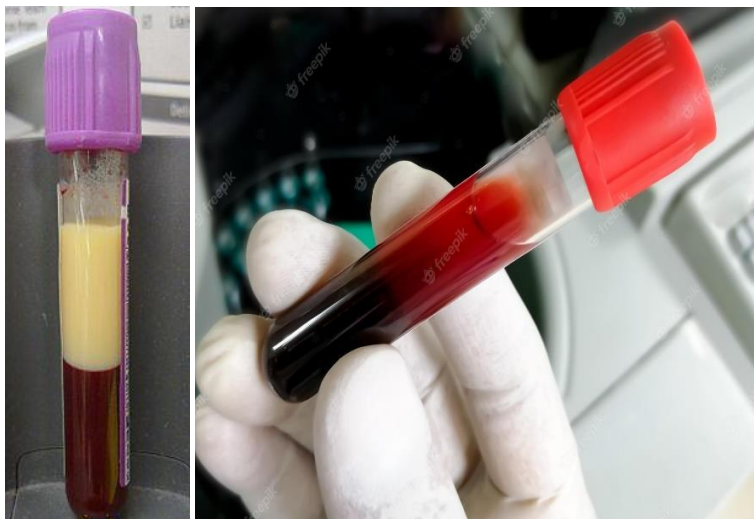MJERE OPREZA

- Samo za *in vitro* dijagnostičku uporabu.
- Proizvod treba ograničiti na osoblje koje je obučeno o tehnici.
- Korisniku ovog kompleta savjetuje se da upute za izvođenje testa pročita pažljivo i s razumijevanjem. Strogo pridržavanje protokola potrebno je za dobivanje pozdanih rezultata testa.
- Nosite osobnu zaštitnu opremu prilikom rukovanja s uzorcima i reagensima.
- Za svaki korak testa moraju se upotrijebiti čisti vrhovi pipete.
- Nemojte upotrebljavati ako je pakiranje oštećeno.
- Nemojte upotrebljavati komplet nakon isteka roka trajanja.
- Ako se komplet ili njegove komponente čuvaju u hladnjaku, prije uporabe ostavite ih da dosegnu sobnu temperaturu.
- Držite spremnike za uzorke i reagense zatvorenima kad se s njima ne rukuje.
- Rukujte u aseptičkim uvjetima da biste izbjegli kontaminaciju mikrobima.
- Reagensi u ovom kompletu mogu uključivati tvari životinjskog i/ili ljudskog porijekla i/ili neaktivni antigen. Iako su materijali ljudskog porijekla testirani i bili su negativni na površinski antigen hepatitisa B, protutijela na hepatitis C i protutijela na virus humane imunodeficijencije, sav materijal i uzorci bolesnika trebaju se tretirati i odložiti kao potencijalno zarazni primjenom sigurnosnih laboratorijskih postupaka.
- Upotrebljavajte samo komponente iz kompleta. Nemojte miješati komponente različitim proizvođača.
- Svaki ozbiljni incident koji se dogodi u vezi s uređajem mora se prijaviti proizvođaču i nadležnom tijelu države članice u kojoj korisnik živi.

UVJETI ZA PRIKUPLJANJE I PRIPREMU UZORAKA

Krv treba uzimati kvalificirano osoblje aseptički, tehnikom venepunkcije. Primjenom sterilnih ili aseptičkih tehnika sačuvat će se cjelovitost uzorka. Ako se testiranje ne može obaviti u roku od 7 dana, uzorci seruma/plazme moraju se staviti u hladnjak (2 – 8 °C) nakon prikupljanja ili zamrznuti. Uzorci se ne smiju više puta zamrzavati i

odmrzavati. Uzorci koji sadrže čestice trebaju se izbistriti centrifugiranjem. Hiperlipemični, hemolizirani i kontaminirani uzorci nisu za uporabu.



Slika 16. Hiperlipemični i hemolizirani uzorak

Izvor: <https://www.osmosis.org/>

PRIPREMA PROIZVODA

Svi isporučeni reagensi spremni su za uporabu. Samo se VIRCLIA WASHING SOLUTION, priložena u kompletu pomoćnih komponenti VIRCLIA AUXILIARY REAGENTS, mora pripremiti unaprijed. Potrebno je dodati 50 ml VIRCLIA WASHING SOLUTION (20x) u destiliranu vodu do ukupnog volumena od 1 litre. Ako se tijekom skladištenja u koncentratu za pranje stvore kristali soli, otopinu treba zagrijati na 37 °C prije razrjeđivanja.


INTERNA KONTROLA KVALITETE

Svaka se serija podvrgava testiranju interne kontrole kvalitete (QC) prije izdavanja serije u skladu sa specifikacijama strožim od protokola provjere valjanosti za korisnike. Konačni rezultati QC – a dostupni su za svaki pojedini lot. Kontrolni materijal može se pratiti do panela referentnih seruma koji su interno provjereni.

PROTOKOL PROVJERE VALJANOSTI ZA KORISNIKE

Svaka monodoza uključuje jedan kalibrator (jažica A) i jedno razrjeđenje kalibratora koji se koristi kao negativna kontrola (jažica C). Omogućuje validaciju testa i kompleta.

Softver instrumenta potvrdit će vrijednosti dobivene za kontrole i prikazat će ih u izvješću o rezultatima. Rezultati se ne mogu potvrditi ako vrijednosti kontrole odstupaju od očekivanih vrijednosti.



Slika 17. VIRCLIA HYDATIDOSIS IgG MONODOSE

Izvor:<https://www.selinion.com/medical-analyses/systemen/virclia-lotus-clia-processor-systems>

OGRANIČENJA UPORABE

1. Ovaj je komplet namijenjen za uporabu s ljudskim serumom/plazmom.
2. Rezultate uzoraka treba upotrijebiti u kombinaciji s kliničkom procjenom i drugim dijagnostičkim postupcima. Konačnu dijagnozu treba postaviti izravnim dijagnostičkim tehnikama.
3. Ovaj test neće ukazivati na mjesto infekcije.
4. Uzorci prikupljeni na početku infekcije možda nemaju razine protutijela koje se mogu otkriti. U takvim se slučajevima preporučuje pribavljanje drugog uzorka između 14. i 21. dana kako bi se testirao paralelno s izvornim uzorkom radi utvrđivanja serokonverzije.
5. Rezultati otkrivanja imunoglobulina IgG u novorođenčadi moraju se tumačiti s oprezom jer se majčin IgG pasivno prenosi s majke na fetus prije rođenja. Testovi za IgM općenito su korisniji pokazatelj infekcije u djece mlađe od 6 mjeseci.
6. Negativni rezultat u pacijenata s imunosupresijom ne isključuje uvijek mogućnost infekcije.

7. Nedostatak razine protutijela koja se može otkriti ne isključuje mogućnost infekcije.
8. Pouzdani rezultati ovise o odgovarajućim postupcima prikupljanja, transporta, skladištenja i obrade uzoraka.
9. Izvedba ovog testa nije procijenjena za uporabu u bolesnika bez kliničkih znakova i simpotoma infekcije.
10. Pozitivne i negativne prediktivne vrijednosti u velikoj mjeri ovise o prevalenciji. Lažno negativni rezultati testa vjerojatniji su kada je prevalencija bolesti velika. Lažni pozitivni rezultati testa vjerojatniji su u scenarijima s malom prevalencijom.
11. Pokazalo se da rezultati izvedbe ovise odgovaraju komparativnim studijama s komercijalnim prediktivnim uređajima u definiranom uzorku populacije. Male razlike mogu se naći kod različitim populacija ili različitih prediktivnih uređaja.

4. REZULTATI

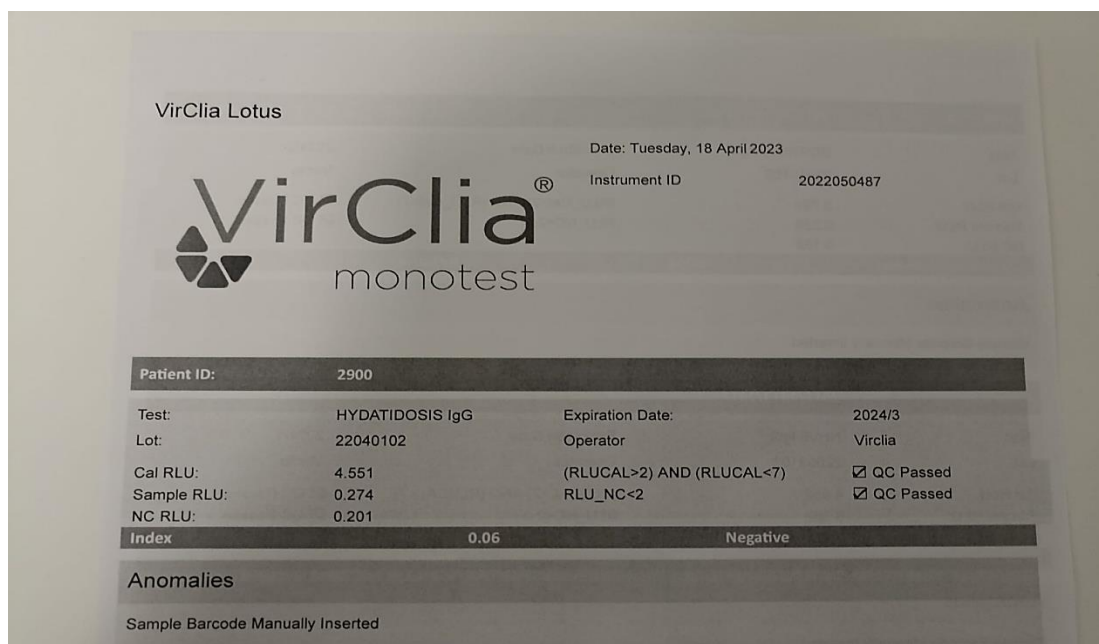
IZRAČUNAVANJE I TUMAČENJE REZULTATA

Indeks antitijela = (RLU uzorka/RLU kalibratora)

- Za uzorke s indeksom ispod 0,9 smatra se da nemaju protutijela specifičnosti i klase izmjerenih ovim kompletom.
- Uzorci s dvosmislenim rezultatima moraju se ponovno testirati ili se treba pribaviti novi uzorak.
- Za uzorke s indeksima iznad 1,1 smatra se da imaju protutijela specifičnosti i klase izmjerenih ovim kompletom.

Tablica 4. Tumačenje rezultata

Indeks	Tumačenje
<0,9	Negativno
0,9 – 1,1	Dvosmisleno
>1,1	Pozitivno



Slika 18. Negativan nalaz

Izvor: Nastavni zavod za javno zdravstvo

5. ZAKLJUČAK

Među vrstama koje čine rod *Echinococcus*, četiri vrste su od kliničkog interesa za ljude. Najraširenije vrste su *Echinococcus granulosus* i *Echinococcus multilocularis*, zatim slijede *Echinococcus vogeli* i *Echinococcus oligarthrus*. Cistična i alveolarna ehinokokoza zahtijevaju složeno kliničko upravljanje, pri čemu laboratorijska dijagnostika može biti dodatak slikovnim tehnikama.

Iako odrasli stadij parazita, koji nastanjuje crijeva različitih vrsta mesoždera, nije patogen, larvalni stadij (metacestoda) može biti visoko patogen, uzrokujući ekonomske gubitke u stočarstvu i različite oblike ehinokokoze kod ljudi, od kojih neki oblici imaju visok postotak smrtnosti.

U posljednjih 10 godina razvijene su nove osjetljive i specifične dijagnostičke metode i učinkoviti terapijski pristupi protiv ehinokokoze. Svi ovi pristupi daleko su od optimalnih kao dodatna dijagnostička sredstva, posebno za cističnu ehinokokožu, jer ne postižu dovoljnu osjetljivost i/ili specifičnost. Složenost ehinokokoze i heterogenost kliničkih slučajeva zahtijevaju duboko razumijevanje odnosa domaćin – parazit i fenotipa parazita u različitim stadijima razvoja kako bi se postiglo najbolje dijagnostičko sredstvo i kako bi se prihvatilo u kliničkoj praksi. Također su potrebni pristupi standardizaciji i duboko razumijevanje performansi svakog od dostupnih antigena u dijagnostici ehinokokoze za različite kliničke slike.

Metode detekcije temeljene na kemiluminiscenciji dobile su mnogo pozornosti zbog niske pozadinske svjetlosti što omogućava točnije mjerenje nižih koncentracija antitijela, linearnog odnosa detektiranog signala i količine antitijela te širokog dinamičkog raspona što omogućava jasnije razdvajanje negativnih i pozitivnih rezultata. Kada se spoji s enzimskim imunotestovima, učinak pojačanja signala koji daje enzim omogućuje dizajn CLIA testova s kraćim vremenom inkubacije, održavanje ili poboljšanje njegove osjetljivosti.

U početnim fazama infekcije, pacijenti često nemaju simptome ili imaju nespecifične simptome poput umora i blage nelagode. Pravovremena dijagnoza i liječenje ehinokoke su ključni kako bi se spriječile ili minimizirale moguće komplikacije. Komplikacije mogu uključivati rupturu ciste, infekciju, formiranje pridruženih apscesa, kompresiju susjednih organa i metastaze u druge dijelove tijela.

Epidemiološki faktori ehinokoke su kompleksni i razlikuju se ovisno o geografskim područjima i lokalnim uvjetima. Razumijevanje epidemiologije ehinokoke ključno je za identifikaciju ranjivih populacija, implementaciju preventivnih mjera i usmjeravanje resursa za kontrolu bolesti.

Najbolja metoda liječenja ehinokoke ovisi o nekoliko čimbenika kao što su; vrsta ehinokoka, lokacija ciste, veličina ciste, opće zdravstveno stanje pacijenta i dostupnost resursa. Kirurško uklanjanje hidatidnih cista tretman je s najboljim potencijalom za uklanjanje cista i dovođenje do potpunog izlječenja. Cilj je potpuno ukloniti ciste iz tijela kako bi se spriječilo daljnje širenje parazita.

Svijest o ehinokokozi, pridržavanje preventivnih mjera i rano prepoznavanje simptoma mogu pomoći u sprječavanju širenja infekcije i smanjenju zdravstvenih rizika povezanih s ovom bolešću.

6. LITERATURA

1. Moro P, Schantz PM. Echinococcosis: a review. *Int J Infect Dis.* 2009 Mar;13(2):125-33. doi: 10.1016/j.ijid.2008.03.037. Epub 2008 Oct 19. PMID: 18938096.
2. Huzaifa M, Sharman T. *Ecchinococcus*. 2022 May 2. In: StatPearls [Internet]. Treasure Island (FL): StatPearls Publishing; 2023 Jan–. PMID: 32491555.
3. Kalenić S, Abram M, Batinić D, Beader N, Bedenić B, Bošnjak Z. *Medicinska mikrobiologija*. Zagreb: Medicinska naklada, 2013., str. 684
4. Golzari SE, Sokouti M. Pericyst: the outermost layer of hydatid cyst. *World J Gastroenterol.* 2014 Feb 7;20(5):1377-8. doi: 10.3748/wjg.v20.i5.1377. PMID: 24574815; PMCID: PMC3921523.
5. Santivanez S, Garcia HH. Pulmonary cystic echinococcosis. *Curr Opin Pulm Med.* 2010 May;16(3):257-61. doi: 10.1097/MCP.0b013e3283386282. PMID: 20216420; PMCID: PMC3362862.
6. Gessese AT. Review on Epidemiology and Public Health Significance of Hydatidosis. *Vet Med Int.* 2020 Dec 3;2020:8859116. doi: 10.1155/2020/8859116. PMID: 33354312; PMCID: PMC7735834.
7. Cadavid Restrepo AM, Yang YR, McManus DP, Gray DJ, Giraudoux P, Barnes TS, Williams GM, Soares Magalhães RJ, Hamm NA, Clements AC. The landscape epidemiology of echinococcoses. *Infect Dis Poverty.* 2016 Feb 19;5:13. doi: 10.1186/s40249-016-0109-x. PMID: 26895758; PMCID: PMC4759770.
8. Woolsey ID, Miller AL. *Echinococcus granulosus sensu lato* and *Echinococcus multilocularis*: A review. *Res Vet Sci.* 2021 Mar;135:517-522. doi: 10.1016/j.rvsc.2020.11.010. Epub 2020 Nov 19. PMID: 33246571.
9. Agudelo Higueta NI, Brunetti E, McCloskey C. Cystic Echinococcosis. *J Clin Microbiol.* 2016 Mar;54(3):518-23. doi: 10.1128/JCM.02420-15. Epub 2015 Dec 16. PMID: 26677245; PMCID: PMC4767951.
10. Marrone G, Crino' F, Caruso S, Mamone G, Carollo V, Milazzo M, Gruttadauria S, Luca A, Gridelli B. Multidisciplinary imaging of liver hydatidosis. *World J*

- Gastroenterol. 2012 Apr 7;18(13):1438-47. doi: 10.3748/wjg.v18.i13.1438. PMID: 22509075; PMCID: PMC3319939.
11. Tamarozzi F, Silva R, Fittipaldo VA, Buonfrate D, Gottstein B, Siles-Lucas M. Serology for the diagnosis of human hepatic cystic echinococcosis and its relation with cyst staging: A systematic review of the literature with meta-analysis. *PLoS Negl Trop Dis*. 2021 Apr 28;15(4):e0009370. doi: 10.1371/journal.pntd.0009370. PMID: 33909640; PMCID: PMC8081258.
 12. Mariconti M, Bazzocchi C, Tamarozzi F, Meroni V, Genco F, Maserati R, Brunetti E. Immunoblotting with human native antigen shows stage-related sensitivity in the serodiagnosis of hepatic cystic echinococcosis. *Am J Trop Med Hyg*. 2014 Jan;90(1):75-9. doi: 10.4269/ajtmh.13-0341. Epub 2013 Dec 2. PMID: 24297816; PMCID: PMC3886432.
 13. Mihmanli M, Idiz UO, Kaya C, Demir U, Bostanci O, Omeroglu S, Bozkurt E. Current status of diagnosis and treatment of hepatic echinococcosis. *World J Hepatol*. 2016 Oct 8;8(28):1169-1181. doi: 10.4254/wjh.v8.i28.1169. PMID: 27729953; PMCID: PMC5055586.
 14. Knapp J, Lallemand S, Monnier F, Felix S, Courquet S, Umhang G, Millon L. Real-time multiplex PCR for human echinococcosis and differential diagnosis. *Parasite*. 2023;30:3. doi: 10.1051/parasite/2023003. Epub 2023 Jan 25. PMID: 36700708; PMCID: PMC9886084.
 15. Eckert J, Deplazes P. Biological, epidemiological, and clinical aspects of echinococcosis, a zoonosis of increasing concern. *Clin Microbiol Rev*. 2004 Jan;17(1):107-35. doi: 10.1128/CMR.17.1.107-135.2004. PMID: 14726458; PMCID: PMC321468.

7. ŽIVOTOPIS

OSOBNI PODACI:

IME I PREZIME: Paula Brkić

DATUM I MJESTO ROĐENJA: 28.11.2001., Zadar

E-MAIL: paula.brkic.zupan@gmail.com

OBRAZOVANJE:

2016. završeno osnovnoškolsko obrazovanje u OŠ Petra Preradovića u Zadru

2020. završeno srednjoškolsko obrazovanje u Gimnaziji Jurja Barakovića u Zadru

2020. upisala studij u Splitu, na Sveučilišnom odjelu zdravstvenih studija – Medicinsko laboratorijska dijagnostika

JEZICI:

ENGLESKI: govor i pismo

TALIJANSKI: osnovno