

SINDROMI PRENAPREZANJA S POSEBNIM OSVRTOM NA REHABILITACIJU EPIKONDILITISA LAKTA

Jukić, Ante

Undergraduate thesis / Završni rad

2014

Degree Grantor / Ustanova koja je dodijelila akademski / stručni stupanj: **University of Split / Sveučilište u Splitu**

Permanent link / Trajna poveznica: <https://um.nsk.hr/um:nbn:hr:176:191303>

Rights / Prava: [In copyright](#) / [Zaštićeno autorskim pravom.](#)

Download date / Datum preuzimanja: **2025-01-15**



Sveučilišni odjel zdravstvenih studija
SVEUČILIŠTE U SPLITU

Repository / Repozitorij:

[Repository of the University Department for Health Studies, University of Split](#)



UNIVERSITY OF SPLIT



SVEUČILIŠTE U SPLITU

Podružnica

SVEUČILIŠNI ODJEL ZDRAVSTVENIH STUDIJA

PREDDIPLOMSKI SVEUČILIŠNI STUDIJ FIZIOTERAPIJE

Ante Jukić

**SINDROMI PRENAPREZANJA S POSEBNIM OSVRTOM
NA REHABILITACIJU EPIKONDILITISA LAKTA**

Završni rad

Split, srpanj, 2014

SVEUČILIŠTE U SPLITU

Podružnica

SVEUČILIŠNI ODJEL ZDRAVSTVENIH STUDIJA

PREDDIPLOMSKI SVEUČILIŠNI STUDIJ FIZIOTERAPIJE

Ante Jukić

SINDROMI PRENAPREZANJA S POSEBNIM OSVRTOM

NA REHABILITACIJU EPIKONDILITISA LAKTA

Završni rad

Mentor:

mr.sc. Asja Tukić

Split, srpanj 2014

ZAHVALA

Zahvaljujem se dr. Asji Tukić pri pomoći i mentorstvu u izradi završnog rada.

SADRŽAJ

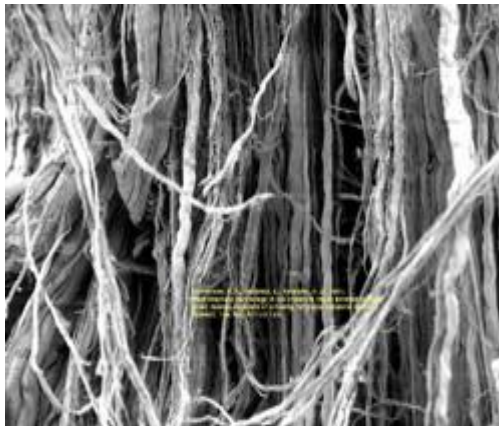
1	UVOD.....	1
1.1	SINDROMI PRENAPREZANJA.....	2
1.1.1	Etiologija	5
1.1.2	Klinička slika i dijagnostika	6
1.1.3	Liječenje sindroma prenaprežanja	11
2	CILJ RADA	13
3	EPIKONDILITISI LAKTA	14
3.1	Anatomija lakta.....	14
3.1.1	Mišići nadlaktice i podlaktice.....	16
3.2	EPICONDYLITIS LATERALIS HUMERI (Teniski lakat).....	25
3.2.1	Etiologija bolesti.....	26
3.2.2	Klinička slika.....	27
3.2.3	Dijagnoza.....	27
3.2.4	Liječenje	31
3.3	MEDIJALNI EPICONDYLITIS HUMERI (Golferski lakat).....	36
3.4	Kineziterapija epikondilitisa lakta	37
3.5	Prevenција i edukacija	45
4	ZAKLJUČAK	46
5	SAŽETAK.....	47
6	SUMMARY	48
7	LITERATURA.....	49
8	ŽIVOTOPIS	50

1 UVOD

U današnje vrijeme sport i rekreacija postižu preinake u društvu. Naime, sve se više ljudi počinje baviti sportom, bilo rekreativno ili profesionalno. Najviše zasluga za to možemo zahvaliti današnjoj informiranošću o preventivnom djelovanju sporta na naše zdravlje. No, sport koji danas gledamo je sport sa visokim zahtjevima za sportaše. Dolazi do povećanja intenziteta, broja ponavljanja i trajanja treninga, a faze odmora traju kraće. Sportaši i rekreativci tako premašuju svoje mogućnosti te dolazi do oštećenja i nastanka sindroma prenaprezanja. Ta oštećenja ne događaju se samo u sportu već i kod raznih profesija, npr. plesača, kuhara, kirurga, zidara, stomatologa, automehaničara i slično. Zadatak fizikalne medicine je da što brže i efikasnije sanira ozljedu kako bi se pacijenti prije oporavili i vratili svom poslu. Kod sportova i profesija u kojima glavnu ulogu imaju ruke najznačajnija prenaprezanja događaju se u području lakta.

1.1 SINDROMI PRENAPREZANJA

Pod definiciju sindroma prenaprezanja ubrajamo oštećenja koja se događaju zbog ponavljanja istih radnji s različitim i neprilagođenim opterećenjem. Kao posljedica toga, nastaju ponavljane mikrotraume. One premašuju stupanj regeneracije tkiva te dovode do oštećenja. Oštećenja se ne događaju samo na tetivama mišića već se ona mogu manifestirati i na kosti, hrskavici, mišiću, sluznoj vreći i perifernim živcima. Iz toga proizlazi cijeli niz sindroma prenaprezanja (Tablica 1.). Osnovicu nastanka sindroma prenaprezanja čine degenerativne promjene, a ne upalne kako se ranije mislilo.



Slika 1. Promjene na tetivi pod mikroskopom¹

¹ www.scripion.hr

Tablica 1. Najčešći sindromi prenaprezanja sustava za kretanje ²

Rame i nadlaktica	Impingement sindroma ramena
	Sindrom duge glave m. bicepsa brachii
Lakat	Epikondilitis humeri radialis (teniski lakat)
	Epikondilitis humeri ulnaris (golferski lakat)
Podlaktica i šaka	Morbus DeQuervain (bubnjarski palac)
	Veslačka podlaktica
Kralježnica	Spondylolysis i spondylolystesis
	Bolna križa
	Posturalna križobolja
Kuk i natkoljenica	Sindrom bolnih prepona
	Sindrom hamstringsa (stražnja loža natkoljenice)
Koljeno	Bol u prednjem dijelu koljena (anterior knee pain)
	Skakačko koljeno
	Plivačko koljeno
	Sindrom trenja iliotibialnog traktusa
	Sindrom m. popliteusa
	Morbus Osgood - Schlatter
Potkoljenica i stopalo	Trkačka potkoljenica (shin splints)
	Sindrom prenaprezanja Ahilove tetive
	Plantarni fascitis
Burzitisi	Različitih lokacija
Prijelomi zamora	Pretežno na kostima donjih ekstremiteta

² Pećina, M. i suradnici: Športska medicina, Sveučilište u Zagrebu, Medicinski fakultet, Medicinska naklada, Zagreb, 2004., str. 99.

Patološko – anatomske promjene kod sindroma prenaprezanja ovise o :

- vrsti zahvaćenog tkiva
- lokalizaciji
- kliničkom stadiju sindroma.

Bol koja se javlja glavni je razlog zašto se sportaši, rekreativci ili radnici određenih profesija obraćaju liječniku. Međutim, to u većini slučajeva bude kasno, kad je bol već postala smetnja izvođenju aktivnosti. Razvijanje kliničke slike sindroma prenaprezanja tada se zasniva na kraćem ili dužem odsustvu od sportskih ili profesionalnih aktivnosti. To pak postaje problem kako bolesnicima, tako i liječnicima jer bolesnici strahuju od izostajanja na poslu, a liječnici od produženog i neuspješnog liječenja. Fizikalna medicina bi se stoga trebala bazirati na prevenciji nastanka, što ranijem dijagnosticiranju i liječenju sindroma prenaprezanja.

1.1.1 Etiologija

U etiologiji nastanka svih sindroma prenaprezanja jesu ponavljana oštećenja. Ona nastaju kao nerazmjer između mogućeg i stvarnog opterećenja vezivnog i potpornog tkiva . Višestruke uzročne čimbenike i predisponirajuće faktore dijelimo na unutrašnje (intrizičke) i vanjske (ekstrizičke) (Tablica 2.). Sve ove čimbenike možemo uklopiti i u razne profesije. Tako npr. kod automehaničara koji u svom poslu dnevno satima koriste odvijač kao profesionalno pomagalo, možemo zamijenit električnim odvijačem i time smanjiti ponavljane pokrete i vanjske faktore koji utječu na pojavu sindroma prenaprezanja. Sa današnjim spoznajama znamo da sindrom prenaprezanja tetive nastaje ponavljanim istezanjem tetive od 4% do 8 % od njene normalne dužine. Pojavljuju se patološke promjene na tetivi, od upalnih, degenerativnih promjena, ruptura vlakana mišića i na kraju do potpune rupture tetive. Uzrok nastanka upalne reakcije još nije potpuno poznat, ali se smatra da to mogu biti raspadni produkti oštećenog tkiva. Upalna reakcija je sastavnica procesa cijeljenja oštećenog tkiva.

Tablica 2. Predisponirajući čimbenici sindroma prenaprezanja sustava za kretanje

UNUTRAŠNJI (INTRIZIČNI)	VANJSKI (EKSTRINZIČNI)
<ul style="list-style-type: none">➤ nepovoljna anatomska i biomehanička obilježja➤ neravnoteža u mišićnoj snazi➤ nefleksibilnost pojedinih mišićnih skupina	<ul style="list-style-type: none">➤ kontinuirani forsirani ponavljajući pokreti pri radnom opterećenju➤ pogreške u intenzitetu, trajanju i učestalosti treninga

1.1.2 Klinička slika i dijagnostika

Klinička slika se razvija postepeno i pogoršava se tijekom vremena ukoliko se povreda ne liječi. Simptomi se uglavnom javljaju u području ramena, lakta, koljena i peti, što ovisi o vrsti aktivnosti kojom se osoba bavi. Kod sindroma prenaprežanja razlikujemo tri oblika kliničke slike ovisno o objektivnim nalazima:

1. Akutna upala

- izrazita bolnost
- bol na dodir
- pojačani bolovi pri većini pokreta i nemogućnost kretanja

Traje od nekoliko sati do nekoliko dana i zahtijeva odmor, a ponekad i mirovanje.

Bol se javlja pri aktivnom i pasivnom istezanju, prilikom pružanja otpora, a kasnije pri kontrakciji mišića i u mirovanju. U pravilu je riječ o akutnom stanju već postojećeg subakutnog ili kroničnog stanja te pokazuje da usprkos bolovima aktivnost nije prestala i da je nastalo novo oštećenje već načetog tkiva.

2. Subakutna upala

- smirivanje akutne upale
- traje od nekoliko tjedana do nekoliko mjeseci i u većini slučajeva završi potpunim cijeljenjem.

3. Kronično stanje

- upala nije prisutna u ovoj fazi
- oštećenje i bolnost prisutna
- slaba opskrbljenost krvlju
- stvaranje kalcifikata
- primjena ortoze ili bandaže.

Prema Curwinu i Stanishu razlikujemo šest stadija razvoja sindroma prenaprezanja na temelju pojave boli, sposobnosti bavljenja sportom i profesionalnim radom (Tablica 3).

Tablica 3. Podjela sindroma prenaprezanja sustava za kretanje s obzirom na vrijeme pojave boli i njezin utjecaj na sposobnost bavljenja sportom.³

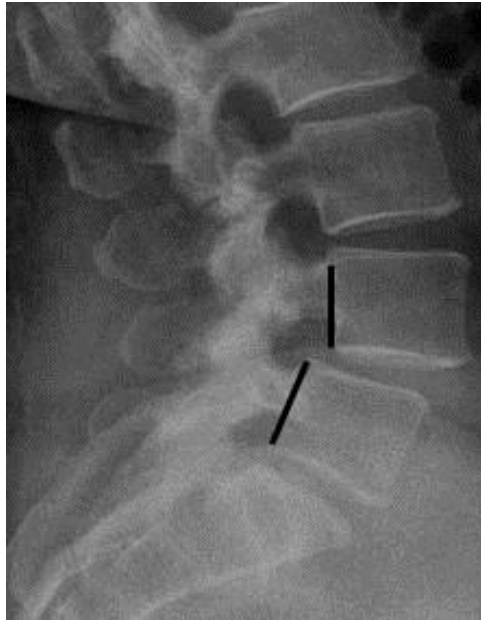Stadij	Pojava boli	Sposobnost bavljenja sportom
1.	nema	normalna
2.	pri ekstremnim opterećenjima	normalna
3.	na početku i nakon sportske aktivnosti	normalna ili neznatno smanjena
4.	u tijeku i nakon sportske aktivnosti	neznatno smanjena
5.	u tijeku sportske aktivnosti, prisiljava na prekid	znatno smanjena
6.	u tijeku normalnih dnevnih aktivnosti	nemoguće bavljenje sportom

Uz temeljne dijagnostičke postupke kao što su anamneza i nezaobilazan klinički pregled, ispravno dijagnosticiranje ozljede sportaša i osoba s određenim profesionalnim zanimanjem, temelji se i na radiološkoj obradi. Ona daje precizne podatke o ozlijeđenim strukturama kako bismo ih ispravno liječili i što prije osposobili osobu za ponovno opterećenje sportskom i profesionalnom aktivnošću. Danas su nam na raspolaganju brojne radiološke dijagnostičke metode: konvencionalna radiografija (RTG), kompjutorizirana tomografija (CT), ultrasonografija (UZV), magnetska rezonancija (MR), a ponekad radiološku dijagnostiku nadopunjujemo i scintigrafijom.

Svaka od spomenutih metoda ima svoju važnost, odnosno ima svoje prednosti i nedostatke kojima se razlikuje od drugih metoda. Metode su međusobno komplementarne, nadopunjuju se u stvaranju konačne dijagnoze.

³ Isto, str. 96.

Konvencionalna radiografija (RTG), najdostupnija je i najjeftinija radiološka metoda. Idealna je za prikaz koštanih struktura, ali nedostatak joj je loš prikaz mekih tkiva.

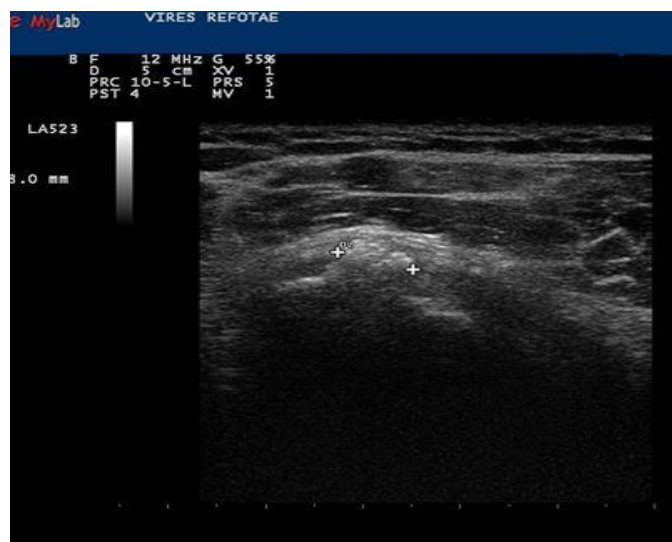

Slika 2. Konvencionalna rtg snimka: spondilolisteza⁴

Kompjutorizirana tomografija (CT), daje nam slojeviti prikaz pregledavanog dijela tijela. Za nastanak slike koristimo ionizirajuće - rendgensko zračenje. U upotrebi su danas i CT uređaji spiralne tehnologije te multidetektorski CT uređaji koji znatno skraćuju vrijeme trajanja pregleda i dozu zračenja. Omogućuju brojne rekonstrukcije i multiplanarni prikaz snimljenih struktura. CT je pogodan za dobar prikaz koštanih struktura, slobodnih zglobnih tijela, topografski odnos koštanih i meko tkivnih struktura, ali nije metoda izbora za prikaz meko tkivnih struktura.

⁴ orthoinfo.aaos.org

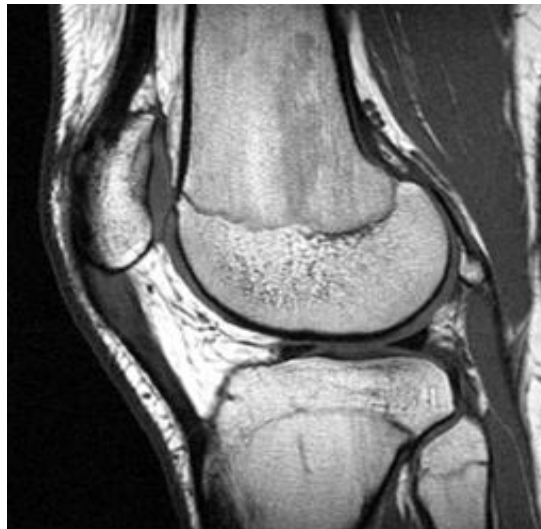Ultrasonografija ili ultrazvučna dijagnostika (UZV), je metoda oslikavanja unutarnjih organa koja se temelji na principu refleksije zvučnih valova. Do danas ne postoje podaci o mogućem štetnom djelovanju ove metode na ljudski organizam. Jednostavna je za izvođenje, ali interpretacija nalaza izrazito ovisi o znanju i iskustvu pregledavača. Pogodan za prikaz površinskih meko tkivnih struktura. UZV je posebno pogodan zbog mogućnosti dinamičkog pregleda mišića i tetiva, dakle pregleda pri kontrakciji i relaksaciji. To je zapravo njegova najveća prednost jer omogućuje morfološku, strukturalnu i funkcionalnu vizualizaciju. Također, omogućava i jednostavno vođenu punkciju.



Slika 3. UZV prikaz stvaranja kalcifikata u ramenu⁵

⁵ vires-refotae.hr

Magnetska rezonanca (MR), je radiološka metoda koja za nastanak slike ne koristi energiju protona vodika. MR je idealna metoda za prikaz mekih tkiva i intraartikularnih struktura. Metoda se koristi kao dijagnostička metoda "drugog reda" ponajprije zbog svoje visoke cijene koštanja i ograničene dostupnosti.



Slika 4. Magnetska rezonancija: vretenasto zadebljanje proksimalnog dijela patelarne tetive uz promjenu intenziteta signala zadebljanog dijela tetive – skakačko koljeno⁶

⁶ Borić, I., Ivelj, R., Leko, M., Bojanić, I., Roić, G.: Radiološka dijagnostika sindroma prenaprezanja u djece i adolescenata. Paediatr Croat, 2007, str. 51.

1.1.3 Liječenje sindroma prenaprezanja

Kad se postavi dijagnoza i kad se identificira sindrom prenaprezanja, započinjemo i njegovo liječenje. Liječenje dijelimo na neoperativno i operativno.

Neoperativno liječenje: treba početi što ranije pri pojavi prvih simptoma. Program bi trebalo individualno prilagoditi pacijentu s obzirom na lokalizaciju i fazu bolesti.

Neoperativno liječenje se sastoji od:

- odmora od aktivnosti
- promjene radnih navika
- krioterapije
- ortostatska korakcije
- fizikalne terapije (vježbe istezanja, vježbe jačanja, masaža, elektroterapija – transkutana elektro živčana stimulacija (TENS), interferentne struje (IFS), terapija udarnim valom (ESWT), magnetoterapija, terapija laserom, terapija ultrazvukom)
- protuupalnih lijekova (NSAR – nesteroidni antireumatici, kortikosteroidi).

Prema fazama bolesti imamo i različite postupke liječenja.

Akutna faza je stanje gdje dominira bolnost. Područje boli još može biti otečeno, crveno i toplo. Bol se javlja i pri palpaciji. Obično traje nekoliko sati do nekoliko dana i u toj fazi je potreban odmor od aktivnosti.

Liječenje u ovoj fazi se temelji na:

- odmoru od aktivnosti
- krioterapiji
- imobilizaciji (statička ortoza)
- lijekovima.

Subakutna faza je faza koja nastupa nakon akutne i karakterizira je regeneracija organizma. Naime, u toj fazi se na mjesto oštećenja ulažu kolagena vlakna. Ovo stanje traje od nekoliko tjedana do nekoliko mjeseci. U većini slučajeva, u ovoj fazi dolazi do cijeljenja.

Liječenje u ovoj fazi temelji se na:

- fizioterapiji (kineziterapija, elektroterapija)
- lijekovima
- promjeni trenažnih procesa kao i adaptaciji u profesionalnim aktivnostima (promjene opterećenja i intenziteta).

Kronična faza je faza koju karakterizira neuspjeli pokušaj tijela da sanira oštećenje. Sporija sanacija je rezultat toga te je oštećeno područje slabo opskrbljeno krvlju. U ovoj fazi možemo očekivati i pojavu kalcifikata. Također, bolnost je i dalje prisutna.

Liječenje u ovoj fazi temelji se na :

- fizioterapijai (frikcijska masaža, kineziterapija, elektroterapija)
- lijekovima
- proloterapiji (injektiranje iritansa u zonu kroničnog oštećenja za poticanja lokalnog procesa cijeljenja)
- promjenama u trenažnom postupku kao i u profesionalnim aktivnostima (promjene opterećenja i intenziteta).

Operativno liječenje je rješenje kojem se pristupa onda kada svi drugi načini liječenja nisu bili učinkoviti. Danas se u kirurgiji koristi artroskopija kao metoda gdje nema klasičnog otvaranja zgloba i s kojom je puno bolji prikaz unutar zglobnih struktura. Kirurškim postupkom se uklanja i sanira oštećeno tkivo, kalcifikati, burze i drugo. Korištenje artroskopske metode ne ostavlja velike ožiljke, a rehabilitacija je nakon primjene ove metode puno brža.

2 CILJ RADA

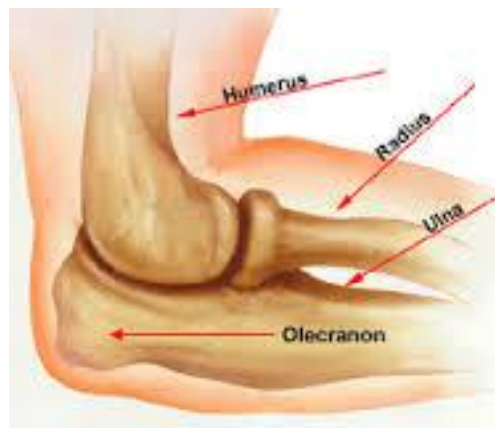Cilj ovog rada je ukazivanje na bit preventivnih postupaka da ne dođe do pojave sindroma epikondilitisa lakta, bilo lateralnog ili medijalnog. Svakako, cilj ovog rada je i proces rehabilitacije koju koristimo pri liječenju epikondilitisa lakta. Pozornost ćemo pridati kineziterapiji i koristi vježbi (istezanja, ekscentričnih vježbi i vježbi jačanja) u rehabilitaciji te edukaciji pacijenta.

3 EPIKONDILITISI LAKTA

3.1 Anatomija lakta

Lakatni zglob (lat. articulatio cubiti) je spoj između nadlaktične (lat. os humerus), palčane (lat. os radius) i lakatne (lat. os ulnae) kosti. Između te tri kosti u laktu se nalaze i tri zglobova i to između :

- nadlaktične i lakatne kosti (lat. articulatio humeroulnaris)
- nadlaktične i palčane kosti (lat. articulatio humeroradialis)
- lakatne i palčane kosti (lat. articulatio radioulnaris)



Slika 5. Zglob lakta⁷

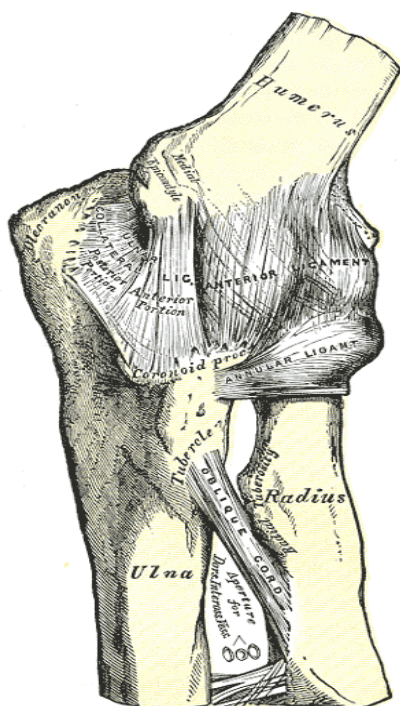
Stabilnost lakatnog zgloba, osim zglobne čahure i mišića, čine još i ligamenti i to:

-radijalna pobočna sveza (lig. collaterale radii) – polazi sa lateralnog epikondila humerusa, a hvata se na lateralnu stranu olekranona, koronoidni nastavak ulne te na lig. anulare radii.

-ulnarna pobočna sveza (lig. collaterale ulnae) - polazi sa donjeg dijela medijalnog epikondila humerusa, a hvata se za rubove trohlearne incisure na ulni.

-prstenasta sveza (lig. anulare radii) – obuhvaća glavu radijusa i prednji i stražnji rub incisure radialis na ulni te se lateralno veže u fibroznu opnu zglobne čahure.

⁷ www. exyu. fitness. com



Slika 6. Zglobna čahura lakta i ligamenti⁸

Zglobna čahura lakta zajednička je za sva tri zgloba. Burze (vrećaste tvorbe ispunjene tekućinom) se također nalaze u području lakte te imaju funkciju smanjenja trenja između tetive i kosti, tetive i tetive te između koštane izbočine i same kože. Lakatni zglob svrstavamo u kutni zglob, a za njegovu mehaniku najzaslužniji je zglob između nadlaktične i lakatne kosti (art. humeroulnaris). Pokreti koji se događaju u lakatnom zglobu su pokreti **fleksije, ekstenzije, pronacije i supinacije**. Maksimalna fleksija i ekstenzija u lakatnom zglobu iz 135° - 140° . Pronacija i supinacija iz neutralnog (nultog) položaja (palac šake prema naprijed) je izvediva od 80° - 90° . Pri supinaciji palčana kost stoji uzdužno s lakatnom, a pri pronaciji ona se rotira oko lakatne kosti i križa se s njom u svom medijalnom dijelu. Lakatna i palčana kost povezane su još i u svom donjem dijelu u articulatio radioulnaris distalis. Dužinom trupova lakatne i palčane kosti proteže se i čvrsta vezivna međukoštana opna (membrana interossea anterbrachii) koja ih povezuje. Fiziološki polžaj u lakatnom zglobu je polufleksija podlaktice uz djelomičnu pronaciju.

⁸ wikipedia. org

3.1.1 Mišići nadlaktice i podlaktice

3.1.1.1 Mišići nadlaktice (musculi brachii)

Mišiće nadlaktice dijelimo na prednju i stražnju skupinu.

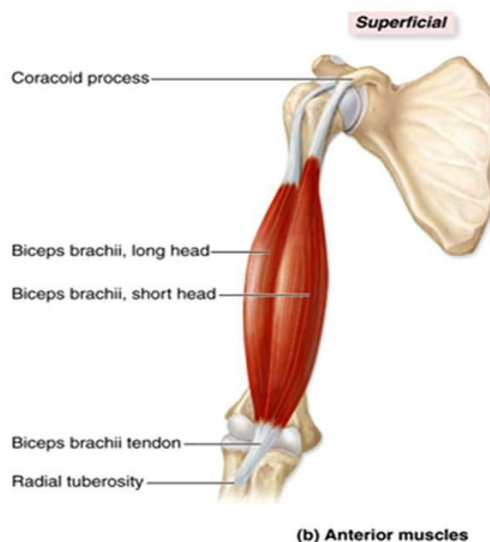
Prednju skupinu mišića nadlaktice čine tri mišića koje inervira n. musculocutaneus, a mišići su:

➤ **M. biceps brahii**

Caput longum (duga glava) – polazi sa tuberositas supraglenoidale na lopatici. Prolazi preko ramenog zgloba te sa prednje strane kroz sulcus intertubercularis gdje prelazi u trbuh.

Caput breve (kratka glava) - polazi sa processusa coracoideusa na lopatici i spušta se te s medijalne strane nadlaktice prelazi u trbuh. Oba trbuha se spajaju te se zajedno hvataju na tuberositas radii na palčanoj kosti.

Funkcija – fleksor i supinator podlaktice te sinergisti antefleksije i abdukcije nadlaktice.



Slika 6. M. biceps brachii⁹

➤ **M. coracobrachialis**

Polazi sa processusa coracoidea na lopatici, a hvata se na stražnji, medijalni i srednji dio corpora humerusa.

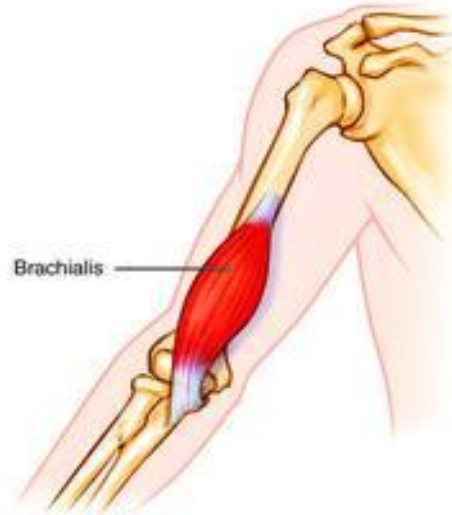Funkcija – antefleksija nadlaktice.

⁹ www. studyblue. com

➤ **M. brachialis**

Polazi sa prednje površine donje polovine humerusa, a hvata se na tuberositas ulnae i coronoideus ulnae.

Funkcija – fleksija podlaktice.



Slika 7. M. brachialis¹⁰

Stražnji dio nadlaktice tvori samo jedan mišić i to:

➤ **M. triceps brachii**

Caput longum – polazi sa kvržice - tuberculuma infraglenoidalne skapule.

Caput laterale – polazi sa stražnje strane nadlaktične kosti iznad radijalnog žljeba – sulcus nervi radialis, i lateralne među mišićne pregrade.

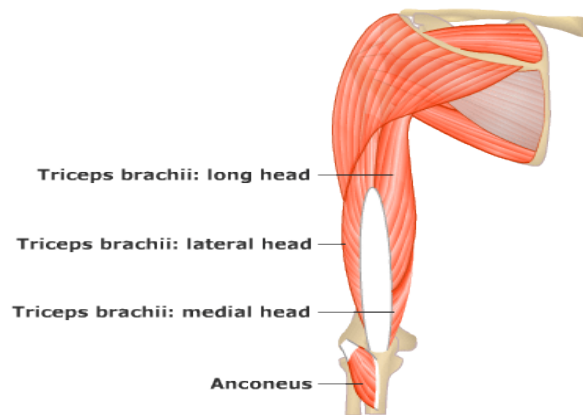
Caput mediale – polazi sa stražnje plohe nadlaktične kosti ispod polazišta caput laterale.

Sve tri glave na sredini nadlaktice prelaze u trbuh i zajedničku tetivu s kojom se hvataju na olecranon ulnae.

Funkcija – glavni ekstenzor podlaktice te potpomagač adukcije i retrofleksije nadlaktice (caput longum).

Inervacija – n. radialis.

¹⁰ medical – dictionary.thefreedictionary.com



Slika 8. M. triceps brachii¹¹

3.1.1.2 Mišići podlaktice

Mišiće podlaktice dijelimo na prednju, srednju, stražnju i radijalnu skupinu.

U prednju i srednju skupinu mišića podlaktice spadaju:

➤ **M. pronator teres**

Caput humerale –polazi sa medijalnog epikondila nadlaktice.

Caput ulnare – polazi sa koronoidnog nastavka ulne - processusa coronoideusa ulnae, a obje glave se hvataju na srednju trećinu lateralne strane radijusa na tuberositas pronatoria.

Funkcija – pronacija podlaktice, potpomogač fleksiji nadlaktice (humeralna glava).

Inervacija – n. medianus.

➤ **M. flexor carpi radialis**

Polazi sa prednje strane medijalnog epikondila nadlaktice, a hvata se za palmarnu stranu druge metakarpalne kosti.

Funkcija – fleksija i pronacija podlaktice (lakatni zglob) te fleksija i abdukcija šake.

Inervacija – n. medianus.

¹¹ [www. muskelaufbau.- forume.de](http://www.muskelaufbau.-forume.de)

➤ **M. flexor carpi ulnaris**

Caput humerale – vrh i donji rub medijalnog epikondila nadlaktične kosti.

Caput ulnare – polazi sa olekranona i gornjeg stražnjeg ruba lakatne kosti, a obje se glave hvataju na os hamatum, os pisiforme i osnovicu pete metakarpalne kosti.

Funkcija – fleksija i adukcija šake te potpomaže fleksiju podlaktice (humeralna glava).

Inervacija – n. radialis.

➤ **M. palmaris longus**

Polazi sa medijalnog epikondila nadlaktične kosti, a hvata se na aponeurosis palmaris.

Funkcija – steže palmarnu aponeurozu i služi za učvršćenje kože i podlaktične fascije.

Inervacija – n. medianus.

➤ **M. flexor digitorum superficialis (flexor perforatus)**

Caput humeroulnare – prednja strana medijalnog epikondila nadlaktične kosti i processus coronoideus ulnae.

Caput radiale – gornji dio prednje strane i prednjeg ruba palčane kosti, a hvata se sa četiri tetive na rubove i prednje strane osnovica srednjih članaka od drugog do petog prsta.

Funkcija – kao fleksor svih zglobova preko kojih prolazi (radiokarpalni metakarpofalangealni i proksimalni interfalangealni zglobovi od drugog do petog prsta)

Inervacija – n. medianu.

➤ **M. flexor digitorum profundus**

Polazi sa gornje dvije trećine prednje strane lakatne kosti i hvata se na baze distalnih članaka od drugog do petog prsta.

Funkcija – kao fleksor zglobova preko kojih prolazi (radiokarpalni metakarpofalangealni i jedini je pregibač distalnih interfalangialnih zglobovi od drugog do petog prsta).

Inervacija – mišićne snopove za drugi i treći prst n. medianus, a za četvrti i peti n. ulnaris.

➤ **M. flexor pollicis longus**

Polazi sa srednje trećine prednje strane radijusa, a hvata se na palmarnu stranu distalnog članka palca.

Funkcija – fleksija distalnog palčanog članka, u metakarpofalangealnom zglobu aducira i oponira palac, a u ručnom zglobu potpomaže fleksiju.

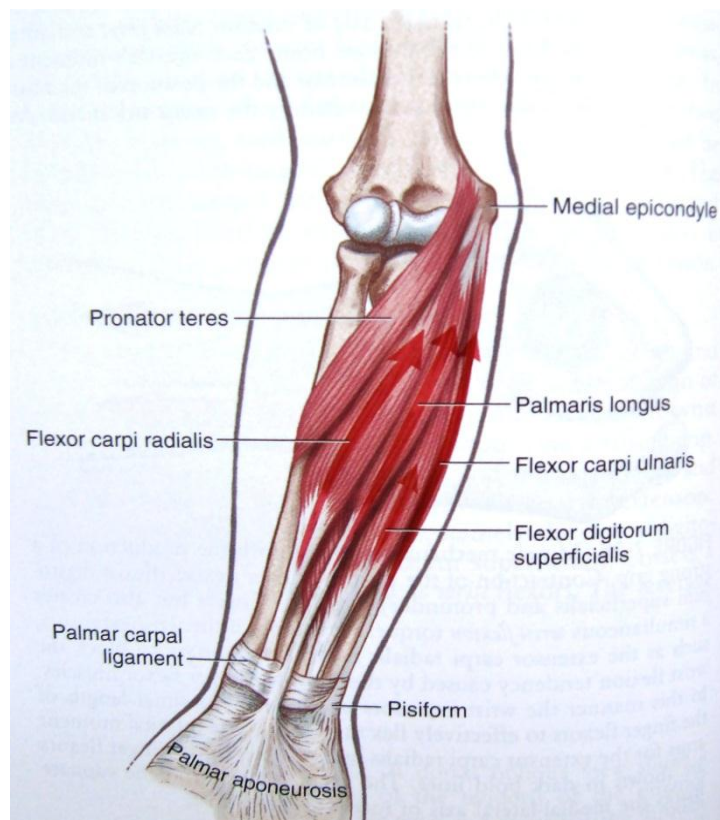
Inervacija – n. medians.

➤ **M. pronator quadratus**

Polazi sa donje trećine prednje plohe i ruba lakatne kosti, a hvata se donju trećinu prednje strane palčane kosti.

Funkcija – glavni pronator podlaktice, a pronator teres pomaže mu kad je potrebna brza i snažna pronacija. Pomaže međukoštanoj membrani držati ulnu i radijus.

Inervacija – n. medianus.



Slika 9. Prednja i srednja skupina mišića podlaktice¹²

¹² itccs. wordpress. com

Radijalna skupina podlaktičnih mišića:

➤ **M. brahioradialis**

Polazi sa donje trećine lateralnog ruba nadlaktične kosti, a hvata se na processus styloideus radii.

Funkcija – u lakatnom zglobu flektira podlakticu, vraća podlakticu u srednji položaj iz krajnjeg položaja pronacije ili supinacije.

Inervacija – n. radialis.

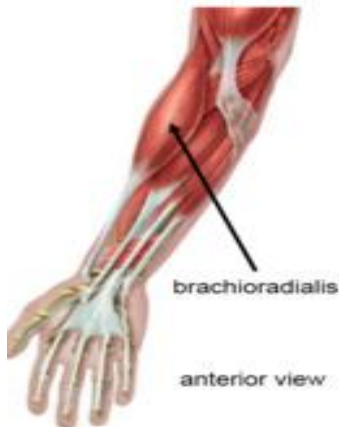➤ **M. extensor carpi radialis longus et brevis**

Longus - polazi sa lateralnog ruba i epikondila nadlaktice, a hvata se na dorzalnu stranu osnovice druge metakarpalne kosti.

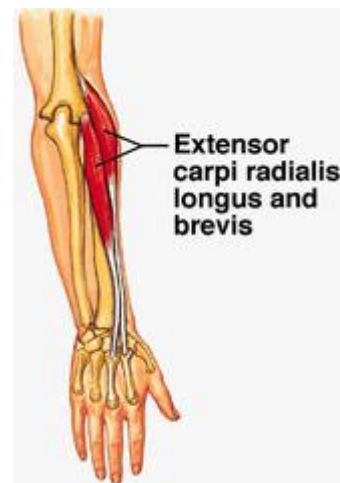Brevis – polazi sa lateralnog epikondila nadlaktice, lig. anulare radii i lig. collaterale radiale, a hvata se na dorzalnu površinu baze treće metakarpalne kosti.

Funkcija – ekstenzor i abduktor šake. Pomaže fleksiju podlaktice te prilikom položaja fleksije pronaciju, a prilikom ekstenzije supinaciju podlaktice.

Inervacija – n. radialis.



Slika 10. M. brahioradialis¹³



Slika 11. M. extensor carpi radialis longus et brevis¹⁴

¹³ quizlet. com

¹⁴ Isto

Stražnja skupina podlaktičnih mišića :

➤ M. extensor digitorum

Polazi sa stražnje strane lateralnog epikondilitisa nadlaktice, lig. anulare radii, lig. collaterale radius i fasciae anterbrachii, a hvata se za dorzalnu stranu srednjih i distalnih članaka drugog do petog prsta.

Funkcija – ekstenzija prstiju, ekstendira i aducira šaku i pomaže ekstenzij podlaktice.

Inervacija – n. radialis.

➤ M. extensor digiti minimi

Polazi odakle i m. extensor digitorum, a hvata se na dorzalnu stranu petog prsta gdje se priključuje tetivi m. extensora digitoruma za peti prst.

Funkcija – ekstendira peti prst, ekstendira i aducira šaku i pomaže ekstenziju podlaktice

Inervacija – n. radialis.

➤ M. extensor carpi ulnaris

Caput humerale – stražnja strana lateralnog epikondilitisa, lig. collaterale radiale i fasciae anterbrachii.

Caput ulnare – medijalni rub olekranona, proksimalne dvije trećine stražnjeg dijela lakatne kosti i fasciae anterbrachii, a obje glave se hvataju na ulnarnu stranu dorzalne plohe osnovice pete metakarpalne kosti.

Funkcija – ekstenzija podlaktice, ekstenzija i adukcija šake.

Inervacija – n. radialis.

➤ M. supinator

Polazi sa lateralnog epikondila nadlaktične kosti, lig. colaterale radiale, lig. anulare radii i cristae m. supinatoris ulnae. Hvata se lateralnu i prednju stranu palčane kosti, proksimalno i distalno od tuberositas radii.

Funkcija – glavni supinator podlaktice.

Inervacija – n. radialis.

➤ **M. extensor pollicis longus et brevis**

Longus -polazi sa distalne četvrtine stražnje plohe lakatne kosti , a hvata se za dorzalnu stranu osnovice distalnog članka palca.

Funkcija – ekstendira distalni članak i cijeli palac.

Brevis – polazi sa stražnje strane palčane i lakatne kosti i hvata se na dorzalnu stranu osnovice proksimalnog članka palca.

Funkcija – ekstenzija proksimalni članak palca, u sedlastom zglobu abducira i reponira palac, a ručni zglob flektira i abducira.

Inervacija – n. radialis

➤ **M. extensor indicis**

Polazi ispod m. extensora pollicis longusa, a hvata se dorzalnu stranu drugog prsta zajedno sa tetivom m. extensora digitoruma za drugi prst.

Funkcija – ekstendira drugi prst u metakarpofalangealnom i interfalangealnom zglobu.

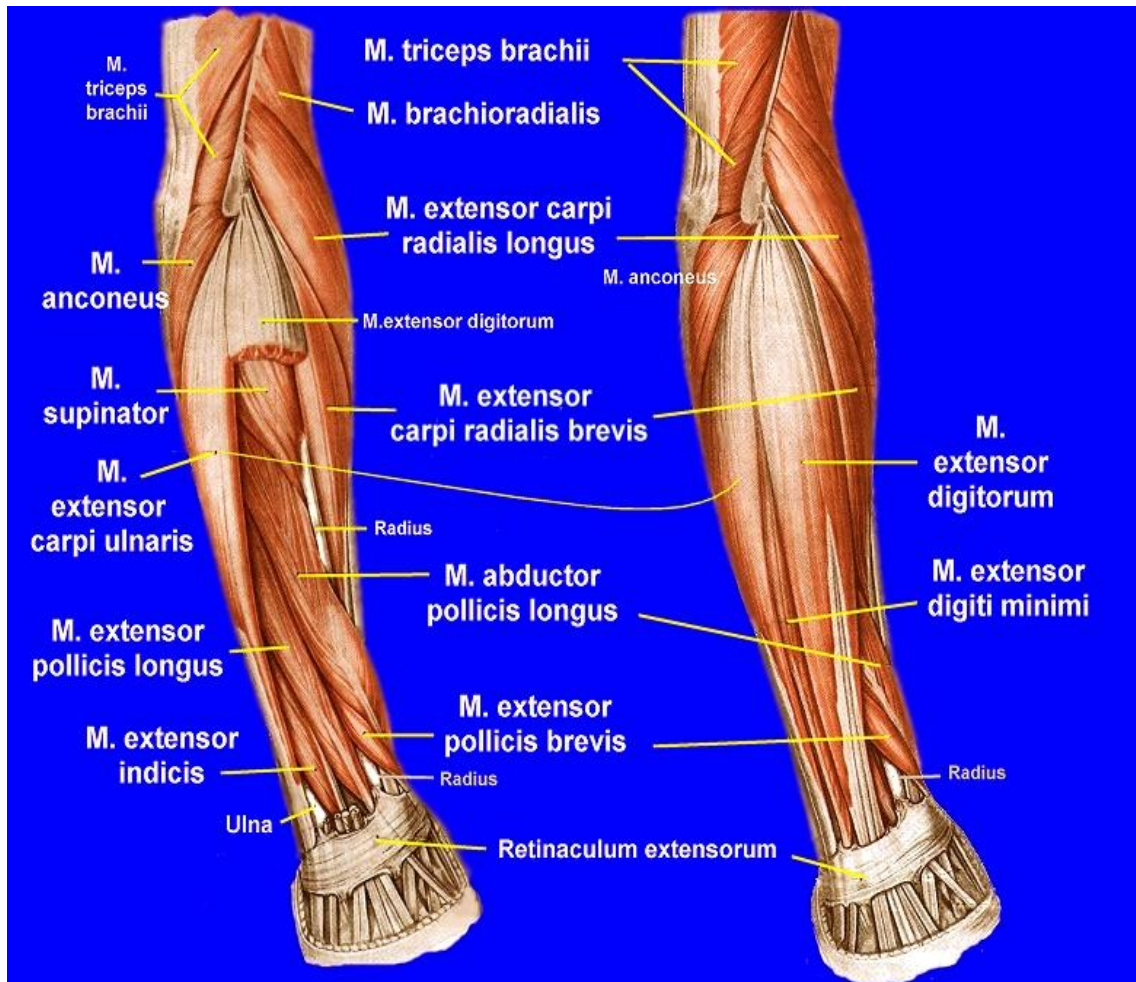
Inervacija – n. radialis.

➤ **M. abductor pollicis**

Polazi sa stražnje strane palčane kosti ispod m. supinatora i stražnje strane lakatne kosti ispod m. supinatora. Hvata se na dorzalnu stranu baze prve metakarpalne kosti.

Funkcija – abdukcija i ekstenzija palca.

Ineracija – n. radialis.

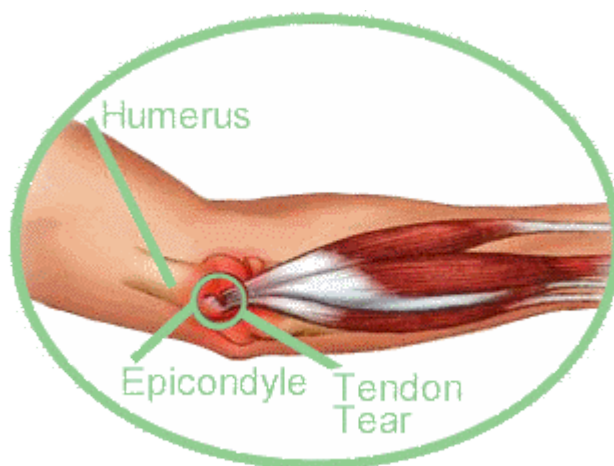


Slika 12. Ekstenzorna strana podlaktice¹⁵

¹⁵ www. bergleben. de

3.2 EPICONDYLITIS LATERALIS HUMERI (Teniski lakat)

Lateralni epikondilitis (teniski lakat) je najčešći i najpoznatiji sindrom prenaprezanja (eng. overuse injuries) u čovjeka. Prvi opis sindroma opisao je njemački liječnik F. Runge 1873 godine. Liječnik H. Morris 1882 god. naziva to oštećenje teniska ruka (eng. lawn tennis arm), a 1883 god. H. Major mijenja naziv u teniski lakat (eng. tennis elbow). Konačan stručni naziv epicondylitis humeri daje nam 1910 god. F. Franke. Oštećenje mioentenzijskog aparata je uzrokovano ponavljanjem mišićnih kontrakcija. Uzroci boli su mikroskopske ruptуре tetivnog hvatišta. Bol se javlja u laktu i podlaktici (Slika 13.). U većini slučajeva je zahvaćeno polazište tetive kratkog radijalnog ispružača zapešća (m. extensor carpi radialis brevis), dok su polazišta drugih mišića vrlo rijetko zahvaćena. Zbog prenaprezanja smanjuje se vaskularizacija u zahvaćenom tetivnom hvatištu i živčani se završeci prenadraže pa nastane uz primarne degenerativne promjene i upalna reakcija. Ponavljanjem pokreta može doći i do kompletne ruptуре tetive.



Slika 13. Mjesto nastanka oštećenja kod lateralnog epikondilitisa¹⁶

¹⁶ www.poliliniadraskovic.com

3.2.1 Etiologija bolesti

Upala lateralnog epikondila ili češće spominjana kao „teniski lakat“ spada u ozljede od kojih najviše obolijevaju sportaši-rekreativci (tenisači), ali od koje često obole i bacači (baseball) te igrači kriketa, bacači koplja, kuglači, rukometaši i hokejaši. Javlja se i kao profesionalno oboljenje kod daktilografa, zidara, postolara, kirurga i zubara. Lateralni epikondilitis pojavljuje se 7 – 10 puta češće od medijalnog i to kod muškaraca češće nego kod žena. Pojavljuje se najčešće između 30 i 50 godine života i češće na dominantnoj ruci (rijetko na obje ruke). Usprkos samom nazivu „teniski lakat“, profesionalni tenisači čine apsolutnu manjinu u ukupnom broju ljudi sa upalom lateralnog epikondila. Mehanizam nastanka se može objasniti na primjeru "backhand" udarca u tenisu. Prilikom izvođenja ovog udarca ekstenzorni mišići šake i prstiju su kontrahirani kako bi učvrstili ručni zglob i obuhvatili reket. Koncentrična kontrakcija, do koje dolazi ako se taj udarac nepravilno izvodi, skraćuje ove mišiće kako bi se održala napetost potrebna za čvrstoću i stabilizaciju ručnog zgloba i time stvara određenu silu koja se prenosi uzdužno do njihova polazišta, na lateralnom epikondilu humerusa. Takve ponavljajuće kontrakcije rezultiraju kroničnim naprežanjem miotenzijskog aparata u kojem se uslijed toga smanji vaskularizacija i prenadraže živčani završeci pa nastane aseptična upalna reakcija. Daljnim ponavljanjem tih pokreta može doći do hiperplazije zahvaćenog tetivnog hvatišta te, u krajnjem slučaju, ruptura tetiva. Oštećenju doprinosi i neadekvatna sportska oprema. Reket kod svakog profesionalnog tenisača mora biti individualno prilagođen (debljina i dužina ručke, duljina samog reketa, napetost žica i materijal od kojeg je izrađen). Kod profesionalnih zanimanja prilagodba alata također pridonosi prevenciji nastanka.

3.2.2 Klinička slika

Simptomi ozljede su bol koja se javlja na području lateralnog epikondila humerusa tijekom napora i odmah poslije napora. Prema intenzitetu boli lateralni epikondilitis se može podijeliti na 4 stupnja:

1. bol se javlja nekoliko sati nakon aktivnosti
2. bol se javlja na kraju ili neposredno nakon aktivnosti
3. bol se javlja tijekom aktivnosti, s povećanjem intenziteta nakon aktivnosti
4. konstantna bol koja onemogućava aktivnost

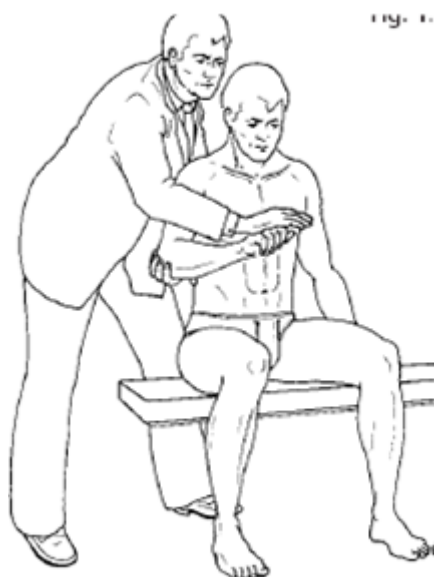Bol se najčešće javlja u blažem obliku sa tendencijom povećanja ukoliko se ne ukloni uzrok, ali može se javiti i kao nagla jaka bol. To se događa kod vrlo složenih pokreta. Također, u području lateralnog epikondila može doći i do povećanja temperature od 1 do 3 stupnja iznad normale.

3.2.3 Dijagnoza

Za postavljanje dijagnoze nam pomaže anamneza, klinička slika te razni testovi kao što su: test stolicom, Thomsonov test, Millov test, stres test u pokretu, Cozenov test. U dijagnostici možemo koristiti i radiološke metode : rendgen (RTG), ultrasonografija (UZV), magnetsku rezonancu (MR).

Cozenov test

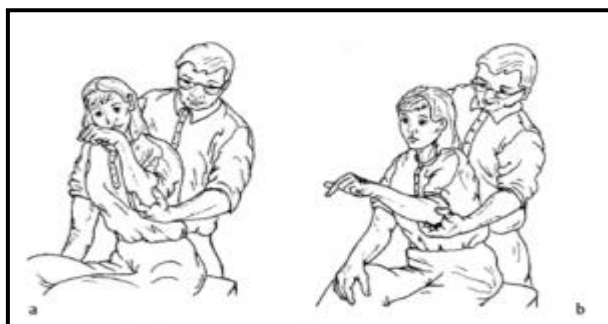Ispitanik sjedi (Slika 14.). Terapeut imobilizira ispitanikovu ruku svojom rukom dok svoju drugu ruku polaže na dorzum ispitanikove šake. Ispitanik tada treba pokušati izvesti pokret dorzalne fleksije šake protiv terapeutovog otpora. Test se može izvesti i na način da terapeut gura ispitanikovu šaku u palmarnu fleksiju, ispitanik pruža otpor i pokušava zadržati šaku ekstenziranu. Test je pozitivan ukoliko se javi bol na području lateralnog epikondila ili u ekstenzorima šake.



Slika 14. Cozenov test ¹⁷

Stres test prilikom pokreta

Ispitanik sjedi (Slika 15.). Terapeut palpira lateralni epikondil dok ispitanik flektira i pronira podlakticu i zatim izvodi ekstenziju podlaktice. Pokret ponavlja nekoliko puta. Pronacija i fleksija šake uzrokuje veliki stres na mišiće podlaktice koji polaze sa lateralnog epikondila. Ukoliko se javi bol na području lateralnog epikondila i/ili podlaktičnoj muskulaturi, test je pozitivan. Međutim, treba biti oprezan kod izvođenja ovog testa i dijagnosticiranja lateralnog epikondilitisa jer se bol u mišićima može javiti i zbog kompresije n. medianusa.



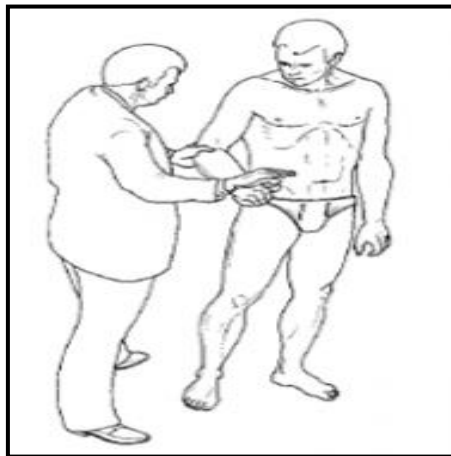Slika 15. Stres test prilikom pokreta ¹⁸

¹⁷ Backup K. M.D. Clinical tests for musculoskeletal system, Thieme 2004

¹⁸ Isto

Milov test

Ispitanik stoji (Slika 16.). Ruka je flektirana u laktu, podlaktica je u laganoj pronaciji dok je šaka u laganoj dorzalnoj fleksiji. Terapeut jednom rukom prima ispitanika za lakat dok drugu ruku položi na lateralni i distalni kraj podlaktice oko radiokarpalnog zgloba. Podlakticu može i primiti na istom mjestu. Ispitaniku zatim kažemo da izvede supinaciju podlaktice dok mu terapeut pruža otpor. Test je pozitivan ukoliko se javi bol na području lateralnog epikondila ili u ekstenzorima šake.

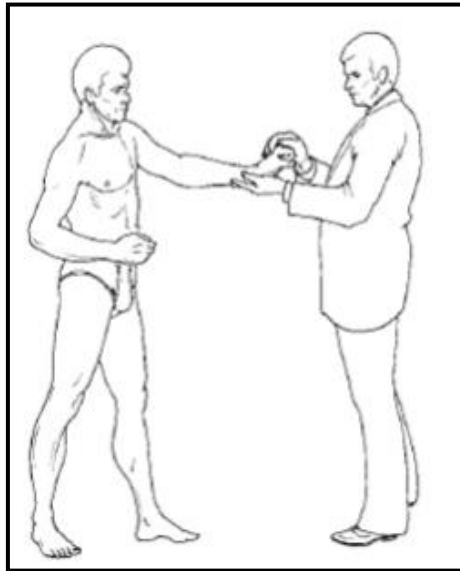


Slika 16. Milov test¹⁹

Thomsonov test

Ispitaniku kažemo da stisne šaku i ekstendira podlakticu dok je šaka u laganoj dorzalnoj fleksiji (Slika 17.). Terapeut jednom rukom imobilizira radiokarpalni zglob dok drugom rukom obuhvati šaku. Ispitaniku zatim kažemo da pokuša napraviti jaču dorzalnu fleksiju uz terapeutov otpor ili da pokuša zadržati šaku u istom stupnju dorzalne flekije dok terapeut vrši pritisak u smjeru palmarne fleksije. Test je pozitivan ukoliko se javi bol na području lateralnog epikondila ili u ekstenzorima šake.

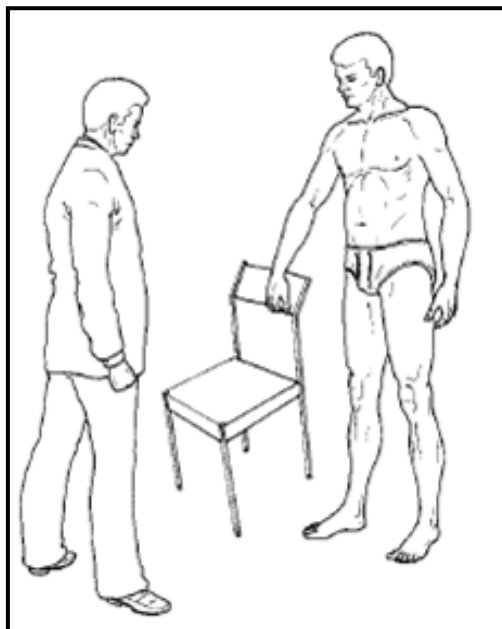
¹⁹ Backup K. M.D. Clinical tests for musculoskeletal system, Thieme 2004



Slika 17. Thomsonov test²⁰

Test stolicom

Ispitaniku kažemo da podigne stolicu jednom rukom (Slika 18.). Ruka treba biti u ekstenziji, a podlaktica u pronaciji. Test je pozitivan ukoliko se javi ili poveća bol u predjelu lateralnog epikondila.



Slika 18. Test stolicom²¹

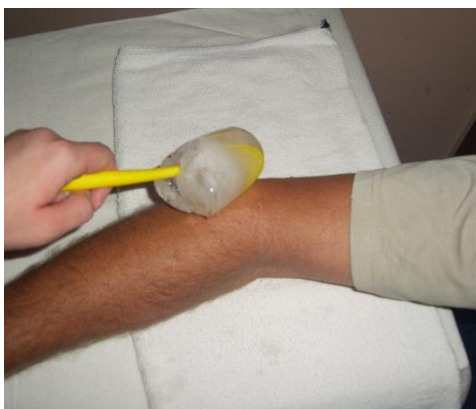²⁰ Buckup K. M.D. Clinical tests for musculoskeletal system, Thieme 2004

3.2.4 Liječenje

3.2.4.1 NEOPERATIVNO LIJEČENJE

Neoperativno liječenje temelji se na fizioterapijskim metodama i sastoji se od tri faze. Pristup se zasniva na ublažavanju boli i kontroli degenerativnih promjena (i upale ako je prisutna) miotenzijskog aparata, pospješivanju cijeljenja miotenzijskog aparata te kontroli daljne aktivnosti.

U **prvoj fazi** je najvažniji odmor od aktivnosti, upotreba nesteroidnih protuupalnih lijekova (aspirin), krioterapija 2 – 3 puta na dan (ublažava bol, smanjuje edem, upalu i poboljšava cirkulaciju). Ukoliko dođe do edema šake i/ili prstiju, potrebno je ruku elevirati.



Slika 19. Primjena krioterapije²²

U **drugoj fazi**, pristupa se vježbama istezanja (ekscentričnim vježbama). Naglasak kod vježbi istezanja treba biti na zahvaćenoj skupini mišića (ekstenzori šake kod lateralnog epikondila). Vježbe istezanja ekstenzornih mišić izvode se tako da bolesnik potpuno ekstendira lakat i palmarno flektira šaku, a prstima druge ruke povećava palmarnu fleksiju. Istezanje treba provoditi do granice boli sa zadržavanjem u toj poziciji 15-20 sekundi i ponoviti 10 puta u 2 serije, 4 – 5 puta na dan. Zatim treba napraviti izotoničke vježbe (barem jednom dnevno) za mišiće podlaktice kako bi ih

²¹ Isto

²² Jukić, 2014.

osnažili i spriječili ponavljanje ozljede. Izotoničke vježbe se izvode tako da bolesnik postavi podlakticu u položaj pune pronacije na stol tako da mu šaka visi preko ruba.

U tom položaju izvodi ekstenziju i fleksiju šake. U početku se kretnje izvode sporo. Kad ove kretnje ostanu bezbolne postepeno se povećava brzina izvođenja i vanjski otpor. Otpor se postiže malim utezima od 0.5 do 5 kg ili uz pomoć ruke fizioterapeuta. Vježbe se izvode u 3 serije sa 15 ponavljanja u svakoj seriji. U ovoj fazi se također moraju provoditi i izometrične vježbe. Npr. elastičnu traku postaviti oko prstiju i palca koji su skupljeni zajedno u obliku tornja i bolesnik izvodi ekstenziju prstiju i palca protiv otpora. Ova vježba se izvodi 3 puta na dan po 50 puta u seriji, uz postepeno povećanje otpora trake. Druga vježba izgleda ovako: ruka se abducira do 90 °, dok lakat mora biti u punoj ekstentrnziji, a u šaku se stavi guma za stiskanje i bolesnik naizmjenice povećava i smanjuje stisak šake. Bolesnik počinje izvoditi ovu vježbu u trećem tjednu ove faze (tri puta na dan po 50 ponavljanja). Nakon vježbi snage, ponovno treba napraviti vježbe istezanja i staviti led. Kada svi provocirajući pokreti postanu bezbolni, bolesnik se vraća svojim dnevnim aktivnostima, ali mu je i dalje zabranjen težak fizički rad i sportska aktivnost. Preporučava se da pacijent u svim svojim aktivnostima nosi i neelastičnu podlaktičnu povjesku širine 4 – 5 cm. Ona se postavlja ispod glavice radiusa, a stegne se toliko snažno da bolesnik ne može postići kontrakciju kako bi se rasteretilo proksimalno hvatište tetiva na epikondilu. Također je korisna i elektroterapija koja pomaže cijeljenju mioentenzijskog aparata i uklanjaju bol. Druga faza traje 6-8 tjedana. Ako nastupi pogoršanje, reagiramo smanjenjem intenziteta vježbi, ali ako bol perzistira vraćamo se na prvu fazu.



Slika 20. Neelastična povjeska za lakat²³

²³ www.ortosar.ba

U **trećoj fazi** bolesnik se postepeno vraća svojim aktivnostima, ali i dalje mora provoditi vježbe istezanja i jačanja zahvaćene muskulature, a u svim težim aktivnostima nositi neelastičnu povjesku. Najvažnije je postepeno povećanje opterećenja, jer su u suprotnom recidivi česti.

Elektroterapija u liječenju sindroma lateralnog epikondilitisa

U elektroterapijskom liječenju lateralnog epikondilitisa koristimo:

Galvanizaciju – metoda gdje se koristi galvanska struja (0, 3 mA po cm³). Kod lateralnog epikondilitisa katoda se stavlja na bolno mjesto gdje je gustoća struje najveća. Galvanizacija ima hiperemijski i analgetski učinak. Koristimo je nakon prolaska akutne upalne faze.

Iontoforeza – unošenje lijeka pomoću galvanske struje. Postiže se hiperemija, analgezija te samo djelovanje lijeka na patološki proces u području lateralnog epikondila.

Dijadinamske struje (DD) – djeluju analgetski, smanjuju oteklinu i upalu, povećanje lokalne cirkulacije, ubrzano zacjeljivanje tkiva.

Interferentne struje (IFS) – odgovaraju djelovanju dijadinamskih struja i transkutane električne živčane stimulacije (TENS). Kod prijeloma ili oštećenja kosti potiče stvaranje kalusa.

Terapijski ultrazvuk – djeluje na tkivo kao mikromasaža koja povećava elastičnost i sposobnost regeneracije. Temperaturu tkiva se podiže, a samim time i cirkulacija postaje bolja.

Toplinska terapija:

Kratkovalna diatermija – koristi magnetno polje. Aplikira se u kondenzatorskom polju. Koristi odgovarajuće krute i savitljive elektrode. Aktivna se elektroda stavlja na bolni dio (epikondil), a druga na suprotnu stranu.

Svjetlosna terapija:

Laseroterapija – koristi svjetlosne valove vrlo visoke frekvencije. Djeluje na tkivo tako da smanjuje upalu i bol te poboljšava metabolizam u području djelovanja. Tijekom tretmana potrebno je zaštititi oči zbog mogućnosti da nastanu opekline na rožnici i bjeloočnici.



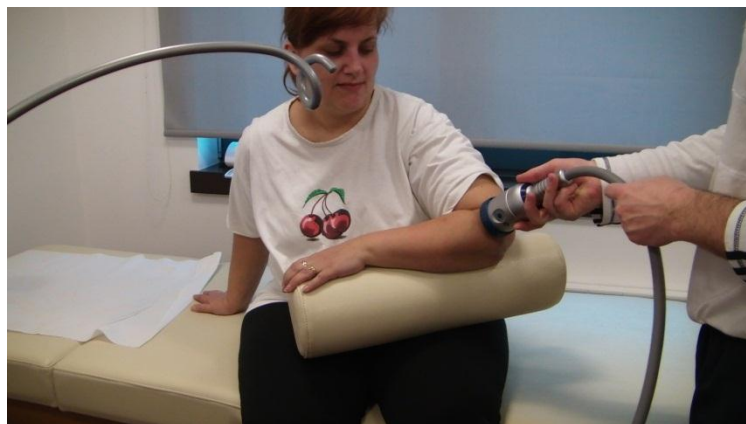Slika 21. Laseroterapija²⁴

Magnetoterapija – primjenjuje se kod većine oboljenja sustava za kretanje. Niskofrekventni magnetski valovi djeluju na organizam tako da ubrzava cirkulaciju i metabolizam te cijeljenje.

Terapija udarnim valom - uključuje akustično fokusirani val koji prenosi veliku količinu energije na bolno mjesto. Poboljšava proces cijeljenja mekih tkiva, uklanja bol i poboljšava pokretljivost.

Kinetek – je uređaj za pasivno razgibavanje zgloba sa mogućnošću ograničenja opsega.

²⁴ www.scipion.hr



Slika 22. Terapija udarnim valom²⁵

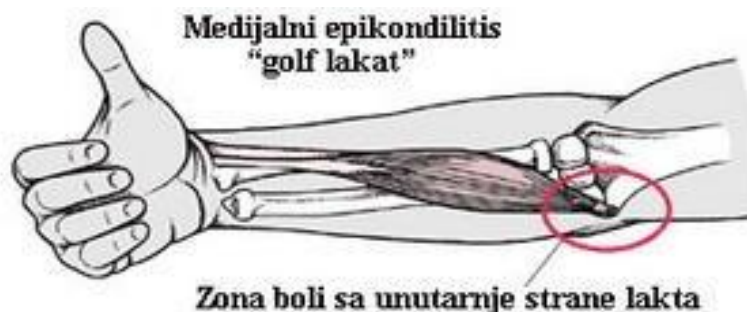3.2.4.2 OPERATIVNO LIJEČENJE

Kirurško liječenje se koristi ako konzervativno liječenje ne dovede do poboljšanja stanja i nestanka simptoma upale nakon 6 do 12 mjeseci terapije. Većina kirurških postupaka za teniski lakat uključuju uklanjanje oštećenih dijelova mišića i ponovno spajanje zdravog dijela mišića natrag na kosti. Uspješnost kirurškog zahvata će ovisiti o nizu čimbenika. To uključuje opseg ozljede, opće zdravlje pacijenta te njegove osobne potrebe. Artroskopske operacije su danas metoda izbora za pristup operativnom liječenju. Koristi se zbog toga jer je vizualizacija inraartikularnih struktura puno bolja (od klasičnog otvaranja), ostavlja manji ožiljak i rehabilitacija puno brže napreduje. Kod klasičnog pristupa operaciji koriste se instrumenti za sićušne i male incizije. Nakon tjedan dana skidaju se šavovi i imobilizacijska sredstva te se može započeti postupak rehabilitacije. Kao i kod bilo koje operacije, postoje rizici s operacijom teniskog lakta. Najčešće komplikacije koje treba razmotriti uključuju infekciju, neurovaskularna oštećenja, produljenje rehabilitacije, gubitak tonusa mišića, gubitak fleksibilnosti u pokretima. Operativni zahvati kod teniskog lakta su uspješni u 80% do 90% bolesnika.

²⁵ www.reha.hr

3.3 MEDIJALNI EPICONDYLITIS HUMERI (Golferski lakat)

Riječ je o upalom zahvaćenom proksimalnom hvatištu tetiva mišića koji pregibaju podlakticu (fleksora podlaktice) i okreću dlan prema dolje (pronatora podlaktice). Naziv je posljedica činjenice kako se ovakve promjene događaju igračima golfa zbog tipičnih ponavljanih pokreta koje izvode prilikom igre. No nisu samo oni podložni tim ozljedama nego i druge osobe sa raznim zanimanjima. Oštećenje je isto kao i kod teniskog lakta uz razliku što su kod medijalnog epikondilitisa zahvaćeni fleksori i pronatori podlaktice, a kod lateralnog epikondilitisa ekstenzori i supinatori podlaktice. Stoga nam je etiologija, dijagnostika, klinička slika i liječenje isto.

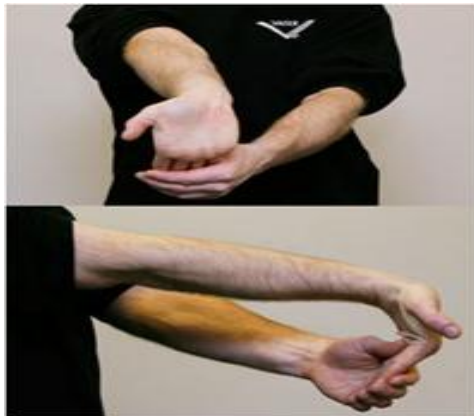

Slika 23. Medijalni epikondilitis (golferski lakat)²⁶

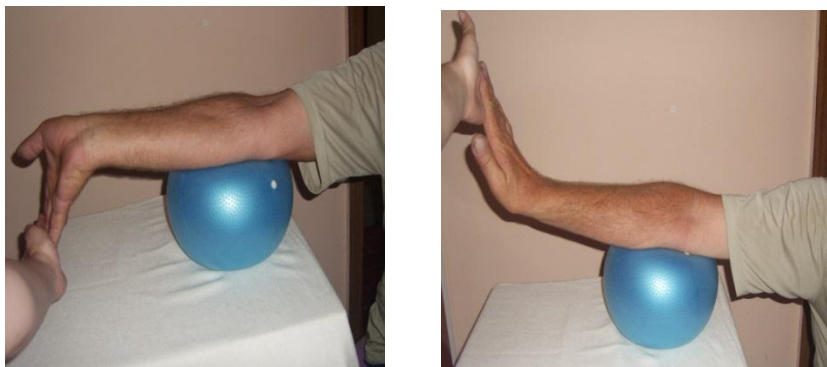
²⁶ www.teretanavijesti.com

3.4 Kineziterapija epikondilitisa lakta

1. Vježba - vježba istezanja (eng. stretching) ekstenzornih mišića izvodi se tako da bolesnik izvede pokret antefleksije od 90 stupnjeva, zatim potpuno ekstendira lakat i palmarno flektira šaku, a pritiskom druge ruke poveća palmarnu fleksiju šake i to do pojave boli. U toj točki maksimalnog bezbolnog istezanja bolesnik mora zadržati položaj 15-30 sekundi. Ovu vježbu treba izvoditi 4-5 puta dnevno, u 2 serije po 10 ponavljanja, ali uvijek samo do pojave boli.



Slika 24. Istezanje podlaktičnih mišića²⁷

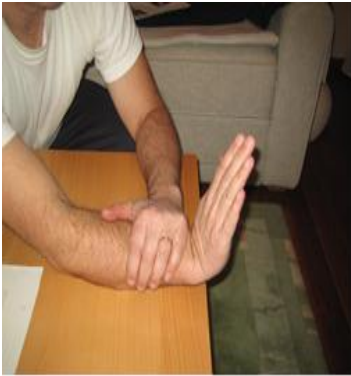

Slika 25. i Slika 26. Istezanje podlaktice uz pomoć lopte i ruke fizioterapeuta²⁸


²⁷ www.scipion.hr

²⁸ Jukić, 2014.

Vježba 2. Ova dinamička (izotonička) vježba se izvodi na način da bolesnik postavi podlakticu u položaj pronacije na stol, tako da mu šaka visi preko ruba stola i u tom položaju izvodi ekstenziju i fleksiju šake. U početku se ove kretnje trebaju izvoditi sporo te se postepeno ubrzavaju.

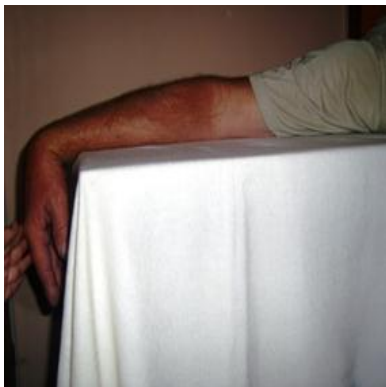

Slika 27. Ekstenzija šake²⁹

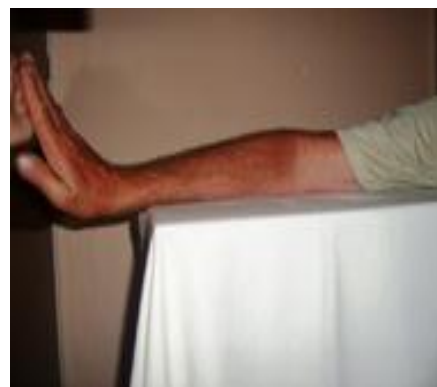

Slika 28. Fleksija šake³⁰

Vježba 3. Kada prethodne vježbe prestanu biti bolne, bolesnik postepeno povećava brzinu izvođenja te počinje vježbe sa korištenjem vanjskog otpora (izometričke vježbe). Otpor se postiže malim utezima ili pružanjem otpora fizioterapeuta u smjeru suprotnom od pokreta koji bolesnik izvodi.



Slika 29. Ekstenzija šake protiv otpora³¹



Slika 30. Fleksija šake protiv otpora³²

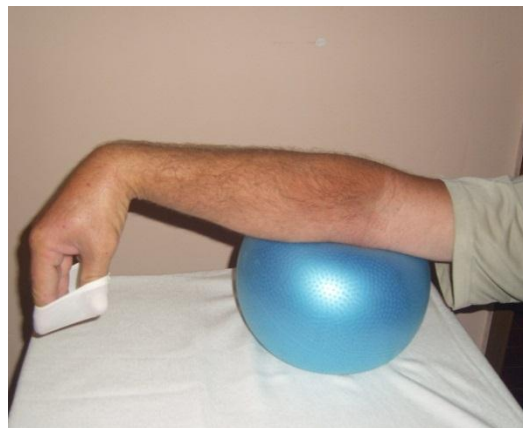
²⁹ Asanović, 2011.

³⁰ Isto

³¹ Jukić, 2014.

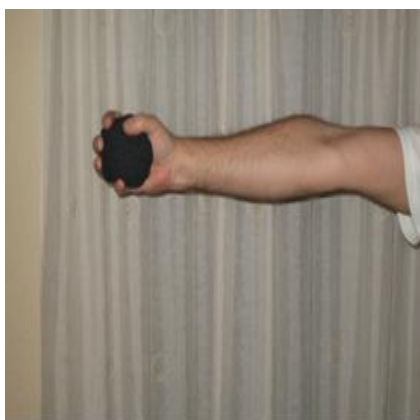³² Isto

Vježba 4. Elastična guma se postavi oko prstiju i palca, koji su sakupljeni u obliku tornja. Bolesnik izvodi ispružanje prstiju protiv otpora koji pruža elastična guma. Izvoditi vježbu 3 puta dnevno po 50 ponavljanja. Izometrička vježba.

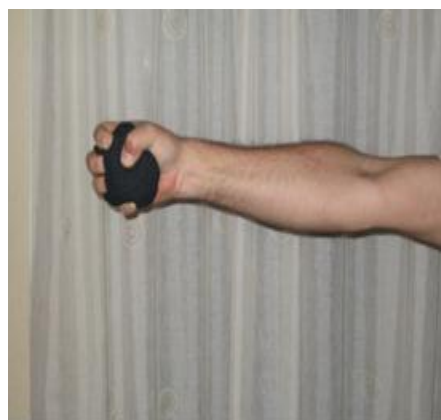

Slika 31. i Slika 32. Ekstenzija prstiju protiv otpora³³

Vježba 5. Nadlaktica se abducira po 90 stupnjeva, lakat je u ekstenziji. U šaku se stavi loptica, bolesnik naizmjenice povećava i smanjuje stisak šake. Izvoditi vježbu 3 puta dnevno po 50 ponavljanja. Izometrička vježba.



Slika 33. Smanjen stisak šake³⁴



Slika 34. Pojačan stisak šake³⁵

³³ Jukić, 2014

³⁴ Asanović, 2011.

Vježba 6. Jačanje ekstenzora podlaktice uz pomoć elastične trake. Bolesnik oko ruke koja nije bolesna namota dio trake i flektira je iza leđa. Bolesnom rukom koja je flektirana iznad glave uzima drugi kraj trake te iz fleksije ide u ekstenziju. Izotonička vježba.

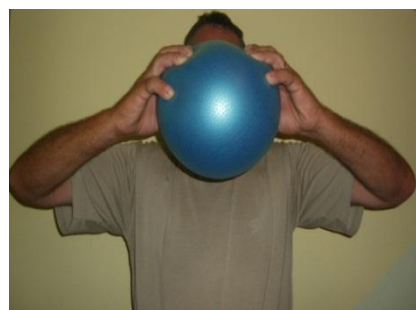

Slika 35. Ekstenzija podlaktice uz pomoć elastične trake³⁶

Vježba 7. Bolesnik stoji u uspravnom položaju. Obje ruke flektira u laktu prema naprijed i podiže do visine ramena (fleksija i antefleksija do 90 °). U obje ruke uzima loptu koju pritiska dlanovima, a stiska i širi loptu prstima. Ovom vježbom jačamo ekstenzore podlaktice i fleksore prstiju i palca. Vježba se također može izvoditi 3 puta dnevno po 20 ponavljanja. Izotonička vježba.



Slika 36. Pritiskanje lopte dlanovima³⁷



Slika 37. Pritiskanje i širenje lopte prstima³⁸

³⁵ Isto

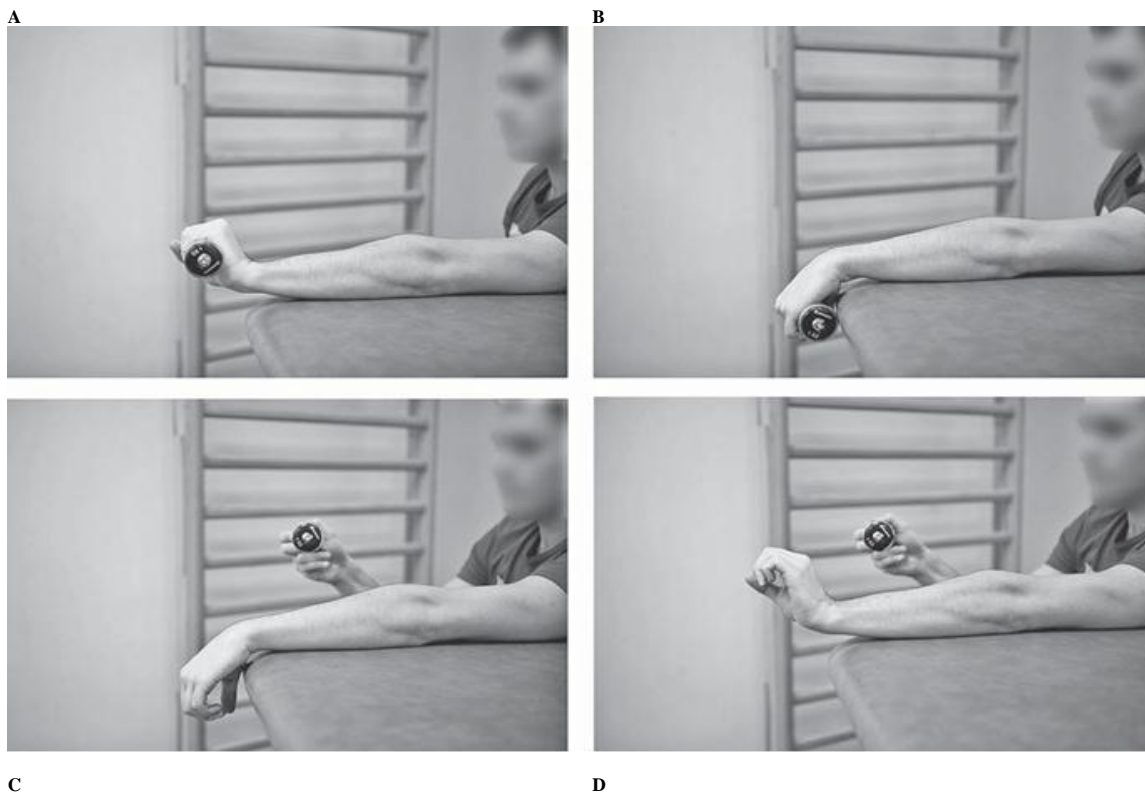
³⁶ Jukić, 2014.

³⁷ Isto

³⁸ Isto

Ekscentrične vježbe (vježbe produljivanja mišića tijekom njegove kontrakcije – polazište i hvatište se udaljavaju) koriste se kao najučinkovitiji način neoperativnog liječenja sindroma prenaprezanja. Cilj : - opiranje opterećenju

- kontrola pokreta



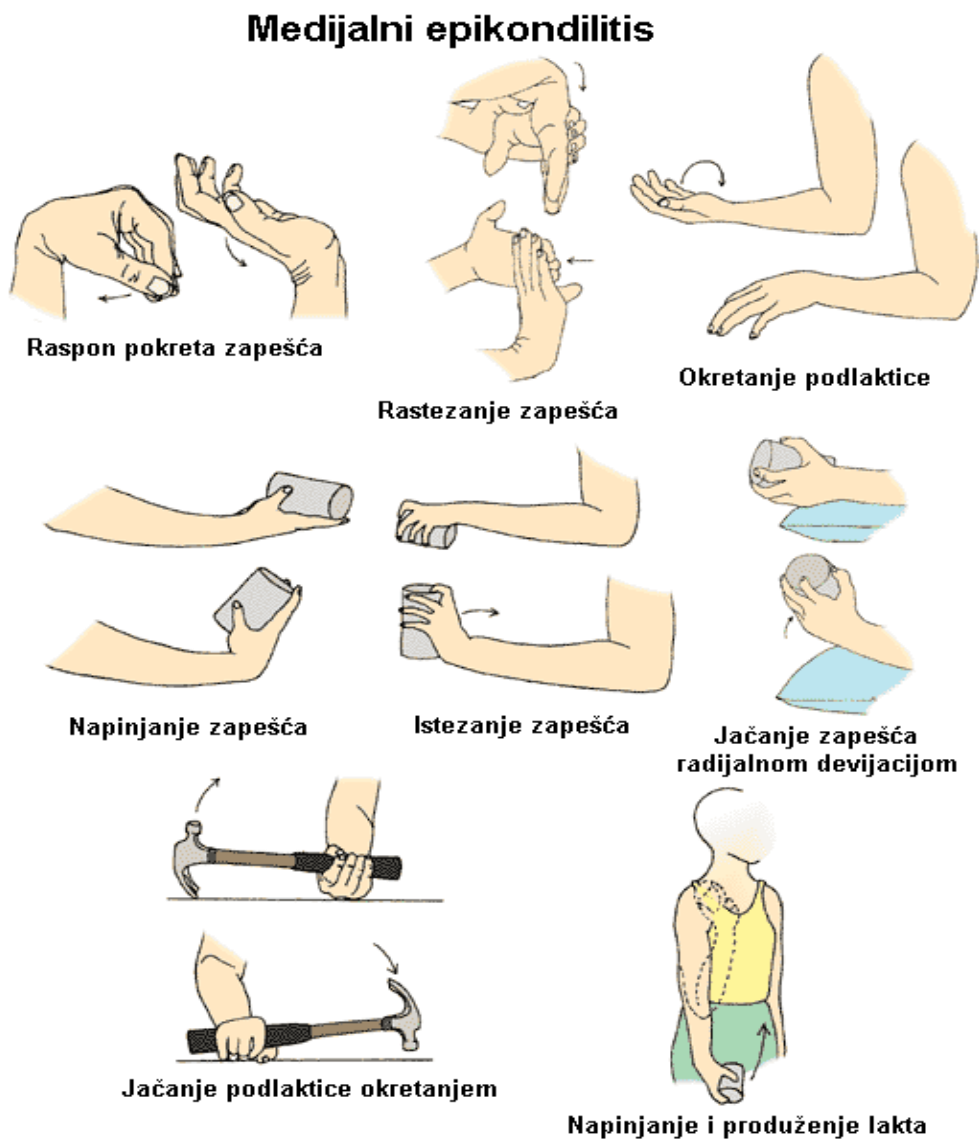
Slika 38. Ekscentrične vježbe kod lateralnog epikondilitisa³⁹ A) Osoba sjedi pokraj stola sa rukom potpuno ispruženom u laktu oslonjenom na podlogu. Ruka je u položaju pune pronacije, a ručni zglob u položaju maksimalne ekstenzije, sa utegom čvrsto stisnutim u šaci B) Iz tog se položaja ručni zglob savija prema dolje, tj. čini se plantarna fleksija šake. To je spuštanje ekscentrična faza vježbe te je bitno da se izvode polako, tj. da traje najmanje 4 – 5 sekundi. c) U trenutku kad se dosegne najveća moguća palmarna fleksija šake, osoba drugom, slobodnom rukom prihvati uteg te ga izvuče iz šake ruke s kojom izvodi ekscentričnu vježbu. D) Nakon što se u ruci više ne nalazi uteg, osoba ekstendira ručni zglob te se on na taj način vraća u početni položaj. Ovaj dio ekscentrične vježbe nije potrebno izvoditi polako.

³⁹ D. Dimnjaković i sur. Ekscentrične vježbe u sindromu prenaprezanja; Liječnički Vjesnik 2012 ; godište 134

Tablica 4. Program izvođenja ekscentričnih vježbi u liječenju epikondilitisa lakta⁴⁰

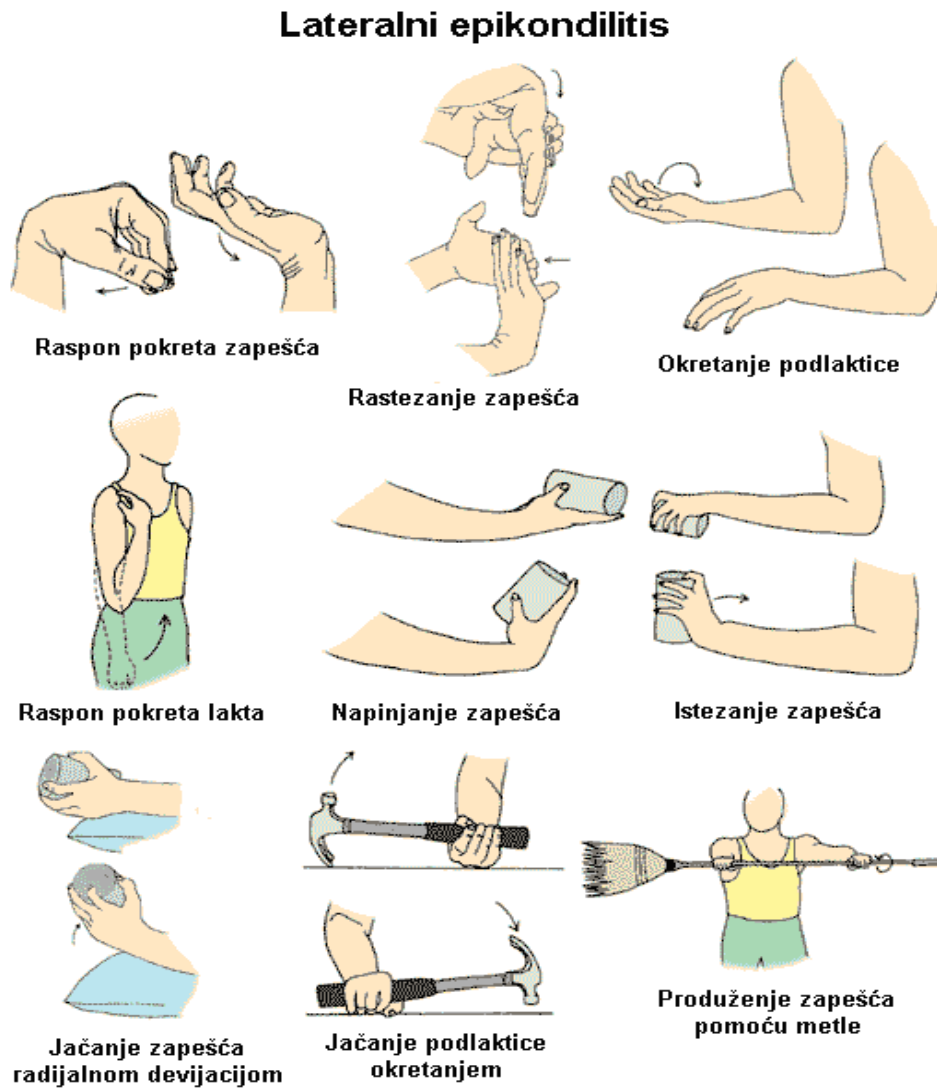
Tjedan	Intezitet	Bolnost u laktu tijekom opterećujuće aktivnosti	Težina utega
1 i 2	3 serije po 10 ponavljanja na dan		0.5 kg
3 i 4	3 serije po 10 ponavljanja na dan	Nema Prisutna Veća nego prije	Dodati još 0.5 kg Ostati pri 0.5 kg Ostati pri 0.5 kg
5 i 6	3 serije po 10 ponavljanja na dan	Nema Prisutna Veća nego prije	Dodati još 0.5 kg Ne mijenjati težinu utega Maknuti 0.5 kg
7 i 8	3 serije po 10 ponavljanja na dan	Nema Prisutna Veća nego prije	Dodati još 0.5 kg Ne mijenjati težinu utega Maknuti 0.5 kg
9 i 10	3 serije po 10 ponavljanja na dan	Nema Prisutna Veća nego prije	Dodati još 0.5 kg Ne mijenjati težinu utega Maknuti 0.5 kg
11 i 12	3 serije po 10 ponavljanja na dan	Nema Prisutna Veća nego prije	Dodati još 0.5 kg Ne mijenjati težinu utega Maknuti 0.5 kg

⁴⁰ D. Dimnjaković i sur. Ekscentrične vježbe u sindromimu prenaprezanja; Liječnički Vjesnik 2012 ; godište 134



Slika 39. Sažetak vježbi za epicondylitis medialis humeri (golferski lakat)⁴¹

⁴¹ www.fer.hr



Slika 40. Sažetak vježbi za epicondylitis lateralis humeri ⁴²

⁴² www.fer.hr

3.5 Prevencija i edukacija

Nijedna neoperativna ili kirurška metoda za bilo koju lokalizaciju sindroma prenaprezanja (u ovom slučaju epikondilitisa lakta) ne daje stopostotne rezultate i zato je od velike važnosti prevencija. Više od polovice ozljeda može se izbjeći pravilnim doziranjem opterećenja kako bi se spriječio umor i zamorenost mišića.

Vježbe istezanja i ekscentrične vježbe imaju vodeće mjesto u prevenciji kao i u liječenju. Prilikom izvođenja nekog pokreta voljnom kontrakcijom mišića, vlakna se skraćuju. Kada se pokret izvede, prestaje kontrakcija, mišić se opušta i on je neko vrijeme u fazi djelomične kontrakcije. Kako bi se ubrzalo opuštanje mišića i vraćanje na normalnu dužinu, mišići se moraju istezati. Istezanje je korisno jer vraća mišićna vlakna na dužinu na kojoj su bili prije kontrakcije i time zadržava mišić elastičnim, razvija fleksibilnost i koordinaciju. Istezanje je najbolje provoditi ujutro kada se započinje dan i prije i poslije treninga. Postoji nekoliko tehnika istezanja. U ovom radu spomenuto je statičko istezanje, tehnika koja se najčešće koristi jer za nju nije potreban partner. Obilježja statičke tehnike jesu da se mišić stavi u maksimalnu poziciju i ondje zadrži produženo vrijeme (najčešće do 30 sekundi). Također, bitno je napomenuti da se nikad ne smije trzati, nego amplitudu postepeno povećavati do granice "ugodne" boli.

Jačanje mišića podlaktice je također jako bitno da bi se bolje stabilizirala podlaktica u trenutku kontakta, npr. teniski reket i loptica. Načini na koje jačamo mišiće podlaktice mogu biti vježbe stiskanja, kojima stišćemo tenisku lopticu ili razne gumene lopte i predmete predviđene za to, zatim sklekovi ili druge vježbe snage kojima uz mišiće podlaktice jačamo ciljano i druge mišićne skupine.

Dakle, bolesnika moramo educirati da prije samog izvođenja aktivnosti, bilo sportske ili profesionalne, mora :

- zagrijati prije izvođenja aktivnosti
- vježbe istezanja provoditi prije i nakon aktivnosti
- steći naviku prekidanja ponavljajućih pokreta
- prilagoditi uvjete rada i sportske aktivnosti (ispravan trenažni proces)
- poznavati unutrašnje i vanjske čimbenike rizika

4 ZAKLJUČAK

Sindromi prenaprezanja česta su pojava, a epikondilitisi lakta su jedni od najčešćih sindroma prenaprezanja s kojima se susrećemo. Nastaju mikrotraumatskim oštećenjima tetivnih hvatišta. Same tetive nisu jedine koje mogu biti zahvaćene oštećenjem. Tu su još kost, hrskavica i burze. Važan dio je njihova što ranija dijagnoza i prepoznavanje, u ranoj pojavi simptoma gdje bol još nije prisutna. Što smo ranije krenuli sa rehabilitacijom brži nam je oporavak. Rehabilitaciju smo podijelili u faze gdje u početku imamo odmor od aktivnosti i krioterapiju, a kasnije dolazimo do vježbi istezanja, ekscentričnih, izotoničkih, izometričkih vježbi. Najvažniji naglasak predajemo ekscentričkim vježbama gdje dolazi do udaljavanja polazišta i hvatišta sa kontrakcijom mišića. Njihov cilj je kontrola pokreta i opiranje opterećenju. Prevencija i edukacija su također jedni od najbitnijih stavki rehabilitacije jer s njima sprečavamo recidive tj. ponovni nastanak epikondilitisa lakta.

5 SAŽETAK

U današnje vrijeme sindromi prenaprežanja učesta su pojava. Nastaju polako prenaprežući određena tkiva sustava za kretanje i izazivajući mikrotraume. Najčešće je to mjesto spoja između kosti i tetive, ali može doći i do oštećenja hrskavice i burze.

Pojava simptoma u području epikondilitisa lakta jedan je od najčešćih sindroma prenaprežanja. Lateralni (teniski) i medijalni (golferski) epikondilitis nastaje više kod nekih profesionalnih zanimanja, npr. građevinskih radnika, automehaničara, vilionista, daktilografa itd., nego u sportskim aktivnostima. Dijagnoza se postavlja uzimanjem anamneze, kliničkim pregledom (klinički testovi) te uz pomoć radioloških metoda.

Rehabilitacija epikondilitisa lakta je zahtjevan proces koji mora biti individualno prilagođen svakom pacijentu. Temelji se na konzervativnom, a u rijetkim slučajevima kiruškom liječenju. Tijekom samog procesa liječenja treba biti ostvarena dobra suradnja između liječnika, pacijenta, trenera ili poslodavca i fizioterapeuta. U rehabilitaciji najznačajniju ulogu ima kineziterapija (korištenje vježbi istezanja i jačanja podlaktice) i fizikalne metode, a jako je bitna i edukacija pacijenata o prevenciji i koristi vježbi u sprječavanju recidiva.

6 SUMMARY

Nowadays, oversteering syndromes are frequent appearance. They occur slowly, oversteering certain tissues of the locomotor system and causing microtraumas. Usually, it is place where bones and tendons are connected, but it is possible to occur cartilage damage, too.

Onset of symptoms in the field of ulnar epicondylitis is one of the most common overuse injuries. Lateral (tennis) and medial (golf) epicondylitis is more common in some professional occupations than in sports activities, for example, construction workers, mechanics, violin players, typists etc. The diagnosis is made by taking a medical history, clinical examination (clinical tests) and with the help of radiological methods.

Rehabilitation of the ulnar epicondylitis is demanding process and it have to be individually adjusted to each patient. It is based on a conservative and, in rare cases, surgical treatment. During the treatment process there should be good cooperation between doctor, patient, coach or employer and physiotherapist. The most important role in the rehabilitation has kinesis therapy (use of exercises for stretching and strengthening the forearm) and physical methods, and what is more important, patient education about prevention and importance of exercise in preventing recurrence.

7 LITERATURA

1. Buckup, K.: M.D. Clinical tests for musculoskeletal system, Thieme , 2004
2. D. Dimnjaković i sur. Ekscentrične vježbe u sindromu prenaprezanja; Liječnički Vjesnik 2012 ; godište 134
3. I. Borić, R. Ivelj, M. Leko, I. Bojanić, G. Roić: Radiološka dijagnostika sindroma prenaprezanja u djece i adolescenata, Paediatr Croat, 2007
4. Jajić, I., Jajić, Z. i suradnici: Fizikalna i rehabilitacijska medicina: osnove i liječenje, Medicinska naklada, Zagreb, 2008
5. Keros, P. i Pećina, M.,: Funkcionalna anatomija lokomotornog sustava, Naklada Ljevak, Zagreb, 2006.
6. Kosinac, Z.: Kineziterapija sustava za kretanje, Gopal d.o.o. Zagreb, 2008.
7. Krmpotić – Nemanić, J., Marušić, A.: Anatomija čovjeka: 2. korigirano izdanje, Medicinska naklada, Zagreb, 2007
8. Pećina, M. i suradnici: Športska medicina, Sveučilište u Zagrebu, Medicinski fakultet, Medicinska naklada, Zagreb, 2004.
9. Pećina M.: Sindromi prenaprezanja sustava za kretanje, Globus, 1992.
10. <http://web.zpr.fer.hr/ergonomija/2005/dilber/epikondilitis.htm>
11. <http://www.vasezdravlje.com/izdanje/clanak/704/>
12. <http://www.plivazdravlje.hr/aktualno/clanak/18834/Teniski-lakat-lat-lateralni-epikondilitis.html>
13. http://en.wikipedia.org/wiki/Tennis_elbow
14. www.drcomfort.com
15. orthoinfo.aaos.org

8 ŽIVOTOPIS

Osobni podaci :

Ime i prezime: Ante Jukić

Datum rođenja: 18. lipnja 1992., Sinj, Republika Hrvatska

Adresa: Otočkih mučenika 20, Otok dalmatinski, 21238

Telefon : 021/ 834-483

E – mail: blazeofglory001@gmail.com

Državljanstvo: hrvatsko

Obrazovanje:

1999. – 2007. Osnovna škola Kamešnica, Otok

2007 – 2011. Zdravstvena škola Split, Medicinski tehničar

2011. upisao: preddiplomski studij fizioterapije pri Odjelu zdravstvenih studija;
Sveučilište u Splitu

Dodatna znanja:

Strani jezik: Engleski jezik

Rad na računalu: da

Vozačka dozvola: B kategorija

Trenutno zanimanje : student fizioterapije