

# Uloga primalje u intrapartalnom nadzoru i rizik poroda djeteta s omotanom pupkovinom oko vrata

---

Jelavić, Daria

Undergraduate thesis / Završni rad

2023

Degree Grantor / Ustanova koja je dodijelila akademski / stručni stupanj: **University of Split / Sveučilište u Splitu**

Permanent link / Trajna poveznica: <https://um.nsk.hr/um:nbn:hr:176:275791>

Rights / Prava: [In copyright](#) / [Zaštićeno autorskim pravom.](#)

Download date / Datum preuzimanja: **2024-12-23**



Sveučilišni odjel zdravstvenih studija  
SVEUČILIŠTE U SPLITU

Repository / Repozitorij:

[Repository of the University Department for Health Studies, University of Split](#)



UNIVERSITY OF SPLIT



DIGITALNI AKADEMSKI ARHIVI I REPOZITORIJI

SVEUČILIŠTE U SPLITU  
Podružnica  
SVEUČILIŠNI ODJEL ZDRAVSTVENIH STUDIJA  
PRIJEDIPLOMSKI SVEUČILIŠNI STUDIJ  
PRIMALJSTVO

**Daria Jelavić**

**ULOGA PRIMALJE U INTRAPARTALNOM NADZORU I  
RIZIK PORODA DJETETA S OMOTANOM PUPKOVINOM  
OKO VRATA**

**Završni rad**

Split, 2023.

SVEUČILIŠTE U SPLITU  
Podružnica  
SVEUČILIŠNI ODJEL ZDRAVSTVENIH STUDIJA  
PRIJEDIPLOMSKI SVEUČILIŠNI STUDIJ  
PRIMALJSTVO

**Daria Jelavić**

**ULOGA PRIMALJE U INTRAPARTALNOM NADZORU I  
RIZIK PORODA DJETETA S OMOTANOM PUPKOVINOM  
OKO VRATA**

**THE ROLE OF THE MIDWIFE IN INTRAPARTUM  
MONITORING AND THE RISK OF CHILDBIRTH WITH A  
NUCHAL CORD**

**Završni rad / Bachelor's Thesis**

Mentor:  
**doc. dr. sc. Nađa Aračić, dr. med.**

Split, 2023.

Zahvaljujem se mentorici doc. dr. sc. Nađi Aračić za neizmjernu pomoć i strpljenje tijekom izrade mog završnog rada.

Hvala svima koji su mi pomogli pri izradi završnog rada, a posebno hvala mojoj obitelji za neprestanu podršku i pomoć tijekom cijelog školovanja.

## TEMELJNA DOKUMENTACIJSKA KARTICA

ZAVRŠNI RAD

Sveučilište u Splitu  
Sveučilišni odjel zdravstvenih studija  
Preddiplomski sveučilišni studij primaljstvo

**Znanstveno područje:** biomedicina i zdravstvo  
**Znanstveno polje:** kliničke medicinske znanosti

**Mentor:** doc. dr. sc. Nađa Aračić, dr. med.

### ULOGA PRIMALJE U INTRAPARTALNOM NADZORU I RIZIK PORODA DJETETA S OMOTANOM PUPKOVINOM OKO VRATA

Daria Jelavić, 211166

#### SAŽETAK:

Cilj ovog rada bio je istražiti utječe li omotana pupkovina oko vrata u porodu na učestalost rađanja hipoksične djece, ocijenjeno *Apgar score* – om te povećava li učestalost rađanja carskim rezom. Provedeno je retrospektivno istraživanje u Klinici za ženske bolesti i porode KBC – a Split u razdoblju od 1. srpnja 2022. do 1. listopada 2022. godine. Tijekom navedenog razdoblja ukupno je bilo 1075 poroda. Studijsku grupu činili su porodi s omotanom pupkovinom oko vrata kojih je bilo 168, dok je ostatak od 907 poroda predstavljao kontrolnu skupinu. Rezultati rada obuhvaćali su: broj poroda, rodnost, termin poroda, način poroda, težinu novorođenčadi, *Apgar score*, pH pupkovine, duljinu pupkovine te broj omotaja pupkovine oko vrata fetusa. Istraživanjem je dokazano kako omotana pupkovina oko vrata ne utječe na nepovoljne ishode trudnoće, kao ni na nižu vrijednost *Apgar score* – a. Također je potvrđena hipoteza iz dostupne literature koja govori o tome kako omotana pupkovina oko vrata nije indikacija za porod carskim rezom.

**Ključne riječi:** pupkovina; porod; *Apgar score*; carski rez

**Rad sadrži:** 30 stranica, 13 slika, 17 literaturnih referenci

**Jezik izvornika:** hrvatski

## BASIC DOCUMENTATION CARD

BACHELOR THESIS

**University of Split**  
**University Department for Health Studies**  
**Bachelor of Midwifery**

**Scientific area:** biomedicine and health care  
**Scientific field:** clinical medical sciences

**Supervisor:** doc. dr. sc. Nađa Aračić, dr. med.

### **THE ROLE OF THE MIDWIFE IN INTRAPARTUM MONITORING AND THE RISK OF CHILDBIRTH WITH A NUCHAL CORD**

Daria Jelavić, 211166

#### **SUMMARY**

The aim of this study was to investigate whether a nuchal cord during childbirth affects the incidence of hypoxic infants, as assessed by Apgar score, and whether it increases the rate of cesarean section deliveries. A retrospective study was conducted at the Department of Obstetrics and Gynecology, Clinical Hospital Center Split, from July 1, 2022, to October 1, 2022. During this period, a total of 1,075 deliveries were included. The study group consisted of deliveries with a nuchal cord, totaling 168 cases, while the remaining 907 deliveries formed the control group. The study's results included the number of deliveries, birth rate, gestational age, mode of delivery, newborn weight, Apgar scores, umbilical cord pH, cord length, and the number of cord wraps around the fetus's neck. The study demonstrated that a nuchal cord does not have an impact on adverse pregnancy outcomes or lower Apgar scores. Additionally, the hypothesis from available literature was confirmed, indicating that a nuchal cord is not an indication for cesarean section.

**Keywords:** umbilical cord; delivery; Apgar score; caesarean section

**Thesis contains:** 30 pages, 13 pictures, 17 references

**Original in:** Croatia

## SADRŽAJ

<b>SAŽETAK:</b> .....	<b>I</b>
<b>SUMMARY</b> .....	<b>II</b>
<b>1. UVOD</b> .....	<b>1</b>
1.1. PUPKOVINA I NJENA FUNKCIJA .....	1
1.2. EMBRIOLOGIJA PUPKOVINE .....	1
1.3. ANATOMIJA I HISTOLOGIJA PUPKOVINE .....	3
1.4. ABNORMALNOSTI PUPKOVINE .....	4
1.4.1. Kratka pupkovina .....	4
1.4.2. Duga pupkovina .....	4
1.4.3. Pravi čvor pupkovine.....	5
1.4.4. Lažni čvor pupkovine .....	5
1.4.5. Velemantozna i marginalna insercija pupkovine.....	5
1.4.6. Pupkovina s jednom pupčanom arterijom .....	6
1.4.7. Četverožilna pupkovina.....	6
1.5. OMOTANA PUPKOVINA OKO VRATA.....	6
1.5.1. Etiologija omotane pupkovine.....	7
1.5.2. Dijagnostika omotane pupkovine u porodu.....	8
1.5.3. Opasnosti omotane pupkovine .....	8
1.5.4. Vođenje poroda s omotanom pupkovinom.....	9
<b>2. CILJ RADA</b> .....	<b>12</b>
2.1. HIPOTEZE .....	12
<b>3. IZVORI PODATAKA I METODE</b> .....	<b>13</b>
3.1. ISPITANICI.....	13
3.2. METODE.....	13
3.3. STATISTIČKA ANALIZA .....	13
<b>4. REZULTATI</b> .....	<b>14</b>
<b>5. RASPRAVA</b> .....	<b>23</b>

5.1. ULOGA PRIMALJE U INTRAPARTALNOM NADZORU .....	25
<b>6. ZAKLJUČAK.....</b>	<b>27</b>
<b>7. LITERATURA .....</b>	<b>28</b>
<b>8. ŽIVOTOPIS.....</b>	<b>30</b>



# **1. UVOD**

## **1.1. PUPKOVINA I NJENA FUNKCIJA**

Pupkovina ili pupčana vrpca je struktura koja povezuje embrij ili fetus u maternici sa posteljicom, te se zbog toga smatra fizičkom i emocionalnom vezom između majke i djeteta (1). Glavna funkcija pupkovine je prijenos krvi između embrija i posteljice. Prijenos krvi odvija se preko dvije pupčane arterije i jedne vene. Bez ove veze s posteljicom, fetus ne bi mogao primiti kisik i druge hranjive tvari, niti filtrirati ugljikov dioksid, ureu i ostale otpadne tvari (2). Pupčane arterije nose deoksigeniranu fetalnu krv prema posteljici, dok pupčana vena nosi novooksigeneranu krv bogatu hranjivim tvarima natrag u fetus (3).

## **1.2. EMBRIOLOGIJA PUPKOVINE**

Prvi tjedan razvoja oplodnog jajašca predstavlja razdoblje od ovulacije do implantacije. Oplodnjom jajne stanice nastaje zigota sa diploidnim brojem kromosoma (4). Brazdanjem nastaju stanice koje se nazivaju blastomere. Nakon završetka zasebnih dioba blastomere ne rastu, nego se dijele stvarajući nakupinu stanice koja se zove morula. Morula ulazi iz jajovoda u šupljinu maternice, a između stanica morule nakupljanjem tekućine nastaje šupljina blastocela te morula postaje blastocista (4). Prije implantacije blastocista diferencira u dva sloja; vanjski sloj stanica blastociste je trofoblast, a unutarnji embrioblast (4).

U drugom tjednu embrionalnog razvoja dolazi do intenzivne proliferacije trofoblasta i početka placentacije (4). Za vrijeme implantacije, koja se događa šest do sedam dana nakon oplodnje, dolazi do proliferacije i diferencijacije trofoblasta. Trofoblast se diferencira u dva različita sloja: vanjski multinuklearni sinciotrofoblast i unutarnji citotrofoblast. Trofoblast vrlo intenzivno buja u implantaciji i nakon nje, dok embrioblast zaostaje u rastu i diferencijaciji (4).

U trećem tjednu nakon oplodnje embrioblast se također diferencira u dva sloja: epiblast i hipoblast koji postaju dvoslojni zametni štitić odijeljen od trofoblasta šupljinom koja će postati amnionska tekućina (4). Na vanjskoj površini trofoblasta razvijaju se izdanci sinciotrofoblasta, primarne korionske resice (4).

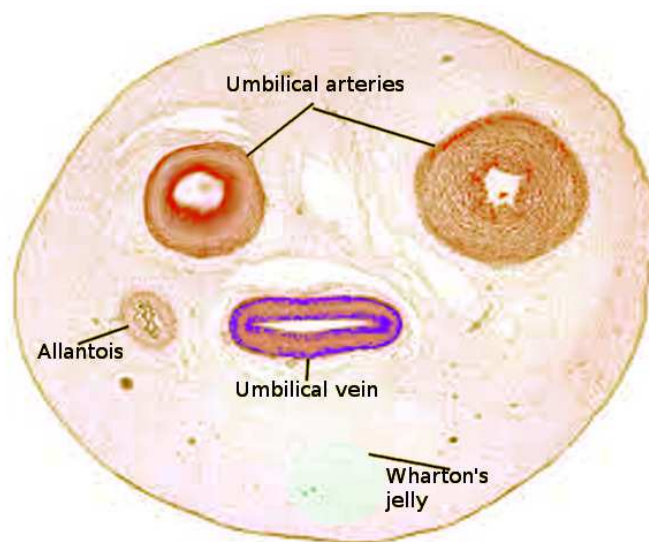
Svoj konačni morfološki oblik posteljica dobiva od četvrtog do osmog tjedna. U primarne korionske resice urastaju stanice citotrofoblasta i mazenim tvoreći sekundarne korionske resice (4). Nakon diferencijacije resica u krvne žile one postaju sposobne za fetomateralsku izmjenu tvari i plinova.

Do četvrtog mjeseca fetalnog razvoja u endometriju se istodobno s rastom fetalne posteljice, diferenciraju tri decidualne ovojnice i formira intervilozni prostor (4). Iseljavanjem stanica iz resica oko blastociste u decidui i miometriju nastaju nove stanice citotrofoblasta koje su ključne za razvoj uteroplacentarnog krvotoka (4).

Formiranje same pupkotine odvija se kroz tri faze. U prvoj razvojnoj fazi dolazi do formiranja primitivnog prstena (1). U drugoj fazi primitivni pupčani prsten obuhvaća žumanjčani kanal sa pripadajućim krvnim žilama i embrionalni držak koji sadrži alantoid (1). Alantoid je šuplji slijepi izdanak trbušne stijenke stražnjeg crijeva. Tijekom tog razdoblja pupčane krvne žile čine dvije arterije i dvije vene (5). Pupčane arterije su ogranci unutarnje ilijačne arterije, a vene nastaju spajanjem venula koje dreniraju izvanembrionalni alantoid. Do kraja šestog tjedna gestacije obliterirati će desna pupčana vena, što rezultira ostajanjem lijeve pupčane vene (5). U trećoj fazi počinje se formirati konačna pupkovina. Tijekom sedmog tjedna, pupčana vrpca se izdužuje, a njene temeljne strukture prolaze kroz primarne promjene. Između desetog i dvanaestog tjedna, ekstraembrionalni mezoderm razvija bogatu izvanstaničnu matricu za zaštitu vrpce koja se naziva Whartonova sluz (1). S vremenom obliteriraju žumanjčani kanal i alantoid, pa u konačnici u pupkovini preostaje samo snop od tri krvne žile: dvije arterije i jedna vena, okružene Whartonovom sluzi (1).

### 1.3. ANATOMIJA I HISTOLOGIJA PUPKOVINE

Potpuno razvijena pupkovina normalno sadrži dvije pupčane arterije, jednu pupčanu venu te ostatak alantoisa, sve to uklopljeno u Whartonovu sluz i okruženo jednim slojem amniona (5). Duljina pupkovine uglavnom varira između 50 i 60 centimetara s promjerom oko 1 centimetar. Pupčane arterije prepoznatljive su po manjem lumenu i debljim stijenkama, dok pupčana vena ima tanju stijenku i veći lumen od arterija (6).



**Slika 1.** Presjek pupkovine

**Izvor:** <https://www.ncbi.nlm.nih.gov/books/NBK549869/>

Histološki gledano u pupkovini dominira Whartonova sluz. Whartonova sluz je vezivno tkivo smješteno unutar pupkovine koje se uglavnom sastoji od hijaluronske kiseline i kondroitin sulfata (7). Glavna uloga Whartonove sluzi je oduprijeti se torzijskim i kompresijskim naprezanjima pupčanih žila tijekom fetalnog razvoja kako ne bi došlo do savijanja vrpce (7).

## **1.4. ABNORMALNOSTI PUPKOVINE**

Različite vrste abnormalnosti mogu biti potencijalno opasne i predstavljati ozbiljnu prijetnju zdravlju fetusa. Stoga je od velike kliničke važnosti rano otkrivanje potencijalnih malformacija kako bi se mogla pružiti ispravna skrb (1). Nepravilnosti pupkovine, nažalost, najčešće se i najlakše detektiraju prilikom pregleda posteljice u trećem porodnom dobu (8).

Uobičajena duljina pupkovine iznosi između 50 i 100 centimetara. Pretpostavlja se kako duljina pupkovine ovisi o rastezanju fetusa u maternici. Naime, pupkovina će biti duža ako su pokreti fetusa učestaliji i ako fetus ima više prostora u maternici (8). Većina abnormalnosti pupkovine javlja se upravo zbog duljine pupkovine.

### **1.4.1. Kratka pupkovina**

Kratkom pupkovinom se smatra pupkovina koja je kraća od 50 centimetara. Ona upućuje na moguće malformacije ploda i hipoplaziju fetalnih pluća. Kratka pupkovina može dovesti do abrupcije posteljice ili rupture pupkovine što dovodi do prekida fetalne cirkulacije nakon kojih obično nastupa fetalna smrt (1, 8).

### **1.4.2. Duga pupkovina**

Ako je pupkovina duža od 65 do 70 centimetara, klinički se smatra dugom pupkovinom (1). Dugu pupkovinu češće prati ispadanje ispred predležeće česti fetusa, tzv. prolaps pupkovine i veća je mogućnost uklještenja konvoluta pupkovine između ploda i porodnog puta (8). Oba zbivanja su opasna u porodu jer mogu dovesti do smanjene oksigenacije fetusa, a u ekstremnim, neprepoznatim situacijama i do potpunog prekida krvotoka između fetusa i majke. Također, ako je pupkovina preduga fetus se može zaplesti u pupkovinu (1).

### **1.4.3. Pravi čvor pupkovine**

Jednostruke ili dvostruke prave čvorove pupkovine nalazimo u 1% svih pupkovina, a uglavnom se javljaju kod dugih pupkovina (8). Najčešće je razvoj pravih čvorova pupkovine povezan s prisutnošću prekomjerne amnionske tekućine i povećanom pokretljivošću fetusa u maternici (1). Fetalna patnja nastaje nakon zatezanja pravog čvora pupkovine, ali ipak rijetko dolazi do tromboze (8).

### **1.4.4. Lažni čvor pupkovine**

Lažni čvor pupkovine ne predstavlja nikakvu prijetnju fetusu i majci. Lažni čvor nastaje presavijanjem krvnih žila pupkovine na nekim mjestima što dovodi do zadebljanja (8).

### **1.4.5. Velemantozna i marginalna insercija pupkovine**

Insercija pupkovine u posteljici obično je u njenom centralnom dijelu. Ekscentrična insercija pupkovine uglavnom nastaje zbog abnormalnosti placentacije koja je uzrokovana neobičnim mjestom implantacije ploda ili mehaničkim faktorima u maternici (8). U 1-2% posteljica može se pronaći velamentozna insercija. Velamentoznom insercijom naziva se pupkovina koja je inserirana na plodovim ovojmima, a slobodne krvne žile vežu pupkovinu i plodove ovoje sa samom posteljicom (8). Ovakva insercija češća je u malformacije ploda, medicinski potpomognute oplodnje, blizanačke trudnoće ili trudnoće tijekom koje je ostavljen intrauterini uložak (1, 8). Marginalna insercija pupkovine česta je pojava, a problemi sa krvnim žilama koje ju spajaju sa posteljicom isti su kao i kod velamentozne insercije (8).

#### **1.4.6. Pupkovina s jednom pupčanom arterijom**

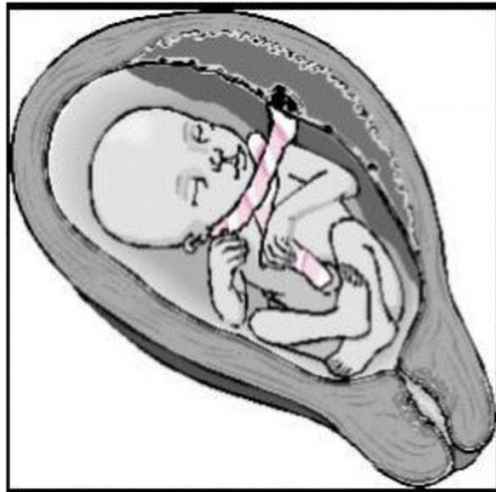
Etiologija postojanja samo jedne pupčane arterije je u sekundarnoj atrofiji ili atreziji arterije (8). U većini slučajeva druga arterija se može pronaći na nekim određenim mjestima na pupkovini, ali u vrlo kratkim segmentima. Primarni nedostatak jedne pupčane arterije značajno je povezan s anomalijama razvoja ploda (8).

#### **1.4.7. Četverožilna pupkovina**

Do sedmog tjedna gestacije, desna pupčana vena obično obliterira što rezultira normalnom anatomijom pupkovine od dvije pupčane arterije i jedne pupčane vene (1). U suprotnom, nastaje perzistentna desna pupčana vena (PRUV) koja u potpunosti može preuzeti funkciju lijeve ili će biti bez bitne funkcije (1). Postojanost dviju pupčanih vena i dviju pupčanih arterija unutar pupkovine povezana je s višestrukim kardiovaskularnim i gastrointestinalnim anomalijama. Ovo stanje također može dovesti do teratogenih posljedica fetusa i oštetiti njegovo cjelokupno fizičko zdravlje (1).

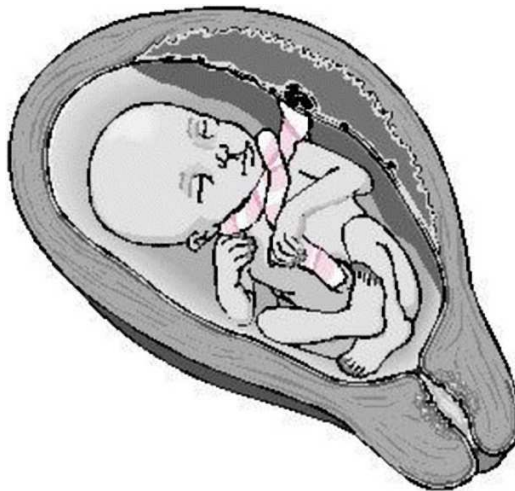### **1.5. OMOTANA PUPKOVINA OKO VRATA**

Omotana pupkovina oko vrata najčešće je patološko stanje koje nastaje kada se pupkovina omota oko vrata fetusa za 360 stupnjeva (9). Pupkovina može biti jednostruko ili višestruko omotana, te labavo ili čvrsto omotana oko vrata. Naime, postoje dvije vrste omotane pupkovine. Tip A predstavlja pupkovinu koja je omotana oko vrata, ali se također može i lako odmotati, dok tip B predstavlja omotanu pupkovinu koja se ne može odmotati i uzrokuje pravi čvor pupkovine (9).



**Slika 2.** Tip A omotane pupkovine

**Izvor:** <https://radiopaedia.org/cases/nuchal-cord-types>



**Slika 3.** Tip B omotane pupkovine

**Izvor:** <https://radiopaedia.org/cases/nuchal-cord-types>

### **1.5.1. Etiologija omotane pupkovine**

Glavni uzrok omotane pupkovine oko vrata su fetalni pokreti u maternici (9). Ostali medicinski razlozi koji mogu doprinijeti omotavanju su: abnormalno duga pupkovina,

nedovoljna količina Whartonove sluzi, slabo građena pupkovina, blizanačka ili višeploidna trudnoća te velika količina plodove vode, hidramnij (10).

### **1.5.2. Dijagnostika omotane pupkovine u porodu**

Prvi korak u dijagnosticiranju omotane pupkovine je kardiotokografija (CTG). Tijekom postupka bilježe se otkucaji srca fetusa kao i reakcija na vlastite pokrete. Na temelju patološkog kardiotokografskog zapisa može se posumnjati na omotanu pupkovinu budući da ona najčešće uzrokuje varijabilne deceleracije u antenatalnom nadzoru fetusa (9).

Nakon CTG – a preporuka je napraviti ultrazvučni pregled (11). Ultrazvučna dijagnostika omotane pupkovine u sivim bojama prikazuje linearni i kružni presjek pupkovine, kao i kružne zavojnice oko vrata fetusa (11).

Budući da se u praksi najčešće koristi dvodimenzionalni ultrazvuk, ako je potrebno može se koristiti i Color Doppler ultrazvuk koji je poboljšao antenatalnu detekciju pupkovine oko vrata (11). Pomoću Color Dopplera jasno se može odrediti: smjer zavijanja pupkovine, položaj fetusa, orijentacija fetalne kralježnice, mjesto insercije pupkovine te kut između korijena i hvatišta pupkovine (12).

### **1.5.3. Opasnosti omotane pupkovine**

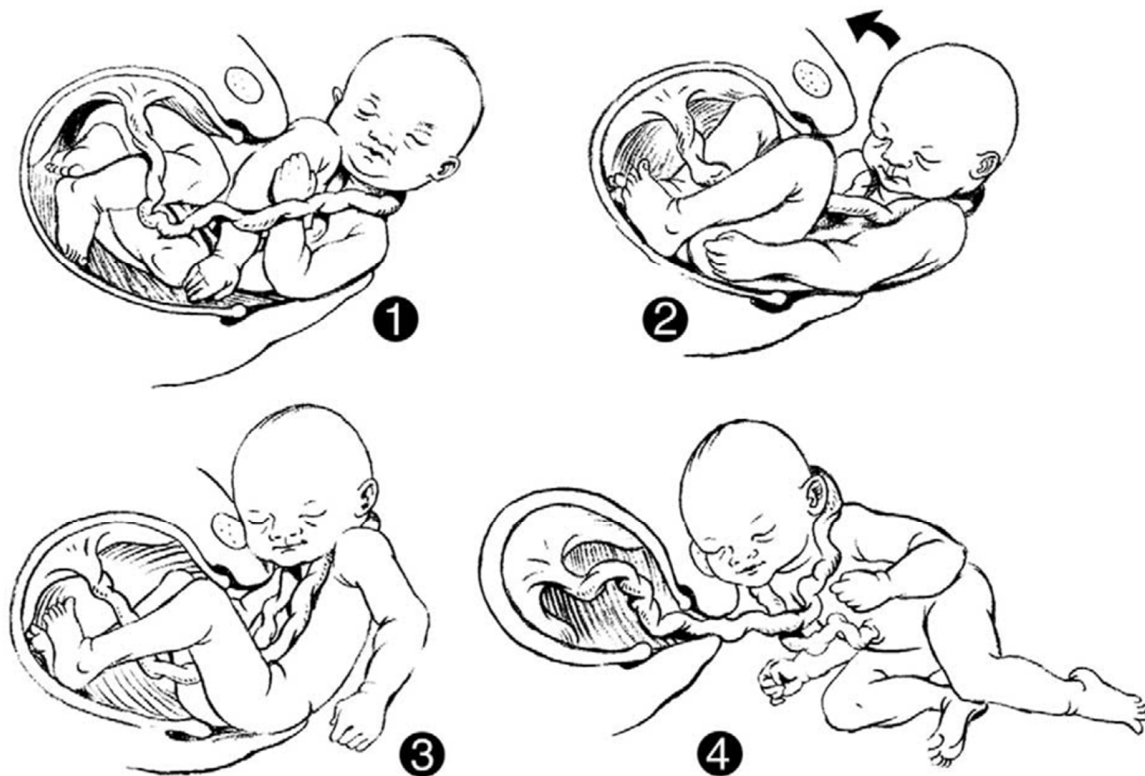
Omotavanje pupkovine oko vrata fetusa, većinom nije povezano sa perinatalnim morbiditetom i mortalitetom, ali nekoliko istraživanja pokazalo je kako omotana pupkovina oko vrata može utjecati na ishod poroda s mogućim dugoročnim posljedicama za novorođenče (9). Veća je vjerojatnost da će čvrsto omotana pupkovina oko vrata uzrokovati probleme u oksigenaciji fetusa (9). Omotana pupkovina može uzrokovati kompresiju što dovodi do opstrukcije protoka krvi u pupčanoj veni, dok se krv nastavlja ispumpavati kroz pupčanu arteriju uzrokujući hipovolemiju, hipotenziju i fetalnu hipoksiju (9). Kod



novorođenčadi koja su imala omotanu pupkovinu oko vrata mogu se javiti: tamnija boja lica, petehije, subkonjuktivalno krvarenje ili ogrebotine kože na području vrata (9).

#### **1.5.4. Vođenje poroda s omotanom pupkovinom**

Omotana pupkovina oko vrata javlja se u 20% do 30% poroda te je potrebno odgovarajuće znanje i razumijevanje fiziologije svih članova ginekološkog tima kako bi se porodilo dijete bez komplikacija. Postoje teorije kako je potrebno podvezati pupkovinu odmah nakon poroda glave, a prije poroda ramena, dok drugi tvrde kako rano podvezivanje pupkovine ne nosi nikakvu dobrobit za dijete (13). Iako većina novorođenčadi dobro podnosi ovaj način poroda, postoje dokazi kako podvezivanje pupkovine prije poroda ramena može rezultirati neonatalnim morbiditetom i mortalitetom (14). Budući da rano podvezivanje može dovesti do hipoksično – ishemijske encefalopatije, preporuča se korištenje „salto“ postupka. Ovaj postupak je minimalna intervencija koja omogućuje djetetu s omotanom pupkovinom da se rodi s netaknutom pupčanom vrpcom te tako omogućava odgođeno podvezivanje pupkovine koje ima brojne prednosti za dijete (13). Postupak „salto“ okreta djeteta uključuje držanje glave djeteta u fleksiji prema gore ili u stranu prema stidnoj kosti i bedru majke. Postupak rezultira brzom ekspulzijom djeteta na način s djetetovim stopalima prema majčinim koljenima, a glava ostaje na međici.



**Slika 4.** Vođenje poroda s omotanom pupkovinom oko vrata

Izvor: <https://onlinelibrary.wiley.com/doi/full/10.1016/j.jmwh.2005.04.023>

1. Nakon što se utvrdi postojanje omotane pupkovine oko vrata, prednja i stražnja ramena se porađaju pod nadzorom, ali bez ikakve manipulacije pupkovinom
2. Dok se porađaju ramena, glava djeteta je flektirana tako da je lice okrenuto prema majčinom bedru
3. Glava djeteta je na međici dok se tijelo porađa prema vani
4. Nakon kompletnog poroda, pupčana vrpca se odmota i nastavlja se uobičajena prva opskrba novorođenčeta (13).

Previše stegnuta pupkovina tijekom poroda obično dovodi do privremene fetalne bradikardije. Ove kratke deceleracije obično nisu štetne, no ako otkucaji fetalnog srca padaju ispod 100 otkucaja u minuti i ne vraćaju se na normalne vrijednosti unutar nekoliko minuta

potrebno je promijeniti položaj roditelje. Iako omotana pupkovina primarno nije indikacija za carski rez, ako se nastavi fetalna bradikardija potrebno je operativno dovršiti porod (15).

## 2. CILJ RADA

Glavni cilj ovog istraživanja bio je utvrditi postoji li povezanost između prisutnosti omotane pupkovine oko vrata djeteta i povećane učestalosti hipoksije djeteta, češćeg dovršavanja trudnoće operativnim putem, kao i utječe li na niži *Apgar score* novorođenčeta.

### 2.1. HIPOTEZE

**Hipoteza 1:** Omotana pupkovina oko vrata djeteta uglavnom ne predstavlja opasnost za dijete, ali može uzrokovati fetalnu hipoksiju kao i niži *Apgar score*.

**Hipoteza 2:** Omotana pupkovina oko vrata nije indikacija za carski rez.

## **3. IZVORI PODATAKA I METODE**

### **3.1. ISPITANICI**

Istraživanje je obuhvaćalo sve roditelje koje su rodile u Klinici za ženske bolesti i porode u KBC Split u razdoblju od 1. srpnja 2022. godine do 1. listopada 2022. godine, a tijekom poroda bila je prisutna omotana pupkovina oko vrata. Kao kontrolna skupina istraživanja koristile su se sve ostale roditelje koje su rodile u istom periodu, ali pupkovina nije bila omotana oko vrata djeteta.

### **3.2. METODE**

Retrospektivno istraživanje provedeno je u Klinici za ženske bolesti i porode Split. Podatci su prikupljeni iz rađaonskog protokola u vremenskom razdoblju od 1. srpnja 2022. godine do 1. listopada 2022. godine. Provedba istraživanja za potrebe završnog rada odobrena je od strane etičkog povjerenstva KBC-a Split (Klasa: 500-03/23-01/136; Ur. broj: 2181-147/01/06/LJ.Z.-23-02)

### **3.3. STATISTIČKA ANALIZA**

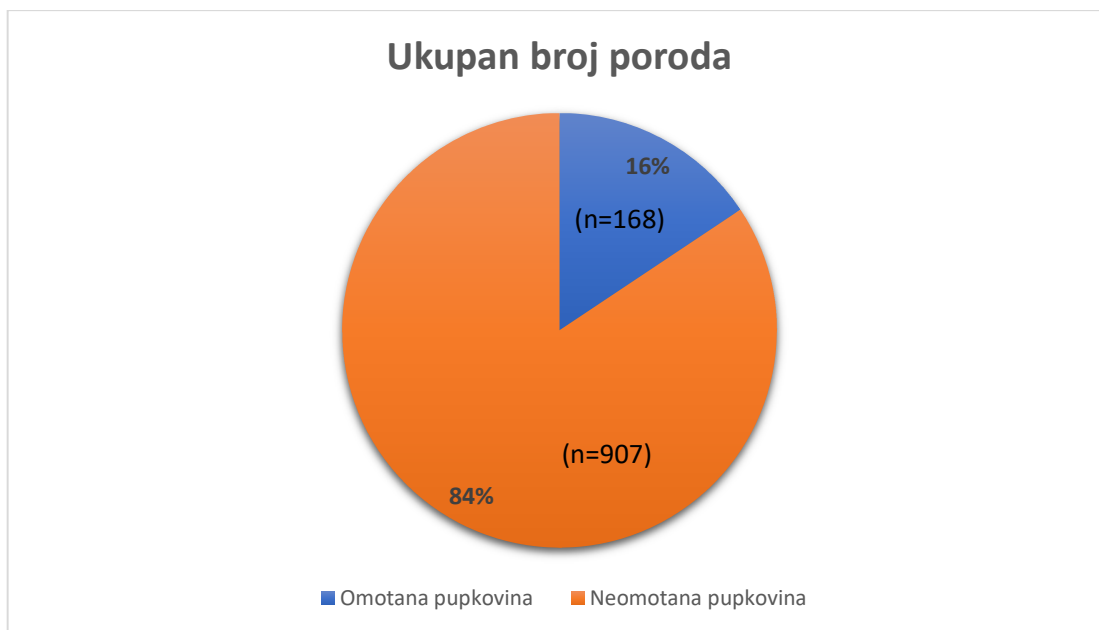
Prikupljeni podatci su unešeni u kodiranu Microsoft Excel tablicu, nakon čega su obrađeni deskriptivnom analizom.

## 4. REZULTATI

U periodu od 1. srpnja 2022. godine do 1. listopada 2022. godine u Klinici za ženske bolesti i porode KBC – a Split ukupno je rodilo 1075 trudnica.

Rezultati rada obuhvaćaju podatke: rodnost, termin poroda, način poroda, težinu novorođenčadi, *Apgar score*, pH pupkovine, duljina pupkovine te broj omotaja pupkovine oko vrata novorođenčeta. Kao kontrolna skupina istraživanja koristili su se isti podatci, ali kod roditelja čija novorođenčad nisu imala omotanu pupkovinu oko vrata.

Od ukupnog broja poroda tijekom navedenog razdoblja, 168 (16%) poroda bilo je s omotanom pupkovinom oko vrata djeteta, dok su ostalih 907 (84%) poroda bez omotane pupkovine.

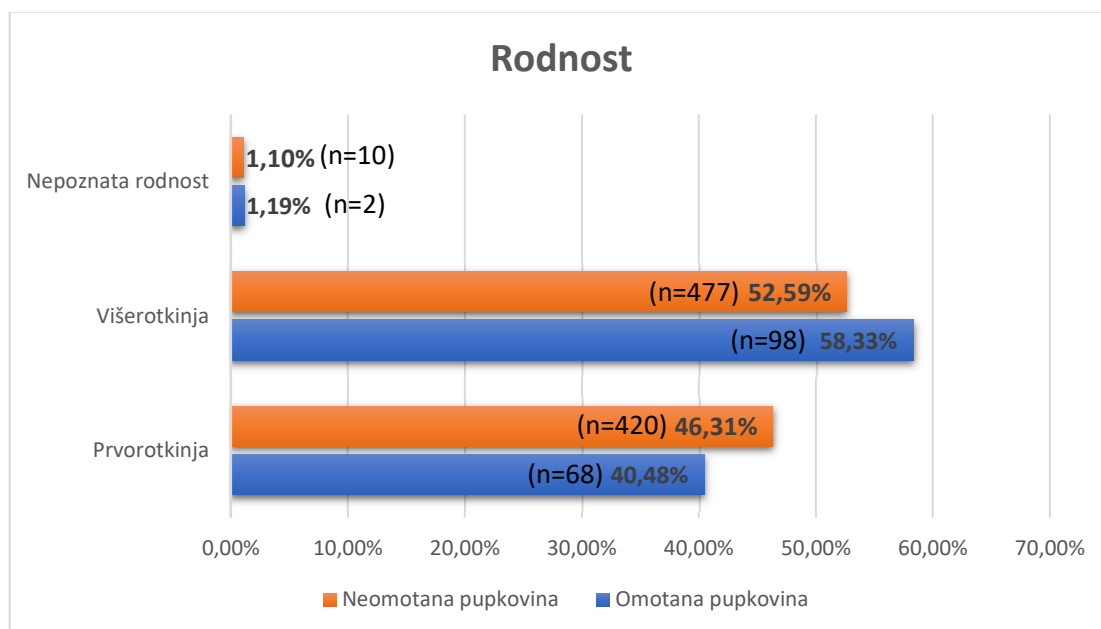


**Slika 5.** Ukupan broj poroda od 1. srpnja 2022. godine do 1. listopada 2022. godine

Daljnij prikupljanjem podataka analizirana je rodnost trudnica čija su novorođenčad rođena s omotanom pupkovinom oko vrata, te je za usporedbu analizirana i rodnost trudnica čija novorođenčad su rođena bez omotane pupkovine oko vrata. Prvu skupinu trudnica su prvorotkinje, trudnice koje prvi put rađaju. Drugu skupinu čine višerotkinje, sve one trudnice koje su rodile više od jednog puta.

Kod poroda s omotanom pupkovinom oko vrata novorođenčeta, prvorotkinja je bilo 68 (40,48%), višerotkinja 98 (58,33%), dok su 2(1,19%) trudnice bile bez podataka o rodnosti.

Kod poroda bez omotane pupkovine, prvorotkinja je bilo 420 (46,31%), višerotkinja 477 (52,59%), dok je 10 (1,1%) trudnica nepoznate rodnosti.

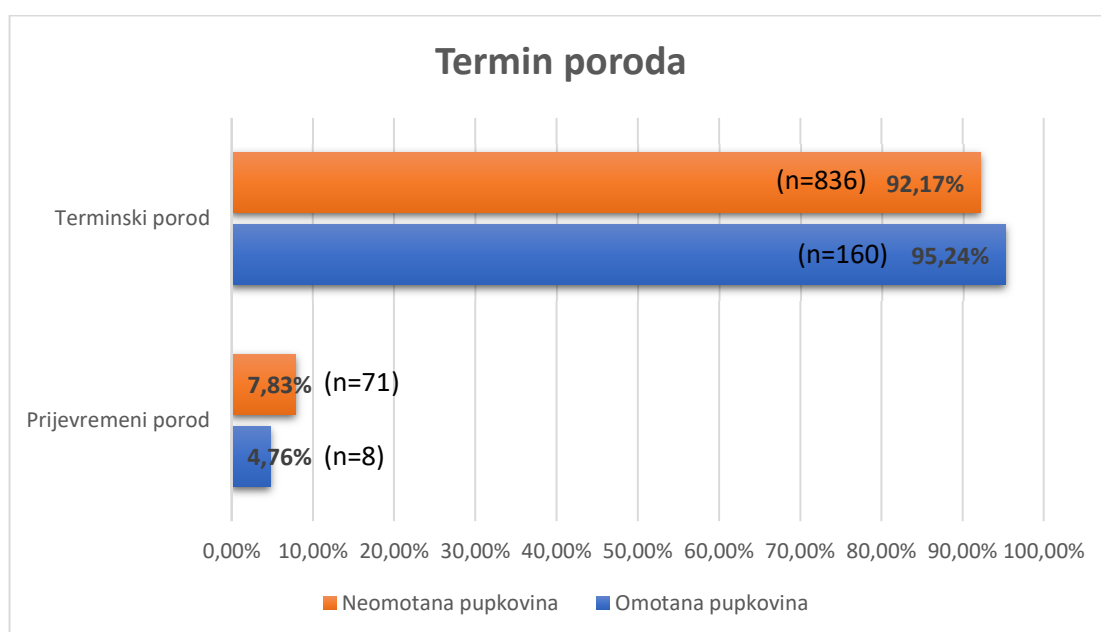


**Slika 6.** Rodnost

Nadalje, analiziran je termin poroda novorođenčeta. Prijevremeni porod podrazumijeva rađanje prije nego plod dosegne puni gestacijski vijek, odnosno prije 37. tjedna gestacije. Terminskim porodom se smatra svaki porod između 37 i 42 tjedna gestacije.

Od ukupno 168 poroda novorođenčadi s omotanom pupkovinom oko vrata, njih 160 (95,24%) su terminski porodi, dok je 8 (4,76%) poroda bilo prijevremeno.

Kod 907 poroda novorođenčadi koja nisu imala omotanu pupkovinu oko vrata, njih 836 (92,17%) su rođeni u terminu, dok je 71 (7,83%) novorođenče rođeno prije vremena.



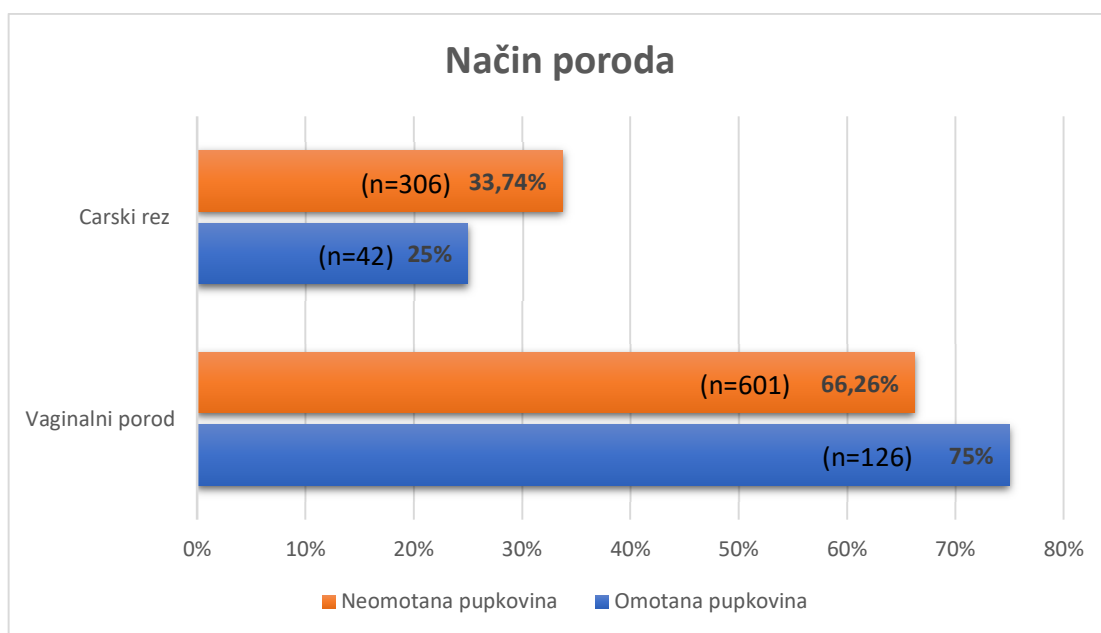
**Slika 7.** Termin poroda



Porod se može dovršiti prirodnim, vaginalnim putem ili operativno, carskim rezom.

Kod poroda s omotanom pupkovinom oko vrata novorođenčeta, njih 126 (75%) je rodilo vaginalnim putem, dok su 42 (25%) poroda dovršena operativnim putem.

Kod poroda bez omotane pupkovine oko vrata, 601 (66,26%) trudnica rodila je vaginalnim putem, a 306 (33,74%) carskim rezom.

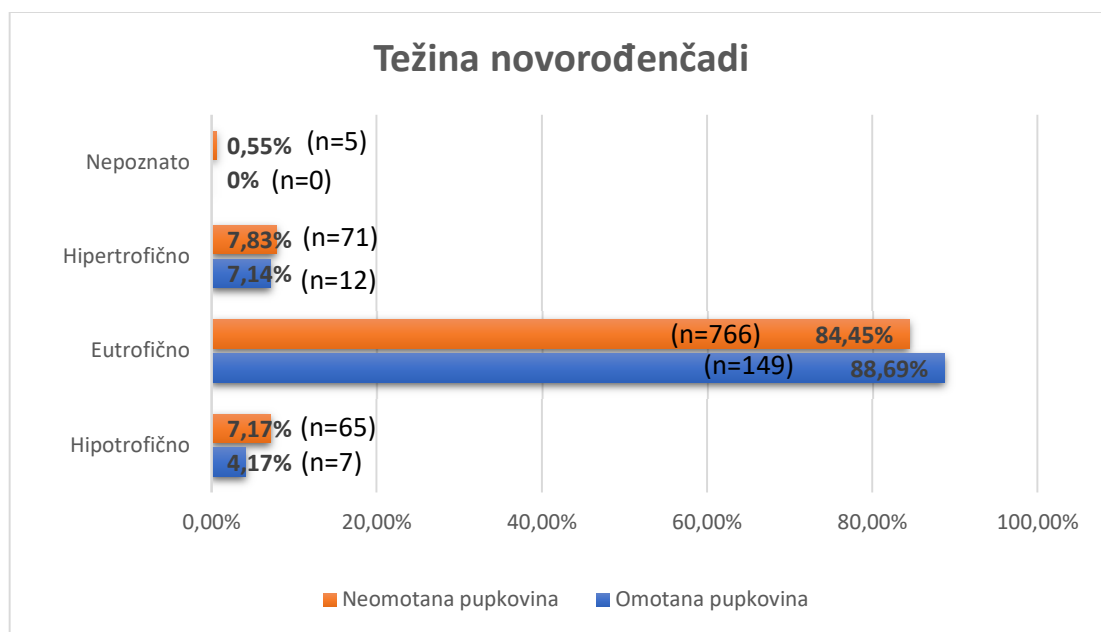


**Slika 8.** Način poroda

Težina novorođenčeta se određuje prema percentilama koje se temelje na standardnim krivuljama rasta i statističkim podacima prikupljenim iz populacije novorođenčadi. Hipotrofična novorođenčad su novorođenčad ispod normalne težine za svoju gestacijsku dob, odnosno ispod 10. percentile. Eutrofična novorođenčad su djeca unutar očekivanog rasta za svoju gestacijsku dob, odnosno između 10. i 90. percentile. Novorođenče iznad normalne težine za svoju gestacijsku dob, odnosno iznad 90. percentile, predstavlja hipertrofično novorođenče.

Od 168 novorođenčadi rođenih s omotanom pupkovinom oko vrata, hipotrofično je bilo 7 (7,14%), eutrofično 149 (88,69%), a hipertrofično 12 (7,14%) novorođenčadi.

Od 907 novorođenčadi kojima pupkovina nije bila omotana oko vrata, hipotrofično je bilo 65 (7,17%), eutrofično 766 (84,45%), a hipertrofično 71 (7,83%) novorođenče. Za 5 (0,55%) novorođenčadi nemamo podatke o težini.

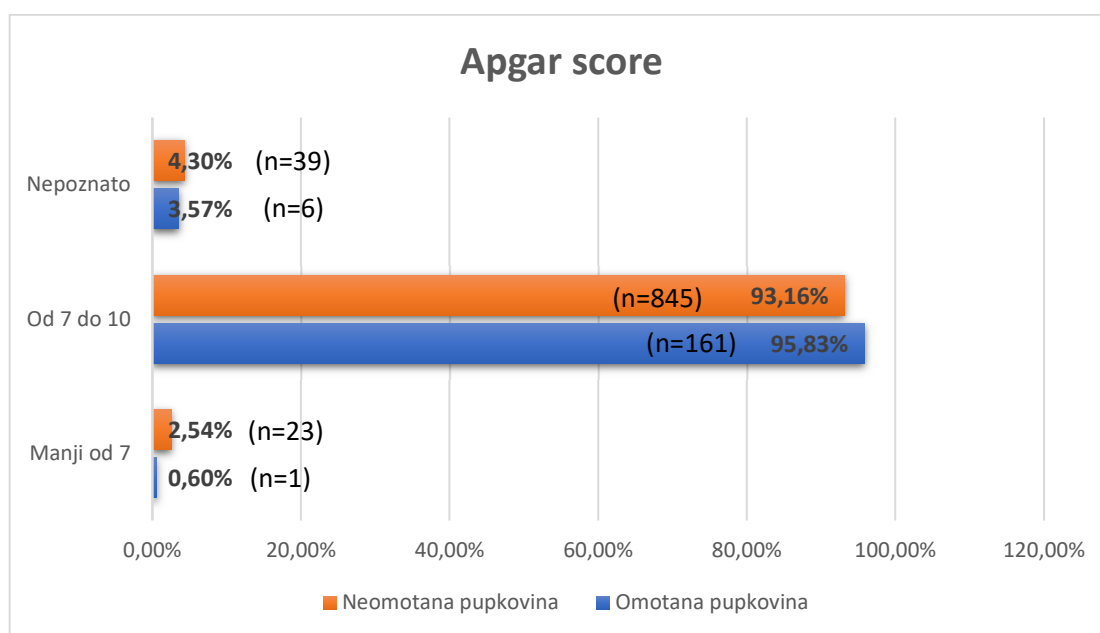


**Slika 9.** Težina novorođenčadi

*Apgar score* je sustav bodovanja koji se koristi za procjenu zdravstvenog stanja novorođenčeta neposredno nakon rođenja. Procjenjuje se u prvoj i petoj minuti nakon rođenja. *Apgar score* uključuje zbroj od pet parametara koji se boduju na ljestvici od nula do dva, a maksimalni broj bodova iznosi deset. Ocjenjuju se sljedeći parametri: boja kože, srčana aktivnost, refleksna podražljivost, mišićni tonus i disanje. Normalnim *Apgar score* -om smatra se onaj u rasponu od sedam do deset, dok *Apgar score* niži od 7 bodova karakterizira hipoksično novorođenče.

Analizom podataka poroda s omotanom pupkovinom oko vrata, *Apgar score* manji od 7 imalo je 1 (0,6%) novorođenče. Uredan *Apgar score*, od 7 do 10, imalo je 161 (95,83%) novorođenče, dok za 6 (3,57%) novorođenčadi nemamo podatke o *Apgar score* -u.

Analizom podataka poroda bez omotane pupkovine, *Apgar score* niži od 7 imalo je 23 (2,54%) novorođenčadi. Uredan rezultat imalo je 845 (93,16%) novorođenčadi, dok za njih 39 (4,3%) nemamo podataka o *Apgar score* -u.

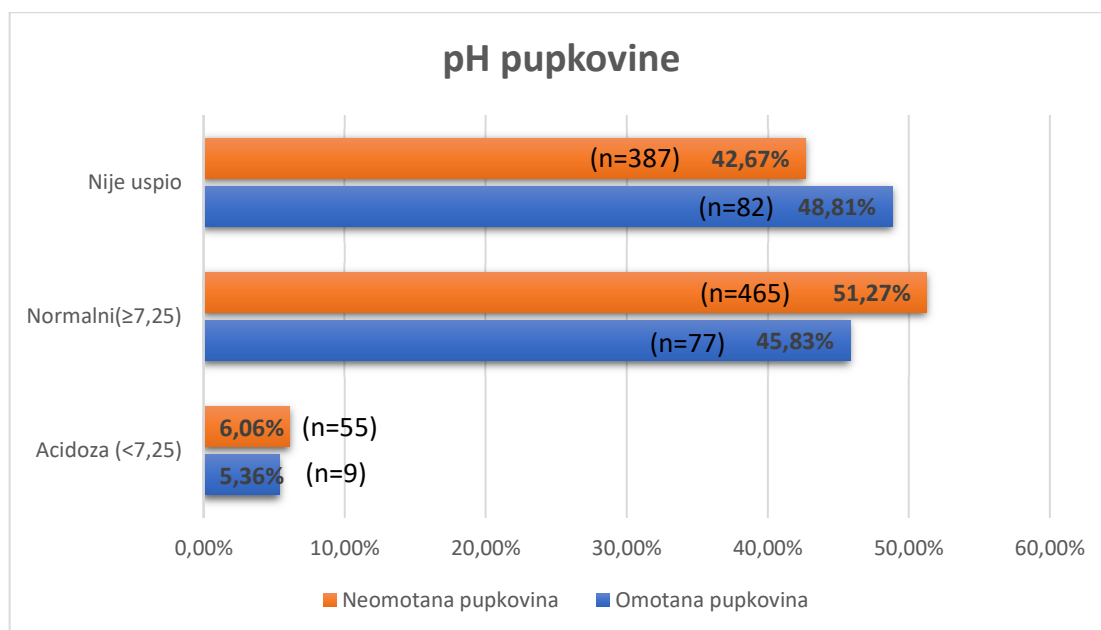


**Slika 10.** *Apgar score*

Postupak pH- metrija je dijagnostičko sredstvo kojim se mjeri pH vrijednost krvi koja se nalazi u pupčanoj vrpici novorođenčeta. Primalja neposredno nakon poroda uzima uzorak krvi iz pupčane vrpce koji se analizira pomoću aparata. Normalna pH vrijednost krvi iz pupkovine iznosi  $\geq 7,25$ , dok vrijednosti ispod normalnih ukazuju na fetalnu acidozu, odnosno nedovoljnu opskrbu novorođenčeta kisikom tijekom poroda.

Analizom krvi novorođenčadi koja su imala omotanu pupkovinu oko vrata, 9 (5,36%) novorođenčadi je imalo pH niži od 7,25, dok je normalni pH krvi iz pupkovine imalo 77 (45,83%) novorođenčadi. Za 82 (48,81%) uzorka nema podatka o pH krvi.

Analizom krvi novorođenčadi koja nisu imala omotanu pupkovinu oko vrata, 55 (6,06%) novorođenčadi je imalo pH niži od 7,25, dok je 465 (51,27%) novorođenčadi imalo uredne vrijednosti pH iz krvi. Za 387 (42,67%) uzoraka nema podataka o pH krvi.

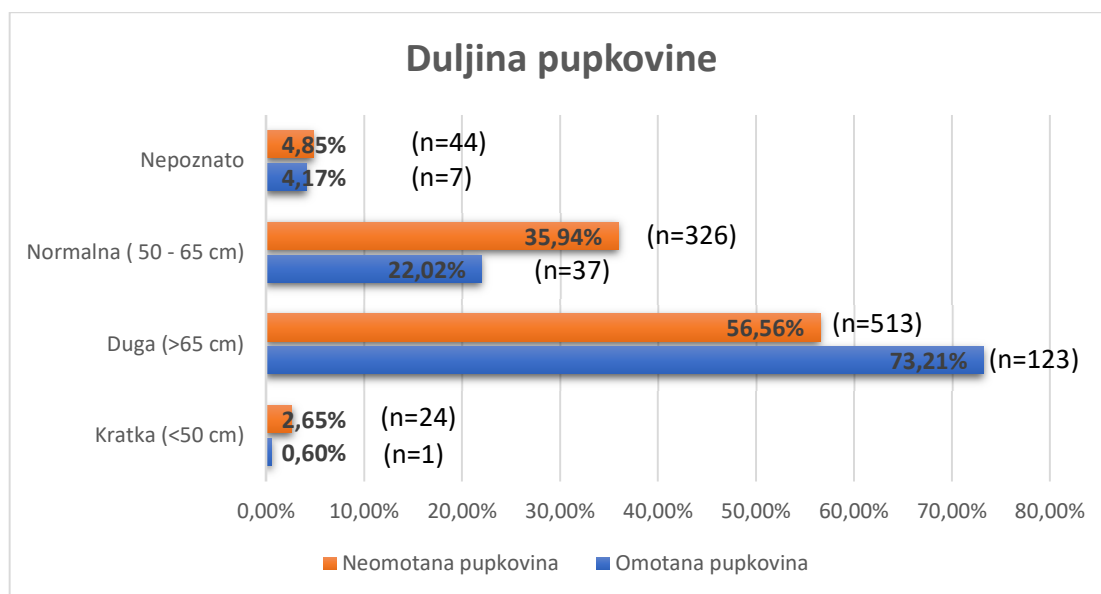


**Slika 11.** pH pupkovine

Duljina pupkovine odnosi se na fizičku duljinu pupčane vrpce koja povezuje fetus sa posteljicom. Duljina pupkovine može varirati kod različite novorođenčadi, a mjeri ju primalja neposredno nakon poroda posteljice. Kratkom pupčanom vrpcom smatra se manja pupkovina od 50 cm, normalnom 50 – 65 cm, dok dugu pupkovinu predstavlja pupčana vrpca dulja od 65 cm.

Analizom podataka o porodima s omotanom pupkovinom oko vrata, kratku pupkovinu imalo je 1 (0,60%) novorođenče, normalnu 37 (22,02%), dok je dugu pupkovinu imalo 123 (73,21%) novorođenčadi. Za 7 (4,17%) poroda nema podataka o duljini pupkovine.

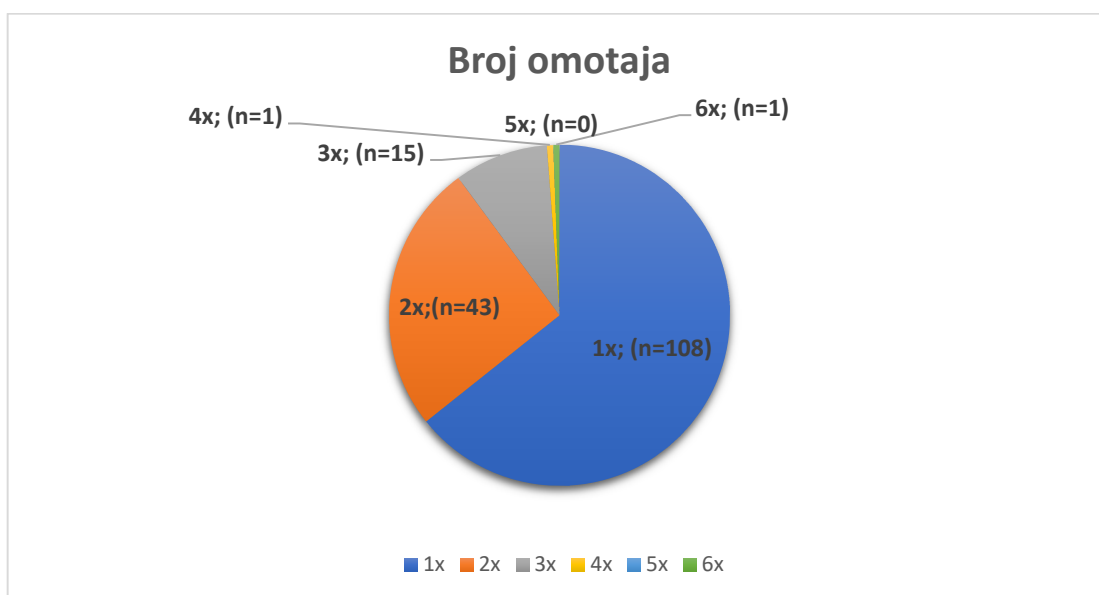
Analizom podatka o porodima bez omotane pupkovine oko vrata, kratku pupkovinu imalo je 24 (2,65%) novorođenčadi, normalnu 326 (35,94%), a dugu pupkovinu 513 (56,56%) novorođenčadi. Za 44 (4,85%) poroda nema podataka o duljini pupkovine.



**Slika 12.** Duljina pupkovine

Daljnim prikupljanjem podataka analiziran je broj omotaja pupkovine oko vrata kod 168 poroda s omotanom pupkovinom tijekom tromjesečnog razdoblja.

Pupkovinu jedan put omotanu oko vrata je imalo 108 (64,29%) novorođenčadi, dva puta 43 (25,6%) a tri puta 15 (8,92%) novorođenčadi. Pupkovinu četiri i šest puta omotanu oko vrata imalo je po 1 (0,6%) novorođenčadi, dok pupkovinu pet puta omotanu oko vrata nije imalo nijedno novorođenče.



**Slika 13.** Broj omotaja pupkovine oko vrata

## 5. RASPRAVA

Omotana pupkovina oko vrata vrlo je uobičajena pojava i često se navodi kao glavni uzrok fetalnog distresa i perinatalne smrtnosti. Međutim, stvarni utjecaj omotane pupkovine na ishod novorođenčeta je kontroverzan. Provedeno je retrospektivno istraživanje kako bi se istražila učestalost omotavanja pupkovine i utvrdio učinak na novorođenče neposredno nakon poroda. Retrospektivno istraživanje provedeno je u 1075 poroda u razdoblju od 1. srpnja 2022. do 1. listopada 2022. godine u Klinici za ženske bolesti i porode KBC – a Split. Od 1075 poroda u navedenom razdoblju, studijsku skupinu činilo je 168 (16%) poroda s omotanom pupkovinom oko vrata, dok je preostalih 907 (84%) poroda služilo kao kontrolna skupina. Učestalost omotane pupkovine oko vrata u ovom istraživanju iznosi 16%, što je sukladno podacima objavljenim u studijama iz SAD – a i Indije (16, 17).

Analiza rodnosti trudnica pokazuje vezu između prisutnosti omotane pupkovine oko vrata fetusa i broja prethodnih porođaja koje je majka imala. Prema rezultatima, učestalost omotane pupkovine oko vrata češća je kod višerotkinja. Međutim, dostupna literatura, kao i retrospektivna istraživanja, ne potvrđuju jednoznačnu povezanost između pariteta majke i učestalosti omotane pupkovine (16). Naglašava se kako ovi rezultati dolaze iz jedne analize rodnosti te su potrebna daljnja istraživanja kako bi se mogla razumjeti potencijalna povezanost.

Obradom podataka o terminu poroda trudnica koje su rodile u Klinici za ženske bolesti i porode KBC – a Split u navedenom razdoblju, nije uočena značajna razlika u terminu poroda između studijske grupe s omotanom pupkovinom i kontrolne skupine. Slični rezultati su prikazani i u retrospektivnom istraživanju provedenom u SAD – u, gdje je prosječna gestacijska dob pri rođenju iznosila nešto više od 39 tjedana u obje skupine (16). Navedeni rezultati ukazuju kako prisutnost omotane pupkovine ne utječe na duljinu trudnoće i na učestalost prijevremenog porođaja. Prema dostupnoj literaturi, učestalost omotane pupkovine raste s odmakom gestacijske dobi (9).

U analizi podataka nije pronađena povezanost između prisutnosti omotane pupkovine oko vrata fetusa i povećane učestalosti poroda carskim rezom. Ova saznanja u skladu su sa rezultatima prethodnih retrospektivnih istraživanja, uključujući indijsko istraživanje, koje

također zaključuje kako omotana pupkovina ne povećava vjerojatnost za operativnim dovršenjem poroda, odnosno porodom carskim rezom (15, 16, 17). Važno je napomenuti kako ovo istraživanje ne može u potpunosti jamčiti točnost rezultata zbog nekih ograničenja. Nedostatak informacija o indikacijama za carski rez u rađaonskom protokolu može utjecati na rezultate, budući da su neki carski rezovi izvedeni iz drugih razloga, a ne nužno zbog prisutnosti omotane pupkovine. Također, u ovoj studiji su prikazani svi carski rezovi u navedenom razdoblju, uključujući i elektivne carske rezove koji se planiraju iz drugih indikacija, a nalaz omotane pupkovine je bio slučajan i ranije neprepoznat nalaz.

Nadalje, nije utvrđena značajnija povezanost između omotane pupkovine i porođajne težine novorođenčadi. Ovi rezultati u skladu su s rezultatima američkog retrospektivnog istraživanja, gdje također nije pronađena značajnija veza unatoč znatno većem broju makrosomne novorođenčadi u kontrolnoj skupini, što ovim istraživanjem nije potvrđeno (16).

Literatura navodi kako omotana pupkovina oko vrata može uzrokovati niži *Apgar score* novorođenčeta (9). U našoj analizi, incidencija omotane pupkovine ne povećava rizik od umjerenog i teškog hipoksičnog stanja novorođenčeta, što je procijenjeno pomoću *Apgar score* – a unutar prve minute života. Slične rezultate objavili su i drugi autori iz retrospektivnih istraživanja koja navode kako omotana pupkovina nije bila glavni uzrok fetalne asfiksije (16).

Naša analiza krvi iz pupkovine pokazuje kako prisutnost omotane pupkovine nije povezana s fetalnom acidozom,  $\text{pH} < 7,25$ . Ostala istraživanja, koja su se bavila istom problematikom, ne prikazuju podatke o pH krvi stoga ih ne možemo usporediti. To ukazuje na različitost u metodologiji istraživanja i izboru parametara koji su promatrani. Potrebno je napomenuti kako je analiza krvi iz pupkovine u ovom istraživanju bila neuspješna u gotovo polovini poroda. Mogući razlozi za ovo mogu uključivati nedostatak osoblja i neispravnost aparata za analizu. Naime, u rađaonici rade četiri primalje u smjeni od dvanaest sati i jedna primalja koja radi osam sati, samo kroz jutro. One su zadužene za više poslova, uključujući pripremu ambulantu, osam rađaonskih bokseva, prostoriju četvrtog porođnog doba i dječju sobu. Također, jedna od primalja mora biti prisutna u operacijskoj sali tijekom izvođena carskog reza. Ovi čimbenici mogu dovesti do preopterećenosti osoblja i nedostatka vremena



za pravilno izvođenje analize krvi iz pupkovine. Osim toga, postojanje isključivo jednog aparata za analizu znatno pridonosi poteškoćama i ograničava broj analiza koje se mogu provesti.

Iako u američkom retrospektivnom istraživanju nije bila izravno mjerena duljina pupkovine, navodi se kako dulja pupkovina ima veću tendenciju za omotavanje oko vrata fetusa (16). Literatura također ukazuje na isto (10). Međutim, u našem istraživanju primijećena je značajna razlika kod duljih pupkovina između studijske grupe s omotanom pupkovinom i kontrolne skupine. Naime, u studijskoj grupi duga pupkovina čini 73,21%, dok u kontrolnoj skupini postotak iznosi 56,56%. Navedeno ukazuje kako duga pupkovina može biti jedan od čimbenika koji doprinosi omotavanju oko vrata.

Što se tiče broja omotaja pupkovine, istraživanje se podudara s američkim istraživanjem gdje je pupkovina najčešće bila jedan put omotana oko vrata što ne predstavlja problem i može se lako odmotati prilikom porođaja (16).

## **5.1. ULOGA PRIMALJE U INTRAPARTALNOM NADZORU**

Primalje su ključni dio ginekološkog tima specijaliziran za pružanje podrške i skrbi ženama tijekom trudnoće, porođaja te nakon porođaja. One su educirane kako bi pružile informacije i educirale trudnice o različitim aspektima trudnoće, porođaja i roditeljstva. Tijekom porođaja, primalje surađuju sa liječnicima i drugim zdravstvenim profesionalcima kako bi osigurale sigurnost majke i djeteta. Prate napredak porođaja, nadziru fetalnu srčanu aktivnost i pružaju potrebnu medicinsku podršku. U postporođajnom razdoblju primalje pomažu majkama u oporavku, dojenju i brizi za novorođenče.

Kada se pupkovina omota oko vrata fetusa, zadaća primalje je pružiti roditelji relevantne informacije i objasniti joj kako to nije nužno loš znak ili opasnost za porod i novorođenče. Primalja treba voditi računa o dobrobiti fetusa tijekom porođaja, nužno treba pratiti srčane otkucaje fetusa i vitalne znakove kako bi se fetusu osigurala dovoljna opskrba kisikom. Ako dođe do fetalne bradikardije, liječnik će sugerirati mijenjanje položaja kako bi se smanjio dodatni pritisak na pupkovinu (15). Nužno je da primalja zna pravilno voditi porod s

omotanom pupkovinom. U konačnici, najvažnije je da roditelj razumije kako je tim medicinskih stručnjaka prisutan i spreman reagirati u slučaju potrebe, te kako je glavni cilj primalje i cijelog tima osigurati siguran i pozitivan ishod porođaja kako za dijete, tako i za majku.

## 6. ZAKLJUČAK

Omotana pupkovina oko vrata fetusa česta je pojava u trudnoći i porođaju koja ne bi trebala izazivati pretjerani strah za trudnicu. Ovim istraživanjem dokazano je kako omotana pupkovina nema negativne posljedice po zdravlje fetusa ni za ishod trudnoće. Također je dokazano kako omotana pupkovina rijetko dovodi do hipoksije fetusa i niskog *Apgar score* - a, te kako je taj rezultat obično posljedica drugih faktora. Nadalje, istraživanje potvrđuje kako omotana pupkovina ne povećava vjerojatnost za dovršenje poroda carskim rezom. Iako postoji uvriježeno mišljenje kako omotana pupkovina može uzrokovati probleme tijekom porođaja i rezultirati hitnim carskim rezom, mnoge studije kao i ovo istraživanje dokazale su kako to nije istina. Zaključno, važno je informirati trudnicu o ovom stanju kako bi stekla povjerenje u sposobnost medicinskog tima koji se svakodnevno susreće s omotanom pupkovinom i zna pravilno upravljati istom.

## 7. LITERATURA

1. Basta M, Lipsett BJ. Anatomy, Abdomen and Pelvis: Umbilical Cord. 2022 Jul 25. In: StatPearls [Internet]. Treasure Island (FL): StatPearls Publishing; 2023 Jan-. PMID: 32491321.
2. Heil JR, Bordoni B. Embryology, Umbilical Cord. 2022 Apr 21. In: StatPearls [Internet]. Treasure Island (FL): StatPearls Publishing; 2023 Jan-. PMID: 32491422.
3. Marty M, Kerndt CC, Lui F. Embryology, Fetal Circulation. [Updated 2022 May 8]. In: StatPearls [Internet]. Treasure Island (FL): StatPearls Publishing; 2023 Jan-. Available from: <https://www.ncbi.nlm.nih.gov/books/NBK537149/>
4. Kuvačić I, Škrablin S. Perinatologija danas: odabrana poglavlja iz perinatologije. 1. izd. Zagreb: Nastavni zavod Matice hrvatske; 2003. 181 p.
5. Spurway J, Logan P, Pak S. The development, structure and blood flow within the umbilical cord with particular reference to the venous system. *Australas J Ultrasound Med.* 2012 Aug;15(3):97-102. doi: 10.1002/j.2205-0140.2012.tb00013.x. Epub 2015 Dec 31. PMID: 28191152; PMCID: PMC5025097.
6. Lewis K, Spirnak PW. Umbilical Vein Catheterization. 2023 Mar 19. In: StatPearls [Internet]. Treasure Island (FL): StatPearls Publishing; 2023 Jan-. PMID: 31751059
7. Main BJ, Maffulli N, Valk JA, Rodriguez HC, Gupta M, El-Amin SF 3rd, Gupta A. Umbilical Cord-Derived Wharton's Jelly for Regenerative Medicine Applications: A Systematic Review. *Pharmaceuticals (Basel).* 2021 Oct 27;14(11):1090. doi: 10.3390/ph14111090. PMID: 34832872; PMCID: PMC8618385.
8. Dražančić A. Porodništvo. 2. izd. Zagreb: Školska knjiga; 1999. 569 p.
9. Peesay M. Nuchal cord and its implications. *Matern Health Neonatol Perinatol.* 2017 Dec 6;3:28. doi: 10.1186/s40748-017-0068-7. PMID: 29234502; PMCID: PMC5719938.
10. Nuchal chord: Causes, complications, and management [Internet]. [www.medicalnewstoday.com](http://www.medicalnewstoday.com). 2017. Available from: <https://www.medicalnewstoday.com/articles/319762#management-and-monitoring>

11. Ranzini AC, Walters CA, Vintzileos AM. Ultrasound diagnosis of nuchal cord: the gray-scale divot sign. *Obstet Gynecol.* 1999 May;93(5 Pt 2):854. doi: 10.1016/s0029-7844(98)00373-1. PMID: 10912430.
12. Xiao YJ, Chen YH, Zheng HY, Xu CM, Liu X, Yan SP. Standardized Ultrasound Diagnosis of Nuchal Cord. *Int J Gen Med.* 2021 Sep 17;14:5825-5834. doi: 10.2147/IJGM.S322713. PMID: 34557033; PMCID: PMC8455514.
13. Mercer JS, Skovgaard RL, Peareara-Eaves J, Bowman TA. Nuchal cord management and nurse-midwifery practice. *J Midwifery Womens Health.* 2005 Sep-Oct;50(5):373-9. doi: 10.1016/j.jmwh.2005.04.023. PMID: 16154063.
14. Iffy L, Varadi V, Papp E. Untoward neonatal sequelae deriving from cutting of the umbilical cord before delivery. *Med Law.* 2001;20(4):627-34. PMID: 11817394.
15. Singh G, Sidhu K. Nuchal Cord : A Retrospective Analysis. *Med J Armed Forces India.* 2008 Jul;64(3):237-40. doi: 10.1016/S0377-1237(08)80102-5. Epub 2011 Jul 21. PMID: 27408155; PMCID: PMC4921575.
16. Miser WF. Outcome of infants born with nuchal cords. *J Fam Pract.* 1992 Apr;34(4):441-5. PMID: 1556538.
17. Bahulekar A, Afshan A, Ohri S. A retrospective study on incidence of nuchal cord at delivery and its intrapartum complications. *Int J Health Sci Res.* 2015; 5(3):66-69.

## 8. ŽIVOTOPIS

### Osobni podaci:

Ime i prezime: Daria Jelavić

e-mail: [dariajelavic20@gmail.com](mailto:dariajelavic20@gmail.com)

Datum rođenja: 2. rujna 2000.

Mjesto rođenja: Split

### Obrazovanje:

2020. – 2023. Sveučilišni odjel zdravstvenih studija, Primaljstvo

2015. – 2019. Srednja škola Tina Ujevića Vrgorac, Opća gimnazija

2011. – 2015. Osnovna škola Vrgorac

2007. – 2011. *Područna škola Orah*

### Stručno osposobljavanje:

Tečaj osnovnih mjera održavanja života 2023.

### Dodatne informacije:

Poznavanje rada u MS Office-u

Poznavanje engleskog jezika