

Laboratorijska dijagnostika *Toxoplasma gondii* infekcije

Milinović, Katarina

Undergraduate thesis / Završni rad

2023

Degree Grantor / Ustanova koja je dodijelila akademski / stručni stupanj: **University of Split / Sveučilište u Splitu**

Permanent link / Trajna poveznica: <https://um.nsk.hr/um:nbn:hr:176:339079>

Rights / Prava: [In copyright](#) / [Zaštićeno autorskim pravom.](#)

Download date / Datum preuzimanja: **2025-01-31**

Repository / Repozitorij:



Sveučilišni odjel zdravstvenih studija
SVEUČILIŠTE U SPLITU

[Repository of the University Department for Health Studies, University of Split](#)



UNIVERSITY OF SPLIT



DIGITALNI AKADEMSKI ARHIVI I REPOZITORIJI

SVEUČILIŠTE U SPLITU
Podružnica
SVEUČILIŠNI ODJEL ZDRAVSTVENIH STUDIJA
MEDICINSKO LABORATORIJSKA DIJAGNOSTIKA

Katarina Milinović

Laboratorijska dijagnostika *Toxoplasma gondii* infekcije

Završni rad

Split, 2023.

SVEUČILIŠTE U SPLITU
Podružnica
SVEUČILIŠNI ODJEL ZDRAVSTVENIH STUDIJA
PRIJEDIPLOMSKI SVEUČILIŠNI STUDIJ
MEDICINSKO LABORATORIJSKA DIJAGNOSTIKA

Katarina Milinović

Laboratorijska dijagnostika *Toxoplasma gondii* infekcije
Laboratory diagnosis of *Toxoplasma gondii* infection

Završni rad/Bachelor's Thesis

Mentor:

Assoc. prof. prim. dr. sc. Vanja Kaliterna, dr. med. clinical microbiology specialist

Split, 2023.

Sveučilište u Splitu
Sveučilišni odjel zdravstvenih studija
Medicinsko laboratorijska dijagnostika

Znanstveno područje: Biomedicina i zdravstvo
Znanstveno polje: Kliničke medicinske znanosti

Mentor: izv.prof. prim. dr. sc. Vanja Kaliterna, dr. med spec. medicinske mikrobiologije

LABORATORIJSKA DIJAGNOSTIKA *TOXOPLASMA GONDII* INFEKCIJE
Katarina Milinović, 311257

Sažetak:

Cilj rada: Svrha rada je opisati serološku dijagnostiku toksoplazme u Nastavnom zavodu za javno zdravstvo Splitsko-dalmatinske županije.

Materijali i metode: U proces serološke dijagnostike parazita *Toxoplasma gondii* su u Nastavnom zavodu za javno zdravstvo Splitsko-dalmatinske županije uključeni uzorak krvi iz kojeg se za testiranje centrifugiranjem izdvaja serum, oprema s reagensima i analizator Abbot Alinity. Iz seruma se ispituju IgG i IgM antitijela pri čemu su IgM antitijela oznaka akutne infekcije, a IgG prošle. Metoda analize antitijela je CMIA, što je kratica od kemiluminiscentne metode s mikročesticama. Uzorci i reagensi imaju pripadajuće nosače te ih aparat pipetira čime ostvaruje reakciju. Signal reakcije je svjetlosni, bročano iskazan na ekranu u dogovorenim jedinicama.

Rezultati: Serološkim testiranjem pacijentova uzorka utvrđeno je postojanje IgG antitijela uz izostanak IgM antitijela što ukazuje na preboljenu infekciju toksoplazmom.

Ključne riječi: dijagnostika parazita *Toxoplasma gondii*; serum; akutna infekcija; prošla infekcija; svjetlosni signal reakcije

Rad sadrži: 56 stranica, 25 slika, 1 tablica, 11 literaturnih referenci

Jezik izvornika: hrvatski

BASIC DOCUMENTATION CARD

BACHELOR THESIS

University of Split
University Department for Health Studies
Medical laboratory diagnostics

Scientific area: Biomedicine and health
Scientific field: Clinical medical sciences

Supervisor: Assoc. prof. prim. dr. sc. Vanja Kaliterna, dr. med. clinical microbiology specialist

LABORATORY DIAGNOSIS OF *TOXOPLASMA GONDII* INFECTION Katarina Milinović, 311257

Summary:

Objectives: The purpose of this bachelor's thesis is to describe the method of serological diagnosis of *Toxoplasma gondii* infection at the Teaching Institute for Public health of Split-Dalmatia County.

Materials and methods: In the process of serological diagnosis of the parasite *Toxoplasma gondii*, the Teaching Institute for Public health of Split-Dalmatia County includes a blood sample from which serum is separated for testing by centrifugation, equipment with reagents and the Abbot Alinity analyzer. IgG and IgM antibodies are tested from the serum, where IgM antibodies are a sign of acute infection, and IgG of past. The antibody analysis method is CMIA, which stands for chemiluminescent microparticle method. Samples and reagents have their own carriers and the machine pipettes them, thus realizing the reaction. The reaction signal is light, numerically displayed on the screen in agreed units.

Results: Serological examination of the patient's sample revealed the presence of IgG antibodies and the absence of IgM antibodies, which indicates a past toxoplasma infection.

Keywords: diagnosis of *Toxoplasma gondii* parasite; serum; acute infection; past infection; reaction light signal

Thesis contains: 56 pages, 25 figures, 1 table, 11 references

Original in: Croatian

SADRŽAJ

1.	<i>Toxoplasma gondii</i>	1
1.1.	MORFOLOGIJA PARAZITA	3
1.2.	VIRULENTNOST	6
1.3.	PATOGENEZA	7
1.4.	EPIDEMIOLOGIJA	9
1.4.1.	Kontalna infekcija	10
1.4.2.	Oralni prijenos	12
1.4.3.	Infekcije imunokompromitiranih osoba	13
1.4.3.1.	Ostale infekcije	14
1.5.	KLINIČKI TIJEK INFEKCIJE PARAZITOM <i>Toxoplasma gondii</i>	15
1.6.	DIJAGNOSTIKA PARAZITA <i>Toxoplasma gondii</i>	19
1.6.1.	Izravne metode određivanja	20
1.6.2.	Neizravne metode	26
1.6.2.1.	Tipovi serološke dijagnostike	28
1.6.3.	Dijagnostika tokosoplazmoze različite etiologije	36
1.7.	LIJEČENJE I PREVENCIJA TOKSOPLAZMOZA	38
2.	CILJ RADA	40
3.	METODE	41
4.	REZULTATI	49
5.	ZAKLJUČAK	50
6.	SAŽETAK	51
7.	ABSTRACT	53
8.	LITERATURA	54
9.	ŽIVOTOPIS	56

1. *Toxoplasma gondii*

Naziv parazita *Toxoplasma gondii* je određen pravilima binominalne nomenklature koja se primjenjuje u imenovanju svih parazita. *Toxoplasma* prema morfološkim značajkama potječe od riječi *luk*, *život*, a *gondii* prema domaćinu od afričkog glodavca gonda. Otkrivanje ovog parazita koji je uzročnik bolesti toksoplazmoze se vezuje uz početak 20. stoljeća dok je sredina obilježena prvim primjenama seroloških ispitivanja čime je olakšan put do dijagnoze te bolesti (1).

Toxoplasma gondii je obvezni unutarstanični humani patogen za sve stanice koje posjeduju jezgru, uz veću sklonost izazivanja bolesti u živčanom i endotelnom tkivu. Morfološki se razlikuju: tahizoiti, bradizoiti i sporozoiti. Tahizoite karakterizira brzo umnažanje, oni su proliferativan oblik morfološki prepoznatljiv kao polumjesec i razaraju zahvaćene stanice u tijeku akutne infekcije. Također su obilježje reaktivirane infekcije. Suprotno tome, bradizoiti se sporo umnažaju. Sporozoiti nastaju u oocistama i izlučuju se mačjim fecesom. Neposredno izlučene oociste nemaju sposobnost izazivanja infekcije, a stječu je sporulacijom u okolišu. Čimbenici o kojima ovisi vrijeme sporulacije su temperatura i vlažnost zemlje. Ona može trajati više tjedana. Uz veću dostupnu količinu vlage oocista dulje preživljava, što je nekad i više od jedne godine. Višestruki unos oocista u mačkama uvelike povećava ukupni broj oocista koje se mogu naći u prirodi. Promjer jedne oociste obično iznosi $10 \times 12 \mu\text{m}$, trofozoita $3 \times 5 \mu\text{m}$. I oociste i ciste smještene u tkivu domaćina su infektivne ukoliko dođe do njihove ingestije (1).

Parazit se može širiti u ljudskom organizmu tako što se unesena oocista ili tkivna cista lizira u crijevu i u nastavku prodire u krvotok. Izvori cista su hrana, voda i termički nedovoljno obrađeno meso zaražene životinje. Put njihovog prijenosa je krvlju i limfom odakle dospijevaju u udaljena tkiva i organe. Krv općenito ispunjavu tahizoti, a organ u nekom trenutku bradizoiti. Ingestija cista zaraženim mesom predstavlja izvor samo tkivnih cista. One nemaju porijeklo izravno od mačke već neizravno posredstvom prijelaznog domaćina. Tkivne ciste ostaju u organizmu cijeli život, u latentnom obliku, ali imaju sposobnost reaktivacije. Promjera su do $200 \mu\text{m}$ s tisućama bradizoita. Transplantacija

solidnog organa u kojem postoje takve ciste može ugroziti pacijenta kojemu se transplantira organ zbog ozbiljne primarne reakcije infekcije čija je incidencija sveukupno iznimno rijetka.

1.1. MORFOLOGIJA PARAZITA

Razvojni oblici parazita *Toxoplasma gondii* se kreću od merozoitnog oblika bez biča do oblika gamete s bičem. Kako parazit sazrijeva događaju se promjene vezane uz smještaj jezgre u stanici. Jezgra se premješta iz središta stanica tahizoita na stražnji kraj stanica bradizoita. Toksoplazma posjeduje apikalne specijalizirane sekretorne organele; mikroneme, roptrije i guste granule koji se u različitim razvojnim fazama preraspodjeljuju i prenose. Djeluju kao adhezini, invazini i efektori u sklopu različitih patogenih procesa koji može biti i modulacija genske ekspresije domaćina. Guste granule su u toksoplazmi uglavnom raspršene, dok su roptriji i mikroneme smješteni apikalno. Vrsta mikroneme MIC2 posebno je važna za pokretljivost koju ostvaruje *Toxoplasma gondii*. Vrsta roptrija ROP2 ostvaruje vezu parazitovezikularne membrane s mitohondrijima domaćina, a ROP18 u nekim genotipovima parazita uzrokuje kroničnu infekciju domaćina time što blokira fosforilaciju. Roptriji i guste granule utječu na virulentnost različitih sojeva. Izlučivanje mikronema je regulirano kalcijem, dok roptrija nije. Egzocitoza vezikule mikronema otpušta te proteine. Unutar toksoplazme se nalaze i mitohondriji, unutrašnja membrana, endoplazmatski retikulum, i Golgijevo tijelo (2, 7).

Nesporulirane oociste sporuliraju unutar 1 – 5 dana zbog osjetljivosti na okolišnu i kemijsku deaktivaciju, dok sporulirane oociste mogu izdržati teške okolišne uvjete dulje vrijeme. Nastavak ciklusa rezultira razvojem 8 sporozoita visoke infektivnosti i zaštićenih dvoslojnom stijenkom oociste. Kada se dogodi ingestija oocista iz kontaminanata (hrana, voda) stijenku razgrađuju žučne soli i želučani enzimi domaćina. Razgranati polimer glukoze, amilopektin, služi kao izvor energije u diferencijaciji bradizoita i sporozoita u tahizoite tako ih čineći stabilnima u okolišu i domaćinu. U prijelazu iz tahizoite u bradizoite uočava se zamjena aerobnog disanja za uglavnom anaerobne metaboličke puteve. Drugim riječima, domaćin u aerobnoj glikolizi inhibira stvaranje bradizoita i potiče tahizoite. Čimbenik za pospješjenje stvaranja cisti je alkalni pH domaćina (2).

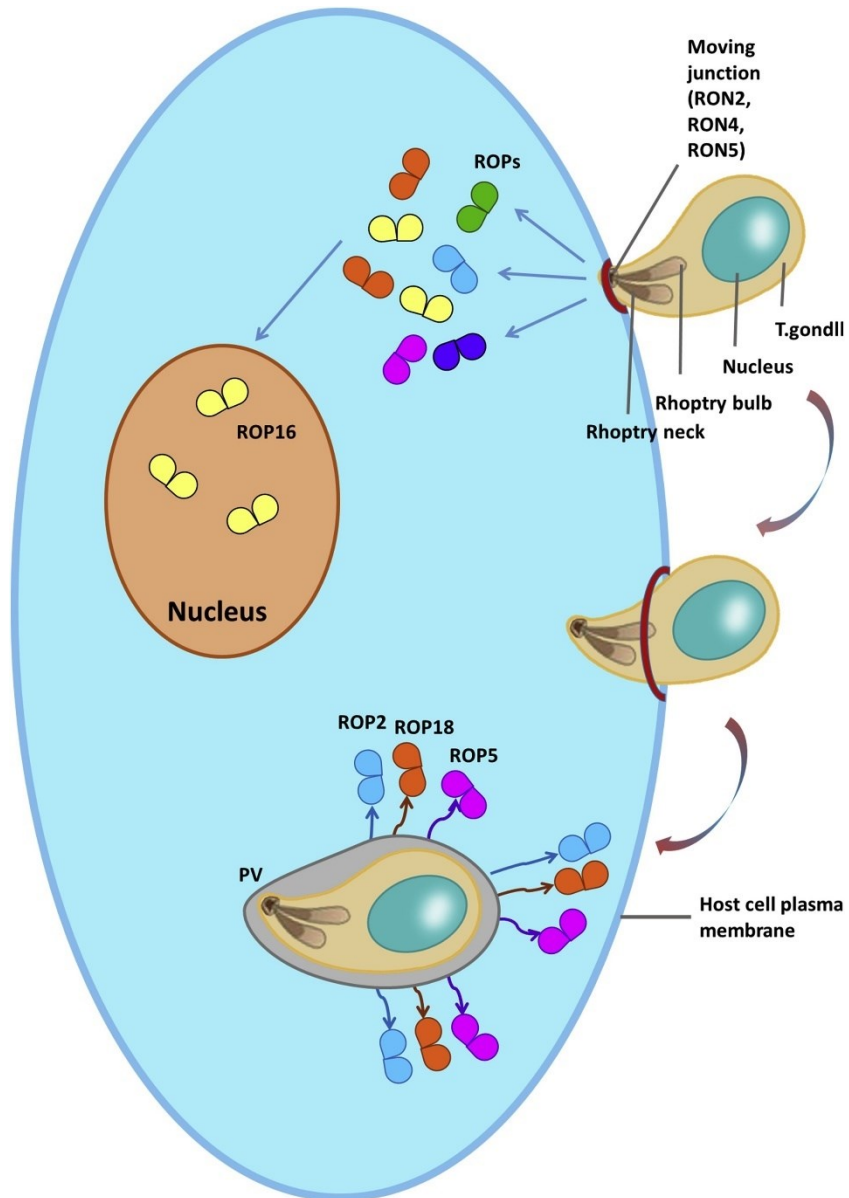
Sporozoiti se oslanjaju na interakciju s domaćinom, dok će merozoiti/gamete ustrajati u stvaranju genetski raznolikog potomstva za život neovisan o domaćinu.

Kontrola genske ekspresije je najvećim dijelom epigenetska zbog manjka standardnih transkripcijskih faktora u odnosu na većinu eukariota.

Prodor parazita toksoplazme u domaćina se može podijeliti u više faza. Prvi korak je kontakt za membranu stanice domaćina molekulama koje se zovu GPI sidra. Kontakt je reverzibilan. Drugi je korak apikalno pričvršćivanje adhezivnim proteinima apikalnih organela koji se luče kao odgovor na povećane razina kalcija. Treći je korak formiranje pokretnog spoja ulaskom roptrija u citoplazmu domaćina što označava ostvarenu invaziju parazita. Konačno, sustav adhezin/aktin/miozin je zaslužan za pokretljivost *Toxoplasme gondii* unutar domaćina (6).

Dakle, prodor parazita znači invaginaciju plazma membrane domaćina, apikalno pričvršćivanje i ulazak u stanicu brzinom bržom od fagocitoze. Bit procesa je formacija vakuole koja se preko parazita navlači aktinsko- miozinskim sustavom za vrijeme čega je stanica domaćina potpuno pasivna (nema fosforilacije proteina, ne mijenja se akcijski potencijal membrane). Postupno se zakiseljava antigenskom opsonizacijom, stapa s lizosomima u makrofagima i počne izražavati Fc receptore. U nedostatku antigena i Fc receptora održavat će neutralni pH i odvojiti se od unutrašnjeg i vanjskog puta stanice domaćina što je dovodi u opasnost da ne bude opskrbljena važnim nutrijentima domaćina, no tu je difuzija malih molekula kroz membranu kojima može dobiti dio nutrijenata. U svojoj opskrbi *Toxoplasma gondii* ima mehanizme spašavanja kolesterola iz stanica domaćina (3).

Po ulasku parazita u stanicu domaćina slijedi dvojna dioba. Parazit izlazi i u potrazi je za novim domaćinom. Ovaj ciklus liziranja tipično traje 24 – 48 sati i rezultira produkcijom 16 – 128 potomaka (3).



Slika 1. Ulazak parazita *Toxoplasma gondii* u stanicu domaćina

(Izvor:

<https://www.sciencedirect.com/science/article/pii/S0944501319304719?via%3Dihub>)

1.2. VIRULENTNOST

Mehanizam kojim *Toxoplasma gondii* ostvaruje patogenost je blokada apoptoze u stanicama domaćina. Inhibira apoptozu tako što otežava otpuštanje citokroma c i koči aktivnost granzima B. Inhibicija tripsina koju toksoplazma pokreće u domaćinu je važna kako bi se parazit održao u crijevima i izbjegao za sebe štetno djelovanje neutrofila. Nakon inhibicije tripsina, parazit nema opasnosti u crijevima jer je otporan na fiziološke koncentracije svih tvari s kojima se tamo susreće. Proteinskim analizama zaraženih tjelesnih tekućina ustanovljeno je da parazit na svom putu mijenja ključne metaboličke puteve domaćina kao što su glikoliza, metabolizam lipida i sterola, mitozu, apoptozu i proteinska ekspresija. Kao primjer za mitozu, odnosno stanični ciklus parazit u tkivima progredira G0/G1 fazu u S fazu i zaustavlja prema G2/M. Geni koji se podudaraju s G1 fazom su obogaćeni tahizoitima, a oni povezani sa S/M fazom bradizoitima. Tahizoiti prolaze kroz točku u staničnom ciklusu u kojoj su spremni za razvoj u bradizoite. Prebacivanje u latentnu bradizoitnu fazu je obilježeno smanjenom sintezom proteina i reprogramiranjem genoma stoga transkripcijska regulacija ima važnu ulogu u prebacivanju stadija (9).

Tahizoiti kroz enterocite dospijevaju u submukozu, odakle se nastavljaju širiti organizmom, potencijalno i kroz krvno-moždanu i barijeru posteljice. Inficiranost stanica domaćina je drugi mehanizam širenja tahizoita djelujući kao čimbenik koji utječe na njihovo migracijsko ponašanje. U skladu s rečenim, infekcija makrofaga i dendritičnih stanica u većoj mjeri pojačava aktivnu migraciju tahizoita prema središnjem živčanom tkivu inficirajući ga. Koliko će pojedini soj toksoplazme koristiti pokretljivost stanica domaćina za pojačanu aktivnu migraciju ovisit će o genotipu toksoplazme (8).

Tkivo zaraženo toksoplazmom ima inkorporiran dio genetskog materijala toksoplazme. Oslobađa ga u vezikulama nalik egzozomima.

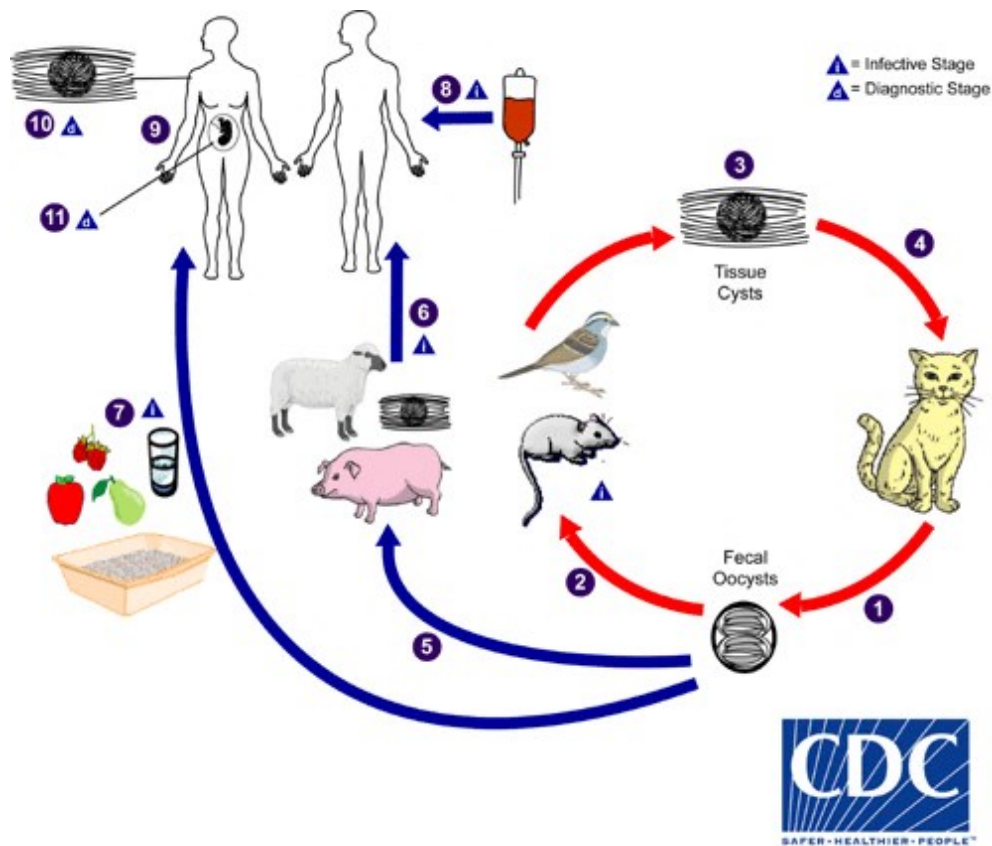
Za postizanje virulencije su nužni glukoza ili glutamin. Zadnji korak glikolize kataliziran piruvat kinazom je neophodan za preživljenje parazita bez obzira na dostupnost ove dvije tvari. Za preživljenje ovi paraziti moraju i reciklirati organele i proteine. Dodatno se parazit koristi laktatom i alaninom za druge metaboličke potrebe.

1.3. PATOGENEZA

Toxoplasma gondii je jednostanični parazit krvi i tkiva koji uzrokuje zoonozu naziva toksoplazmoza. Infekcija se u čovjeka prenosi oralnim putem ili transplacentarno. Postoje tri genotipa; genotip II je uključen stečene infekcije ljudi i u reaktivaciju infekcije dok su genotipovi I i III uzročnici kongenitalne toksoplazmoze. Genotip I se brže replicira, a genotip II sporije što znači da se radije diferencira u spororeplicirajući oblik bradizoita. Infekcije ovim krvno-tkivnim parazitom su česte u populaciji i najveći broj zahvaćenih ima blažu kliničku sliku. Teže simptome ove bolesti razvijaju imunokompromitirane osobe, tj. one osobe koje su starije životne dobi, kronični bolesnici i trudnice. U planiranju i provođenju testova kao dokaza prisutnosti infekcije parazitom *Toxoplasma gondii* najčešće se cilja na trudnice. Toksoplazmoza u gestacijskom razdoblju može završiti letalno za plod i zato je važna što ranija dijagnostika. Problem predstavlja još uvijek nepotpuna mogućnost praćenja i liječenja infekcije. U početku trudnoće rizik za prijenos infekcije je mali, ali ako se ona dogodi nosi teže posljedice. Rizik prijenosa drastično raste s drugim i trećim tromjesečjem kada se u slučaju kongenitalne infekcije ovim parazitom javljaju za dijete manje opasna klinička stanja. U slučaju ostvarenog prijenosa nastaju malformacije ploda: asimptomatski korioretinitis te simptomatski mikrocefalus i žutica. Organi koji su u kongenitalnoj infekciji obično pogođeni su mozak i oko.

Čovjek je uz ptice, glodavce i domaće životinje prijelazni domaćin, dok je mačka porodice *Felidae* konačni domaćin i glavni rezervoar parazita *Toxoplasma gondii*. Zaraza ima izvor u probavnom sustavu mačke odakle se infektivne ali još nezrele oociste mogu naći u okolišu i vanjskoj sredini koja za prijelazne domaćine u slučaju kontakta, bilo fekoralno, transplantacijom ili posteljično, ima za rezultat bolest toksoplazmozu. Dakle, ovaj parazit za svoju aktivnost ima uvjet spolnog i nespornog ciklusa razmnožavanja u crijevnom epitelu mačke. Sporulacijom oociste u okolišu za čovjeka i druge sisavce se javlja mogućnost infekcije, budući da je takva oocista zrela i kontaminira vodu i zemlju. Unešena oocista u prijelaznom domaćinu ima oblik tahizoita koji monocitne stanice zatim ispunjava bradizoitima. Rupturom bradizoita, oocista je ponovo prisutna. Za tahizoite je uobičajeno dodijeljen naziv trofozoita, za bradizoite cista, a za sporozoite oocista. Tahizoiti se zbog brzine repli-

kacije nađu u akutnim infekcijama i daju naslutiti da je riječ o parazitemiji, diseminaciji ili oštećenju tkiva. S druge strane, bradizoiti se nađu u kroničnim infekcijama kao dio imunološkog odgovora. Jedino novorođenčad i djeca mogu imati prirodenu toksoplazmozu, zbog kongenitalne infekcije majke, dok odrasli ljudi imaju stečenu toksoplazmozu koja je samo u 10 % slučajeva simptomatska. Simptomatska je u imunokompromitiranih pacijenata. Kao simptomi se javljaju cervikalna limfadenopatija i simptomi mononukleoze. U ostalih, 90 % stečenih infekcija *Toxoplasmom gondii*, infekcija nema simptoma iako se može dokazati serološki. Ozdravljenje je tada spontano.



Slika 2. Životni ciklus *T. gondii*

(Izvor: <https://www.cdc.gov/parasites/toxoplasmosis/biology.html>)

1.4. EPIDEMIOLOGIJA

U svijetu je prema istraživanjima toksoplazmom inficirano 33 % stanovništva. Seroprevalencija u Republici Hrvatskoj je 35 % od čega 60 % čini sjeverna Hrvatska. Čini se kako infekciji pogoduje dob i vrijeme izloženosti uzročniku. Ipak, u mjestima s najvećom stopom infekcije veća učestalost je u dječjoj dobi, a infekcije ne prevladavaju gdje je klima vruća i suha. Najveća ispitana seroprevalencija se bilježi u Centralnoj Americi, Brazilu i Turskoj i iznosi 90 %. U SAD-u i Europi primijećen je pad prevalencije infekcije. Nema dokaza za prijenos toksoplazme s čovjeka na čovjeka klasičnim kontaktom već posteljično s majke na dijete, transfuzijom krvi i granulocita, transplantacijom organa i laboratorijskim nezgodama. Seroprevalencija žena generativne dobi zapadne Europe je viša od 50 % (1).

1.4.1. Kotalna infekcija

Rizik od konatalne infekcije (infekcije fetusa) raste s gestacijskom dobi i vremenu infekcije. Razlozi za kasno prepoznavanje infekcije kod novorođenčeta su nespecifični simptomi djeteta starosti do mjesec dana kao i njegova pasivna imunost, koja je još uvijek ona od majke. Toksoplazmoza otkrivena kod novorođenčeta zahtijeva hitnost djelovanja iz razloga što ima fulminantan tijek. Utvrđeno je da majka uvijek prenese toksoplazmozu na dijete ako je u stanju akutne infekcije, dok to ne mora biti slučaj kada je u kroničnoj infekciji. U slučaju majčine infekcije 6 ili više mjeseci prije začeća ne dolazi do infekcije ploda. Infekcija u vrijeme trudnoće (u rijetkim slučajevima do 3 mjeseca prije začeća) dovest će do infekcije ploda jedne trećine žena. Toksoplazmoza u prvom tromjesečju ima nisku incidenciju od 15 % i najtežu kliničku sliku bolesti. U vrijeme zadnjeg tromjesečja kada je vjerojatnost infekcije velika, oko 65 %, zaraza je asimptomatska. Ukoliko je dijete pri porođaju inficirano i zdravo poteškoće s učenjem i neurološka oštećenja nastaju u kasnijoj dobi (1).

Prijenos toksoplazmoze na fetus je najvećim dijelom ostvaren zahvaljujući akutnoj infekciji trudnice neovisno je li infekcija simptomatska ili asimptomatska. Druga mogućnost prijenosa je reaktivacijom latentne infekcije imunokompromitirane majke, što se događa u HIV bolesti, toksoplazmozi i sistemskom eritemskom lupusu tretiranim kortikosteroidima i imunosupresivima (1).

Moguća oštećenja SŽS-a ploda u konatalnoj infekciji su vaskulitis, nekroza i mikroglijalni čvorići periakveduktalnog i periventrikularnog područja. Za kalcifikaciju koja kasnije može nastupiti je moguće zatražiti radiološku potvrdu. Kalcificiraju se bazalni gangliji i parenhim lijevo temporalno, a u CT-u su vidljivi epiduralni i subduralni hematomi. Ne liječena toksoplazmoza iz prvog tromjesečja dovodi do spontanog pobačaja, prijevremenog poroda ili generalizirane bolesti novorođenčeta. Karakteristični trijas lezija u dojenčadi s urođenim encefalitisom čine hidrocefalus, obostrani korioretinitis i intrakranijalne difuzne kalcifikacije. Likvor u konatalnoj infekciji pokazuje veći udio proteina i antigena ili DNK parazita *Toxoplasma gondii* (1).

Preko polovice intrauterino inficiranih pri rođenju nema znakove bolesti. Znakovi postaju vidljivi tek kasnije uz blažu ili težu kliničku sliku. Nedonoščadi oboljeloj od toksoplazmoze oštećen je SŽS i oko sa znacima prisutnim u prva tri mjeseca života, dok je u donošene djece riječ o hepatomegaliji i limfadenopatiji uočljivima u prva dva mjeseca života s mogućnošću za razvoj oštećenja oka i SŽS-a i nakon nekoliko godina. Više od 80 % kongenitalno zaražene asimptomatske djece tijekom godina razvija korioretinitis s mogućim gubitkom vida čija je prevencija rano liječenje. Problem predstavlja razlikovanje konatalne toksoplazmoze od drugih konatalnih infekcija, a čiji su uzročnici virusi rubeole, herpesa simpleksa (HSV), citomegalovirusa (CMV), listerije, treponeme i drugi. Od navedenih, korioretinitis mogu uzrokovati sifilis, virus rubeole, CMV i HSV. Hidrocefalus, mikrocefaliju i cerebralne kalcifikacije osim toksoplazme mogu uzrokovati CMV i rubeola. Za otkrivanje bolesti ovih uzročnika radi što ranije detekcije i terapije koristi se serološki TORCH panel (1).

1.4.2. Oralni prijenos

Oralni put prijenosa toksoplazme je onaj koji se događa unosom sporuliranih oocista s kontaminiranog tla ili tkivnih cista s bradizoitima iz kontaminiranog mesa i rezultira stečenom toksoplazmozom. (1)

Mačka u akutnoj infekciji ima sposobnost izlučivanja i do 100 milijuna parazita dnevno. U prijenosu infekcije do prijelaznog domaćina značajno sudjeluju vektori zato što samo 1 % mačaka oociste izlučuje fecesom. Vektori koji imaju mogućnost prijenosa oocista od mačke do čovjeka ili životinje su žohari, muhe, gliste i puževi. U ingestiji tkivnih cista dovoljna je samo jedna da bi izazvala infekciju. Kontaminacija mesa se prevenira zamrzavanjem na $-20\text{ }^{\circ}\text{C}$ u vremenu od 24 sata kao i zagrijavanjem na $+67\text{ }^{\circ}\text{C}$ ili smrzavanjem na $-7\text{ }^{\circ}\text{C}$ tijekom četiri dana. To se najviše odnosi na svinjsko i janjeće meso. Istraživanjem je utvrđeno da je u Republici Hrvatskoj oko 20 % svinja zaraženo toksoplazmom što je nezanemariv izvor infekcija (6).

1.4.3. Infekcije imunokompromitiranih osoba

U najvećem su broju slučajeva AIDS ili reaktivacija latentne infekcije zbog imunosupresivnog liječenja zloćudnih limfoma i presatka koštane srži te solidnih organa razlog da u imunodeficijentne osobe nastane toksoplazmoza. Presađivanje solidnih organa rezultira toksoplazmozom kad seronegativni primatelj prima organ seropozitivnog davatelja, ali i reaktivacijom primateljeve latentne infekcije. Toksoplazmoza imunodeficijente osobe se prikazuje kao encefalitis, pneumonija, miokarditis ili korioretinitis. Difuzna disfunkcija korteksa prelazi u žarišnu neurološku bolest. Takav se poremećaj dovodi u vezu s nekrotizirajućim encefalitisom uzrokovanim izravnom invazijom parazita, ali i sa sekundarnim učincima kao što su edem, krvarenje i vaskulitis (1).

Infekcije toksoplazmom u imunokompromitiranih su sa ili bez oštećenja SŽS-a. Kada su oštećenja uslijed infekcije prisutna zahvaćena su mjesta moždanog debla, bazalnih ganglija, hipofize i kortikomedularnog spoja. Na mjestu moždanog debla toksoplazma će uzrokovati pareze kranijalnih živaca, dismetriju i ataksiju. U nalazu likvora koncentracija glukoze je snižena. Potrebno je razlikovati cerebralnu toksoplazmozu od encefalitisa uzrokovaniog HSV-om, kriptokoknog meningitisa i primarnog limfoma SŽS-a. U tome može pomoći biopsija mozga kako bi se potvrdila dijagnoza (1).

Infekcijom općenito mogu biti obuhvaćeni pluća, srce, oči, probavni sustav, gušterača, koža i jetra. Od navedenog u imunokompromitiranih se značajnije javlja pneumonija uzrokovana toksoplazmozom, asimptomatski miokarditis ili korioretinitis sa ili bez encefalitisa (u razlikovanju pomaže činjenica da je citomegalovirusni korioretinitis često hemoragični dok toksoplazmozni nije) (1).

1.4.3.1. Ostale infekcije

Do toksoplazmoze može doći i neopreznim radom u laboratoriju. Parazit se može prenijeti inokulacijom ili preko otvorene sluznice.

1.5. KLINIČKI TIJEK INFEKCIJE PARAZITOM *Toxoplasma gondii*

Parazitu je linolna kiselina u enterocitima mačke glavni signal da se spolni stadij diferencira. U crijevnom epitelu prijelaznog domaćina iz cista se oslobađaju invazivni oblici sporozoiti iz kojih nastaju tahizoiti. Stanični mehanizam koji se na tom mjestu uočava je Ca^{2+} efluks u tahizoite preko TRP ionskog kanala. Bradizoiti su neosjetljivi na peptičke proteaze, dok tahizoiti nemaju tu otpornost što je razlog da se akutnom toksoplazmozom prenosi količinski manje parazita. Imunokompetentni će se lako riješiti većine parazita u tijeku akutne infekcije. Ostatak parazita koji će nastaviti živjeti u organizmu preživljava kao spororastući bradizoiti ispunjavajući tkiva ograničenog imunološkog nadzora kao što su mozak, oko, mišići srca i skeleta. Upravo se *in vivo* u tim tkivima najčešće opažaju ciste. Takav tip infekcije je latentan i kroničan, a ciste su inaktivne. Moguća je reaktivacija infekcije čiji će odgovor ovisiti isključivo o imunološkom statusu organizma. U stanju organizma gdje je imunološki sustav narušen uslijed kemoterapije, transplantacije organa ili AIDS-a *Toxoplasma gondii* se vraća stadiju umnožavanja tahizoita. Taj se proces naziva rekrudescencija i zahtijeva antiparazitsku terapiju čiji je mogući problem osjetljivost na sastojke lijeka i njegovo slabo podnošenje. Najteže kliničke slike su toksoplazmozni hidrocefalus novorođenčeta i encefalitis imunokompromitiranih bolesnika (4).

Treći tjedan po završetku infekcije se zaustavlja humoralna i stanična imunost, a tkivne ciste su ispunjene bradizoitima. Bradizoiti daju ogromnu prilagodljivost parazitu da se nastavi širiti mimo spolne faze. Stvaraju se već jedan dan poslije infekcije i sazrijevanjem ciste postaju veći zbog replikacije. Ciste u mozgu su sferične, a u mišiću izdužene. Formiranje stijenke ciste predstavlja fizičku barijeru imunološkim čimbenicima domaćina. Molekularno, metilacija i acetilacija histona su značajni epigenetski regulatori diferencijacije bradizoita. Diferencijacija bradizoita je *in vivo* potaknuta manjkom arginina i lipoproteina, a *in vitro* alkalnim pH i natrij nitroprusidom. U kroničnoj infekciji središnjeg živčanog sustava CD8 + T stanice infiltriraju mozak te posredno upravljaju brojem cista lučenjem IFN- γ i ubijanjem zaraženih stanica u ovisnosti o perforinu. IFN- γ odmah po inficiranju inducira stvaranje metabolita reaktivnog kisika i dušikovog oksida u makrofagima, mikroglia stanicama i astrocitima (4, 10).

Sve moguće kliničke pojavnosti toksoplazmoze u pacijenata su: toksoplazmoza u trudnoći, konatalna (značajke epilepsije, encefalitisa, mikrocefalije, intrakranijalnih kalcifikacija, hidrocefalusa, sljepoće, hepatosplenomegalije i žutice), očna, stečena/ reaktivirana u imunokompromitiranih i stečena u imunokompetentnih.

Toksoplazmoza u trudnoći nije opasna za plod ako to nije primarna akutna infekcija majke. Takva infekcija je kronična ili infekcija nastala prije začeća i većinom prolazi asimptomatski, a u slučaju simptoma se manifestira klasičnim simptomima imunokompetentne osobe (limfadenitis). Dakle, ako je trudnica već ranije bila zaražena tj. seropozitivna je, ne postoji opasnost da ugrozi svoje dijete toksoplazmom jer je zaštićena antitijelima. Infekcija majke stečena u trudnoći rezultira **konatalnom toksoplazmozom** djeteta. To je jedini oblik prirodene infekcije parazitom *Toxoplasma gondii*. Incidencija i težina kliničke slike će ovisiti o posteljničnom prelasku parazita jer parazit ne prelazi uvijek posteljicu, pretpostavka je da je u prvom tromjesečju prelazi u 18% slučajeva, u drugom 25%, a u trećem najviše i s najblažom kliničkom slikom- preko 60%.

U **imunokompetentnih** je prisutna reaktivna folikularna hiperplazija, meningoencefalitis s nekrozom stanica, mikroglijalni čvorići, perivaskularna infiltracija mononuklearima.

U **imunokompromitiranih** je prisutan encefalitis sa ili bez apscesa.

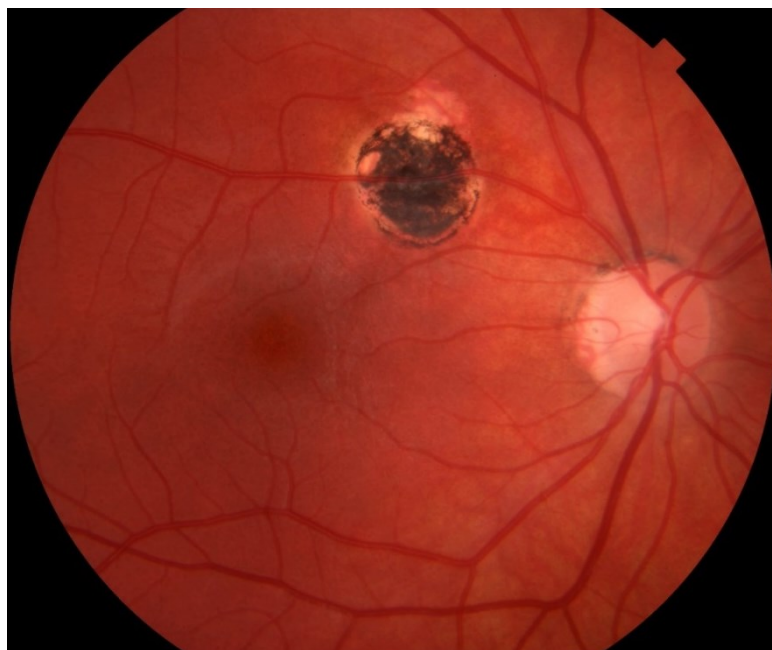
Encefalitis koji ne stvara apsces je rjeđi i lošije se liječi.

Plućni oblik toksoplazmoze se očituje u rijetkih imunodeficijentnih osoba s kliničkom prezentacijom pneumonitisa (intersticijski ili nekrotizirajući), plućne konsolidacije i pleuralnog izljeva. Uzorak tkiva i pleuralnog eksudata može biti izvor tahizoita i nukleinske kiseline parazita.

U **očnoj** toksoplazmozi korioretinitis je kombinacija upale korioideje i nekroze retine. Iznimno rijetko se u eksudatu mogu dokazati tahizoiti koji su dospjeli u staklasto tijelo. Očna toksoplazmoza u imunokompetentnih osoba je teži oblik te bolesti, s višestrukim obostranim makularnim lezijama koje se prikazuju degeneracijom tkiva i opsežnom fibrozom. Bolest korioretinitis nastupa u 2. i 3. desetljeću. Toksoplazmoza oka u imunokompromitiranih osoba je akutna s jednostranim lezijama. U kliničkoj slici je bol, fotofobija i nejasan vid. Sa zahvaćenom makulom gubi se središnji vid, a sa zahvaćenim ekstraokularnim mišićima nastupa poremećaj konvergencije. Upala se smiruje i vid poboljšava uz epizodična

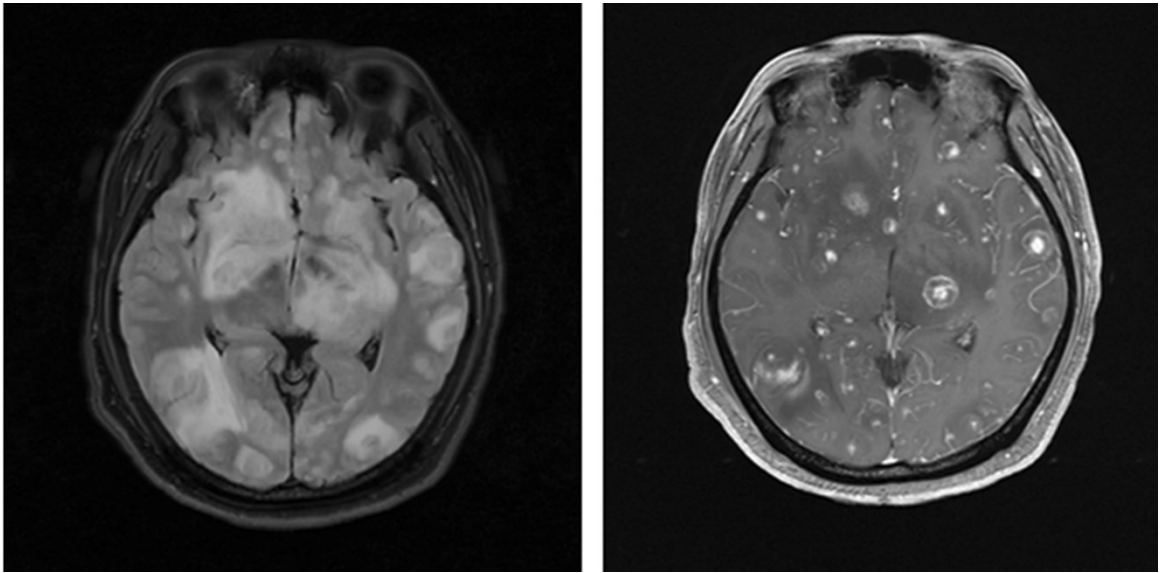
pogoršanja koja razaraju tkivo mrežnice i stvara se glaukom. Starenjem lezija formiraju se bijeli plakovi i crne mrlje koje ispunjavaju retinalni pigment. U imunodeficientnih korioretinitis nastupa u 4. i 6. desetljeću (1).

Stečena toksoplazmoza imunokompetentne osobe sa svojim uobičajenim simptomima cervikalne limfadenopatije, klinički može dati sliku i uvećanih limfnih čvorova trbušne regije uz bolove u truhu koji su diferencijalnodijagnostička smetnja. Uvećani vratni limfni čvorovi su palpatorno bezbolni i uglavnom promjera do 3 cm. Manji broj simptoma uključuje mialgiju, vrućicu, hepatomegaliju i makulopapularni osip s rijetkim komplikacijama. Povlačenje simptoma je za nekoliko tjedana dok limfadenopatiju u oboljelih nalazimo i mjesecima. Laboratorijski nalaz krvi karakterizira umjerena limfocitoza, lagano ubrzana sedimentacija i povišenje koncentracije jetrenih enzima, a likvor s meningoencefalitisom obilježava proteinorahija i mononuklearna pleocitoza (do 50 stanica/ mL). Diferencijalna dijagnoza uključuje mononukleozu, bolest mačjeg ogreba, sarkoidozu, tuberkulozu, Hodgkinovu bolest, zloćudni limfom i metastatski karcinom (1).



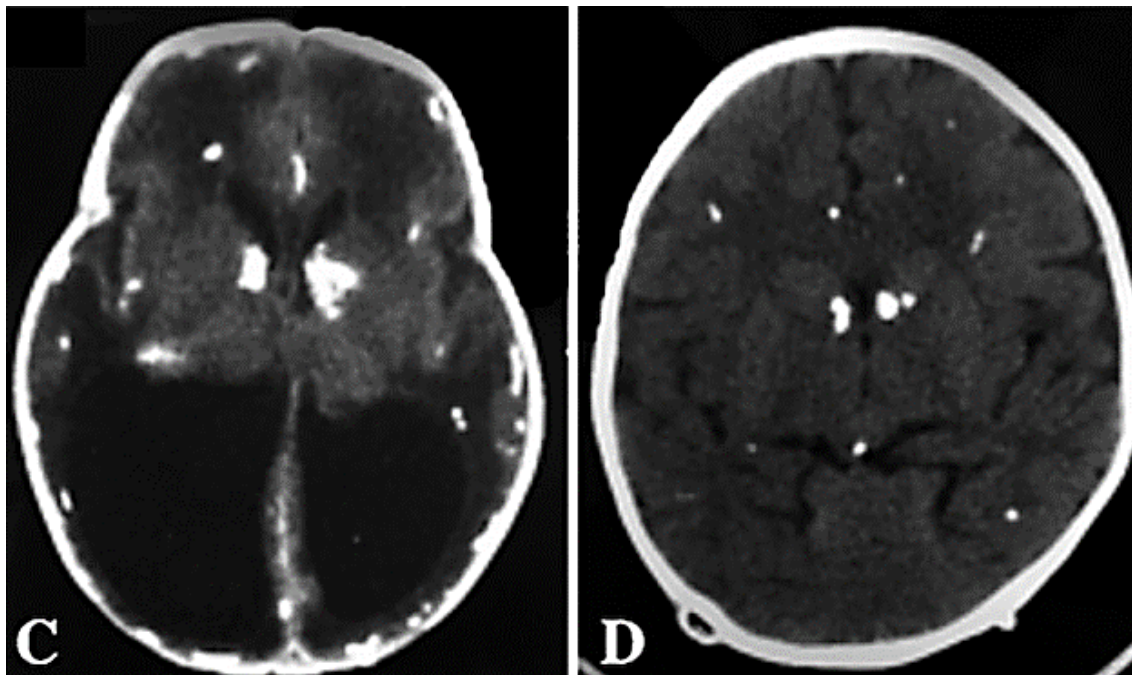
Slika 3. Ožiljak na mrežnici uzrokovan toksoplazmozom

(Izvor: <https://www.msmanuals.com/professional/infectious-diseases/extraintestinal-protozoa/toxoplasmosis>)



Slika 4. Encefalitis u toksoplazmozi

(Izvor: <https://ann-clinmicrob.biomedcentral.com/articles/10.1186/s12941-018-0298-1/figures/1>)



Slika 5. Hidrocefalus novorođenčeta zaraženog toksoplazmom

(Izvor: <https://www.uchicagomedicine.org/forefront/pediatrics-articles/babies-with-hydrocephalus-caused-by-toxoplasmosis-have-good-outcomes-with-prompt-treatment>)

1.6. DIJAGNOSTIKA PARAZITA *Toxoplasma gondii*

Dijagnostičke metode određivanja parazita *Toxoplasma gondii* mogu biti izravne i neizravne. Izravne uključuju mikroskopiju, molekularne metode, histološku dijagnostiku i izolaciju parazita. Neizravna je serološka metoda.

Uzorak za slanje ovisi o kliničkoj prezentaciji. Dijagnostički postupci uključuju uzorak krvi (serum) ili tjelesnih tekućina (BAL, bioptat limfnog čvora, amnionska tekućina, očna vodica). Serologija se izvodi u inače zdravih pacijenata zbog toga što njihovi serumi daju mjerljive koncentracije antitijela koje se mogu diferencirati od infekcija drugih infektivnih uzročnika kao što su CMV, EBV i HIV ili od neinfektivnih stanja. Ona se izbjegava u imunosuprimiranih jer su rezultati antitijela nepouzdana i mogu dovesti do lažne negativnosti pa se u njih poseže za molekularnim metodama i / ili mikroskopijom.

1.6.1. Izravne metode određivanja

Temelje se na **izolaciji toksoplazme iz krvi ili tkivnih tekućina** pacijenta tehnikom inokulacije ljudskog materijala na staničnoj kulturi odnosno u laboratorijsku životinju. Češće se izvodi, premda uz manju osjetljivost izolacija na kulturi stanica. Rast tahizoita je vidljiv za 3 do 6 dana. Klizanje parazita *in vitro* na podlozi je ekvivalent klizanju kao ograničavajućem čimbeniku i jedinom mehanizmu za pokretanje *in vivo* u invaziji tkiva. Nakon provedene izolacije, tahizoit se dokazuje mikroskopom. Bojanje preparata kao korak prije mikroskopiranja se vrši jednako kao kod svih parazita, a to je Giemsa Romanovski bojanjem. Pod mikroskopom su vidljivi paraziti oblika bradizoita i tahizoita, a izgleda „kriške naranče”. Dodatna dijagnostika u istraživačke i druge svrhe je izolacija iz miša. Izolacija služi za dijagnosticiranje akutne toksoplazmoze.

Osim izolacije, izravno dokazivanje tahizoita može biti **histodijagnostikom s imunoperoksidazom** ili sa **izravnim imunoflorescencijom** obilježenim monoklonalnim antitijelima. Sve navedeno se izvodi samo u referentnim laboratorijima budući da nije dio rutinske dijagnostike.

Izolat u tkivu novorođenčeta je siguran znak konatalne toksoplazmoze. Referentni laboratorij se u točnijem dijagnosticiranju kongenitalne infekcije može koristiti analizom i majčinog i neonatalnog uzorka testom imunosorbentne aglutinacije.

Molekularna dijagnostika je najznačajnija u dijagnostici intrauterine infekcije i encefalitisa. PCR molekularna metoda predstavlja stopostotnu specifičnost određivanja parazitske DNK u tkivu kao i u tjelesnoj tekućini. Osjetljivost ovisi o kvaliteti uzorka tj. o mjestu s kojeg je uzet i parazitemiji u tom trenutku. U molekularnoj metodi negativan nalaz ne može isključiti toksoplazmozu. Nalaz cisti u tkivu može značiti latentnu infekciju ali ne mora biti stvarni uzrok akutnog stanja pacijenta posebno kada u pacijenta ne dolazi do promjene primjenom terapijskog liječenja toksoplazme.

Za konatalnu toksoplazmozu PCR uzorak je **amnionska tekućina**, fetalna krv i krv iz pupkovine ili placente. Potvrđan rezultat ispitivanja govori o prisutnosti infekcije.

U očnoj toksoplazmozi molekularna izolacija uzročnika je moguća iz očne vodice, a u toksoplazmozi imunodeficientnih iz krvi, koštane srži, cerebralnog likvora, bronhoalveo-

larnog lavata i bioptata mozga. NAAT molekularno testiranje je većinom *in house* laboratorijska metoda budući da nema odobrenih standardiziranih testova od FDA organizacija premda neki imaju CE oznaku. (1).

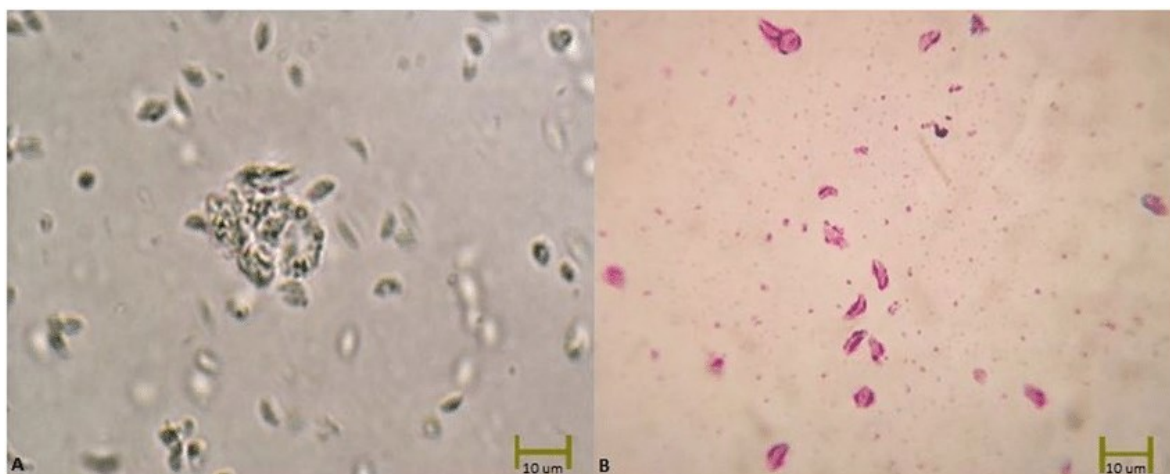
Moguće metode ali nedovoljno dobre za rutinsko postavljanje dijagnoze toksoplazmoze bi bile svjetlosna mikroskopija uzoraka fekalije i vode te elektronska mikroskopija tkivnih cista mišjeg mozga i oocista u tankom crijevu zaraženih mačaka.

Mikrosatelitska analiza otkriva izvor infekcije u izbijanju, laboratorijskoj kontaminaciji i miješanim infekcijama. Test diferencira genotipove *T. gondii* i rezultat su pikovi. Ograničenje ove molekularne metode je potreba za automatskim sekvencerom.

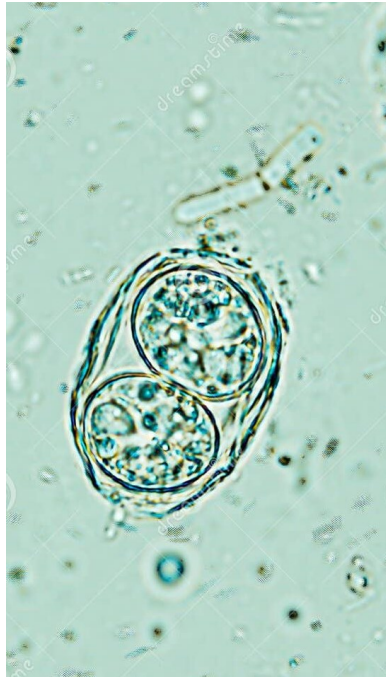Za PCR detekciju *T. gondii* u biološkim uzorcima kako bi se postigla veća osjetljivost koristi se nekoliko gena s više kopija. PCR krvi rijetko može detektirati parazitemiju. PCR u stvarnom vremenu se uspješno koristi za otkrivanje DNK *T. gondii* u ljudskoj krvi, likvoru, očnoj vodici i amnijskoj tekućini. Pogodan je i za procjenu progresije toksoplazmoze i terapijsko praćenje zato što procjenjuje intenzitet infekcije. Ova metoda izvođena s B1 genom pokazuje se najboljom tehnikom za dijagnozu kongenitalne toksoplazmoze. Napravljen kao brzi sustav zatvorene cijevi, uklanja mogućnost kontaminacije i daje ponovljive kvantitativne rezultate što ga čini dobrim za standardizaciju. U analiziranju uzoraka mesa dobre rezultate daje PCR u stvarnom vremenu u kombinaciji s metodom magnetskog hvatanja koja može prevladati heterogenu distribuciju tkivnih cista *T. gondii*. LAMP je vrsta PCR metode koja amplificira DNK u izotermnim uvjetima koristeći četiri početnice za prepoznavanje šest regija na ciljnoj DNK. Koristi se za veterinarske, medicinske i uzorke vode. Osjetljiva je na kontaminaciju. RAPD-PCR je korišten za identifikaciju genotipa sojeva *T. gondii*, za otkrivanje genetske diferencijacije blisko srodnih organizama. Potrebna je samo mala količina DNK, no ona treba biti vrlo čista zbog čega se ova metoda ne može izravno koristiti za kliničke uzorke. Danas je za genotipiziranje dovoljna vrlo mala količina DNK iz uzorka i postoje baze genskih podataka za *T. gondii*. HRM je post-PCR metoda svojstva homogenosti i zatvorene epruvete. Služi za analizu genetskih varijacija i ima sposobnost opisati polimorfizme na temelju njihovih temperatura taljenja povezanih s njihovim sekvencama, duljinama i GC sadržajem. Ovom metodom je moguća analiza izravnog geno-

tipa infekcije *T. gondii* iz bioloških uzoraka s većim kapacitetom genotipizacije korištenjem gena s više kopija nego s jednom kopijom čime se izbjegava kultura stanica ili biološki test.

Metoda serotipizacije temeljena na polimorfnim polipeptidima služi za serotipiziranje *T. gondii* kod ljudi i mačaka, na temelju peptidnih mikronizova koji su osjetljiviji od peptidnih ELISA. Ima potencijal postati izborom za tipizaciju u ljudi i životinja zbog brzine, manje cijene, relativne neinvazivnosti i izostanka potrebe za izolacijom parazita. Jedina mana je niska osjetljivost i unakrsna reaktivnost odabranih peptida u otkrivanju rekombinantnih sojeva. Također će imunosuprimirani pacijenti možda proizvesti nedovoljno specifičnih antitijela da dosegnu prag detekcije. Infekcija rijetkim genotipovima može uzrokovati potpuno različite humoralne odgovore koji se možda neće moći otkriti pomoću polimorfnih polipeptida.

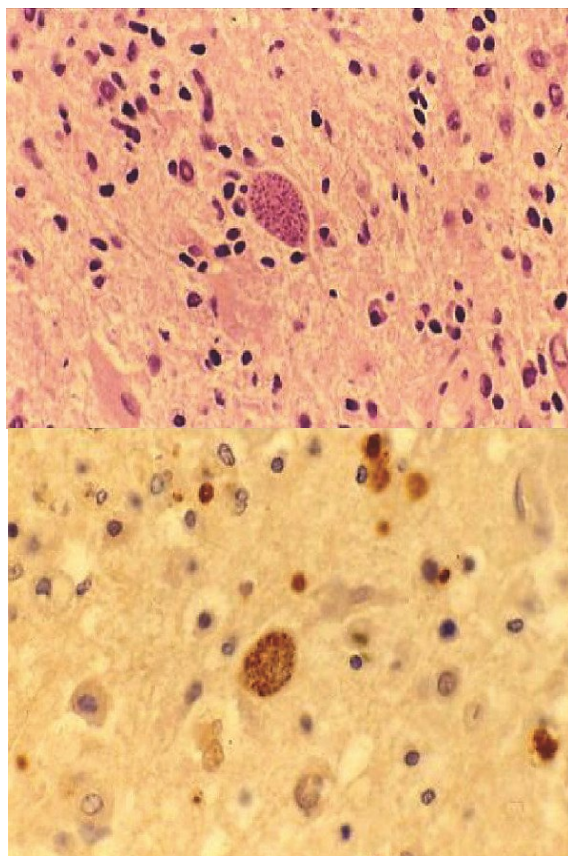


Slika 6. Tahizoiti pod mikroskopom; lijevo- neobojani, desno- obojani Giemsom
(Izvor: https://www.researchgate.net/figure/Microscopic-images-of-T-gondii-tachyzoites-A-Unstained-x40-B-Stained-with-Giemsa_fig5_316058074)

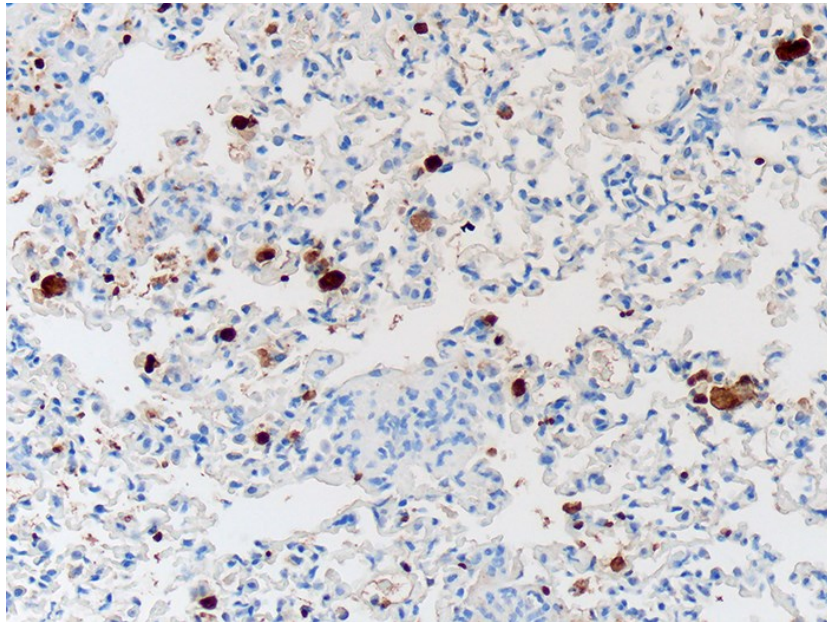


Slika 7. Oocista iz izolata toksoplazme pod mikroskopom

(Izvor: https://www.dreamstime.com/toxoplasma-gondii-oocyst-under-microscope-isolated-toxoplasma-gondii-oocyst-under-microscope-isolated-image153030520#_)



Slika 8. Histološka dijagnostika ciste toksoplazme ($\times 40$); gore- dokazana na hemato-
ksilin-eozin boji, dolje- potvrđena imunocitokemijom
(Izvor: https://www.researchgate.net/figure/a-Toxoplasma-cyst-demonstrated-on-H-and-E-stain-40-b-Toxoplasma-cyst-confirmed-on_fig4_322294197)



Slika 9. Imunohistokemija-plavo obojane su jezgre, zlatnosmeđe su tahizoiti
(Izvor: <https://www.newcomersupply.com/product/toxoplasma-control-slides/>)



Slika 10. PCR metoda
(Izvor: <https://www.igenels.com/uses-of-the-pcr-machine/>)

1.6.2. Neizravne metode

Neizravna dijagnostika je serološka dijagnostika i ona se najčešće provodi u dijagnosticiranju toksoplazmoze. Određuju se imunoglobulini IgG i IgM iz seruma pacijenta. Rjeđe se dodatno postavljaju zahtjevi za IgA i IgE. Najranija klinička pojavnost je IgM imunoglobulina. Ova antitijela su serumski uočljiva za vrijeme 10 dana od početka infekcije, svojstva su da se ne prenose transplacentno osim u oštećenju placentе. Njihovo vrijeme poluraspada od 3 do 5 dana zahtijeva 2 uzorka seruma novorođenčeta u razmaku od nekoliko dana za isključenje pozitivnosti. S druge strane, zahvaljujući mogućem prijenosu putem posteljice dijete do 3. mjeseca života ima majčina IgG antitijela dok svoja stvara tek iza 3. mjeseca života. Antitijela IgG razreda se u kliničkoj slici toksoplazmoze i inače kasnije pojavljuju, a najvišu vrijednost imaju od 2 do 3 mjeseca nakon što infekcija započne. Titar se također određuje u 2 serumska uzorka izvađena u razmaku od par tjedana uz testiranje koje se provodi istovremeno. Nemogućnost pravovremenog praćenja infekcije je mana serološke dijagnostike u toksoplazmozi zbog duge pozitivnosti IgM (18 – 24 mjeseca) i dužeg vremena stvaranja IgG (30 – 60 dana) antitijela. U ispitivanju aviditeta (ELISA serološkom metodom) visok IgG upućuje na staru infekciju, a nizak na mladu, svježiju infekciju.

Prijašnja metoda izbora u dijagnostici je bila također serološka, intravitalno bojanje živih toksoplazmi za ukupni IgG i IgM, gdje su se žive toksoplazme bojile metilenom uz dodatak seruma. Serum u kojem su prisutna antitijela je pozitivan test i nema boje u sebi, dok serum bez antitijela prima boju. Za ovu metodu je bio nužan njihov uzgoj unutar laboratorija i to je razlog napuštanja te metode u zamjenu za serotestove s obilježenim antitijelima, ELISA i IFA. Interpretacija vrijednosti antitijela treba biti oprezna zbog toga što prisutna IgM antitijela ne govore o točnom početku trenutne infekcije, već samo da je nastupila unutar zadnjih 10 dana kada su najranije prisutna ili 6 do 9 mjeseci kada su antitijela najdalje prisutna u serumu. Ono što se sigurno može ustvrditi je da su negativna IgM antitijela odraz nepostojanja akutne infekcije, dok je pozitivnost preširoka tj. dugog vremenskog tijeka za potvrditi akutnu infekciju. Kada se u serumu nađu samo IgG antitijela infekciju se opiše kao prošlu. IgG u nalazu nekada upućuje na reaktivaciju latentne infekcije.

Ispituje se sljedeća generacija seromarkera za toksoplazmozu s većom specifičnošću i osjetljivošću korištenjem gustog granuliranog proteina *Toxoplasma gondii*-5 (GRA5) na uzorcima ljudskog seruma.

1.6.2.1. Tipovi serološke dijagnostike

Dostupne serološke metode razlikuju se po tipu antigena i antitijela koje se koristi i testira.


Tablica 1. Serološke metode

(Izvor: <https://www.ncbi.nlm.nih.gov/pmc/articles/PMC4451882/?report=reader>)

Serološka metoda	Korišten antigen/antitijelo	Testirano antitijelo/antigen
Test bojanja (DT)	Živi tahizoiti	IgG, IgM, IgA
Modificirani test aglutinacije (MAT)	Tahizoiti fiksirani u formalinu	IgG
Indirektni fluorescentni test antitijela (IFAT)	Umravljeni cijeli tahizoiti	IgG, IgM
Indirektni test hemaglutinacije (IHA)	Pojačano obojani eritrociti senzibilirani topivim antigenima	IgG
Enzimski imunosorbentni test (ELISA)	Antigen tahizoitnog lizata, rekombinirani antigeni, specifična antitijela	IgG, IgM, IgA, antigeni
Imunosorbentni test aglutinacije (ISAGA)	Anti-humana IgM antitijela	IgM
Test lateks aglutinacije (LAT)	Topljive čestice lateksa obložene antitigenom	IgG, IgM
Piezoelektrični imunoaglutinacijski test (PIA)	Zlatne nanočestice obložene antigenom	IgG
Western blotting (WB)	Antigen tahizoitnog lizata, rekombinantni antigeni	IgG, IgM
Imunokromatografski test (ICT)	Antigeni ili antitijela obilježeni koloidnim zlatom	IgG, ESA
Test avidnosti	Antigen tahizoitnog lizata, rekombinantni antigeni	IgG, IgA, IgE
Kemiluminiscentni imunokemijski test (CLIA)	Specifični antigen	IgG, IgM

Za MAT (modificirani test aglutinacije) test koriste se mikrotitarske pločice na koje se nakon fiksacije tahizoita dodaju razrijeđeni serumi pacijenata. Pozitivitet je vidljiv kao aglutinacija, a negativni uzorci seruma će formirati kompaktnu kuglicu istaloženih tahizoita

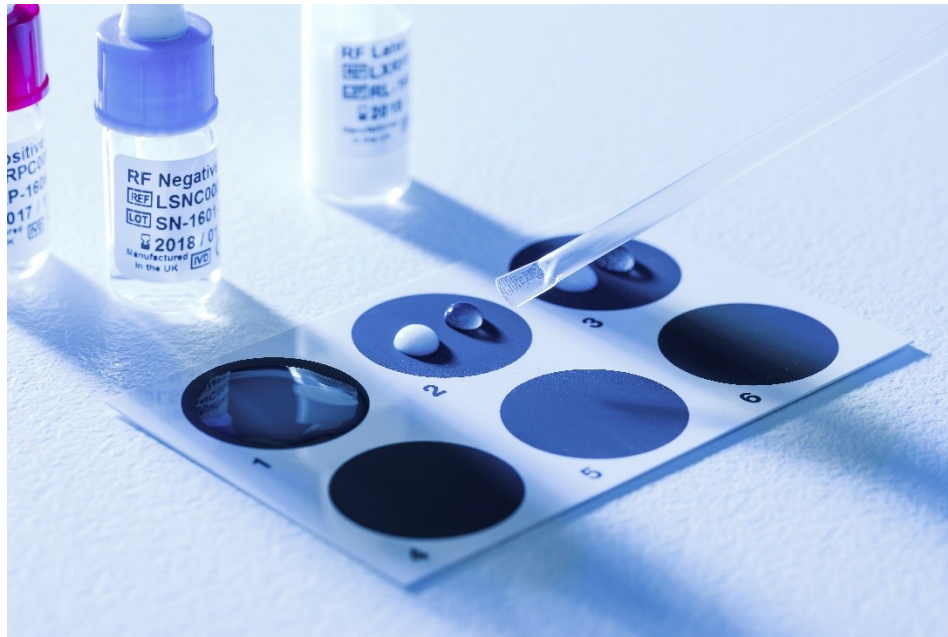
na dnu jažice. IgG antitijela u akutnoj infekciji mogu biti otkrivena korištenjem acetona kao fiksativa umjesto formalina (11).



Slika 11. MAT test

(Izvor: https://volweb.utk.edu/~csu1/TgMAT-Modified_Agglutination_Test.html)

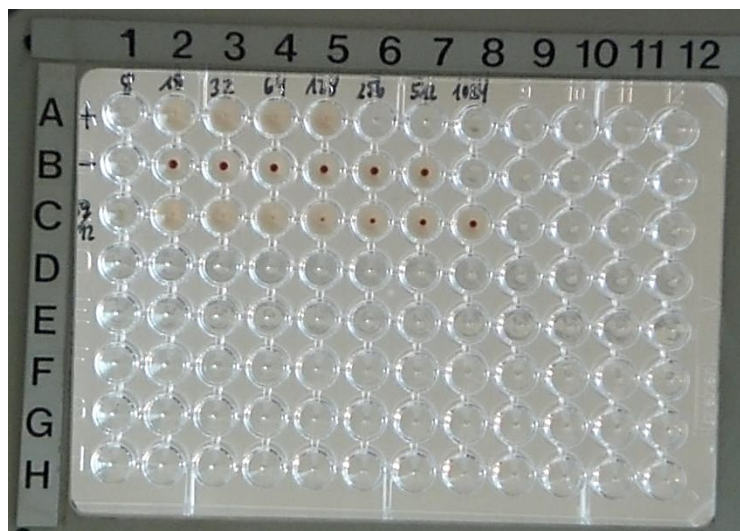
U LAT (test lateks aglutinacije) testu pozitivan serum aglutinira. Test je brz i jednostavan za IgG antitijela dok se IgM dokazuju na temelju pasivne lateks aglutinacije. Reakcija s IgM se događa samo kada su čestice lateksa senzibilirane s manje ili jednako od 100 mg specifičnog antigena/mg čestica. Dodatno su čestice obložene proteinom K u ljudi s prednošću da nema značajnih interferencija s IgG antitijelima, reumatoidnim faktorom ili antinuklearnim antitijelima. Test se više koristi u epidemiološkim studijama (11).



Slika 12. LAT test

(Izvor: https://www.fortressdiagnostics.com/media/1389/_dsc0106-copy.jpg)

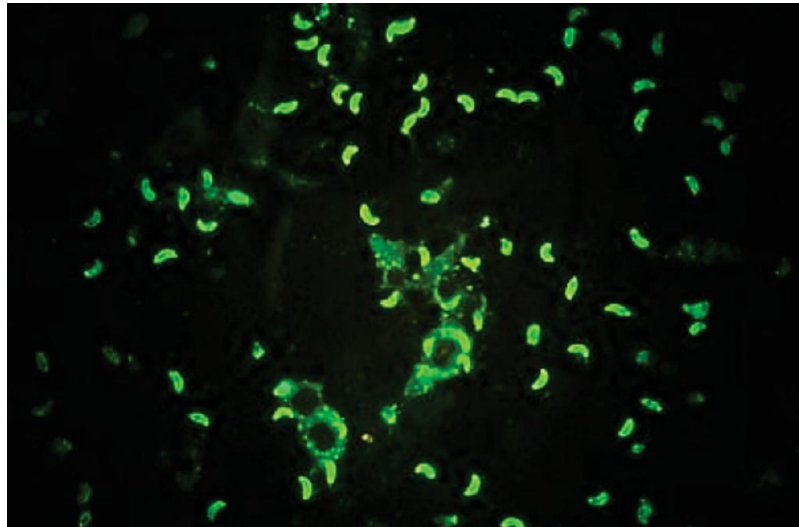
IHA (indirektni test hemaglutinacije) test detektira IgG antitijela sporije od testa bojanja pa će akutne i kongenitalne infekcije vjerojatno biti propuštene ovim testom. Osim što ovaj test otkriva samo IgG antitijela, postoji modificirani IHA test za IgM rezred antitijela koji će onda biti korisniji za dijagnozu akutne infekcije. Izvodi se sa stabiliziranim ljudskim eritrocitima obloženim toplinski stabilnim alkalno topivim ekstraktom *T. gondii* (11).



Slika 13. IHA test za toksoplazmu

(Izvor: https://www.researchgate.net/figure/Abb-6-Toxoplasma-gondii-IHA-Test-indirekter-Haemagglutinationstest-1-Spalte-ist_fig2_256732611)


U IFAT (indirektni fluorescentni test antitijela) testu tahizoite se inkubira s ispitnim serumom, dodaju se komercijalno dostupna fluorescentna antitijela protiv vrste, a rezultat se očitava pod fluorescentnim mikroskopom. Postoje individualne varijacije u interpretaciji rezultata i rizik od križne reakcije (11).



Slika 14. IFAT test za toksoplazmu

(Izvor: <https://www.labmedica.com/microbiology/articles/294768973/new-immunoassay-evaluated-for-toxoplasmosis.html>)

Tri su tipa ELISA (enzimski imunosorbentni test) metode. Indirektna ELISA uglavnom detektira antitijela *T. gondii*, uključuje specifični antigen obložen na čvrstu fazu, enzimom konjugirano sekundarno antitijelo i supstrat. Sandwich ELISA otkriva antigene *T. gondii*, uključuje specifično antitijelo obloženo na čvrstu fazu, enzimsko konjugirano antitijelo i supstrat. Modificirana ELISA, dot-ELISA, reakciju antigen-antitijelo provodi na nitrocelulozi umjesto na polistirenskim pločama. Kombinacije rekombiniranih antigena su osjetljivije i specifičnije od upotrebe jednog antigena (11).

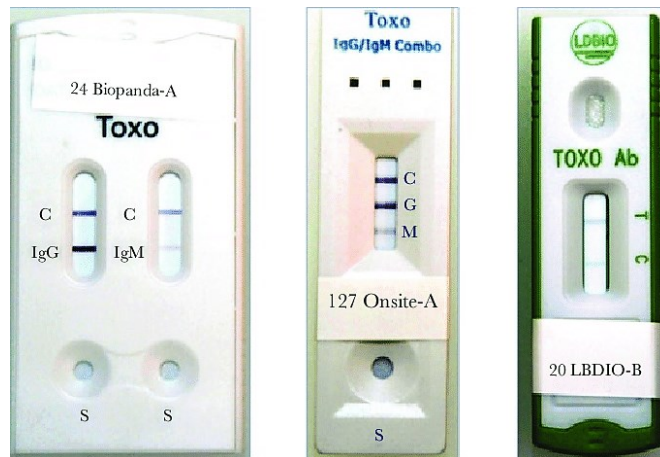


Slika 15. ELISA test

(Izvor: <https://cdn.gentaur.co.uk/wp-content/uploads/2016/03/ELISA-reader-washer-LAST.jpg>)

U ISAGA (imunisorbentni test aglutinacije) testu serum se dodaje u jažice mikrotitrarskih pločica tijekom 2 sata na 37 °C kako bi se omogućilo vezanje IgM iz seruma na antihumana IgM iz pločica. Slijedi ispiranje ploča i dodatak suspenzije fiksiranih tahizoita u jažice koji se inkubiraju preko noći na 37 °C u vlažnoj komori. Služi za dijagnozu akutne stečene i kongenitalne toksoplazmoze (11).

Imunokromatografskim testom se mogu dokazati IgG antitijela već 2 – 4 dana nakon infekcije. Čvrsti nosač je celulozna membrana, detekcijska antitijela ili antigeni su pod kapilarnim djelovanjem (11).

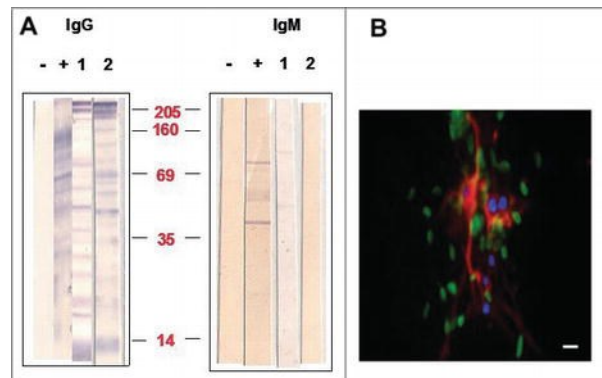


Slika 16. ICT test za toksoplazmu

(Izvor: https://www.researchgate.net/figure/Toxoplasma-point-of-care-POC-kits-for-detection-of-Toxoplasma-immunoglobulin-IgG-and_fig1_328757245)

U PIA (piezoelektrični imunoaglutinacijski test) testu detekcija aglutinacije se provodi piezoelektričnim uređajem. Nije potrebna imobilizacija antitijela ili antigena na piezoelektričnom kristalu za razliku od konvencionalnih piezoelektričnih testova (11).

U Western blot testu serumi reagiraju s antigenima koji su s poliakrilamidnog gela prebačeni na membranu. Dobivene trake uzoraka se uspoređuju s poznatom molekularnom težinom (11).



Slika 17. WB test za toksoplazmu

(Izvor: <https://www.intechopen.com/chapters/55057>)

Test avidnosti se izvodi sa serumima tretiranim ureom odnosno drugim agensima za denaturaciju proteina ili netretiranim serumima. Razlika u titrima se koristi za određivanje nedavne infekcije. Test se temelji na disocijaciji veze IgG antitijela i antigena na takav način da su u nedavnoj infekciji IgG antitijela skoro potpuno odvojena od kompleksa antigen-antitijelo (nizak aviditet), dok visoki aviditet (IgG antitijela su vezana za antigene *T. gondii*) ukazuje na staru infekciju. Problemi na koje se nailazi izvođenjem ovog testa su postojanost antitijela IgG niske avidnosti specifična za *T. gondii* u trudnica mjesecima i odgoda sazrijevanja avidnosti tijekom trudnoće ako se toksoplazmoza liječi. Visoka koncentracija antitijela u uzorku seruma može utjecati na rezultate testa avidnosti zbog čega je potrebno poboljšati metode detekcije avidnosti antitijela (11).

CLIA (kemiluminiscentni imunokemijski test) je indirektna metoda kvalitativnog dokazivanja antigena i/ili antitijela u humanom serumu ili plazmi. Završna faza reakcije je emisija fotona tj. kemiluminiscencija.

1.6.3. Dijagnostika toksoplazmoze različite etiologije

Početak trudnoće s nalazom negativnih IgM antitijela i niskim titrom IgG antitijela upućuje na **infekciju nastalu u vremenu prije trudnoće**.

Akutna infekcija u trudnoći se dijagnosticira ukoliko postoji serokonverzija ili porast titra antitijela u parnim serumima. Za akutnu infekciju su uvijek potrebni potvrdni testovi. Potvrdni testovi u primjeni su ELISA (barem dvostruki porast titra za potvrdu akutne infekcije) i IFA (najmanje četverostruki porast titra za dijagnozu akutne toksoplazmoze). Osjetljiviji od IFA metode je imunosorbentni aglutinacijski test, u primjeni za testiranje IgM. Nedavnu toksoplazmozu se uočava dvostrukim porastom titra IgG antitijela uz prisutnost IgM iz parnih uzoraka određivanih ELISA metodom. Lažna pozitivnost IgM se može izbjeći ispitivanjem avidnosti IgG.

Avidnost je jakost vezanja antitijela za antigen. Antitijela niske avidnosti su slabo vezana i nalaze se u akutnoj infekciji. Perzistiraju od 3 do 5 mjeseci što onemogućava potvrdu nedavne infekcije. Promjena niske avidnosti u visoku se prosječno dogodi nakon 6 mjeseci od infekcije i tada se govori o prošloj odnosno preboljenoj infekciji. Indikacija za određivanje avidnosti je nalaz stabilnog titra antitijela u trudnica uz pozitivan nalaz IgM. Samo je rano u konatalnoj infekciji smisleno odrediti IgE antitijela (ELISA testom) zbog njihove kratkotrajne produkcije u toksoplazmozi i njihovo određivanje ima ograničenu dijagnostičku upotrebljivost (1).

Prenatalna dijagnostika se provodi amniocentezom u 18. tjednu trudnoće i ultrazvukom trudnice. PCR dijagnostika amnionske tekućine otkriva DNK *T. gondii* i IgM antitijela. Inficirani fetus ne stvara IgM antitijela do 19. tjedna trudnoće. Pozitivan nalaz IgG antitijela može nastati zbog transplacentarnog prijenosa što znači svježu infekciju ili prošle infekcije majke. Kada se u nalazu nađu IgM i IgA to znači akutnu infekciju, no IgM može biti i bez IgA. Pojavnost IgA je najčešće oko 5 dana kasnija od pojave IgM i nestaju nakon 6 do 12 mjeseci. Oni su specifičniji u akutnoj infekciji. Dakle, mogući su nalazi samo IgG antitijela, IgG s IgM, samo IgM i IgM s IgA. Osim serologije, u dijagnostici novorođenčeta preporuka je oftalmološki pregled, MR (umjesto CT-a da se izbjegne zračenje novorođenčeta) i UZ mozga te molekularna dijagnostika likvora, krvi i urina. U uzorkovanju krvi no-

vorodenčeta uzorkuje se periferna krv jer umbilikalna može biti kontaminirana majčinom krvlju uslijed ljuštenja posteljice.

Za dijagnostičke postupke očne toksoplazmoze nužan je oftalmološki pregled nakon čega se parazit dokazuje izolacijom, histološkim pregledom i PCR-om očne tekućine i staklastog tijela. Očna toksoplazmoza se manifestira jednostranim korioretinitisom u stečenoj infekciji, a obostranim u nasljednoj. Moguće je ispitati i indeks antitijela koji uspoređuje stvaranje antitijela u očnoj vodici i serumu. Indeks veći od 3 označava lokalnu proizvodnju antitijela.

U imunodeficijentnih osoba dijagnostički postupci uključuju imunoenzimatske testove za dokaz porasta titra IgG i IgM na osnovu čega se zaključuje o reaktiviranoj toksoplazmozi. Reaktivaciju infekcije prati negativan serološki odgovor tj. slaba proizvodnja antitijela zbog oslabljenog imuniteta pa slijedi molekularna dijagnostika primarno sterilnih uzoraka te CT i MR kada se sumnja na oštećenja SŽS-a.

U imunokompetentnih osoba je dostatno testirati serum na antitijela za toksoplazmu. Prvi slučaj može dati negativna antitijela koja označavaju da osoba nije imala kontakt s parazitom i ponavlja se test za 3 tjedna ako se sumnja na infekciju.

Drugi slučaj može biti kad su pozitivna IgG uz negativna IgM što je oznaka ostvarenog kontakta s parazitom u prošlosti odnosno infekcije starije od 6 mjeseci.

Treći slučaj su pozitivna oba antitijela i predstavljaju infekciju u zadnje dvije godine ili lažni pozitivitet. Tu se za potvrdu radi aviditet IgG-a koji ako se pokaže visokim znači infekciju prije više od 12 tjedana, dok je nizak obilježje nedavne infekcije. Slijedi ponovno testiranje za 3 tjedna iz novog uzorka nakon čega se oba šalju u referentni laboratorij. Antitijela iz samo jednog seruma nisu dokaz akutne infekcije. Veliku važnost ima i citodijagnostika punktiranog limfnog čvora za simptomatske pacijente koja daje nalaz hiperplazije s rubnim prodorom histiocita u germinativna središta.

1.7. LIJEČENJE I PREVENCIJA TOKSOPLAZMOZA

Čovjek se zarazi izravno oocistama s tahizoitima iz mačke ili posredno tkivnim cistama s bradizoitima iz zaraženog mesa. Stoga je najopćenitija prevencija higijena ruku, pranje voća i povrća kao i pravilna termička obrada mesa, mlijeka i jaja. Učinkovita prevencija bi bila svakodnevno mijenjanje kutija s pijeskom koje sadrže otpad od mačaka, a koje se drže kao kućni ljubimci i dezinfekcija kipućom vodom (4).

Kao profilaksa osobama u pripremi za transplantaciju i HIV inficiranima se daje trimetoprim sulfametoksazol. Daje se iz opreza da se latentna infekcija ukoliko je osoba ima ne reaktivira, a njezino postojanje mogu otkriti IgG antitijela. Nužno je pratiti titar antitijela kako bi se u slučaju porasta uvela profilaksa. Prekid profilakse za AIDS bolesnike je moguć kada je HIV pod kontrolom najmanje pola godine i kada je broj CD4+ stanica barem 200/ μ L (4).

Seronegativne trudnice bi bilo poželjno testirati jedanput mjesečno no taj program u RH nije praksa, već ih se testira samo na početku trudnoće. Testira se one trudnice koje su suspektne, dakle to nije dio obaveznog serološkog probira. Ako se toksoplazmoza rano prepoznata, oko začeca i do 2. gestacijskog tjedna, liječenje trudnica spiramicinom inhibira vertikalni prijenos (4).

Za učinkovitu kontrolu infekcija u bolničkom radu potrebno je serološki testirati krv, krvne pripravke i organe za transplantaciju.

Lijekovi za liječenje toksoplazmoze imaju učinak na tahizoite. Doze lijekova su u pravilu veće za imunokompromitirane osobe. Terapija uključuje osnovni lijek pirimetamin i dodatne lijekove sulfadiazin ili klindamicin. Najdjelotvorniji je *primetamin* uz moguću nuspojavu reverzibilne supresije koštane srži zbog čega je preporučena tjedna kontrola krvne slike za svakodnevnu primjenu lijeka, odnosno mjesečna za rjeđu primjenu. On je blokator folne kiseline pa se za njezinu nadoknadu da se ne poništi djelovanje lijeka daje folnična kiselina. *Spiramicin* je lijek izbora za trudničku infekciju smanjujući posteljičnu transmisiju parazita. Time frekvencija fetalnih infekcija opada za 60 %. Daje se (potencijalno) inficiranim trudnicama prije 18. gestacijskog tjedna u dozi od 1g na svakih 8 sati do završetka trudnoće. *Spiramicin* se više ne upotrebljava ako se fetus zarazi zbog nesigurnosti u transpla-

centarni prijenos premda nema dokaza o teratogenosti. Tada je u primjeni *sulfadiazin* (u prvih 12 – 14 gestacijskih tjedana samostalno), *pirimetamin* (moguća teratogenost) i *folinična kiselina* do kraja trudnoće u akutnoj stečenoj toksoplazmozi trudnice ili barem godinu dana u konatalnoj toksoplazmozi. Ova kombinacija lijekova se još koristi u liječenju očne toksoplazmoze, u toksoplazmozi imunokompetentne osobe kada ona zahtijeva liječenje i empirijski za odbacivanje diferencijalnih dijagnoza (negativan terapijski odgovor slijedi ponovnu dijagnostičku obradu). U ovisnosti o kliničkoj slici očne toksoplazmoze terapija se alternativno provodi *klindamicinom*, *kortikosteroidima* (zahvaćena makula i papila očnog živca) ili *fotokoagulacijom* (liječenje lezija). Praćenje terapijskog odgovora na liječenje uključuje pregled oka, likvora i neuroradiološku obradu. Iznimno je važno liječiti toksoplazmozu imunodeficientnih zbog rizika od fatalnog ishoda. Provodi se akutna (indukcijska) terapija do povlačenja simptoma i za osobe sa slabim terapijskim odgovorom te doživotna supresivna terapija. Povlačenje simptoma u akutnoj terapiji može biti postignuto unutar 6 ili za 6 i više tjedana u teškoj bolesti. Supresivna terapija se izvodi pirimetaminom i sulfadiazinom/klindamicinom i petina bolesnih ima relaps zbog neredovitosti uzimanja terapije. Liječenje toksoplazmoznog encefalitisa u AIDS oboljelih pirimetaminom i sulfadiazinom smanjuje broj parazita. Posljedica je velika pojavnost toksičnih incidenata: osip, hematološki poremećaji, hematurija, anorganski bubrežni kamenci. Prognoza je općenito loša i učinkovitiji su oralni pirimetamin s intravenskim klindamicinom. Kliničko poboljšanje se postiigne unutar prvog tjedna liječenja, a poboljšanje CT nalaza tek za 2 – 4 tjedna. Moguće opcije liječenja edema mozga u imunodeficientnih su glukokortikoidi uz što kraću moguću primjenu zbog dodatne imunosupresije. Toksoplazmoza akutnog oblika imunokompetentne osobe ne zahtijeva liječenje. Liječi se samo u slučaju visceralnog ili teškog oboljenja, laboratorijske inokulacije parazita ili posttransfuzijske reakcije. Liječenje je u trajanju od 2 do 4 mjeseca (1).

Cjepiva protiv *T. gondii* prije ulaska u primjenu trebaju proći klinička ispitivanja, a koja tek trebaju započeti (5).

2. CILJ RADA

Cilj ovog rada je opisati izvođenje serološke dijagnostike parazita *Toxoplasma gondii* u laboratoriju za serologiju Nastavnog zavoda za javno zdravstvo Splitsko- dalmatinske županije (NZJZ) .

Odabir uređaja, metode i testa treba biti u skladu sa zahtjevima za analizom uzoraka koji pristižu u Zavod. Važno je da su zadovoljeni uvjeti vremenski optimalnog početka analize do izdavanja nalaza. Analiza mora dati reproducibilne rezultate. Metoda mora pokazivati točnost, preciznost, osjetljivost i specifičnost.

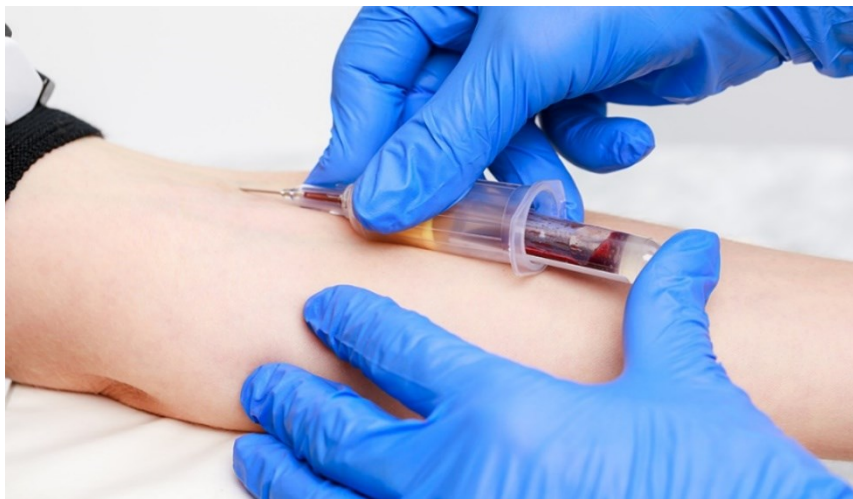Cilj rada je:

- Prikazati postupak s uzorcima
- Prikazati serološku metodu dijagnostike parazita *Toxoplasma gondii*
- Interpretirati rezultate dobivene kao vrijednosti antitijela na parazit *Toxoplasma gondii*

3. METODE

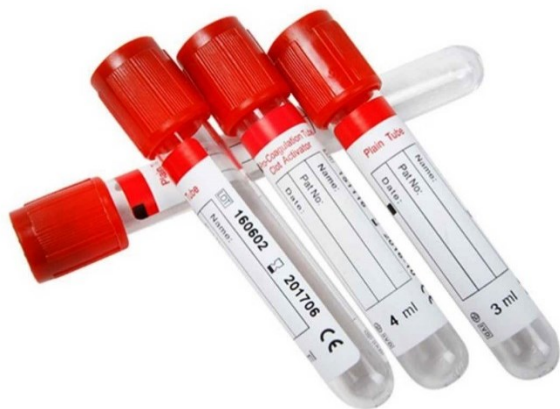Serološko testiranje pacijentova uzorka krvi ispituje prisutnost i količinu antitijela na toksoplazmu. Metoda koja se koristi u NZJZ je kemiluminiscentna s mikročesticama (CMIA).

Prilikom uzorkovanja, uzorak seruma se uzima iz venske krvi u epruvetu s crvenim čepom bez antikoagulansa prema standardima u Republici Hrvatskoj. Uzima se volumen od 5 mL i u obradi se dalje može koristiti supernatant ili puna krv bez zamrzavanja. Postupak uzorkovanja se sastoji od nekoliko koraka. Nakon pravilnog označavanja spremnika tj. epruvete slijedi stavljanje podveze 7 cm iznad mjesta uboda. Stavlja se igla odgovarajućeg promjera u držač, bolesnikova šaka je usmjerena prema dolje kako bi se spriječio refluks iz spremnika u venu, palcem se učvrsti vena 2.5 do 3 cm ispod ubodnog mjesta, uvede se igla u venu pod kutom od 30° ili manje, stavlja se prvi spremnik na iglu, kad krv poteče otpušta se podveza, puni spremnik do oznake i mijenja s drugim. Standard je upotreba spremnika s podtlakom. Prije uboda obavezna je dezinfekcija, a nakon uzorkovanja mjesto se zaštiti čistom pamučnom vatom. Po završetku vađenja epruveta se okreće naizmjenice 8 – 10 puta za 180° da se ubrza zgrušavanje.



Slika 18. Venepunkcija

(Izvor: <https://hr.izzi.digital/DOS/112269/115288.html>)



Slika 19. Epruvete za vađenje krvi bez antikoagulansa

(Izvor: <https://halomedicals.com/>)

U NZJZ se uzorak na stalku dostavlja u laboratorij za serologiju i ima svoju identifikacijsku oznaku. Pretrage na antitijela toksoplazme se izvode s punom krvi s oprezom da se ne zamrzava kako ne bi došlo do hemolize tj. serum se prvo izdvoji iz pune krvi, a onda serum može na zamrzavanje. Serum se izdvaja iz pune krvi centrifugiranjem 10 minuta na 3000 okretaja. Recentrifugiranje je nužno ako uzorak sadrži fibrin, eritrocite ili druge čestice i ako postoji zahtjev za ponovnim testiranjem uzorka. Čep s epruvete se baci u infektivni otpad. Antitijela su obrana, zaštita ali i važan marker infekcije. Imunosni odgovor koji uključuje IgG antitijela je sekundarni odgovor na antigene uzročnika i događa se pri sekundarnoj ekspoziciji istom antigenu.

Aparat za izvođenje ove pretrage je Abbot Alinity marke proizvođača. Namijenjen je za serološka testiranja na različite patogene (CMV, EBV, HSV, rubela, treponema pallidum). Za testiranje na toksoplazmu se primjenjuje IgM kvalitativna (+, -, granično) i IgG kvantitativna (mIU/mL) metoda. Središnju reakciju kemiluminiscencije pospješuje kompleks biotin-avidin. Testiranje daje rezultate samo na (živim) ljudskim uzorcima. Maksimalno vrijeme pohrane uzoraka za serum kao i za plazmu iznosi 3 dana na temperaturi 15 –

30 °C i 14 dana na temperaturi 2 – 8 °C. Aparat sadrži unutarnje pipetore, spremišta za reagense, hladnjak, mjesto za otpad, plastične kivete, ulaznu jedinicu za stavljanje uzorka i računalni dio koji na zaslonu ekrana pokazuje rezultate, ima opciju odabira pretraga i izvještava o analizi i mogućem kvaru.

Uzorak se stavlja na nosač u za to odgovarajući utor aparata pri čemu zauzima poziciju na nosaču označenu brojem, ima ime i prezime pacijenta, i na ekranu odabrane pretrage. Sa sustavom je povezan barkodom. Na jednak način se stavljaју reagensi tj. na nosaču s kojeg je obavezno skinuti crnu navlaku pri stavljanju u aparat. Reagensi na nosaču su antigen, konjugat i diluent. Nosač je istog proizvođača kao i aparat i jedan ima kapacitet izvođenja do 100 testova. Rezultati ove serološke pretrage za toksoplazmu su dostupni za 35 minuta.

U testu se IgM antitijela s anti-Toxo IgM antitijelima iz uzorka vežu na antihumana IgM mišja monoklonalna antitijela s vezanim mikročesticama formirajući kompleks antitijelo-antitijelo. Dodaje se konjugat koji se sastoji od monoklonalnog F2 fragmenta obilježnog anti-Toxo p30 antigena i nativnog *Toxoplasma gondii* lizata koji sadrži p30 antigen. Formira se kompleks antitijelo-antitijelo-konjugat. Količina anti-Toxo IgM u uzorku je proporcionalna mjeri kemiluminiscentne reakcije. Prisutnost ili odsutnost anti-Toxo IgM u uzorku se određuje usporedbom izmjerene kemiluminiscentne reakcije s *cutoff* vrijednostima utvrđenima iz aktivne kalibracije.

Slično se za IgG ispitivanje u testu antitijela iz uzroka vežu na rekombinantni *Toxoplasma gondii* antigen s vezanim mikročesticama. Dodaje se označeni antihumani IgG konjugat. Količina anti-Toxo IgG u uzorku je proporcionalna mjeri kemiluminiscentne reakcije.

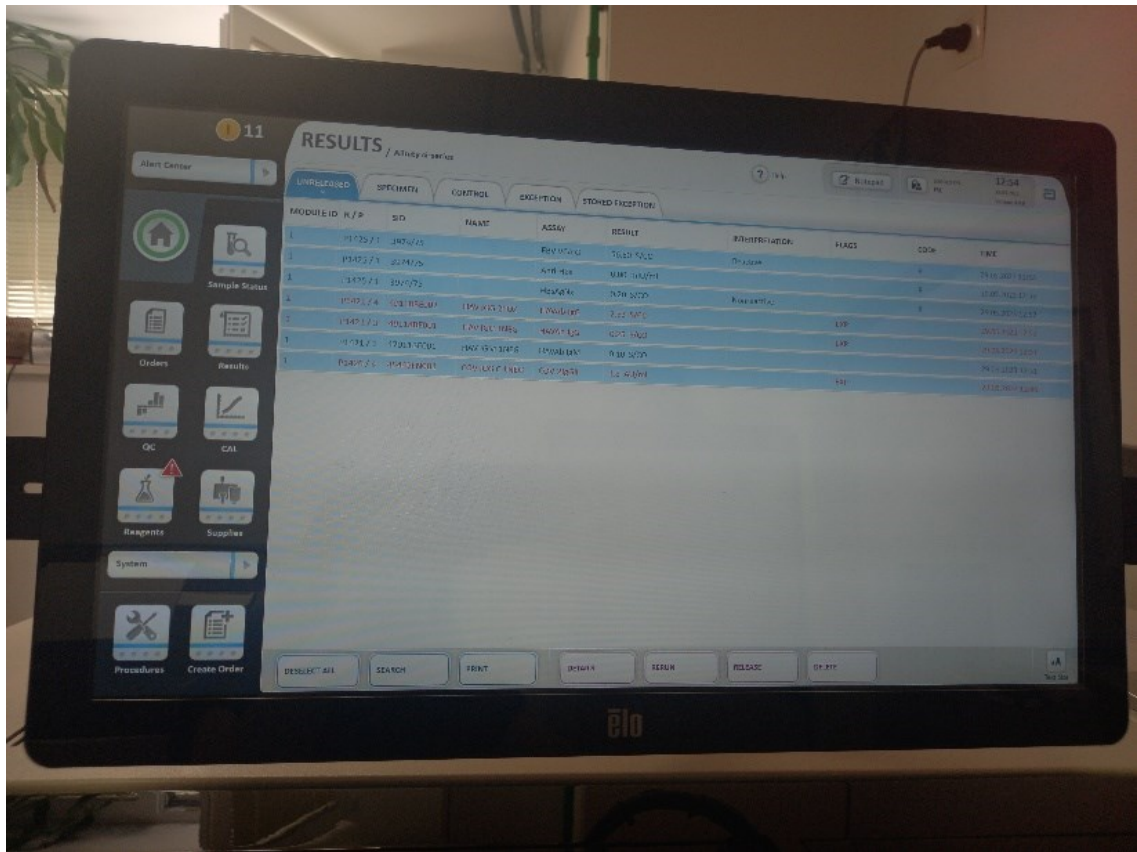
IgG i IgM pozitivni uzorci se testiraju za IgG aviditet da se diferencira nedavna stečena od prošle infekcije. U postupku testa jedan alikvot uzorka se tretira sa sredstvom za blokiranje, a drugi s puferom. U svaki se dodaju mikročestice obložene antigenom *T. gondii*. Nakon ispiranja doda se označeni anti humani mišji IgG konjugat, ispiru, dodaju se otopine u reakcijsku smjesu i razvija se reakcija kemiluminiscencije. Potrebna je resuspenzija mikročestica i test koristi rekombinantne antigene. Rezultati se izražavaju kao mjera kemiluminiscentne reakcije ili kao postotak avidnosti (mjera blokiranog i neblokiranog uzorka). Vrijednosti su visoka avidnost, niska ili granična (ponavljanje testa za 2 tjedna). Nakon inicijalne izloženosti antigenu, IgG antitijela proizvedena u akutnoj fazi se slabo vežu za antige-

ne- niska avidnost. S napredovanjem imunološkog odgovora sazrijeva odgovor IgG antitijela i jača antigen- antitijelo veza tijekom mjeseci- visoka avidnost. Visok aviditet za IgG govori u prilog infekcije starije od 4 mjeseca, dok nizak aviditet predstavlja serokonverziju unutar 4 mjeseca ali ga nije moguće samostalno koristiti da se proglaši akutna toksoplazmoza. Ovim testom se otkriva faza toksoplazmoze sigurno i efektivno pa je velika korist od njegove primjene budući da olakšava gestacijsko razdoblje trudnici sprječavajući dodatna nepotrebna testiranja i prevenira ozbiljna oštećenja kod ploda. Najveću primjenu ovaj test nalazi u IgM pozitivnih trudnica jer IgM dugo perzistira u serumu i potrebno je razlučiti radi li se o akutnoj ili nedavnoj infekciji.

U rukovanju s reagensima slijedi se pravilo da se oni prvo promiješaju i 1 sat prije uporabe ih se stavi u uspravan položaj kako bi nestali mjehurići koji su se možda formirali. Svaka kontrola prati kalibraciju testa. Jednom prihvaćena kalibracija omogućava svim slijedećim uzorcima testiranje bez potrebe za daljnjom kalibracijom osim kada se koristi prema reagensu s novim lot brojem i kada su rezultati dnevne kontrole kvalitete izvan statistički utemeljenih granica. U interferencije ovog testa mogu sudjelovati bilirubin, trigliceridi, proteini i hemoglobin.



Slika 20. Aparat Alinity (Izvor: NZJZ, Split)



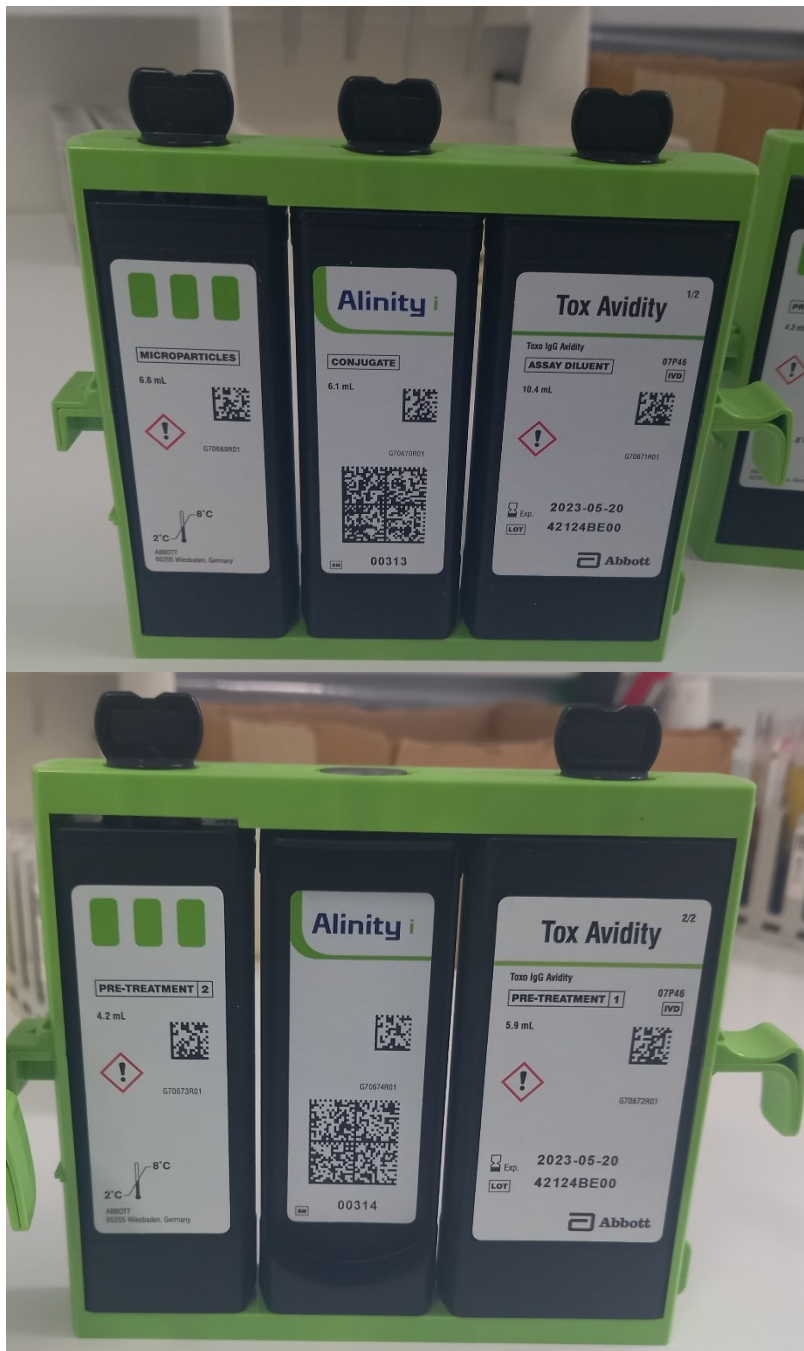Slika 21. Sučelje na ekranu uređaja Alinity (Izvor: NZJZ, Split)



Slika 22. Reagens za ispitivanje IgG antitijela (Izvor: NZJZ, Split)



Slika 23. Reagens za ispitivanje IgM antitijela (Izvor: NZJZ, Split)



Slika 24. Reagensi za ispitivanje avidnosti (Izvor: NZJZ, Split)

4. REZULTATI

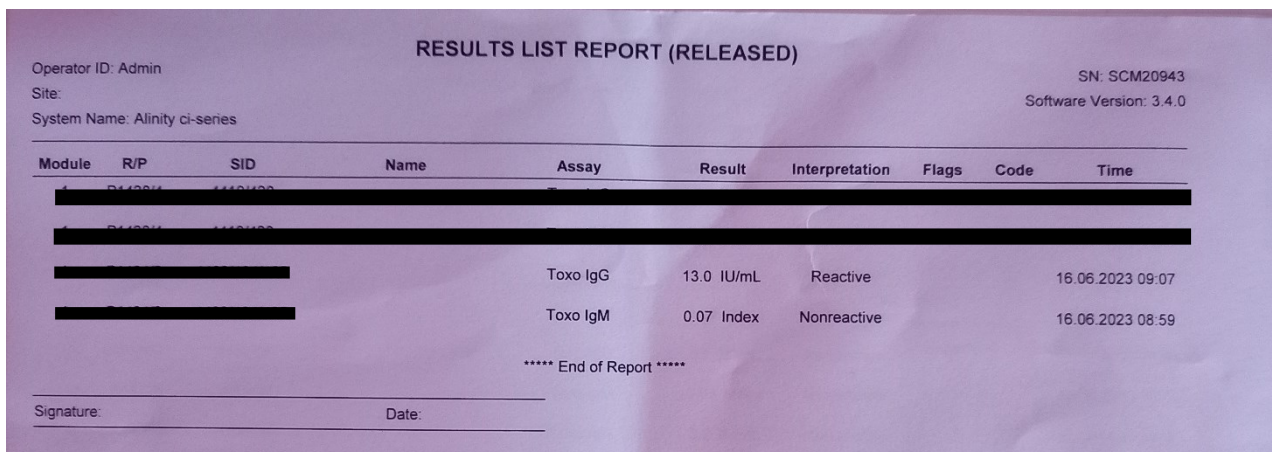
Rezultati testiranja uzorka na toksoplazmu daju kvantitativne vrijednosti IgG antitijela, a kvalitativne u obliku indeksa vrijednosti za IgM antitijela.

Pozitivan nalaz IgM-a ukazuje na akutnu infekciju, ali kod toksoplazme je moguća pozitivnosti do 18 mjeseci pa treba potvrditi takav nalaz testom avidnosti.

Pozitivan nalaz IgG-a ukazuje na prošlu infekciju, odnosno na stari kontakt s *Toxoplasma gondii*.

Godišnji broj testova u NZJZ na *Toxoplasma gondii* iznosi 1300 – 1500.

Na slici 25 prikazan je rezultat testa na toksoplazmu za jednog pacijenta u NZJZ-u. Analizirani uzorak pacijenta je negativan na IgM antitijela i pozitivan na IgG antitijela što znači da je pacijent bio inficiran toksoplazmom ranije u prošlosti tj. prebolio je infekciju.



The image shows a screenshot of a laboratory information system (LIS) interface. At the top, it displays 'RESULTS LIST REPORT (RELEASED)'. Below this, there are fields for 'Operator ID: Admin', 'Site:', and 'System Name: Alinity ci-series'. On the right side, it shows 'SN: SCM20943' and 'Software Version: 3.4.0'. The main part of the report is a table with the following columns: Module, R/P, SID, Name, Assay, Result, Interpretation, Flags, Code, and Time. There are two rows of data. The first row shows a 'Toxo IgG' assay with a result of '13.0 IU/mL' and an interpretation of 'Reactive'. The second row shows a 'Toxo IgM' assay with a result of '0.07 Index' and an interpretation of 'Nonreactive'. The report ends with '***** End of Report *****' and has fields for 'Signature:' and 'Date:' at the bottom.

Module	R/P	SID	Name	Assay	Result	Interpretation	Flags	Code	Time
				Toxo IgG	13.0 IU/mL	Reactive			16.06.2023 09:07
				Toxo IgM	0.07 Index	Nonreactive			16.06.2023 08:59

Slika 25. Ispis rezultata testa za toksoplazmu iz aparata (Izvor: NZJZ, Split)

5. ZAKLJUČAK

Parazit *Toxoplasma gondii* je infektivan za čovjeka i životinje. Detekcija ovog parazita je najvažnija za trudnice koje su u neposrednom kontaktu s mačkama i za imunosuprimirane. Infekcija u inficiranih osoba se može pojaviti u rasponu od asimptomatskih infekcija pa sve do encefalitisa u odraslih, hidrocefalusa u djece i korioretinitisa u obe starosne skupine. Izbori za dijagnostiku su izolacija, mikroskopija, histodijagnostika, imunohistokemija, molekularna dijagnostika, serologija.

U Nastavni zavod za javno zdravstvo Splitsko-dalmatinske županije svakodnevno pristižu uzorci za detekciju ovog patogena. Metoda detekcije je serološka, kemiluminiscentna s mikročesticama (CMIA). Test koji se izvodi je imunoesej u dva koraka koji kvantitativno određuje IgG, a kvalitativno IgM antitijela iz ljudskog seruma i plazme. Test daje pozitivan rezultat kada je u uzorku prisutna određena količina antitijela, a koja je uz pomoć optičkog dijela aparata dala neki intenzitet svjetlosti. Takva detekcija antitijela omogućava istovremeno ispitivanje više uzoraka uz dovoljan volumen reagenasa i rezultati vremenski ispunjavaju zahtjeve Zavoda. Aparat sam pipetira uzorak i reagense pri čemu se ne prelazi granica koja odvaja serum od pune krvi. S pretragama na avidnost se procjenjuje starost infekcije za što je potrebno u uzorku dokazati i IgG i IgM antitijela.

Opravdanost izvođenja ove pretrage je veća nego kod npr. citomegalovirusne infekcije zato što se trudnicama na osnovi detekcije toksoplazme ipak može ponuditi neka vrsta liječenja pa je moguće sprječavanje zaraze ploda. Od velikog značaja je edukacija trudnica zato što se prevencijom infekcije trudnice prevenira i kongenitalna toksoplazmoza.

6. SAŽETAK

Toxoplasma gondii je sporozoon koji u mačkama i njima srodnim životinjama spolno sazrijeva u oocistu. U okolišu za 1 – 5 dana u oocisti nastaju 2 sporociste s po 4 sporozoita. Prijelazni domaćin unese sporozoit koji preko crijevnog epitela i zatim krvlju dospjeva u fagocite. Iz tog stadija prelazi u stadij brzog razmnožavanja, oblik naziva tahizoiti koji posredstvom imuniteta nakon prodora u tkiva ulazi u sporo razmnožavanje, oblik pod nazivom bradizoiti. Oko bradizoita se stvara ugljikohidratna ovojnica i nastaje tkivna cista, oblik koji je za 4 do 94 μm veći od bradizoita. Prijelazni domaćin pa tako i čovjek osim oocista u svoj organizam može unijeti i tkivne ciste iz mesa domaćih životinja odakle se otpuštaju bradizoiti, a iz njih pretvorbom nastaju tahizoiti i ciklus se ponavlja. Tahizoiti se raspoređuju po cijelom krvotoku, dok je specijalizacija u stanice karakterističnija za bradizoite. Klinički simptomi toksoplazmoze su uglavnom nespecifični i nisu pouzdani za ispravno postavljanje dijagnoze. Infekcija stečena u odrasloj dobi kod imunokompetentnih ljudi vjerojatno rezultira doživotnim imunitetom i zaštitom. Međutim, kongenitalne infekcije imaju tendenciju recidiva i mogu dovesti do progresivnog oštećenja, najčešće mrežnice djeteta. Stoga je važno pratiti trudnice koje su u opasnosti od prijenosa kongenitalne infekcije i nastanka konatalne infekcije djeteta čiji simptomi mogu biti vidljivi odmah po rođenju ili tijekom godina života. Osobe oslabljenog imunološkog odgovora su podložne težem obolijevanju od toksoplazmoze i stanje može varirati od korioretinitisa do encefalitisa. Važno je reagirati terapijom u cilju sprječavanja komplikacija. Postoji prevencija higijenom i liječenje antiparazitskim lijekovima.

Dokaz toksoplazme u krvi ili drugim tjelesnim tekućinama moguć je izravnom ili neizravnom dijagnostikom. Iako su izravne metode (mikrosopska, histološka, molekularna, izolacija) osjetljivije, rutinski se provodi neizravna serološka dijagnostika, zbog jednostavnosti i pouzdanosti. Molekularne metode su obično dodatak serološkim. U serologiji su dijagnostički parametri IgG i IgM antitijela. IgM antitijela se javljaju rano (prvi odgovor na infekciju, no predugo su pozitivna da se utvrdi akutnost), a IgG kasnije (preboljena infekci-

ja). Kada su u serumu prisutna oba antitijela, potrebno je napraviti aviditet antitijela da se diferencira primarna infekcija od ponovljene.

7. ABSTRACT

Toxoplasma gondii is a sporozoon that sexually matures into an oocyst in cats and related animals. In the environment, in 1 – 5 days, 2 sporocysts with 4 sporozoites are formed in the oocyst. The transitional host introduces the sporozoite, which reaches the phagocytes through the intestinal epithelium and then through the blood. From this stage, it passes into a stage of rapid reproduction, a form called tachyzoites, which through immunity, after penetrating the tissues, enters a slow reproduction, a form called bradyzoites. A carbohydrate envelope is formed around the bradyzoite and a tissue cyst is formed, a form that is 4 to 94 μm larger than the bradyzoite. In addition to oocysts, the transitional host, including humans, can also introduce tissue cysts from the meat of domestic animals, from which bradyzoites are released, and from which, by transformation, tachyzoites are formed and the cycle repeats itself. Tachyzoites are distributed throughout the bloodstream, while cell specialization is more characteristic of bradyzoites. Clinical symptoms of toxoplasmosis are mostly non-specific and are not reliable for correct diagnosis. Adult- acquired infection in immunocompetent people probably results in lifelong immunity and protection. However, congenital infections tend to recur and can lead to progressive damage, most often to the retina. Pregnant woman are at risk of transmission of congenital infection thus forming congenital infection of the child whose symptoms may be visible immediately or during years of life. Immunocompromised are susceptible to more severe disease from toxoplasmosis and the condition can vary from chorioretinitis to encephalitis. It is important to react to prevent complications. There is prevention through hygiene and treatment with antiparasitic drugs.

Proof of toxoplasma in blood or other body fluids is possible through direct or indirect diagnostics. Although direct methods (microscopic, histological, molecular, isolation) are more sensitive, indirect, serological, is routine due to its simplicity and reliability. Molecular methods are an addition to serological. In serology, the diagnostic parameters are IgG and IgM antibodies. IgM appear early (first response to infection, but their positivity is too long to determine acuteness), and IgG later (overcome infection). When both are present in the serum, antibody avidity is done to differentiate primary infection from recurrent.

8. LITERATURA

1. Karelović D i sur. Infekcije u ginekologiji i perinatologiji. Zagreb: Medicinska naklada, 2012., str. 565-78.
2. Sharma J, Rodriguez P, Roy P, Guiton PS. Transcriptional ups and downs: patterns of gene expression in the life cycle of *Toxoplasma gondii*. *Microbes Infect.* 2020 Nov-Dec;22(10):525-533. doi: 10.1016/j.micinf.2020.09.001. Epub 2020 Sep 12. PMID: 32931908.
3. Sibley LD. *Toxoplasma gondii*: perfecting an intracellular life style. *Traffic.* 2003 Sep;4(9):581-6. doi: 10.1034/j.1600-0854.2003.00117.x. PMID: 12911812.
4. Zhao XY, Ewald SE. The molecular biology and immune control of chronic *Toxoplasma gondii* infection. *J Clin Invest.* 2020 Jul 1;130(7):3370-3380. doi: 10.1172/JCI136226. PMID: 32609097; PMCID: PMC7324197.
5. Rodrigues V, Cordeiro-da-Silva A, Laforge M, Ouaisi A, Akharid K, Silvestre R, Estaquier J. Impairment of T cell function in parasitic infections. *PLoS Negl Trop Dis.* 2014 Feb 13;8(2):e2567. doi: 10.1371/journal.pntd.0002567. PMID: 24551250; PMCID: PMC3923671.
6. Kalenić S i sur. *Medicinska mikrobiologija*, Zagreb: Medicinska naklada, 2019., str. 646-49.
7. Zhang Y, Lai BS, Juhas M, Zhang Y. *Toxoplasma gondii* secretory proteins and their role in invasion and pathogenesis. *Microbiol Res.* 2019 Oct;227:126293. doi: 10.1016/j.micres.2019.06.003. Epub 2019 Jun 17. PMID: 31421715.
8. Sibley LD. Invasion and intracellular survival by protozoan parasites. *Immunol Rev.* 2011 Mar;240(1):72-91. doi: 10.1111/j.1600-065X.2010.00990.x. PMID: 21349087; PMCID: PMC3697736.
9. Menard KL, Haskins BE, Denkers EY. Impact of *Toxoplasma gondii* Infection on Host Non-coding RNA Responses. *Front Cell Infect Microbiol.* 2019 May 14;9:132. doi: 10.3389/fcimb.2019.00132. PMID: 31157172; PMCID: PMC6530353.

10. Jeffers V, Tampaki Z, Kim K, Sullivan WJ Jr. A latent ability to persist: differentiation in *Toxoplasma gondii*. *Cell Mol Life Sci*. 2018 Jul;75(13):2355-2373. doi: 10.1007/s00018-018-2808-x. Epub 2018 Mar 30. PMID: 29602951; PMCID: PMC5988958.
11. Liu Q, Wang ZD, Huang SY, Zhu XQ. Diagnosis of toxoplasmosis and typing of *Toxoplasma gondii*. *Parasit Vectors*. 2015 May 28;8:292. doi: 10.1186/s13071-015-0902-6. PMID: 26017718; PMCID: PMC4451882.

9. ŽIVOTOPIS

Općeniti podaci:

Ime i prezime: Katarina Milinović

Godina i mjesto rođenja: 2001, Split

Obrazovanje:

2008. – 2016. Osnovna škola „Skalice“

2016. – 2020. II. gimnazija Split

2020. – 2023. Sveučilišni odjel zdravstvenih studija, preddiplomski sveučilišni studij
Medicinsko laboratorijska dijagnostika, Split

Strani jezik:

Engleski

Talijanski