

Rehabilitacijski postupci u bolesnika sa kompleksnim regionalnim sindromom-prikaz slučaja

Odak, Anamarija

Undergraduate thesis / Završni rad

2023

Degree Grantor / Ustanova koja je dodijelila akademski / stručni stupanj: **University of Split / Sveučilište u Splitu**

Permanent link / Trajna poveznica: <https://um.nsk.hr/um:nbn:hr:176:287355>

Rights / Prava: [In copyright](#)/[Zaštićeno autorskim pravom.](#)

Download date / Datum preuzimanja: **2024-07-10**

Repository / Repozitorij:



Sveučilišni odjel zdravstvenih studija
SVEUČILIŠTE U SPLITU

[Repository of the University Department for Health Studies, University of Split](#)



UNIVERSITY OF SPLIT



SVEUČILIŠTE U SPLITU
Podružnica
SVEUČILIŠNI ODJEL ZDRAVSTVENIH STUDIJA
FIZIOTERAPIJA

Anamarija Odak

**REHABILITACIJSKI POSTUPCI U BOLESNIKA
SA KOMPLEKSNIM REGIONALNIM BOLNIM
SINDROMOM / PRIKAZ PACIJENTA**

Završni rad

Split, 2023.

SVEUČILIŠTE U SPLITU

Podružnica

SVEUČILIŠNI ODJEL ZDRAVSTVENIH STUDIJA

PRIJEDIPLOMSKI SVEUČILIŠNI STUDIJ

FIZIOTERAPIJA

Anamarija Odak

**REHABILITACIJSKI POSTUPCI U BOLESNIKA
SA KOMPLEKSNIM REGIONALNIM
SINDROMOM / PRIKAZ SLUČAJA**

**REHABILITATION PROCEDURES IN A
PATIENT WITH COMPLEX REGIONAL
SYNDROME / CASE REPORT**

Završni rad / Bachelor's Thesis

doc.dr.Daniela Šošo, dr.med.

Split,2023.

SADRŽAJ

SAŽETAK

SUMMARY

1.UVOD.....	1
2.OPĆE ZNAČAJKE.....	2
3.EPIDEMIOLOGIJA.....	4
4.PATOGENEZA.....	5
5.KLINIČKE MANIFESTACIJE.....	6
5.1.PROCJENA I DIJAGNOSTIKA.....	8
5.2.DIFERENCIJALNA DIJAGNOZA.....	12
6.PREVENCIJA.....	14
7.REHABILITACIJA.....	16
7.1. FARMAKOTERAPIJA.....	19
8.PRIKAZ SLUČAJA.....	22
8.1.SAŽETAK SLUČAJA	22
9.ZAKLJUČAK.....	28
10.LITERATURA.....	29
11.PRILOZI.....	30
11.1.POPIS SLIKA.....	30
11.2.POPIS TABLICA.....	31

ZAHVALA

Zahvaljujem svojoj mentorici doc. dr. Danieli Šošo, dr. med.; na savjetima, uloženom trudu i vremenu te pomoći koju sam stekla prilikom izrade ovog završnog rada. Veliko hvala mojim roditeljima, bratu, obitelji i prijateljima na безусловnoj podršci ,ohrabrenjima, vjeri u mene te itekako strpljenju tijekom svih godina mog obrazovanja. Bez svih Vas ne bih uspjela.

SAŽETAK

REHABILITACIJSKI POSTUPCI U BOLESNIKA SA KOMPLEKSNIM REGIONALNIM SINDROMOM / PRIKAZ SLUČAJA

Anamarija Odak

Kompleksni regionalni bolni sindrom (*engl.* complex regional pain syndrome – CRPS) stanje je trajne i onesposobljavajuće boli koje, zahvaća jednu regiju (najčešće ruku). Često se javlja nakon ozljede koja se težinom ne poklapa s razinom boli. Dijagnoza je poznata i pod nazivima kao što su simpatička distrofija, kauzalgija, Sudeckova atrofija, prolazna osteoporoza i akutna atrofija kostiju. Cilj ovog rada je prikazati epidemiologiju, etiologiju, patofiziološke mehanizme te načine dijagnosticiranja, liječenja, prevencije i smanjenja posljedica ove nedovoljno prepoznate bolesti. Razlikujemo dva oblika CRPS-a; tip 1 i tip 2. Oblik CRPS-a tip 1 (oblik poznat kao i refleksna simpatička distrofija) javlja se u pacijenta koji nema jasnu ozljedu perifernog živca i predstavlja približno 90% kliničkih prezentacija. Oblik CRPS-a tip 2 prije se nazivao i „kauzalgija“ i javlja se u pacijenta kod kojih je prisutna jasna ozljeda perifernih živaca. Patogeneza CRPS-a je nepoznata. Predloženi mehanizmi su promjene perifernog i središnjeg živčanog sustava i uključuju klasičnu i neurogenu upalu i maladaptivne promjene u percepciji boli. Genetski čimbenici također mogu biti uključeni u patogenezu CRPS-a. Studije temeljene na populaciji procjenjuju incidenciju između 5 i 26 na 100 000 godišnje. CRPS se u odraslih češće javlja na gornjim udovima. Zahvaćenost i gornjih i donjih udova kod istog bolesnika je neuobičajena. Međutim, simptomi CRPS-a mogu se proširiti tijekom vremena i zahvatiti susjedna područja zahvaćenog uda ili, povremeno, drugi ipsilateralni ili kontralateralni ud. Glavni klinički simptomi su bol, senzorne promjene, motorička oštećenja, autonomni simptomi i trofičke promjene u zahvaćenom ekstremitetu. Dijagnoza CRPS-a temelji se na kliničkim značajkama utvrđenim anamnezom i fizičkim pregledom. Međutim, neki istraživači tvrde da su određene pretrage korisne za dijagnozu CRPS-a, posebice troetapna scintigrafija kostiju koja pokazuje povećani unos radiofarmaka u zglobove oko mjesta ozljede. Drugi testovi s određenom mogućom korisnošću uključuju usporedne rendgenske snimke (npr. obje ruke snimljene na istom rendgenskom snimku) koje pokazuju točkastu demineralizaciju kostiju i dugotrajna ili ponavljana mjerenja temperature kože koja pokazuju razliku $>1^{\circ}\text{C}$ između zahvaćene i nezahvaćene strane. Liječenje CRPS-a je složeno kao i njegova sama patofiziologija te klinička slika stoga zahtjeva individualni rad i interdisciplinarnu suradnju. Farmakološki pristup jednako je bitan kao i sama fizikalna terapija. Uz današnju napredniju medicinu možemo postići puno veće, brže i bolje rezultate nego prije.

KLJUČNE RIJEČI : CRPS, kronična bol, rehabilitacija

SUMMARY

REHABILITATION PROCEDURES IN A PATIENT WITH COMPLEX REGIONAL SYNDROME / CASE REPORT

Anamarija Odak

Complex regional pain syndrome (eng. complex regional pain syndrome - CRPS) is a state of permanent and disabling pain that affects one region (most often the hand). It often occurs after injuries whose severity does not match the level of pain. The diagnosis is also known by names such as sympathetic dystrophy, causalgia, Sudeck's atrophy, transient osteoporosis and acute bone atrophy. The aim of this paper is to present the epidemiology, etiology, pathophysiological mechanisms and methods of diagnosis, treatment, prevention and reduction of the consequences of this insufficiently recognized disease. We distinguish between two forms of CRPS; type 1 and type 2. The type 1 form of CRPS (also known as reflex sympathetic dystrophy) occurs in patients with no clear peripheral nerve injury and accounts for approximately 90% of clinical presentations. The type 2 form of CRPS used to be called "causalgia" and occurs in patients with clear peripheral nerve injury. The pathogenesis of CRPS is unknown. Proposed mechanisms involve both the peripheral and central nervous systems and include classical inflammation, neurogenic inflammation, and maladaptive changes in pain perception. Genetic factors may also be involved in the pathogenesis of CRPS. Population-based studies estimate the incidence to be between 5 and 26 per 100,000 per year. In adults, CRPS occurs more often in the upper limbs. Involvement of both upper and lower limbs in the same patient is unusual. However, CRPS symptoms can spread over time to involve adjacent areas of the affected limb or, occasionally, the other ipsilateral or contralateral limb. The main clinical symptoms are pain, sensory changes, motor impairments, autonomic symptoms and trophic changes in the affected limb. The diagnosis of CRPS is based on clinical features determined by history and physical examination. However, some researchers claim that certain tests are useful for the diagnosis of CRPS, especially triphasic bone scintigraphy, which shows increased uptake of pharmacotracers in the joints around the injury site. Other tests of some possible utility include comparative radiographs (eg, both hands taken on the same radiograph) showing the point of bone decalcification and long-term or repeated skin temperature measurements showing a difference of $>1^{\circ}\text{C}$ for the affected versus the unaffected side. The treatment of CRPS is as complex as its pathophysiology and clinical picture, and therefore requires individual work and interdisciplinary cooperation. The pharmacological approach is just as important as the physical therapy itself. With today's advanced medicine, we can achieve much bigger, faster and better results than before.

KEY WORDS: CRPS, chronic pain, rehabilitation

1.UVOD

U ovom radu, fokusirati ćemo se na rehabilitaciju pacijenata s kompleksnim regionalnim bolnim sindromom (*engl.* complex regional pain syndrome ; CRPS). Opisati ćemo dijagnozu CRPS-a i istražiti ćemo različite aspekte rehabilitacijskog pristupa, uključujući terapijske modalitete, edukacijske intervencije i multidisciplinarni tim stručnjaka. Kako bih bolje razumjeli cijeli koncept ove bolesti prikazati ćemo i pacijenta sa CRPS-om.

Konsenzusna definicija CRPS-a je sljedeća : "CRPS opisuje niz bolnih stanja koja su karakterizirana kontinuiranom (spontanom i/ili izazvanom) regionalnom boli koja je naizgled nerazmjerna u intenzitetu ili u vremenu pojavljivanja s očekivanim razvojem simptoma nakon inicijalne ozljede ili drugog oštećenja. Bol je regionalna ili u području specifičnog živca ili dermatoma i obično ima distalnu distribuciju abnormalnih senzornih, motoričkih, sudomotornih, vazomotornih i trofičkih simptoma. Sindrom pokazuje varijabilnu progresiju tijekom vremena"(1).

U literaturi postoji mnogo starijih alternativnih naziva za CRPS, uključujući refleksnu simpatičku distrofiju, algodistrofiju, kauzalgiju, Sudeckovu atrofiju, prolaznu osteoporozu i akutnu atrofiju kosti. Zahvaćenost gornjih ekstremiteta nakon moždanog udara ili infarkta miokarda ponekad se naziva "sindrom rame-šaka". U modernom dobu, ti su entiteti grupirani pod jedinstvenim nazivom CRPS(1).

Multidisciplinarni pristup u rehabilitaciji CRPS-a uključuje suradnju različitih zdravstvenih stručnjaka poput fizijatra, fizioterapeuta, radnih terapeuta, psihologa, medicinskih sestara i osobe nekih drugih struka. Svatko od navedenih ima svoju ulogu u samoj procjeni i liječenju simptoma i disfunkcija povezanih s CRPS-om.

Kombinacija terapijskih pristupa kao što su farmakološka terapija, fizikalna terapija, terapija pokretom i psihoterapija daju odlične rezultate najbolji ishod rehabilitacije. Edukacija pacijenata je jako bitna i ključna jer pacijenti trebaju biti informirani o svojoj dijagnozi, simptomima i mogućnostima liječenja kako bi samostalno upravljali svojim stanjem i prevladali strah povezan s CRPS-om.

2.OPĆE ZNAČAJKE

Glavni simptom CRPS-a je kronična bol uzrokovana neuralgijom. Potpuni CRPS obično se razvija samo u udovima zbog ograničenja njihove cirkulacije. Početak je obično trenutačan ili unutar nekoliko dana od ozljede. Oštećenje živaca može biti nerazmjerno vidljivoj ozljedi, kao što je slučaj kada rutinska venepunkcija za flebotomiju ili umetanje intravenskog katetera presječe živčane grančice koje okružuju krvne žile(2). Otprilike 80% pacijenata s CPRS-om su žene. Srednja dob pri početku je otprilike 40 godina, a stanje je rijetko kod male djece i starijih osoba. Suprotno raširenom mišljenju, većina pacijenata s CPRS-om i gotovo sva djeca s ovim poremećajem spontano se oporave. Pacijenti s dugotrajnim ili teškim bolestima nisu česti i u mnogim slučajevima imaju komplicirajuće endogene čimbenike koji ometaju ozdravljenje.

U prošlosti su se za CPRS koristili različiti nazivi, ovisno o tome je li ozljeda živca bila evidentna ili ne. Kauzalgija je prvi put opisana kod ranjenih vojnika američkog Građanskog rata s velikim ozljedama živaca. Refleksna simpatična distrofija (RSD) opisuje pacijente s naizgled beznačajnim ozljedama bez očitog oštećenja živaca. Drugi nazivi uključuju algodistrofiju i Sudeckovu atropiju(2). Godine 1994. ove su terminologije preimenovane u CPRS tipa 1 (RSD) i 2 (kauzalgija). Međutim, ova podijeljena nomenklatura blijedi jer su kasnije studije otkrile suptilne ozljede živaca u CRPS 1/RSD. Koncept "simpatički održavane boli" također blijedi, budući da je imao malu kliničku korist. CRPS može biti složeni oblik PTN-a(pyramidal tract neuron). CRPS i PTN izazivaju opsežne abnormalnosti u neurološkoj obradi leđne moždine i mozga, uključujući emocije i učenje; srećom, čini se da se one poništavaju tijekom oporavka. CRPS/PTN se često širi izvan klasičnih teritorija jednog živca (3). Oni su mapirani iz mijeliniziranih motoričkih i senzornih aksona, ali CRPS/PTN primarno uključuje tanko mijelinizirana (A delta) i C vlakna koja često imaju daleko veća receptivna polja i inerviraju kost i krvne žile izvan tradicionalnih područja mape živaca. Njihovi aksonski završeci mogu se električno spajati sa susjednim neuronima. Stoga ozlijeđeni aksoni mogu utjecati na neozlijeđene susjede unutar živčanih debla, korijena i leđne moždine, objašnjavajući kako male ozljede mogu izazvati regionalnu disfunkciju.

Postoji nova procjena drugih čimbenika koji doprinose simptomima, uključujući ishemiju tkiva koja je vjerojatno započeta ili održavana neispravnim mikrožilama. Neurogena upala dalje regrutira imunocite koji održavaju i produljuju upalu i ozljedu. Čini se da intrinzična biologija pacijenata utječe na razvoj i postojanost simptoma čak i više nego ozljeda koja ih potiče (2). Novi epidemiološki podaci povezuju CRPS s astmom i drugim sindromima preosjetljivosti, a možda čak i s autoimunošću.

Medicinski postupak	Mjesto najjače boli	Živac oštećen
Ekstrakcija trećeg molara	Mandibula	Alveolarni živci mandibule
Operacija limfnih čvorova na vratu	Iza uha	Veliki aurikularni živac
Operacija dojke	Gornji unutarnji dio ruke	Interkostobrahijalni živac
Torakotomija vs. Prsni tubus	Unilateralni torakalni dermatom	Interkostalni živci
Oslobađanje karpalnog tunela	Thenar eminencija (baza palca)	Palmarna kožna grana srednjeg živca
Venepunkcija na antekubitalnoj jami ili cefalično-baziličnoj veni	Medijalna ili lateralna unutarnja podlaktica	Medijalni ili lateralni atebrahijalni kožni živci
Venepunkcija na dorzumu šake	Nadlanica/stražnja strana ruku	Radijalni živac
Hernioragija	Genitalije, ingvinalni nabor	Ilioingvinalni ili genitofemoralni živac
Endovaskularna kateterizacija preko femoralne arterije	Prednji dio bedara	Femoralni živac
Artroskopska ili otvorena operacija koljena	Donji prednji dio koljena, zglob koljena, medijalna potkoljenica	Infrapatelarna grana nervusa safena
Gips ili kompresija ispod koljena	Vanjska potkoljenica, dorzum stopala	Peronealni živac
Skidanje vena safene	Medijalna potkoljenica, luk stopala (varijabilno)	Silazna grana živca safenusa

Tablica 1. Jatrogene ozljede živaca koje mogu uzrokovati CRPS i PTN

3. EPIDEMIOLOGIJA

Da bi procjena učestalosti CRPS-a bila moguća, naziv CRPS-a mora biti prihvaćen u zdravstvenoj zajednici. Ovaj naziv još nije sasvim uvažen, ali prema podacima analize učestalosti ove bolesti danas prevladava postotak od 79%. Žene su čak tri do četiri puta podložnije razvoju bolesti. Dvostruko češće zahvaćen je gornji ekstremitet nego donji te trauma uvijek prethodi nastanku CRPS-a. U 40% slučajeva razvoju ovog sindroma prethodi lom ili kirurški zahvat, 30% bolesnika imalo je kompresiju n.medianusa i radikularnu leziju a 6% ozljedu leđne moždine. Studije temeljene na populaciji procjenjuju incidenciju između 5 i 26 slučajeva na 100 000 godišnje. Omjer CRPS-a kod žena i muškaraca je 2:1 do 4:1.(3) Čini se da je incidencija najveća u žena koje su u postmenopauzi. U velikoj retrospektivnoj kohorti od 1043 bolesnika s CRPS-om u referalnoj klinici, najčešći povodni događaji bili su prijelomi (44 %), tupe traumatske ozljede uključujući uganuća (21%), operacije (12%) i sindrom karpalnog tunela (7%). Distribucija poticajnih događaja varirala je prema podtipu, osobito za sindrom karpalnog tunela, koji je bio znatno češći u slučajevima tipa II u usporedbi s tipom I (36 naspram 3%)(3). Nekoliko ranijih izvješća sugeriralo je da su psihosocijalna pitanja i osobine ličnosti djelovali kao predisponirajući čimbenici za CRPS. Međutim, ovo mišljenje ostaje kontroverzno jer naknadne studije nisu potvrdile takvu povezanost.

4. PATOGENEZA

Patogeneza CRPS-a je nepoznata. Predloženi mehanizmi su zahvaćanje perifernog i središnjeg živčanog sustav i uključuju klasičnu upalu, neurogenu upalu i maladaptivne promjene u percepciji boli. Čini se da proupalni citokini (npr. interleukin [IL-]1beta, IL-2, IL-6 i faktor tumorske nekroze [TNF]-alfa) imaju ulogu u CRPS-u. Među predloženim mehanizmima za trajnu bol i alodiniju koji su obilježje CRPS-a je otpuštanje medijatora upale i peptida koji stvaraju bol u perifernim živcima. Neuropeptidi koji uzrokuju bol i znakove upale kada se eksperimentalno primjenjuju uključuju tvar P, neuropeptid Y i peptid povezan s genom kalcitonina(4). U procesu poznatom kao neurogena upala, živčani impulsi koji se šire na antidromski način (to jest, od proksimalnog do distalnog u senzornom, posebno nociceptivnom, aksonu živca) mogu dovesti do oslobađanja neuropeptida. Također može doći do povezivanja aferentnih i eferentnih živaca na mjestu ozljede živca. Ovaj model također nudi moguće objašnjenje za fenomen alodinije, u kojem normalno bezbolan podražaj zahvaćenog ekstremiteta, kao što je lagani dodir, uzrokuje značajnu bol.

Središnja senzibilizacija još je jedno moguće objašnjenje za bol i alodiniju kod CRPS-a. Povećana aktivnost u nociceptivnim aferentnim vlaknima zbog perifernih štetnih podražaja, oštećenja tkiva ili ozljede živaca dovodi do povećanog sinaptičkog prijenosa na somatosenzornim neuronima u dorzalnog rogu leđne moždine. Kortikalna reorganizacija u senzornim i motoričkim regijama mozga i dokaz glijalne aktivacije mogu dovesti do postojane aktivnosti primarnih nociceptivnih neurona da izazovu središnju senzibilizaciju (2).

Uloga simpatičkog živčanog sustava u CRPS-u nije jasna. Autonomne manifestacije koje su prethodno pripisivane prekomjernoj simpatičkoj aktivnosti mogle bi biti posljedica preosjetljivosti na katecholamine i mogu uključivati stvaranje refleksnog luka nakon inicijalnog događaja. Luk slijedi rute simpatičkog živčanog sustava i moduliran je kortikalnim centrima kako bi proizveo periferne vaskularne poremećaje (3). Osjećaj boli kao odgovor na ozljedu može dovesti do povećane osjetljivosti ozlijeđenih aksona na epinefrin i druge tvari koje oslobađaju lokalni simpatički živci. Povećana osjetljivost može se blokirati intravenskom primjenom simpatolitičkih sredstava.

Genetski čimbenici također mogu biti uključeni u patogenezu CRPS-a. Jedna studija izvijestila je o značajno povećanoj učestalosti HLA-DQ1 alela među pacijentima zahvaćenim CRPS-om tipa. Rezultati druge studije sugeriraju da je fenotip CRPS-a koji je napredovao do razvoja multifokalne ili generalizirane distonije bio povezan s HLA-DR3 alelom(4).

CRPS se može smatrati vrstom autoimunog sindroma zbog prisutnosti antinuklearnih protutijela i imunoglobulin G autoprotutijela protiv površinskih antigena na autonomnim neuronima.

5. KLINIČKE MANIFESTACIJE

Glavni klinički simptomi CRPS-a su bol, senzorne promjene, motorička oštećenja, autonomni simptomi i trofične promjene u zahvaćenom ekstremitetu. CRPS se obično javlja četiri do šest tjedana od povodnog događaja. Početni simptomi obično uključuju bol, eritem i oticanje zahvaćenog uda. U većini slučajeva, ekstremitet je u početku topao, ponekad hladan ili zahvaćenost evoluirala iz toplog u hladno.

CRPS se u odraslih češće javlja u gornjim udovima. Zahvaćenost i gornjih i donjih udova kod istog bolesnika je neuobičajena. Međutim, simptomi CRPS-a mogu se proširiti tijekom vremena i zahvatiti susjedna područja zahvaćenog uda ili, povremeno, drugi ipsilateralni ili kontralateralni ud (2).

Bol je tipično najistaknutiji i iscrpljujući simptom CRPS-a. Bol kod CRPS-a opisuje se kao osjećaj pečenja, peckanja ili trganja koji se u većini slučajeva osjeća duboko u udu, iako neki pacijenti opisuju površnu bol. Bol je najčešće kontinuirana i valovita, ali može biti paroksizmalna (3). Bol može biti jača noću i pogoršana pokretima udova, kontaktom, temperaturnim varijacijama ili stresom. Karakteristike neuropatske boli tipično variraju tijekom vremena i postupno nestaju. Mnogi pacijenti prijavljuju alodiniju, što znači da se podražaji poput laganog dodira percipiraju kao bolni. Hiperalgizija se odnosi na pretjeranu bol nakon bolnog podražaja, kao što je ubod iglom. Druge vrste boli prisutne su bez ikakvog podražaja, mogu biti dubokog, difuznog, prodornog ili oštrog karaktera, sa povremenim pojačanjima. Epicentar boli obično je distalno od mjesta ozljede, odražavajući zahvaćenost živaca, krvnih žila i ponekad kostiju. Karakteristike boli mogu voditi odabiru lijekova protiv bolova. Mnogi pacijenti prijavljuju pogoršanje boli tijekom hladnog vremena i možda će trebati više lijekova protiv bolova tijekom hladnog vremena.

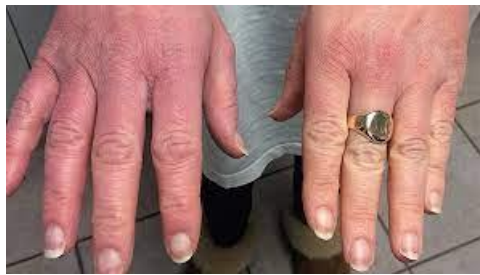Senzorne abnormalnosti — Ove abnormalnosti mogu biti primarne, zbog ozljede živca, ili mogu nastati sekundarno zbog ishemije tkiva. Obilježje neuropatske boli je kolokalizacija boli s područjem gubitka osjeta. CRPS najčešće nastaje nakon suptilnih i djelomičnih ozljeda živaca a osjet može biti relativno očuvan. Različite vrste senzornih abnormalnosti česte su kod CRPS-a. Neki pacijenti imaju dokaze hiperalgizije, alodinije ili hipestezije pri pregledu. Senzorni poremećaji obično su distalno u ekstremitetu, ponekad u obliku čarapa/rukavica.

Motorički simptomi — Oni su česti iako nisu potrebni za postavljanje dijagnoze. Ozljeda motornog aksona može uzrokovati slabost, atrofiju mišića i fascikulacije, ali češće dovodi do usporenih, nespretnih pokreta, ponekad popraćenih povremenim grčevima mišića. Opseg kretanja može se smanjiti zbog neuporabe. Manje od 10% pacijenata ima distoniju, dugotrajni abnormalni položaj koji može dovesti do kontraktura zglobova i zahtijevati ortopedsko liječenje (4). Otprilike dvije trećine bolesnika s CRPS-om ima funkcionalna motorička oštećenja povezana s boli. Oštećenje se obično očituje smanjenjem složene mišićne snage u stisku ruke ili tijekom stajanja na vrhovima prstiju. Pokreti udova mogu biti ograničeni edemom, boli ili kontrakturama. Neki pacijenti razviju motoričke manifestacije koje su odraz oštećenja središnjeg živčanog sustava kao što su tremor, mioklonus, distonični položaji ili poremećena inicijacija pokreta.

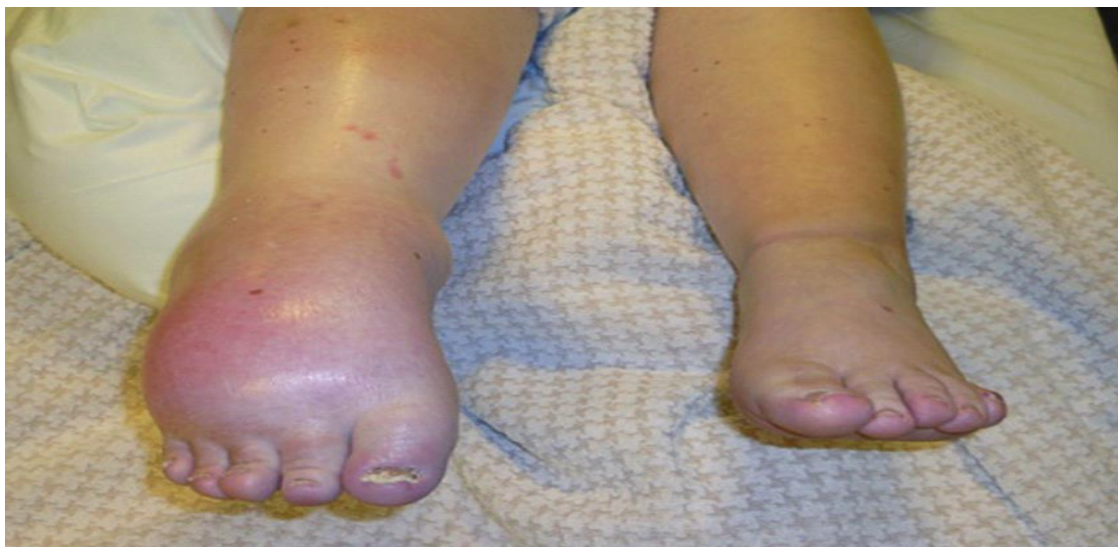Autonomne promjene kao što su razlike u temperaturi kože, boji kože, znojenju ili edemu (između zahvaćene i nezahvaćene strane, uobičajeni su simptomi CRPS-a). Treba napomenuti da edem može biti posljedica upale i endotelne i/ili autonomne disfunkcije. U

jednoj velikoj kohorti pacijenata, najčešći autonomni znakovi bili su promjena boje kože (74%, uglavnom livido ili hiperemija), edem (70%) i pojačano znojenje (40%). Prosječna temperaturna razlika između zahvaćene i nezahvaćene strane bila je 0,08°C; polovica pacijenata imala je apsolutnu razliku u temperaturi kože od $\geq 1^\circ\text{C}$. Ovi objektivni znakovi razlikuju CRPS od PTN. Promjene boje i temperature mogu ukazivati na hipoperfuziju kože (hladna i blijeda) ili hiperperfuziju (crvena i vruća i mogu se izmjenjivati zbog mikrovaskularne preosjetljivosti na cirkulirajuće kateholamine). Česti su edemi, a neupotreba i ovisnost o udovima mogu doprinijeti nastanku ovih simptoma. Disregulirana viša moždana funkcija također može uzrokovati iluziju edema, baš kao što usna utrnuta zubnom anestezijom stvoriti lažni osjećaj otečenosti.

Trofičke promjene kože koje utječu na vezivno tkivo kod CRPS-a mogu uključivati pojačan rast kose, pojačano ili smanjeno znojenje, pojačan ili smanjen rast noktiju, fibrozu i kontrakturu zglobova i fascija te atrofiju kože. Na koži mogu biti prisutne obojene mrlje. Ovi simptomi također nisu potrebni za dijagnozu, ali su česti u teškim slučajevima.. Koža koja je izgubila normalnu inervaciju može postati tanka, sjajna, izgubiti folikule dlake i biti osjetljiva na ozljede (5). Ako alodinija sprječava redovito pranje, koža postaje ljuskava zbog nakupljanja pločastih stanica.



Slika br.1



Slika br. 2.

5.1. PROCJENA I DIJAGNOSTIKA

Dijagnoza CRPS-a temelji se na kliničkim značajkama utvrđenim anamnezom i fizičkim pregledom.

Na dijagnozu se sumnja u sljedećim okolnostima: ● Simptomi (npr. bol, senzorne promjene, motorički simptomi, autonomna disfunkcija ili trofičke promjene) razvijaju se nakon traume ekstremiteta, obično unutar četiri do šest tjedana.

- Simptomi se ne mogu u potpunosti objasniti početnom traumom.
- Simptomi zahvaćaju distalni dio uda, nadilaze područje zahvaćeno traumom ili se protežu izvan teritorija inerviranog jednim živcem ili korijenom živca.

Ne postoji "zlatni standard" test ili metoda za potvrdu dijagnoze. Međutim, neki istraživači tvrde da su određene pretrage korisne za dijagnozu CRPS-a, posebice troetapna scintigrafija kostiju koja pokazuje povećani unos radiofarmaka u zglobove udaljene od mjesta ozljede (4). Drugi testovi s određenom mogućom korisnošću uključuju usporedne rendgenske snimke (npr. obje ruke snimljene na istom rendgenskom snimku) koje pokazuju točkastu demineralizaciju kostiju i dugotrajna ili ponavljana mjerenja temperature kože koja pokazuju razliku $>1^{\circ}\text{C}$ između zahvaćene i nezahvaćene strane.

Klinički dijagnostički kriteriji — Budimpeštanski konsenzusni kriteriji za kliničku dijagnozu CRPS-a su sljedeći : ● Stalna bol, koja je nerazmjerna bilo kojem poticajnom događaju (5).

● Za kliničku dijagnozu CRPS-a, pacijent mora prijaviti najmanje jedan simptom u tri od sljedeće četiri kategorije (stroži kriteriji istraživanja zahtijevaju najmanje jedan simptom u sve četiri kategorije):

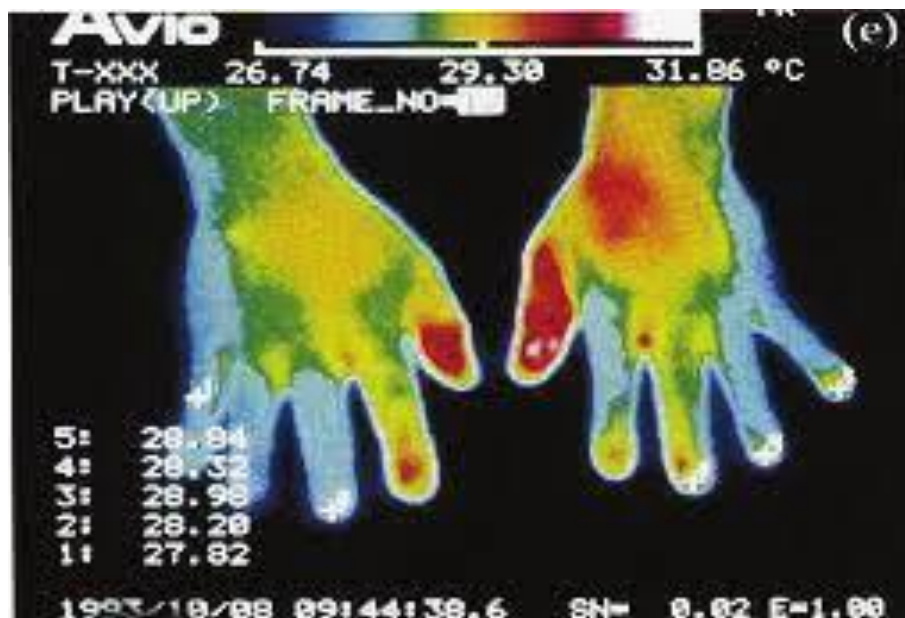
- Senzorni: Izvješća o hiperesteziji i/ili alodiniji
- Vazomotorni: Izvještaji o temperaturnoj asimetriji i/ili promjenama boje kože i/ili asimetriji boje kože
- Sudomotorika/edem: izvješća o edemu i/ili promjenama znojenja i/ili asimetriji znojenja
- Motorička/trofička: izvješća o smanjenom rasponu pokreta i/ili motoričkoj disfunkciji (slabost, tremor, distonija) i/ili trofičkim promjenama (kosa, nokti, koža)

● Za kliničku dijagnozu CRPS-a, pacijent mora pokazivati barem jedan znak u vrijeme procjene u dvije od četiri sljedeće kategorije (stroži kriteriji istraživanja zahtijevaju najmanje jedan znak u tri od četiri kategorije):

- Senzorni: dokaz hiperalgezije (na ubod iglom) i/ili alodinije (na lagani dodir i/ili osjećaj temperature i/ili duboki somatski pritisak i/ili pokrete zglobova)
- Vazomotorika: Dokaz temperaturne asimetrije ($>1^{\circ}\text{C}$) i/ili promjena boje kože i/ili asimetrije
- Sudomotor/edem: dokaz edema i/ili promjena znojenja i/ili asimetrije znojenja
- Motorički/trofički: dokaz smanjenog opsega pokreta i/ili motoričke disfunkcije (slabost, tremor, distonija) i/ili trofičkih promjena (kosa, nokti, koža)

Budimpeštanski kriteriji ne uključuju izričito određene ključne značajke CRPS-a, uključujući zahvaćenost udova, ali ne i glave ili trupa, dominantnu pojavu simptoma i znakova u distalnom dijelu udova i prisutnost simptoma i znakova koji ne odgovaraju području živca ili živčanog korijena. Čini se da su Budimpeštanski kriteriji jednako osjetljivi i specifičniji u usporedbi s ranijim konsenzusnim kriterijima CRPS-a za razlikovanje bolesnika s CRPS-om od bolesnika s drugim vrstama neuropatske bol. U kohorti od preko 700 bolesnika s kliničkom dijagnozom ili CRPS-a (n = 609) ili drugih poremećaja kronične boli (n = 104) u kojima su primijenjeni različiti dijagnostički kriteriji, kriteriji iz Budimpešte imali su najbolju kombinaciju osjetljivosti i specifičnosti (82 odnosno 68%). Iz kohorte je razvijen predloženi ponderirani rezultat predviđanja CRPS-a, koji bi, ako se potvrdi, mogao biti koristan kao alat za probir. Dodatno dijagnostičko testiranje, snimke i autonomno testiranje koriste se kada su kliničke značajke atipične kako bi se potvrdila dijagnoza CRPS-a i isključili alternativni uzroci simptoma.

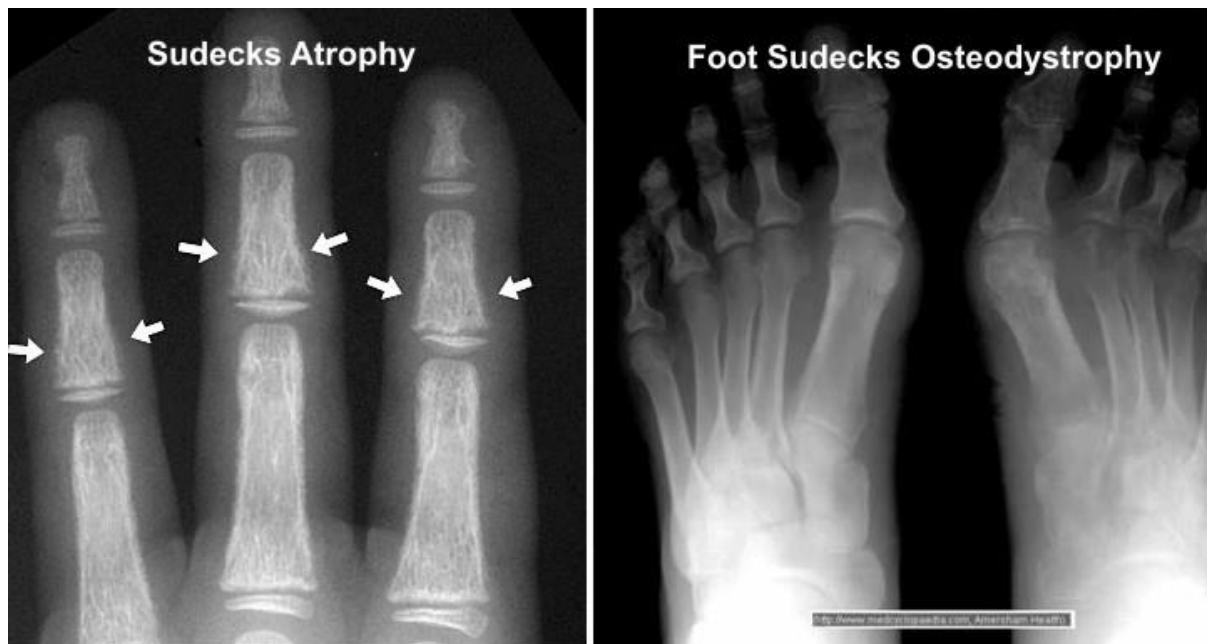
Scintigrafija kostiju — Scintigrafija kostiju (tj. skeniranje kostiju) je osjetljiva tehnika za otkrivanje bilo kojeg velikog broja poremećaja kostiju, zglobova i periartikularnih poremećaja, uključujući prijelome, infekcije, tumore, artritis i metaboličke bolesti kostiju. Troetapna scintigrafija kosti korisna je za otkrivanje promjena u metabolizmu kostiju u bolesnika s CRPS-om koji imaju aktivnu resorpciju kosti. Iako je CRPS klinička dijagnoza koja ne ovisi o rezultatima slikovnih studija, scintigrafija kostiju izvedena unutar prvih pet mjeseci nakon pojave simptoma može poduprijeti dijagnozu ako postoji povećani (ipsilateralna > 1,32 u usporedbi s kontralateralnom) unos radiofarmaka kvantitativnom procjenom u područja od interesa tijekom faze mineralizacije (tj. treće) u zglobovima oko mjesta traume. Važno je napomenuti da negativan sken kostiju ne isključuje dijagnozu CRPS-a.



Slika br.3 Scintigrafija

Obična radiografija — Obična radiografija često pokazuje mrljastu osteoporozu, ali je osjetljivost ovog nalaza za CRPS vrlo niska. Neki stručnjaci sugeriraju da snimanje obiju

šaka na istom rendgenskom snimku može pomoći u dijagnozi CRPS-a ako postoji osteoporozna s mrljama kostiju koja zahvaća zahvaćenu ruku.

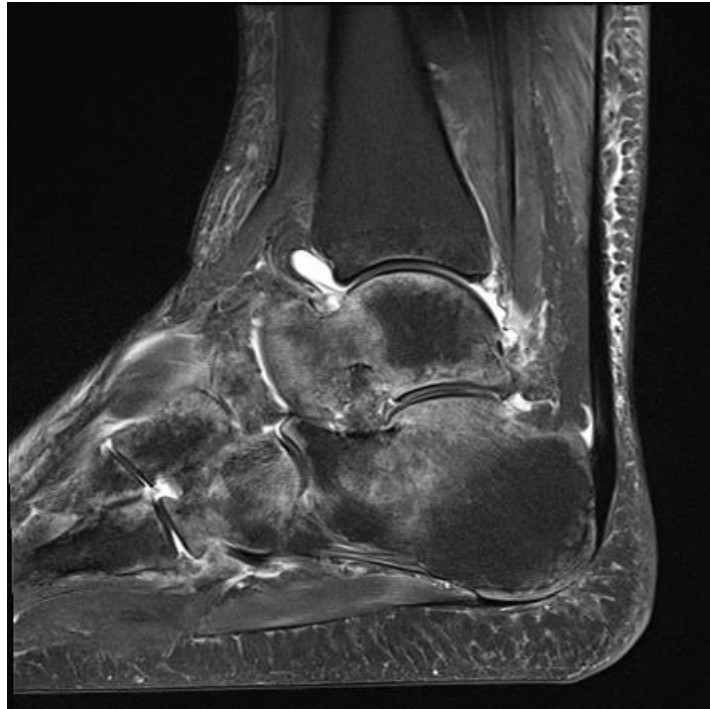

Slika br.4 RTG CRPS-a

Autonomno testiranje — Autonomni testovi koji su korišteni za procjenu bolesnika sa sumnjom na CRPS uključuju izlučivanje znoja u mirovanju (RSO), temperaturu kože u mirovanju (RST) i kvantitativni test sudomotornog aksonskog refleksa (QSART). Neki stručnjaci zagovaraju serijsko mjerenje temperature kože (3), na temelju dokaza iz jedne male studije da razlika od 2 °C za zahvaćenu u odnosu na nezahvaćenu stranu podržava dijagnozu CRPS-a. Međutim, ova metoda zahtijeva praćenje pet do osam sati uz bilježenje temperature kože u intervalima od jedne minute pomoću temperaturnih senzora postavljenih na kažiprste. Stoga nije praktičan kao rutinski klinički test.

Ostali testovi i intervencije — Ne postoji jasna uloga magnetske rezonancije (MRI) ili kompjutorizirane tomografije (CT) u evaluaciji sumnje na CRPS niti postoji ikakva uloga odgovora na simpatolizu za potvrdu dijagnoze CRPS-a.

MR može biti koristan za isključivanje nekih stanja u diferencijalnoj dijagnozi, ali nije koristan za potvrdu dijagnoze CRPS-a. Ograničeni podaci sugeriraju da CT skeniranje može pokazati žarišna područja osteoporoze u izgledu poput švicarskog sira. Međutim, uzimajući u obzir cijenu, dozu zračenja i ograničeno iskustvo s korištenjem CT skeniranja u procjeni pacijenata s CRPS-om, predloženo je da se CT ne koristi kao dijagnostički test.



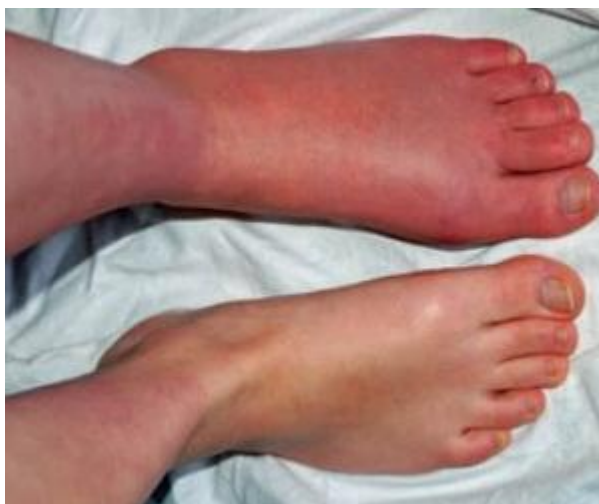Slika br.5 MR CRPS-a

Povijesno gledano, naglo prolazno ublažavanje boli i disestezije sa sustavnom kemijskom simpatolizom (tj. intravenozna regionalna anestezija, također nazvana "Bierov blok" i/ili regionalni blok simpatičkog živca kao što je zvjezdasti ganglion ili lumbalni simpatički blok živaca) smatralo se neophodnim za postavljanje dijagnoze CRPS-a. Međutim, kako uloga simpatičkog živčanog sustava u patogenezi CRPS-a ostaje nejasna i kontradiktorna, sada je široko prihvaćeno da pozitivan odgovor na simpatičku blokadu nije dijagnoza CRPS-a. Umjesto toga, takav je odgovor važan pokazatelj simpatički održavane boli.

5.2. DIFERENCIJALNA DIJAGNOZA

Stanja koja mogu imati neka od kliničkih obilježja CRPS-a uključuju sljedeće:

- Infekcija kože, mišića, zglobova ili kostiju – Infekcije karakteriziraju crvenilo (eritem), oteklina (edem), toplina i bol. Laboratorijski testovi koji su pokazatelji infekcije, poput povećanja brzine sedimentacije eritrocita (ESR) ili C-reaktivnog proteina (CRP) i povišenja broja bijelih krvnih stanica u perifernoj krvi, nisu značajni kod CRPS-a.



Slika br.6 Eritem CRPS

- Sindrom kompartmenta – Povećan pritisak unutar anatomske odjeljke omeđenog nepopustljivim fascijalnim membranama uzrokuje bol i oticanje. Sindrom akutnog kompartmenta je hitan kirurški zahvat koji se obično razvija ubrzo nakon značajne traume, posebno uključujući prijelome dugih kostiju potkoljenice ili podlaktice. Sindrom akutnog odjeljka također se može pojaviti nakon manje traume ili netraumatskih uzroka kao što su ishemijsko-reperfuzijska ozljeda, koagulopatija, ugrizi, ekstravazacija intravenoznih tekućina, ubrizgavanje rekreacijskih droga i produljena kompresija ekstremiteta. Rani simptomi uključuju progresivnu bol koja nije proporcionalna ozljedi; znakovi uključuju napete otečene odjeljke i bol s pasivnim istezanjem mišića unutar zahvaćenog kompartmenta (5,6).
- Periferna vaskularna bolest – Kronična hipoperfuzija stopala i nogu rezultira hladnim stopalima s promjenom boje, grčevima u nogama ili boli koja je jača tijekom aktivnosti, a smanjuje tijekom odmora (tj. vaskularna klaudikacija).
- Duboka venska tromboza – Duboka venska tromboza može dovesti do oticanja, crvenila i boli zahvaćenog ekstremiteta. Međutim, ovaj se problem općenito može razlikovati od CRPS-a anamnezom i fizikalnim pregledom zajedno s Doppler ultrazvučnim vaskularnim testiranjem.
- Periferna neuropatija – Nekoliko uzroka periferne neuropatije, uključujući dijabetičku neuropatiju, također se može manifestirati preosjetljivošću i distrofičnim promjenama ekstremiteta (4).
- Sindrom vaskularnog torakalnog izlaza – Pacijenti sa sindromom torakalnog izlaza mogu imati oteklinu (često osjećaj otekline bez vidljive promjene), parestezije i eritem.

- Reumatoidni artritis – Kronični reumatoidni artritis utječe na sinoviju zglobova i može imati znakove i simptome slične onima kod CRPS-a. Međutim, simptomi reumatoidnog artritisa prisutni su u različitim zglobovima (npr. zapešća, koljena, ramena, šake i stopala), za razliku od samo jednog dijela tijela. Nadalje, laboratorijska analiza krvi pomaže u dijagnosticiranju reumatoidnog artritisa.
- Raynaudov fenomen – Raynaudov fenomen je pretjerana vazokonstrikcija perifernih krvnih žila prilikom izloženosti na niskim temperaturama i emocionalnom stresu. Fenomen se klinički očituje oštro ograničenim promjenama boje kože prstiju. Dijagnoza Raynaudovog fenomena postavlja se ako su prsti neuobičajeno osjetljivi na hladnoću i mijenjaju boju (u bijelu, plavu ili oboje) kada su izloženi niskim temperaturama. Smatra se da je u osnovi poremećaja abnormalna vazokonstrikcija digitalnih arterija i kožnih arteriola zbog lokalnog defekta u normalnim vaskularnim odgovorima(5).
- Eritromelalgija – Eritromelalgija je stečeni ili (rijetko) nasljedni klinički sindrom karakteriziran povremenom pojavom crvenih, vrućih i bolnih ekstremiteta. Sindrom obično zahvaća noge (uglavnom stopala), ali može zahvatiti i ruke (uglavnom šake), a rijetko zahvaća lice.
- Poremećaj konverzije – pacijenti s poremećajem konverzije mogu prijaviti neurološke simptome kao što su bol, senzorne abnormalnosti i slabost. Konverzivni poremećaj je nevoljno stanje sa simptomima koji se javljaju u odsutnosti neurološke bolesti, ali nisu lažni.
- Faktivni poremećaj – Faktivni poremećaj opisuje namjernu proizvodnju fizičkih ili psiholoških simptoma ili nalaza kako bi se preuzela "uloga bolesnika".

6. PREVENCIJA

Uloga vitamina C nakon prijeloma distalnog dijela palčane kosti — postoji interes za preventivne strategije za CRPS u visokorizičnim skupinama, kao što su stariji pacijenti s prijelomima distalnog dijela palčane kosti(10). Vitamin C predložen je kao niskorizična intervencija koja bi mogla ubrzati zacjeljivanje prijeloma i ograničiti prekomjerne ozljede mekog tkiva putem antioksidativnih mehanizama. Međutim, podaci u bolesnika nisu bili dosljedni.

Potporna za vitamin C temelji se na rezultatima dva randomizirana ispitivanja iste skupine. U većem od ova dva ispitivanja, 416 starijih žena s prijelomima distalnog zapešća nasumično je podijeljeno u dvije grupe. Jedna grupa žena primala je tri dnevne doze vitamina C (200, 500 ili 1500 mg) dok je druga grupa primala placebo tijekom 50 dana. Tijekom jednogodišnjeg razdoblja praćenja, CRPS je bio manje zastupljen kod onih koji su primali vitamin C (bilo koja doza naspram placeba, 2,4 naspram 10,1%). Naknadno ispitivanje vitamina C (500 mg dnevno) u usporedbi s placebom u 336 odraslih osoba s akutnim distalnim prijelomom palčane kosti nije pronašlo razliku između skupina u stopi CRPS-a (8% u obje skupine), rezultatima invaliditeta i drugim funkcionalnim ishodima nakon šest tjedana i godinu dana nakon prijeloma. Sustavnim pregledom približno 2000 pacijenata iz 2021.godine utvrđeno je da je profilaktička dnevna doza vitamina C od 500 do 1000 mg do 50 dana nakon ortopedске ozljede ili traume povezana sa smanjenim stopama CRPS-a. Meta-analiza tri ispitivanja (n = 890) pronašla je neznačajan trend prema dobiti vitamina C (omjer rizika 0,45, 95% CI 0,18-1,13). Ukupna kvaliteta dokaza ocijenjena je kao niska na temelju malog broja događaja i nedosljednosti među ispitivanjima (4,6,7).

Iako je vitamin C intervencija niskog rizika, ne smatramo da su dokazi dovoljno uvjerljivi da opravdaju rutinsku upotrebu kod svih pacijenata s distalnim prijelomima palčane kosti ili drugim visokorizičnim ozljedama. Savjetujemo svim odraslim osobama s prijelomima da održavaju adekvatan unos proteina, vitamina C, kalcija i vitamina D u cijeloj hrani šest do osam tjedana nakon prijeloma kako bi pospješili zacjeljivanje. Vitamin C je razumno nadoknaditi šest do osam tjedana nakon prijeloma distalnog dijela palčane kosti kod pacijenata s lošim osnovnim nutritivnim statusom ili onih koji se ne mogu pridržavati unosa cjelovite hrane. Uobičajena doza je 500 mg dnevno.

Kliničke smjernice Američke akademije ortopedskih kirurga iz 2009. uključuju preporuku umjerene količine vitamina C u bolesnika s distalnim prijelomima palčane kosti za prevenciju nerazmjerne boli, ali nisu revidirane od objave trećeg randomiziranog ispitivanja. Najmanje jedna smjernica za CRPS također uključuje preporuku za vitamin C u preventivne svrhe (5).

Iako nema visokokvalitetnih podataka koji bi potvrdili korist smatra se da rana mobilizacija nakon ozljede ekstremiteta također može smanjiti rizik od CRPS-a. Pacijenti s prijelomima zahtijevaju točnu procjenu cijeljenja prijeloma kako bi se postigla odgovarajuća ravnoteža između pravilnog cijeljenja prijeloma koje zahtijeva dovoljno dugo razdoblje imobilizacije i izbjegavanja produljene imobilizacije, koja s druge strane povećava rizik od komplikacija.

Skrb za pacijente s anamnezom CRPS-a — Postoje ograničeni dokazi za usmjeravanje strategija za prevenciju recidiva ili relapsa CRPS-a. Elektivni kirurški zahvat treba izvesti kada se značajke prethodnih epizoda CRPS-a poboljšaju i kada je pacijent stabilan; operaciju treba izbjegavati tijekom egzacerbacija. Dodatne perioperativne i kirurške strategije uključuju

održavanje optimalne perfuzije zahvaćenog uda, izbjegavanje hemostaze podvezom i perioperativnu intravenoznu infuziju manitola. U jednoj seriji od 47 pacijenata s CRPS-om koji su bili podvrgnuti kirurškom zahvatu na prethodno zahvaćenom ekstremitetu, korištenje ovih mjera bilo je povezano sa stopom recidiva CRPS-a od 13%. Recidiv je bio blag i privremen u pet od šest pacijenata u kojih se pojavio (6).

Druge mjere koje su predložene za sprječavanje ili minimiziranje rizika od recidiva uključuju intenzivnu rehabilitaciju, simpatičku blokadu prije operacije, tehnike regionalne anestezije/analgezije, liječenje perioperativnom profilaksom kalcitoninom i neuromodulacijsku operaciju. Međutim, podaci koji podržavaju korištenje ovih pristupa su ograničeni. Većina izvješća odnosi se na male serije slučajeva, a neka su ograničena na djecu. Stoga ovi pristupi nisu ispitani u randomiziranim ispitivanjima i nije sigurno mogu li se rezultati kod djece generalizirati na CRPS kod odraslih. CRPS u djece razmatra se zasebno.

7. REHABILITACIJA

Ciljevi terapije — Predlaže se multidisciplinarni pristup za liječenje CRPS-a (1,2). Ciljevi terapije su vratiti funkciju zahvaćenom ekstremitetu, smanjiti bol i onesposobljenost te poboljšati kvalitetu života uz smanjenje nuspojava i toksičnosti lijekova. Kliničko iskustvo sugerira da je liječenje učinkovitije ako se započne u ranoj fazi bolesti, idealno čim se dijagnoza postavi i prije nego što se pojave radiografske promjene.

Neizvjesno je hoće li trenutno upućivanje stručnjaku za liječenje boli rezultirati boljim ishodom nego što može postići rana fizikalna terapija (FT) i radna terapija (RT), nadopunjena konzervativnim farmakološkim intervencijama i praćena upućivanjem stručnjaku za liječenje boli tek ako se stanje bolesnika ne poboljša. S druge strane, rano upućivanje interventnom specijalistu za bol radi odgovarajuće blokade živaca može smanjiti bol i omogućiti pacijentima s CRPS-om da toleriraju agresivnu FT i RT.

Intervencije koje su prikladne za sve bolesnike s CRPS-om uključuju sljedeće:

- Edukacija pacijenata
- FT i RT, započeta što je brže moguće nakon dijagnoze CRPS-a
- Psihosocijalna procjena kako bi se utvrdilo mogu li strategije psihosocijalnog i bihevioralnog upravljanja biti od koristi
- Simptomatsko liječenje boli, obično počevši s farmakoterapijom niskog rizika odabranom na temelju razmatranja dobi pacijenta, komorbiditeta, lijekova, koje pacijent uzima te njihovih interakcija

Edukacija pacijenata — sudjelovanje bolesnika u FT i RT može se olakšati objašnjenjem da bol povezana s CRPS-om, ne ukazuje na oštećenje tkiva u hiperalgezijskoj regiji, već nastaje iz nepoznatog uzroka(4). Prije upućivanja stručnjaku za rehabilitaciju ili fizikalnom ili radnom terapeutu, kliničar bi trebao naglasiti važnost rada korištenja zahvaćenog uda, shvaćajući koliko je teško to učiniti u uvjetima stalne boli.

FT i RT smatraju se prvom linijom liječenja CRPS-a, iako je većina relevantnih studija ograničena metodološkim problemima, uključujući, ali ne ograničavajući se na korištene varijabilne modalitete liječenja, nedostatak kontrolnih skupina i mali broj pacijenata. Osim cijene i neugodnosti, postoji mali nedostatak FT i RT za pacijente s CRPS-om.

Predlažemo upućivanje odgovarajućem terapeutu odmah nakon postavljanja dijagnoze. FT, može se provoditi dva puta dnevno kod kuće za pacijente u svim stadijima bolesti. Idealno bi bilo započeti prije nego što dođe do ograničenja pokreta kako bi se održao raspon pokreta i spriječile kontrakture. Udlage za mirovanje zahvaćenog uda ponekad se koriste s ciljem sprječavanja progresivnih kontraktura zgloba. Međutim, učinkovitost udlage nije sigurna.

Za liječenje CRPS-a korišten je niz općih terapijskih metoda FT i RT, uključujući, ali ne ograničavajući se na sljedeći popis:

- Opće vježbe i jačanje
- Funkcionalne aktivnosti
- Reedukacija hoda

- Transkutana električna živčana stimulacija (TENS)
- Posturalna kontrola
- Tempo, određivanje prioriteta i planiranje aktivnosti
- Postavljanje ciljeva
- Tehnike opuštanja
- Vještine suočavanja
- Hidroterapija
- Higijena spavanja
- Strategije kontrole edema
- Strukovna podrška
- Olakšavanje samokontrole stanja
- Udlaga

Nema definitivnih dokaza u korist bilo koje od ovih metoda. Druge rehabilitacijske tehnike koje su razvijene u centrima s posebnim iskustvom u CRPS-u uključuju:

- Stupnjevana motoričke slike
- FT izloženosti boli i stupnjevana izloženost in vivo za smanjenje ponašanja izbjegavanja boli
- Samoprimijenjena taktilna i toplinska desenzibilizacija s ciljem normalizacije percepcije dodira
- Zrcalna vizualna povratna informacija i impresivna virtualna stvarnost
- Funkcionalne tehnike pokreta za poboljšanje motoričke kontrole i svjesnosti zahvaćenog položaja ekstremiteta
- Principi opterećenja naprezanjem
- Edukacija o alodiniji kako bi se smanjio strah od fizičkog kontakta s drugima u okruženju

Među tim tehnikama, mogući najjači dokazi postoje za stupnjevane ili stupnjevane motoričke slike koje su dovele do značajnog smanjenja boli i oteklina kod pacijenata s CRPS-om u tri mala randomizirana kontrolirana ispitivanja. Meta-analiza iz 2023. koja je uključila 33 ispitivanja konzervativnog liječenja CRPS-a pronašla je dokaze niske kvalitete koji podupiru dobrobiti terapije ogledalom, stupnjevane motoričke slike, terapije izlaganja boli i aerobne vježbe (5). Međutim, prospektivna opservacijska studija iz dvaju centara s posebnim interesom za CRPS nije otkrila poboljšanje boli unatoč korištenju stupnjevane motoričke slike, što sugerira da se to ne prenosi dobro u kliničku praksu (7).

Psihosocijalna i bihevioralna terapija — pacijenti s CRPS-om koji već imaju ili sumnjaju na psihološke ili psihijatrijske probleme i oni koji nemaju dovoljno poboljšanja s fizikalnim, farmakološkim ili intervencijskim terapijama mogu imati koristi od psihosocijalnog i bihevioralnog liječenja.

Predlažemo konzultacije s kliničkim psihologom za liječenje boli koji je obučan za liječenje CRPS-a ako je prisutno bilo što od sljedećeg:

- CRPS koji traje više od dva mjeseca u trenutku podnošenja
- Nedovoljan odgovor na liječenje
- Sumnja na prisustvo psihološkog ili psihijatrijskog poremećaja

Ciljevi psihosocijalnog i bihevioralnog upravljanja uključuju sljedeće:

- Identificirajte sve psihološke čimbenike koji pridonose boli i onesposobljenosti
- Liječite tjeskobu i depresiju
- Identificirajte, istražite i proaktivno se pozabavite svim unutaršnjim čimbenicima (npr. kontraproduktivnim obrascima ponašanja) ili vanjskim utjecajima (npr. perverznim poticajima, obiteljskom dinamikom itd.) koji mogu produžiti invaliditet ili ovisnost
- Razmotrite potrebe obitelji i skrbnika i pružite psihološku intervenciju i savjetovanje gdje je to prikladno
- Pružite praktičan pristup rješavanju problema, usmjeren na cilj (koji uključuje i pacijenta i njegovu obitelj) kako bi se smanjile prepreke i promicalo zdravo funkcioniranje

Iako psihološka procjena i terapija nisu dobro proučeni kod pacijenata s CRPS-om, njihova korisnost u drugim kroničnim bolnim poremećajima sugerira da bi ovaj pristup mogao biti koristan za one s CRPS-om (4). Bolesnici s teškim ili kroničnim CRPS-om mogu imati koristi od kognitivne bihevioralne terapije.

Prikazi slučajeva i osobno iskustvo sugeriraju da vješt hipnoterapeut može biti od pomoći pacijentima s pojačanim uzbuđenjem, koje se očituje značajkama straha, tjeskobe, pretjeranog znojenja i slabosti, i kod kojih je inače nemoguće vježbati. Hipnoza je omogućila napredovanje FT-a kod nekih pacijenata s inače teškom bolešću.

7.1. FARMAKOTERAPIJA

Pristup farmakoterapiji — Ciljevi upravljanja boli u bolesnika s CRPS-om su omogućiti aktivno sudjelovanje u rehabilitacijskom režimu i vratiti pokretljivost i snagu zahvaćenom ekstremitetu(5). Za ublažavanje boli u bolesnika s CRPS-om dostupni su različiti modaliteti liječenja. Ključ uspjeha je korištenje analgetika za smanjenje boli tako da pacijenti mogu tolerirati rehabilitacijske postupke, uvijek balansirajući između učinkovitosti i sigurnosti.

I farmakološki i intervencijski postupci za kontrolu boli koriste se u sve većem broju, počevši od onih koji su relativno sigurni i za koje postoje neki dokazi o učinkovitosti, i napredujući do rizičnijih intervencija ako se željeni odgovor ne postigne nakon nekoliko tjedana terapijskih postupaka. U nedostatku visokokvalitetnih podataka za bilo koji pojedinačni lijek ili klasu lijekova i nedostatku usporednih podataka, farmakološka terapija je individualizirana na temelju razmatranja dobi pacijenta, komorbiditeta, istodobnih lijekova, interakcija lijekova i nuspojava(7). Za bolesnike s ranim CRPS-om, ovaj pristup općenito uključuje jedno ili više od sljedećih sredstava:

- Nesteroidni protuupalni lijek (NSAID). Tipični početni režim je ibuprofen 400 do 800 mg tri puta dnevno ili naproksen 250 do 500 mg dva puta dnevno. Potrebno je prilagoditi dozu za starije odrasle bolesnike.
- Dodatni lijek za neuropatsku bol, poput gabapentina, pregabalina ili tricikličkog antidepresiva.
- Ciklus liječenja bisfosfonatima u bolesnika s CRPS-om i dokaz abnormalnog unosa na snimci kostiju.
- Lokalna krema s lidokainom (2 do 5%) ili lokalna krema s kapsaicinom (0,025 do 0,075%), koja se može prekinuti ako je previše iritirajuća ili ako nema koristi nakon tri do pet dana korištenja. Autor daje prednost lokalnom lidokainu umjesto kapsaicina za većinu pacijenata(5).

Trajanje terapije je također individualizirano. Za sve lijekove osim bisfosfonata (koji se, ako se koriste, daju kao jedan ciklus), terapija se općenito nastavlja sve dok pacijent ima značajno opterećenje simptomima, dobrobiti su očite, a nuspojave podnošljive. Nakon što se simptomi poboljšaju, lijekovi se mogu postupno smanjivati.

NSAID-ovi se često koriste u početnom liječenju CRPS-a, a neki ih stručnjaci smatraju učinkovitima za neke pacijente, ali nisu dobro proučeni za ovo stanje. Tipičan početni režim je ibuprofen 400 do 800 mg tri puta dnevno ili naproksen 250 do 500 mg dva puta dnevno tijekom dva do četiri tjedna, nakon čega bi trebalo biti jasno je li lijek ublažio bol ili ne.

Adjuvantni lijekovi za neuropatsku bol — Iako patogeneza CRPS-a nije dobro utvrđena, sumnja se da neurogena upala i promjene u središnjoj percepciji boli igraju ulogu, čime se daje obrazloženje za upotrebu lijekova s nekim dokazima o dobrobiti u drugim stanjima neuropatske boli .

Antikonvulzivi – iako nisu dokazani u CRPS-u, klinička iskustva sugeriraju da antikonvulzivi poput gabapentina i pregabalina mogu biti korisni za kontrolu boli. Međutim, drugi stručnjaci vjeruju da ti lijekovi imaju samo marginalnu i klinički nevažnu korist za CRPS, a raste svijest o potencijalnoj pogrešnoj uporabi i zlouporabi ovih lijekova kao i riziku

od respiratorne disfunkcije kada se koriste u kombinaciji s drugim depresorima središnjeg živčanog sustava.

Antidepresivi – Iako nisu posebno proučavani u CRPS-u, određeni lijekovi protiv depresije mogu biti učinkoviti u smanjenju neuropatske boli. Određena klinička iskustva sugeriraju da triciklički antidepresivi smanjuju bol i vrijedan su dodatak FT-u za bolesnike s CRPS-om. Može se koristiti tipična početna doza amitriptilina ili nortriptilina (10 do 25 mg prije spavanja ili ranije navečer ako se pojavi jutarnja pospanost), nakon čega slijedi postupno povećanje doze, ovisno o toleranciji(8). Drugi triciklički antidepresivi i dvostruki inhibitori pohrane koji su indicirani za liječenje neuropatske boli su alternative amitriptilinu i nortriptilinu.

Bisfosfonati – Na temelju dokaza iz nekoliko malih randomiziranih studija može se razmotriti ciklus terapije bisfosfonatima za smanjenje boli u bolesnika s ranim CRPS-om koji imaju abnormalno nakupljanje radiofarmaka na snimci kostiju. Mehanizam analgetskog učinka kod CRPS-a nije siguran, ali vjerojatno nije povezan s antiresorptivnim svojstvima bisfosfonata. Predloženi mehanizmi uključuju smanjenu koncentraciju protona u koštanom mikrookruženju, promjenu transdukcije signala boli putem ionskih kanala osjetljivih na kiselinu i smanjenu proizvodnju čimbenika nekroze tumora i drugih proupalnih medijatora. Štetni učinci bisfosfonata su neuobičajeni i uključuju prolaznu hipokalcemiju, simptome slične gripi (za intravenske infuzije), mišićno-koštanu bol, renalnu toksičnost i očne nuspojave. Kada se bisfosfonati koriste za osteoporozu, dodatni kalcij i vitamin D obično se daju istovremeno. Ozbiljni štetni učinci bisfosfonata uključuju ulceraciju jednjaka pri oralnoj primjeni i osteonekrozu čeljusti. Pacijenti koji imaju poteškoće s gutanjem, oni s poremećenim motilitetom jednjaka i oni koji ne mogu sjediti ili stajati 30 minuta ne smiju primati oralnu terapiju bisfosfonatima. Većina prijavljenih slučajeva osteonekroze bila je u bolesnika s malignom bolešću koji su primali intravenske bisfosfonate. Međutim, osteonekroza je prijavljena u nekih bolesnika koji su primali oralne bisfosfonate za benigne poremećaje (7,8).

Lokalne kreme — Lokalna primjena kreme s lidokainom ili kapsaicinom koristi se za liječenje neuropatske boli, ali samo ograničeni podaci ukazuju na učinkovitost kod CRPS-a. Vjerojatno su najprikladniji izbor za bolesnike s ranim CRPS-om i blagom do umjerenom boli. Pokušaj liječenja od tri do pet dana može biti dovoljna za procjenu učinkovitosti i podnošljivosti ovih sredstava. Po analogiji s liječenjem bolne dijabetičke neuropatije, krema s lidokainom ili kapsaicinom može se nanositi lokalno tri do četiri puta dnevno na bolna područja (7). Lokalno peckanje i iritacija kože koji se javljaju kod kapsaicina ograničavaju njegovu široku upotrebu.

Terapijske opcije sa manje povoljnim omjerom rizika i koristi — u bolesnika s progresivnim CRPS-om koji ne žele prihvatiti navedene intervencijske postupke, može se razmotriti uzastopno dodavanje farmakoloških sredstava s dokazima niže kvalitete ili većim rizikom. Među tim opcijama, kalcitonin i oralni glukokortikoidi su najrazumniji za razmatranje.

- *Kalcitonin* – Uzimajući u obzir slabe dokaze o učinkovitosti kod CRPS-a, ali ipak nizak rizik povezan s njegovom upotrebom, kalcitonin je opcija u kombinaciji s FT-om za pacijente koji imaju blage ili umjerene simptome unatoč korištenju gore

navedenih sredstava. Obrazloženje za upotrebu u CRPS-u uključuje sposobnost kalcitonina da uspori resorpciju kosti i navodni analgetski učinak. Mehanizam odgovoran za analgeziju nije siguran(6). Optimalna doza i trajanje liječenja kalcitoninom u CRPS-u nije sigurno. U jednom pozitivnom randomiziranom ispitivanju korištena je doza od 300 međunarodnih jedinica dnevno. Ako se bol i/ili funkcija poboljšaju tijekom probnog razdoblja od dva do četiri tjedna, može se nastaviti do tri mjeseca; sigurnost dulje uporabe nije utvrđena.

- Glukokortikoidi – dokazi za upotrebu oralnih glukokortikoida u CRPS-u su vrlo slabi, a rizik od nuspojava i dugotrajne toksičnosti u većini slučajeva nadmašuje potencijalne koristi.
- Alfa-adrenergički antagonisti i agonisti – simpatički održavana bol može odgovoriti na dodatak antagonista alfa-1 adrenoreceptora, što je podržano kliničkim iskustvom autora i drugih stručnjaka. Primjećena je očita korist kod nekih pacijenata upotrebe ili prazosina (1 do 6 mg/dan prema toleranciji) ili fenoksibenzamina (10 do 30 mg/dan prema toleranciji). Hipotenzija može biti ograničavajuća nuspojava alfa-adrenergičkih blokatora. Korišten je klonidin flaster (0,1 mg), koji se mijenja svakih sedam dana, obično u kombinaciji s antikonvulzivima i/ili antidepresivima. Ovaj pristup općenito nije rezultirao značajnim nuspojavama.
- Infuzija ketamina – sustavni pregledi su otkrili da postoje samo dokazi niske do umjerene kvalitete koji podržavaju upotrebu subanestetičkih doza ketamina za CRPSU jednoj od kvalitetnijih randomiziranih studija, infuzija ketamina uspoređena je s placebom u 60 bolesnika s tipom I CRPS-a. Pacijenti kojima je dodijeljena petodnevna infuzija ketamina imali su statistički značajan pad u rezultatima boli od prvog do jedanaestog tjedna praćenja u usporedbi s placebo grupom, ali smanjenje više nije bilo statistički značajno do 12. tjedna(7). Česte nuspojave ketamina u ovom ispitivanju je uključivalo psihomimetičke simptome (npr. halucinacije, delirij), mučninu i povraćanje.
- Opioidi – Korištenje opioida za kroničnu bol koja nije uzrokovana rakom je kontroverzno, a postoji manjak visokokvalitetnih podataka koji podupiru njihovu učinkovitost za CRPS. Na temelju kliničkog iskustva smatra se da postoje pacijenti kojima mala doza opioida u kombinaciji s drugim gore opisanim lijekovima za neuropatsku bol može pomoći(6). Drugi stručnjaci ne preporučuju korištenje opioida u ovom okruženju. Ako se opioidi koriste u bolesnika s CRPS-om, povećanje doze može rezultirati većim rizikom od koristi. Odgovor na liječenje i kvalitetu života potrebno je redovito procjenjivati tijekom kontrolnih posjeta.

Neučinkovite terapije — Čini se da intravenski imunoglobulin (IVIG) nije koristan za CRPS, unatoč obećavajućim preliminarnim studijama. Jedno multicentrično randomizirano ispitivanje koje je uključivalo 13 pacijenata s CRPS-om otkrilo je da niske doze IVIG smanjuju bol 6 do 19 dana nakon infuzije u skromnom stupnju u usporedbi s normalnom fiziološkom otopinom. Međutim, u drugom multicentričnom randomiziranom ispitivanju na 111 pacijenata s kroničnim CRPS-om u trajanju od jedne do pet godina, niske doze IVIG-a davane tijekom šest tjedana nisu bile učinkovite za smanjenje boli u usporedbi s placebom.

8. PRIKAZ SLUČAJA

8.1. SAŽETAK SLUČAJA

Pacijentica NN, rođena 1964. godine negira teža oboljenja. U djetinjstvu preboljela reumatsku groznicu radi čega je liječena ekstencilinom u trajanju pet godina. Pacijentica je podvrgnuta otvorenoj biopsiji tvorbe na dojčkama koja se i dalje prati. Prisutne kronične križobolje, u sklopu obrade urađen MSCT LS. U obiteljskoj anamnezi sestra ima psorijazu. Preboljela COVID krajem 2021. Funkcije i navike pacijentice su uredne. Negira bilo kakve alergije.

U svibnju 2021. godine „nešto“ ju je ugrizlo u području desne podlaktice. Nakon toga se ugriz inficirao, razvila se nekroza kože pa je pacijentica naposljetku operirana u Klinici za plastičnu i rekonstruktivnu kirurgiju. Urađena je transplantacija kože sa desne femoralne regije 10.06.2021. godine. Nakon transplantacije pacijentici je bilo preporučeno mirovanje te da lijekove protiv bolova uzima po potrebi i u dogovoru sa nadležnim obiteljskim liječnikom. Ranu je bilo potrebno previjati svaka 2-3 dana. Prisutna dijagnoza LO3.9 Cellulitis, nespecifičan.

01.07.2021. na kontroli kod fizijatra uočeno je da rana uredno cijeli, ali su prisutne bolno limitirane kretnje u desnom ručnom zglobu, nesposobnost da šaku ne formira do kraja, ali palpatora i motilietna bolnost pojedinih metakarpalnih (MCP), proksimalnih (PIP) i distalnih interfalangealnih (DIP) zglobova šake na istoj ruci. Provedena je intenzivna fizikalna terapija od deset tretmana. Nakon odrađenih tretmana fizikalne terapije nismo dobili očekivano poboljšanje. Zaostala „unutarnja“ bol malih zglobova, ali se javljaju i trnci šake. Nije u mogućnosti ispružiti prste do kraja. Dobivene preporuke 27.07.2021. u vidu farmakoterapije : Arcoxia 90 mg 1x1/10 dana, potom 60 mg tbl pp. Zbog sumnje na razvoj CRPS-a i psorijatičnog artritisa urađena je dodatna dijagnostička obrada koja je uključivala laboratorijsku obradu, HLA tipizaciju, RTG šaka, EMNG desne ruke, MR vratne kralježnice i scintigram skeleta.

Nakon urađene dijagnostičke obrade, uz analgetsku terapiju i intenzivnu FT uveden je i MTX za psorijatični artritis i pregabalin za CRPS. Pacijentica je jako osjetljiva na navedene lijekove, teško ih podnosi, osjeća mučninu i slabost pa joj se nakon par mjeseci MTX i pregabalin isključuje iz terapije. Preporučeno joj je i lidokainski flaster lokalno na zahvaćeno područje, te leflunomid za psorijatični artritis i duloksetin za CRPS. Pacijentica je i dalje u postupku praćenja i liječenja.

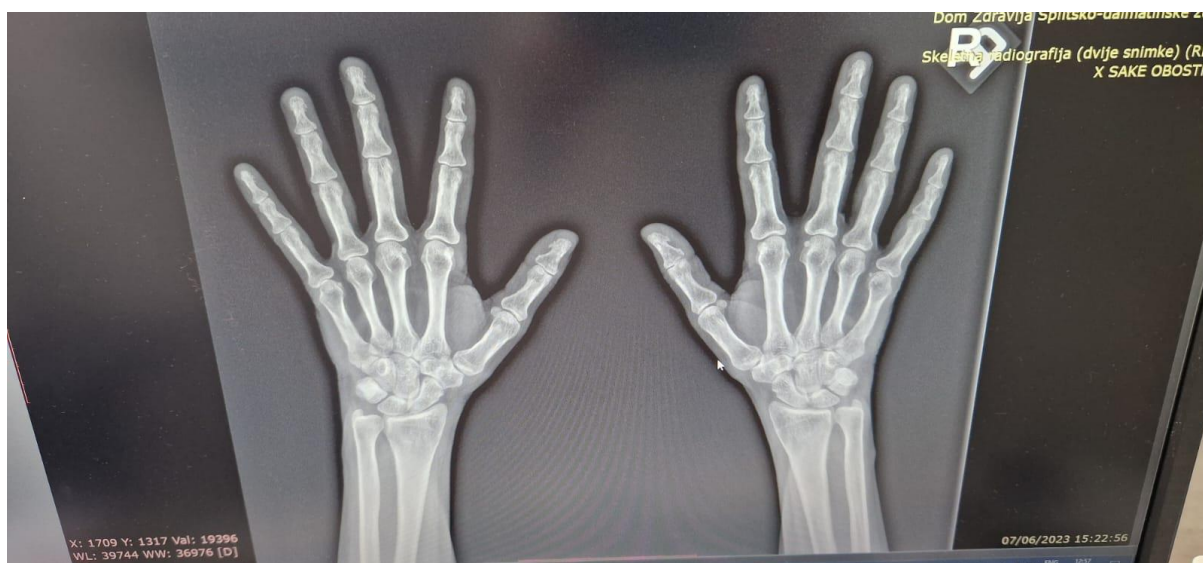Iz nalaza: Rana i kasna scintigrafija šala te scintigrafija skeleta uz SPECT/CT („low dose“) toraksa učinjeni pomoću Tc-99m-difosfonata. Na ranim statističkim scintigrafima šaka ne vidi se patološkog nakupljanja aktivnosti. Na kasnim statičkim scintigramima šaka vidi se pojačano nakupljanje aktivnosti u desnom ručnom zglobu, a što je degenerativne etiologije. U preostalom dijelu skeleta pojačano nakupljanje aktivnosti u desnom ručnom zglobu, a što je degenerativne etiologije. U preostalom dijelu skeleta pojačano nakupljanje aktivnosti vidi se u desnom sternoklavikularnom zglobu te u vršku lijeve lopatice, a što je vjerovatno degenerativne etiologije; po potrebi se može učiniti dodatna radiološka obrada. Manji fokusi pojačanog nakupljanja aktivnosti vide se u oba ramena zgloba, oba lakatna zgloba, u S1 kralješku te u oba SI zgloba, a što je vjerovatno degenerativne etiologije. Radiofarmak: Tc99m difosfonat. Aktivnost mCi (MBq): 20.

EMNG desne ruke:

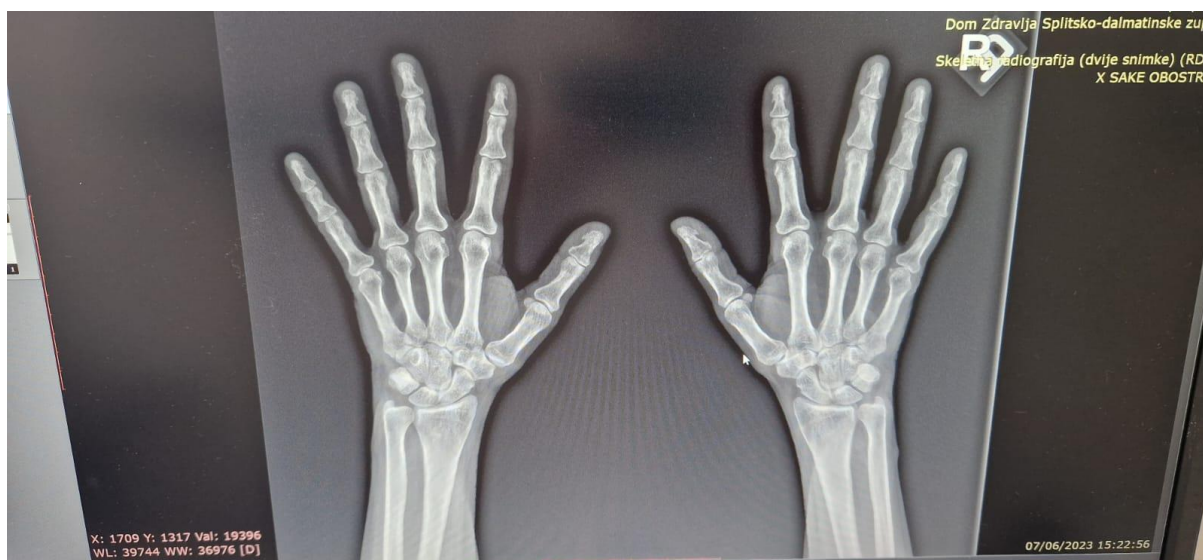Značajna radikulopatija C7,C8 desno.

MR vratne kralježnice: Sagitalni i transverzalni MR presjeci u standardnim tehnikama prikaza. Atefakti pomicanja otežavaju objektivnu analizu pojedinih sekvenci snimanja, nalaz orijentacijski. Na seriji sagitalnih i transverzalnih MR presjeka kroz područje cervikalnog spinalnog kanala vidi se uredna visina i oblik prikazanih trupova kralježaka. Ventrodorzalna osteofitoza trupova kralježaka od C4 do C7. Prikazana cervikalna medula fiziološkog je inteziteta signala. Odnosi u kraniocervikalnom prijelazu su fiziološki. Spondilodegenerativne promjene u smislu hipertrofije malih atrikulacija i ligg.flava. U razini i.v. prostora C3-C4 vidi se plića protruzija iv.diska.bez diskradikularnog konflikta. U razini i.v. prostora C4-C5 vidi se „bulging“ iv.diska sa disk osteofit kompleksom koji komprimira ventralnu konturu duralne vreće i reducira lateralne recesuse obostrano, bez diskradikularnog konflikta. U razini C5-C6 vidi se širokobazna centralna, obostrana paracentralna i foraminalna protruzija iv.diska koja komprimira duralnu vreću uz impresiju ventralne konture medule spinalis. Vidljiva je redukcija oba lateralna recesusa i neuralna foramina sa afekcijom spinalnih korijenova i živaca C6 obostrano. U razini i.v. prostora C6-C7 vidi se bulging iv. Diska koji komprimira ventralnu konturu duralne vreće, bez diskradikularnog konflikta.

Kao nus nalaz vidi se sitna cistična lezija u lijevom režnju štitnjače veličine 0,4 cm.

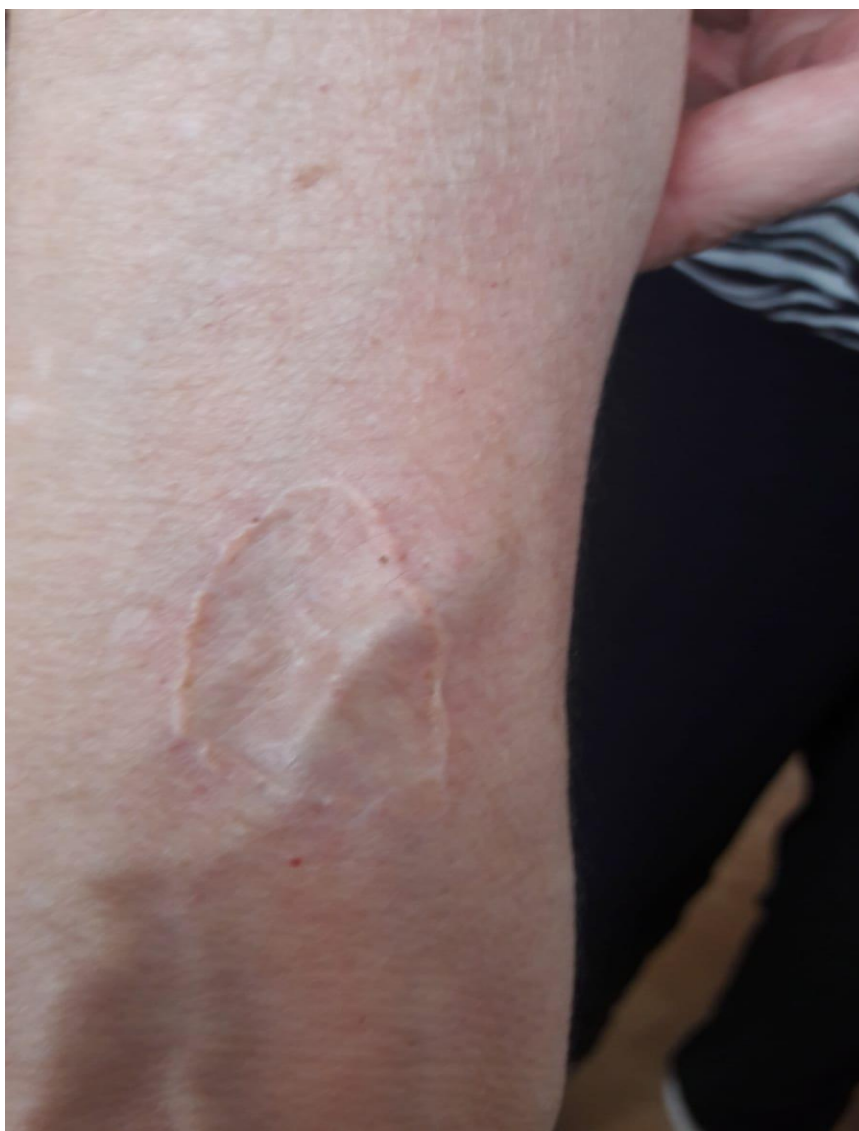

Slika br.7



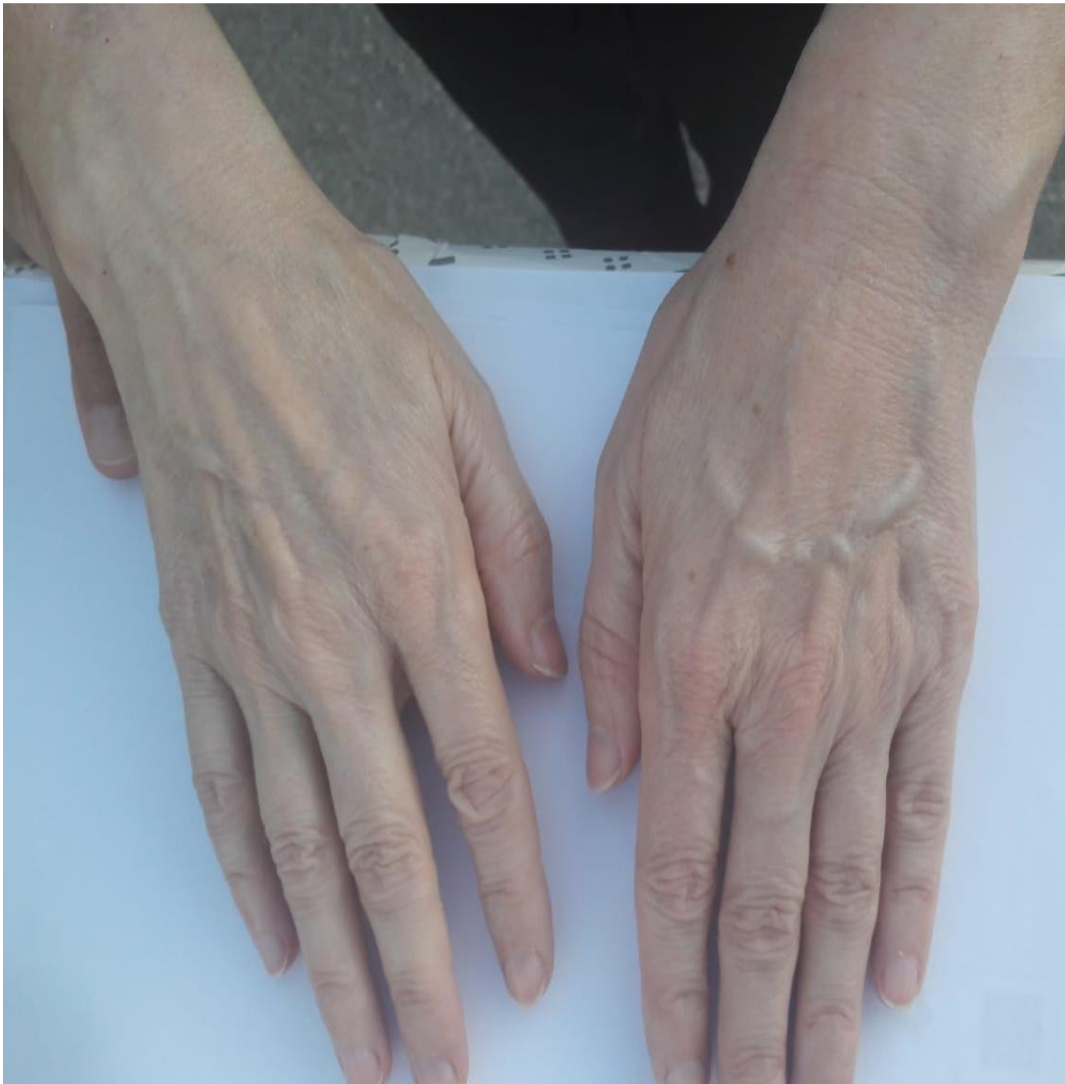Slika br.8

RTG snimak šaka: paraartikularna demineralizacija u razini MCP etaže. Prisutno suženje zglobnih pukotina na razini PIP etaže. Zadnji pregled 24.05.2023. pacijentica navodi bol koja je sada prisutna i u lijevoj šaci. Ponekad je boli i cijela ruka, ponekad podlaktica i šaka. Pacijentica navodi da u 3. I 4.prstu osjeća žarenje, pečenje navodi da je osjećaj kao da ima temperaturu, boli ju područje od šake do lakta ili cijela ruka. Prilikom palpacije bolni 4. I 5. MCP te 3. DIP. Prste ne ispruža do kraja, ima osjećaj natečenosti, dojam blaže otekline 4. I 5.prsta. Otiče joj i lijevi gležanj, bol se širi kroz cijelu nogu ili osobito bude u područje koljenske jame te nekad ima osjećaj pečenja i žarenja u navedenom. Najčešće se ovi simptomi pojavljuju navečer ili tijekom veće promjene vremena. Prilikom testiranja osjeta pacijentica izrazito navodi kako ima bolji osjet u lijevoj zdravoj ruci dok u desnoj nije osjećala jako štipkanje i glađenje. U cijeloj desnoj ruci smanjen osjet. Pacijentica navodi kako nakon određenih lijekova ima veliki osjet slabosti i nemoći koji bude toliko velik da ne može otvoriti bocu ili držati predmete u njoj. Na lijevom stopalu zamijetili smo trofičke promjene nokta palca; počinje žutjeti. Pacijentici je preporučen nastavak intenzivne fizikalne terapije koja uključuje individualnu fizikalnu terapiju, radnu terapiju te elektroanagetske i termo procedure.



Slika br.8

Na slici br.8 možemo vidjeti ožiljak od transplatacije. Ožiljak je uredan, dovoljno mobilan i nije zalijepljen za kožu. Uredne boje i debljine. Na dodir nije bolan te inače pacijentici ne stvara nikakve probleme. Koža je transplantirana sa područja desne femoralne regije.



Slika br. 9

Na slici br. 9 možemo primjetiti razliku u volumenu desne i lijeve ruke pa čak i promjene u boji kože (desna ruka je blago blijeđa boje nego lijeva). 3. DIP je blago otečen kao 4. i 5. MCP. Vidimo blage promjene na površini noktiju ; boja noktiju je drugačija u odnosu na desnu.

9.ZAKLJUČAK

Iako kompleksni regionalni bolni sindrom nije toliko učestala bolest u općoj populaciji, jako često se razvije nakon nekih trauma ili ortopedskih operacija. Razvoju ove bolesti možemo pripisati genetsku predispoziciju, psihološko stanje i osobitosti pacijenta kao i sam odgovor tijela na reakciju nakon operacije, ozljede ili veće traume. Sama etiologija i patologija nisu u potpunosti razjašnjeni ni istraženi. Simptomi ove bolesti u akutnoj fazi prezentiraju se kao crvenilo, bol koja se opisuje kao žareća, a prisutna je oteklina uz crvenilo te trofičke promjene na koži ili noktima. Ova bolest najčešće zahvaća distalne dijelove ekstremiteta kao što su šake i stopala. U kroničnoj fazi ove bolesti dolazi do promjene kliničke slike, koža postaje blijeda, hladna a i okolna muskulatura može atrofirati. Žareća bol ekstremiteta se javlja kao glavni i najizraženiji simptom koji najčešće djeluje onesposobljavajuće na pacijenta. Bol može biti toliko jaka da dovede pacijenta do psihičkih poteškoća i smanjenoj sposobnosti obavljanja posla. U postavljanju dijagnoze bolesti najviše nam pomažu anamnestički podatci i klinički znakovi. Nijedna dijagnostička pretraga nije u potpunosti sigurna u otkrivanje ove bolesti. U tom problemu pomažu nam Budimpeštanski dijagnostički kriteriji koji su najosjetljiviji i najpouzdaniji. U postupku liječenja ovog sindroma rehabilitacija CRPS-a je jako važan dio i nerijetko je dovoljna kada su u pitanju akutni oblici ove bolesti. U kroničnim oblicima potrebna je i dodatna farmakoterapija, ponekad i psihološki suport. Pristup pacijentu je individualan i multidisciplinaran a u prevenciji razvoja ovog sindroma koji nastaje nakon prijeloma možemo koristiti vitamin C.

Zaključno možemo reći da je u liječenju ovog sindroma izrazito važan individualan i multidisciplinarni pristup. Naglasak je na smanjenju i otklanjanju boli i edema, povećanju opsega pokreta zahvaćenog dijela tijela u kombinaciji sa farmakoterapijom i psihološkim suportom.

10.LITERATURA

1. Harden RN, Bruhl S, Stanton-Hicks M, Wilson PR , Proposed new diagnostic criteria for complex regional pain syndrome.Pain Med. 2007 May-Jun; [PubMed](#)
2. Stanton-Hicks M, Jänig W, Hassenbusch S, Haddox JD, Boas R, Wilson P, Reflex sympathetic dystrophy: changing concepts and taxonomy. Pain. 1995;63(1):127. [PubMed](#)
3. Harden RN, Oaklander AL, Burton AW, Perez RS, Richardson K, Swan M, Barthel J, Costa B, Graciosa JR, Bruhl S, Reflex Sympathetic Dystrophy Syndrome Association
Complex regional pain syndrome: practical diagnostic and treatment guidelines, 4th edition. [PubMed](#)
4. Bruhl S , An update on the pathophysiology of complex regional pain syndrome. Department of Anesthesiology, Vanderbilt University School of Medicine, Nashville, Tennessee 37212, USA. [PubMed](#)
5. Oaklander AL, Fields HL ,
Is reflex sympathetic dystrophy/complex regional pain syndrome type I a small-fiber neuropathy?
Ann Neurol. 2009 Jun;65(6):629-38. [PubMed](#)
6. Eberle T, Doganci B, Krämer HH, Geber C, Fechir M, Magerl W, Birklein F , Warm and cold complex regional pain syndromes: differences beyond skin temperature?Department of Neurology, Johannes Gutenberg University, Langenbeckstrasse 1, 55101 Mainz, Germany[PubMed](#)
7. Dimova V, Herrnberger MS, Escolano-Lozano F, Rittner HL, Vlckova E, Sommer C, Maihöfner C, Birklein F , Clinical phenotypes and classification algorithm for complex regional pain syndrome. [PubMed](#)
8. Linnman C, Becerra L, Borsook D,
Inflaming the brain: CRPS a model disease to understand neuroimmune interactions in chronic pain. [PubMed](#)
9. McCormick ZL, Gagnon CM, Caldwell M, Patel J, Kornfeld S, Atchison J, Stanos S, Harden RN, Calisoff R,
Short-Term Functional, Emotional, and Pain Outcomes of Patients with Complex Regional Pain Syndrome Treated in a Comprehensive Interdisciplinary Pain Management Program.[PubMed](#)
10. Blažeković I, Bilić E, Žagar M, Anić B. KOMPLEKSNI REGIONALNI BOLNI SINDROM. Liječnički vjesnik [Internet]. 2015 Dostupno na: <https://hrcak.srce.hr/172725>

11. PRILOZI

11.1 Popis slika

Slika br.1	7
https://www.acepnow.com/wp-content/uploads/2015/09/ACEP_0915-pg5a.png	
Slika br.2.....	7
https://www.researchgate.net/publication/266151100/figure/fig1/AS:392078082232321@1470490107559/CRPS-1-Complex-regional-pain-syndrome-dystonic-equinus-of-the-right-ankle-swollen.png	
Slika br.3	9
https://www.google.com/url?sa=i&url=https%3A%2F%2Frepository.medri.uniri.hr%2Fislandora%2Fobject%2Fmedri%253A1315%2Fdatastream%2FFILE0%2Fview&psig=AOvVaw1GPNN72_GbDJ3tNeVY243M&ust=1687365194228000&source=images&cd=vfe&ved=0CA4QjRxqFwoTCMDk5aqj0v8CFQA AAAAdAAAAABAH	
Slika br.4	10
https://reha.hr/wp-content/uploads/2014/02/Sudecks-Atrophy.jpg	
Slika br.5	11
https://www.google.com/url?sa=i&url=https%3A%2F%2Fradiopaedia.org%2Fcases%2Fcomplex-regional-pain-syndrome-following-cedell-fracture-1%3Fang%3Dus&psig=AOvVaw1NTr9gcCLIAL3G2vhvVw6&ust=1687365582577000&source=images&cd=vfe&ved=0CA4QjRxqFwoTCND3leSk0v8CFQAAAAAdAAAAABAN	
Slika br.6	12
https://www.google.com/url?sa=i&url=https%3A%2F%2Fwww.orthobullets.com%2Fbasic-science%2F6095%2Fcomplex-regional-pain-syndrome-crps&psig=AOvVaw1VsDO0a89UIPRhRzHyBHUA&ust=1687366032176000&source=images&cd=vfe&ved=0CA4QjRxqFwoTCLiPzbym0v8CFQAAAAAdAAAAABA	
Slika br.7.....	23
Privatna arhiva	
Slika br.8.....	24
Privatna arhiva	
Slika br.9.....	25
Privatna arhiva	

11.2. Popis tablica

Tablica br.1	2
--------------------	---