

# Uloga primalje u antenatalnoj zaštiti i porodu blizanačkih trudnoća u KBC-u Split u 2022. godini

---

**Panžić, Petra**

**Undergraduate thesis / Završni rad**

**2023**

*Degree Grantor / Ustanova koja je dodijelila akademski / stručni stupanj:* **University of Split / Sveučilište u Splitu**

*Permanent link / Trajna poveznica:* <https://um.nsk.hr/um:nbn:hr:176:790512>

*Rights / Prava:* [In copyright](#) / [Zaštićeno autorskim pravom.](#)

*Download date / Datum preuzimanja:* **2024-07-27**

*Repository / Repozitorij:*



Sveučilišni odjel zdravstvenih studija  
SVEUČILIŠTE U SPLITU

[Repository of the University Department for Health Studies, University of Split](#)



zir.nsk.hr



UNIVERSITY OF SPLIT



DIGITALNI AKADEMSKI ARHIVI I REPOZITORIJI

SVEUČILIŠTE U SPLITU  
Podružnica  
SVEUČILIŠNI ODJEL ZDRAVSTVENIH STUDIJA  
PREDDIPLOMSKI STUDIJ  
PRIMALJSTVO

**Petra Panžić**

**ULOGA PRIMALJE U ANTENATALNOJ ZAŠTITI I  
PORODU BLIZANAČKIH TRUDNOĆA U KBC-U SPLIT U  
2022. GODINI**

**Završni rad**

Split, 2023.

SVEUČILIŠTE U SPLITU  
Podružnica  
SVEUČILIŠNI ODJEL ZDRAVSTVENIH STUDIJA  
PRIJEDIPLOMSKI SVEUČILIŠNI STUDIJ  
PRIMALJSTVO

**Petra Panžić**

**ULOGA PRIMALJE U ANTENATALNOJ ZAŠTITI I  
PORODU BLIZANAČKIH TRUDNOĆA U KBC-U SPLIT U  
2022. GODINI  
THE ROLE OF THE MIDWIFE IN ANTENATAL CARE IN  
THE DELIVERY OF TWIN PREGNANCY IN KBC SPLIT IN  
THE YEAR 2022**

**Završni rad/Bachelor's Thesis**

Mentor:

**Doc.dr.sc. Nađa Aračić, dr.med.**

Split, 2023.

## Sadržaj

1. UVOD.....	1
2. CILJ RADA.....	2
3. BLIZANAČKA TRUDNOĆA.....	3
3.1. VRSTE BLIZANAČKIH TRUDNOĆA.....	3
3.1.1. Monozigotni blizanci.....	3
3.1.2. Dizigotni blizanci.....	4
3.2. RASPRAVA.....	6
3.3. DIJAGNOSTIKA BLIZANAČKE TRUDNOĆE.....	7
3.4. KOMPLIKACIJE BLIZANAČKE TRUDNOĆE.....	8
3.4.1. Komplikacije kod fetusa.....	8
3.4.2. Komplikacije kod majke.....	13
3.4.3. Antenatalna skrb.....	14
3.5. FETALNI NADZOR I POROD KOD BLIZANAČKIH TRUDNOĆA.....	18
3.5.1. Porod.....	19
3.6. PRIMALJSKA SKRB U BLIZANAČKOJ TRUDNOĆI.....	21
4. ZAKLJUČAK.....	25
5. LITERATURA.....	26
6. ŽIVOTOPIS.....	28

# TEMELJNA DOKUMENTACIJSKA KARTICA

ZAVRŠNI RAD

Sveučilište u Splitu

Sveučilišni odjel zdravstvenih studija

Preddiplomski studij primaljstva

Znanstveno područje: biomedicina i zdravstvo

Znanstveno polje: kliničke medicinske znanosti

Mentor: Doc. dr. sc. Nađa Aračić, dr.med.

## **Uloga primalje u antenatalnoj zaštiti i porodu blizanačkih trudnoća u KBC-u Split u 2022. godini**

Petra Panžić

**Sažetak:** Uloga primalje u blizanačkim trudnoćama važna je zbog fizičke i emocionalne pripreme trudnice. Blizanačke trudnoće, zbog postojanja dva ploda, vode većim i češćim komplikacijama za trudnicu i dijete koje se očituju tijekom same trudnoće, tijekom i nakon poroda. S obzirom na navedene čimbenike, uloga primalje je, uz pripomoć liječniku, uspostaviti emocionalnu povezanost s budućom majkom, te objasniti način na koji bi proces trebao ići. Blizanačke trudnoće mogu biti jednojajčane i dvojajčane, traju 35 do 37 tjedana, te njihovo utvrđivanje treba biti pravovremeno. Cilj antenatalne skrbi je spriječiti prijevremeni porod, prepoznati intrauterine poremećaje rasta, poduzeti mjere za pravovremeni porod i smanjiti rizik od oštećenja djeteta. Četiri su porođajna doba, te kod svakog postoji opasnost od komplikacija u bilo kojem trenutku.

**Ključne riječi:** Antenatalna skrb; Blizanačka trudnoća; Komplikacije; Porod

**Rad sadrži:** 33 stranica, 6 slika, 15 literaturnih referenci

**Jezik izvornika:** hrvatski

## **BASIC DOCUMENTATION CARD**

## **BACHELOR THESIS**

**University of Split**

**Univeristy Department for Health Studies**

**Undergraduate study of midwifery**

**Scientific area:** biomedicine and health

**Scientific field:** clinical medical sciences

**Supervisor:** Doc. dr. sc. Nađa Aračić, dr.med.

### **The role of midwives in antenatal care and delivery of twin pregnancies at KBC Split in 2022**

Petra Panžić

**Summary:** The role of the midwife in twin pregnancies is important because of the physical and emotional preparation of the pregnant woman. Twin pregnancies, due to the existence of two fetuses, lead to greater and more frequent complications for the pregnant woman and the child, which manifest themselves during the pregnancy itself, during and after childbirth. Considering the above factors, the role of the midwife, with the help of the doctor, is to establish an emotional connection with the expectant mother, and to explain the way in which the birth should proceed. Twin pregnancies can be monozygotic or fraternal, they last about 35 weeks, and their determination should be timely. The goal of antenatal care is to prevent premature birth, recognize intrauterine growth disorders, take measures for timely delivery and reduce the risk of damage to the child. There are four stages of childbirth, and with each there is a risk of complications at any time.

**Keywords:** Antenatal care; Twin pregnancy; Complications; Childbirth

**Thesis contains:** 33 pages, 6 figures, 15 references

**Original in:** Croatian

## **ZAHVALA**

*Veliko hvala mojoj mentorici Doc. Dr. sc. Nađi Aračić, dr. med. na pruženoj pomoći, mnogobrojnim savjetima i preporukama te cjelovremenoj dostupnosti tijekom izrade ovog završnog rada.*

*Posebna zahvala mojoj obitelji na bezuvjetnoj ljubavi i podršci tijekom studiranja.*

# 1. UVOD

Blizanačke trudnoće su trudnoće koje nose veći rizik od brojnih komplikacija, za razliku od jednoplodnih, kako majčinih ili fetalnih te komplikacija tijekom poroda. Nastaje kad se unutar maternice nalaze dva fetusa i njihova incidencija u stalnom je porastu.

Usprkos razvoju medicine i kvaliteti antenatalne zaštite, trudnice su izložene riziku od hipertenzije i drugim bolestima, ali i manjom vjerojatnosti preživljenja ploda, te pravilnog psihomotornog razvoja djeteta [1]. Blizanačka trudnoća traje oko 35 tjedana, te se prijevremeni porod, abnormalnosti i problemi neurološkog tipa smatraju opasnostima za fetus [2]. Jednojajčani blizanci imaju jednu posteljicu i dvije pupkovine, dok su dvojajčani blizanci nastali oplodnjom dva odvojena jajašca s dva različita spermija. Blizanačke trudnoće se utvrđuju putem anamneze, kliničkog pregleda, ultrazvuka, magnetske rezonancije te metaboličkim pretragama. U blizanačkim i drugim višeplođnim trudnoćama, primarni cilj antenatalne skrbi je spriječiti prijevremeni porod, prepoznati intrauterine poremećaje rasta, poduzeti mjere za pravovremeni porod te u konačnici smanjiti rizik od oštećenja djeteta. Kako će se odvijati porod blizanaca ovisi specifično o njihovom položaju, veličini, kondiciji te o čimbenicima vezanim za majku i postojanje komplikacija u trudnoći. Četiri su porođajna doba u porodu, te uvijek postoji velika opasnost od komplikacije kod majke i kod fetusa koje treba imati na umu [4].



## **2. CILJ RADA**

Cilj rada je istražiti, analizirati i prikazati ulogu primalje u antenatalnoj zaštiti i porodu blizanačkih trudnoća u Klinici za ženske bolesti i porode KBC-a Split. Opisane su osobitosti blizanačkih trudnoća, njihovo nastajanje, komplikacije za majku i dijete, te kakva je uloga primalje prije, za vrijeme i nakon poroda.

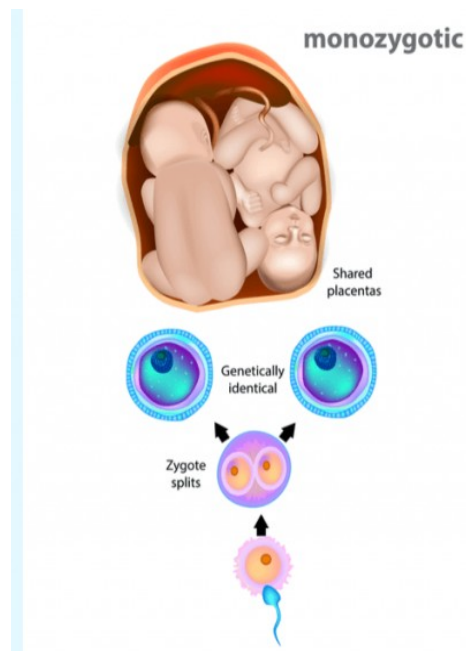
### **3. BLIZANAČKA TRUDNOĆA**

Blizanačka trudnoća nastaje kada se unutar maternice nalaze dva fetusa. Statistika pokazuje tendenciju porasta učestalosti blizanačkih i višeplođnih trudnoća. Unatoč napretku medicine i antenatalne zaštite trudnica, dokazano je da višeplođne trudnoće rezultiraju manjom vjerojatnošću preživljavanja i pravilnog psihomotornog razvoja novorođene djece. Trudnica s blizanačkom trudnoćom izložena je brojnim rizicima. Neki od njih su primjerice hipertenzija, preeklampsija, dijabetes i krvarenje. Što se tiče fetusa, opasnosti koje su mogu pojaviti su prvenstveno prijevremeni porod te abnormalnosti i problemi neurološkog razvoja. Međutim, sama dužina trudnoće je ono što svaku trudnoću čini jedinstvenom i specifičnom. Naime, optimalno trajanje trudnoće za jednopolnu trudnoću iznosi 39 tjedana, za blizanačku trudnoću 35 tjedana, 33 tjedna za trojke i 29 tjedana za četvorke. U usporedbi s jednoplodnim porođima, vidljivo je da višeplođnu trudnoću karakterizira raniji porod i mala porođajna težina (1).

#### **3.1. VRSTE BLIZANAČKIH TRUDNOĆA**

##### **3.1.1. Monozigotni blizanci**

Jednojajčani ili monozigotni blizanci, nastaju oplodnjom jedne jajne stanice jednim spermijem, pri čemu se oplodeno jajašce dijeli na dva. Jednojajčani blizanci dijele iste genome i uvijek su istog spola. Anatomski, kod jednojajčanih blizanaca postoji jedna posteljica te dvije pupkovine koje dovode i odvođe krv iz istog dijela posteljice u isti plod. Time krvotok nije u potpunosti podijeljen što može dovesti do proširenja ili spajanja pojedinih krvnih žila u jednu kako bi se osigurala pravilna hranidbena opskrba, anastomoze [3].



Slika 1. Nastanak jednojajčanih blizanaca.

Izvor: <https://bebo.club/uploads/2022/04/blizanci-deoba-1.jpg>

Ovisno o tome kada se oplodeno jajašce podijelilo na dvije jedinke, jednojajčani blizanci mogu biti različiti. Smatra se da su prva tri dana nakon oplodnje razdoblje tijekom kojeg se zigota može najranije odvojiti. Ishod je razvoj dva ploda, od kojih svaki razvija vlastitu korionsku ploču, kasnije posteljicu i amnijsku šupljinu. Ovaj oblik jednojajčanih blizanaca naziva se lat. *gemi biamniati bichoriati* (Bi-Bi) i UZV pregledima ne mogu se razlikovati od dvojajčanih blizanaca [1].

Prije implantacije, odnosno četvrti do osmi dan nakon oplodnje, kada je korionski sloj već razvijen, ali prije razvoja amnijske šupljine, dolazi do diobe oplodene jajne stanice na dvije jedinke u približno 75% slučajeva. Tako se razvijaju dva identična fetusa koji dijele korionsku ploču, posteljicu ali imaju pojedinačne amnijske šupljine, lat. *gemi biamniati monochoriati* (Bi.Mo) [1].

Nakon implantacije (9-15 dana nakon oplodnje), ako se zigota odvoji, dvije jedinke rastu sa zajedničkom korionskom pločom i amnijskom šupljinom, lat. *gemi monochoariati monoamniati* (Mo-Mo). Zbog velike količine amnijske tekućine koja se tada nalazi i male

veliĉine plodova, ovaj oblik blizanaĉke trudnoće povezuje se i s najvećom učestalošću poteškoća i smrtnosti u drugom tromjeseĉju trudnoće [1].

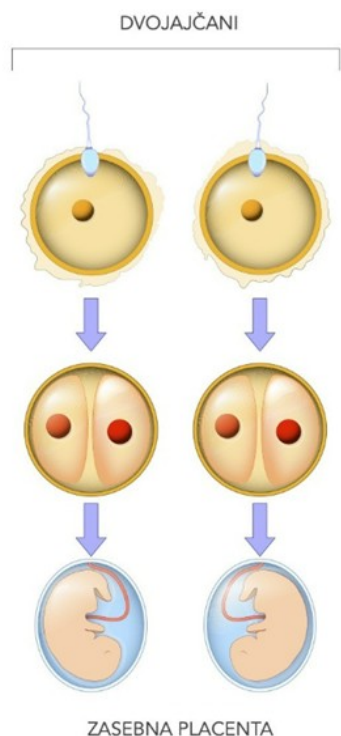
### **3.1.2. Dizigotni blizanci**

Suprotno navedenom, dvojajĉani (lat. *dizigoti*) blizanci nastaju oplodnjom dva odvojena jajašĉa s dva razliĉita spermija, vidljivo na slici 2. Oni dijele polovicu svojih genoma, kao i svaka druga braća i sestre. Dvojajĉani blizanci ne moraju biti istog spola ili sliĉnog izgleda. Superfekundacija i superfetacija su dva pojma koja nalikuju i mogu se zamijeniti s dizigotnim blizancima [2,3].

Budući da nastaju nezavisnom oplodnjom dviju jajnih stanica, dvojajĉani blizanci uvijek imaju svoj amnion i horion. Oni su lat. *biamniati* i *bichoriati* (Bi-BI). Odvojena oplodena jajašĉa prolaze kroz jajovod i implantiraju se u maternicu. Sliĉno kao kod jednoplodnih trudnoća, posteljice su u ovom sluĉaju potpuno odvojene [1].

Superfekundacija odnosi se na oplodnju dviju jajnih stanica iz istog menstrualnog ciklusa, ali ne istim koitusom ili nužno spermom istog muškarca. Razdoblje izmeĉu dva koitusa trebalo bi biti vrlo blizu. Navedeno je Harris prvi put dokumentirao 1982. godine. Majka je bila seksualno napadnuta 10. dana svog menstrualnog ciklusa, a tjedan dana nakon toga imala je odnos sa suprugom. Roĉeno je crno novoroĉenje krvne grupe A i bijelo novoroĉenje krvne grupe O. Krvna grupa majke i supruge je O [4].

Superfetacija je kada već potvrĉena trudnoća rezultira ovulacijom i oplodnjom. Sve dok maternica nije izmjenjena spajanjem decidue capsularis i decidue parietalis, to je teoretski izvedivo. Naime, kod ljudi nije dokazana spontana superfetacija. Većina autora smatra da je to uzrokovano nejednakim rastom blizanaca u istoj gestacijskoj dobi [3,4].



Slika 2: Nastanak dizigotnih blizanaca. Izvor:

<https://bebo.club/uploads/2022/04/blizanci-deoba-1.jpg>

### 3.2. RASPRAVA

Blizanačke trudnoće su rizičnije od jednoplodnih trudnoća te je važno napomenuti da nose povećane rizike od brojnih majčinih i fetalnih komplikacija, kao i komplikacija tijekom poroda. Najznačajniji fetalni problemi su fetalna smrt, zastoj fetalnog rasta (*engl. fetal growth retardation, FGR*), fetalni kronični te akutni sindrom transfuzije blizanaca u blizance (*engl. twin to twin transfusion syndrom, TTTS*), generički fetalni deformiteti i malformacije specifične za blizance. Vrlo rani prijevremeni porod predstavlja jedinstven skup problema i posljedica na neuromotorne i druge razvojne procese novorođenčadi koji mogu biti kratkoročni i dugoročni [1]. Urinarne infekcije, anemije, hipertenzije, preeklampsije, HELLP sindroma, steatoze jetre i holestaze, predstavljaju veliku opasnost za trudnicu i plod. Brojni čimbenici poput abrupcije placente, placente previje, vasa previje, velamentoznog umetanja pupkovine i zapetljanja pupkovine, uzroci su nepravilne ili teške

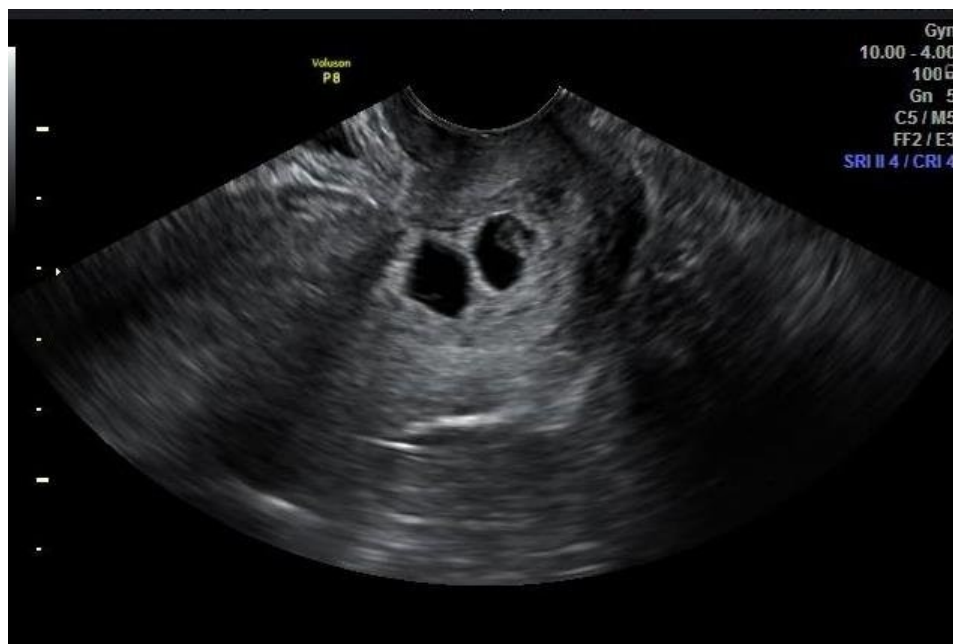trudnoće. Prerano pucanje vodenjaka, primarna i sekundarna inercija maternice, anomalije položaja, rotacije i defleksije ploda se često javljaju u porođajima [2]. U ovom radu opisane su osobitosti blizanačke trudnoće, dijagnostika, komplikacije, porod blizanačke trudnoće te uloga primalje tijekom poroda iste.

### **3.3. DIJAGNOSTIKA BLIZANAČKE TRUDNOĆE**

Kako bi se točnije procijenila njihova prava učestalost te kako bi se izbjegle poteškoće u kasnijoj trudnoći, blizanačke trudnoće potrebno je dijagnosticirati što je ranije moguće. Dijagnoza se postavlja na temelju anamneze, kliničkog pregleda, ultrazvuka, magnetske rezonancije i metaboličkih pretraga. Uzimajući u obzir anamnezu, blizanačke trudnoće su vjerojatnije kod trudnica koje u obiteljskoj anamnezi imaju blizanačkih trudnoća te kod onih koje su bile podvrgnute potpomognutoj oplodnji s prijenosom više embrija, stimulaciji ovulacije i inseminacijama [5].

Povijesno gledano, dijagnostika blizanaca provodila se primarno palpacijom prije uvođenja ultrazvuka [2]. U sadašnje vrijeme, u ranom stadiju trudnoće detaljnim ultrazvučnim pregledom mogu se uočiti dvije gestacijske vrećice (slika 3). Za svaku glavu fetusa treba vidjeti dvije okomite ravnine. Kako bi se spriječilo prikazivanje istog fetusa dva puta i njihovo pogrešno miješanje s blizancima, idealno bi bilo vidjeti dvije fetalne glave ili dva trbuha na istoj ravnini slike. Također, uz pomoć color doppler ultrazvučne tehnologije mogu se prepoznati otkucaji srca koji se razlikuju međusobno te od otkucaja srca majke (6).

Međutim, ne postoji pouzdan biokemijski test za prepoznavanje blizanačke trudnoće. Općenito, blizanačke trudnoće imaju više razine beta-hCG u krvi, urinu i majčinom serumu alfa-fetoproteina (MSFAP) nego jednoplodne trudnoće. Ipak, treba biti oprezan jer razine mogu varirati i podudarati se s onima u jednoplodnoj trudnoći [5]



Slika 2. UZV slika dvije gestacijske vrećice

Izvor: <https://bit.ly/3J6UYhH>

### 3.4. KOMPLIKACIJE BLIZANAČKE TRUDNOĆE

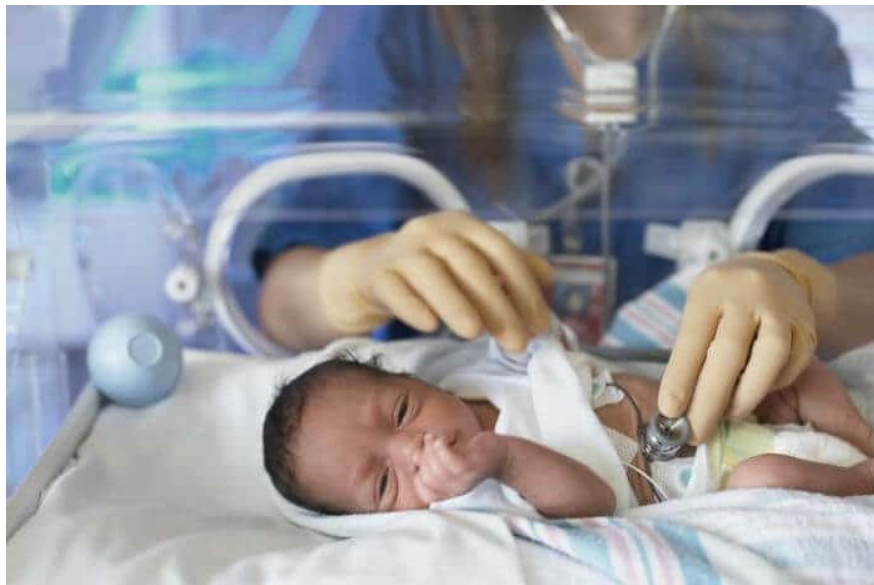#### 3.4.1. Komplikacije kod fetusa

Mogu se izdvojiti četiri najznačajnije komplikacije kod fetusa, a to su prijevremeni porod, zatim eng. „*Twin reserved arterial perfusion sindrom*“ (TRAP), eng. „*Twin to twin transfusion sindrome*“ (TTTS) i diskordinantan rast fetusa.

##### 3.4.1.1. Prijevremeni porodi

Prijevremeni porodi su svi porodi nakon 22. tjedna trudnoće, ako je porođajna težina djeteta 500 grama ili više, a prije navršenog 37. tjedna trudnoće. Prijevremeni porođaj veliki je problem suvremene perinatalne medicine jer njegovi učinci uzrokuju 70% smrtnih ishoda i 75% pobola. Česta je intervencija liječnika i potreba prematurusa za inkubatorskim uvjetima, vidljivo na slici 4. Djeca mogu doživjeti neurološke, respiratorne i metaboličke probleme koji mogu dovesti do trajnih oštećenja [11].

U blizanačkim trudnoćama prijevremeni porod je češći nego u jednoplodnim trudnoćama. Događa se u 50% blizanačkih trudnoća i varira diljem svijeta. Ove varijacije impliciraju različite kliničke strategije za liječenje blizanačkih trudnoća. Identifikacija žena koje su rizične za prijevremeni porod s ciljem prevencije temeljni je cilj perinatalne skrbi u blizanačkim trudnoćama. Ultrazvučno mjerenje dužine cerviksa kao čimbenika rizika prijevremenog poroda jedna je od novijih metoda identifikacije rizičnih trudnica. U prošlosti je razina fibronektina u cerviksu služila kao prediktor vjerojatnosti prijevremenog poroda [10,11]. Postojanje infekcije i kolonizacija cervikalnog kanala aerobnim i anaerobnim bakterijama je mogući uzrok nekih prijevremenih poroda, te se za postojanjem istih treba tragati i liječiti ih. Budući da je nemoguće identificirati uzrok prijevremenog poroda, smanjenje stope prijevremenog poroda izuzetno je izazovan zadatak za svakog porodničara.



Slika 4. Prijevremeni porod

Izvor: <https://www.maminsvijet.hr/zdravlje/zdravlje-u-trudnoci/prijevremeni-porod-simptomi-uzroci-moze-li-se-sprijeciti/>

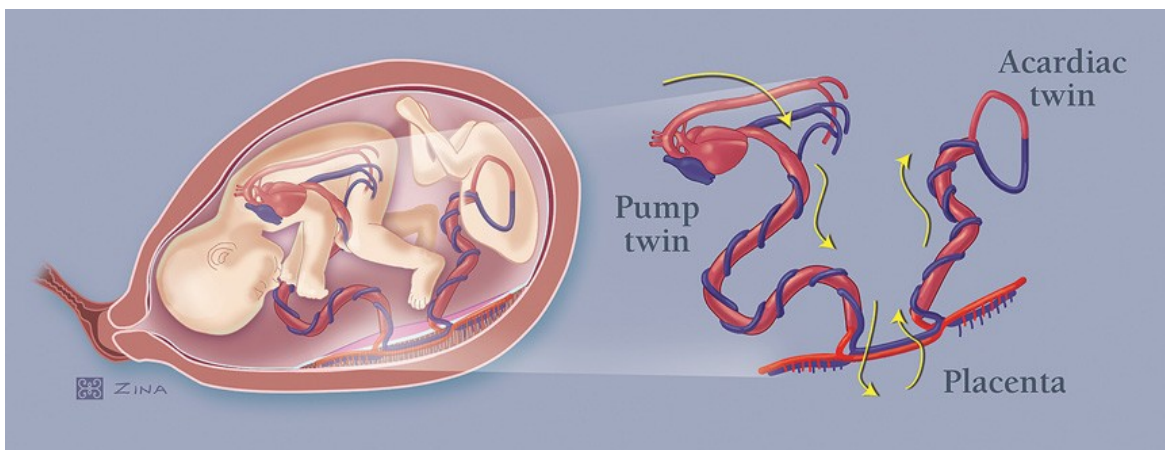


### ***3.4.1.2. TRAP – Twin reversed arterial perfusion***

*Twin reversed arterial perfusion* (TRAP) nastaje kada srčani sustav jednog blizanca obavlja posao opskrbe krvlju za oba blizanca, vidljivo na slici 5. Blizanac koji opskrbljuje krv poznat je kao "blizanac pumpe" i normalno se razvija u maternici. Međutim, pojačano pumpanje srca dovodi ovog blizanca u opasnost od zatajenja srca. Drugi blizanac poznat kao "akardijalni blizanac" nema srce ili ono nije u potpunosti formirano. Blizanci su spojeni velikom krvnom žilom između pupkovine. TRAP se javlja u oko 1% monokorionskih trudnoća ili 1 na svakih 35 000 trudnoća. U slučajevima TRAP-a, krv iz zdravog blizanca pumpe teče unatrag iz posteljice u nezdravog srčanog blizanca [8].

Budući da akardijalni blizanac nema funkcionalno srce, ne može uzvratiti i osigurati protok krvi koji se nalazi u normalnom krvožilnom sustavu fetusa. Akardijalni blizanac ne uspijeva u potpunosti razviti vitalne organe i preživljavanje izvan maternice nije moguće. Ne postoje poznati čimbenici rizika povezani s TRAP-om. To je neselektivno stanje, koje se pojavljuje nasumično u monokorionskim trudnoćama [9].

Na TRAP se može posumnjati na temelju rezultata prenatalnog ultrazvuka. Prvi korak u potvrdi dijagnoze je utvrđivanje monokorijske blizanačke trudnoće. Rezultati ultrazvuka mogu pokazati jedan fetus koji se normalno razvija i atipičnu masu s abnormalnom srčanom aktivnošću. Da bi se potvrdila dijagnoza, uzorak protoka krvi mora se proučiti pomoću Doppler ultrazvuka. Napredak u 3D i 4D ultrazvuku sada omogućuje stručnjacima dijagnosticiranje TRAP sekvence već u 11. tjednu trudnoće [9,10].



Slika 5. Twin reversed arterial perfusion (TRAP)

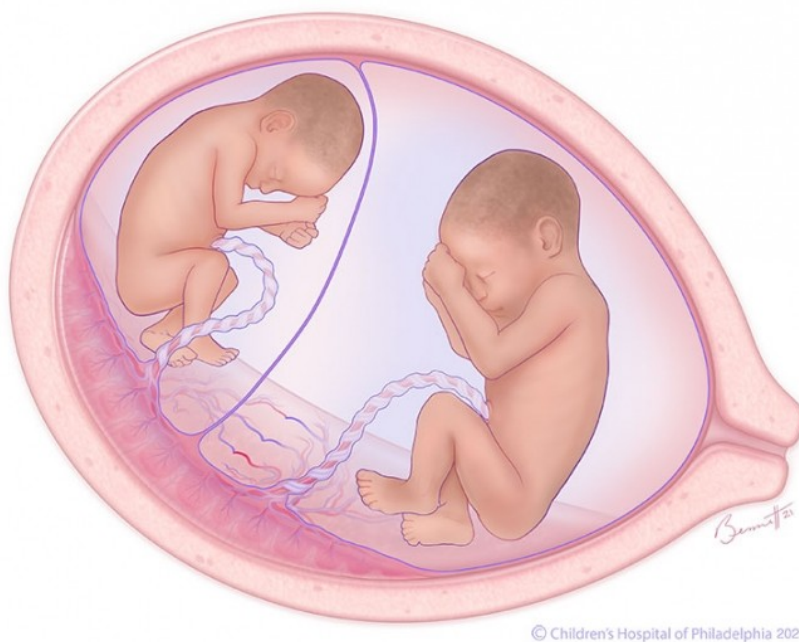
Izvor: <https://health.ucdavis.edu/children/services/fetal-care-treatment-center/conditions-we-treat/twin-reversed-arterial-perfusion>

### 3.4.1.3. TTTS – Twin-to-twin transfusion syndrome

*Twin-to-twin transfusion syndrome* (TTTS) je rijetko stanje trudnoće koje pogađa jednojajčane blizance ili druge višestruke blizance. TTTS se javlja u trudnoćama kada blizanci dijele jednu posteljicu i mrežu krvnih žila koje opskrbljuju kisikom i hranjivim tvarima bitnim za razvoj u maternici, vidljivo na slici 6. Ove trudnoće su uvijek monohorionske. Ponekad veze krvnih žila unutar posteljice nisu ravnomjerno raspoređene i postoji neravnoteža u razmjeni krvi između blizanaca. Jedan blizanac, tj. blizanac darivatelj daje više krvi nego što prima zauzvrat i izlaže se riziku od pothranjenosti i otkazivanja organa. Blizanac primatelj prima previše krvi i podložan je pretjeranom radu srca i drugim srčanim komplikacijama. TTTS je neselektivno stanje koje se pojavljuje nasumično u monokorionskim trudnoćama (10).

Liječnik može posumnjati na TTTS na temelju rezultata rutinskog prenatalnog ultrazvuka. Specijalist za majčino-fetalnu medicinu može potvrditi dijagnozu provedbom detaljnijeg testiranja za mjerenje volumena amnionske tekućine, ispunjenosti mjehura i protoka krvi u blizanaca primatelja i davatelja.

Kada dođe do brzog povećanja volumena amnionske tekućine, šupljina maternice se također ubrzano širi, stavljajući trudnicu u opasnost od skraćivanja i otvaranja grlića maternice što vodi prijevremenom porodu i prijevremenoj rupturi ovojnice nakon čega slijedi porod. Važan čimbenik u određivanju prognoze TTTS je stanje kardiovaskularne disfunkcije u blizanaca. Zbog toga će dijagnoza TTTS uključivati fetalnu ehokardiografiju. Liječnici mogu procijeniti težinu svakog slučaja TTTS-a pomoću Quinterovog sustava stadija . Quintero stadiji I i II predstavljaju progresivne stadije neravnoteže volumena krvi, dok stadiji III i IV označavaju progresivne stadije kardiovaskularne disfunkcije. Stadij V odnosi se na smrt jednog ili oba blizanca. Quintero stadijum je važan jer pruža standardiziranu prenatalnu procjenu ozbiljnosti bolesti i vjerojatnosti da će se stanje pogoršati (11).



Slika 6. Twin-to-twin transfusion syndrome (TTTS)

Izvor: <https://www.chop.edu/conditions-diseases/twin-twin-transfusion-syndrome-ttts>

#### **3.4.1.4. Diskordinantan rast fetusa**

Neskladan rast blizanaca može ukazivati na abnormalni razvoj jednog blizanca. Neskladan razvoj blizanaca često ima nepoznate uzroke. Međutim, etiologija diskordinantnog rasta monokorionskih blizanaca vjerojatno se razlikuje od etiologije dvojajčanih blizanaca. Monokorionski blizanci s neskladnim rastom obično imaju placentalne anastomoze, koje su uzrok hemodinamske nestabilnosti blizanaca. smanjeni rast placente i fetusa može biti posljedica smanjene perfuzije blizanca donora. Jedan od ključnih čimbenika koji utječu na diskordantan rast blizanaca je nejednaka raspodjela placente. Defekti vezani uz strukturu mogu povremeno ugroziti rast diskordantnih blizanaca [12].

Dizigotni blizanci mogu imati različite genetske potencijale rasta, osobito ako su suprotnog spola, što može rezultirati neskladnim rastom. Dizigotni blizanci imaju različite placentne, a jedna od njih povremeno može imati manje prostora za implantaciju od druge. Postoje različiti načini na koje se ultrazvučnim pregledom mogu identificirati blizanci koji ne rastu ravnomjerno. Fetalna biometrija je postupak koji se često koristi za određivanje težine svakog blizanca. Kamen temeljac vođenja blizanačke trudnoće je ultrazvučno praćenje rasta blizanaca, prepoznavanje i izračun metrike za otkrivanje neskladnog rasta. Neke karakteristike ultrazvuka, kao što je oligohidramnion, mogu pomoći u izračunavanju opasnosti za fetuse osim njihove identifikacije. Za razliku od dizigotnih blizanaca, monokorionski blizanci češće pokazuju diskordantan rast [11,12].

#### **3.4.2. Komplikacije kod trudnice**

Tijelo trudnice je na razne načine opterećeno novonastalom blizanačkom trudnoćom. Zbog njegovog opterećenja mogu se pojaviti problemi koji bi trudnicu doveli u opasnost i mogli utjecati na fetuse. Neki od njih uključuju [2,3]:

- Preeklampsija, koja se razvija tijekom trudnoće, rezultira brojnim fizičkim promjenama kod buduće majke. Promjene krvnih žila, hipovolemija, problemi s koagulacijom i smanjena perfuzija organa među simptomima su preeklampsije. Preeklampsiju karakteriziraju hipertenzija povezana s trudnoćom i proteinurija sa ili bez edema.

- Gestacijski dijabetes nastaje kada je tijekom trudnoće poremećen metabolizam ugljikohidrata. Nakon poroda, tolerancija glukoze može biti normalna ili promijenjena.
- Proširene vene donjih ekstremiteta. Trudnice često imaju edeme i proširene vene zbog povećanog pritiska gravidne maternice na donje šuplje vene što onemogućuje protok venske krvi od periferije prema srcu.
- Hipotenzivni sindrom, poznat i kao sindrom donje šuplje vene, odnosno vene cave inferior, može se razviti u kasnijim fazama trudnoće kada žena leži na leđima. Budući da je to slučaj, trudnice obično leže na lijevoj strani.
- Hemodijaliza, povišeni jetreni enzimi i niske trombocite čine HELLP sindrom. To je najteža forma preeklampsije i smatra se da se razvija kao njena komplikacija, no može se dogoditi i samostalno.

### **3.4.3. Antenatalna skrb**

Antenatalna skrb obuhvaća zaštitu trudnice i fetusa cijeli period od začeća do poroda. U blizanačkim i drugim višeplođnim trudnoćama, glavni je cilj spriječiti prijevremeni porod, prepoznati intrauterine poremećaje rasta i razvoja jednog, oba ili svih plodova, poduzeti mjere za pravovremeni porod, smanjiti rizik od oštećenja djeteta tijekom poroda te osigurati stručnu njegu novorođenčadi [15].

Trudnicama primalje trebaju savjetovati prvenstveno zdrav način život i kvalitetne prehrambene navike. Sukladno tome, za blizanačke trudnoće savjetuje se povećanje prehrane od 300 kalorija dnevno. Bitno je naglasiti da kalorijska nadoknada može biti veća u slučaju višeplođnih trudnoća. Ovdje se također savjetuje redoviti unos željeza i folne kiseline, kao i kod jednoplođnih trudnoća. Navedenu informaciju trudnice najčešće dobivaju od primalja koje rade u ginekološkoj ordinaciji u kojoj se prati trudnoća. Osim toga, prenatalna skrb se provodi u dispanzerima koji imaju savjetovaništa za trudnice. Na sreću, ambulantna služba sve više radi s trudnicama, što olakšava primaljama širenje korisnih informacija [4,5].

Prethodno su navedene promjene koje se događaju u tijelu i organizmu trudnice u blizanačkoj i višepolodnoj trudnoći. Utvrđeno je da očitavanja krvnog tlaka rastu ranije u višeplođnim trudnoćama. Preeklampsija i gestacijska hipertenzija češće su samo zbog toga. Također se očekuje da će se gestacijski dijabetes, HELLP sindrom i druge neuobičajene, ali teške trudničke bolesti razvijati češće i pod većim rizikom [12].

Redovita kontrola svake trudnoće je vrlo važna kako bi se potencijalni rizici rano prepoznali. Za to je potrebna stručnost primalje. Trudnicama treba preporučiti što veću opuštenost u slučaju višeplođnih trudnoća, osobito ako postoji rizik za majku ili plod. Iskustvo stručnjaka pokazalo je prednost preventivne hospitalizacije. Moguće poteškoće su izbjegnute, a opasne okolnosti poboljšane, zahvaljujući brizi osoblja. Ovdje primalja igra ključnu ulogu jer mora pravovremeno prepoznati potencijalne probleme i upozoriti ginekologa [11,13].

Tokoliza se savjetuje ako je došlo do ranih kontrakcija a trudnoća još nije u terminu.. Koriste se beta-mimetici u kombinaciji s inhibitorima stvaranja prostaglandina te se uz nadzor fetusa i trudnice trudnoća nastoji produžiti što bliže terminu. U slučaju opasnosti od prijevremenog poroda, zbog postizanja ubrzane zrelosti fetalnih pluća, koriste se kortikosteroidi. Savjetuje se u svim trudnoćama gdje postoji mogućnost poroda prije 34. tjedna. Kortikosteroidna terapija daje se samo jednom i to najviše tri dana [12].

#### **3.4.3.1. Metode antenatalne skrbi**

Kada se govori o metodama antenatalne skrbi ističu se hormonske pretrage, enzimske pretrage, ultrazvučna dijagnostika, amniocenteza, amnioskopija i kardiotokografija.

##### **3.4.3.1.1. Hormonske pretrage**

Tijekom cijele trudnoće, a posebno na početku, rade se hormonske pretrage. Zbog izostanka menstruacije, za ženu za koju postoji mogućnost da je trudna, šalje se u laboratorij na analizu krvi, gdje se potvrđuje postojanje bHCG-a. Scinciotrofoblast ili sloj stanica koji okružuje oplođeno jajašce izlučuje glikoprotein poznat kao beta HCG. Hormon "čuvar trudnoće" progesteron luči se kada ovaj hormon stimulira žuto tijelo. I uzorak krvi i uzorak urina mogu se koristiti za dobivanje hormonskog testiranja. Najvažniji čimbenik je

da hormonski testovi mogu biti vrlo korisni u određivanju je li trudnoća abnormalna ili prirodna. Osobito kod žena koje su prethodno imale spontane pobačaje, prijevremene porode ili druge fetalne abnormalnosti ili bolesti [9].

#### 3.4.3.1.2. Enzimske pretrage

U biokemijskom laboratoriju enzimski testovi se izvode pomoću uzoraka krvi ili urina koji se također procjenjuju u medu. Također se koriste za utvrđivanje je li trudnoća abnormalna ili fiziološka. Na primjer, mogu se testirati bilirubin i jetreni enzimi (ALT, AST, GGT). Određivanje enzima posebno je potrebno u slučajevima hiperemeze, intrahepatične kolestaze i preeklampsije tijekom sadašnje ili prethodne trudnoće [9].

#### 3.4.3.1.3. Ultrazvučna dijagnostika

Najpoznatija i tradicionalna tehnika koja se koristi u prenatalnoj dijagnostici je ultrazvučni pregled. Ultrazvukom se mjeri duljina fetusa, promjeri glave i abdomena te dužina femura kako bi se pratio rast i razvoj fetusa. U većini europskih zemalja kao dio antenatalne skrbi za praćenje rasta i razvoja nerođenog djeteta standardno se preporučuju tri ultrazvučne pretrage: između 9. i 12. tjedna, zatim 19. i 22. tjedna te na kraju 29. i 32. tjedna. No, ultrazvučni pregled sada se provodi tijekom svakog prenatalnog pregleda, čime se mogu prepoznati eventualne nepravilnosti i poteškoće. To znatno povećava osjećaj sigurnosti buduće majke, osobito kada se radi o višeplođnim trudnoćama [8]. Treba pomno pratiti rast i razvoj što će detaljnije biti obrađeno u nastavku rada. Većina trudnica svjesna je da je ultrazvučni pregled brz i bezbolan, no ako joj je ovo prva trudnoća, ipak je treba informirati o tome. Najpouzdaniji pristup za dokazivanje višeplođne trudnoće je upravo navedeni ultrazvučni pregled [14].

#### 3.4.3.1.4. Amniocenteza

Abdominalna punkcija koristi se tijekom invazivne tehnike amniocenteze za uzimanje uzorka amnionske tekućine za pregled. Iako se radi o invazivnoj metodi komplikacije su rijetke jer se izvodi u aseptičnim uvjetima, pod kontrolom UZV od strane obučених liječnika. Rana amniocenteza (RACZ se provodi između 16. i 19. tjedna trudnoće i najčešće se izvodi u svrhu saznanja kromosomke strukture fetusa. Druga je kasna

amniocenteza (KACZ), koja se provodi nakon 32. tjedna trudnoće, najčešće u slučajevima Rh senzibiliziranih trudnica da bi se saznao stupanj bolesti i ugroženosti fetusa. U višeplođnim trudnoćama često se radi amniocenteza, osobito ako se pojave komplikacije poput TTS-a ili intrauterine smrti jednog od fetusa (13). Većina višeplođnih trudnoća, kao što je poznato, potječe iz postupaka liječenja neplodnosti. Primalja izravno sudjeluje u postupcima amniocenteze. Pomaže ginekologu tijekom cijele operacije, informira trudnicu o svim postupcima koji će slijediti, ohrabruje je i pomaže u pravilnom postavljanju trudnice na krevet. Ginekolog koristi ultrazvuk kako bi odredio položaj posteljice i fetusa unutar maternice. Sve mora biti sterilno i pod strogim nadzorom. Iz šupljine maternice, u kojoj nema ni posteljice ni fetusa, aspirira se 20 ml amnijske tekućine koju primalja pripremi na adekvatan način za transport u Citogenetski laboratorij. Trudnicu nakon zahvata primalja odvodi na odjel gdje mora ležati dva sata. Ako je Rh negativna trudnica mora primiti imunoprofilaksu. [8].

#### 3.4.3.1.5. Amnioskopija

Amnioskopija je endoskopska tehnika koja se izvodi na kraju trudnoće i poslije termina kako bi se procijenila boja amnijske tekućine. Ginekolog uvodi tubus do plodovih ovoja, pali hladno svjetlo kako bi procijenio boju amnijske tekućine i eventualnu opasnost od hipoksije djeteta koja se manifestira mekonijском plodovom vodom. Trudnicu za ovaj pregled priprema primalja, koja ujedno asistira ginekologu [6,7]. Nakon pregleda, buduću majku treba obavijestiti o mogućnosti krvarenja, prsnuća plodovih ovoja i planiranju sljedećeg pregleda.

#### 3.4.3.1.6. Kardiotokografija

Kardiotokografija (CTG) je dijagnostička tehnika koja koristi posebnu opremu za praćenje stanja i osjetljivosti djeteta tijekom trudnoće i poroda. Snimaju se otkucaji čedinjeg srca i kontrakcije maternice. Koristi se u patološkim trudnoćama, na kraju trudnoće i obavezno tijekom poroda kako bi se pratilo stanje fetusa i na vrijeme prepoznala njegova ugroženost u trudnoći i porodu. [10].



### 3.5. FETALNI NADZOR I POROD KOD BLIZANAČKIH TRUDNOĆA

Blizanačke trudnoće zahtijevaju specijaliziranu skrb liječnika specijalista. Tijekom trudnoće i porođaja fetalni nadzor provodi se različitim tehnikama, uključujući klinički pregled, ultrazvuk, kardiotokografiju, amniocentezu i amnioskopiju [6].

Praćenje razvoja fetusa provodi se vaginalnom sondom u prvom tromjesečju trudnoći te abdominalnim ultrazvučnim sondama u drugom i trećem tromjesečju trudnoće. Uz pomoć suvremene tehnologije sada je moguće vidjeti fetus u 3D ili 4D tehnici. To je omogućilo pomno praćenje rasta i razvoja fetusa. Mjerenjem promjera glave (eng. *biparietal diameter*, BPD), opsega trbuha (eng. *abdominal circumference*, AC) i bedrene kosti (eng. *femur length*, FL), ultrazvučna tehnologija može pratiti rast fetusa. U 20. tjednu trudnoće važno je obaviti morfološki pregled. U većini europskih zemalja savjetuju se tri ultrazvučna pregleda (prvi od 10. do 14. tjedna, drugi od 18. do 22. tjedna i treći od 30. do 34. tjedna) [5]. Primjena ultrazvuka bitno poboljšava dijagnostiku blizanačke trudnoće, otkrivanje nekih anomalija u ranoj trudnoći, praćenje rasta i razvoja fetusa te procjenu položaja, veličine i položaja blizanaca prije samog poroda [6,7].

Sljedeća tehnika jest kardiotokografija (CTG), najraširenija i najčešća metoda kontinuiranog praćenja fetusa u trudnoći nakon 25. tjedna i tijekom poroda. Omogućuje istovremeno praćenje trajanja trudova i otkucaja srca djeteta pomoću dvije sonde koje se postavljaju na trbuh trudnice. Na fundus maternice postavlja se sonda za praćenje aktivnosti maternice, odnosno intenziteta i trajanja trudova (tokografija). Druga sonda se postavlja na mjesto gdje se najjasnije registriraju otkucaji djetetovog srca, najčešće u projekciji leđa djeteta. U blizanačkim trudnoćama koriste se dvije sonde za praćenje otkucaja svakog djeteta posebno. Ponekad može biti izazovno dobiti točan zapis srčane frekvencije oba djeteta jer se maksimalna točka često pomiče. Poželjno je prije početka snimanja CTG-a napraviti ultrazvučni pregled kako bi se utvrdila točna lokacija blizanaca [9]. Dok se tijekom poroda kontinuirano provodi CTG nadzor i smatra se zlatnim standardom za nadzor blizanaca u porodu [9].

Nadalje, za prenatalnu dijagnostiku nekih kromosomskih anomalija obavlja se invazivni zahvat, rana amniocenteza. Postupak se izvodi između šesnaestog i osamnaestog tjedna trudnoće. Zahtijeva pod kontrolom UZV ubod kroz trbušnu stijenu u maternicu i aspiraciju amnijske tekućine. Iz somatskih stanica ploda koje se nalaze u amnijskoj tekućini citogenetskom analizom se dobije kariogram ploda.

U konačnici, amnioskopija se izvodi na kraju trudnoće kada je cervikalni kanal proširen u sklopu vaginalnog pregleda. Navedenim se postupkom utvrđuje boja amnijske tekućine. Naime, amnijska tekućina može otkriti specifične fetalne probleme tijekom trudnoće i poroda. Mekonij koji luči fetus uzrokuje zelenu amnijsku tekućinu, što signalizira opasnost od gušenja i porast parcijalnog CO<sub>2</sub> u djetetovoj krvi. Amnijska tekućina koja je požutjela zbog povišenog bilirubina uzrokovana je Rh senzibilizacijom. Krvava amnijska tekućina služi kao znak upozorenja da je posteljica prerano odljučena. Ovaj postupak zahtijeva korištenje cjevčica različitih veličina (uzimajući u obzir otvor usta) i hladno svjetlo za jasniji pogled na amnijsku tekućinu [4].

### **3.5.1. Porod**

Kako će se odvijati porod blizanaca ovisi o njihovom položaju, veličini, kondiciji te o čimbenicima vezanim za majku i postojanje komplikacija u trudnoći. Iako porođaj blizanaca nosi značajan rizik od komplikacija, često se događa spontano. Kada je prvi, prednjačeći blizanac u položaju glavom prema dolje, a drugi blizanac u položaju zatkom, ili kada su oba blizanca u položaju s glavom prema dolje, odabire se vaginalni porod. Primarni carski rez najčešće se koristi kada je prednjačeći blizanac u položaju zatkom ili u poprečnom položaju, prijevremene porode blizanaca i druge indikacije s postojećim poremetnjama trudnoće. Prosječna blizanačka trudnoća traje 35 – 37 tjedana. Blizanačka trudnoća koja traje 38-40 tjedana smatra se dugotrajnom jer u tom razdoblju može doći do fiziološke hiperplacentoze i insuficijencije placente. U blizanačkim trudnoćama 50% beba se rađa prije vremena. Blizanci imaju pojedinačno drugo porodično doba ili pak zajedničko prvo i treće. Opsterički tim treba biti uz majku tijekom poroda zbog njihovih odgovarajućih vještina za opskrbu majke, poroda i novorođenčadi [8,9].

### ***3.5.1.1. Prvo porođajno doba***

Porođaj započinje trudovima ili puknućem vodenjaka. Prva faza poroda često traje 1-3 sata duže za žene koje nose blizance. Najčešće, slab trud izazvan prenaprežanjem maternice uzrokuje njegovo produljenje. Terapiju oksitocinom treba primijeniti ako trudnica zadovolji uvjete jer će povećati učestalost i intenzitet kontrakcija. Kako bi se prepoznale i spriječile komplikacije tijekom prve faze poroda, trudnica se mora pažljivo pratiti, a oba blizanca moraju imati kontinuirano kardiokotografsko snimanje. Kada je glava prvog blizanca vodeća tijekom vaginalnog poroda, ona uspješno pomaže pri otvaranju cervikalnog kanala. Unutarnji opstetrički pregled potrebno je obaviti svaka dva do tri sata u početnoj fazi porođaja kako bi se pratila dinamika širenja ušća, debljina i gipkost rubova te angažiranost vodeće česti. Kada vodenjak pukne i ušće maternice se potpuno raširi, završava prva faza poroda [8,9].

### ***3.5.1.2. Drugo porođajno doba***

Slijedi drugo porođajno doba, doba izгона blizanaca. Prvi blizanac koji se rađa glavom najčešće izlazi bez zastoja, na identičan način kao kod jednoplodne trudnoće. Nakon poroda prvog djeteta liječnik se orijentira o položaju drugog blizanca, vaginalnim pregledom i UZV-om. Kada se vodeća čest ( glava ili zadak) postavi na ulaz zdjelice, napravi se amniotomija druge plodne vrećice te uz stimulaciju sintocinonom ubrzo slijedi porod i drugog blizanca.

Hitni carski rez drugog blizanca treba učiniti ako je ulaz u zdjelicu slobodan, što znači da je dijete u poprečnom položaju i ne postoji mogućnost ili znanje da se napravi unutarnji okret [3]. Čak ako je drugi blizanac u cefaličnom položaju a porod ne uslijedi za 30 minuta, uz uredan CTG, također treba napraviti carski rez.

### ***3.5.1.3. Treće porođajno doba***

Treća faza porođaja počinje 5-10 minuta nakon rođenja blizanaca a počinje kontrakcijama koje imaju za cilj da izljušte posteljicu. Budući da posteljica nije elastična, ona se odljušti stvaranjem retroplacentarnog hematoma u njenom centralnom dijelu. U blizanačkim trudnoćama potrebno je aktivno voditi treću fazu porođaja, što znači da je

potrebno koristiti uterotonike. Gotovo uvijek su posteljice dvaju plodova zajedno izljuštene. Proces odbacivanja posteljice zahtijeva više vremena jer je maternica preopterećena i istegnuta. Potreban je veliki oprez jer je moguća atonija maternice ili atoničko krvarenje kao posljedica rastezanja i istrošenosti maternice. Da bi se spriječilo ovo opsežno krvarenje uterotonici se primjenjuju kao preventivna mjera na kraju II. porođajnog doba. Nakon rođenja posteljice potrebno ju je pažljivo pregledati i isključiti zaostale kotiledone, provjeriti postojanje anomalija posteljice, pupkovine i ovoja [9,10]

### **3.6. PRIMALJSKA SKRB U BLIZANAČKOJ TRUDNOĆI**

Uloga primalje započinje danom utvrđivanja trudnoće, traje tijekom cijele trudnoće i poroda, te nakon istog. Tijekom pregleda trudnice, primalja mjeri njezinu tjelesnu težinu te utvrđuje prirast težine između svakog pregleda. Na taj način utvrđuje i upozorava trudnicu na prekomjerni ili nedovoljni prirast težine. Trudnici se uz provjeru tjelesne težine, mjeri krvni tlak i tjelesna temperatura, te vrši provjera urina na postojanje bjelančevine [12].

Najvažnija uloga primalje je emocionalno i fizički pripremiti trudnicu, te pokazati razumijevanje njenih tegoba, pružiti podršku i suosjećanje kada je to potrebno. Iako liječnik provodi pregled i daje konačnu dijagnozu, primalja je važan oslonac trudnici, te je potrebno uspostaviti maksimalno povjerenje. Tijekom pregleda, primalje daje jednostavne upute o tome kako pregled izgleda, pomaže trudnici skinuti odjeću, te joj pomaže u svakom trenutku kad trudnica nije sposobna sama odraditi neke aktivnosti [12,13].

Na samom pregledu, ukoliko je potrebno, primalja trudnici vadi krv potrebnu za laboratorijsku analizu, te bilježi podatke dobivene analizom urina.

Povijesno gledano, počevši od 24. tjedna trudnoće, primalje bi palpirale maternicu i fetus kako bi odredile gestacijsku dob i brzinu fetalnog rasta. Palpacijom se utvrdila prezentacija, položaj i čuli otkucaji srca. Visina simfize fundusa, koja je kod blizanačkih trudnoća 5 milimetara veća nego kod jednoplodnih, sada se mjeri na svakom pregledu. Hvatovi Leopolda Pavlika koriste se samo za palpaciju predložaja ploda nakon 36. tjedna trudnoće jer se smatra da se njegov položaj može promijeniti, osobito u blizanačkim trudnoćama [13].

Primalje moraju budućim majkama objasniti kako funkcionira kardiotokografija, koliko je bezbolna i kako se pomoću nje prati rad srca ploda i aktivnost maternice. Trebale bi odlučiti gdje se srca blizanaca najbolje čuju prije nego što tamo stavite kalotu. Za to moraju biti svjesne točnih položaja blizanaca. Ako primalja nije sigurna u točan položaj blizanaca, može pitati majku gdje osjeća da se udaraju ili se pozvati na ono što je liječnik spomenuo tijekom posljednje procjene blizanaca [14]. Ako majka nije sigurna, može se napraviti i ultrazvučni pregled. Dvije kardijalne kalote i jednu kalotu koja prati aktivnost maternice postavlja na trbuh primalja. Educirana je u interpretaciju CTG-a i sposobna prepoznati postojanje patoloških zapisa te informirati liječnika. Otkucaji srca trebali bi se razlikovati od otkucaja srca majke i trebali bi se razlikovati za otprilike 10 otkucaja. Primalja podržava trudnicu dok prati otkucaje srca i stoji uz nju tijekom dijagnostičkog postupka [7].

Kod prijema trudnice u rađaonicu primalja radi CTG najmanje 20 minuta i mjeri tlak, temperaturu, bjelančevine u mokraći i krvni tlak. Primalja razgovara s trudnicom dok je na CTG-u i raspituje se o njezinim anamnestičkim podacima o prethodnim trudnoćama, kako su te trudnoće protekle i vrijeme zadnje menstruacije. Primalja zatim podatke unosi u računalo, u listu primalja, a u nekim rodilištima otvara se i partogram. U vezi je uspostavljeno povjerenje. Primalja zakazuje liječnika i pomaže pri pregledu. Ako je liječnik propisao klistir, primalja ga provodi, objašnjava trudnici postupak i upozorava je na moguće nuspojave [3].

Zbog rizičnosti blizanačkih trudnoća, roditelji primalja postavlja kardiotokografiju u rađaonici. Ovaj postupak je ključan jer može otkriti nepravilnosti i omogućiti brzu reakciju. Otvara venski put koji je važan za vađenje krvi za laboratorijsku analizu, a ako ga roditelj ima i za davanje lijekova. Primalja ima ključnu ulogu tijekom cijelog latentnog razdoblja poroda i daje upute trudnici kako pravilno disati i kako se odmarati nakon završetka truda. Ohrabruje trudnicu dok s njom razgovara pomaže joj promijeniti položaje, otići u kratku šetnju ili koristiti gimnastičku loptu ako joj to stanje dopušta. Primalja potiče roditelja da mokri budući da pun mjehur usporava trudove i onemogućuje spuštanje glave u porodnom kanalu. Ako trudnica ne može sama mokriti, potrebna je kateterizacija jednokratnim kateterom u aseptičnim uvjetima. Pribor za rađanje mora sastaviti primalja. Postoje već

pripremljeni setovi kojima se može dodati oprema, ali u nekim rodilištima primalja može pripremiti cijeli set [15].

Tiskanje je ključno u drugom razdoblju poroda kod jednoplodnih i višeplođnih trudnoća. Rodilja puno lakše slijedi upute primalje zbog povjerenja i sigurnosti koje je s njom razvila tijekom ranih faza poroda. U nekim rodilištima blizance rađaju primalja i liječnik, dok u drugim bolnicama dvije vješte primalje. Primalja podveže pupčanu vrpцу i vrši skrb nad prvim rođenim blizancem. Zatim majci i novorođenčetu pričvrsti identifikacijsku narukvicu. Rođenje drugog blizanca često se događa nekoliko minuta kasnije, iako može proći i do 30 minuta. Liječnik vrši amniotomiju i, ako je potrebno, ultrazvuk da procijeni položaj drugog blizanca. Primalja porađa drugog blizanca i pričvršćuje identifikacijske trake majci i djetetu. Kako bi se razvio kontakt koža na kožu, djeca se stavljaju na majku ako je njihovo zdravstveno stanje zadovoljavajuće [6].

Primalja trećoj fazi porođaja mora posvetiti dodatnu pozornost i treba je aktivno voditi. Uterotonik se koristi za ubrzavanje odvajanja posteljice tijekom druge faze porođaja, kada se rađa prednje rame drugog djeteta. Posteljice blizanaca najčešće se rađaju zajedno, primalja ih važe i nosi liječniku na procjenu njihove cjelovitosti.

Nadzor roditelje nakon poroda blizanaca od izuzetne je važnosti i vrši ga primalja. Prati opće stanje roditelje, njene vitalne funkcije (tlak, puls, disanje) te krvarenje iz maternice. U slučaju jačeg krvarenja obavještava liječnika, po njegovoj preporuci daje uterotonike, prazni mokraćni mjehur i procjenjuje stupanj krvarenja. Ovjerava potrebnu papirologiju i priprema premještaj roditelje iz rađaonice na odjel babinjača [3,4].

Ako se blizanci porađaju carskim rezom u operacijsku dvoranu ulaze dvije primalje s krevetićima i setom za porod blizanaca. Uobičajeno je da neonatolog prisustvuje carskom rezu i da prvu neonatološku skrb pruža već u operacijskoj dvorani uz asistenciju primalja. Ako je potreban prijem blizanaca na odjel Neonatologije, primalja ih početno opskrbi i utopli te odvodi na odjel intenzivne neonatalne skrbi [7].

## **4. ZAKLJUČAK**

Briga za majku i dijete oduvijek je zahtijevala veliko znanje primalje i liječnika. Trudnoća predstavlja rizik za zdravlje trudnice, ne samo zbog fizičke promjene trudnica već i zbog pratećih hormonskih promjena i česte emocionalne neravnoteže. Blizanačka trudnoća, zbog postojanja dva ploda, predstavlja veći rizik od prijevremenog poroda, brojnih komplikacija za majku i dijete, te je utvrđivanje trudnoće, pogotovo blizanačke ili višeploidne, potrebno napraviti pravovremeno. Uloga primalje započinje danom utvrđivanja trudnoće, traje tijekom i nakon samog poroda. Primalja s trudnicom treba uspostaviti sklad i povjerenje kako bi ona bila opuštena i sigurna da dobija optimalnu skrb za sebe i svoju djecu.

## 5. LITERATURA

1. Draženčić A, Grizelj V, Kuvačić I, Latin-Milković V. Porodništvo. Zagreb: Školska knjiga; 1994.
2. Habek D. Ginekologija i porodništvo. Zagreb: Medicinska naklada; 2013.
3. Ljubojević N. Ginekologija i porodništvo. Zagreb: Zdravstveno veleučilište; 2005.
4. Đelmiš J, Orešković S. Fetalna medicina i opstetricija. Zagreb: Medicinska naklada; 2014.
5. Kuvačić I, Kurjak A, Đelaš J. Porodništvo. Zagreb: Impresum; 1999.
6. Nylander PP. The factors that influence twinning rates. *Acta Genet Med Gemellol (Roma)* 1981; 30:189
7. Ewigman BG, Crane JP, Frigoletto FD, et al. Effect of prenatal ultrasound screening on perinatal outcome. RADIUS Study Group. *N Engl J Med* 1993; 329:821
8. Buhling KJ, Henrich W, Starr E, et al. Risk for gestational diabetes and hypertension for women with twin pregnancy compared to singleton pregnancy. *Arch Gynecol Obstet* 2003; 269:33
9. Kristiansen MK, Joensen BS, Ekelund CK, et al. Perinatal outcome after firsttrimester risk assessment in monochorionic and dichorionic twin pregnancies: a population-based register study. *BJOG* 2015; 122:1362
10. Kuvačić I, Škrablin – Kučić S. Perinatologija danas. Zagreb: Nakladni zavod Matice Hrvatske; 2003.
11. Kurjak A, Kupešić, S. Ginekologija i perinatologija. Varaždinske Toplice: Tonimir; 2003.
12. Škrablin S, Kuvačić I, Pavičić D, Kalafatić D, Goluža T. Maternal and neonatal outcome in quadruplet and quintuplet versus triplet gestations. *Eur J Obstet Gynecol Reprod Biol.* 2000; 88(2):147 - 152
13. Mojsović Z. Zdravstvena njega u patronaži. Zagreb: Ministarstvo zdravstva Republike Hrvatske; 2000.
14. Hackmon R, Jormark S, Cheng V, O'Reilly Green C, Divon MY. Monochorionic dizygotic twins in spontaneous pregnancy: a rare case report. *J Matern Fetal Neonatal Med.* 2009;22(8):708-710.



15. Pecigoš – Kljuković K. Zdravstvena njega trudnice, roditelje i babinjače. Zagreb:  
Školska knjiga; 2004

## **6. ŽIVOTOPIS**

### OSOBNI PODATCI

Ime i prezime: Petra Panžić

E-mail: [petrapanzic@gmail.com](mailto:petrapanzic@gmail.com)

Datum rođenja: 29.06.2000.

Mjesto rođenja: Split, Hrvatska

### OBRAZOVANJE

2007.-2015. Osnovna škola Mertojak, Split

2015.-2019. Prirodoslovna tehnička škola Split, Kemijski tehničar

2019.-2023. Sveučilišni odjel zdravstvenih studija, Preddiplomski studij Primaljstva, Split

### OSOBNJE VJEŠTINE I KOMPETENCIJE

Materinji jezik: hrvatski jezik

Ostali jezici: engleski jezik

Računalne vještine: MS Office programi