

Opravdanost uvođenja genetskog probira uvealnih melanoma u KBC Split (HTA- eng. Health Technology Assessment)

Delić, Anđela

Undergraduate thesis / Završni rad

2023

Degree Grantor / Ustanova koja je dodijelila akademski / stručni stupanj: **University of Split / Sveučilište u Splitu**

Permanent link / Trajna poveznica: <https://um.nsk.hr/um:nbn:hr:176:159814>

Rights / Prava: [In copyright](#)/[Zaštićeno autorskim pravom.](#)

Download date / Datum preuzimanja: **2024-12-27**



Sveučilišni odjel zdravstvenih studija
SVEUČILIŠTE U SPLITU

Repository / Repozitorij:

[Repository of the University Department for Health Studies, University of Split](#)



UNIVERSITY OF SPLIT



SVEUČILIŠTE U SPLITU

Podružnica

SVEUČILIŠNI ODJEL ZDRAVSTVENIH STUDIJA

PRIJEDIPLOMSKI SVEUČILIŠNI STUDIJ

SESTRINSTVO

Andela Delić

**OPRAVDANOST UVOĐENJA GENETSKOG PROBIRA
UVEALNIH MELANOMA U KBC SPLIT (HTA-ENG.
HEALTH TECHNOLOGY ASSESMENT)**

Završni rad

Split, 2023.

SVEUČILIŠTE U SPLITU

Podružnica

SVEUČILIŠNI ODJEL ZDRAVSTVENIH STUDIJA

PRIJEDIPLOMSKI SVEUČILIŠNI STUDIJ

SESTRINSTVO

Anđela Delić

**OPRAVDANOST UVOĐENJA GENETSKOG PROBIRA
UVEALNIH MELANOMA U KBC SPLIT (HTA-ENG.
HEALTH TECHNOLOGY ASSESMENT)**

**A RATIONEL FOR AN INTRODUCTION OF GENETIC
SCREENING OF UVEAL MELANOMA IN KBC SPLIT
(HTA HEALTH TECHNOLOGY ASSESMENT)**

Završni rad / Bachelor's thesis

Mentor:

Izv. prof. dr. sc. Ljubo Znaor, dr. med.

Split, 2023.

TEMELJNA DOKUMENTACIJSKA KARTICA

ZAVRŠNI RAD

Sveučilište u Splitu

Sveučilišni odjel zdravstvenih studija

Prijediplomski sveučilišni studij sestrinstva

Znanstveno područje: Biomedicina i zdravstvo

Znanstveno polje: Kliničke medicinske znanosti

Mentor: Izv. prof. dr. sc. Ljubo Znaor, dr. med.

OPRAVDANOST UVOĐENA GENETSKOG PROBIRA UVEALNIH MELANOMA U KBC SPLIT (HTA-ENG. HEALTH TECHNOLOGY ASSESMENT)

Anđela Delić, 0011169282

SAŽETAK

Uvealni melanom je najčešći melanom oka koji se dijagnosticira pomoću biopsije. Biopsija je dijagnostička metoda uzimanja uzoraka koja nije uobičajena u oftalmološkoj praksi. Unutar rada su objašnjene prednosti i nedostaci različitih tehnika biopsije. Klinička slika uvealnog melanoma je najčešće nedefinirana, bez jasnih simptoma i osjećaja boli te se otkrije tijekom fundoskopije. Također, se govori o važnosti uvođenja HTA metode koja može olakšati dijagnosticiranje uvealnog melanoma. Zaključno, pregledom literature ustanovljena je važnost korištenja biopsije te nedostatak podataka o preživljenju pacijenata, stoga se potencira na daljnje istraživanje.

Ključne riječi: uvealni melanom; biopsija; tekuća biopsija

Rad sadrži: 39 stranica, 1 sliku, 2 tablice, 55 literaturnih referenci

Jezik izvornika: hrvatski

BASIC DOCUMENTATION CARD

**BACHELOR
THESIS**

University of Split

University Department for Health Studies

University Undergraduate Study of Nursing

Scientific area: Biomedicine and health care

Scientific field: Clinical Medical Sciences

Supervisor: Assoc. Prof. Ljubo Znaor, MD, PhD

A RATIONEL FOR AN INTRODUCTION OF GENETIC SCREENING OF UVEAL MELANOMA IN KBC SPLIT (HTA HEALTH TEHNOLOGY ASSESMENT)

Andela Delić, 0011169282

SUMMARY

Uveal melanoma is the most common eye melanoma diagnosed using a biopsy. Biopsy is a diagnostic method of sampling that is not common in ophthalmic practice. The paper explains the advantages and disadvantages of different biopsy techniques. The clinical picture of uveal melanoma is most often undefined, without clear symptoms and feelings of pain and is detected during fundoscopy. Also, there is talk about the importance of introducing an HTA method that can facilitate the diagnosis of uveal melanoma. In conclusion, a review of the literature revealed the importance of using a biopsy and the lack of data on patient survival, so it is emphasized to further research.

Keywords: uveal melanoma; biopsy; liquid biopsy

Thesis contains: 39 pages, 1 figures, 2 table, 55 references

Original in: Croatian

ZAHVALA

Zahvaljujem se svojoj obitelji i prijateljima koji su mi pružali podršku tijekom školovanja i stvaranja ovog rada.

Hvala i mom mentoru izv.prof.dr.sc Ljubi Znaoru, dr.med. na ukazanom povjerenju i pomoći prilikom pisanja rada.

Zahvalu upućujem i Filipu Rađi, dr. med. koji mi je pomogao pri odabiru potrebne literature.

POPIS KORIŠTENIH KRATICA

UM - Uvelani melanom oka

CM - Koroidalni melanom oka

RPE - Retinalni pigmentni epitel

IOP - Intraokularni tlak

NPS - Nodularni posteriorni skleritis

UBM - Ultrazvučna biomikroskopija

OCT - Optička koherentna tomografija

SUV - Standardizirane vrijednosti unosa

CCH - Ograničeni koroidalni hemangiom

FNAB - Aspiracijska biopsija šarenice tankom iglom

AS-OCT - Optička koherentna tomografija prednjeg segmenta

OCT-EDI - Optička koherentna tomografija s poboljšanom dubinskom slikom

SD-OCT - Spektralne domene optičke koherentne tomografije

COMS - Kolaborativni studiji očnog melanoma

CMC - Cirkulirajuće stanice melanoma

TVRC biopsija - Transvitrealna retinohoroidalna biopsija

SADRŽAJ	
SAŽETAK	I
SUMMARY	II
ZAHVALA	III
POPIS KORIŠTENIH KRATICA	IV
SADRŽAJ	V
1. UVOD	1
1.1. ANATOMIJA OKA	1
1.2. UVEALNI MELANOM	2
1.3. EPIDEMIOLOGIJA UVEALNOG MELANOMA	3
1.4. SIMPTOMATOLOGIJA UVEALNOG MELANOMA	3
1.5. DIJAGNOSTICIRANJE UVEALNOG MELANOMA	4
1.5.1. Konzervativno liječenje	5
1.5.2. Biopsija	6
1.5.3. Tumori prednjeg očnog segmenta	6
1.5.4. Tumori stražnjeg očnog segmenta	8
1.5.4. Tekuća biopsija	13
1.6. LIJEČENJE	13
1.7. PROGNOZA	15
1.8. ŠTO JE HTA U EU(HEALTH TECHNOLOGY ASSESMENT)?	16
1.8.1. Metodologija rada HTA	17
1.8.2. Ekonomska važnost HTA	18
2. CILJ ISTRAŽIVANJA	19
3. MATERIJALI I METODE	20
4. REZULTATI	21
5. RASPRAVA	22
5.1. ULOGA MEDICINSKE SESTRE U PRIREMI BOLESNIKA ZA DIJAGNOSTICIRANJE UVEALNOG MELANOMA	22
6. ZAKLJUČCI	24
7. LITERATURA	25
8. ŽIVOTOPIS	32

1. UVOD

1.1. ANATOMIJA OKA

Očna jabučica je parni mišićni organ, smješten u očnoj šupljini (orbiti) unutar lubanje kojega pokreću očni mišići, a pomoćni organi oka služe za zaštitu očne jabučice i omogućuju pokretanje oka. Kuglastog je promjera oko 25 mm te se sastoji od tri ovojnice: vanjska (tunica fibrosa bulbi), srednja (tunica vasculosa bulbi) i unutrašnja očna ovojnica (tunica interna bulbi).

Vanjsku očnu ovojnicu čine: bjeloočnica (sclera) i rožnica (cornea). Bjeloočnica čini najveći dio ovojnice zauzimajući stražnji i srednji dio. Građena je od vezivnog tkiva, čvrsta je, neprozirna te se na njezinoj vanjskoj površini pridružuju ravni i kosi očni mišići koji imaju ulogu pokretanja oka. U unutrašnjem dijelu bjeloočnice se nalazi Schlemmov kanal ili kružna brazda koji služi kao odvod očnoj vodici iz prednje očne sobice. Rožnica zauzima prednji dio vanjske očne ovojnice te ima izgled savijene, okrugle ploče s konkavitom prema naprijed. Prozirnog je izgleda jer ne sadrži krvne žile te je dobro inervirana s obzirom na to da je građena od mnogobrojnih nemijeliziranih živčanih vlakana.

Srednja očna ovojnica je građena od: žilnice (choroideae), zrakastog tijela (corpus ciliare) i šarenice (iris). Žilnica čini najveći stražnji dio srednje očne ovojnice te je izgrađena od krvnih žila i spletove kapilara čija je uloga prehranjivanje oka. Zrakasto tijelo je smješteno unutar središnjeg dijela srednje očne ovojnice te se sastoji od vanjskog i unutrašnjeg dijela. Vanjski dio zrakastog tijela se sastoji od mišićnih vlakana (musculus ciliaris) koji svojom kontrakcijom povlače žilnicu prema naprijed i time omogućuju akomodaciju oka. Unutrašnji dio je građen od stražnjeg tanjeg dijela (orbiculus ciliaris) i prednjeg dijela (corona ciliaris) čiji nabori izlučuju očnu vodicu u stražnju očnu sobicu. Šarenica čini prednji dio srednje očne ovojnice i građena je od pigmenta. S obzirom na količinu pigmenta koji se nalazi unutar šarenice, boja oka je svjetlija ili tamnija. U obliku je ploče postavljene frontalno ispred leće, a u sredini ima okrugli otvor koji se zove zjenica (pupilla).

Unutrašnja očna ovojnica sadrži mrežnicu (retinu). Mrežnica se sastoji od vanjskog (stratum pigmentosum) i unutrašnjeg dijela (stratum nervosum). Vanjski dio je izgrađen od pigmentnih stanica, dok unutrašnji dio grade vidne osjetne stanice. Ključna podjela mrežnice je na vidni dio (pars optica retinae) i na slijepi dio (pars caeca retinae). Vidni dio mrežnice se sastoji od žute pjege (macula lutea) koja u svojem središtu sadrži jedino čunjiće te od slijepe pjege koja ne sadrži vidne stanice. Slijepi dio mrežnice sadrži isključivo pigmentni sloj koji je povezan s unutrašnjom površinom šarenice i zrakastog tijela. Dijelovi unutar svih ovojnica očne jabučice sadrže optički mediji kroz koje prolaze zrake svjetlosti do vidnog dijela mrežnice. Leća (lens) se nalazi iza šarenice, a u kompleksu unutar leće i vidnog dijela mrežnice se nalazi staklasto tijelo (corpus vitreum). Sadržaj očne jabučice, također čine i očne sobice (camerae bulbi) koje su ispunjene očnom vodicom (humor aquosus). Očne sobice se dijele na prednju očnu sobicu (camera bulbi anterior) i na stražnju očnu sobicu (camera bulbi posterior). Pomoćni organi oka su: vanjski mišići očne jabučice (musculi externi bulbi oculi), vjeđe (palpebrae) te suzni aparat (apparatus lacrimalis) (1).

1.2. UVEALNI MELANOM

Uvealni melanom je najčešći je intraokularni tumor koji se pojavljuje u odraslih osoba. S obzirom na to da ima veliku sklonost ka metastaziranju vrlo je važno rano otkrivanje kako bi se spriječio smrtni ishod. Karakteristično je da se najčešće javlja kod ljudi bijele rase (98%) i primarno zahvaća žilnicu (90%), cilijarno tijelo (7%) ili šarenicu (2%). Aspiracijska biopsija tankom iglom može biti vrijedan alat, ne samo za potvrđivanje naše kliničke sumnje, nego i kao pomoć u njezinu predviđanju. Kada se dobiju histopatološki prognostički markeri, prelazi se na genetske markere koji pouzdano daju potvrdu dijagnoze te pomažu u pružanju bolje skrbi za naše pacijente. Pseudomelanomi mogu dovesti do zabune prilikom utvrđivanja dijagnoze, međutim postoje klinička obilježja koja pomažu u diferencijaciji. Prognoza uvealnog melanoma najviše ovisi o genetskim promjenama i veličini tumora. Svaki milimetar povećanja debljine dovodi do 5% povećanog rizika od metastaza. Vodeća stanja koja simuliraju koroidalni melanom uključuju koroidalni nevus, perifernu eksudativnu hemoragičnu korioretinopatiju, kongenitalnu hipertrofiju RPE-a, hemoragijsko odvajanje RPE,

koroidalni hemangiom, degeneraciju makule povezanu sa starenjem, hiperplaziju RPE i druge. Ovi se pseudomelanomi mogu razlikovati od melanoma koroide po svojim jedinstvenim kliničkim značajkama. Očuvanje očiju dobilo je potpuno novo, važno značenje u CM-u unutar mnogih centara koji su se odlučili za različite modalitete zračenja (2,3). Multipli melanom uvee je rijetka pojava koja uključuje: bilateralni melanom, unilateralni multipli/multifokalni melanom ili melanom s metastazom na ipsilateralnom ili kontralateralnom oku. Iako je naglašeno da se rijetko javlja, postoji mogućnost nastanka melanoma uvee te je vrlo važno izvršavati redovite preglede liječenog i konilateralnog oka. Ovaj tip melanoma nije ključan samo za prepoznavanje lokalnog zatajenja, nego i za pojavu novih metastaza primarnog tumora i dodatnih primarnih izvora (4).

1.3. EPIDEMIOLOGIJA UVEALNOG MELANOMA

Prosječna incidencija malignog melanoma uvee na godišnjoj bazi u Splitsko-dalmatinskoj županiji, koja obuhvaća razdoblje od 1990. do 2009. godine iznosila je 0,57 na sto tisuća stanovnika, a incidencija melanoma žilnice 0,49 na sto tisuća stanovnika (M=0,53, Ž=0,46). Statistički nije uočena razlika u pojavnosti melanoma žilnice između muškaraca i žena. Maligni melanom žilnice se najčešće javljao u sedmom desetljeću života. Najmlađi oboljeli je imao 32, a najstariji 84 godine (5).

1.4. SIMPTOMATOLOGIJA UVEALNOG MELANOMA

Uvealni melanom predstavlja najčešći oblik melanoma u svijetu s veoma blagim i nedefiniranim početkom jer oboljeli pacijenti u većini poznatih slučajeva nemaju bolove niti osjećaj nelagode tijekom ranih faza. Zbog nedostatnih simptoma, često se pronađe slučajno tijekom rutinske fundoskopije. Enukelacija ili uklanjanje novonastalog melanoma je potrebna za pacijente s teškim oblikom melanoma uvee koji može ozbiljno utjecati na njihovu kvalitetu života. Tipovi ovih melanoma često metastaziraju, najčešće u jetru te mogu uzrokovati zatajenje jetre. S obzirom na navedene posljedice vrlo je važno rano dijagnosticirati rani oblik melanoma jer se lako zamjeni s nevusom koroide koji je

najučestaliji benigni tumor oka i ne zahtijeva kirurško liječenje (6). Obično se javlja asimptomatski, međutim, u bolesnika koji imaju kliničke simptome, određen je položajem i veličinom tumora. Manja je vjerojatnost da će se naći ikakav defekt unutar vidnog polja, ako je tumor dalje od vidnog živca (7). Simptomi defekta vidnog polja, fotopsija i bezbolnost praćeni su crvenilom očiju, a veoma rijetko se javlja sustavno (8). Uvealni melanom se prikazuje kao povišena subretinalna masa s promjenjivom pigmentacijom, oblikom i veličinom, ovisno o stadijima tumora. Ukupno 55% UM je jako pigmentirano, 30% je miješano pigmentirano, a preostalih 15% je amelanotičnog izgleda (9). U početku je kupolastog oblika s dobro ograničenim rubom, a postupno postaje nepravilniji. Pri povećanju prodire u Bruchovu membranu i postaje gljivastog oblika. Veliki tumori mogu naposljetku uništiti susjedna tkiva i pomaknuti šarenicu i leću prema naprijed, uzrokujući sužavanje iridokornealnog kuta i sekundarni glaukom akutnog kuta (10). Druge značajke koje pronalazimo u UM su: eksudativno retinalno odvajanje, narančasta pigmentacija i opsežna krvarenja. U ovom izvješću o slučaju, pacijent je u prošlosti imao Valsalvine manevre dizanja teških utega. To je rezultiralo naglim porastom intratorakalnog krvnog tlaka nasuprot zatvorenog glotisa, nakon čega je uslijedio porast venskog krvnog tlaka. Povišeni venski tlak može utjecati na vrtložni venski sustav oka i tako povisiti IOP. Naglo povećanje IOP-a uzrokovalo je pucanje površinskih kapilara mrežnice i uzrokovalo krvarenje tipa 'osmica'. To je ometalo pregled fundusa pa je UM pronađen tek nakon biopsije što je također propušteno na ultrazvučnom pregledu (11).

1.5. DIJAGNOSTICIRANJE UVEALNOG MELANOMA

Dijagnoza intraokularnog tumora temelji se na kliničkim nalazima potkrijepljenim dodatnim slikovnim alatima, kao što su ultrazvuk, optička koherentna tomografija i angiografske tehnike, obično bez potrebe za invazivnim postupcima ili uzorkovanjem tkiva. Usprkos poboljšanjima u lokalnom liječenju melanoma uvee, prevencija i liječenje metastatske bolesti ostaju neriješeni, a gotovo 50% pacijenata razvije metastaze u jetri. Trenutačni model implicira da su se tumorske stanice već proširile do trenutka postavljanja dijagnoze, ostajući u stanju mirovanja dok se ne stvore povoljni uvjeti. Postupci uzimanja uzoraka tumora u vrijeme dijagnoze/liječenja primarnog tumora se sada uobičajeno provode, obično ne da bi se potvrdila dijagnoza UM, već da bi se dobio

uzorak tkiva za prognozu, kako bi se procijenio pacijentov specifični metastatski rizik. U tijeku je nekoliko studija za identificiranje gena specifičnih za UM tumorigenezu, što dovodi do potencijalnih ciljanih terapijskih strategija. Genetske informacije, također mogu utjecati na vrijeme nadzora i vrstu metastatskog probira pacijenata zahvaćenih UM (10). Koridna masa je vrlo česta dilema prilikom dijagnosticiranja uvealnog melanoma jer može sakriti nastali amelanotični koroidalni melanom. Atipične MRI značajke mogu uzrokovati dodatne dvojbe prilikom dijagnostike između NPS-a i uvealnog melanoma (12). Upravo iz navedene tvrdnje se očituje važnost praćenja koroidalnog rasta pomoću OCT-a u nedostatku foto fundusa u boji. Horizontalni rast koroidalnog melanoma se može ustanoviti OCT skeniranjem u nedostatku foto fundusa u boji (13). S obzirom na to da rematogenu ablaciju retine, oftalmolozi i specijalisti za stražnji očni segment (retinu) mogu razmotriti odvajanje koroidee jer pogrešna dijagnoza može dovesti do neprikladnog liječenja, razvijanja i širenja tumorskih stanica i eventualnog promicanja pacijentove smrti. Ako nema hipotonije ili upalnog znaka, oftalmolozi trebaju obratiti pozornost na diferencijalnu dijagnozu koroidalnih elevacija uočenih kod takvih pacijenata. OCT-EDI je iznimno korisna metoda dijagnostike u postavljanju diferencijalne dijagnoze s koroidalnim tumorom. Spontano suprakoroidalno krvarenje je rijetko stanje i može nalikovati tumoru, stoga je OCT-EDI vrlo vrijedan alat u razlikovanju krvarenja od tumora (14). Polu-kvantitativna procjena SUV-om 123-IMP SPECT slika spojenih CT-slikama korisna je za otkrivanje uvealnog melanoma (15). Neliječeni, CCH koji prikazuje tipične nalaze SD-OCT-a. OD omjer (ODK) je novi važan alat u diferencijalnoj dijagnozi koroidalnih tumora i treba ga razmotriti za povećanje točnosti prilikom dijagnostike CCH, a posebno kod slučajeva u kojima je prezentacija CCH atipična (16).

1.5.1. Konzervativno liječenje

Tumori koroidalnog pleksusa niskog stupnja se mogu liječiti isključivo totalnom resekcijom te imaju izvrsnu stopu dugoročnog preživljenja i omogućuju da pacijenti budu radno sposobni. Većina ljudi kojima je učinjen ovakav tip operativnog zahvata živi samostalno i odrađuje svoj posao bez poteškoća. Recidivi su rijetki i pojavljuju se unutar prvih nekoliko godina (8,7%) (17).

1.5.2. Biopsija

Tijekom posljednja dva desetljeća, indikacija za intraokularnu biopsiju potpuno je korigirana zbog rastućih mogućnosti genetske prognoze. Trenutno citogenetičko testiranje može pomoći u procjeni individualnog rizika za metastaze i tako mijenjajući stepenasti probir i nadzor članova obitelji. Uloga dijagnostičke biopsije intraokularnog tumora je potvrditi ili isključiti kliničku sumnju na zloćudnu bolest. Glavna indikacija za dijagnostičku biopsiju intraokularnog tumora ostaje dijagnostička nesigurnost, s proturječnim rezultatima neinvazivnih testova. Odavde proizilazi pretpostavka da patološka procjena može rezultirati konačnom dijagnozom koja vodi do ispravnog liječenja ili se može zatražiti ako pacijent odbija liječenje dok se ne potvrdi zloćudni tumor. Naime, svaki postupak koji bi mogao uzrokovati veću incidenciju i pogoršati ishod treba izbjegavati, isključujući korištenje biopsije kao prečaca do dijagnoze (10). Vrlo je važno izbjegavati intraokularnu biopsiju u djece sa sumnjom na retinoblastom te u slučaju neuobičajene kliničke slike.

Postoji nekoliko postupaka biopsije za UM koji se s obzirom na mjesto lezije dijele na:

a) **Tumore prednjeg očnog segmenta** koje uključuju: tekuću biopsiju, FNAB ili takozvanu „punch biopsiju“, kiruršku biopsiju ili biopsiju pomoću vitrektora.

b) **Tumore stražnjeg očnog segmenta** koje uključuju: FNAB izveden transskleralno ili transvitrealno, pristupe potpomognute vitrektomijom, punch biopsiju, endoresekciju i transskleralnu resekciju. Svi ovi postupci su potencijalno dijagnostički, s različitim stopama komplikacija i nuspojava.

1.5.3. Tumori prednjeg očnog segmenta

Kako bi se dijagnosticirao melanom šarenice vrši se pregled biomikroskopijom na procjepnoj svjetiljci. Za male tumore se koristi AS-OCT, dok se za velike melanome šarenice koristi kombinacija UBM-a i AS-OCT koji pomažu u vizualizaciji stražnjeg proširenja tumora (18). Ispuštanje očne vodice iz uvealne šupljine je tehnika koja se koristi za prepoznavanje stanične infiltracije u prednjoj sobici te se treba smatrati prvim

i manje invazivnim pristupom za odabrane lezije šarenice, s vidljivim vodenim sjemenjem, uključujući melanome šarenice koji su uglavnom difuznog tipa i metastaze šarenice. Char i suradnici su izvijestili o malom nizu histološki potvrđenih melanoma prstena šarenice dijagnosticiranih vodenom kapkom iako je ključno ograničenje ove tehnike to što su uzorci čak i u optimalnom okruženju malostanični (19).

Biopsija šarenice korištenjem rezača staklastog tijela Bechrakis i suradnici izvijestili su o 11 slučajeva biopsije tumora šarenice izvedene pomoću vitrektoma (rezača staklastog tijela). Infuzija od 21-gauge umetnuta je u prednju komoru, a intraokularni tlak je povišen na 70 mmHg. Rezač staklastog tijela je zatim umetnut kroz drugi limbalni rez i postavljen na površinu tumora na takav način da je njegov otvor bio začepljen tumorskim tkivom. Uz visoku postavku aspiracije (400 mmHg) i nisku učestalost rezanja (80/min), dobiven je jedan ugriz s površine tumora. Uzimanje tumora bilo je dijagnostičko u svim slučajevima, iako se ova tehnika čini sigurnom i učinkovitom, ne preporučuje se njegoa upotreba u rutinskom kliničkom okruženju zbog troškova (20). Komplikacije biopsije potpomognute aspiracijskim rezačem koje su izvedene u pedeset pet pacijenata unutar ove studije te sugeriraju da se biopsija uz pomoć aspiracijskog rezača s malim rezom čini sigurnom i učinkovitom procedurom, bez kratkoročnih ili dugoročnih komplikacija (21).

Kirurška biopsija šarenice - kirurška iridektomija može biti korisna u slučaju neuspješnog uzorkovanja FNAB-a, budući da daje odgovarajuće tkivo za histopatologiju i imunohistokemijsku analizu iako uključuje relativno veliku kiruršku ranu na rožnici ili bjeloočnici (22). Sedam pacijenata podvrgnuto je biopsiji multifokalne kirurške iridektomije kroz jedan čisti rez rožnice od 1,0 mm. 25-G inke trocar je korišten za stvaranje jednog vidljivog portala rožnice te je kroz njega prednja sobica ispunjena natrijevim hijaluronatom 1%. Nakon toga je aspiracijska sonda od 25 G uvedena kroz rez na rožnici, a aspiracijsko rezanje (600 mm Hg) (300 rezova u minuti) korišteno je za izradu biopsija kirurške iridektomije pune i djelomične debljine na više lokacija. Ova tehnika pružila je odgovarajući dijagnostički materijal u većini prijavljenih slučajeva, a autori su također opisali brzu rehabilitaciju, bez značajnih komplikacija. U kliničkoj praksi kirurška iridektomija se uglavnom koristi kao ekscizijska biopsija za uklanjanje cjelokupnog neoplastičnog tkiva (23).

1.5.4. Tumori stražnjeg očnog segmenta

FNAB se mnogo koristi u dijagnostici tumora stražnjeg segmenta i može se izvesti transvitrealno (indirektno) i transskleralno (izravno) (24). Transvitrealni pristup uključuje prednji ulaz na pars plana, suprotno od lokacije tumora i kroz staklasto tijelo i retinu u tumor koridee. U transskleralnom pristupu, uzorak tumora se dobije ostavljajući retinu netaknutom, dok se bjeloočnica punktira u bazi tumora. Prvi postupak je najizvediviji kada su tumori smješteni posteriorno, a drugi kada se nalaze sprijeda ili blizu središta oka. Prednosti ovih tehnika je u tome što su jeftine i pokazalo se da nose mali rizik od očnih komplikacija (25), a glavno ograničenje je nizak prinos i posljedični rizik od nedovoljnog uzorkovanja (26, 27).

Standardna tehnika za FNAB šarenice sastoji se od limbalne incizije od 1 mm u čistoj rožnici i ubrizgavanja visokoelastičnog materijala u prednju sobicu. Zatim se obično oštra igla kalibra 25 (G) postavi kroz rez rožnice i očnu vodnicu nakon toga u tumor šarenice. Igla bi se trebala uvesti kroz rožnicu pod kutom od približno 20-30° u odnosu na šarenicu, a kada je unutar prednje sobice, igla bi trebala biti paralelna sa šarenicom. Periferno mjesto ulaska je otprilike na 90° od meridijana tumora te se preporučuje poseban postupak uboda (nježno pomicanje igle naprijed-natrag u leziju uz neprekidno održavanje vakuuma). Struganje tumora pomiče stanice koje pomoćnik ručno usisava kroz produžne cijevi. Shields i suradnici su izvijestili o 100 poznatih, uzastopnih slučajeva biopsije u razdoblju od 24 godine i prijavili dijagnostički prinos od 99% nakon dobivanja jednog (74%), dva (24%) ili tri (2%) uzorka. Autori su zaključili da se FNAB čini sigurnom i korisnom dijagnostičkom tehnikom, koja omogućuje odgovarajuće uzorkovanje stanica za citološku interpretaciju u gotovo svim slučajevima. Glavni izazov se javlja kada su uzorci malostanični i odluka se mora temeljiti na ograničenom broju stanica. Iskustvo i vještina citopatologa jednako su ključni u svim dijagnozama temeljenim na FNAB-u (19,24). Osnovna oprema potrebna za FNAB uključuje: finu iglu (25-30 G) i jednokratnu štrcaljku od 10 mL (26). Većina autora preferira iglu 25-gauge za transvitrealni i za transskleralni pristup (28,29,30), dok drugi autori preporučuju iglu 30-G u transskleralnim postupcima i 27-G za transvitrealni pristup. Potencijal FNAB su istraživali Shields i suradnici te su se oni bazirali na tehnike za male melanome debljine

< 3 mm kod 56 uzastopnih pacijenata i otkrili da je jednostruki prolaz igle 27-G transpars plana transvitrealni pristup u vrh tumora bio dovoljan za dobivanje odgovarajućeg uzorka tumora u 97 % slučajeva (24). Transskleralni FNAB izvodi se za ciliokoroidalne i prednje koroidalne tumore, obično neposredno prije postavljanja radijacijskog implantata. Djelomična debljina (oko 80% debljine sklere) ravnostranog trokutastog režnja sklere može se stvoriti na ulaznom mjestu. Iгла se uvodi u tumor kroz skleralni rez od 300 μ m jednom ili više puta. Ovaj specifičan postupak omogućuje sigurno uzimanje uzoraka, izbjegavanje oštećenja mrežnice ili prodiranja igle u staklo. Dvostruki ili trostruki prolaz uzimanja uzoraka s posebnim postupkom igle je obavezan u svim slučajevima (26,29), a incizija bjeloočnice odmah se zašije nakon uzimanja uzorka. Predložena je uporaba lamelnog sklernalnog režnja u transskleralnoj tehnici kako bi se smanjila zabrinutost oko sjetve tumorskih stanica u subkonjunktivalni prostor korištenjem pristupa ravnom iglom. Kada se FNAB izvodi u vrijeme brahiterapije, radioaktivni plak se odmah nakon uzorkovanja postavlja preko baze tumora, sterilizirajući trakt igle (29), Predložena je i upotreba Essen pincete kroz lamelarni sklernalni režanj kasnije zapečaćen histoakrilnim ljepilom za anteriorno postavljen UM. Dokazano je da ova tehnika poboljšava prinos uzoraka za citološku i genetsku analizu u usporedbi s tradicionalnom transskleralnom FNAB tehnikom, bez ikakvih, poznatih recidiva tumora (31). Za UM koji je smješten posteriorno od središta, transvitrealni pristup može biti prikladniji, uglavnom zbog bolje vizualizacije tumora. Za transvitrealni pristup, igla bi trebala biti savijena 2-3 mm od skošenog vrha do kuta od 60-90° u odnosu na dršku (32). To omogućuje ulazak u neoplazmu s vrhom igle koji mora biti paralelan s mrežnicom, smanjujući rizik od stražnje perforacije bjeloočnice kod malih tumora (33). Postupak aspiracije može se ponoviti 2-3 puta kako bi se dobila dovoljna količina materijala, a igla se izvlači nakon prestanka sukcije. Preporučuje se pažljiva lokalizacija neizravnim oftalmoskopijom. Kao zamjena se može koristiti operacijski mikroskop sa sustavom gledanja širokog polja (27). Dok transskleralni pristup obično zahtijeva da tumor bude minimalne veličine 3 mm, transvitrealni pristup omogućuje izravnu transpupilarnu vizualizaciju tijekom postupka i uzimanje uzoraka malih tumora (28). Dakle, igla se obično uvodi u najdeblji dio lezije s ciljem da se zaobiđu žile mrežnice. Postupak se može kombinirati s prethodni m uklanjanjem staklastog tijela (vitrektomija) kako bi se ublažio rizik od dugotrajnog krvarenja u staklastom tijelu ili trakcije staklastog

tijela na jatrogenom lomu retine na mjestu ulaska tumora (34). U istraživanju Singh-a i suradnika, korišteni su 71 transskleralni FNAB i 64 transvitrealna FNAB za UM. Prinos je bio dijagnostički u 92% slučajeva, dok su lažno negativni rezultati primijećeni kod 8% slučajeva. Dijagnostički učinak značajno je korelirao s biopsijskim pristupom (transskleralno 96%, transvitrealno 86%; $p = 0,029$) i veličinom tumora (bazalni promjer $> 5,0$ mm; visina $> 2,5$ mm). Rijetko se pojavljuje postojano krvarenje (subretinalno ili krvarenje u staklastom tijelu) koje zahtijeva kiruršku intervenciju (1%) i regmatogeno odvajanje mrežnice (1%). Endoftalmitis, hipotonija, recidiv tumora i episkleralno sjeme nisu primijećeni tijekom prosječnog praćenja od 37 mjeseci. Autori su zaključili da je postupak siguran, ali da treba uzeti u obzir mogućnost neadekvatnog FNAB uzorka prilikom savjetovanja bolesnika s malim tumorima (30). Slične rezultate su opisali i Cohen i njegovi suradnici u kojima je adekvatnost FNAB bila u korelaciji s visinom tumora s prinosima od 40% u tumorima < 2 mm visine i 98% u tumorima iznad 4 mm (35). U retrospektivnoj analizi Augsburger i suradnicu su procijenili 302 slučaja klinički dijagnosticiranog UM-a od strane FNAB-a od 1980. do 2006. (36). U ovoj seriji analiziranih slučajeva 260 (86,1%) uzoraka dalo je dovoljno stanica za citopatološku klasifikaciju, iako FNAB za citopatološku dijagnozu ostaje značajno manje osjetljiv i specifičan od FNAB za citogenetsku prognozu (37,38).

Biopsija temeljena na vitrektomiji, odnosno transvitrealni (indirektni) pristup uključuje sljedeće tehnike uzorkovanja: biopsija potpomognuta vitrektomijom, biopsija Essen forcepsom i incizijska biopsija. TVRC biopsija, izvedena 25-G ili 27-G rezačem staklastog tijela, često daje odgovarajuće uzorke za citogenetičko i citopatološko ispitivanje (39). Mjerač 27-G ima prednost nad drugim većim mjeračima jer proizvodi manju retinotomiju i koristi se za biopsiju tanjih lezija. Postupak uključuje postavljanje s tri otvora pars plana, čak i ako neki kirurzi izbjegavaju infuziju. Rezač staklastog tijela napreduje bez rezanja kroz šupljinu staklastog tijela i retinu u koroidalni tumor pod izravnom transpupilarnom vizualizacijom. Nakon toga se može se inducirati odvajanje staklastog tijela iznad tumora, a temeljita vitrektomija se može izvesti na namjeravanom mjestu biopsije, upravo kako bi se izbjegla inkarceracija vitreoretinala s rezačem staklastog tijela tijekom postupka biopsije. Uzrok povišenog intraokularnog tlaka je izbjegavanje potencijalnog krvarenja (40). Retina koja prekriva tumor može se zarezati oštrim intraokularnim Sato nožem samo da se omogući transretinalni ulaz rezača

staklastog tijela debljine 0,9 mm. Nakon toga se rezač staklastog tijela stavi unutar tumora uz visoku postavku aspiracije (400-600 mmHg) i nisku frekvenciju rezanja (80-300/min) (27). Na mjestu retinotomije obično se ne provodi krioterapija ili laserski tretman, nego na mjestu gdje su skleralni rezovi zašiveni (39,40). Uzorak se dobije kontinuiranim usisavanjem i rezanjem dok se ne uoči dovoljno materijala u cijevi (41,42). Iako zasijavanje tumorskih stanica tijekom intraokularne biopsije u UM-u ostaje značajan problem, pozitivno je to što je ograničeno rafiniranim tehnikama i manjim kanilama (39). Ipak, kako bi se smanjio potencijalni rizik od sijanja tumora, neki centri savjetuju da se biopsija izvede nakon završetka zračenja tumora, budući da se čini da genetska prognoza nije promijenjena kratko nakon zračenja, uglavnom zato što zračenje izaziva nasumične lezije u DNA i stoga do 6 mjeseci nakon zračenja nema promjena u specifičnoj genetici tumora (43). Ipak drugi autori su sugerirali da zračenje može promijeniti genetsko testiranje u UM i da bi učinak zračenja mogao ovisiti o vremenskom intervalu između zračenja i genetskog testiranja (44). Transvitrealna biopsija korištenjem Essen pinceta postupak je bez šavova koji zahtijeva 23-G 3 porta pars plana vitrektomiju, nakon čega slijedi rez od 0,6 mm na mrežnici kako bi se omogućilo napredovanje otvorene Essen pincete u tumor (45). Uzorak se uhvati pincetom i izvuče kroz šupljinu staklastog tijela i skleralni otvor. Ovaj postupak može omogućiti veći uzorak tkiva, ali uključuje teorijski, potencijalni rizik od sjetve tumora u uzorcima većim od 0,6 mm, budući da mogu zapeti na mjestu ulaska u skleralni otvor. Velika količina tkiva koja se dobije postupkom je glavna prednost korištenja Essen biopsijskog pinceta (27). Incizijske biopsije potpomognute pars plana vitrektomijom uključuju punu 23-G/20-G 3 porta pars plana vitrektomiju. Dijamantni nož od 20 G koristi se za inciziju retine, nakon čega slijedi ekscizija uzorka tkiva od 1 mm³. Uzorak tumora se zatim ukloni kroz sklerotomiju pincetom koja hvata kraj, a dijatermija retine se koristi kako bi se smanjilo krvarenje. Ovaj postupak omogućuje velike uzorke, primjerene za histopatološku procjenu, ali uključuje i značajan rizik od ablacije retine (46).

Tablica 1. Tehnike pristupa biopsiji

Kirurški pristup	Vrsta biopsije	Mjerna igla	Glavne prednosti	Glavni nedostaci	Upotreba uzorka
Transskleralno	Ekscizijska biopsija	NA	Velik uzorak	Kirurški zahtjevno, očne komplikacije	Histopatološki i genetski
	Aspiracijska biopsija tankom iglom	25 G–30 G	Jeftino, jednostavna tehnika	Mala količina tkiva, nije indicirano za male i post-ekvatorijalne tumore	Citopatološki i genetski
Transvitrealno	Aspiracijska biopsija tankom iglom	25 G–27 G	Jeftino	Relativno mala količina tkiva, Rizik od komplikacija na mrežnici i krvarenja u staklastom tijelu	Citopatološki i genetski
	Biopsija temeljena na vitrektomiji	25 G–27 G	Relativno velika količina tkiva	Skupo, Rizik od komplikacija na mrežnici i krvarenja u staklastom tijelu, zahtijeva stručnost vitrektomije	Citopatološki i genetski
	Essen pinceta biopsija	23 G	Relativno velika količina tkiva	Rizik od sjetve? Rizik od komplikacija na mrežnici i krvarenja u staklastom tijelu	Citopatološki i genetski
	Incizijska biopsija	NA	Velik uzorak	Visok rizik od komplikacija na mrežnici i krvarenja u staklastom tijelu	Histopatološki i genetski
	Endoresekcija temeljena na vitrektomiji	25 G–27 G	Velik uzorak	Visok rizik od komplikacija na mrežnici i krvarenja u staklastom tijelu Kirurški zahtjevno Rizik od sjetve ako se izvodi prije zračenja	Histopatološki i genetski

NA = Not applicable; G = Gauge;

Izvor: Bagger MM et al. Acta Ophthalmol. 2018, 96 Suppl A112, 1–28.

1.5.4. Tekuća biopsija

Iako je dokazano da genetska komponenta ima ključnu ulogu u mehanizmima razvoja, progresije i metastaza uvealnog melanoma, specifični angiogenetski, imunološki i upalni putovi također su povezani s napredovanjem i širenjem UM-a. U tom slučaju, analiza citokina, kemokina i čimbenika rasta uključenih u te procese i mehanizme pojedinačnih u očnim tekućinama pomoću minimalno invazivnog i sigurnog uzorkovanja očne vodice i staklastog tijela, omogućila je bolju karakterizaciju mikrookruženja UM. Otkrivanje povišenih razina protuupalnih citokina potvrdilo je važnost nedavno karakteriziranog upalnog fenotipa UM-a. Koji se definira kao povećani broj T-limfocita i makrofaga povezanih s tumorom te je povezan s prisutnošću visokorizičnih histoloških i genetskih karakteristika kao što su epiteloidne stanice i monosomija 3 (10). Aspiracijska biopsija tankom iglom često može razlikovati benignu pigmentiranu leziju od melanoma uvee (47). Aspiracijska biopsija šarenice tankom iglom FNAB uključuje odgovarajuće instrumente, planiranje pristupa tumoru, rukovanje uzorkovanim stanicama te pripremu i interpretaciju citoloških uzoraka iako je važno za shvatiti da se aspiracijom može dobiti samo ograničen broj stanica. Upravo zbog toga kirurški pristup ovisi o mjestu i veličini tumora.

1.6. LIJEČENJE

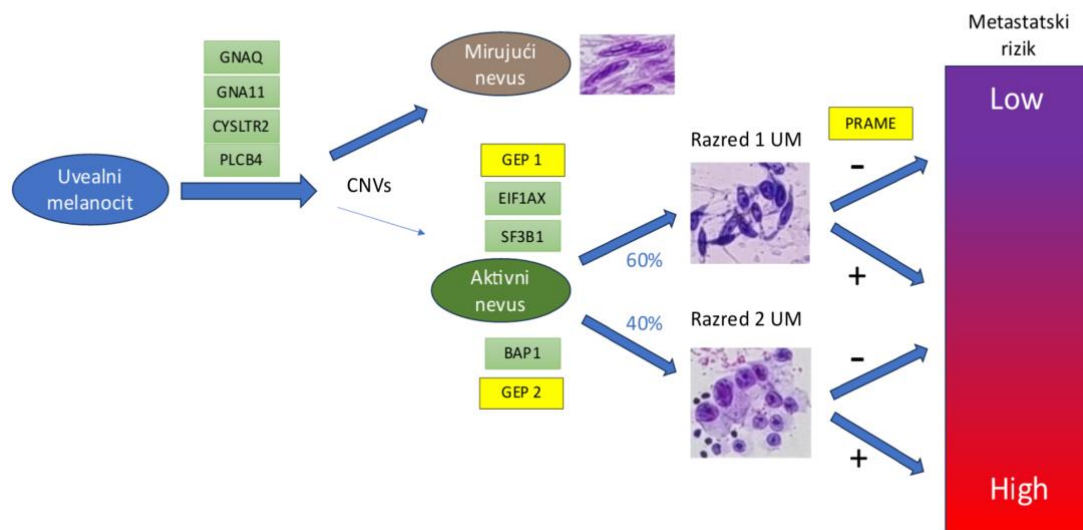
U kliničkoj onkologiji, liječenje malignih tumora zahtijeva histološku potvrdu početne dijagnoze. Za intraokularne tumore, kao što je uvealni melanom, odluka o liječenju temelji se na kliničkom pregledu i pomoćnim ispitivanjima, kao što su ultrazvuk, fluoresceinska i indocijaninska angiografija, optička koherentna tomografija i autofluorescencija (48). Nažalost, to nije dokazano za male uvealne melanocitne lezije (debljina < 3 mm i najveći bazalni promjer < 10 mm (24). U ovom trenutku liječenje malih koroidnih neodređenih pigmentiranih lezija (obuhvaća atipične nevuse kao i male melanome) je ili periodično promatranje do rasta ili liječenja, dok klinička onkološka praksa često smatra raniju dijagnozu i liječenje prvim i obveznim korakom za poboljšanje preživljenja pacijenata (49). Međutim, biopsija intraokularnog malignog tumora još

uvijek je kontroverza zbog teorijskog rizika od širenja tumora zbog invazivnog postupka, a mala veličina i posteriorna lokacija lezija povećavaju rizik od nedovoljnog uzimanja uzoraka i potencijalno po vid opasnih očnih komplikacija. (26,33). Biopsija je nedavno postala sve opravdanija za genetsko testiranje zbog točnosti citogenetske prognoze i krajolika koji karakteriziraju nove mogućnosti personaliziranih režima liječenja (50). Genetska i molekularna karakterizacija UM-a je pouzdanija u predviđanju prognoze, u usporedbi s klasičnim kliničkim i patološkim značajkama kao što su dimenzije tumora, lokacija i histološki tip. Lezije za koje se pretpostavlja da su benigne ili pacijenti sa sustavnim poremećajima, kao što je tuberozna skleroza s hamartomima u više organa, također općenito nisu kandidati za intraokularnu biopsiju (37,51,52). Uvealni melanom se razvija u imunološki privilegiranom okruženju, gdje su adaptivni i urođeni imunološki sustav potisnuti. Stanice UM-a razvijaju niz mehanizama za izbjegavanje imunološkog nadzora, upravo zbog toga je nedavno predložena imunoterapija kao obećavajuća terapija, osobito u metastatskih bolesnika. Identifikacija čimbenika povezanih s imunološkim sustavom može biti uključena u progresiju UM-a, a različite koncentracije očne vodice mogu omogućiti rano otkrivanje tumora s većom sklonošću širenju, pružajući mogući novi cilj za individualizirane terapije. Nedavno je otkrivanje i karakterizacija cirkulirajućih tumorskih stanica također postalo sve važnije u liječenju raznih vrsta raka. Iako nema dokaza o metastatskoj bolesti klinički dokazanih u vrijeme dijagnoze UM u većini slučajeva, sugerira se da se mikrometastaze stvaraju nekoliko godina prije klinički detektabilnih metastaza, čak i u vrijeme dijagnoze. Ova ideja u kombinaciji s čistom hematogenom diseminacijom stanica UM-a bi podržala opravdanje istraživanja CMC-a, koje se smatraju pretečama metastatskog naseljavanja kod bolesnika oboljelih od UM-a. Studije CMC-a dokazale su da se KMC-i mogu otkriti u gotovo svih bolesnika s UM-om, potvrđujući da su drugi mehanizmi uključeni u metastatski proces. Zbog toga bi analiza CMC genetskih, imunoloških i molekularnih promjena mogla biti informativnija od analize primarnog tumora u pogledu metastatskog potencijala. Navedene tvrdnje ukazuju na to da "tekuće biopsije" u odnosu na njihovu sigurnu prirodu, imaju značajan potencijal da služe kao dodatni alat u skrbi za pacijente s UM-om i u boljem razumijevanju patoloških procesa uključenih u širenje UM-a (53,54). Dva najčešća modaliteta liječenja koja se koriste su: liječenje brahiterapijom jodom 125 (I-25) i enukleacija. Tretman za očuvanje vida (brahiterapija ili protonski snop terapija) preferira se u bolesnika s

melanomom uvee (UM) zbog mogućnosti poštede zdravih tkiva i očuvanja što većeg postotka cjelokupnog vida. Postupci za očuvanje očiju smatraju se sigurnim opcijama liječenja kod COMS-a koji nije uspio identificirati značajnu razliku u ukupnom preživljenju kada brahiterapija je uspoređena s konvencionalnom enukleacijom kod tumora srednje veličine. Međutim, studija je naknadno uzrokovala zabrinutost zbog povećane smrtnosti od specifične bolesti među pacijentima s lokalnim recidivom UM-a nakon terapije za očuvanje oka. Studija koja je proučavala ove metode liječenja je pronašla minimalne razlike koje nisu statistički značajne, stoga se obje metode mogu smatrati podjednako učinkovite i imaju podjednak rizik od smrtnog ishoda (53).

1.7. PROGNOZA

Prognostički UM postigao je visoku preciznosti i tako je postao stvarni standardni pristup u savjetovanju bolesnika s UM. Biopsija tumora koja je pravilno izvedena može se smatrati sigurnim postupkom kojega se može modulirati ovisno o različitim kirurškim tehnikama, s obzirom na veličinu i položaja tumora te karakteristike svakog oka. Glavna ograničenja se odnose na heterogenost tumora, koja ostaje značajan uzrok pogrešne klasifikacije, čak i uz najnovije tehnologije analize, ali još uvijek prisutne rizike povezane s invazivnošću postupka. Potrebna su daljnja istraživanja kako bi se olakšao razvoj novih učinkovitih ciljanih tretmana koji mogu poboljšati stagnirano preživljenje bolesnika s UM. Zbog toga su kontinuirani razvoj i usavršavanje uzorkovanja tumora u UM osigurani, a nove tehnike za izvođenje minimalno invazivne tehnike biopsije su privlačne (10). Na slici (Slika 1) je vidljivo da sve melanome nije potrebno podjednako pratiti jer nemaju svi tendenciju stvaranja metastaza. Stoga, kod melanoma koji imaju nizak rizik od metastaza nije potrebno učestalo praćenje kao kod melanoma koji imaju visok rizik od razvoja metastaza.



Slika 1. Prikaz metastatskog rizika kod melanoma u odnosu na ekspresiju određenih genskih mutacija.

1.8. ŠTO JE HTA U EU (HEALTH TECHNOLOGY ASSESMENT)?

HTA u EU je skraćena za "health technology assessment", što u prijevodu znači procjena zdravstvenih tehnologija. Obuhvaća čitavi proces procjene kliničke učinkovitosti, sigurnosti i troškova novih zdravstvenih tehnologija, kao što su lijekovi, medicinski uređaji i dijagnostičke metode. Unutar Europske Unije, HTA je regulirana +Uredbom o procjeni zdravstvenih tehnologija (HTAR), koja je stupila na snagu 1. siječnja 2022. godine. Uredba HTAR propisuje zajednički okvir za procjenu zdravstvenih tehnologija u EU, koji će zamijeniti postojeći sustav temeljen na dobrovoljnoj mreži nacionalnih tijela (HTA Network) i EU-financiranoj projektnoj suradnji (Joint Actions EUnetHTA). Uredba HTAR ima sljedeće ciljeve:

- Poboljšati dostupnost inovativnih zdravstvenih tehnologija za pacijente u EU
- Učinkovito koristiti resurse
- Ojačati kvalitetu HTA u EU
- Ustvrditi transparentan i inkluzivan okvir za HTA

- Smanjiti dupliranje napora za nacionalna tijela HTA i industriju
- Osigurati dugoročnu održivost EU-suradnje u HTA

U skladu s Uredbom HTAR, zajednički okvir za HTA u EU obuhvaća sljedeće aktivnosti:

- Zajedničke kliničke procjene
- Zajedničke znanstvene konzultacije
- Identifikaciju novih zdravstvenih tehnologija
- Dobrovoljnu suradnju

Zajedničke kliničke procjene i zajedničke znanstvene konzultacije su obvezne aktivnosti, dok je dobrovoljna suradnja dostupna za sve zainteresirane strane. Proces procjene kliničke učinkovitosti i sigurnosti novih zdravstvenih tehnologija se odnosi na zajedničke kliničke procjene. Ove procjene provode timovi stručnjaka iz različitih zemalja EU-a, koji analiziraju dostupne dokaze o učinkovitosti i sigurnosti tehnologije. Zajedničke znanstvene konzultacije obuhvaćaju proces savjetovanja o novim zdravstvenim tehnologijama. Konzultacije se provode kako bi se osiguralo da HTA u EU bude transparentna i inkluzivna. U konzultacijama sudjeluju predstavnici bolesnika, zdravstvenih djelatnika, industrije i drugih zainteresiranih strana. Identifikacija novih zdravstvenih tehnologija je proces identificiranja novih zdravstvenih tehnologija koje bi mogle biti predmet HTA. Ovaj proces provodi se kako bi se osiguralo da HTA bude usmjerena na tehnologije koje imaju potencijal značajno poboljšati zdravstvene ishode. Dobrovoljna suradnja čini proces suradnje između nacionalnih tijela HTA u EU te je dostupna za sve zainteresirane strane i može se odnositi na bilo koju aktivnost u području HTA. Uredba HTAR stupa na snagu 1. siječnja 2025. godine.

1.8.1. Metodologija rada HTA

Metodologija rada HTA je proces koji se koristi za procjenu kliničke učinkovitosti, sigurnosti i troškova novih zdravstvenih tehnologija. Ova metodologija je standardizirana i koristi se diljem svijeta.

Metodologija rada HTA sastoji se od sljedećih koraka:

- Definiranje pitanja za procjenu: Prvi korak je definiranje pitanja za procjenu. To uključuje definiranje tehnologije koja se procjenjuje, kao i ciljeva procjene.
- Identifikacija i evaluacija dokaza: Sljedeći korak je identifikacija i evaluacija dokaza o učinkovitosti i sigurnosti tehnologije. Dokazi se mogu prikupiti iz različitih izvora, uključujući kliničke studije, meta-analize i sustavne preglede.
- Procjena vrijednosti za novac: Nakon procjene dokaza, sljedeći korak je procjena vrijednosti za novac tehnologije. To uključuje procjenu troškova tehnologije i njezinih koristi.
- Izrada izvješća o procjeni: Završni korak je izrada izvješća o procjeni. Izvješće sadrži sve informacije o procjeni, uključujući pitanja za procjenu, dokaze, procjenu vrijednosti za novac i zaključke.

U EU, metodologija rada HTA je regulirana Uredbom o procjeni zdravstvenih tehnologija (HTAR). Uredba HTAR propisuje da se HTA u EU provodi prema sljedećim principima: transparentnost, kvaliteta i uključivost.

1.8.2. Ekonomska važnost HTA

HTA je važan alat za ostvarivanje ekonomskih ciljeva u zdravstvu. HTA može pomoći da se resursi za zdravstvo koriste učinkovito, da se poboljša dostupnost zdravstvenih tehnologija za pacijente i da se osigura kvaliteta zdravstvenih tehnologija. Ekonomska važnost HTA je značajna, jer HTA može pomoći da se ostvare sljedeći ciljevi:

- Učinkovito korištenje resursa: HTA može pomoći da se resursi za zdravstvo koriste učinkovito, tako što identificira zdravstvene tehnologije koje su najučinkovitije i najisplativije.
- Poboljšanje dostupnosti zdravstvenih tehnologija: HTA može pomoći da se poboljša dostupnost zdravstvenih tehnologija za pacijente, tako što identificira tehnologije koje mogu značajno poboljšati zdravstvene ishode.
- Osiguranje kvalitete zdravstvenih tehnologija: HTA može pomoći da se osigura kvaliteta zdravstvenih tehnologija, tako što procjenjuje njihovu kliničku učinkovitost, sigurnost i troškove (55).

2. CILJ ISTRAŽIVANJA

Uvealni melanom je najčešći oblik karcinoma koji se javlja unutar oka. Unatoč širokoj primjeni biopsije u općoj kirurškoj praksi, u oftalmološkoj grani onkologije se još uvijek raspravlja o indikacijama i kontraindikacijama za biopsiju tumora i upravo zbog toga se ne koristi baš često u svakodnevnoj, kliničkoj praksi. Unutar ovog preglednog rada je iznesena kritička procjena uloge biopsije melanoma uvee u oftalmološkoj onkologiji te liječenje bez prethodno napravljene biopsije. Cilj je utvrditi opravdanost uvođenja biopsije uvealnih, tumoroznih tvorbi oka u KBC Split.

3. MATERIJALI I METODE

U istraživanje smo uključili samo studije koje pružaju dovoljno podataka za izračun osjetljivosti i specifičnosti . Uključeni su svi sudionici koji ispunjavaju kriterije uključivanja za studije provedene u bilo kojem okruženju koje je procjenjivalo biopsiju, sekvenciranje sljedeće generacije i tekuću biopsiju u odnosu na standardnu kliničku praksu (fundoskopija proširena tehnikama snimanja). Dijagnostički kriteriji koje smo koristili su nevusi uvee i melanomi uvee tijekom godina. Prilikom istraživanja smo koristili metodu kontrole/komparatora: biopsija, sekvencioniranje nove generacije i tekuća biopsija u liječenju bolesnika s melanomom uvee. Kao usporednik je korištena fundoskopija proširena dodatnim slikovnim testovima.

Vrste mjera ishoda:

a) primarni: osjetljivost, specifičnost, pozitivna prediktivna vrijednost

b) sekundarni: preživljenje (primjerice 5 godina), promjena vidne oštine nakon biopsije, koliko često pacijenti prihvate biopsiju, trošak, zadovoljstvo bolesnika


Za elektroničke pretrage su korištene baze: Cochrane knjižnica, MEDLINE, EMBASE. Također smo pretraživali i baze podataka o ispitivanjima koja su u tijeku, uključujući Clinical-Trials.gov (<http://clinicaltrials.gov/>), meta registar kontroliranih ispitivanja (<http://www.controlled-trials.com/mrct/>), EU Clinical Registar ispitivanja (<https://www.clinicaltrialsregister.eu/>) i portal za pretraživanje Međunarodne platforme registra kliničkih ispitivanja Svjetske zdravstvene organizacije (WHO) (<http://apps.who.int/trialsearch/>).

4. REZULTATI

Dva autora recenzije neovisno su skenirala sažetak i naslov svakog dohvaćenog zapisa kako bi odredili koje studije treba dalje procijeniti. Od ukupno 4310 studija, istraženo je 217 potencijalno relevantnih članka kao puni tekst koje je knjižničarka preuzela. Sva neslaganja su riješena konsenzusom trećeg autora recenzije te je na kraju uključeno 85 relevantnih članaka. Međutim, nitko od autora tih 85 relevantnih članaka gdje se spominje postupak biopsije nije prikazao petogodišnje preživljavanje kod pacijenata, niti kvalitetu života. Upravo zbog toga je potrebno napraviti daljnja istraživanja koja će uključiti „petogodišnje preživljenje“ i „kvalitetu života“.

Tablica 2. Prikaz pregledane literature

	ODOBRENO	NESUGLASJE
1. AUTOR	170	28
2. AUTOR	170	17



3. AUTOR	85
----------	----

5. RASPRAVA

Biopsija uvealnog melanoma uključuje različite tehnike s različitim ciljevima i svrhom, koje se modificiraju proporcionalno s povećanjem znanja o patogenezi UM. U svakodnevnoj kliničkoj praksi biopsija može imati dijagnostičko i prognostičko značenje, iako progresivnim poboljšanjem kliničkih dijagnostičkih neinvazivnih tehnika, biopsija u dijagnostičke svrhe rezervirana je za odabrane slučajeve u kojima bi potvrda dijagnoze mogla promijeniti daljnje liječenje. Usprkos tome, nakon stalnog i kontinuiranog usavršavanja sistemskih terapija, biopsija dobiva sve veću važnost kao sredstvo genetske analize za postavljanje terapija usmjerenih na konkretan slučaj koje se postavljaju na temelju stratifikacije kliničkog rizika. Dostupnost točnih i potvrđenih prognostičkih informacija može utjecati na odabir plana upravljanja ili liječenja, uključujući nadzor, izvješćivanje i početak terapije unutar klinike ili eksperimentalnog kliničkog okruženja koje odgovara metastatskom riziku. Individualizirana terapija koja se temelji na specifičnim onkogenim ciljevima u pojedinačnom tumoru zahtijeva tkivo za procjenu rizika i genetsko profiliranje kako bi se odabrali i ujedinili pacijenti s najučinkovitijim liječenjem. Nažalost, molekularni prognostički testovi još uvijek imaju utjecaj na odluke o liječenju među oftalmolozima koji su se specijalizirali za dijagnostiku i liječenje pacijenta s UM. Upravo zbog toga se spominje važnost uvođenja HTA u kliničkoj praksi s ciljem smanjenja broja pacijenata koje je potrebno pratiti te kako bi se osigurao normalan, svakodnevni život oboljelima.

5.1. ULOGA MEDICINSKE SESTRE U PRIREMI BOLESNIKA ZA DIJAGNOSTICIRANJE UVEALNOG MELANOMA

Medicinska sestra će prikupiti anamnezu bolesnika, uključujući obiteljsku i osobnu anamnezu melanoma te će obaviti klinički pregled oka. Nakon toga će pripremiti bolesnika za dijagnostičke pretrage, kao što su oftalmoskopija, ultrazvuk oka i OCT. Također, medicinska sestra mora educirati bolesnika o uvealnom melanomu, tako da pacijent bude upoznat sa simptomima, dijagnozom i procesom liječenja. Specifične aktivnosti medicinske sestre u pripremi bolesnika za dijagnosticiranje uvealnog melanoma uključuju poticanje bolesnika da dijele svoje brige i strahove, odgovore na

pitanja bolesnika o uvealnom melanomu te će pomoći bolesniku da utvrdi planove za podršku, kao što su psihološka podrška ili podrška grupe za samopomoć. Ključne točke za medicinske sestre u pripremi bolesnika za dijagnosticiranje uvealnog melanoma su: dati bolesniku osjećaj sigurnosti i podrške tijekom procesa dijagnosticiranja uvealnog melanoma, edukacija bolesnika o uvealnom melanomu, uključujući simptome, dijagnozu i liječenje te pomoći bolesniku da donese informirane odluke o svom liječenju. Uloga medicinske sestre u pripremi bolesnika za dijagnosticiranje uvealnog melanoma je važna kako bi bolesnik bio što bolje pripremljen za postupak dijagnosticiranja i mogao donijeti informirane odluke o svom liječenju. Medicinska sestra treba bolesniku pomoći da donese informirane odluke o svom liječenju uvealnog melanoma.

Informirane odluke o liječenju uključuju:

- Raspravu o rizicima i koristima različitih mogućnosti liječenja.
- Pomoć bolesniku da usporedi različite mogućnosti liječenja.
- Pomoć bolesniku da odabere liječenje koje je najbolje za njega.

6. ZAKLJUČCI

- Uvealni melanom ima različite načine prezentacije.
- Postupci uzimanja uzoraka tumora provode se s ciljem dobivanja uzorka tkiva za prognozu, što može pomoći u procjeni metastatskog rizika koji je specifičan i individualan za svakog pacijenta.
- Dobivene genetske informacije mogu utjecati na vrijeme nadzora i vrstu metastatskog probira pacijenata što je vrlo važno na vrijeme otkriti kako bi se spriječilo daljnje stvaranje metastaza unutar tijela pacijenta.
- S obzirom na pregledanu literaturu nisu dobivena saznanja o tome je li se sekvencioniranje melanoma tumora pozitivno odražava na petogodišnje preživljenje pacijenata oboljelih od uvealnog melanoma.
- Zaključno je potrebno napraviti istraživanje o preživljenju pacijenata s UM u trajanju od 5 godina jer ne postoje dosadašnja saznanja niti istraživanja o navedenom.

7. LITERATURA

1. Riordan-Eva, P., Augsburger, James J., & McGraw-Hill Companies. (2018). Vaughan & Asbury's General Ophthalmology, 19e (19th ed.). McGraw-Hill Education LLC.
2. Pal BP, Garge S, Khetan V. Choroidal melanoma: A short review with an Indian perspective. *Oman J Ophthalmol.* 2017 Sep-Dec;10(3):135-144. doi: 10.4103/ojo.OJO_234_2016. PMID: 29118486; PMCID: PMC5657153.
3. Shields CL, Manalac J, Das C, Ferguson K, Shields JA. Choroidal melanoma: clinical features, classification, and top 10 pseudomelanomas. *Curr Opin Ophthalmol.* 2014 May;25(3):177-85. doi: 10.1097/ICU.0000000000000041. PMID: 24614143.
4. Kheir WJ, Kim JS, Materin MA. Multiple Uveal Melanoma. *Ocul Oncol Pathol.* 2020 Oct;6(5):368-375. doi: 10.1159/000508393. Epub 2020 Jul 15. PMID: 33123531; PMCID: PMC7574613.
5. IVANIŠEVIĆ P, BOJIĆ L, TOMIĆ S, BUĆAN K, IVANIŠEVIĆ M, LEŠIN M i sur. KLINIČKO-EPIDEMIOLOŠKA ANALIZA MELANOMA ŽILNICE U SPLITSKOM PODRUČJU U HRVATSKOJ. *Acta medica Croatica [Internet].* 2011 [pristupljeno 19.09.2023.];65(3):257-261. Dostupno na: <https://hrcak.srce.hr/89273>
6. Li X, Wang L, Zhang L, Tang F, Wei X. Application of Multimodal and Molecular Imaging Techniques in the Detection of Choroidal Melanomas. *Front Oncol.* 2021 Feb 1;10:617868. doi: 10.3389/fonc.2020.617868. PMID: 33634026; PMCID: PMC7902045.
7. EyeRounds . Posterior uveal (ciliary body and choroidal) melanoma, 2010. Available: <https://eyerounds.org/cases/117-posterior-uveal-melanoma.htm> [Ref list]
8. Salmon JF. *Kanski's clinical ophthalmology: a systematic approach.* 9th edn. United Kingdom: Elsevier, 2020: 847–9. [Google Scholar] [Ref list]
9. Shields CL, Kaliki S, Furuta M, Mashayekhi A, Shields JA. CLINICAL SPECTRUM AND PROGNOSIS OF UVEAL MELANOMA BASED ON AGE AT PRESENTATION IN 8,033 CASES. *Retina-the Journal of Retinal and Vitreous Diseases [Internet].* 2012 Jul 1;32(7):1363–72. Available from: <https://doi.org/10.1097/iae.0b013e31824d09a8>

10. Frizziero L, Midená E, Trainiti S, Londei D, Bonaldi L, Bini S, Parrozzani R. Uveal Melanoma Biopsy: A Review. *Cancers (Basel)*. 2019 Jul 30;11(8):1075. doi: 10.3390/cancers11081075. PMID: 31366043; PMCID: PMC6721328.
11. Castro Flórez R, Azpitarte C, Arcos Villegas G, García Torre M. Suprachoroidal hemorrhage due to Valsalva maneuver, importance of enhanced depth imaging optical coherence tomography in differential diagnosis. *Arch Soc Esp Oftalmol (Engl Ed)*. 2021 Aug;96(8):442-445. doi: 10.1016/j.oftale.2020.08.003. Epub 2021 Jul 16. PMID: 34340784.
12. Babu N, Kumar K, Upadhyay A, Kohli P. Nodular posterior scleritis - The great masquerader. *Taiwan J Ophthalmol*. 2021 Jul 19;11(4):408-412. doi: 10.4103/tjo.tjo_20_21. PMID: 35070674; PMCID: PMC8757530.
13. O'Day RFJ, McKay D, McKenzie JD, van Wijngaarden P. Case Series: Presumed Choroidal Melanoma Diagnosis Expedited by Documented Growth on Serial Optical Coherence Tomography. *Optom Vis Sci*. 2022 Sep 1;99(9):725-729. doi: 10.1097/OPX.0000000000001915. Epub 2022 Jun 9. PMID: 35678637.
14. Saigal K, El Hamichi S, Gold AS, Murray TG. Case Report: Two Genetically Distinct Choroidal Melanomas in the Same Eye Treated with Endolaser Therapy. *Optom Vis Sci*. 2021 Sep 1;98(9):1011-1015. doi: 10.1097/OPX.0000000000001769. PMID: 34433203.
15. Zur D, Frenkel S, Leshno A, Iglicki M, Ben-Artzi Cohen N, Khoury A, Martínez Cartier M, Barak A, Moroz I, Loewenstein A, Neudorfer M, Vishnevskia-Dai V. Subretinal Fluid Optical Density and Spectral-Domain Optical Coherence Tomography Characteristics for the Diagnosis of Circumscribed Choroidal Hemangioma. *Ophthalmologica*. 2019;241(4):195-201. doi: 10.1159/000492948. Epub 2018 Nov 5. PMID: 30396183.
16. Lundar T, Due-Tønnessen BJ, Frič R, Brandal P, Due-Tønnessen P. Choroid Plexus Tumors in Children: Long-Term Follow-Up of Consecutive Single-Institutional Series of 59 Patients Treated over a Period of 8 Decades (1939-2020). *World Neurosurg*. 2022 Feb;158:e810-e819. doi: 10.1016/j.wneu.2021.11.070. Epub 2021 Nov 22. PMID: 34823041.

17. Char DH, Miller TR, Crawford JB. Cytopathologic diagnosis of benign lesions simulating choroidal melanomas. *Am J Ophthalmol.* 1991 Jul 15;112(1):70-5. PMID: 1882925.
18. Kaliki S., Shields C.L. Uveal melanoma: Relatively rare but deadly cancer. *Eye (Lond)* 2017;31:241–257. doi: 10.1038/eye.2016.275.
19. Char D.H., Kemnitz A.E., Miller T., Crawford J.B. Iris ring melanoma: Fine needle biopsy. *Br. J. Ophthalmol.* 2006;90:420–422. doi: 10.1136/bjo.2005.088294.
20. Bechrakis N.E., Foerster M.H., Bornfeld N. Biopsy in indeterminate intraocular tumors. *Ophthalmology.* 2002;109:235–242. doi: 10.1016/S0161-6420(01)00931-9
21. Petousis V., Finger P.T., Milman T. Anterior segment tumor biopsy using an aspiration cutter technique: Clinical experience. *Am. J. Ophthalmol.* 2011;152:771–775. doi: 10.1016/j.ajo.2011.04.032.
22. Khan S., Finger P.T., Yu G.P., Razzaq L., Jager M.J., de Keizer R.J., Sandkull P., Seregard S., Gologorsky D., Scheffler A.C., et al. Clinical and pathologic characteristics of biopsy-proven iris melanoma: A multicenter international study. *Arch. Ophthalmol.* 2012;130:57–64. doi: 10.1001/archophthalmol.2011.286.
23. Finger P.T., Milman T. Microincision, aspiration cutter-assisted multifocal iris biopsy for melanoma. *Eur. J. Ophthalmol.* 2017;27:62–66. doi: 10.5301/ejo.5000809.
24. Shields CL, Materin MA, Teixeira LF, Mashayekhi A, Ganguly A, Shields JA. Small Choroidal Melanoma with Chromosome 3 Monosomy on Fine-Needle Aspiration Biopsy. *Ophthalmology [Internet].* 2007 Oct 1;114(10):1919–24. Available from: <https://doi.org/10.1016/j.ophtha.2007.04.054>
25. McCannel TA. Fine-needle aspiration biopsy in the management of choroidal melanoma. *Current Opinion in Ophthalmology [Internet].* 2013 May 1;24(3):262–6. Available from: <https://doi.org/10.1097/icu.0b013e32835ff001>
26. Midena E, Segato T, Piermarocchi S, Boccato P. Fine needle aspiration biopsy in ophthalmology. *Survey of Ophthalmology [Internet].* 1985 May 1;29(6):410–22. Available from: [https://doi.org/10.1016/0039-6257\(85\)90206-1](https://doi.org/10.1016/0039-6257(85)90206-1)

27. Finn A.P., Materin M.A., Mruthyunjaya P. Choroidal tumor biopsy: A Review of the Current State and a Glance Into Future Techniques. *Retina*. 2018;38:S79–S87. doi: 10.1097/IAE.0000000000001997.
28. Eide N., Walaas L. Fine-needle aspiration biopsy and other biopsies in suspected intraocular malignant disease: A review. *Acta Ophthalmol*. 2009;87:588–601. doi: 10.1111/j.1755-3768.2009.01637.x.
29. Midena E., Bonaldi L., Parrozzani R., Tebaldi E., Boccassini B., Vujosevic S. In vivo detection of monosomy 3 in eyes with medium-sized uveal melanoma using transscleral fine needle aspiration biopsy. *Eur. J. Ophthalmol*. 2006;16:422–425. doi: 10.1177/112067210601600310.
30. Singh A.D., Medina C.A., Singh N., Aronow M.E., Biscotti C.V., Triozzi P.L. Fine-needle aspiration biopsy of uveal melanoma: Outcomes and complications. *Br. J. Ophthalmol*. 2016;100:456–462. doi: 10.1136/bjophthalmol-2015-306921.
31. Angi M., Kalirai H., Taktak A., Hussain R., Groenewald C., Damato B.E., Heimann H., Coupland S.E. Prognostic biopsy of choroidal melanoma: An optimised surgical and laboratory approach. *Br. J. Ophthalmol*. 2017;101:1143–1146. doi: 10.1136/bjophthalmol-2017-310361.
32. Eide N., Syrdalen P., Walaas L., Hagmar B. Fine needle aspiration biopsy in selecting treatment for inconclusive intraocular disease. *Acta Ophthalmol. Scand*. 1999;77:448–452. doi: 10.1034/j.1600-0420.1999.770419.x.
33. McCannel T.A. Fine-needle aspiration biopsy in the management of choroidal melanoma. *Curr. Opin. Ophthalmol*. 2013;24:262–266. doi: 10.1097/ICU.0b013e32835ff001.
34. Reddy D.M., Mason L.B., Mason J.O., Crosson J.N., Yunker J.J. Vitrectomy and Vitrector Port Needle Biopsy of Choroidal Melanoma for Gene Expression Profile Testing Immediately before Brachytherapy. *Ophthalmology*. 2017;124:1377–1382. doi: 10.1016/j.ophtha.2017.03.053.

35. Cohen V.M., Dinakaran S., Parsons M.A., Rennie I.G. Transvitreal fine needle aspiration biopsy: The influence of intraocular lesion size on diagnostic biopsy result. *Eye (Lond)* 2001;15:143–147. doi: 10.1038/eye.2001.48.
36. Augsburger J.J., Corrêa Z.M., Trichopoulos N. Prognostic implications of cytopathologic classification of melanocytic uveal tumors evaluated by fine-needle aspiration biopsy. *Arq. Bras. Oftalmol.* 2013;76:72–79. doi: 10.1590/S0004-27492013000200004.
37. Onken M.D., Worley L.A., Char D.H., Augsburger J.J., Correa Z.M., Nudleman E., Aaberg T.M., Jr., Altaweel M.M., Bardenstein D.S., Finger P.T., et al. Collaborative Ocular Oncology Group report number 1: Prospective validation of a multi-gene prognostic assay in uveal melanoma. *Ophthalmology.* 2012;119:1596–1603. doi: 10.1016/j.ophtha.2012.02.017.
38. Correa Z.M., Augsburger J.J. Sufficiency of FNAB aspirates of posterior uveal melanoma for cytologic versus GEP classification in 159 patients, and relative prognostic significance of these classifications. *Graefes Arch. Clin. Exp. Ophthalmol.* 2014;252:131–135. doi: 10.1007/s00417-013-2515-0.
39. Bechrakis N.E., Foerster M.H., Bornfeld N. Biopsy in indeterminate intraocular tumors. *Ophthalmology.* 2002;109:235–242. doi: 10.1016/S0161-6420(01)00931-9.
40. Tang P.H., Shields R.A., Scheffler A.C., Mruthyunjaya P. Biopsy of a Choroidal Melanoma Using Transvitreal Pars Plana Vitrectomy. *Ophthalmic Surg. Lasers Imaging Retin.* 2018;49:645–647. doi: 10.3928/23258160-20180803-16.
41. Abi-Ayad N., Grange J.D., Salle M., Kodjikian L. Transretinal uveal melanoma biopsy with 25-gauge vitrectomy system. *Acta Ophthalmol.* 2013;91:279–281. doi: 10.1111/j.1755-3768.2011.02172.x.
42. Grewal D.S., Cummings T.J., Mruthyunjaya P. Outcomes of 27-Gauge Vitrectomy-Assisted Choroidal and Subretinal Biopsy. *Ophthalmic Surg. Lasers Imaging Retin.* 2017;48:406–415. doi: 10.3928/23258160-20170428-07.
43. Hussain R.N., Kalirai H., Groenewald C., Kacpersek A., Errington R.D., Coupland S.E., Heimann H., Damato B. Prognostic Biopsy of Choroidal Melanoma after Proton

Beam Radiation Therapy. *Ophthalmology*. 2016;123:2264–2265. doi: 10.1016/j.ophtha.2016.05.028.

44. Dogrusöz M., Kroes W.G., van Duinen S.G., Creutzberg C.L., Versluis M., Bleeker J.C., Marinkovic M., Luyten G.P., Jager M.J. Radiation Treatment Affects Chromosome Testing in Uveal Melanoma. *Investig. Ophthalmol. Vis. Sci.* 2015;56:5956–5964. doi: 10.1167/iovs.15-17092.

45. Akgul H., Otterbach F., Bornfeld N., Jurklies B. Intraocular biopsy using special forceps: A new instrument and refined surgical technique. *Br. J. Ophthalmol.* 2011;95:79–82. doi: 10.1136/bjo.2008.148395.

46. Seregard S., All-Ericsson C., Hjelmqvist L., Berglin L., Kvanta A. Diagnostic incisional biopsies in clinically indeterminate choroidal tumours. *Eye (Lond)* 2013;27:115–118. doi: 10.1038/eye.2012.219.

47. Experiences of two different modalities in the management of choroidal melanoma in the Asian Indian population. Meeralakshmi P, Shah PK, Narendran V *South Asian Journal of Cancer*. 6(3):134-136, 2017 Jul-Sep.[Journal Article]UI: 2897512

48. Collaborative Ocular Melanoma Study Group The COMS randomized trial of iodine 125 brachytherapy for choroidal melanoma: V, Twelve-year mortality rates and prognostic factors: COMS report No. 28. *Arch. Ophthalmol.* 2006;124:1684.

49. Augsburger J.J., Corrêa Z.M., Schneider S., Yassin R.S., Robinson-Smith T., Ehya H., Trichopoulos N. Diagnostic transvitreal fine-needle aspiration biopsy of small melanocytic choroidal tumors in nevus versus melanoma category. *Trans. Am. Ophthalmol. Soc.* 2002;100:225–232.

50. Bagger M.M. Intraocular biopsy of uveal melanoma Risk assessment and identification of genetic prognostic markers. *Acta Ophthalmol.* 2018;96:1–28. doi: 10.1111/aos.13858.

51. Seider M.I., Mruthyunjaya P. Molecular prognostics for uveal melanoma. *Retina*. 2018;38:211–219. doi: 10.1097/IAE.0000000000001757.

52. Ewens K.G., Kanetsky P.A., Richards-Yutz J., Al-Dahmash S., De Luca M.C., Bianciotto C.G., Shields C.L., Ganguly A. Genomic profile of 320 uveal melanoma cases:

Chromosome 8p-loss and metastatic outcome. *Investig. Ophthalmol. Vis. Sci.* 2013;54:5721–5729. doi: 10.1167/iovs.13-12195.

53. Tura A., Lueke J., Grisanti S. Liquid Biopsy for Uveal Melanoma. In: Scott J.F., Gerstenblith M.R., editors. *Noncutaneous Melanoma*. Codon Publications; Brisbane, Australia: 2018. [Internet] Chapter 3.

54. Eskelin S., Pyrhönen S., Summanen P., Hahka-Kemppinen M., Kivelä T. Tumor doubling times in metastatic malignant melanoma of the uvea: Tumor progression before and after treatment. *Ophthalmology*. 2000;107:1443–1449. doi: 10.1016/S0161-6420(00)00182-2.

55. Regulation (EU) 2021/2282 of the European Parliament and of the Council of 15 December 2021 on health technology assessment and amending Directive 2011/24/EU (Text with EEA relevance) <https://eur-lex.europa.eu/eli/reg/2021/2282/oj>

8. ŽIVOTOPIS

Osobni podaci:

- Ime i prezime: Anđela Delić
- Mail: ad211151@ozs.unist.hr
- Datum, godina i mjesto rođenja: 25.10.1999. , Split, Hrvatska

Obrazovanje:

- 2006. - 2014. Osnovna škola „Kneza Branimira“, Donji Muć
- 2014. - 2018. Nadbiskupijska klasična gimnazija „Don Frane Bulić“, Split
- 2020. - Prijediplomski sveučilišni studij sestrinstva na Sveučilišnom odjelu zdravstvenih studija u Splitu

Jezici:

- Hrvatski
- Engleski
- Talijanski