

Provođenje kineziterapije kod djece u svrhu prevencije razvoja posturalnih deformiteta

Baban, Petra

Undergraduate thesis / Završni rad

2024

Degree Grantor / Ustanova koja je dodijelila akademski / stručni stupanj: **University of Split / Sveučilište u Splitu**

Permanent link / Trajna poveznica: <https://um.nsk.hr/um:nbn:hr:176:367858>

Rights / Prava: [In copyright](#) / [Zaštićeno autorskim pravom.](#)

Download date / Datum preuzimanja: **2025-02-19**



Sveučilišni odjel zdravstvenih studija
SVEUČILIŠTE U SPLITU

Repository / Repozitorij:

[Repository of the University Department for Health Studies, University of Split](#)



UNIVERSITY OF SPLIT



DIGITALNI AKADEMSKI ARHIVI I REPOZITORIJI

SVEUČILIŠTE U SPLITU

Podružnica

SVEUČILIŠNI ODJEL ZDRAVSTVENIH STUDIJA

SVEUČILIŠNI PREDDIPLOMSKI STUDIJ FIZIOTERAPIJA

Petra Baban

**PROVOĐENJE KINEZITERAPIJE KOD DJECE U SVRHU
PREVENCIJE RAZVOJA POSTURALNIH DEFORMITETA**

ZAVRŠNI RAD

Split, 2024.

SVEUČILIŠTE U SPLITU

Podružnica

SVEUČILIŠNI ODJEL ZDRAVSTVENIH STUDIJA

PREDDIPLOMSKI SVEUČILIŠNI STUDIJ

FIZIOTERAPIJA

Petra Baban

**PROVOĐENJE KINEZITERAPIJE KOD DJECE U SVRHU
PREVENCIJE RAZVOJA POSTURALNIH DEFORMITETA
IMPLEMENTATION OF KINESITHERAPY IN CHILDREN
FOR THE PURPOSE OF PREVENTING THE
DEVELOPMENT OF POSTURAL DEFORMITIES**

Završni rad/Bachelor' Thesis

Mentor:

doc.dr.sc. Ante Burger

Split, 2024.

ZAHVALA

Iskreno se zahvaljujem svom mentoru doc. dr. sc. Ante Burger, uz pomoć čijih ideja, stručnih savjeta i poticaja je došlo do formiranja same tematike završnog rada te njegove izrade.

Posebnu zahvalu također želim izraziti svojoj obitelji, uz čiju potporu je cijeli proces studiranja te pisanja završnog rada bio uspješan. Iskreno se želim zahvaliti svojim kolegama te prijateljima koji su nesebično bili uz mene tijekom cijelog studiranja.

Sveučilište u Splitu

Sveučilišni odjel zdravstvenih studija

Fizioterapija

Znanstveno područje: Biomedicina i zdravstvo

Znanstveno polje: Kliničke medicinske znanosti

Mentor: doc. dr. sc. Ante Burger

**PROVOĐENJE KINEZITERAPIJE KOD DJECE U SVRHU PREVENCIJE RAZVOJA
POSTURALNIH DEFORMITETA**

Petra Baban 511148

SAŽETAK

Posturalni problemi, u vidu lošeg i nepravilnog držanja ili strukturalnih deformiteta, sve češće se javljaju kod djece i mladeži te imaju negativan utjecaj na opću kvalitetu života i funkcionalnost tijela. Brojni čimbenici poput manjka tjelesne aktivnosti i dugotrajnog zadržavanja nepravilnog položaja tijela utječu na njihovu pojavu. Skolioza, kifoza i lordoza najčešći su posturalni deformiteti, a razlikuju se s obzirom na prostoru ravninu u kojoj se očituje devijacija kralježnice. Loše i nepravilno držanje, a posebice kada se ne zamijeti i ne prevenira, često rezultira razvojem deformiteta. Provođenje bilo kojeg oblika tjelesne aktivnosti izrazito je važno u dječjoj dobi za pravilan rast i razvoj. Tjelesnu aktivnost i intenzitet neophodno je prilagoditi individualnim značajkama i trenutnom statusu djeteta. Cilj rada je prikazati model kineziterapijskih vježbi čijom bi primjenom utjecali na prevenciju razvoja posturalnih deformiteta. Prikazane vježbe konceptijski su napravljene za primjenu u školskim ili kućnim uvjetima, što im omogućava praktičnu primjenu i lakšu dostupnost. Primjenom modela vježbi prikazanih u radu, te njihovim pravilnim strukturiranjem, pozitivno se utječe na povećanje dnevne aktivnosti, te na jačanje ciljane muskulature odgovorne za održavanje dobre posture tijela.

Ključne riječi: kifoza, lordoza, skolioza, prevencija

Rad sadrži: 51 stranica, 47 slika, 1 tablica, 0 priloga, 27 literaturnih referenci

Jezik: hrvatski

BASIC DOCUMENTATION CARD

BACHELOR THESIS

University of Split

University Department for Health Studies

Physiotherapy

Scientific area: Biomedicine and healthcare

Scientific field: Clinical medical sciences

Supervisor: doc. dr. sc. Ante Burger

IMPLEMENTATION OF KINESITHERAPY IN CHILDREN FOR THE PURPOSE OF PREVENTING THE DEVELOPMENT OF POSTURAL DEFORMITIES

Petra Baban 511148

SUMMARY

Postural problems, in the form of bad and irregular posture or structural deformities, are occurring more and more frequently in children and young people and have a negative impact on the general quality of life and body functionality. Numerous factors such as less physical activity and long-term retention of an incorrect body position affect their appearance. Scoliosis, kyphosis and lordosis are the most common postural deformities, and they differ depending on the area of the plane in which the deviation of the spine is manifested.

Bad and incorrect posture, especially when it is not noticed and prevented, often results in development of deformities. Doing any form of physical activity is extremely important in childhood for proper growth and development. Physical activity and intensity must be adapted to the individual characteristics and current status of the child. The aim of the paper is to present a model of kinesitherapy exercise, the application of which would prevent development of postural deformities. Presented exercises are conceptually designed for use in school or home conditions, which makes them practical and easier to access. Applying the exercise models presented in the paper, and their proper structuring, has a positive effect on increasing daily activity and strengthening the target muscles responsible for maintaining good body posture.

Keywords: kyphosis, lordosis, scoliosis, prevention

Thesis contains: 51 pages, 47 figures, 1 table, 0 supplements, 27 references

Original in: Croatian

SADRŽAJ

SAŽETAK	I
SUMMARY	II
SADRŽAJ	III
1. UVOD.....	1
1.1 POSTURA / ŠTO JE TO POSTURA?.....	3
1.1.1 Pravilno držanje tijela.....	4
1.1.2 Osnove anatomije i fiziologije kralježnice	5
1.2 POREMEĆAJI I DEFORMACIJE KRALJEŽNICE	9
1.2.1 Skolioza.....	10
1.2.2 Kifoza	14
1.2.3 Lordoza	17
1.3 FIZIOLOŠKI POSTUPCI ZA TRETIRANJE DEFORMITETA	19
1.3.1 Fiziološki postupci za tretiranju skolioze.....	19
1.3.2 Fiziološki postupci za tretiranju kifozе	20
1.3.3 Fiziološki postupci za tretiranju lordoze.....	21
2. CILJ RADA.....	22
3. RASPRAVA	23
3.1 VAŽNOST TJELESNE AKTIVNOSTI.....	23
3.1.1 Važnost tjelesne aktivnosti i vježbanja kod djece	24
3.2 KINEZITERAPIJSKE VJEŽBE ZA PREVENCIJU POSTURALNIH DEFORMITETA.....	26
3.2.1 Vježbe u sjedećem položaju.....	26
3.2.2 Vježbe u stojećem položaju.....	31
3.2.3 Vježbe u supiniranom položaju	39
3.2.4 Vježbe u proniranom položajum	44
4. ZAKLJUČAK	47
5. LITERATURA.....	48
6. ŽIVOTOPIS.....	51

1. UVOD

Učestalost tjelesnih deformiteta kod djece, a izrazito kod školaraca i adolescenata, je sve veća. Skolioza, kifoza i lordoza najčešći su deformiteti kralježnice koje se vežu za period rasta i razvoja tijela.

Suvremeni način života, koji uključuje i značajnu količinu vremena provedenu pred računalom te nedovoljnu količinu tjelesne aktivnosti, na negativan način pridonosi razvoju tjelesnih deformiteta. Tjelesna aktivnost je u značajnom padu iz godine u godinu. Većinom obuhvaća samo obavezno provođenje tjelesnog odgoja u školi, što nije dovoljno da bi se potencijalno spriječio razvoj ili korigirali već prisutni deformiteti (1). Smanjena količina tjelesne aktivnosti na razini cjelokupne populacije, postala je javnozdravstveni, ali i društveni problem. Negativne posljedice tjelesne neaktivnosti ili nedovoljne tjelesne aktivnosti, a posebice kod djece, su slabiji fizički razvoj, pojava pretilosti ili predispozicije za pojavu pretilosti, manjak mišićne snage i pojava promjena na kostima, koje se najčešće manifestiraju u vidu posturalnih deformiteta.

Veliki broj djece suočava se s deformitetima kralježnice te s nepravilnim tjelesnim držanjem što može utjecati na njihov daljni fizički razvoj. Zbog toga je od izrazite važnosti raditi na prevenciji razvoja ovakvih stanja, koja su trenutno na vrlo niskoj razini u svim razvojnim fazama. Tjelesna aktivnost ključna je komponenta u prevenciji raznih bolesti i deformiteta. Uz tjelesnu aktivnost, neophodna je pravovremena intervencija i kvalitetno strukturiranje vježbi u svrhu održavanja pravilne posture. Najvažniju ulogu u tom procesu imaju roditelji, učitelji i druge stručne osobe koje su u direktnom kontaktu s djecom.

Položaj krivina kralježnice utječe na opseg pokreta kralježnice, na raspodjelu sila i naprezanja, te je bitan za amortizaciju i održavanje ravnoteže tijela. Promjena položaja ili kuta krivina kralježnice izvan fiziološkog okvira negativno utječe na motoričke sposobnosti, a može izazvati i poremećaj rada nekih organa (npr. srca i pluća) (2,3). Osim što prisutnost deformiteta može narušiti estetiku tijela, može izazvati i značajne probleme lokomotornog sustava te narušiti kvalitetu života.

Kako bi shvatili način i svrhu korištenja određenih procedura za tretiranje i prevenciju deformiteta, u nastavku rada opisat će se najčešći deformiteti kralježnice, te uzroci njihova nastanka.

1.1 POSTURA / ŠTO JE TO POSTURA?

Postura se može definirati kao način držanja tijela. Odnos pojedinih dijelova tijela u vremenu i prostoru definira se kao držanje tijela. Položaj glave, ramena, kralježnice, zdjelice, nogu i stopala je bitan za posturu (4). Držanje tijela je varijabilna kategorija jer se kontinuirano mijenja aktivnost koju tijelo izvršava, a samim time i položaj tijela odnosno držanje. Bitno je naglasiti kako se promjenom položaja nekog dijela tijela direktno utječe na ostale dijelove tijela, točnije na posturu tijela. Do razvoja posture dolazi uslijed razvoja središnjeg živčanog sustava (4). Prema tome, postura se može podijeliti na četiri faze. Prva faza, juvenilno držanje, predstavlja držanje do devete godine života djeteta. Nakon ove faze slijede adolescentsko držanje, koje obuhvaća period od devete do sedamnaeste godine i držanje odraslog čovjeka (traje do šezdesete godine). Posljednju fazu čini takozvano senilno držanje (5).

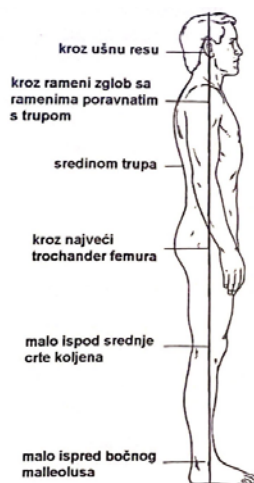
Mišići imaju bitnu ulogu u održavanju odnosno ostvarivanju posture. Njihovom se aktivnošću održava tjelesni stav i ravnoteža, a s obzirom da se i suprotstavljaju djelovanju gravitacijskih sila na tijelo može se reći kako imaju posturalnu funkciju. Snaga posturalnih mišića jedan je od glavnih preduvjeta dobre posture uz savitljivost zglobova, vitalnost, kinestetičke i vizualne orijentacije koje omogućuju ispravno poravnanje i dovoljnu ravnotežu za uspravljanje tijela te njegovu stabilizaciju preko upora (6).

Kao posljedica izostanka ili manjka jednog ili više preduvjeta dobre posture, razvijaju se nepravilna tjelesna držanja odnosno deformiteti.

1.1.1 Pravilno držanje tijela

Pravilnim držanjem tijela smatra se položaj tijela koji iziskuje najmanje naprezanje i ekonomičan mišićni rad u svrhu održavanja ravnotežnog položaja (4). Uvjet je za stabilnost tijela te pravilnu raspodjelu opterećenja na pojedine dijelove tijela. Taj proces je izrazito kompleksan, a njegovo ostvarenje uvjetuje dobra mišićna koordinacija. Položaj glave prati liniju kralježnice s njenim fiziološkim krivinama. Pogled je usmjeren ravno prema naprijed. Ramena su u blagoj retrakciji, a položena su na istoj visini. Lopatice imaju simetričan položaj u odnosu na kralježnicu (ista visini i jednaka udaljenosti od kralježnice). Koljena i kukovi su u ravnini bez otklona. Prsni koš je blago izbočen prema naprijed, dok je trbušni zid ravan bez izbočenja (7, 9).

Gravitacijski pravac je okomica koja prolazi kroz gravitacijski centar tijela, koji se nalazi na drugom sakralnom kralješku (S2). Kod dobrog tjelesnog držanja taj pravac prolazi kroz osovinu svih velikih zglobova, dok su dijelovi tijela postavljeni okomito (8) (Slika 1).



Slika 1 Površinski znakovi vertikalne osi

Izvor: Kosinac Z. Kineziterapija sustava za kretanje. 2nd ed. Split: Sveučilište u Splitu; 2017.

Može se reći kako je idealan pravilan položaj tijela gotovo neostvariv. Razlog tome je niz endogenih i egzogenih čimbenika koji imaju direktan utjecaj na položaj tijela. Sjedilački način života, nedovoljna tjelesna aktivnost, prekomjerna tjelesna težina, nošenje neadekvatne odjeće i obuće, dugo i nepravilno sjedenje kao i korištenje neadekvatnog namještaja samo su neki od spomenutih egzogenih čimbenika odgovornih za pojavu nepravilnog držanja tijela (10).

Tijelo funkcionira kao skladna cjelina. Zbog toga nepravilnost nekog dijela tijela utječe na pojavu druge nepravilnosti. Tim mehanizmom tijelo nastoji kompenzirati novonastale funkcionalne promjene i osigurati najmanje naprezanje, ekonomičan rad i zadržati ravnotežni položaj.

Nepravilno držanje je moguće ukloniti promjenom položaja nekog dijela tijela i/ili aktivacijom oslabljene muskulature jer su koštane strukture očuvane i bez prisutnih promjena. Neki od oblika nepravilnog držanja tijela su kifotično, lordotično i skoliotično držanje.

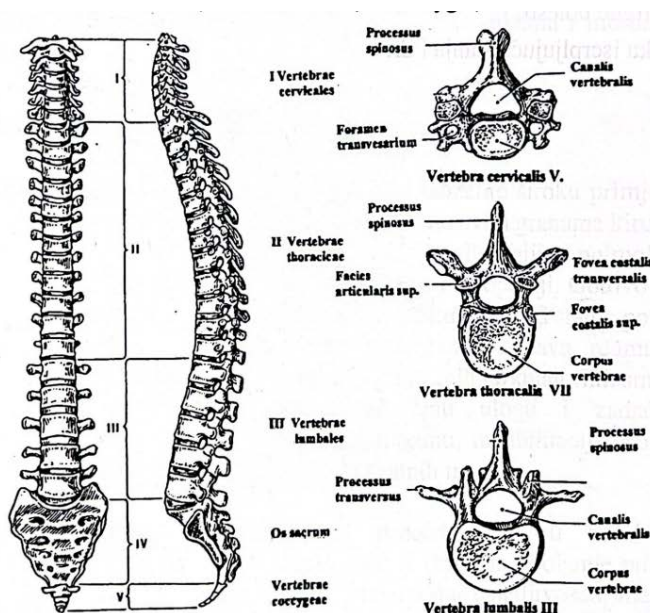
1.1.2 Osnove anatomije i fiziologije kralježnice

Kralježnica (lat. *columna vertebralis*) je kompleksna struktura ljudskog skeleta. Sastavljena je od 33 ili 34 kralješka međusobno povezana ligamentima, zglobovima te intervertebralnim diskovima ili međusobno srasla (Slika 2). Ona povezuje glavu, kosti udova i trupa u funkcionalnu cjelinu te se zbog toga smatra temeljnim dijelom kostura. Proteže se duž stražnjeg dijela medijalne ravnine tijela, od baze glave s kojom je uzglobljena sve do donjeg dijela trupa gdje završava šiljkom. Kralježnica štiti brojne osjetljive strukture poput kralježnične moždine, osigurava potporu gornjem dijelu tijela, stabilizira zdjelicu te je nužna struktura u procesu kretanja tijela (6).

Kralježnica se može podijeliti na pet segmenata. Prvi segment je vratna (cervikalna) kralježnica (*pars cervicalis*) koju čini 7 kralježaka. Nakon vratne kralježnice slijede prsna (torakalna) kralježnica (*pars thoracalis*) s 12 kralježaka, slabinska (lumbalna) kralježnica

(*pars lumbalis*) s 5 kralježaka te sakralna kralježnica (*pars sacralis*) koju čini također 5 kralježaka. Posljednji segment kralježnice je trtična kralježnica (*pars coccygea*) s 4 ili 5 međusobno sraslih kralježaka (Slika 2).

Svaka cjelina odnosno segment ima svoje funkcije i značajke te se razlikuje od ostalih dijelova kralježnice po veličini kralježaka. Količina sila i tereta koju pojedini segment raspoređuje i podnosi mora biti proporcionalna samoj veličini kralježaka (5). Zbog toga je specifično da veličina kralježaka raste od vratne kralježnice prema lumbalnoj, nakon čega se ponovno smanjuje u sakralnom i trtičnom dijelu.



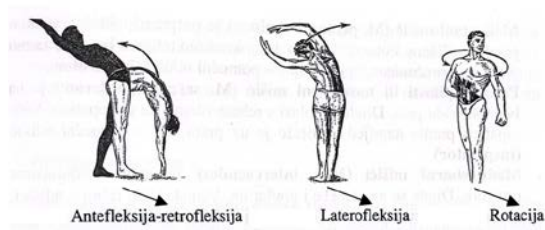
Slika 2 Kralježnica

Izvor: Kosinac Z. *Kineziterapija sustava za kretanje*. 2nd ed. Split: Sveučilište u Splitu; 2017.

Kralježnica je mobilna struktura, ali nema jednak raspon pokreta u svakom dijelu. Najveća pokretljivost prisutna je u cervikalnoj i lumbalnoj kralježnici, dok su sakralni dio i trtični dio nepomični segmenti. Pokretljivost između samih kralježaka je mala, dok je pokretljivost pojedinih segmenata, odnosno kralježnice u cjelini puno veća (6).

Kralježnica se u cjelini ponaša kao jedinstven zglob s tri osi kretanja. Antefleksija i retrofleksija, odnosno pregibanje kralježnice, odvijaju se uglavnom u lumbalnom dijelu kralježnice oko poprečne osi. Laterofleksija se događa u području torakalne kralježnice, a vrši se oko sagitalne osovine, dok se rotacija kralježnice događa u cervikalnom i donjem torakalnom dijelu i vrši se oko okomite (longitudinalne) osi (Slika 3).

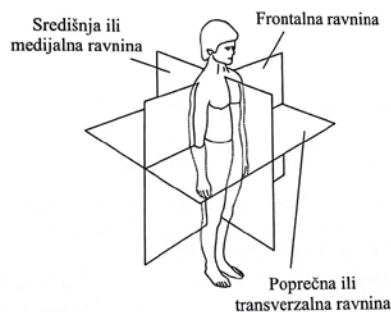
Kralježnica ima bitnu ulogu u kretanjama glave. Preko ramenog pojasa je povezana s gornjim udovima, a preko zdjelice sudjeluje u prijenosu težine gornjeg dijela tijela i u pokretanju donjih udova. Zbog toga se smatra centralnim organom pokretanja koji održava ravnotežu i stabilnost tijela te uspravan stav. Uz kralježnicu, važnu ulogu u svim njenim funkcijama imaju i leđni mišići.



Slika 3 Pokreti kralježnice

Izvor: Kosinac Z. *Kineziterapija sustava za kretanje*. 2nd ed. Split: Sveučilište u Splitu; 2017.

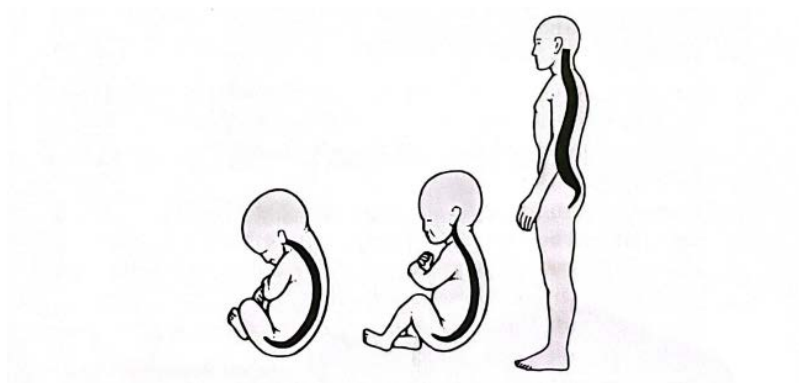
Kralježnicu karakteriziraju njene fiziološke krivine uočljive u sagitalnoj ravnini (Slika 4). To su vratna (cervikalna) i slabinska (lumbalna) lordoza te prsna (torakalna) i sakralna kifoza. Razvijaju se kao posljedica uspravnog stava tijela, a predstavljaju kompromis između morfoloških i mehaničkih značajki. Promjene položaja spomenutih krivina uvjetovane su životnom dobi, položajem i kretanjem tijela, zvanjem i tjelesnim držanjem. Segmenti kralježnice međusobno tvore funkcionalni lanac. Promjenom položaja ili kuta zakrivljenosti u jednom ili više segmenata dolazi do pojave kompenzatornih promjena u ostalim djelovima kralježnice (7).



Slika 4 Ravnine tijela

Izvor: Kosinac Z. *Kineziterapija sustava za kretanje*. 2nd ed. Split: Sveučilište u Splitu; 2017.

Kralježnica djeteta se po svojim specifičnostima razlikuje od kralježnice u odraslih (6). Kifoza kod djeteta se razvija već u trudnoći. Ostale fiziološke krivine se razvijaju po rođenju djeteta (Slika 5). Vratna lordoza stvara se kao posljedica odizanja i uspravljanja glave, dok se lumbalna lordoza formira usporedno s početkom sjedenja i ustajanja.



Slika 5 Razvoj kralježnice

Izvor: Kosinac Z. *Kineziterapija sustava za kretanje*. 2nd ed. Split: Sveučilište u Splitu; 2017.

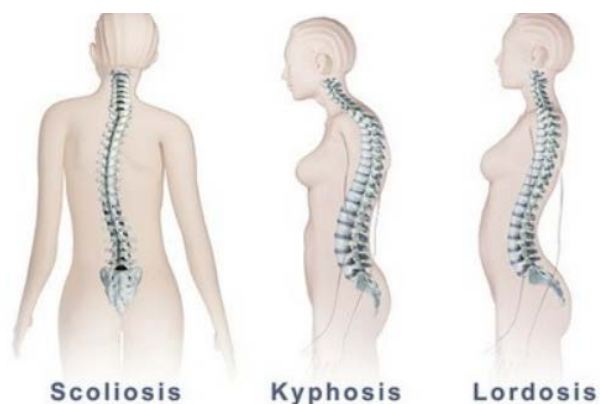
Zbog mekoće kralježnice, zakrivljenosti još uvijek nisu trajno formirane kod djeteta, pa je ona u ležećem položaju ravna. U periodu između šeste i sedme godine života, kada je kralježnica veoma osjetljiva i podložna poremećajima i deformacijama (6), važno je paziti na vrste vježbi te količinu opterećenja u radu s djecom (11).

1.2 POREMEĆAJI I DEFORMACIJE KRALJEŽNICE

Osim fizioloških krivina kralježnice prisutnih u sagitalnoj ravnini, mogu se razviti i razne strukturalne promjene odnosno deformacije kralježnice u sagitalnoj i frontalnoj ravnini. Uzroci nastanka takvih deformacija često su nepoznati, a mogu biti urođeni ili stečeni (4).

Loše i nepravilno držanje, a posebice kada se ne zamijeti i ne prevenira, često rezultira razvojem deformiteta. Djeca su najpodložnija stvaranju deformacija. Funkcionalne i strukturalne promjene na kralježnici primarno utječu na skladnost funkcija kralježnice, a zatim i na ostale djelove lokomotornog sustava te mogu utjecati na rad nekih organa (9).

Deformacije kralježnice mogu se podijeliti u dvije skupine prema prostornoj ravnini u kojoj se očituju. Skolioza je deformacija kralježnice koja se očituje u frontalnoj ravnini, dok su lordoza i kifoza deformiteti kralježnice prisutni u sagitalnoj ravnini (Slika 6). Skolioza, lordoza i kifoza najčešći su deformiteti kralježnice čiji se razvoj i progresija može prevenirati tjelesnim vježbanjem u vidu provođenja kineziterapijskih procedura.



Slika 6 Deformiteti kralježnice

Izvor: internetska stranica; dostupno na linku: <https://www.nado.hr/oboljenja/skolioza>

1.2.1 Skolioza

Riječ skolioza potječe iz grčkog jezika od riječi *skoliós*, što bi u prijevodu značilo kriv ili iskrivljen. Najčešće se razvija tijekom djetinjstva ili adolescencije pa se zbog toga smatra bolesti razvojnog doba. Češće se javlja kod osoba ženskog spola.

To je trodimenzionalna deformacija kralježnice koju karakterizira postranično iskrivljenje uz koje može biti prisutna torzija kralježnice i/ili rotacija kralježaka. Nastaju anatomske promjene na kralježničnim zglobovima, kralježnici, mišićima i ligamentima. U frontalnoj ravnini vidljiva je lateralna devijacija, a u sagitalnoj je smanjena fiziološka torakalna (kifoza) ili lumbalna zakrivljenost (lordoza) (12). U horizontalnoj ravnini dolazi do torzije kralježaka (zavrtnja jednog dijela trupa kralješka prema drugome) uz rotaciju cijele kralježnici zajedno s rebrima. Kao posljedica navedenih strukturalnih deformiteta, javlja se deformitet prsnog koša sa stražnjom rebrenom grbom na strani konveksiteta te prednjom rebrenom grbom na strani konkaviteta. Izbočenja se mogu javiti na vrhu zdjelice i/ili na mekim tkivima.

Prepoznatljiva obilježja skolioze su devijacija glave u jednu stranu i razlika u visini ramena koju prati razlika u položaju lopatica. Mišićna izduženost javlja se na strani konveksiteta, a trbušni mišići su uglavnom smanjenog tonusa. Što se tiče donjeg dijela tijela, jedna strana zdjelice može biti uzdignutija, a jedna od nogu u semifleksiji ili povećanog mišićnog tonusa (prenapeta) (9).

Skolioze se dijele u skupine s obzirom na vrijeme nastanka, lokalitet, broj zakrivljenosti, stupanj zakrivljenosti te prema strukturi (Tablica 1).

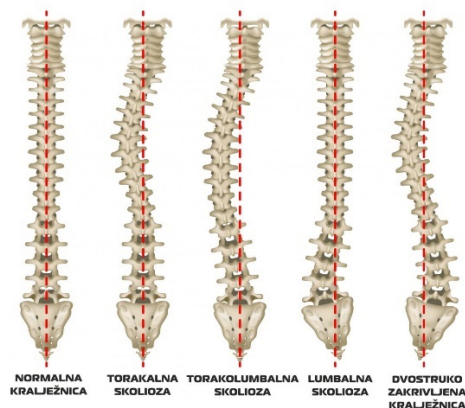
Tablica 1. Podjela skolioza

Izvor: Kosinac Z. Kineziterapija sustava za kretanje. 2nd ed. Split: Sveučilište u Splitu; 2017.

PODJELA SKOLIOZA PREMA:	
VREMENU NASTANKA	Infantilna skolioza (do treće godine života),
	Juvenilna skolioza (između pete i devete godine)
	Adolescentna skolioza (od desete godine života do završetka faze rasta i razvoja)
LOKALITETU	Torakalni dio
	Torakolumbalni dio
	Lumbalni dio
BROJU ZAKRIVLJENOSTI	Jednostruka
	Dvostruka
	Višestruka
STUPNJU ZAKRIVLJENOSTI	Blage
	Jake
	Teške
	Vrlo teške
STRUKTURI	Funkcionalne (nestrukturalne)
	Strukturalne

Infantilna, juvenilna i adolescentna skolioza vežu se uz vrijeme nastanka. Skolioze koje nastaju u ranijoj životnoj dobi često imaju lošiju prognozu zbog njihove progresivnosti. Skolioze koje nastaju po rođenju nazivaju se kongenitalne skolioze, dok se one koje nastaju kod odraslih osoba nazivaju degenerativne skolioze.

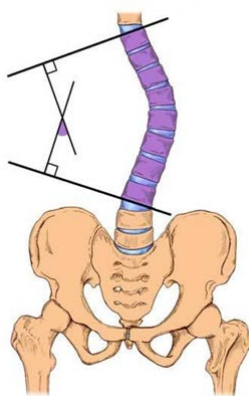
Iskrivljenje kralježnice može biti jednostruko, dvostruko ili višestruko, a najčešće zahvaća torakalnu, lumbalnu ili torakalnolumbalnu regiju kralježnice (Slika 7).



Slika 7 Skolioza u frontalnoj ravnini

Izvor: internetska stranica; dostupno na linku: <https://www.zzjzdnz.hr/zdravlje/zdravlje-djece-i-mladih/1308>

Stupanj zakrivljenosti kralježnice mjeri se po Cobbovoj tehnici. Mjerenje se izvodi tako što se povuče tangenta na plohe najviše i najniže izbočenih kralježaka, pa okomica na samu tangentu. Dobiveni kut predstavlja stupanj zakrivljenosti kralježnice (7) (Slika 8).



Slika 8 Cobbov kut

Izvor; internetska stranica; dostupno na linku: <https://www.pinterest.com/pin/819162619727691880/>

Ponsetti i Friedman, takve primarne zakrivljenosti do 40° nazivaju blagim, od 40° do 60° jačim, između 60° i 80° teškim, a preko 80° vrlo teškim devijacijama (13).

Prema Scoliosis Research Society (SRS), standardizirano je više podjela prema stupnju primarne krivine kralježnice (Cobbov kut): od 0-20°, 21°-30°, 31°-50°, 51°-75°, 76°-100°, 101°-125°, 126° i više. Skolioze do 20° smatramo lakšim, one do 50° srednjim i preko 50° težim. Skolioze čija je primarna krivina kralježnice veća od 50° zahtijevaju kirurško liječenje.

Funkcionalna i strukturalna skolioza, kao osnovna podjela, odnosi se na izgled koštanih struktura (7) (Tablica 1).

Funkcionalna odnosno nestrukturalna skolioza je vrsta skolioze koja se povezuje s nepravilnim držanjem tijela, nejednakim dužinama donjih udova ili iritacijom živčanih korjenova. Za nju se koristi i naziv skoliotično držanje jer se smatra privremenim vrstom skolioze. U usporedbi sa strukturalnom skoliozom, funkcionalna skolioza se razlikuje po odsutnosti rotacije kralježnice i rebrene grbe. Može se podijeliti na dvije podvrste: posturalnu i kompenzatornu skoliozu.

Posturalna skolioza se najčešće razvija u period bržeg rasta i razvoja uslijed disfunkcije živčanog ili ligamentarno-mišićnog sustava. Dobra pokretljivost kralježnice i odsustvo prsne deformacije karakteristična su obilježja posturalne skolioze. Provođenjem kvalitetne fizičke aktivnosti poput vježbi mobilnosti kralježnice, jačanja i istezanja ciljane muskulature te učenjem i primjenom pravilne tehnike disanja može se korigirati posturalnu skoliozu. Kod ovog tipa skolioze rijetko dolazi do progresije u strukturalni tip.

Kompenzatorna skolioza nastaje kao posljedica poremećaja stato-dinamičkih odnosa izazvanih različitim stanjima poput nejednake dužine donjih udova, akutnog reumatizma, deformacije kukova i slično. Bitno je istaknuti da se uklanjanjem uzroka nastanka ovog tipa skolioze ciljano utječe na liječenje iste.

Strukturalna skolioza se definira kao postranično zakrivljenje kralježnice na koje se ne može utjecati voljno. Ovaj se tip skolioze razvija kao posljedica anatomskih promjena na kralježnici, paravertebralnoj muskulaturi, ligamentima i zglobovima kralježnice te je

prisutan u svim položajima tijela. Strukturalne skolioze se mogu podijeliti u dvije podskupine: kongenitalne i stečene skolioze.

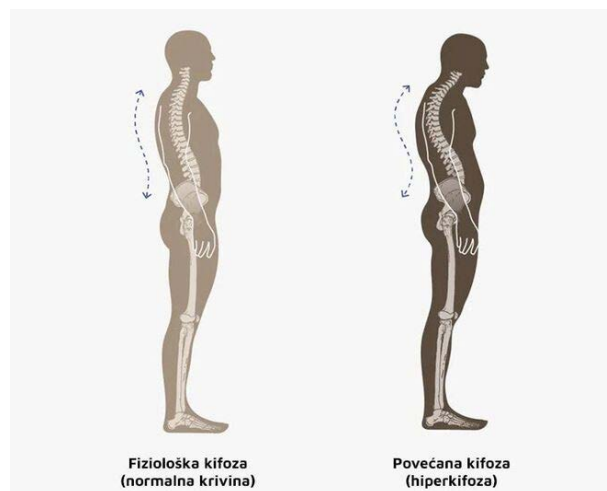
Kongenitalne skolioze su anomalije uvjetovane genetski ili nastale kao rezultat poremećene embriogeneze. Primjeri kongenitalnih skolioza su prekobrojni kralješci, klinasti kralješci, i sakralizacija samo su neki od brojnih primjera kongenitalnih skolioza.

Stečene skolioze su češće od kongenitalnih skolioza. Idiopatske skolioze su najčešći tip stečenih skolioza, a uzrok njihova nastanka nije poznat (19). Najizraženije su tijekom faze intenzivnog rasta i razvoja tijela (14). Brojne su teorije o njihovom nastanku, međutim nijedna još uvijek nije dokazana. Razni faktori utječu na nastanak skolioze, a neki od njih su metabolički, genetski biomehanički i faktor rasta.

1.2.2. Kifoza

Pod terminom kifoza smatra se povećana fiziološka krivina kralježnice u sagitalnoj ravnini čiji je konveksitet usmjeren dorzalno. Obično se javlja u djetinjstvu ili adolescentskoj dobi. U pojedinim fazama rasta može doći do mijenjanja (povećanja ili smanjenja) fiziološke sagitalne krivine kralježnice zbog utjecaja različitih vanjskih ili unutarnjih čimbenika (Slika 9).

Normalan raspon vrijednosti torakalne kifoze kreće se od 20° do 45° mjerenih po Cobbu. Torakalna kifoza veća od 45° zakrivljenosti naziva se hiperkifozom. Znakovi povećane torakalne kifoze uključuju dorzalno nagnutu glavu, blago uvučenu zdjelicu, ramena u položaju protrakcije, lopatice lateralno pomaknute u odnosu na kralježnicu te ispupčen trbuh (Slika 9).



Slika 9 Fiziološka kifoza i hiperkifoza

Izvor: internetska stranica; dostupno na linku: <https://www.rekreativa-medical.com/kifoza.html>

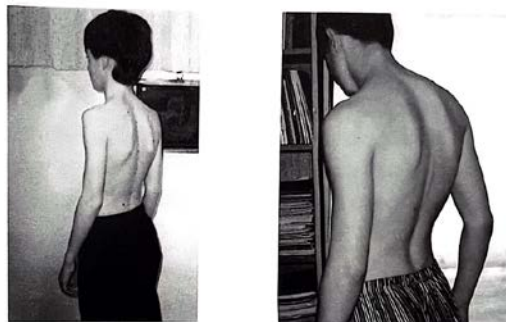
Postoje tri faze u razvoju ove anomalije koje se poklapaju s različitim fazama djetetova razvoja, a to su: doba uspravljanja djeteta (obuhvaća period oko prve godine djetetova života), razdoblje polaska u školu (obuhvaća period oko sedme godine) i pubertet.

Tijekom prve godine života, paralelno s razvojem potpornih struktura, dolazi do postupnog uspravljanja tijela djeteta. Taj proces započinje podizanjem glave, zatim sjedenjem i puzanjem nakon kojeg dolazi do vertikalizacije odnosno samostalnog hoda (4). Jačanjem vratnih mišića, koji omogućavaju kontrolu i držanje glave, dolazi do razvoja fiziološke torakalne krivine s dorzalno usmjerenim konveksitetom te do njenog finalnog formiranja u fazi sjedenja djeteta. Fiziološka lumbalna lordoza se također razvija u fazi sjedenja, dok se vratna lordoza razvija prva jačanjem vratnih mišića i odizanjem glave.

Usljed promjene životne dinamike djece u sedmoj godini života, često dolazi do pojave nepravilnog tjelesnog držanja koje može prethoditi razvoju deformiteta. Prijelaz iz aktivnog načina života, kojeg karakterizira igra i slobodno kretanje, u dugotrajno sjedenje u školskim klupama negativno se odražava na posturu kod djece. Dolazi do razvoja pogrbljenosti tijela i promjene položaja zdjelice u prednji nagib zbog čega i sama kralježnica posljedično poprima nepravilnu konturu (10).

20-40% djece ima indikacije koje ukazuju na razvoj torakalne kifoze, a posebice u fazi ubrzanog rasta i adolescencije (7)(Slika 7). Slabost mišića *erector spinae* i ostalih ekstenzornih mišića te skraćenje antagonističke skupine prsnih mišića karakteristično je za ovu anomaliju.

Među najčešćim razlozima nastanka torakalne kifoze ili kifotičnog držanja ističu se prisutnost promjena na tijelima kralježaka i na ligamentima te refleksni bolni spazam mišića u predjelu torakalno-lumbalnog segmenta kralježnice.



Slika 10 Juvenilna (lijeva slika) i adolescentna kifoza (desno)

Izvor: Kosinac Z. Kineziterapija sustava za kretanje. 2nd ed. Split: Sveučilište u Splitu; 2017.

Razlikuju se dva tipa kifoze. Prvi tip uzrokovan je nepravilnim tjelesnim držanjem i moguće ga je korigirati, dok drugi tip uzrokuje strukturalne promjene koje bolesnik ne može samostalno ispraviti (7).

Uz navedenu podjelu, kifoze se dijele na konstitucijske, idiopatske, adaptacijske, posturalne (juvenilne), postreumatske te kifoze nastale kao posljedica razvoja raznih bolesti.

S obzirom na etiologiju, Hauberg dijeli kifoze na prirođene (kongenitalne), stečene kifoze i kifoze kod sustava oboljenja (7).

Prirođene kifoze javljaju se kao posljedica razvoja različitih anomalija kralježnice poput sinostoze kralježaka, displazije ligamenata i hemivertebre. Stečene kifoze se mogu razviti kao posljedica raznih upalnih stanja, tumora, rahitisa te zbog prisutne insuficijencije u ligamentarno-mišićnom sustavu ili kao posljedica starosti i nekih drugih oboljenja. Kifoze kod sustava oboljenja se mogu razviti kod primarnih miopatija (mišićna distrofija), hondrodistrofije, poremećaja enosalne ili periosalne osifikacije te zbog nekih drugih bolesti i stanja.

1.2.3. Lordoza


Lordoza se definira kao fiziološka zakrivljenost kralježnice, prisutna u sagitalnoj ravnini, s konveksitetom usmjerenim ventralno. Kralježnicu karakterizira dvostruko lordotično iskrivljenje prisutno u vratnom i lumbalnom segmentu. Vrijednosti lumbalne lordoze u rasponu od 15° do 30° smatraju se normalnima, dok vrijednosti iznad 40° označavaju hiperlordozu odnosno abnormalno/izraženo definiranu lordozu. Često se javlja u kombinaciji s torakalnom kifozom, te je proporcionalno vezana sa stupnjem inklinacije zdjelice. Često se javlja kod djece osobito u juvenilnoj dobi.

Glava u položaju retrakcije, izbočen/ispupčen ili ravan prsni koš, inklinacija zdjelice, hiperekstenzija potkoljenice u zglobu koljena i slabost abdominalne muskulature karakteristični su za hiperlordozu.

S obzirom na etiologiju, razlikuju se dvije razvojne faze lordoze: funkcionalni stadij (lordotično držanje) i strukturalni stadij (prave lordoze).

Insuficijentan mišićni tonus i deficitarna snaga, primarno abdominalnih mišića, karakteristični su za lordotično držanje. Kao posljedica toga dolazi do skraćanja leđne muskulature slabinskog dijela kralježnice (Slika 11). Narušavanje stato-dinamičkih odnosa potpornih struktura kralježnice posljedica je mišićnog dispalansa. Prekomjerna napetost mišića *erector spinae*, *rectus femorisa* te *iliopsoasa* se također povezuje s razvojem lordotičnog držanja.

Lordotično držanje karakteristično je za djevojčice u dobi od desete do četrnaeste godine života koje se bave ritmičkom gimnastikom i klizanjem.



Slika 11 Lordotično držanje

Izvor: Kosinac Z. Kineziterapija sustava za kretanje. 2nd ed. Split: Sveučilište u Splitu; 2017.

Obilježja lordotičnog držanja su ravan ili ispupčen prsni koš, ispupčen i mekan trbuh, inklinacija zdjelice, hiperekstenzija potkoljenica u koljenom zglobu, insuficijentna stopala te pojačana fiziološka lordotična krivina u lumbalnom dijelu kralježnice.

Prave lordoze mogu se podijeliti u dvije skupine: primarne i sekundarne lordoze. Primarne lordoze su uzrokovane kongenitalnim anomalijama, najčešće anomalijom sakruma. Sekundarne lordoze su kompenzatorne i najčešće se javljaju u juvenilnoj dobi. Pojava sekundarnih lordoza veže se za fazu stajanja i fazu hoda kod hipotonične gojazne djece. Prave lordoze su propoznatljive po izraženoj zakrivljenosti abdominalnog dijela, inklinaciji zdjelice te po opuštenom držanju tijela s daljnjim odstupanjima od pravilne posture.

Povećana lordoza može se razviti kao posljedica koksitisa, kontrakture kuka, lumbo-sakralne ekstenzorne kontrakture te progresivne mišićne distrofije

1.3 FIZIOLOŠKI POSTUPCI ZA TRETIRANJE DEFORMITETA

1.3.1 Fiziološki postupci za tretiranju skolioze

Primaran cilj fizioloških postupaka koji se koriste za tretiranje skolioze je zadržati ili smanjiti stupanj sagitalne zakrivljenosti kralježnice. Osim toga, važno je poboljšati kretnje tijela te ojačati ili opustiti potrebnu muskulaturu čime bi se potencijalno odgodio kirurški zahvat. Konzervativne metode su primarne u procesu tretiranja ove deformacije, osim ukoliko je stupanj zakrivljenosti veći i zahtjeva kirurško liječenje.

Klinička procjena pacijenta, praćenje njegova stanja te provođenje kineziterapijskih vježbi osnovne su stavke konzervativnog tretiranja skolioza. Kineziterapijske vježbe se mogu provoditi od dva do sedam dana tjedno. Intenzitet provođenja vježbi i frekvencija ovise o motiviranosti pacijenta te o kompleksnosti njegova stanja odnosno deformiteta. Kod deformacija srednjeg i visokog stupnja zakrivljenosti može se provoditi i stacionarna rehabilitacija u period od tri do šest tjedana uz svakodnevno vježbanje (15).

Liječenje je složeno, a može biti kirurško ili ortopedsko (20). Vježbe se koriste s ciljem mobilizacije kralježnice i asimetričnog su tipa (vježbe po Klappu). Osim njih, koriste se i izometričke vježbe za jačanje mišića trupa, vježbe istezanja skraćenih mišića i jačanja izduljenih mišića na strani konveksiteta (na kosoj klupi, švedskim ljestvama), vježbe pred ogledalom te vježbe ravnoteže i vježbe disanja (4). U terapiji se također može koristiti i terapijsko jahanje te leđno plivanje koje rasterećuje kralježnicu.

Osim navedenih metoda liječenja, u praksi se koristi i takozvani *Scientific Exercise Approach to Scoliosis* model. Njegov se pristup temelji na specifičnoj tehnici samokorekcije, koja se izvodi samostalno, a uključena je u funkcionalne vježbe. Testovima procjene selektiraju se vježbe najprikladnije za pojedinog pacijenta. Cilj ovog pristupa je radom na neuromotoričkoj funkciji poboljšati stabilnosti kralježnice u procesu aktivne samokorekcije tijekom izvođenja svakodnevnih životnih aktivnosti. Vježbe se mogu provoditi ambulantno dva do tri puta tjedno u periodu od 45 minuta ili svakodnevno kod kuće u trajanju od otprilike 20 minuta (16).

1.3.2 Fiziološki postupci za tretiranju kifoze

Fiziološki postupci za tretiranje kifoze imaju isti princip i sličane postupke kao i fiziološki postupci koji se koriste za tretiranje skolioza. Rano otkrivanje kifoze i točno postavljanje dijagnoze esencijalni su za uspješnost tretiranja kifoze. Nakon postavljanja dijagnoze te kliničke procjene pacijenta primjenjuju se kineziterapijski postupci u vidu provođenja kineziterapijskih vježbi. Metode koje se koriste u tretiranju kifoza se mogu podijeliti na aktivne i pasivne (7). U aktivne metode ubrajaju se: provođenje bilateralnih vježbi s ciljem mobilizacije kralježnice, provođenje vježbi za jačanje i istezanje ciljane muskulature, vježbe u bazenu, učenje i provođenje vježbi disanja te vježbe puzanja po Klappu (17). Pasivne metode su spavanje ili ležanje u proniranom položaju s povišenim jastukom, masaža i leđno plivanje.

Važno je obratiti pozornost na raznovrsnost vježbi, na izbor početnog položaja i sportskih aktivnosti s antigravitacijskim djelovanjem i uspostavljanjem ravnoteže. Preporučljivo je bavljenje sportovima koji ne dovode do daljnje progresije stupnja skolioze. Neki od njih su leđno plivanje, odbojka, badminton i ritmička gimnastika. Sportovi koji se ne preporučuju za djecu s ovim tipom deformacije su plivanje kraul tehnikom i delfin tehnikom te borilački sportovi.

Zbog stimulacije posturalnih refleksa te lakše korekcije u otklonu posture, preporučuje se izvođenje vježbi u stojećem i sjedećem položaju pred ogledalom. Za djecu mlađeg uzrasta (predškolske dobi) preporučuje se provođenje raznih motivirajućih igara koje sadrže korektivne elemente.

Cilj vježbanja je opuštanje muskulature ramenog pojasa i vrata, jačanje muskulature trbuha i leđa te izgradnja fiziološkog korzeta oko slabinske kralježnice. S vježbama se započinje odmah nakon uspostavljanja dijagnoze.

Osim tretmana za liječenje kifoze ili kifotičnog držanja, bitno je naglasiti kako bi pacijent trebao svakodnevno izvoditi vježbe za kvalitetan napredak i liječenje deformiteta ovog tipa.

1.3.3 Fiziološki postupci za tretiranju lordoze

Za uspješno tretiranje lordoze, kao i kod ostalih deformiteta, primarno je uspostavljanje točne dijagnoze nakon čega se započinje s terapijskim tretmanima. Terapijske procedure je nužno prilagoditi stupnju lordoze i djetetovu uzrastu. Cilj u tretiranju lordoze je ojačati slabu abdominalnu muskulaturu te opustiti i rasteretiti napete mišiće lumbalnog segmenta kralježnice. Osim toga, bitno je osvijestiti položaj zdjelice te naučiti i provoditi tehniku dijafragmalnog disanja.

Metode koje se koriste u tretiranju lordoze mogu se podijeliti na aktivne i pasivne metode. Aktivne metode su jačanje abdominalne muskulature te opuštanje napete muskulature lumbalnog segmenta kralježnice (17). Važno je obratiti pozornost na početni položaj kod izvođenja vježbi, intenzitet i broj ponavljanja vježbi, na sam izbor vježbi, izmjenu faze opterećenja i rasteretne faze te na samo trajanje tretmana.

U pasivne metode spada ležanje u proniranom položaju s jastukom ispod trbuha te ležanje u supiniranom položaju flektiranih natkoljenica u kuku i potkoljenica u koljenom zglobovima sa stopalima položenim na podlogu. Jastuk položen ispod trbuha u proniranom položaju ima ulogu rasterećenja napete leđne muskulature i posljedično tome kompenzira odnosno smanjuje hiperlordozu.

Supinirani položaj se preporuča u početnoj fazi tretiranja lordoze. Ukoliko je pacijent u bolnoj akutnoj fazi, mogu se koristiti elektroprocedure kao što su interferentne i dijadinamske struje. Poželjno je istezati potrebnu muskulaturu na aktivan i pasivan način.

Terapijski tretmani se provode najčešće dva do tri puta tjedno, a trajanje tretmana je od 45 do 60 minuta, što ovisi o koncentraciji djeteta. Izrazito je važno da pacijent, uz terapijske tretmane, samostalno svakodnevno provodi naučene vježbe.

Terapijsko jahanje, u kojem oscilirajući ritam konja stvara podražaje koji potiču mišićnu aktivnost, se može koristiti kao dodatak fizioterapijskim tretmanima.

2. CILJ RADA

Cilj ovog završnog rada je detaljno prikazati posturu djece različitih dobnih skupina, te ukazati na deformacije kralježnice koje se pojavljuju tijekom procesa rasta i razvoja. Uz tradicionalan i općeprihvaćen pristup ovoj problematici, ideja i konačni cilj rada je predstaviti model vježbi kojim bi se utjecalo na prevenciju razvoja najčešćih deformiteta kod djece.

3. RASPRAVA

3.1 VAŽNOST TJELESNE AKTIVNOSTI

Tjelesna aktivnost predstavlja kretanje tijela, uzrokovane mišičnom aktivnošću, uz pripadajuću potrošnju energije (22). Njom se smatra izvođenje svake aktivnosti koja za posljedicu ima ubrzan ritam rada srca (11). Prema Svjetskoj zdravstvenoj organizaciji (*World Health Organisation*), tjelesna aktivnost predstavlja svaki oblik kretanja poput hodanja, vožnje bicikla te aktivne rekreacije i igranja (23). Trenutne globalne procjene ukazuju na izrazito nisku razinu aktivnosti svjetske populacije. Prema spomenutoj procjeni, jedna od četiri odrasle osobe kao i 81% adolescenata nedovoljno je fizički aktivno (23). Zbog ubrzanog gospodarskog razvoja zemalja, sve veće količine tehnologije korištene za rad i rekreaciju i sjedilačkog ponašanja, razina neaktivnosti doseže 70% u nekim zemljama.

Povećanom tjelesnom aktivnosti utječe se na tijelo u cjelini. Tako se osim direktnog utjecaja na jačanje mišićnog sustava, utječe i na jačanje žilnog sustava i time osigurava bolji protok krvi i opskrba stanica potrebnim tvarima (18).

Dokazano je da redovita tjelesna aktivnost pomaže u prevenciji i liječenju nezaraznih bolesti poput moždanog udara, bolesti srca i dijabetesa (25). Osim toga, pomaže i u sprječavanju razvoja hipertenzije, održavanju zdrave tjelesne mase, a može pozitivno utjecati i na mentalno zdravlje kao i opću kvalitetu života (25).

Pojam tjelesne aktivnosti razlikuje se od tjelesnog vježbanja. Tjelesnim vježbanjem smatra se redovito plansko i programsko provođenje vježbi u svrhu prevencije ili rehabilitacije degenerativnih bolesti te održavanja tjelesne sposobnosti i vitalnosti tijela (22). Tjelesno vježbanje možemo definirati i kao motoričko gibanje koje se izvodi i primjenjuje u svrhu razvoja i usavršavanja vještina i sposobnosti (17). Tjelesne vježbe su temeljno sredstvo svih planiranih procesa. Prema njihovom funkcionalnom učinku na tijelo, jednostavno se mogu podijeliti u tri kategorije: vježbe za jačanje, vježbe za istezanje i

vježbe za opuštanje odnosno relaksaciju mišića (17). Vježbe biramo kao alat u svrhu postizanja određenog cilja.

Spoznaju o važnosti tjelesne aktivnosti te povezanost i utjecaj tjelesnog vježbanja na zdravlje u Hrvatskoj se veže za Radovana Markovića, prvog hrvatskog školovanog pedijatra. On naglašava povezanost tjelesne aktivnosti, sposobnosti i zdravlja tijela te navodi kako se svaki organizam razvija i jača radeći (21).

Sve veća tjelesna neaktivnost, na razini cjelokupne populacije, postala je javnozdravstveni ali i društveni problem (11). Smanjena tjelesna aktivnost negativno se odražava na normalno funkcioniranje organizma. Neke od negativnih posljedica su slabiji fizički razvoj, pojava pretilosti ili predispozicije za pojavu pretilosti, manjak mišićne snage i pojava promjena na kostima, najčešće u vidu posturalnih deformiteta.

3.1.1 Važnost tjelesne aktivnosti i vježbanja kod djece

Provođenje bilo kojeg oblika tjelesne aktivnosti kao i tjelesnog vježbanja izrazito je važno u dječjoj dobi.

Tjelesno vježbanje može se provoditi planirano, strukturirano i svrhovito u sklopu tjelovježbi i satova tjelesne i zdravstvene kulture, ili integrirano u razne igre. Takav tip vježbanja ima preventivne i korektivne učinke. Osim toga, raznolikom i što učestalijom tjelesnom aktivnosti pozitivno se utječe na razvoj mišićne snage, stvaranje potreba i navika za kretanjem, te se podržava pravilan rast, razvoj i očuvanje zdravlja (24). Razvoj samopouzdanja, poboljšanje motorike te učenje sportskog ponašanja još su neki od brojnih željenih učinaka (26).

Tjelesnu aktivnost i intenzitet važno je prilagoditi individualnim značajkama, kao i trenutnom posturalnom statusu djeteta. Intenzitet vježbanja postupno se pojačava proporcionalno s razvojem snage i izdržljivosti.

Smanjenom količinom tjelesne aktivnosti kod djece dolazi do razvoja nepravilnog tjelesnog držanja i tjelesnih deformiteta, lošije funkcije sustava za kretanje i krvožilnog sustava, te se povećava mogućnost za razvoj pretilosti. Nepravilno tjelesno držanje može se javiti i kao posljedica provođenja tjelovježbe neadekvane djetetovu uzrastu.

U predškolskim ustanovama se kao primaran oblik aktivnosti koriste igre. Korištenje igre kao metode rada potiče i predstavlja emocionalnu i psihološku podršku, te razvija želju za aktivnosti kod djece (4). Preporuka Svjetske zdravstvene organizacije za djecu do četvrte godine života je 180 minuta dnevne tjelesne aktivnosti različitog oblika i intenziteta (23).

Na razvoj i održavanje fizičkog zdravlja učenika značajan doprinos imaju raznolika tjelesna aktivnost i svi oblici kretanja. Prema prijedlogu hrvatskih 24-satnih preporuka za tjelesnu aktivnost, sugerirano je izvođenje aktivnosti umjerenog do visokog intenziteta u periodu od minimalno 60 minuta dnevno (27). Neke od aktivnosti koje pripadaju navedenoj kategoriji su vožnja bicikla, plivanje i trčanje. Uz aktivnosti umjerenog do visokog intenziteta, preporučuje se provođenje aktivnosti visokog intenziteta poput brzog trčanja i brze vožnje bicikla te aktivnosti sa svrhom jačanja muskulature kao što su vježbanje s utezima primjerene težine i vježbanje s težinom vlastita tijela (27).

Uspješnost tjelesnih aktivnosti koje se provode u odgojno-obrazovnim ustanovama ovisi o kvaliteti prostorno-materijalnog okruženja. Ono između ostalog obuhvaća dostatan unutarnji i vanjski prostor za izvođenje aktivnosti, potrebna pomagala i sprave. Uz navedeno, uspješnost provođenja aktivnosti ovisi i o kvalitetno obučenom odgojno-obrazovnom kadru te o razvijenosti njihove svijesti o važnosti tjelovježbe.

Prema Odluci o donošenju kurikuluma za nastavni predmet Tjelesne i zdravstvene kulture, učenici od prvog do trećeg razreda osnovne škole imaju obavezna tri sata, dok učenici viših razreda imaju obavezna dva sata tjelesne i zdravstvene kulture tjedno.

Može se zaključiti kako količina aktivnosti propisana kurikulumom nije dostatna s obzirom na preporučene dnevne tjelesne aktivnosti. Zbog toga je važno djecu poticati na tjelesnu aktivnosti i izvan odgojno-obrazovnih ustanova, u čemu veliku ulogu imaju roditelji.

3.2 KINEZITERAPIJSKE VJEŽBE ZA PREVENCIJU POSTURALNIH DEFORMITETA

Kineziterapija se može definirati kao tjelesno vježbanje koje za cilj ima očuvati, ispraviti i/ili vratiti zdravlje čovjeka (17). Termin kineziterapija potječe od grčkih riječi *kinesis*, što u prijevodu znači kretanje i *therapeia* što znači služenje ili liječenje. Zbog direktnog prijevoda može se definirati kao terapija pokretom, koji je osnovno sredstvo liječenja. Kineziterapija je funkcionalna i nespecifična. To znači da ona nije određeni lijek za određenu bolest ili stanje, već se pokret primjenjuje kao lijek za sve bolesti (17). Za uspješnost provođenja kineziterapije nužna je stručno educirana osoba i aktivno sudjelovanje pacijenta prilikom provođenja kineziterapijskog programa.

Kineziterapijske vježbe koje za cilj imaju prevenciju razvoja posturalnih deformiteta zbog praktičnosti se mogu podijeliti s obzirom na položaj u kojem se izvode. Dijele se na vježbe koje se izvode u sjedećem, stojećem, proniranom i supiniranom položaju.

3.2.1 Vježbe u sjedećem položaju

Početni položaj za vježbe je sjedeći. Prikazane vježbe može se izvoditi i na pilates lopti, čime dodatno radimo na stabilizaciji mišića trupa.

Vježba 1- ruke su u neutralnom položaju (palčevi su usmjereni prema stropu). Stopala su na podu punom površinom u širini kukova. Ruke se odižu prema stropu prateći udah, dok se na izdah spuštaju u početni položaj (Slika 12).



Slika 12 Antefleksija ruku u sjedećem položaju

Izvor: fotografija autorice

Vježba 2- nadlaktice su u antefleksiji, u visini ramena, a podlaktice su flektirane u lakatnom zglobu pod pravim kutem. Dlanove i podlaktice su spojeni. Na udah se razdvajaju ruke te se, pomičući ih dorzalno, spajaju lopatice i otvara prsni koš (Slika 13).



Slika 13 "Otvaranje" prsnog koša

Izvor: fotografija autorice

Vježba 3- isprepleteni prste ruku položeni su na zatiljak. Prateći izdah ruke se pomiču naprijed, dok se na udah otvara prsni koš i spajaju lopatice pomičući ruke dorzalno (Slika 14).



Slika 14 Vježba za mobilnost lopatica

Izvor: fotografija autorice

Vježba 4- nadlaktice su u abdukciji u visini ramena, a podlaktica je flektirana u lakatnom zglobu pod pravim kutom. Nadlaktica se rotira naizmjenice, dok pokret prati pomak podlaktice prema stropu i prema podu (Slika 15).



Slika 15 Vježba rotacije nadlaktice

Izvor: fotografija autorice

Vježba 5- ruke su u abdukciji u visini ramena. Podlaktice su ekstenzirane u lakatnom zglobu i pronirane, a ručni zglob je u dorzalnoj fleksiji. Zadržavajući položaj navedenih zglobova, radimo pokret rotacije (kruženja) u ramenom zglobu (Slika 16).



Slika 16 Kružni pokreti u ramenom zglobu

Izvor: fotografija autorice

Vježba 8- prsti su isprepleteni i položeni na zatiljak. Podlaktica je flektirana u lakatnom zglobu, a lopatice su položene što bliže uz kralježnicu. Ruke su pomaknute ka dorzalno. Zadržavajući navedeni položaj ruku, prateći izdah trup se rotira u stranu, dok se na udah vraća u početni položaj. Rotacije trupa u stranu rade se naizmjenično (Slika 17).



Slika 17 Vježba rotacije trupa

Izvor: fotografija autorice

Vježba 9- ruke su položene na bokove. Naizmjenice se radi pokret inklinacije zdjelice uz udah, te reklinacije zdjelice prateći izdah (Slika 18).



Slika 18 Inklinacija i reklinacija zdjelice

Izvor: fotografija autorice

Vježba 10- stopala su punom površinom oslonjena na pod u širini kukova. Prateći izdah odiže se jedno stopalo od poda pritom zadržavajući uspravan i simetričan položaj trupa (zadržava se položaj koji trup ostvaruje dok su oba stopala na podu), a na udah se noga spušta na pod. Odizanje stopala od poda odvija se naizmjenično (Slika 19).



Slika 19 Fleksija kuka

Izvor: fotografija autorice

3.2.2 Vježbe u stojećem položaju

Vježba 1- tijelo je u položaju pretklona. Ruke su usmjerene prema podu, podlaktica je u neutralnom položaju. Lopatice i ramena su u retrakciji. Prateći udah u trbuh, ruke se odižu prema stropu u antefleksiju, pritom zadržavajući početni položaj tijela i ramena. Na izdah ruke se vraćaju u početnu poziciju (Slika 20).



Slika 20 Antefleksija ruku u pretklonu

Izvor: fotografija autorice

Vježba 2- ruke su položene uz tijelo. Prateći izdah radi se laterofleksija trupa (rukom se duž natkoljenice klizi prema koljenu), a na udah se tijelo vraća u početni položaj. Pokret laterofleksije radi se naizmjenično, u jednu stranu pa u drugu. Naprednija varijanta vježbe je s opterećenjem, primjerice s pernicom ili ruksakom u ruci na strani laterofleksije (Slika 21).



Slika 21 Laterofleksija trupa

Izvor: fotografija autorice

Vježba 3- stopala su postavljena u širini kukova. Prateći udah, flektiraju se koljena i kukovi u položaj čučnja, a na izdah se tijelo uspravlja u početni stojeći položaj (Slika 22). Kao druga varijantu ove vježbe može se raditi i pomak rukama u antefleksiju paralelno s pokretom čučnja (Slika 23). Naprednija varijanta je izvođenje vježbe s opterećenjem, primjerice s ruksakom na leđima (Slika 24).



Slika 22 Čučanj do sijeda

Izvor: fotografija autorice



Slika 23 Čučanj do sjeda s antefleksijom ruku

Izvor: fotografija autorice



Slika 24 Čučanj do sjeda s opterećenjem

Izvor: fotografija autorice

Vježba 4- jedna ruka je u antefleksiji s podlakticom u neutralnom položaju, dok je druga ruka u položaju retrofleksije s podlakticom u neutralnom položaju. Lopatice i ramena su u položaju retrakcije. U tijeku vježbe dolazi do dinamične izmjene položaja ruku (Slika 25). Kao napredniju varijantu uz promjenu položaja ruku, može se i raditi pokret plantarne

fleksije, čime se smanjuje površina baze oslonca. Time dolazi do bolje aktivacija mišića stabilizatora trupa (Slika 26).



Slika 25 Pokret antefleksije i retrofleksije u ramenom zglobu

Izvor: fotografija autorice



Slika 26 Pokret antefleksije i retrofleksije u ramenom zglobu uz odizanje na prste

Izvor: fotografija autorice

Vježba 5- stopala su zbog stabilnosti u širem raskoračnom položaju. Trup je u položaju laterofleksije, dok suprotna ruka u odnosu na stranu laterofleksije ide u bočni otklon (Slika 27). Vježba se radi naizmjenično.



Slika 27 Laterofleksija trupa s otklonom ruke

Izvor: fotografija autorice

Vježba 6- medicinska lopta se drži dlanovima ispred prsnog koša bez direktnog kontakta. Laktovi su flektirani, a nadlaktice u abdukciji (bez kontakta s trupom). Prateći izdah lopta se stiska dlanovima, dok se na udah stisak opušta (Slika 28).



Slika 28 Stiskanje medicinske lopte

Izvor: fotografija autorice

Vježba 7- podlaktica je ekstenzirana u lakatnom zglobu i u neutralnom je položaju. Prateći udah, ruke se pomiču dorzalno (u retrofleksiju) pritom spajajući lopatice i otvarajući prsni koš. Prateći izdah, ruke se vraćaju u početni položaj (Slika 29).



Slika 29 Retrofleksija ruku s loptom

Izvor: fotografija autorice

Vježba 8- štap se hvata za krajeve, ili uže ovisno o duljini ruku. Jedna ruka je položena uz trup, dok je druga u antefleksiji (usmjerena prema stropu). Štap se donjom rukom gura u smjeru stropa pritom čvrsto zadržavajući početni hvat (Slika 30).



Slika 30 Vježba mobilnosti ramena sa štapom

Izvor: fotografija autorice

Vježba 9- štap se hvata dlanovima šire od širine ramena. Udaljenost između dlanova je varijabilna, odnosno može se mijenjati po želji. Prilikom početnog položaja, štap je oslonjen uz tijelo s prednje strane trupa, a podlaktice su ekstenzirane u lakatnom zglobu. Prateći udah, rukama se radi pokret antefleksije (ruke se odižu prema stropu) pritom zadržavajući ispružene podlaktice u lakatnom zglobu. Prateći izdah, ruke se spuštaju u početni položaj (Slika 31).



Slika 31 Vježba mobilnosti ramena sa štapom

Izvor: fotografija autorice

Vježba 10- nadlaktica je u antefleksiji u visini ramena, podlaktica je ekstenzirana i u supiniranom položaju (dlan okrenut prema stropu). Traku se hvata u širini ramena, ili šire ovisno o njenom otporu. Prateći udah, ruke se pomiču dorzalno pritom spajajući lopatice, dok se na izdah vraćaju u početni položaj (Slika 32).



Slika 32 Širenje elastične trake

Izvor: fotografija autorice

Vježba 11- raskoračni stav stopala je u širini kukova. Pokret se može izvesti tako da je početni položaj s rukama opuštenim uz tijelo, ili s rukama u položaju antefleksije u ramenom zglobu pod pravim kutom. Prateći udah, ruke (teret) se odižu prema stropu pritom zadržavajući neutralan položaj kralježnice bez otklona. Na izdah se ruke spuštaju u početni položaj. Odabrano opterećenje mora biti optimalno za dob i snagu djeteta (Slika 33).



Slika 33 Podizanje tereta (torbe)

Izvor: fotografija autorice

3.2.3 Vježbe u supiniranom položaju

Vježba 1- prsti su isprepleteni i položeni na zatiljak. Ramena i lopatice su u retrakciji. Zdjelica je blago u stražnjem nagibu, a cijela kralježnica je u kontaktu s podlogom. Prateći udah, rukama (laktovima) se gura u podlogu pritom zadržavajući kralježnicu u kontaktu s podlogom, a na izdah se postupno opušta muskulatura (Slika 34).



Slika 34 Vježba aktivacije mišića ramenog obruča

Izvor: fotografija autorice

Vježba 2- kralježnica je cijelom dužinom u kontaktu s podlogom. Noga je flektirana u kuku i koljenu pod pravim kutom, a stopala su u dorzalnoj fleksiji. Dlanovi su položeni na natkoljenice. Prateći udah, rukama se pokušavaju odgurnuti natkoljenice (ekstendirati ih), a natkoljenice se istovremeno pokušavaju zadržati u početnom položaju bez pomaka (aktivno se pruža otpor rukama u suprotnom smjeru). Prilikom izdaha se postupno opuštaju mišići (Slika 35).



Slika 35 Dead bug

Izvor: fotografija autorice

Vježba 3- ova vježba je naprednija varijanta prethodne vježbe. Radi se tako da je jedna strana tijela za vrijeme izvođenja vježbe u početnom položaju kao i u prethodnoj vježbi. Druga strana tijela iz početnog položaja tijela radi ekstenziju noge u kuku i koljenu i antefleksiju ruke u ramenu. Kut antefleksije ruke i ekstenzije kuka se određuje s obzirom na položaj kralježnice. Kralježnica u tijeku vježbe cijelom svojom dužinom ostaje u kontaktu s podlogom. Udah prati pokret antefleksije ruke i ekstenziju noge u zglobu kuka, dok izdah prati pokret povratka u početni položaj (Slika 36). Ova vježba se može odraditi na istom principu, ali sa suprotnom rukom i nogom u aktivnom pokretu.



Slika 36 Varijanta vježbe dead bug

Izvor: fotografija autorice

Vježba 4- stopala su položena na pod u širini kukova. Ruke su uz tijelo s podlakticom u položaju pronacije. Kralježnica je u kontaktu s podlogom. Prateći udah, odižu se zdjelica i lumbalni dio kralježnice od podloge. Na izdah se zdjelica i lumbalna kralježnica spuštaju na pod u početni položaj (Slika 37). Vježba se može izvoditi i s medicinskom loptom između koljena. Njegovim stiskanjem aktivira se više mišićnih skupina (Slika 38). Jednonožna varijanta vježbe je najzahtjevnija (Slika 39). Kod nje je jedna noga odignuta od podloge i usmjerena prema stropu, dok je ostatak tijela u istom položaju kao i u objenožnoj varijanti.



Slika 37 Vježba most

Izvor: fotografija autorice



Slika 38 Vježba most s medicinskom loptom

Izvor: fotografija autorice



Slika 39 Jednonožna varijanta vježbe most

Izvor: fotografija autorice

Vježba 5- kralježnica je punom duljinom u kontaktu s podlogom. Potkoljenica je flektirana u koljenu, a stopala oslonjena na podlogu. Prsti su isprepleteni i položeni na zatiljak. Prateći udah, rukama se pruža otpor glavi u smjeru stropa (kao da se glava želi

odignuti s poda), a napinjući vratne mišiće zadržava se početni položaj glave. Prateći izdah, postupno se opušta sva aktivna muskulatura (Slika 40).



Slika 40 Vježba za jačanje vrata

Izvor: fotografija autorice

Vježba 6- kralježnica je punom duljinom u kontaktu s podlogom. Potkoljenica je flektirana u koljenu, a stopala oslonjena na podlogu. Prsti su isprepleteni i položeni na čelo. Prateći udah, napinju se vratni mišići (kao da se glava želi odignuti od poda), dok se rukama pruža otpor glavi u smjeru poda. Prateći izdah, postupno se opušta sva aktivna muskulatura. Glava je u tijeku cijele vježbe u kontaktu s podlogom. (Slika 41).



Slika 41 Vježba za jačanje vratnih mišića

Izvor: fotografija autorice

Vježba 7- kralježnica je cijelom dužinom u kontaktu s podlogom, potkoljenice su flektirane u koljenu i stopala su oslonjena na pod. Dlanovi se oslone na medicinsku loptu, a podlaktice su potpuno ekstenzirane u laktu. Prateći udah, dlanovima se pruža otpor

medicinskoj lopti u smjeru poda, pritom spajajući lopatice. Kralježnica ostaje u kontaktu s podlogom u tijeku cijele vježbe. Prateći izdah, opušta se mišićna (Slika 42).



Slika 42 Vježba s medicinskom loptom

Izvor: fotografija autorice

Vježba 8- kralježnica je cijelom dužinom u kontaktu s podlogom, potkoljenice su flektirane u koljenu i stopala su oslonjena na pod. Dlanovima se čvrsto stisne medicinska lopta (kao da se dlanovi žele spojiti) prateći udah. Na izdah se postupno opušta stisak (Slika 43).



Slika 43 Vježba s medicinskom loptom

Izvor: fotografija autorice

3.2.4 Vježbe u proniranom položaju

Vježba 1- stopala su u dorzalnoj fleksiji, čvrsto fiksirana za podlogu. Zdjelica je u stražnjem nagibu. Dlanovi se polože jedan na drugoga, a na dlanove se osloni čelo. Prateći udah, glava se odiže od podloge pritom zadržavajući njen neutralan položaj, a podlaktice se odguruju o podlogu i lopatice razdvajaju od kralježnice. Prateći izdah, glava se spušta u početni položaj (Slika 44).



Slika 44 Vježba za jačanje vratnih mišića

Izvor: fotografija autorice

Vježba 2- stopala su u dorzalnoj fleksiji, čvrsto fiksirana za podlogu. Zdjelica je u stražnjem nagibu. Nadlaktica je u vanjskoj rotaciji, a podlaktica flektirana u laktu pod pravim kutom i u pronaciji (dlan oslonjen na podlogu). Prateći udah, odižu se ruke od podloge, dok se na izdah spuštaju u početni položaj. Kao teža varijanta ove vježbe može se u fazi udaha uz navedene pokrete uključiti i pokret odizanja glave od podloge. Glava ostaje u ravnini s ostatkom kralježnice prilikom pokreta. Pogled je usmjeren direktno prema podu (Slika 43).



Slika 45 Vježba za jačanje leđnih mišića

Izvor: fotografija autora

Vježba 3- stopala su u plantarnoj fleksiji, a zdjelica u stražnjem nagibu. Prateći udah, odize se ruka i njoj suprotna noga u zrak, pritom zadržavajući početni položaj zdjelice. Na izdah se spušta na pod u početni položaj. Odizanje se radi naizmjenično (Slika 46). Kao zahtjevniju varijantu vježbe može se uz odizanje suprotne ruke i noge odizati glava od podloge prilikom faze udaha. Kod izvedbe te varijante, važno je naglasiti kako je glava u ravnini s ostatkom kralježnice prilikom pokreta. Pogled je usmjeren direktno prema podu.



Slika 46 Vježba za jačanje leđnih mišića

Izvor: fotografija autorice

Vježba 4- stopala su u dorzalnoj fleksiji, čvrsto fiksirana za podlogu. Zdjelica je u stražnjem nagibu. Hvat na štapu je širok. Prateći udah, ruke se odižu od podloge prema stropu, te se privlače iza glave na ramena. Prateći izdah, ruke se ispružaju te spuštaju na pod (Slika 47).



Slika 47 Vježba za jačanje leđnih mišića

Izvor: fotografija autorice

4. ZAKLJUČAK

Deformacije se često manifestiraju već u ranoj dječjoj dobi, tijekom faze okoštavanja, te imaju negativan utjecaj na opću kvalitetu života i funkcionalnost tijela. Veliki broj djece suočava se s nepravilnim tjelesnim držanjem kao i s raznim deformitetima kralježnice koji imaju direktan utjecaj na njihov daljnji fizički razvoj. Zbog toga je od izrazito bitno raditi na prevenciji razvoja ovakvih stanja.

Tjelesna aktivnost ima brojne pozitivne učinke te je nužno isticati i poticati potrebu za bavljenjem bilo kojom vrstom sportskih aktivnosti od najranije dobi. Uz obavezno provođenje tjelesnih aktivnosti u odgojno-obrazovnim ustanovama, neophodno je poticati djecu na bavljenje i drugim aktivnostima. Intenzitet i vrstu vježbi/aktivnosti važno je prilagoditi individualnim značajkama i trenutnom posturalnom statusu djeteta.

Primjenom navedenih vježbi, osim prevencije, pozitivno bi utjecali na povećanje količine tjelovježbe, koja je kod mlađe populacije u značajnom padu iz godine u godinu. Dokaz tome je porast broja pretile djece.

Pravilnim strukturiranjem vježbi potiče se jačanje ciljanih mišićnih skupina, a posljedično tome dolazi do poboljšanja cirkulacije i pokretljivosti tijela, održavanja/uspostavljanja mobilnosti i tjelesne funkcionalnosti. Zbog jednostavnosti vježbi, djeca bi ih mogla provoditi u školama, na satu tjelesnog odgoja, kao i samostalno kod kuće. Vježbe su pogodne za djecu svih uzrasta i progresivne su. Povećanjem ili smanjenjem broja ponavljanja i opterećenja jednostavno ih je prilagoditi individualnim značajkama djeteta. Osim jednostavnosti vježbi, važno je naglasiti kako je oprema potrebna za izvođenje cjenovno pristupačna široj populaciji.

Ovakvim pristupom bi se adekvatno utjecalo na razvoj mišićno-koštanog sustava te na stjecanje navike fizičkog kretanja i svijesti o važnosti fizičke aktivnosti.

Pravovremenom intervencijom smanjuje se mogućnost za progresiju već prisutnih deformiteta i za razvoj potencijalnih komplikacija.

5. LITERATURA

1. Puzovic V, Rotim K, Jurisic V, Samardzic M, Zivkovic B, Savic A, et al. The Prevalence of Spine Deformities and Flat Feet among 10-12 Year Old Children Who Train Basketball--Cross-Sectional Study. Collegium antropologicum. 2015 Sep;39(3):625–9.
2. Takahashi S, Suzuki N, Asazuma T, Kono K, Ono T, Toyama Y. Factors of thoracic cage deformity that affect pulmonary function in adolescent idiopathic thoracic scoliosis. *Spine*. 2007 Jan 1;32(1):106–12.
3. Dou Q, Zhu Z, Zhu L, Wang W, Guo L, Ru S, et al. Academic-related factors and daily lifestyle habits associated with adolescent idiopathic scoliosis: a case-control study. *Environmental health and preventive medicine*. 2023;28:23.
4. Kosinac Z. Morfološko - motorički i funkcionalni razvoj djece uzrasne dobi od 5. do 11.godine. Split: Savez školskih športskih društava grada Splita; 2011.
5. Keros P, Pećina M. Funkcionalna anatomija lokomotornog sustava. Zagreb: Naklada Ljevak; 2006.
6. Kosinac Z, Prskalo I. Kineziološka stimulacija i postupci za pravilno držanje tijela u razvojnoj dobi djeteta. Zagreb: Sveučilište u Zagrebu; 2017.
7. Kosinac Z. Kineziterapija sustava za kretanje. 2nd ed. Split: Sveučilište u Splitu; 2017.
8. Palmer LM, Epler EM. Fundamentals of Musculoskeletal Assessment Techniques. 2nd ed. PHILADELPHIA: Lippincott Williams & Wilkins; 1998.
9. Kovačević A. Fizioterapija deformacija lokomotornog sustava. Zagreb: Alka script; 2013.
10. Kosinac Z. Nepravilna tjelesna držanja djece i omladine Split: Sveučilište u Splitu; 1992.
11. Prskalo I, Sporiš G. Kineziologija. Zagreb: Sveučilište u Zagrebu Učiteljski fakultet, Sveučilište u Zagrebu Kineziološki fakultet i Školska knjiga; 2016.

12. Radišić D, Miletić M, Berković-Šubić M, Hofmann G. Respiratorna fizioterapija kod adolescentnih idiopatskih skolioza (ais). *Physiotherapia Croatica*. 2017; 14(Suppl)(1.): 165-168
13. Kosinac Z, Banović I. Povezanost između nekih pokazatelja nepravilnoga tjelesnoga držanja i skolioze u djece juvenilne dobi. *Život i škola*. 2008 ;LIV(19):9-20.
14. Đapić T, Jelić M, Miličić G. Konzervativno liječenje skolioza i kifoza. Zagreb: Kuća zdravlja; 2010.
15. Negrini S, Donzelli S, Aulisa AG, Czaprowski D, Schreiber S, de Mauroy JC, et al. 2016 SOSORT guidelines: orthopaedic and rehabilitation treatment of idiopathic scoliosis during growth. *Scoliosis and spinal disorders*. 2018;13:3.
16. Romano M, Negrini A, Parzini S, Tavernaro M, Zaina F, Donzelli S, et al. SEAS (Scientific Exercises Approach to Scoliosis): a modern and effective evidence based approach to physiotherapeutic specific scoliosis exercises. *Scoliosis*. 2015;10:3.
17. Kosinac Z, Vlak T. Opća i specijalna kineziterapija. Zagreb: Medicinska naklada; 2021.
18. Dodig M. Razvoj tjelesnih sposobnosti čovječjeg organizma. Rijeka: Sveučilište u Rijeci; 1998.
19. Glavaš J. Prevalencija i rizični čimbenici za pojavu adolescentne idiopatske skolioze u Hrvatskoj (disertacija). Split: Sveučilište u Splitu, Medicinski fakultet; 2023.
20. Židak D. Učinkovitost analgezije kontinuiranom paravertebralnom blokadom kod korekcije skolioze prednjim pristupom u dječjoj dobi (disertacija). Zagreb: Sveučilište u Zagrebu, Stomatološki fakultet; 2019.
21. Jurko D, Čular D, Badrić M, Sporiš G. Osnove kineziologije. Split: Sportska knjiga; 2015.
22. Caspersen CJ, Powell KE, Christenson GM. Physical activity, exercise, and physical fitness: definitions and distinctions for health-related research. *Public health reports (Washington, DC : 1974)*. 1985;100(2):126–31.

23. WHO Guidelines on Physical Activity and Sedentary Behaviour. Geneva: World Health Organization; 2020.
24. Bađim M. Model tjelesne i zdravstvene kulture primijenjen na Tehničkom fakultetu Sveučilišta u Rijeci i ERS. Informativno i stručno glasilo udruženja pedagoga tjelesne i zdravstvene kulture; 1997.
25. Ramavhoya TI, Nesengani T v. Indigenous practices in health care promotion and diseases prevention. 2022.
26. Pejčić A. Kineziološke aktivnosti za djecu predškolske i rane školske dobi. Rijeka: Visoka Učiteljska škola u Rijeci Sveučilišta u Rijeci; 2005.
27. Jurakić D, Pedišić Ž. Hrvatske 24-satne preporuke za tjelesnu aktivnost, sedentarno ponašanje i spavanje: prijedlog utemeljen na sustavnom pregledu literature. Medicus; 2019.

6. ŽIVOTOPIS

Osobni podaci

Ime i prezime: Petra Baban

Datum i mjesto rođenja: 23.05.2000., Split

E-mail: petra.baban2@gmail.com

Obrazovanje

2007. – 2015. Osnovna škola Kamen-Šine

2015. – 2019. Srednja Zdravstvena škola Split

2019. – 2023. Sveučilište u Splitu Sveučilišni odjel zdravstvenih studija
studij Fizioterapija

Radno iskustvo

/