

Magnetska rezonanca cijelog tijela u djece: pregledni članak

Perović, Marta

Master's thesis / Diplomski rad

2024

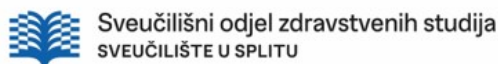Degree Grantor / Ustanova koja je dodijelila akademski / stručni stupanj: **University of Split / Sveučilište u Splitu**

Permanent link / Trajna poveznica: <https://um.nsk.hr/um:nbn:hr:176:141300>

Rights / Prava: [In copyright](#) / [Zaštićeno autorskim pravom.](#)

Download date / Datum preuzimanja: **2024-07-17**

Repository / Repozitorij:



[Repository of the University Department for Health Studies, University of Split](#)



SVEUČILIŠTE U SPLITU

Podružnica

SVEUČILIŠNI ODJEL ZDRAVSTVENIH STUDIJA

DIPLOMSKI SVEUČILIŠNI STUDIJ

RADIOLOŠKE TEHNOLOGIJE

Marta Perović

**MAGNETSKA REZONANCA CIJELOG TIJELA U DJECE:
PREGLEDNI ČLANAK**

Diplomski rad

Split, 2024.

SVEUČILIŠTE U SPLITU

Podružnica

SVEUČILIŠNI ODJEL ZDRAVSTVENIH STUDIJA

DIPLOMSKI SVEUČILIŠNI STUDIJ

RADIOLOŠKE TEHNOLOGIJE

Marta Perović

**MAGNETSKA REZONANCA CIJELOG TIJELA U DJECE:
PREGLEDNI ČLANAK**

**WHOLE BODY MAGNETIC RESONANCE IMAGING IN
CHILDREN: SYSTEMATIC REVIEW**

Diplomski rad / Master's Thesis

Mentor:

Izv. prof. dr. sc. Krešimir Dolić, dr. med.

Zahvala

U prvom redu zahvaljujem mentoru izv.prof. dr. sc. Krešimiru Doliću na susretljivosti i savjetima pri izradi ovog diplomskog rada.

Hvala obitelji i prijateljima koji su mi uljepšali ovaj period života i cijelim putem vjerovali u moj uspjeh.

Na kraju, najveća hvala mom suprugu Adrianu bez čije podrške moj uspjeh ne bi bio moguć.

Sveučilište u Splitu

Sveučilišni odjel zdravstvenih studija

Studij radiološke tehnologije

Znanstveno područje: Biomedicina i zdravstvo

Znanstveno polje: Kliničke medicinske znanosti

Mentor: Izv. prof. dr. sc. Krešimir Dolić, dr. med.

MAGNETSKA REZONANCA CIJELOG TIJELA U DJECE: PREGLEDNI ČLANAK

Marta Perović

Sažetak:

Izum magnetske rezonance jedno je od najvećih postignuća moderne znanosti i medicine. Brojni ugledni znanstvenici i fizičari sudjelovali su kako bi stvorili MRI tehnologiju dostupnu svima te podigli kliničku medicinu na višu razinu. Danas je moguće na svim supravodljivim MRI skenerima stvoriti sliku dijelova tijela visoke prostorne rezolucije, a od nedavno u kliničku praksu ulazi i metoda snimanja cijelog tijela.

Magnetska rezonanca cijelog tijela u djece sve je popularnija tehnika koji se sve češće koristi u procjeni opsežnosti širenja i praćenju raznih upalnih i onkoloških bolesti pedijatrijske populacije. Stvaranjem „Whole body magnetic resonance imaging“ (engl. WBMRI – magnetska rezonancija cijelog tijela) protokola i multidisciplinarnim pristupom liječenju pacijenata, tehnika se sve više koristi u kliničkom okruženju. Otkrivaju se nove tehnologije koje pospješuju učinkovitost i primjenjivost ove metode snimanja. WBMRI omogućuje dobivanje visokokvalitetnih anatomskih i funkcionalnih informacija bez uporabe ionizirajućeg zračenja.

U ovom preglednom radu bit će ukratko opisan povijesni razvoj MRI tehnologije, pregled i komparacija postojećih metoda u pedijatrijskoj radiologiji, najčešće indikacije za primjenu WBMRI u pedijatriji i protokoli snimanja u kliničkoj praksi.

Ključne riječi: pedijatrijski WBMRI, WBMRI u pedijatrijskoj onkologiji, pedijatrijski WBMRI protokoli, uvođenje nove MRI tehnologije u pedijatrijskom WBMRI

Rad sadrži: 60 stranica, 28 slika, 4 tablice, 88 literaturnih referenci

Jezik izvornika: hrvatski

BASIC DOCUMENTATION CARD

MASTER THESIS

University of Split

University Department for Health Studies

Radiology technology

Scientific area: Biomedicine and Healthcare

Scientific field: Clinical and Medical Sciences

Supervisor: Izv. prof. dr. sc. Krešimir Dolić, dr. med.

WHOLE BODY MAGNETIC RESONANCE IMAGING IN CHILDREN: SYSTEMATIC REVIEW

Marta Perović

Summary:

Invention of magnetic resonance imaging is one of the largest accomplishments of modern science and medicine. Numerous scientist and physicist worked together in order to create MRI technology available to everyone and take clinical medicine to a new level. Nowadays, it is possible to create high spatial resolution images of every body part on all supra-conductive MRI scanners, and as of recently a method of whole body imaging has entered into clinical practice.

Whole body magnetic resonance imaging in children has been gaining popularity and is used more and more for evaluating the extent and monitoring all kinds of inflammatory and neoplastic pediatric diseases. By creating WBMRI protocols and by multidisciplinary approach to treating patients, this imaging modality is being used more and more in clinical environment. New technologies are being implemented to raise efficacy and usage of this imaging modality. WBMRI provides us with high quality anatomical and functional information without the use of ionizing radiation.

In this review paper a short summary will be given on historical development of MRI technology, comparisons between other methods used in pediatric radiology, most common indications for using pediatric WBMRI and protocols used in clinical practice.

Key words: pediatric WBMRI, WBMRI in pediatric oncology, pediatric WBMRI protocols, new MRI technology in pediatric WBMRI

Thesis contains: 60 pages, 28 figures, 4 tables, 88 references

Original in: croatian

1 UVOD	1
1.1 Magnetska rezonanca – povijesni razvoj	1
1.2 Metode oslikavanja pedijatrijske populacije	5
1.2.1 Upotreba rendgenskog uređaja u pedijatriji.....	6
1.2.2 Ultrazvučna dijagnostika	7
1.2.3 Kompjuterizirana tomografija (CT)	7
1.2.4 Nuklearno-medicinske metode	8
1.2.5 Magnetska rezonanca	9
2 CILJ RADA.....	10
3 RASPRAVA	11
3.1 Nalaz u zdrave djece	11
3.2 Pedijatrijske indikacije i kontraindikacije	13
3.2.1 Upalne bolesti	13
3.2.2 Onkološke bolesti.....	21
3.3 Protokoli snimanja cijelog tijela u djece	32
3.3.1 Tehničke postavke.....	32
3.3.2 Specifičnosti snimanja djece.....	35
3.4 Ograničenja prilikom interpretacije nalaza	37
3.5 Uloga radiološkog tehnologa u snimanju magnetske rezonance cijelog tijela kod djece	38
6 ZAKLJUČAK	39
7 LITERATURA.....	40
8 ŽIVOTOPIS	47
9 POPIS I OBJAŠNJENJE KRATICA	48
10 PRILOZI	51

1 UVOD

1.1 Magnetska rezonanca – povijesni razvoj

U prvoj polovici dvadesetog stoljeća više je znanstvenika diljem svijeta istraživalo princip nuklearne magnetske rezonancije. Nije dugo proteklo od otkrića NMR 1944. do proučavanja vremena relaksacije stanica i različitih tkiva. Američki znanstvenik Raymond Damadian 1970-ih godina proučava i bilježi razlike u vremenima relaksacije između normalnog i tumorskog tkiva te revolucionarno otkriće objavljuje u časopisu Science. (1) U tom stupnju razvitka magnetske rezonance kao slikovne metode, postoji ideja kako bi se “skeniranjem” ljudskog tijela moglo diferencirati tumorsko tkivo od zdravog i locirati tumor, ali metoda kojom bi se dobila slika još nije istražena.

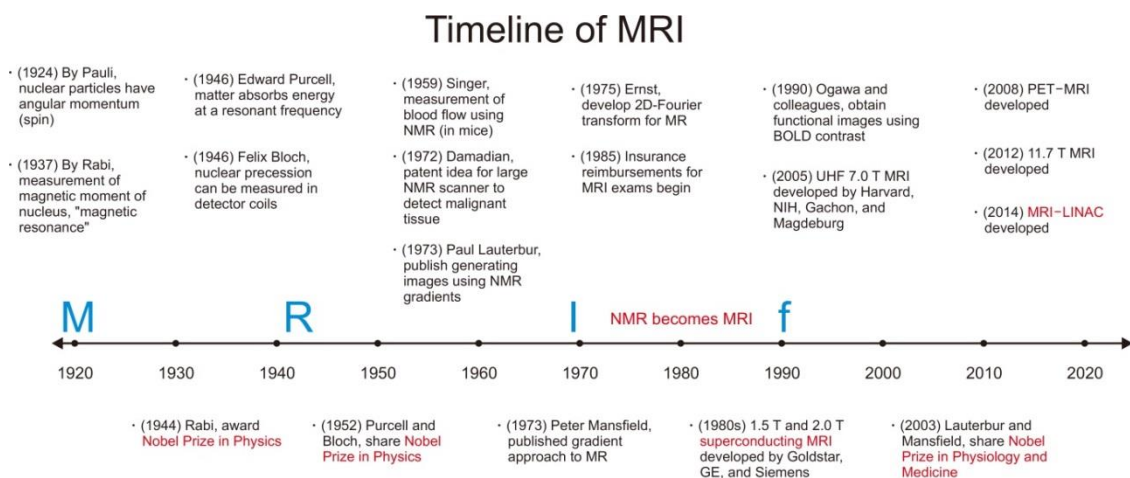
Nekoliko godina nakon Damadianova otkrića, Paul Lautenbur koristeći gradijente magnetskog polja kako bi odredio prostornu lokalizaciju, uspijeva dobiti prve 2D i 3D nuklearno magnetske rezonantne snimke. (2) Njegovo istraživanje upotpunio je Sir Peter Mansfield razvitkom EPI tehnike (echo-planar imaging) kojom uspijeva dobiti kvalitetnije snimke unutar nekoliko sekundi za koje je Lautenburu trebalo satima. (3,4) Nakon što su postavljeni znanstveni temelji MRI, dolazi vrijeme za kliničku upotrebu.

Prvi klinički MRI uređaji ušli su u primjenu 1980-ih godina. Na sveučilištu u Aberdeenu, John Mallard razvija prvi MRI uređaj za snimanje cijelog tijela. (5) Njegov MRI Scanner Mark 1, jakosti 0.04T s vodenim hlađenjem, je prilikom prve uporabe na pacijentu zabilježio snimku primarnog tumora u toraksu pacijenta, abnormalnosti jetre i sekundarizme u kostima. Uređaj je kasnije prebačen u St Bartholomew bolnicu u Londonu gdje se koristio sve do 1993. godine. Po uzoru na Mallardov Mark 1 i Mark 2 započela je komercijalna proizvodnja MRI uređaja. (6) Tehnologija u to vrijeme postiže magnetsko polje korištenjem rezistivnih magneta (proticanjem struje kroz zavojnice) ili permanentnih magneta (magnet je građen od trajno magnetizirane željezne prašine – feromagneta) te su uređaji ograničeni na niske jakosti polja (<0.5T).



Slika 1. John Mallard i njegov prvi "Whole body MRI scanner" Mark 1 na sveučilištu u Aberdeenu

Dolaskom Paula Bottomleyija 1980-ih godina u istraživački centar General Electrica u New Yorku, koristeći supravodljivi magnet konstruiran je prvi MRI uređaj visoke jakosti polja, postizujući snagu od 1.5T. Eksperimentirajući na tom uređaju znanstvenici su se sukobili s problemom dizajniranja zavojnica, hlađenja, radiofrekventne penetracije, odnosa signala i šuma, a rezultat njihovog rada bio je prvi komercijalni MRI uređaj za snimanje cijelog tijela visoke jakosti polja. U nekoliko godina čak 20 000 primjeraka je prodano diljem svijeta, a supravodljivi MRI uređaj jakosti 1.5T je do danas najrašireniji i najdostupniji oblik u uporabi.



Slika 2. Vremenska lenta razvoja magnetske rezonance kroz povijest

Preuzeto s: <https://doi.org/10.14316/pmp.2020.31.3.35>

Razvrtkom uređaja i započetom širokom kliničkom primjenom, indikacije za primjenu MRI uređaja zahtijevale su i inovaciju tehnika korištenja. Za razliku od drugih radioloških metoda, MR dozvoljava niz različitih tehnika snimanja.

Karakteristične snimke koje se nazivaju T1 (33,33% relaksacije) i T2 (66,66% relaksacije). T1 daju visok signal masti, T2 daju visok signal vode. (7) T1 i T2 snimke su temelj za usporedbu drugih različitih tehnika snimanja. Velika mana MRI snimanja je u prošlosti bilo dugo trajanje dobivanja snimke, ali uvođenjem pulsnih sekvenci to se promijenilo.

FSE (engl. *fast spin echo*) se dobiva ubrzanim snimanjem matrice tj k-prostora svakog sloja. (8) Signal masti koji je snimljen, svijetli jače od signala vode. IR (engl. *inversion recovery*) je T1 tehnika gdje je tkivo pripremljeno dodatnim signalom prije snimanja sloja u svrhu postizanja većeg kontrasta tkiva prema signalu vode. FLAIR (engl. *fluid attenuated inversion recovery*) varijanta T1 IR snimanja prilikom koje se potiskuje signal vode. (9) STIR (engl. *short tau inversion recovery*) varijanta T1 snimanja prilikom koje se potiskuje signal masti. (10)

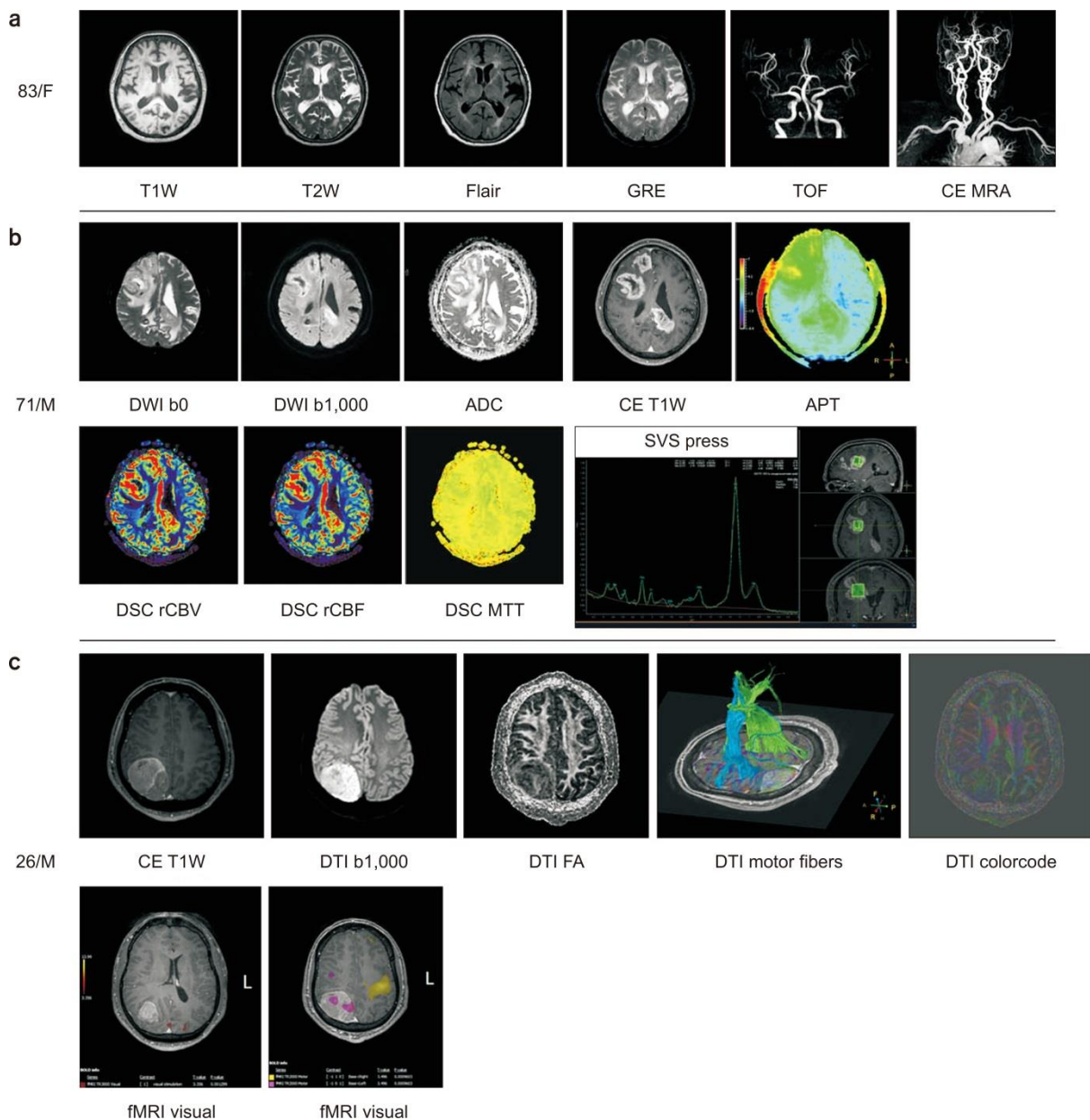
Tehnike koje koriste gradijent odlikuju se promjenom dinamike relaksacije protona i dobivanjem drukčije snimke mijenjanjem gradijenta primijenjenog na osnovno magnetsko polje. DWI (engl. *diffusion weighted imaging*) je napredna MR tehnika koja omogućava neinvazivnu, in vivo, kvantitativnu analizu stupnja difuzije slobodnih molekula vode unutar tkiva. (11) Poništava se signal iz tkiva tako da samo signal molekula koje se kreću bude prikazan. Intenzitetu signala kod DWI-a pridonose difuzija i rezidualni T2 mjerni kontrast tkiva. (12) Ove snimke koriste se za pronalaženje tumorskog tkiva ili moždanog tkiva koje je doživjelo ishemiju.

CISS su *steady state* gradijentne tehnike koje se koriste za snimanje kod vrlo brzih kretanja (npr. snimanje srca). (13)

Ostale tehnike snimanja su fMRI, DTI, SWI, MR spektroskopija, MRA, MRCP.

fMRI (funkcionalna MRI) tehnika nakon višestrukog snimanja mozga, uslijed izvršavanja određenih zadataka, registrira promjene u tkivu mozga određujući razlike registriranih signala. (14) DTI (engl. *diffusion tensor imaging*) je fMRI tehnika prikaza građe, oblika i strukture snopova živčanih vlakana, MR-traktografija. (15) SWI (engl. *susceptibility weighted imaging*) je MR tehnika visoke rezolucije kojom se prikazuju male intrakranijalne vene i mikrohemoragije. (16) MR spektroskopija (MRS) je neinvazivni dijagnostička metoda

za mjerenje biokemijskih promjena u mozgu, posebno prisutnosti tumora. Ta tehnika omogućuje ispitivanje tkiva radi prisutnosti i koncentracije različitih metabolita. (17) MRA (MR-angiografija) objedinjeni je naziv za više tehnika (npr. PC- engl. *phase contrast*, TOF – engl. *time of flight*) koje mogu zamijeniti prikaz krvnih žila mozga i vrata klasičnom i DSA angiografijom. (18) MRCP (engl. MR *cholecysto-pancreatography*) je prikaz žučnih vodova T2 tehnikom. (19)



Slika 3. Prikaz različitih tehnika snimanja MRI mozga

Preuzeto s: <https://doi.org/10.14316/pmp.2020.31.3.35>

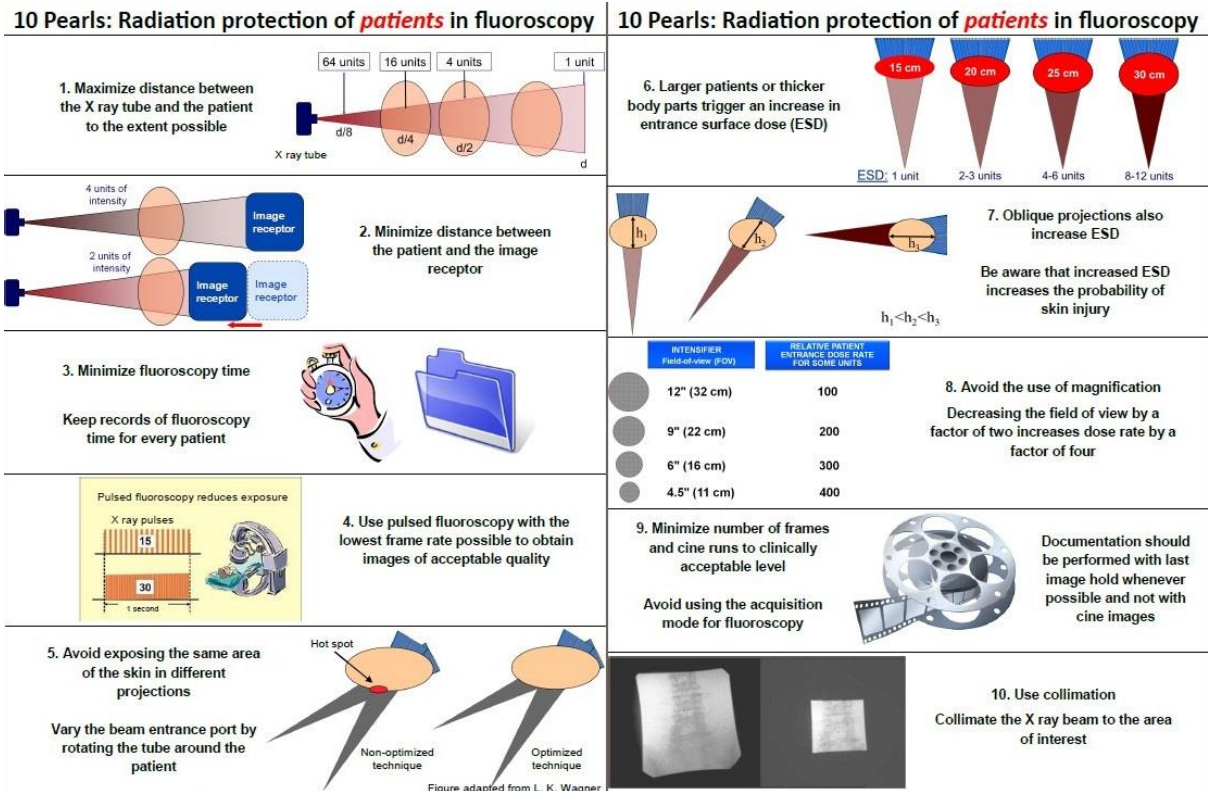
1.2 Metode oslikavanja pedijatrijske populacije

Pedijatrijska radiologija je specijalizirano polje radiologije koje se bazira na sigurnoj i učinkovitoj primjeni uređaja u svrhu dobivanja slike potrebne za dijagnostiku ili praćenje pedijatrijskog bolesnika. Jedinствена anatomija i fiziologija pedijatrijske populacije zahtijeva poseban pristup te je svaku pretragu izvedenu na djetetu potrebno prilagoditi kako bi se maksimalno osigurala sigurnost i udobnost pacijenta. (20)

Prilagođeno korištenje rendgenskog uređaja, ultrazvuka, CT-a i MRI-a igra ključnu ulogu u dijagnostici i praćenju pedijatrijskih bolesti i ishodu njihova liječenja. Odabir i način korištenja pojedinog od navedenih metoda slikovne dijagnostike ovisi o indikaciji, dobi pacijenta, općem stanju pacijenta te o samoj dijagnostičkoj informaciji koju pretragom želimo dobiti. Multidisciplinarni pristup, dobra komunikacija i suradnja radiologa, radiološkog tehnologa, anesteziologa i kliničara koji vode pacijenta je nužna za razvoj pedijatrijske radiologije. (21,22)

S obzirom na osjetljivost pedijatrijskog pacijenta na zračenje radi aktivnog rasta i razvitka organizma te duljeg očekivanog životnog vijeka, kontinuirani cilj u pedijatrijskoj radiologiji je smanjenje izloženosti pedijatrijskog pacijenta ionizirajućem zračenju uz održanu kvalitetu dobivene slike. (23)

Uz uobičajene načine zaštite od zračenja pravilnom pripremom pacijenta, primjenom zaštitnih pregača, optimizacijom dijagnostičkog protokola i praćenjem doze zračenja, inovacije na polju pedijatrijske radiologije su od presudnog značaja. Razvitkom novih slikovnih sekvenci, napredna kompjutorska obrada slike i upotrebom umjetne inteligencije postiže se veća specifičnost i točnost, smanjuje se trajanje sedacije, anestezije i izloženost zračenju. (24)



Slika 4. Opće zaštitne mjere u radiologiji

preuzeto s: (<https://www.iaea.org/resources/rpop/health-professionals/radiology>)

Rendgensko snimanje najčešće je primijenjena radiološka metoda u djece. Svakodnevno se koristi za dijagnostiku koštanozglobnih ozljeda i deformiteta, organskih anomalija u toraksu ili abdomenu te za praćenje razvitka pojedinih bolesti ili dugotrajnog liječenja. Pedijatrijsko rendgensko snimanje i specifičnost očitavanja dobivenih slika uzima u obzir dob i veličinu djeteta te stupanj razvoja. Umanjenje štetnosti zračenja uz dobivanje što kvalitetnije slike postiže odabirom optimalne ekspozicije i ispravnim pozicioniranjem pacijenta uz suradnju s roditeljima i ostalim zdravstvenim djelatnicima. Koriste se pomagala za imobilizaciju pacijenta, olovne pregače i po potrebi sedacija. (25,26)

1.2.2 Ultrazvučna dijagnostika

Ultrazvuk u pedijatrijskoj radiologiji nalazi široku i učestalu primjenu. To je neinvazivna radiološka pretraga bez primjene ionizirajućeg zračenja koja je izrazito pogodna za prikaz mekih tkiva i organa što je čini pogodnom za primjenu na pedijatrijskoj populaciji. Pretraga je jeftina i isplativa, relativno lako se može ponavljati te daje uvid u trenutnu sliku i omogućuje promatranje u stvarnom vremenu.

Navedene karakteristike uz samu dijagnostiku omogućuju dobro praćenje razvitka bolesti ili ishoda liječenja kod djece uz minimalne rizike. Najčešće se primjenjuje za dijagnostiku patoloških stanja, kongenitalnih anomalija i funkcionalnih poremećaja u obradi gastrointestinalnog i muskuloskeletnog sustava, uz sve veću ulogu ultrazvuka centralnog živčanog sustava kod djece prije zatvaranja fontanela. (27,28,29) Valja spomenuti i korisnost ultrazvuka prilikom intervencija kao što su biopsiranje tkiva, postavljanje intrakavitarnih drenova ili aspiraciju tekućine. (30)

Nedostatci ultrazvuka u pedijatriji su visoka krivulja učenja, a poseban izazov predstavlja prilagodba ultrasoničara na manje dimenzije pacijenta i suradljivost prilikom izvođenja pretrage.

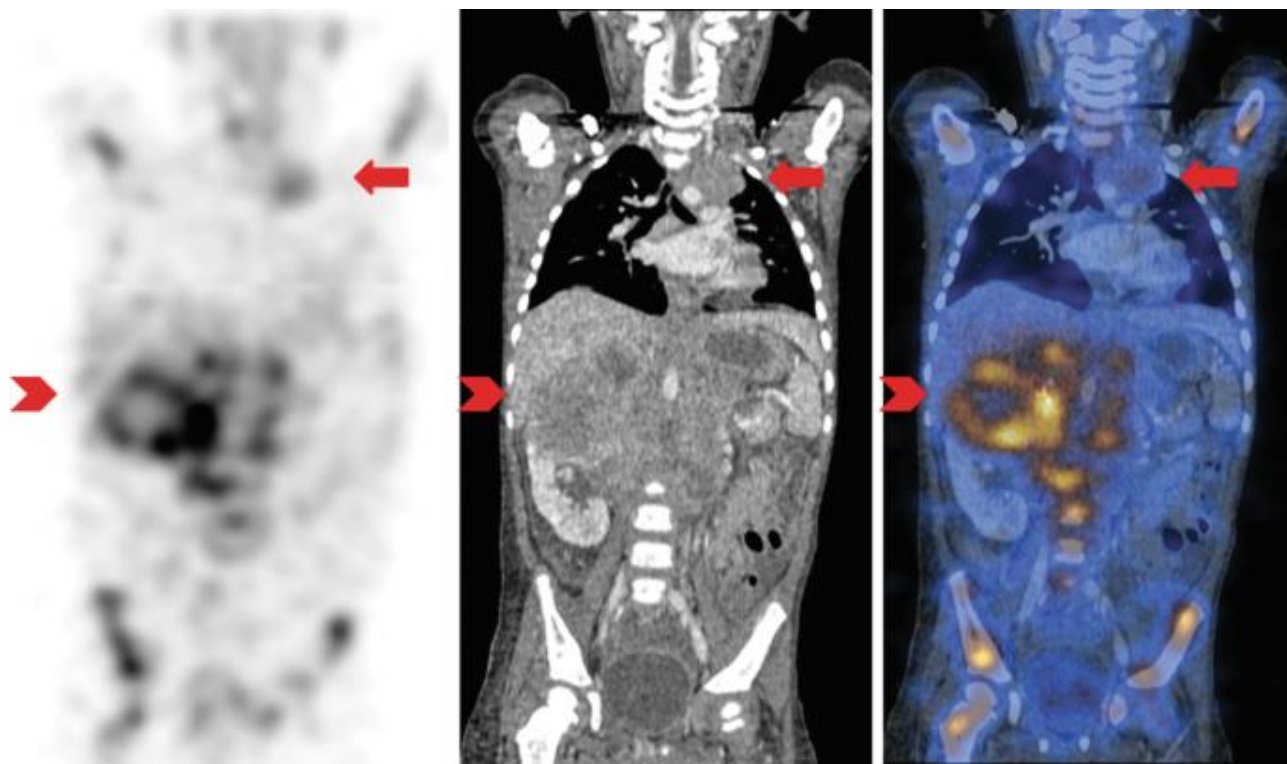
1.2.3 Kompjuterizirana tomografija (CT)

Uporaba CT slikovne metode u pedijatrijskoj radiologiji zahtijeva poseban oprez i procjenu rizika od doze zračenja kojom podvrgavamo dijete i benefita od dobivenog rezultata pretrage. (31,32) Korisnost CT-a je u prikazu detalja visoke razlučivosti te u brzini i dostupnosti izvođenja pretrage stoga je pretraga indicirana kada druge metode ne zadovoljavaju potrebne kriterije. Od posebne je važnosti za prikaz vaskularnih anomalija, kompleksnih prijeloma i pojedinih patoloških stanja organa u toraksu i abdomenu. (33) S obzirom na visoku dozu zračenja kompjuterizirana tomografija nije pogodna za kontinuirano praćenje liječenja pedijatrijskog pacijenta s onkološkim ili drugim kroničnim bolestima koje zahtijevaju opetovanu slikovnu obradu.

1.2.4 Nuklearno-medicinske metode

Danas je u pedijatrijskoj radiologiji dostupno nekoliko nuklearno-medicinskih metoda koje se redovno primjenjuju. Uporabom scintigrafije, PET-CT, SPECT ili PET-MRI metoda omogućen je uvid ne samo u anatomiju, već i u fiziološku funkciju ciljanog organa ili tkiva. Najčešću i najrašireniju primjenu nalazimo u pedijatrijskoj onkologiji, iako osjetljivost pretraga za detekciju metabolički aktivnih lezija nije ograničena na maligne bolesti.

Nuklearno-medicinske metode korisne su za detekciju tumora (npr. limfoma, neuroblastoma, cerebralnih tumora, tumora kostiju i koštane srži) i prikaz udaljenih metastaza te omogućuju određivanje stupnja bolesti. (34)



Slika 5. SPECT/CT u pedijatrijskoj onkologiji (35)

1.2.5 Magnetska rezonanca

Magnetska rezonanca pogodna je metoda za korištenje u pedijatrijskoj radiologiji zbog mogućnosti detaljnog prikaza mekih tkiva i izvrsnih multiplanarnih mogućnosti. Učestalo se koristi za dijagnostiku i praćenje pedijatrijskih patoloških stanja zbog činjenice da ne koristi ionizirajuće zračenje. (36)

Za dobivanje kvalitetne snimke često iziskuje sedaciju pacijenta i stoga je brzina izvođenja pretrage od posebnog značaja kod djece. (37) U širokoj je primjeni na pedijatrijskoj populaciji u obradi neuroloških bolesti, muskuloskeletnih anomalija, urođenih bolesti srca i na pacijentima s intraabdominalnim ili zdjeličnim patološkim promjenama. (38)

Uvođenjem MRI pretraga cijelog tijela (engl. *whole-body MRI* – WBMRI) razvija se alternativa u kroničnom praćenju djece s onkološkim ili drugim kroničnim bolestima koja ne izlaže pacijente riziku primjene ionizirajućeg zračenja.

2 CILJ RADA

Cilj ovog diplomskog rada je prikazati modernu metodu magnetske rezonance cijelog tijela i primjenu iste na pedijatrijskim pacijentima te mogućnost njene uporabe svakodnevnoj kliničkoj praksi.

Korištenjem ključnih pojmova poput *pediatric WBMRI*, *WBMRI in pediatric oncology*, *pediatric WBMRI protocols*, *new MRI technology in pediatric WBMRI* pretražila se dostupna znanstvena literature u bazi podataka Pubmed, Oxford Academic, Wiley Online Libraray, ScienceDirect, ResearchGate. Pretraga je ograničena na pregledne članke, metaanalize i kliničke studije od trenutka razvitka MRI tehnologije i primjene na ljudima, članci su napisani i objavljeni na engleskom jeziku. Pregledom navedenih članaka odabrano je 88 članka koji su korišteni kao reference u pisanju ovog diplomskog rada.

3 RASPRAVA

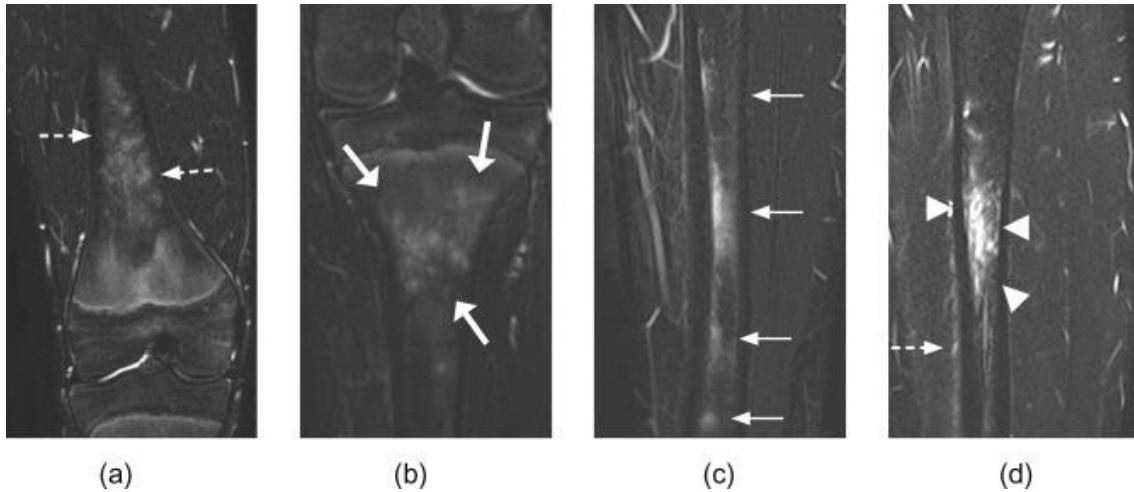
Magnetska rezonanca cijelog tijela u djece (engl. *whole body MRI* - WBMRI) je metoda snimanja koja brzo postaje sve popularnija u kliničkom okruženju. Mogućnost da dobijemo detaljne anatomske i fiziološke podatke o promatranj bojesti bez ionizirajućeg zraćenja, katkad i prije nastupa kliničke slike, razlog je za sve veću popularnost ove pretrage.

Trenutno postoji manji broj objavljenih radova koji opisuju osjetljivost i preciznost za pojedine kliničke indikacije i varijabilni signali u području rasta koštane srži predstavljaju opasnost od opisivanja lažno pozitivnih nalaza. Unatoč tome, WBMRI se koristi za sve veći broj multisistemskih bojesti u pedijatriji te je Europsko Društvo Pedijatrijske Radiologije (ESPR) 2018.godine objavilo prve smjernice za njenu primjenu. (39)

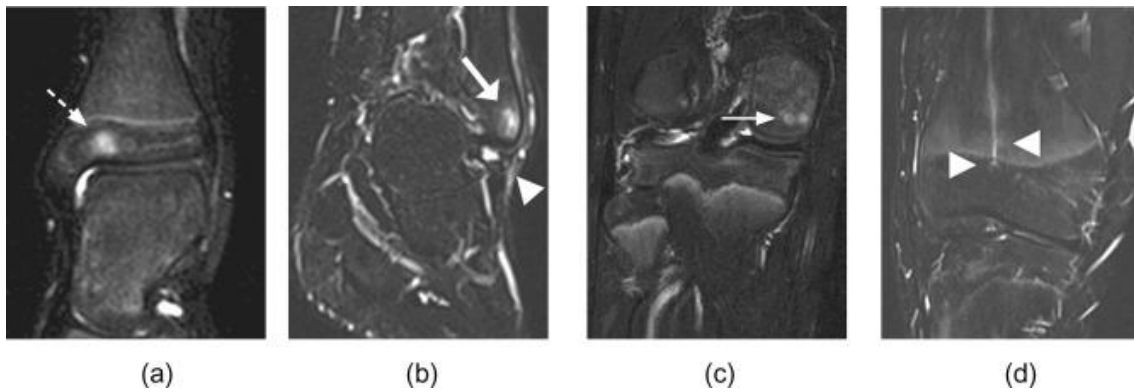
3.1 Nalaz u zdrave djece

Specifičnosti nalaza WBMRI u zdrave djece i adolescenata predstavljaju poteškoće u preciznom očitavanju nalaza. Procjena koštane srži predstavlja najveći problem, naročito kod hematoloških bojesti.

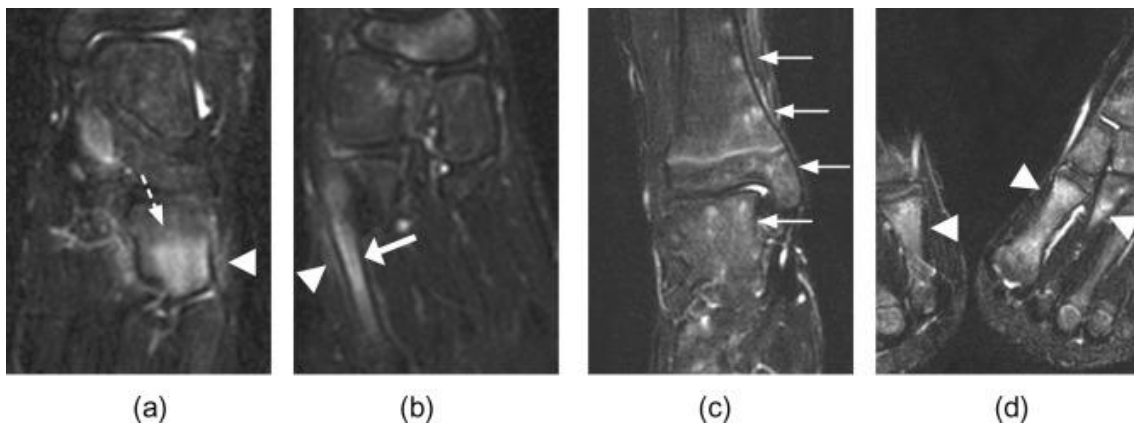
Fiziološko sazrijevanje koštane srži i pretvorba crvene u žutu koštanu srž prati centripetalni uzorak u dugim cjevastim kostima te po završetku adolescencije preostaje samo u proksimalnom femuru i humerusu te u aksijalnom skeletu. (40) Na mjestima aktivne hematopoeze u koštanoj srži u periodu rasta zabilježeni su signali koji se mogu protumačiti kao lokalizirani edem, ali ponekad i kao metabolički aktivna lezija. (41) Rizik od lažno pozitivnih nalaza posebno je važan prilikom stupnjevanja (engl. *staging*) hematoloških bojesti kada je očitavanje pretrage potrebno kako bi se adekvatno provelo lijećenje i praćenje ishoda lijećenja bojesti. (42) Ponavljanjem nalaza u rasponu nekoliko godina, utvrđeno je kako su lažno pozitivni signali, prolazna pojava koja spontano nestane, ali još nije provedeno dovoljno istraživanja kako bi se detaljno opisali i pravovremeno razlikovali.



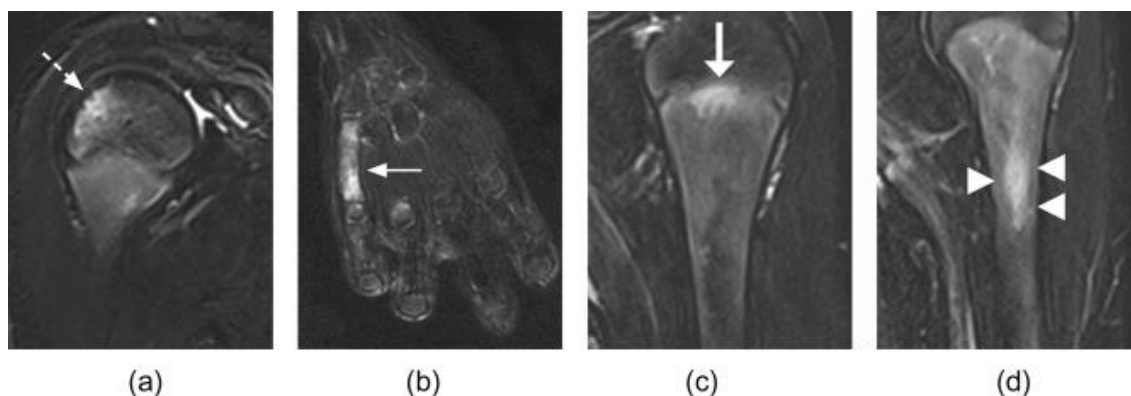
Slika 6. a) Koronarni Dixon T2" distalnog femura pokazuje hiperintenzivne signale uzorka "plamena" u metafizi i točkastog uzorka u distalnoj dijafizi dječaka od 16 godina. b) hiperintenziteti točkastog uzorka metafize proksimalne tibije u djevojčice od 12 godina. c) hiperintenzivni signali dijafize tibije dječaka od 15 godina. d) opsežan nalaz hiperintenziteta s simetričnom raspodjelom dijafize i periosta tibije djevojčice od 16 godina. (88)



Slika 7. a) hiperintenzivni signali distalne tibije 8-godišnje djevojčice. b) hiperintenzivni signali epifize distalne fibule 17-godišnje djevojčice. c) hiperintenzivni signali točkastog uzorka epifize medijalnog femura 16-godišnjeg dječaka. d) hiperintenzivni signali epifize distalnog femura 17-godišnjeg dječaka. (88)



Slika 8. a) hiperintenzivni signali kuboidne kosti 6.godišnje djevojčice. b) hiperintenzivni signali pete metatarzalne kosti i periosta 7-godišnje djevojčice. c) hiperintenzivni signali točkastog uzorka metafize i epifize distalne tibije i tarzalnih kostiju. d) hiperintenzivni signali prve metatarzalne kosti s obe strane kod 12-godišnjeg dječaka. (88)



Slika 9. a) hiperintenzivni signali lateralne epifize proksimalnog humerusa 7-godišnjeg dječaka. b) hiperintenzivni signali čitave pete metakarpalne kosti 7-godišnjeg dječaka. c) hiperintenzivni signali proksimalne metafize humerusa 14-godišnjeg dječaka. d) hiperintenzivni signali dijafize proksimalnog humerusa 10-godišnjeg dječaka (88)

Slični nalazi pronađeni su i u drugim dijelovima tijela, npr. fascijama mišića kod novorođenčadi u ranom postpartalnom periodu nakon “traume” poroda, premda naknadno nije pronađen patološki process u podlozi. (43)

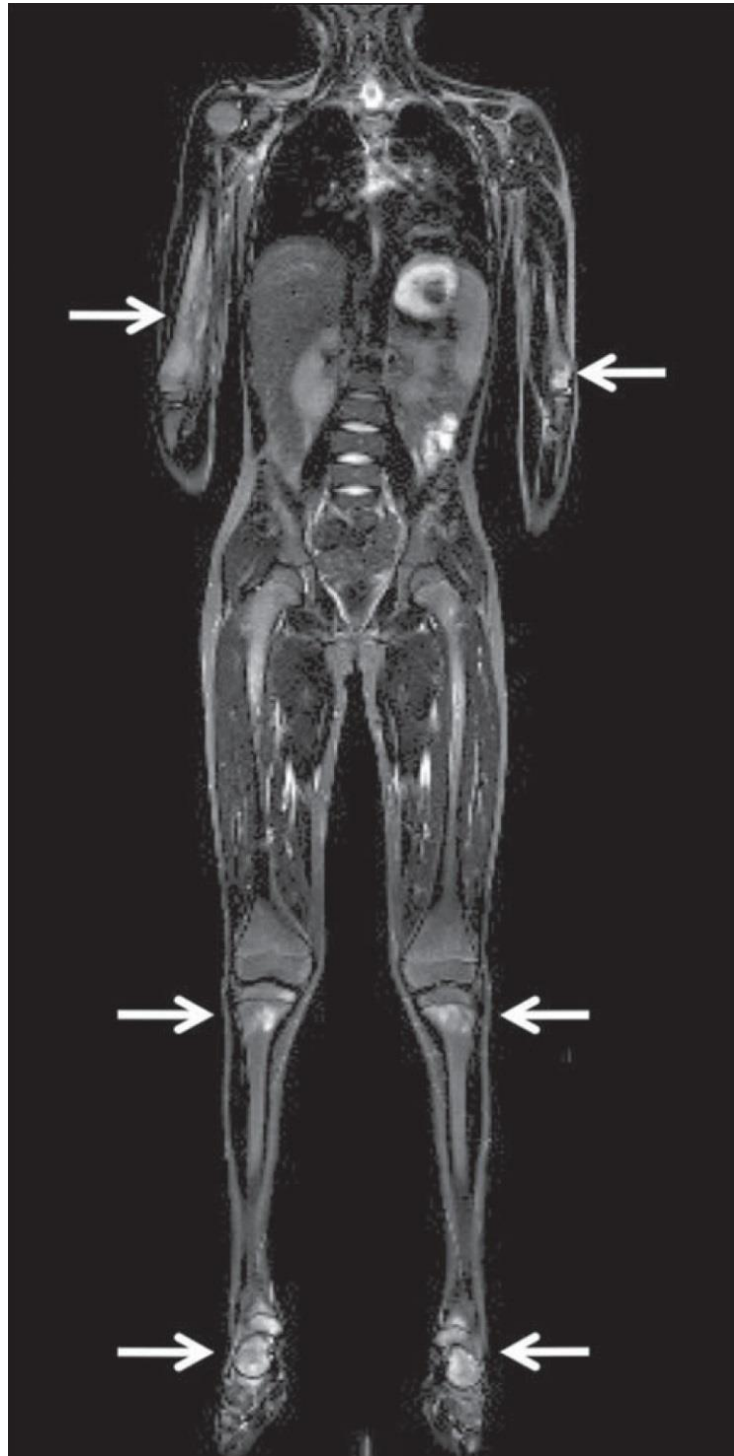
3.2 Pedijatrijske indikacije i kontraindikacije

3.2.1 Upalne bolesti

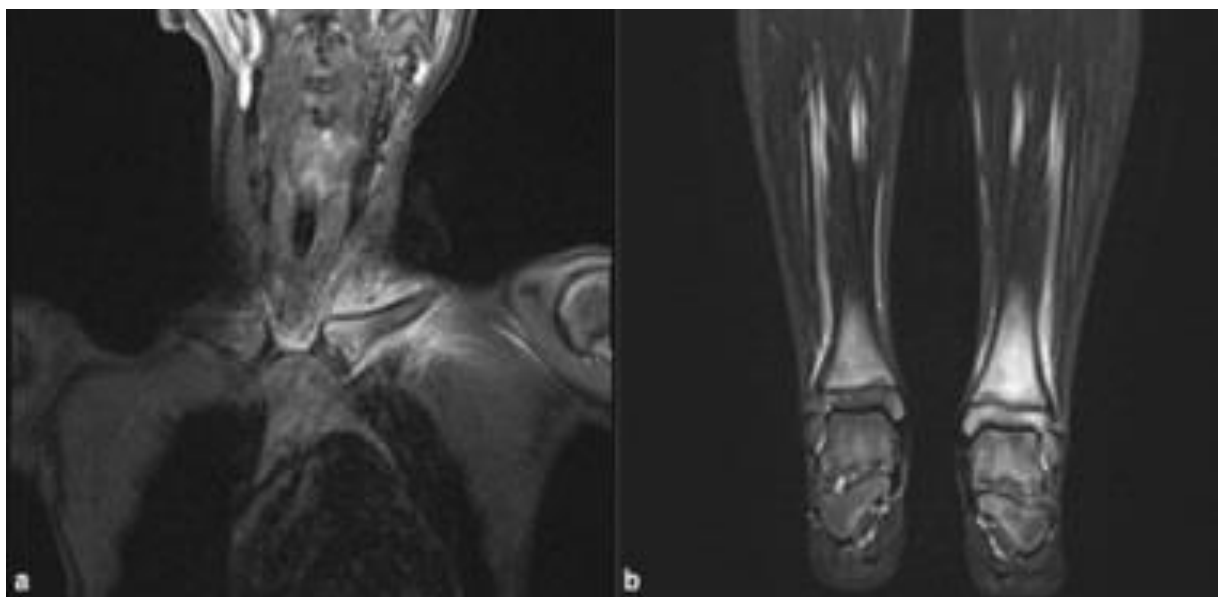
Kronični rekurentni multifokalni osteomijelitis (engl. *chronic recurrent multifocal osteomyelitis* - CRMO) je autoimuna bolest, često je najteži oblik kroničnog nebakterijskog osteomijelitisa (engl. *chronic non-bacterial osteomyelitis* - CNO). U djece i adolescenata, upalne promjene najčešće zahvaćaju metafize dugih kostiju, ali se mogu pojaviti i u drugim kostima. Karakteristične su epizode kliničke i serološke sistemske upale bez nalaza antitijela, patogena ili specifičnih T stanica. (44)

WBMRI se pokazao osjetljiv za detekciju upalnih promjena na kostima kod ove bolesti. Nalaz ukazuje na edem koštane srži, osteitis i periostalnu reakciju. Većina pacijenata ima multifokalne koštane lezije koje većinom nalazimo na cjevastim kostima i kralješcima, nisu pronađene lezije na lubanji i klavikuli. (45) Na istraživanju koje je proveo Von Kalle, na 53 ispitanika s dijagnozom CRMO, multifokalne lezije pronađene su u kod 52 ispitanika dok

su samo 26 od 53 imali multifokalne simptome. Nalazi istraživanja upućuju kako je korištenjem WBMRI moguće postaviti dijagnozu kod asimptomatskih bolesnika. (46)



Slika 10. Rekurentni multifokalni osteomijelitis 8-godišnjeg dječaka. Multifokalne koštane lezije i remodeliranje kosti na mjestu lezije desnog humerusa (koronarni WB STIR MRI). (47)

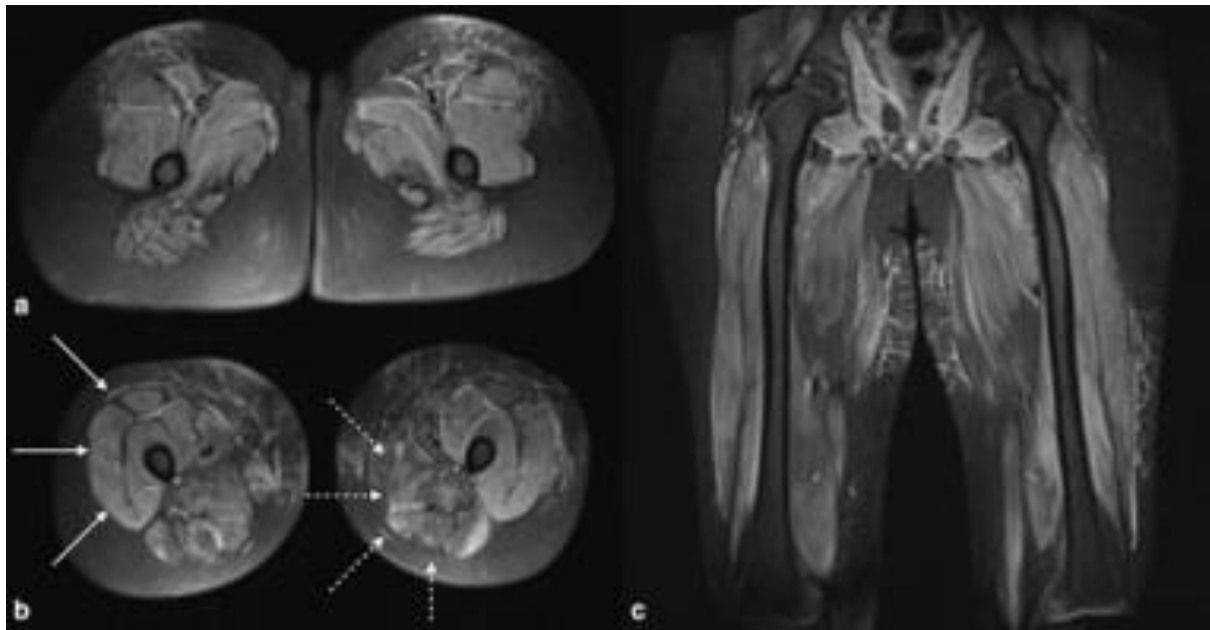


Slika 11. Hiperintenziteti koštane srži s pridruženim periostitisom i mekotkivnim edemom lijeve klavikule i obje distalne tibije s pozitivnom kliničkom slikom. Koronarna STIR tehnika.

Preuzeto s: (<https://academic.oup.com/bjro/article/4/1/20210087/7240811>)

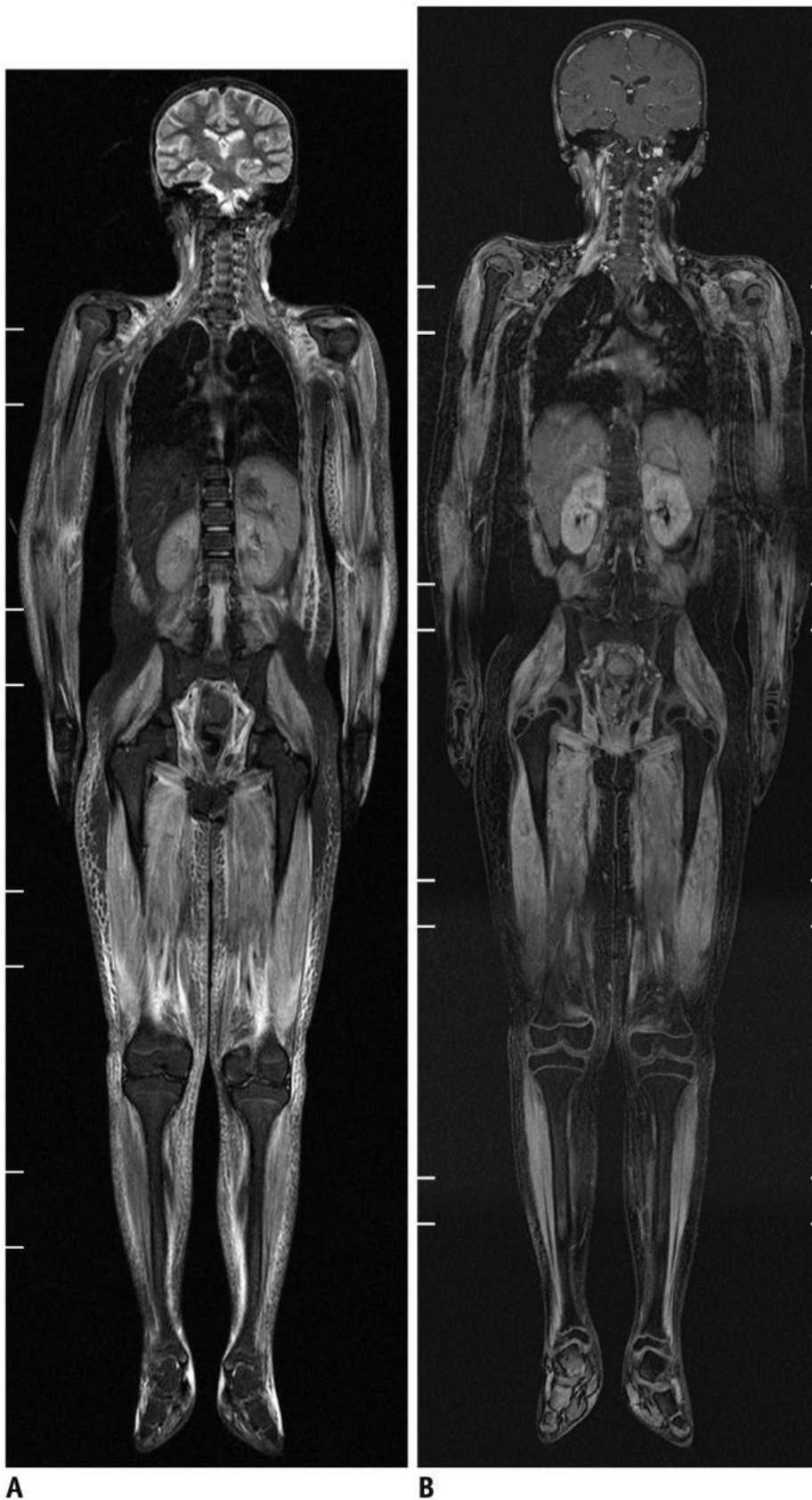
Korist WBMRI se nalazi i u praćenju bolesti i rezultata liječenja. U istraživanju koje je proveo Hospach na 27 ispitanika s multifokalnim lezijama, 19 ih se žalilo na bolove u leđima. Deformitete kostiju kralješnice i edematozne koštane lezije imalo je 7 od navedenih 19 simptomatskih bolesnika, kod kojih je provedeno liječenje pomidromatom. Na kontrolnom WBMRI zabilježena je rezolucija abnormalnih signala u svim lezijama, uz morfološki oporavak kralježaka. (48) Druga studija koju je proveo Hoffman na 7 pacijenata koji su ušli u remisiju bolesti nakon 6 ciklusa pomidromata, ukazuje na progresiju nalaza na WBMRI, štoviše kod jednog je pacijenta zabilježeno radiološko pogoršanje. (49) Može se dakle zaključiti da WBMRI pokazuje dobru osjetljivost za početnu dijagnozu i praćenje bolesnika, ali klinička slika ne mora odgovarati radiološkom nalazu.

Juvenilni dermatomiozitis (JDM) je autoimuna bolest koja zahvaća sitne krvne žile u koži i mišićima i u pravilu počinje prije šesnaeste godine života. Očituje se slabošću i boli u mišićima i specifičnim kožnim osipom, češći je u ženskog spola, incidencija je 4 od milijun djece. WBMRI nije još uvijek u redovnoj uporabi za dijagnostiku juvenilnog dermatomiozitisa te je do sada primijenjen samo za opisivanje opsežnosti bolesti i dokazivanje dubljih (visceralnih) lezija. (50)



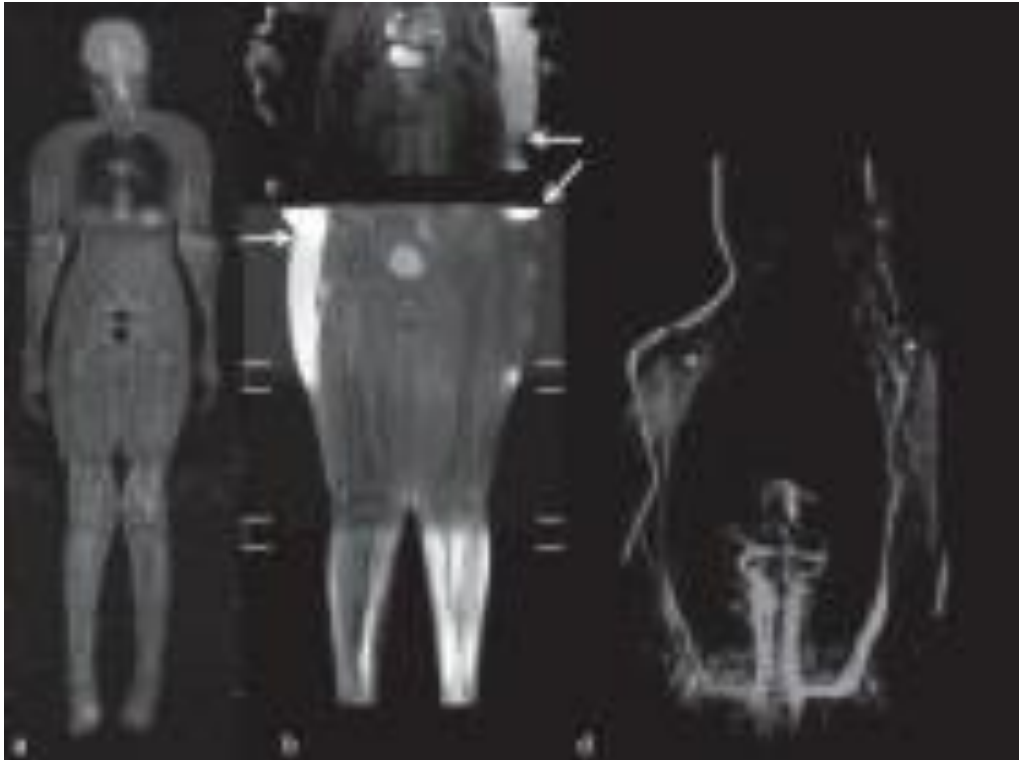
Slika 12. Aksijalne i koronarne STIR sekvence kroz bedro 13-godišnje djevojčice s juvenilnim dermatomiozitisom. Hiperintenziteti STIR signala se nalaze u svim kompartmentima femoralne regije. Prikazana je atrofija mišićne skupine aduktora i stražnjeg kompartmenta obostrano, dok su prednji kompartmenti pošteđeni.

Preuzeto s: (<https://academic.oup.com/view-large/figure/428830514/bjro.20210087.g003.jpeg>)



Slika 13. a) Koronarni STIR WBMRI 10-godišnje djevojčice s juvenilnim dermatomiozitisom. b) post-kontrastna snimka prikazuje pojačane signale aktivnih lezija u T1-W sekvenci

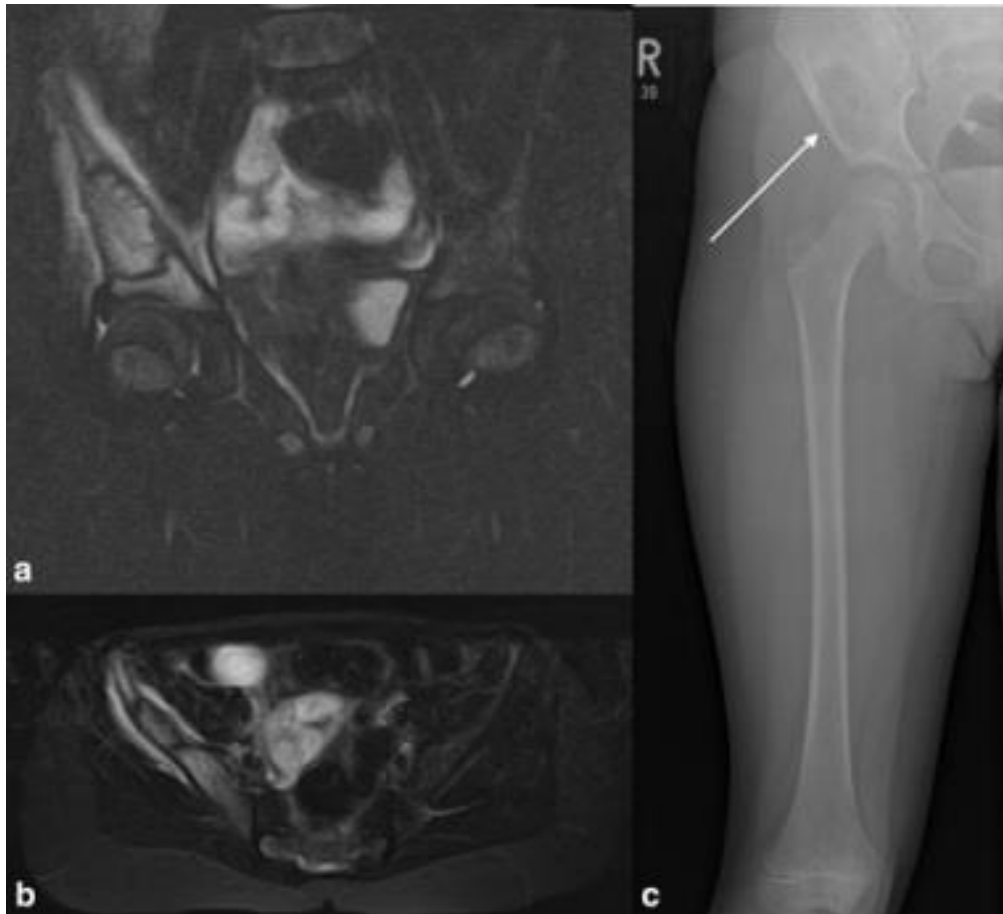preuzeto s: (<https://www.ncbi.nlm.nih.gov/pmc/articles/PMC4559794/figure/F11/>)



Slika 14. 16-godišnja djevojčica s indikacijom perifernog vaskulitisa sa sumnjom na autoimunu etiologiju. a) koronarni STIR, prikazana periferija gornjih i donjih udova. b) i c) artefakti radi pozicije gornjih udova. d) postkontrastna (post-gadolinij) snimka WBMRI angiografije

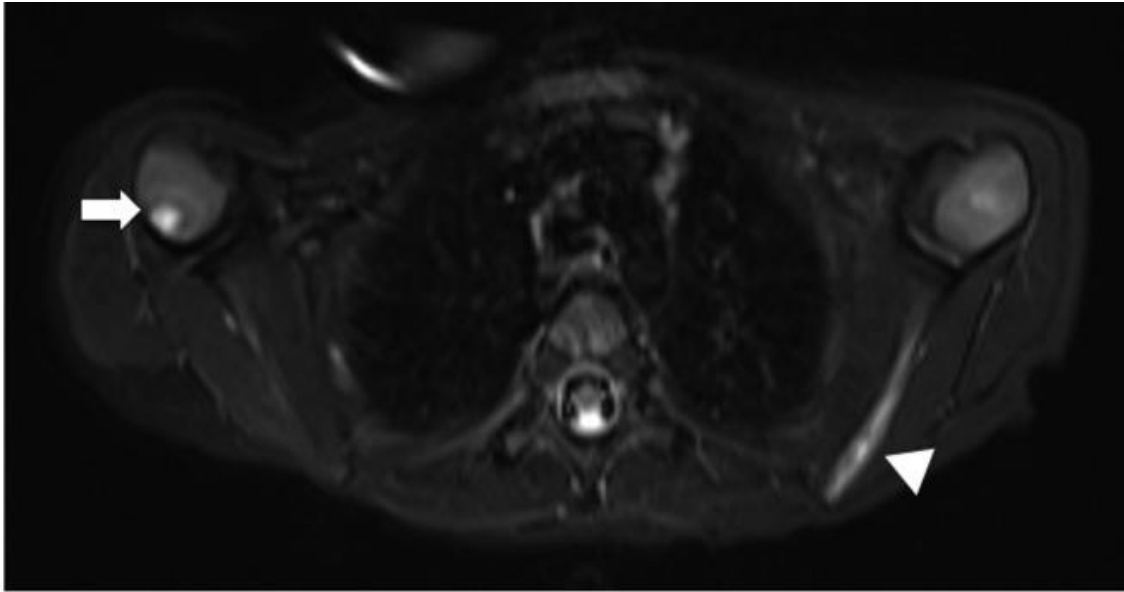
Preuzeto s: (<https://www.ncbi.nlm.nih.gov/pmc/articles/PMC4433302/figure/f02/>)

Histiocitoza Langerhansovih stanica (engl. *Langerhans cell histiocytosis - LCH*) je bolest u djece kod koje dolazi do umnažanja upalnih stanica, točnije mononuklearnih dendritičkih stanica. Osnovna podjela LCH je na jednosistemsku i multisistemsku bolesti. Dijagnoza se postavlja na temelju kliničke slike i potvrđuje biopsijom. Očituje se plućnim infiltratima, koštanim promjenama, osipima te oštećenjem jetrene, hematopoetske i endokrine funkcije. Diseminacija bolesti u više organskih sustava, veći broj lezija i brz napredak bolesti su povezani s lošijom prognozom liječenja. (51) Do sada je slikovna obrada bolesti uključivala PET/CT kako bi se utvrdio stupanj diseminacije u svrhu pravilnog izbora terapije. Multisistemska bolest se učestalo liječi kemoterapijom, dok se kod jednosistemske bolesti može primijeniti hormonska, medikamentozna, kirurška ili radioterapija (ovisno o zahvaćenom organskom sustavu). Upravo u stupnjevanju i praćenju bolesti, WBMRI se pokazao izrazito koristan. Prema korejskom istraživanju iz 2019. WBMRI se pokazao 99% precizan u otkrivanju LCH lezija, za razliku od koštane scintigrafije s 38% i rtg skeleta s 56%. WBMRI je također zabilježio i sve vanskeletne lezije. (52)

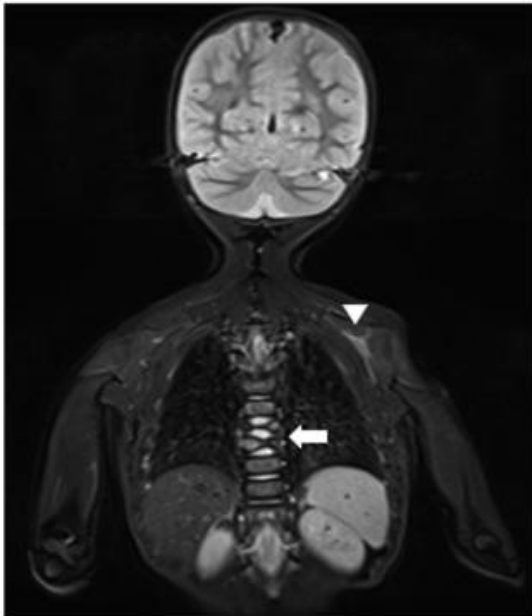


Slika 15. WBMRI 6-godišnje djevojčice s LCH. Koronarni i aksijalni STIR u slikama a) i b) pokazuje fokalnu regiju dobro ograničenog T2 signala, edema koštane srži ilijačne i ishijadične kosti i okolni mekotivni edem. Klasični RTG na slici c) pokazuje dobro ograničeni litičnu leziju bez periferne sklerozacije i usku zonu tranzicije

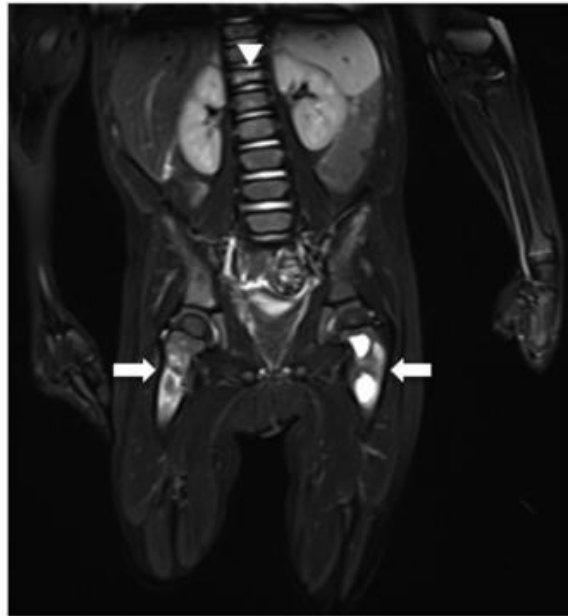
preuzeto s: (<https://academic.oup.com/view-large/figure/428830529/bjro.20210087.g006.jpeg>)



a



b

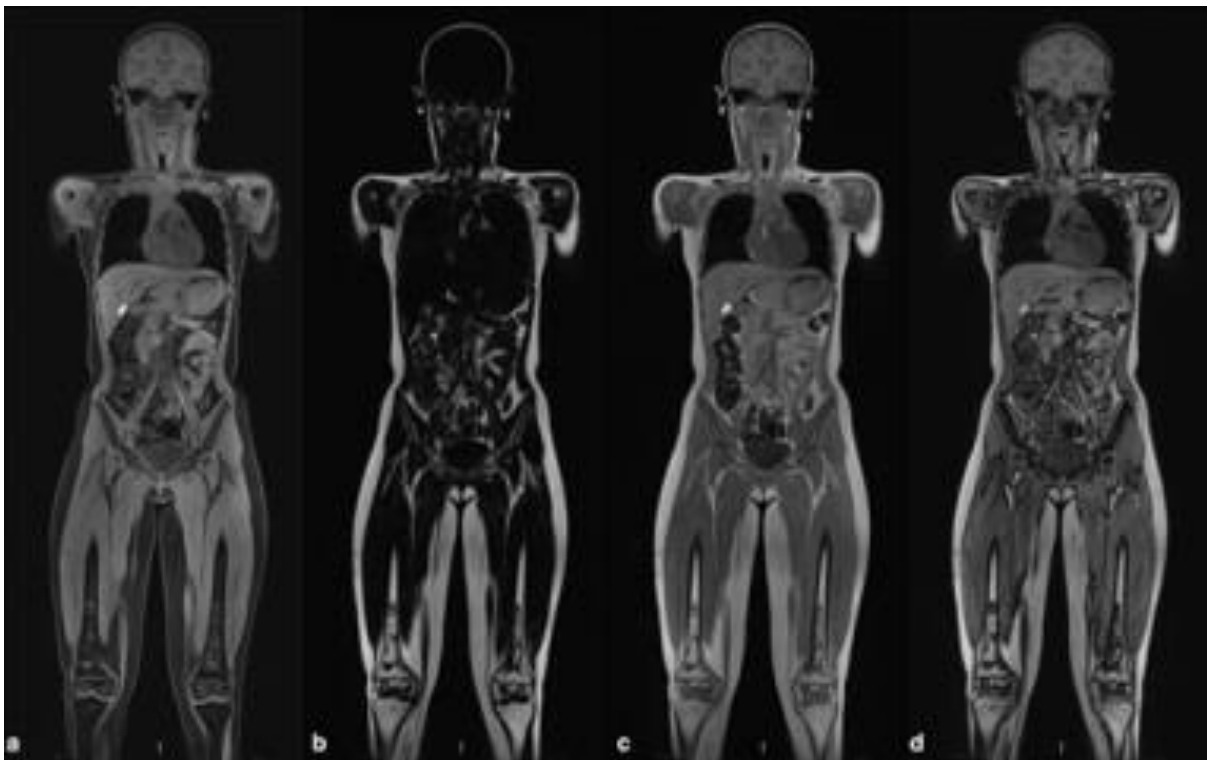


c

Slika 16. WBMRI 2-godišnjeg dječaka s LCH koristeći STIR tehniku. Slika izrađena u sklopu procjene diseminacije bolesti. a) aksijalna snimka toraksa otkriva hiperintenzitete proksimalnog humerusa desno i lijeve skapule. b) koronarna snimka glave i toraksa otkriva hiperintenzitete i patološki kolaps dva torakalna kralješka. c) koronarna snimka abdomena, zdjelice i obje femoralne regije otkriva hiperintenzitete metafiza proksimalnih femura obostrano te hiperintenzitete i patološki kolapsa dvanaestog torakalnog kralješka.

preuzeto s : (<https://onlinelibrary.wiley.com/cms/asset/4ccc7553-72a8-438a-8811-d5c9287c5e55/jmri25259-fig-0004-m.jpg>)

Osteonekroza je žarišna ishemija kosti koja etiološki može biti idiopatska, traumatska ili netraumatska. Najčešći uzrok je trauma (npr. subkapitalni prijelom proksimalnog femura), ali u posljednje vrijeme sve češće nalazimo osteonekrozu kao posljedicu alkoholizma i liječenja kortikosteroidima ili kemoterapijom. (53) Očituje se kao progresivna bolnost u zglobovima, redukcija opsega pokreta i osteoartritis. Rana dijagnoza posebno je bitna kod djece, kod kojih se može na vrijeme uključiti terapija i zaustaviti napredak bolesti i spriječiti komplikacije koje bi u protivnom zahtijevale veće kirurške zahvate u svrhu oporavka funkcije.



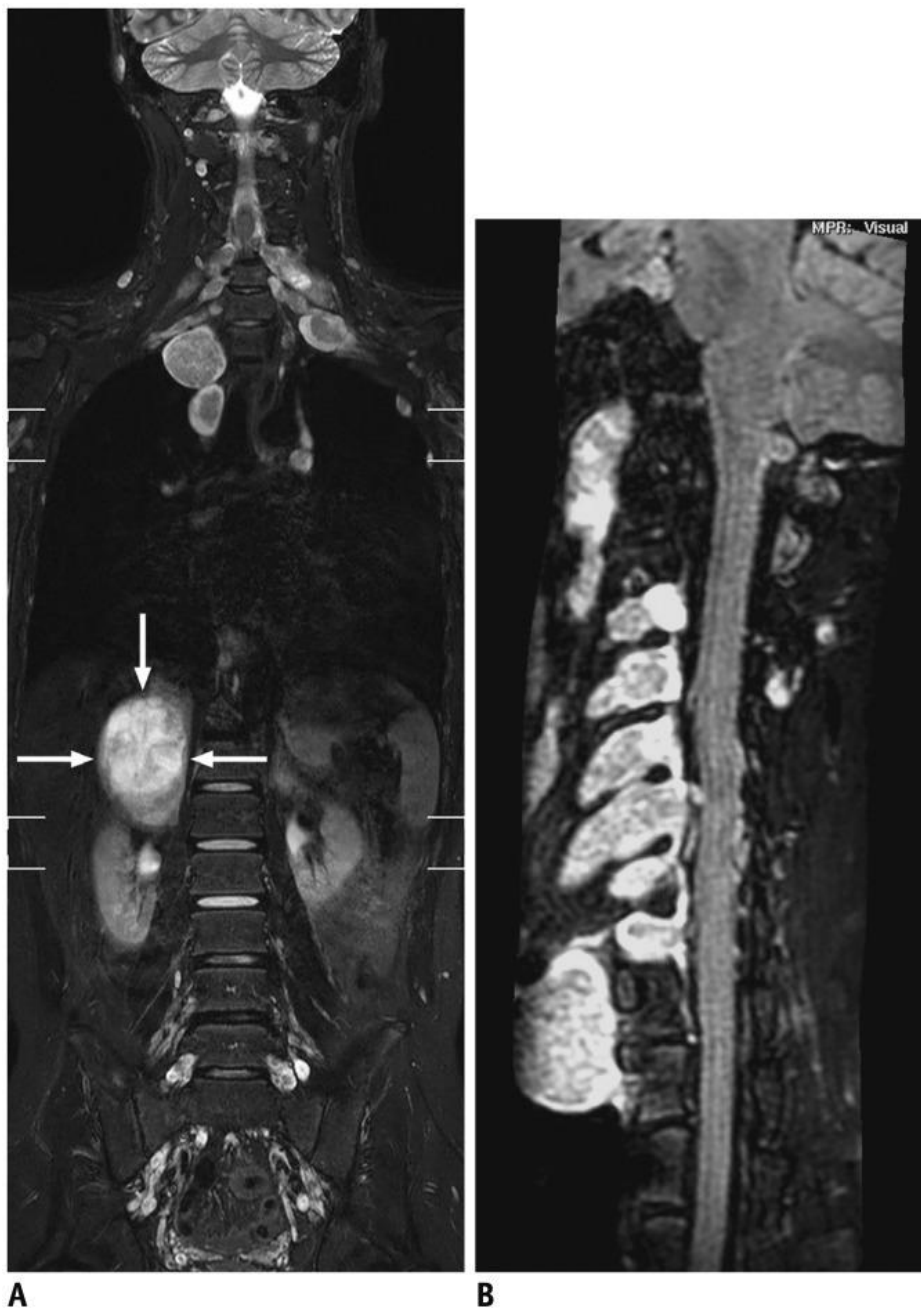
Slika 17. WB-MRI u četiri različite T1 Dixon koronarne sekvence. Fokalna medularna osteonekroza može se vidjeti u metafizama i epifizama distalnog femura obostrano.

preuzeto s: (<https://academic.oup.com/view-large/figure/428830549/bjro.20210087.g011.jpeg>)

3.2.2 Onkološke bolesti

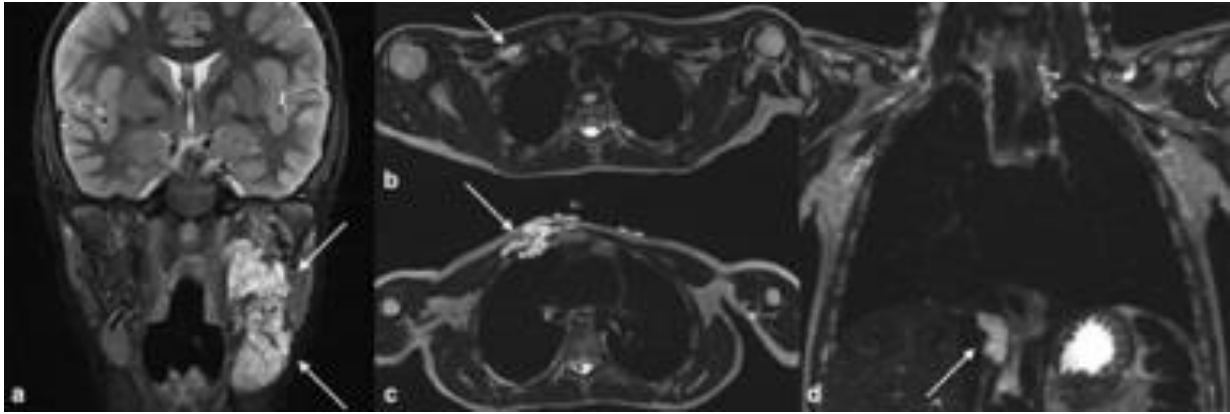
Sindromi povećanog rizika za razvoj maligne bolesti uključuju neurofibromatozu tip 1, sindrom multiple endokrine neoplazije (MEN), Beckwith-Wiedemann, Li-Fraumeni, von Hippel Lindau syndrome. Svaki od navedenih sindroma predisponira učestaliju formaciju

tumora u dječjoj dobi te se WBMRI može koristiti kao probirna pretraga. (54) Zasad nisu provedena brojna istraživanja o primjeni WBMRI, te možemo izdvojiti samo kliničku primjenu na pacijentima s neurofibromatozom. Koristeći STIR sekvencu, WBMRI je po istraživanju iz 2011. koje je proveo Nguyen na 65 djece s NF-1 detektirao 73 lezije u 37 ispitanika, pretpostavljajući time ulogu WBMRI u ranoj detekciji i praćenju ubrzanog rasta lezija. (55)



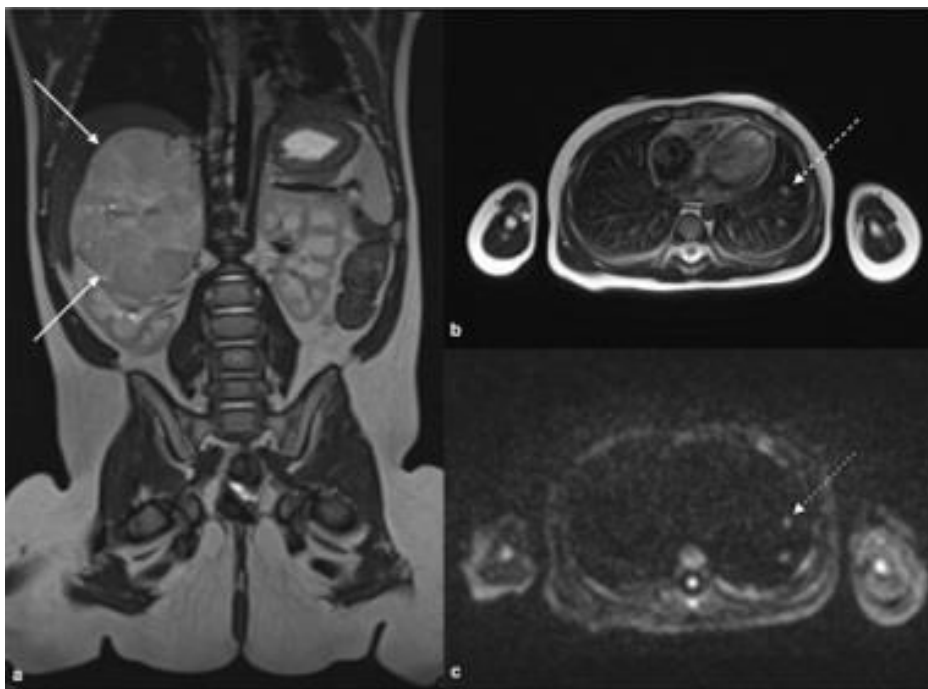
Slika 18. WBMRI 15-godišnjeg dječaka s neurofibromatozom tip 2 i pleksiformnim schwannomima. a) koronarni STIR WBMRI koristeći 3T MRI pokazuje višestruke pleksiformne schwanome uz polazišta živaca, najveća lezija desno suprarenalno. b) pleksiformni schwannomi cervikalnih živaca na post-kontrastnoj FLAIR sekvenci.

preuzeto s: (<https://www.ncbi.nlm.nih.gov/pmc/articles/PMC4559794/bin/kjr-16-973-g010.jpg>)



Slika 19. WBMRI 8-godišnjaka s dijagnozom neurofibromatoze tip 1 u koronarnoj STIR tehnici. a) hiperintenziteti pleksiformnih schwanoma lijevo uz mandibulu. b) hiperintenziteti uz prednji desni toraks i uz c) hiatus dijafragme

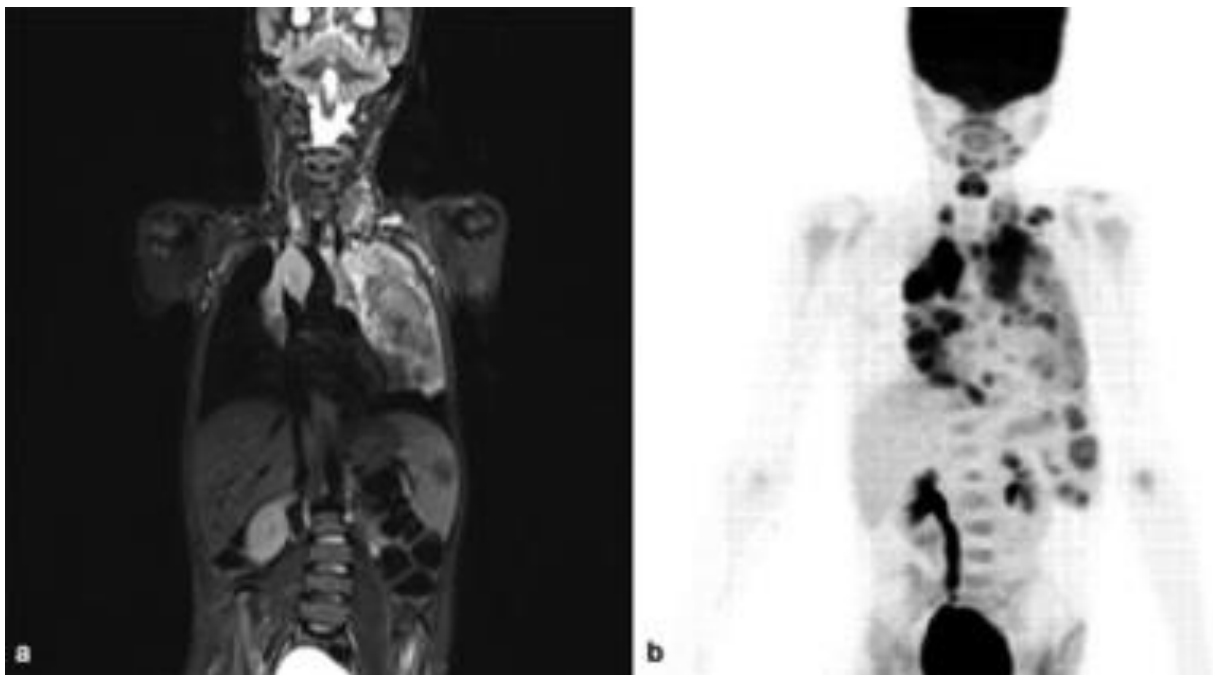
preuzeto s: (<https://academic.oup.com/view-large/figure/428830545/bjro.20210087.g010.jpeg>)



Slika 20. a) koronarna T2 sekvenca prikazuje desnu suprarenalnu tumorsku masu adrenokortikalnog karcinoma 9-mjesečnog djeteta s Li Fraumeni sindromom. b) aksijalna T2 i c) DWI sekvenca kroz toraks u dobi od 17 mjeseci pokazuje metastatsko širenje u dva intrapleuralna limfna čvora

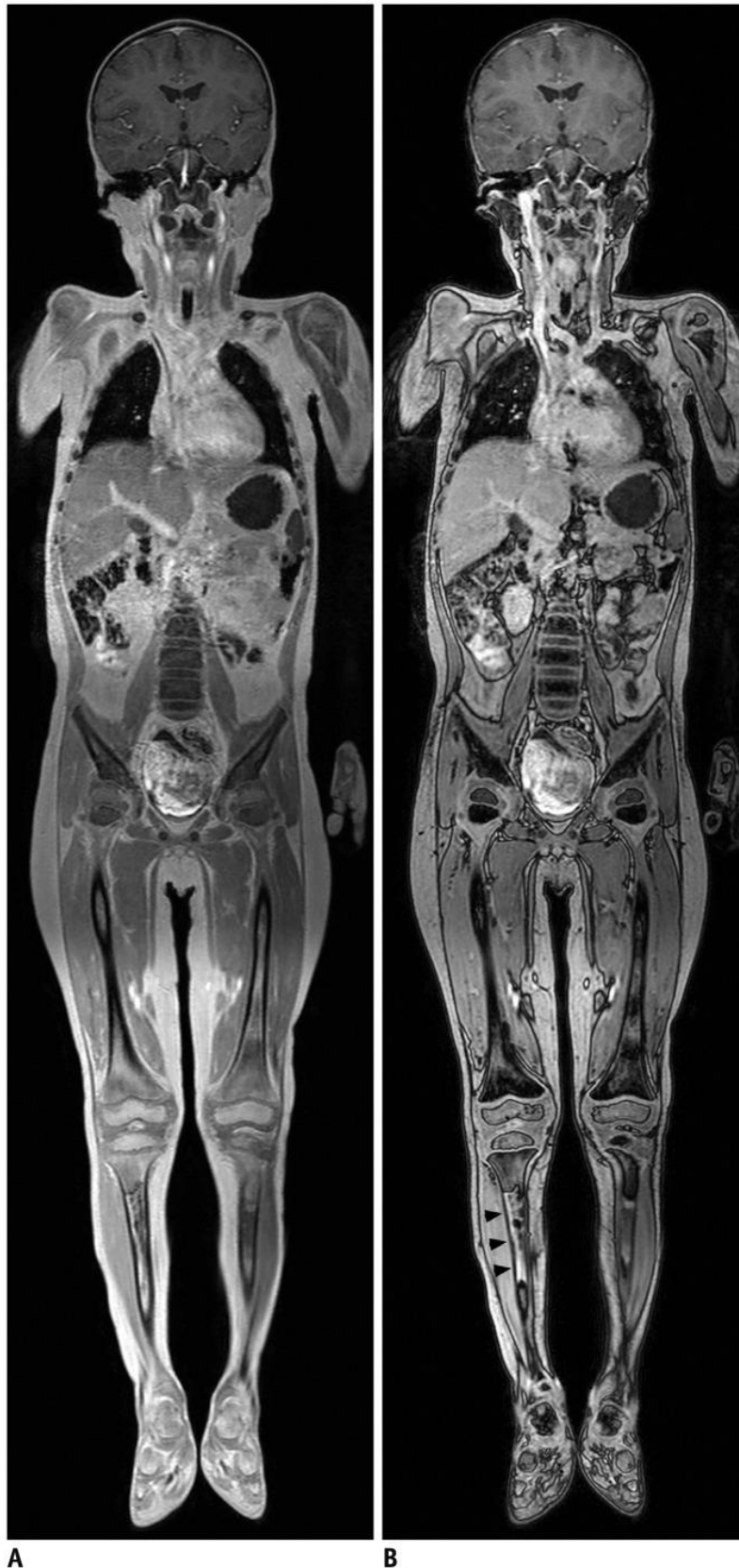
preuzeto s: (<https://academic.oup.com/view-large/figure/428830541/bjro.20210087.g009.jpeg>)

WBMRI se u posljednjem desetljeću sve više koristi kao dokazano osjetljiva i precizna metoda za staging i praćenje *Hodgkinovog limfoma* u djece. Posebno je osjetljiv za prikaz zahvaćenosti koštane srži i limfnog tkiva, te u tome prednjači ispred konvencionalnog CT-a. (56,57) U usporedbi s uobičajeno korištenim F-18 FDG PET/CT-om, koristeći STIR i RARE sekvence WBMRI se izjednačava po rezultatima. (58) Koristeći DWI sekvencu, podudarni rezultati WBMRI i FDG PET/CT-a za početni staging se podudaraju u 96% rezultata, dok se DWI i ADC koriste za praćenje efikasnosti liječenja kemoterapijom, ali sa zamjetnim opadanjem preciznosti u odnosu na PET/CT. (59) Kritika na STIR tehniku se može uputiti radi nemogućnosti da se STIR-om diferenciraju post-terapijski signali koštane srži od limfomatozne infiltracije. Unatoč napretku u primjeni WBMRI na staging i praćenje Hodgkinova limfoma, za sada još nije moguće zamijeniti klasičnu metodu PET/CT-a.



Slika 21. a) koronarna WB STIR sekvenca ukazuje na medijastinalnu limfadenopatiju s infiltracijom u lijevo plućno krilo i splenomegalijom s fokalnom lezijom kod 9-godišnjeg dječaka s Hodgkinovim limfomom. b) WB 18-FDG-PET/MRI za istu bolest s opstruktivnom desnom hidronefrozom.

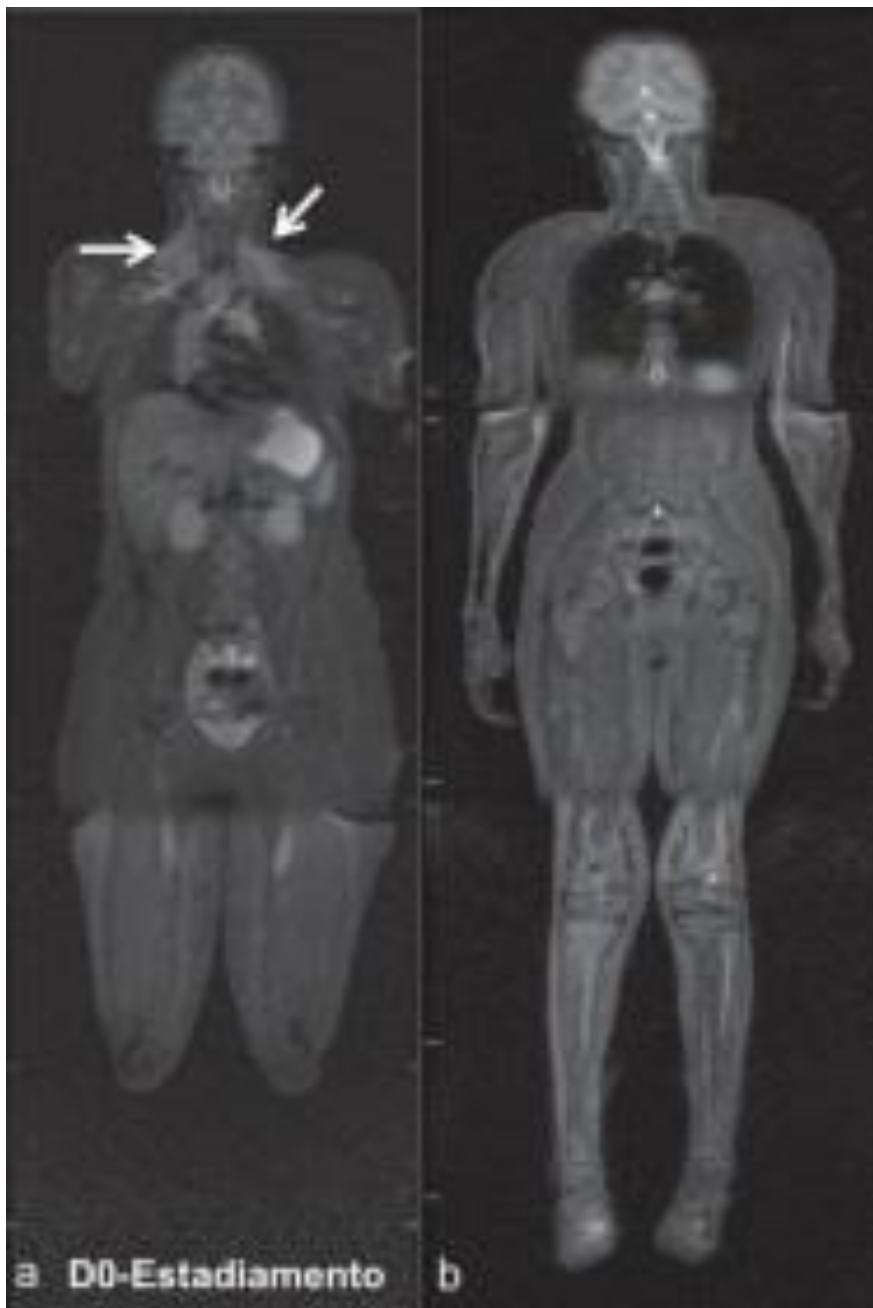
preuzeto s: (<https://academic.oup.com/view-large/figure/428830520/bjro.20210087.g004.jpeg>)



Slika 22. WBMRI 4-godišnjeg dječaka s B-staničnim limfomom. a) koronarni post-kontrastni prikaz na 3T MRI gdje se vidi tipičan zatamnjeni signal zdrave koštane srži i b) hiperintenzitet lezije u području limfoma desne tibije

preuzeto s:

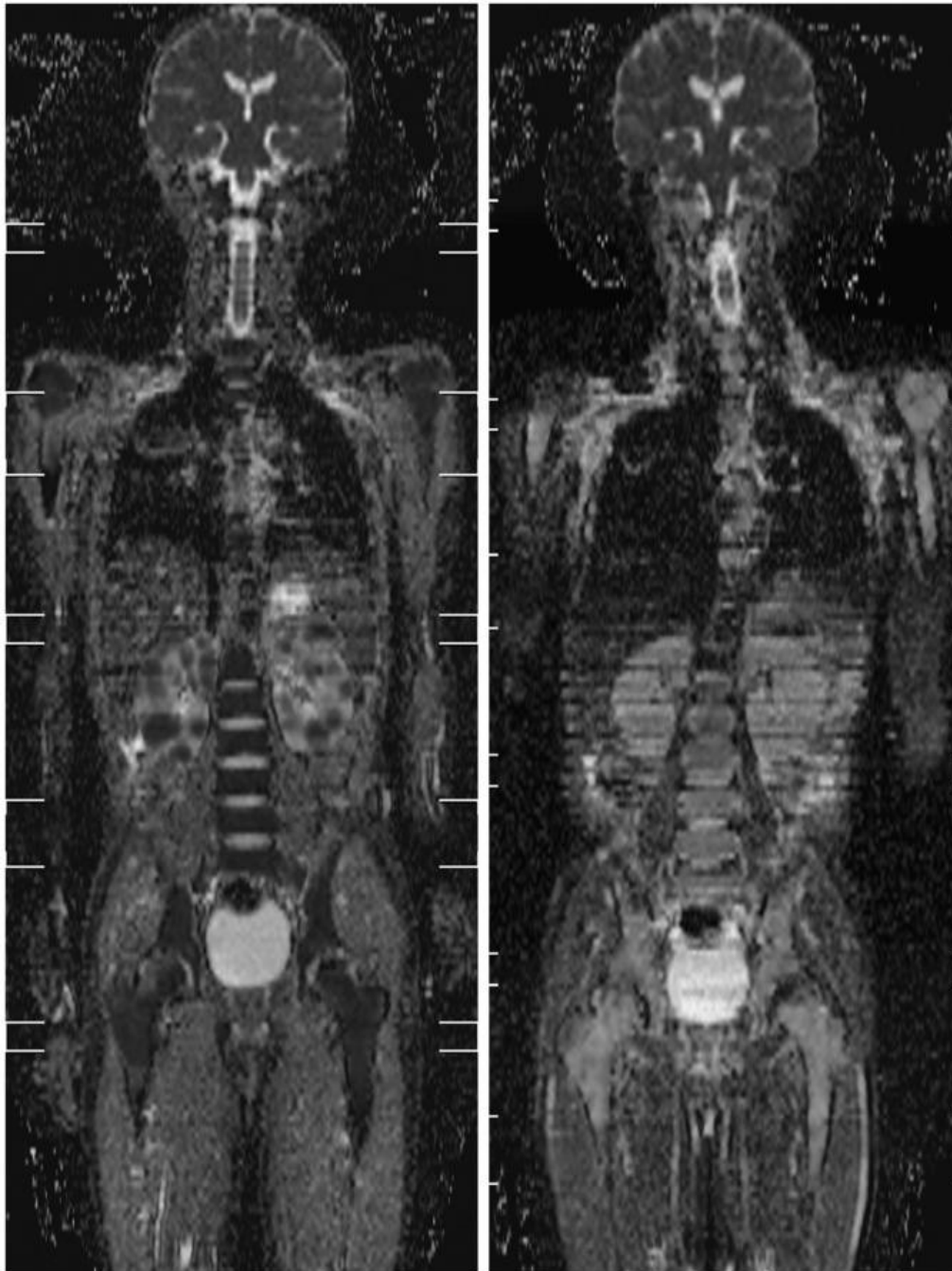
(<https://www.ncbi.nlm.nih.gov/corecgi/tileshop/tileshop.fcgi?p=PMC3&id=126440&s=54&r=3&c=1>)



Slika 23. Staging 17-godišnjeg bolesnika s limfomom. a) regresija limfadenopatije 180 dana od uvođenja terapije. b) koronarni STIR

preuzeto s:

(<https://www.ncbi.nlm.nih.gov/pmc/articles/PMC4433302/figure/f06/>)

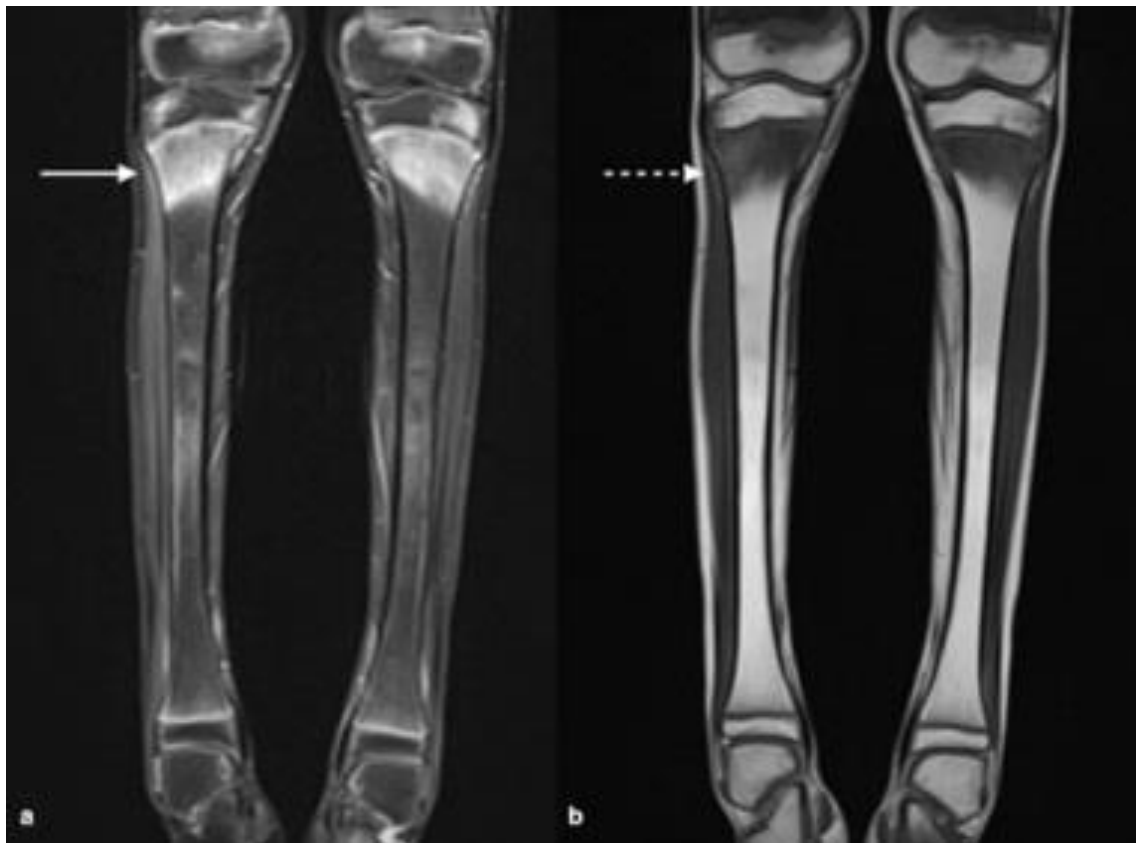


A **B**
 Slika 24. a) WBMRI 10-godišnjeg dječaka s Burkittovim limfomom. Izrađena ADC mapa na 1.5T u DWI sekvenci prije uvođenja terapije, prikaz višestrukih lezija obostrano na bubrezima. b) koronarni prikaz, ADC mapa 9 dana nakon započete kemoterapije ukazuje na dobar terapijski odgovor.

preuzeto s: (<https://www.ncbi.nlm.nih.gov/pmc/articles/PMC4559794/figure/F8/>)

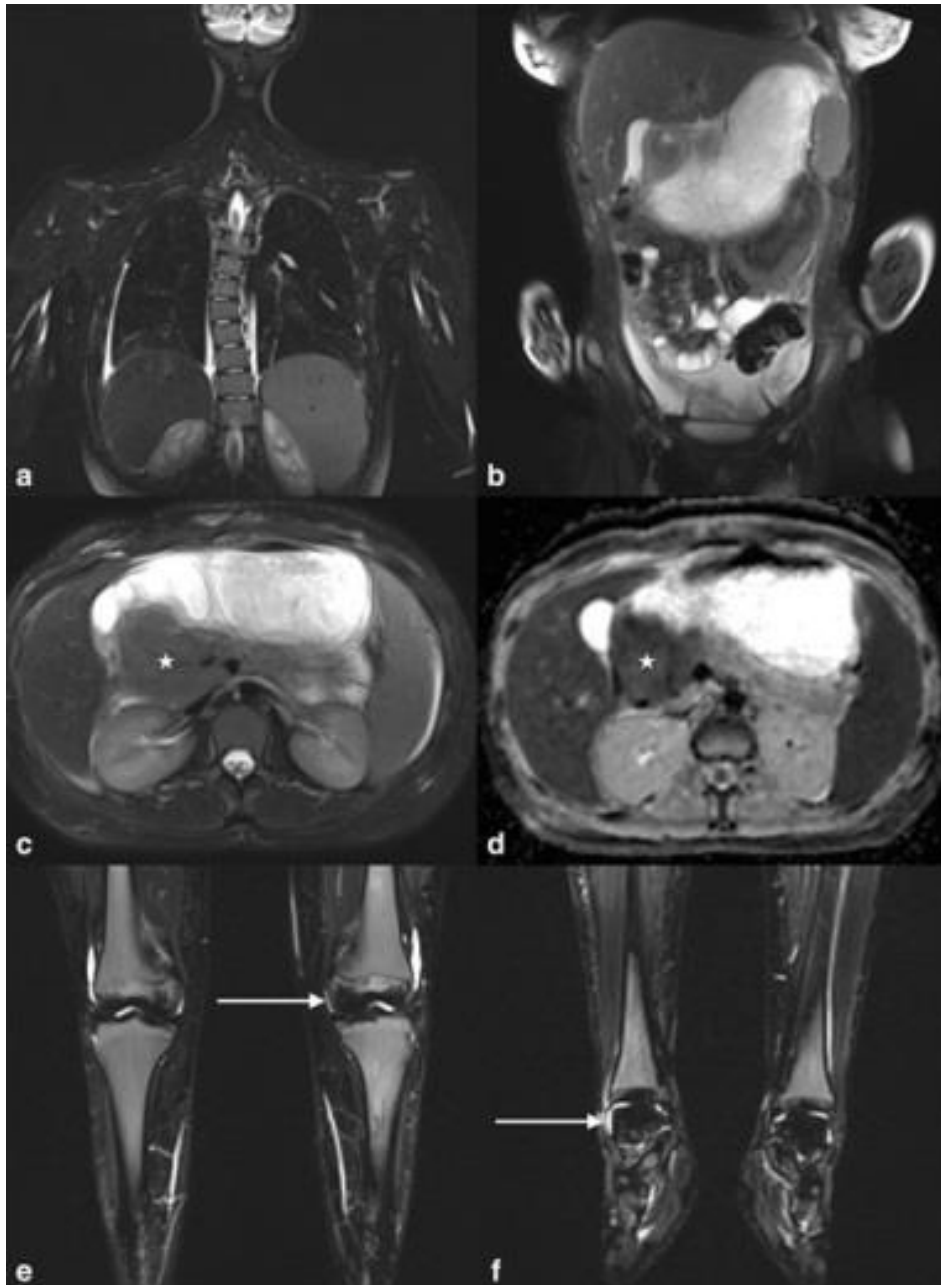
Akutna mijeloična leukemija (AML) je najčešći tip leukemije među odraslima, ali se može pojaviti u svakoj životnoj dobi. To je maligna bolest koštane srži koja uzrokuje stvaranje krvnih stanica mijeloičnog reda, najčešće leukocita. Dijagnostika uključuje

laboratorijski nalaz blasta i biopsiju koštane srži, dok se liječenje sastoji od kemoterapije i transplantacije koštane srži. Kod djece su leukemije najčešće maligne bolesti, a 20% svih leukemija otpada na AML. (60) Dok FDG PET/CT i dalje stoji u smjernicama kao glavna metoda za staging i praćenje bolesti i detekciju ektranodalnih lezija, WBMRI se pokazao jednako osjetljivim, iako ne dovoljno preciznim, u usporedbi s PET/CT-om te je korisno sredstvo za otkrivanje ektranodalne infiltracije u mekim tkivima kao npr. mozgu, srcu ili potkožju i koži. Unatoč tome, izbjegavanje učestaloj izloženosti ionizirajućem zračenju velika je prednost kod pedijatrijskih imunokompromitiranih pacijenata te se očekuje da će se daljnjim napretkom WBMRI sve više koristiti za praćenje tih bolesnika.



Slika 25. Koronarni STIR i T1W sekvenca obje tibije pokazuju hiperintenzitete proksimalnih metafiza u sklopu infiltracije koštane srži kod akutne mijeloične leukemije.

preuzeto s: (<https://academic.oup.com/view-large/figure/428830534/bjro.20210087.g008.jpeg>)

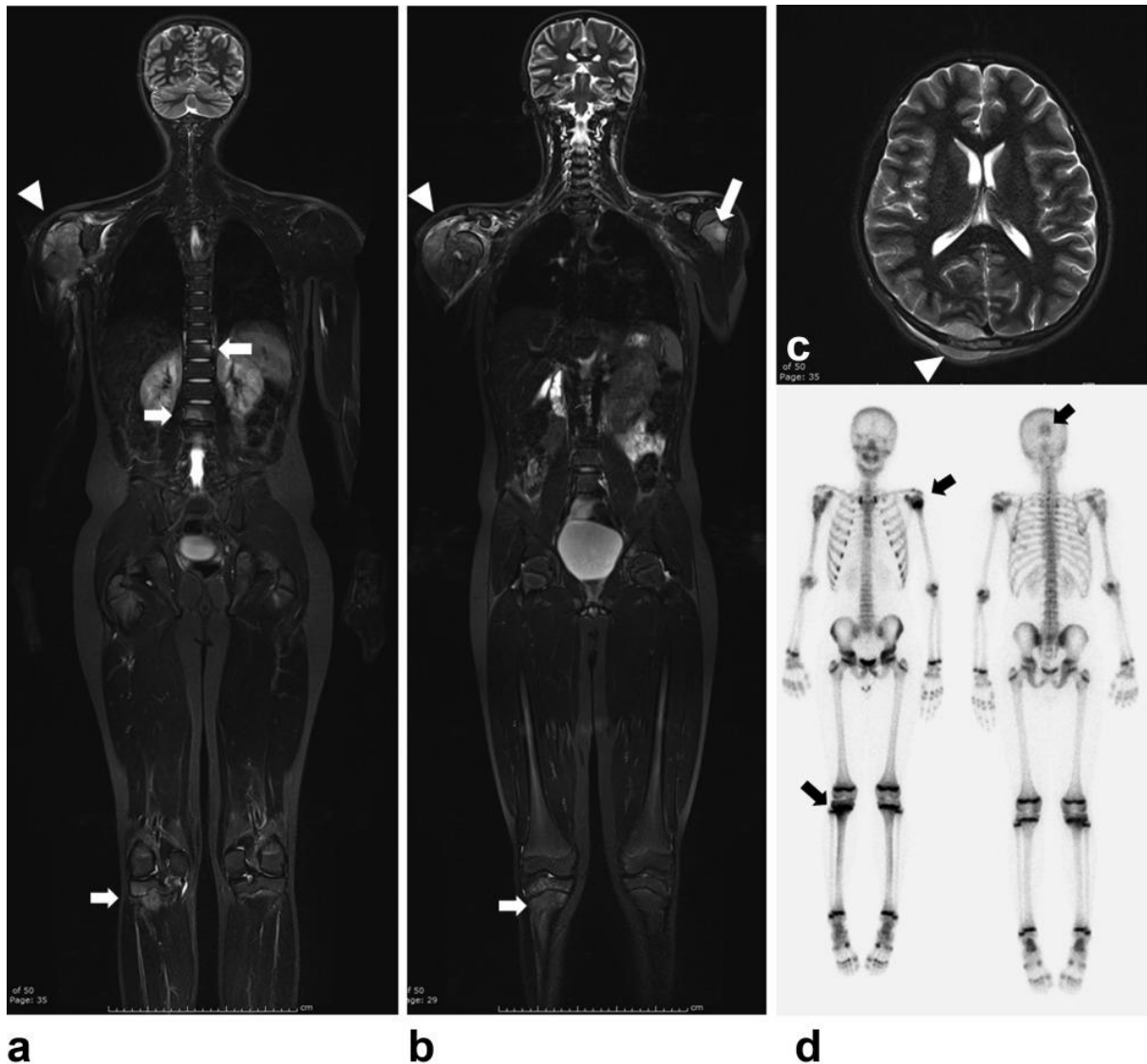


Slika 26. WB-MRI 14-godišnjaka s akutnom mijeloičnom leukemijom. Aksijalni STIR na slici c) i ADC mapa na slici d) pokazuju paraaortalnu masu AML tumora s opstrukcijom pilorusa (posljedična distenzija želuca prisutna na slici b). Niski intenziteti STIR signal na femoralnim epifizama i talusu bilateralno e) i f) radi osteonekroze. Nus nalaz torakalne skolioze na slici a).

preuzeto s: (<https://academic.oup.com/view-large/figure/428830533/bjro.20210087.g007.jpeg>)

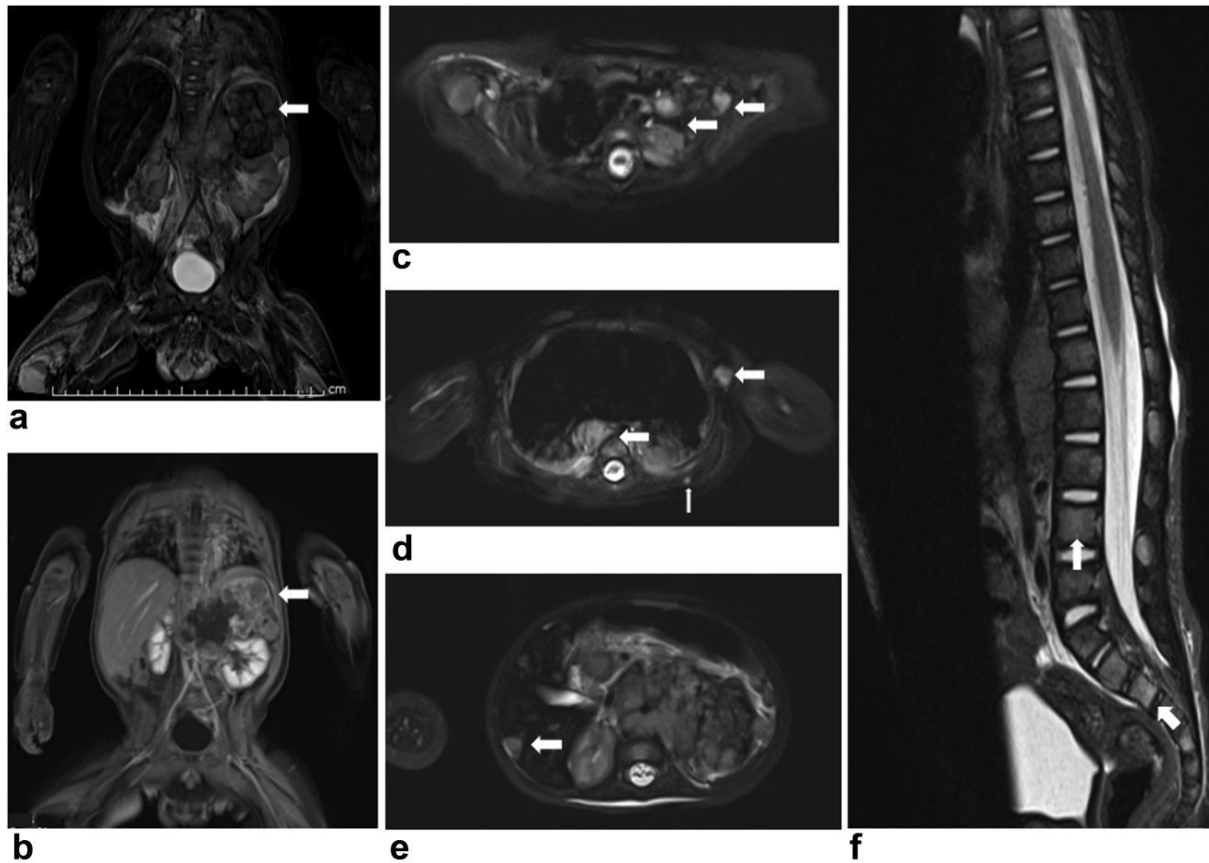
Sarkomi mekih tkiva poput Ewingovog sarcoma, rhabdomyosarkoma, ali i *neuroblastom* i primitivni neuroektodermalni tumor (PNET) su patohistološki različiti, ali imaju zajedničku karakteristiku relativno homogenog prikaza hiperintenziteta na STIR i T2 sekvenci. (61,62) Relativno su rijetki tumori, javljaju se predominantno u djece i adolescenata, odlikuju brzim

širenjem, ranim metastaziranjem i visokom smrtnošću. Rano otkrivanje i točan staging bolesti je izuzetno važan za ove tipove tumora. WBMRI je pokazao veću osjetljivost i preciznost u usporedbi sa scintigrafijom i usporedivu preciznost s PET/CT-om za ispitivanje koštanih lezija. Ipak, PET/CT ostaje zlatni standard za procjenu mekotkivne diseminacije bolesti, naročito za plućnu i kardiovaskularnu diseminaciju.



Slika 27. WBMRI 12-godišnjaka s Ewingovim sarkomom desnog proksimalnog humerusa učinjen radi procjene sekundarne diseminacije. a) i b) prikaz veće heterogene mase primarnog tumora u proksimalnom humerusu desno s diseminacijom u desnu proksimalnu tibiju, lijevi proksimalni humerus, T11 i L2 kralješke. c) metastaze desno posteriorno epiduralno na MRI mozga. d) pojačana apsorpcija lezija na scintigrafiji uz izostanak prikaza vertebralnih lezija

preuzeto s: (<https://onlinelibrary.wiley.com/cms/asset/0ed6b996-1d7a-42f3-a786-9bf03d03e6f1/jmri25259-fig-0001-m.png>)



Slika 28. WBMRI 4-mjesečnog djeteta nakon biopsije tkiva mekog oglavka i primarnom dijagnozom neuroblastoma. Koronarni IR i postkontrastni T1W FS a) i b) toraksa prikazuju veću heterogenu masu lijevo suprarenalno što odgovara primarnom sijelu neuroblastoma. Aksijalne snimke c)-e) otkrivaju supraklavikularne, aksilarne, paravertebralne, hepatične i subkutane metastatske lezije. Sagitalna snimka f) otkriva vertebralne koštane metastaze.

Preuzeto s: (<https://onlinelibrary.wiley.com/doi/full/10.1002/jmri.25259>)

Koštane metastaze WBMRI otkriva 99% osjetljivošću što ga čini osjetljivijom pretragom od scintigrafije kosti i CT-a. Najčešće se koristi STIR tehnika, koja se unatoč visokoj osjetljivosti, ne odlikuje preciznošću te se mogu pojaviti lažno pozitivni nalazi. (63) Osjetljivost pretrage na detekciju koštanih metastaza je niža nego u primjeni PET/CT-a, ali viša nego kod scintigrafije kosti. (64,65)

3.3 Protokoli snimanja cijelog tijela u djece

Protokoli snimanja WBMRI u djece radi osjetljivosti pacijenata te posebnih zahtjeva i izazova koje pedijatrijski pacijenti predstavljaju, moraju biti posebno određeni ovisno o dijagnostičkom cilju i trenutnom stanju pacijenta. Određivanje protokola snimanja u rukama sposobnog radiološkog tehnologa može se u svakom trenutku prilagoditi potrebama izrade specifične i kvalitetne slike kako bi se zadovoljile dijagnostičke potrebe za određeno patološko stanje kod djeteta.

Sequence	TR (msec)	TE (msec)	TI (msec)	Flip angle (deg.)	Respiratory trigger
Localizer "FastView"	3.31	2.19	N/A	—	No
Coronal HASTE STIR	2000	95	150	180	Yes
Coronal T1	754	9.5	N/A	150	No
Axial HASTE STIR	2000	95	150	180	Yes

Tabela 1. Osnovni WBMRI protokol (Siemens uređaj, 3T) TR, repetition time; TE, echo time; TI, inversion time; HASTE, half Fourier acquisition single shot turbo spin echo (Siemens); STIR, short tau inversion recovery.

3.3.1 Tehničke postavke

Poznato je kako je omjer signala i buke (engl. *signal-to-noise ratio* - SNR) i omjer kontrasta i buke (engl. *contrast-to-noise ratio* - CNR) veći kod 3T nego kod 1.5T, ali su dielektrička zasjenjenja i artefakti pokreta torakoabdominalnog dijela tijela izraženiji kod 3T. (66,67) U svakodnevnoj praksi najčešće susrećemo 1.5T uređaje te će se u nastavku teksta specifikacije odnositi na snimke na takvim uređajima. Najčešće korištene su kombinacija koronarne i sagitalne ravnine snimanja, dok se aksijalna ravnina žrtvuje radi skraćanja vremena protokola snimanja, naročito kod starije djece veće visine. Vrijeme snimanja WBMRI bi trebalo biti kraće od 60 minuta zato jer kod djece produljivanje vremena pretrage

dovodi do artefakata i nekvalitetnije konačne slike. Dodatan razlog je što svi pedijatrijski pacijenti u WBMRI protokolu zahtijevaju primjenu sedacije ili opće anestezije, koju je potrebno skratiti što je više moguće, a da se pri tome ne narušava kvaliteta slike.

WBMRI signal se prima koristeći nekoliko posebnih zavojnica, uključujući zavojnicu za tijelo (engl. *body coil*) i višekanalnu površinsku zavojnicu (engl. *multi-channel surface coil*). Kombinacija neuro zavojnice i/ili zavojnice za kralježnicu se može koristiti za snimanje dojenčadi. Za snimanje WBMRI se najčešće koristi višekanalna površinska zavojnica te se to smatra tehničkim standardom za izvođenje pretrage. (68)

Sekvence korištene za snimanje WBMRI bi trebale imati mogućnost u kratko vrijeme snimiti čitavo tijelo, dok se ostale sekvence mogu koristiti za izolirano snimanje pojedinih dijelova tijela. Dvije najčešće korištene i ključne sekvence snimanja su STIR i T1 sekvenca. (64,69) Uz određivanje sekvenci, potrebno je i ocijeniti potrebitost primjene kontrasta i izrade post-kontrastne snimke. Standardni protokol za rutinsko snimanje WBMRI se stoga sastoji samo od pred-kontrastnog koronarnog i sagitalnog STIR-a. (69) Post-kontrastne snimke koje produljuju vrijeme snimanja, potrebno je uvijek uključiti u prvo snimanje, dok se pri redovnim kontrolnim snimkama rade povremeno i ovisno o promatranoj patologiji.

STIR sekvenca je najčešće korištena sekvenca u WBMRI u djece zato jer je pomoću ove sekvence moguće diferencirati lezije u crvenoj koštanoj srži. Takve patološke lezije je teško diferencirati koristeći T1 sekvencu. STIR pokazuje izvrstan kontrastni omjer lezije i pozadine u odnosu na T2 sekvencu. Nedostatci STIR-a su niži SNR i duže vrijeme snimanja te otežano razaznavanje osteoblastičnih lezija.

T2 Dixon tehnika snimanja je među najnovijim tehnikama snimanja implementirana kako bi zaobišla nedostatke inhomogenosti i nedovoljne supresije masnog tkiva koju nalazimo kod klasične T2 sekvence. U odnosu na STIR, T2 Dixon tehnika se odlikuje većim SNR i skraćenim vremenom snimanja. (70,71)

T1 sekvenca se rutinski koristi kod WBMRI adolescenata i odraslih zbog mogućnosti da dobro diferencira lezije koštane srži od žute koštane srži, čak i nakon radioterapije zahvaćenog područja. (72) Na istraživanju provedenom na odraslim pacijentima s rakom prostate, 3D T1 sekvenca pokazala se boljom tehnikom za probir i dijagnostiku diseminirane bolesti od 2D tehnike. Pojačanu diferencijaciju i kvalitetniji prikaz lezija postiže se izradom post-kontrastnih 3D T1 snimki. Umanjeno stvaranje artefakata postiže se zadržavanjem daha pacijenta, što je moguće izvesti radi kratkog vremena snimanja ove pulsne sekvence.

DWI (engl. *diffusion-weighted imaging*) je tehnika za snimanje koja koristi difuzijski koeficijent molekula unutar ljudskog tijela. DWI čitavog tijela oslanja se na prividnom difuzijskom koeficijentu (engl. *apparent diffusion coefficient* - ADC) vode u tkivu tumora u odnosu na zdravo tkivo, te je koristan u dijagnostičkoj obradi limfoma u djece. U procjeni praćena ishoda terapije, DWI tehnikom pratimo porast ADC tumorskog tkiva u slučaju dobrog terapijskog odgovora. (73,74) DWIBS (engl. *DWI body signal suppression*) je DWI tehnika koja se uobičajeno koristi kod DWI čitavog tijela zbog bolje supresije masnog tkiva i manje distorzije slike. (75)

MR angiografija se izvodi koristeći 3D T1 sekvencu nakon primjene gadolinijevog kontrasta u svrhu dobivanja angiografije čitavog tijela. (76) Artefakti radi kretanja mogu ozbiljno narušiti kvalitetu slike i prikaz manjih krvnih žila. Koristi se za snimanje sistemskih vaskulopatija u djece poput Marfanovog sindroma, Kawasakijske bolesti ili Takayatsu arteritisa. (77)

	Axial T2 HASTE	Axial DWI ^a /ADC	Axial T1 VIBE DIXON	Coronal T1 VIBE Dixon
Field of view (cm)	45.7 × 72.3	45.7 × 72.3	45.7 × 72.3	51.0 × 80.7
Matrix	320 × 512	320 × 513	320 × 514	192 × 727
Repetition time (ms)	878	4500	3.97	4.21
Echo time (ms)	119	58	2.39/4.77 ^b	2.39/4.77 ^b
Excitations	1	1	1	1

Tabela 2. WBMRI protokol za pedijatrijski limfom. a – DWI na B0, B50, B800 ; b – TE1/TE2 T1 VIBE Dixon (aksijalni i koronarni Dixon pred i post-Gadolinijski)

preuzeto s: (<https://academic.oup.com/view-large/428830488>)

	Axial T2 TSE	Axial DWI/ADC
--	--------------	---------------

Field of view (cm)	41.7 × 41.7	41.7 × 41.8
Matrix	320 × 320	200 × 200
Repetition time (ms)	5320	5500
Echo time (ms)	98	61
Excitations	1	3
Slice width (mm)	4	6
Axial T2 TSE	Axial DWI/ADC	

Tabela 3. WBMRI protokol za sindrome s povećanim rizikom za stvaranje karcinoma

Preuzeto s: (<https://academic.oup.com/view-large/428830489>)

	Coronal STIR	Coronal T1 TSE
Field of view (cm)	37.9 × 34.3	37.9 × 34.3
Matrix	320 × 320	320 × 320
Repetition time (ms)	5193	700
Echo time (ms)	101	17
Inversion time (ms)	190	-
Excitations	1	2
Slice width (mm)	5	5

Tabela 4. WBMRI protokol za CRMO

Preuzeto s: (<https://academic.oup.com/view-large/428830490>)

3.3.2 Specifičnosti snimanja djece

Rad na pedijatrijskim pacijentima posebno je izazovan radi brojnih poteškoća. Činjenica da se WBMRI najčešće koristi za dijagnostiku i praćenje onkoloških ili kroničnih pedijatrijskih pacijenata znači da će svaka pretraga zahtijevati posebno planiranje protokola i da će se tehnička izvedba morati prilagoditi općem stanju bolesnika. (78,79) Ovaj korak potrebno je uskladiti s anesteziološkim timom u pratnji pacijenta koji su zaduženi između ostalog i za sedaciju prilikom izvođenja pretrage. Potrebno je obavijestiti anesteziološki tim o očekivanom trajanju pretrage kako bi znali pravilno titrirati dozu lijekova za sedaciju ili anesteziju pacijenta. (80,81,82)

Najznačajnije tehničke poteškoće kod snimanja magnetske rezonance kod djece su artefakti kretanja i nizak omjer signala i buke (SNR). (83,84) Omjer signala i buke proporcionalan je dimenziji vokselu, koji se mora smanjiti kako bi se prilagodili umanjenoj anatomiji u djece. Korištenjem multikanalnih zavojnica optimiziramo SNR, a isto se može postići i produljenjem vremena snimanja uzevši u obzir da ćemo produljenjem povećati utjecaj artefakata kretanja. Nemogućnost zadržavanja daha, fiziološki ubrzan rad srca i disanje, varijabilne dimenzije pacijenta su sve poteškoće koje je potrebno uzeti u obzir prilikom tehničkog izvođenja WBMRI u djece. (85) Upravo zbog navedenih razloga, ali i zbog sazrijevanja pojedinih organskih sustava, različiti protokoli se koriste u snimanju male djece i adolescenata. (86)

Specifičnosti se nalaze i prilikom očitavanja nalaza, što se ponajviše odnosi na mogućnost diferencijacije patoloških lezija u WBMRI djeteta u fazi aktivnog rasta. Diferencijacija patološke koštane lezije u crvenoj koštanoj srži i raspoznavanje normalnog signala dječje koštane srži od patološke lezije postiže se korištenjem pojedinih sekvenci i iskustvom radiologa u očitavanju takvih nalaza. (87)

3.4 Ograničenja prilikom interpretacije nalaza

U kliničkoj praksi pedijatrijski WBMRI ima svoja ograničenja. Od dugog vremena potrebnog da se snimanje obavi (može potrajati do 60 minuta), do velikog broja pacijenata koji bi zahtijevali sedaciju jasni su organizacijski problem koji se vežu uz ovu pretragu.

Tehnički problemi prisutni su radi artefakata pokreta uslijed disanja, otkucaja srca i peristaltike. Korištenjem brzih sekvenci, višekanalnih površinskih zavojnica i zavojnica za cijelo tijelo utjecaj fizioloških kretnji i stvaranje artefakata se svelo na minimum. Detekcija lezija manjih od 6mm još uvijek nije adekvatna, pogotovo u koronarnoj ravnini (koja se najčešće koristi u pedijatrijskom WBMRI) tako da tumačenje diseminacije bolesti u limfne čvorove nije uvijek precizno. Izrada dodanih aksijalnih ili DWI sekvenci produljuju vrijeme snimanja.

Nadalje, daleko najveći ograničavajući faktor je iskustvo radiološkog tehnologa u izradi slike i iskustvo radiologa u očitavanju iste i izradi nalaza. S obzirom da se WBMRI pretrage još ne rade rutinski, poželjno je da radiološki tim ima iskustva u pedijatrijskom MRI i MRI cijelog tijela odraslih kako bi tranzicija za pedijatrijski WBMRI bila što lakša. Dobra komunikacija s kliničarima (u ovom slučaju pedijatrima) i anesteziološkim timom je presudna kako bi se isplanirao protokol. Radiolog mora biti spreman na poteškoće koje sa sobom nose anatomija i fiziologija djeteta, ali i patologija djeteta, najčešće pedijatrijskog onkološkog bolesnika. Potrebno je poznavati izgled MRI zdravog djeteta i specifičnosti očitavanja kostiju u periodu sazrijevanja koštane srži i drugih hematopoetskih organa kako bi se izbjegli lažno pozitivni nalazi.

WBMRI još uvijek nije standardna pretraga za dijagnosticiranje i praćenje bolesti, te se može koristiti kao nadopuna PET/CT-u ili drugim funkcionalnim ili metaboličkim slikovnim pretragama koje koristimo kao zlatni standard. Razvitak WBMRI u pedijatriji pridonosi zaštiti pedijatrijskih pacijenata od prekomjerne doze zračenja i u budućnosti se može očekivati sve šira implementacija ove pretrage.

3.5 Uloga radiološkog tehnologa u snimanju magnetske rezonance cijelog tijela kod djece

Uloga radiološkog tehnologa u izradi pedijatrijske WBMRI slike je od presudne važnosti upravo iz razloga što se radi o osjetljivim pacijentima. Planiranje protokola nastaje u dogovoru s radiologom i pedijatrom, a radiološki tehnolog je u trenutku snimanja u najbližem kontaktu s pacijentom stoga kvaliteta izrade snimke najviše ovisi o njemu. Dobra komunikacija s roditeljima i s anesteziološkim timom mora biti osigurana kako bi se pacijenta pravilno pozicioniralo u uređaj i osiguralo da dijete miruje kroz čitavo vrijeme snimanja. Postavljanje adekvatne imobilizacije tijela izvodi se u trenutku prije početka izvođenja pretrage i bitna je za umanjivanje stvaranja artefakata. Sigurnosne mjere koje je potrebno poduzeti prije početka izvođenja pretrage provjerava tehnolog, te u komunikaciji s radiologom započinje protokol snimanja.

Radiološki tehnolog mora biti upoznat s tehničkim karakteristikama MRI uređaja na kojem izvodi pretragu kao i njegovim mogućnostima planiranja sekvenci. Ovisno o indikaciji, radiolog određuje sekvence koje su mu potrebne kako bi dobio što više podataka za precizniju izradu nalaza. Uloga tehnologa je pravilno planiranje sekvenci i optimizacija vremena izrade uz dobivanje što kvalitetnije slike. Radiolog može za vrijeme izrade procijeniti da je potrebna izrada dodatnih sekvenci (npr. dodavanje aksijalnih ravnina ili DWI radi izrade ADC mape). Za vrijeme trajanja pretrage tehnolog je u komunikaciji s pacijentom i anesteziološkim timom. U slučaju pogoršanja stanja pacijenta i potrebe za intervencijom anesteziologa, radiološki tehnolog je zadužen pravovremeno obustaviti pretragu.

Napretkom MRI uređaja, uvođenjem supravodljivih MRI skenera sve veće snage i uporabom novih tehnologija kao što su više kanalne zavojnice, MRI stol s kontinuiranim kretanjem, moderne TRON (engl. *tracking only navigator echo*) i DWIBS tehnike, uloga tehnologa postaje sve bitnija i dodatne stručne edukacije na polju MRI snimanja su nužne za održivi napredak radiologije. U velikim bolničkim centrima koji predvode znanstveni razvoj i kliničku primjenu magnetske rezonance, sve češće susrećemo radiološke tehnologe specijalizirane za magnetsku rezonancu.

6 ZAKLJUČAK

Magnetska rezonanca cijelog tijela u djece predstavlja budućnost za probir, kronično praćenje i ponovljeno utvrđivanje stadija kod pedijatrijskih onkoloških bolesnika. S obzirom na nedostatak standardizacije i dovoljnog broja provedenih istraživanja, korištenje WBMRI za inicijalnu dijagnostiku i staging još nije dovoljno ispitano. Velika prednost je činjenica da je metoda bez rizika od ionizirajućeg zračenja s relativno velikom osjetljivošću i preciznošću u usporedbi s ostalim radiografskim metodama i mogućnošću da se dobiju anatomske i funkcionalne informacije o stanju pacijenta. Nedostatci su duljina trajanja pretrage, tehničke poteškoće vezane za snimanje magnetske rezonance na pedijatrijskim pacijentima i nedostatan broj provedenih istraživanja ove relativno nove tehnike snimanja. Zasad je najviše istraživana primjena u kroničnim upalnim te u onkološkim bolestima. Pretraga se pokazala izrazito korisna u detekciji sekundarizama i u ponovnom stupnjevanju bolesti nakon provedenog liječenja, čime se uvelike smanjuju doze zračenja kod bolesnika koji zahtijevaju učestalo radiološko praćenje. Protokoli za pedijatrijski WBMRI moraju biti optimizirani s ciljem skraćivanja vremena izrade pretrage, a isto se postiže uvođenjem inovativne tehnologije kao što su ultrabrze sekvence, kontinuirano pokretni MRI stol, površinske multikanalne zavojnice, itd. Objavljivanjem prvih smjernica za korištenje WBMRI postavljeni su temelji za široko ispitivanje uporabe WBMRI i stvaranje standardiziranih protokola za širi spektar pedijatrijskih oboljenja i poremećaja. Edukacija kadra, međutimska suradnja i ulaganje u razvitak i dostupnost tehnologije mogu uvesti WBMRI u svakodnevnu upotrebu u cilju očuvanja i unaprjeđenja zdravlja najranjivije skupine društva.

7 LITERATURA

- [1] Damadian R. Tumor detection by nuclear magnetic resonance. *Science*, br. 171:1151-1153, 1971.
- [2] Lauterbur PC. Image formation by induced local interactions. Examples employing nuclear magnetic resonance. *Clin Orthop Relat Res.*, br. 1989;244:3-6., 1973.
- [3] Mansfield P. Grannell P. "Diffraction" and microscopy in solids and liquids by NMR. *Phys Rev B*, br. 12:3618., 1975.
- [4] Mansfield P. Multi-planar image formation using NMR spin echoes. *J Phys C.*, br. 10:L55., 1977.
- [5] JR. Mallard. Magnetic resonance imaging-the Aberdeen perspective on developments in the early years. *Phys Med Biol*, br. 7;51(13):R45-60, 2006.
- [6] JR. Mallard. The contribution of medical physicists and doctors in Aberdeen to the evolution of modern medical imaging--SPECT, PET and MRI. *Scott Med J*, br. 51(2):44-8., 2006.
- [7] Lisanti CJ, Hashemi RH, Bradley WG. MRI: The basics. *Lipincot*, 2003.
- [8] Melki P, Mulkern RV, Dacher JN, H el enon O, Higuchi N, Oshio K, Einstein S, Jolesz F, Pourcelot L. Fast spin echo MRI techniques. Contrast characteristics and clinical potentials. *J Radiol.*, br. 74(3):179-90, 1993.
- [9] Kates R, Atkinson D, Brant-Zawadzki M. Fluid-attenuated inversion recovery (FLAIR): clinical prospectus of current and future applications. *Top Magn Reson Imaging*, br. 8(6):389-96, 1996.
- [10] Dwyer AJ, Frank JA, Sank VJ, Reinig JW, Hickey AM, Doppman JL. Short-Ti inversion-recovery pulse sequence: analysis and initial experience in cancer imaging. *Radiology*, br. 168(3):827-36., 1988.
- [11] Vinit Baliyan, Chandan J Das, Raju Sharma, and Arun Kumar Gupta. Diffusion weighted imaging: Technique and applications. *World J Radiol.*, br. 28;8(9):785-798., 2016.
- [12] Hagmann P, Jonasson L, Maeder P, et al. Understanding Diffusion MR Imaging Techniques: From Scalar Diffusion-weighted Imaging to Diffusion Tensor Imaging and Beyond. *Radio Graphics*, br. 26:205-23., Radio.
- [13] Cavallaro M, Coglitore A, Tessitore A, Galletta K, Frosina L, Cuffari A, Ingrassia R, Scarcella SC, Caponnetto M, Longo M, Granata F, Vinci SL, Mormina E. Three-Dimensional Constructive Interference in Steady State (3D CISS) Imaging and Clinical Applications in Brain Pathology. *Biomedicine*, br. 21;10(11):2997., 2022.
- [14] GH, Glover. Overview of functional magnetic resonance imaging. *Neurosurg Clin N*

- Am.*, br. 22(2):133-9, 2011.
- [15] Ranzenberger, Logan R.; Das, Joe M; Snyder., Travis. Diffusion Tensor Imaging. *StatPearls Publishing*., 2024.
- [16] Haacke EM, Mittal S, Wu Z, Neelavalli J, Cheng YC. Susceptibility-weighted imaging: technical aspects and clinical applications, part 1. *AJNR Am J Neuroradiol.*, br. 30(1):19-30, 2009.
- [17] Weinberg BD, Kuruva M, Shim H, Mullins ME. Clinical Applications of Magnetic Resonance Spectroscopy in Brain Tumors: From Diagnosis to Treatment. *Radiol Clin North Am*, br. 59(3):349-362, 2021.
- [18] Hartung MP, Grist TM, François CJ. Magnetic resonance angiography: current status and future directions. *J Cardiovasc Magn Reson*, br. 9;13(1):19, 2011.
- [19] Griffin N, Charles-Edwards G, Grant LA. Magnetic resonance cholangiopancreatography: the ABC of MRCP. *Insights Imaging*, br. 3(1):11-21, 2012.
- [20] Erondy OF. Challenges and peculiarities of paediatric imaging. *Medical Imaging in Clinical Practice.*, 2013.
- [21] Frush DP, Donnelly LF, Rosen NS. Computed tomography and radiation risks: what pediatric health care providers should know. *Pediatrics.*, br. 112(4):951-7, 2003.
- [22] Goske MJ, Applegate KE, Boylan J, Butler PF, Callahan MJ, Coley BD, Farley S, Frush DP, Hernanz-Schulman M, Jaramillo D, Johnson ND, Kaste SC, Morrison G, Strauss KJ, Tuggle N. The 'Image Gently' campaign: increasing CT radiation dose awareness through a national education and awareness program. *Pediatr Radiol.*, br. 38(3):265-9, 2008.
- [23] EJ., Hall. Lessons we have learned from our children: Cancer risks from diagnostic radiology. *Pediatr Radiol.*, br. 32:700–6., 2002.
- [24] International Commission on Radiological Protection. Recommendations of the International Commission on Radiological Protection; 1990. *Pergamon ICRP publication*, Oxford, England 1991..
- [25] Zewdu M, Kadir E, Berhane M. Assessment of Pediatrics Radiation Dose from Routine X-Ray Examination at Jimma University Hospital, Southwest Ethiopia. *Ethiop J Health Sci.*, br. 27(5):481-490, 2017.
- [26] Knight SP. A paediatric X-ray exposure chart. *J Med Radiat Sci.*, br. 61(3):191-201, 2014.
- [27] Hosokawa T, Tanami Y, Sato Y, Deguchi K, Takei H, Oguma E. Role of ultrasound in the treatment of pediatric infectious diseases: case series and narrative review. *World J Pediatr.*, br. 19(1):20-34, 2023.

- [28] de Borja C, Watkins R, Woolridge T. Common Ultrasound Applications for Pediatric Musculoskeletal Conditions. *Curr Rev Musculoskelet Med.*, br. 15(6):447-455, 2022.
- [29] Vitale V, Rossi E, Di Serafino M, Minelli R, Acampora C, Iacobellis F, D'Errico C, Esposito A, Esposito F, Vallone G, Zeccolini M. Pediatric encephalic ultrasonography: the essentials. *J Ultrasound*, br. 23(2):127-137, 2020.
- [30] Ilivitzki A, Sokolovski B, Assalia A, Benbarak A, Postovsky S, Glozman L, Ben-Arush M. Ultrasound-Guided Core Biopsy for Tissue Diagnosis in Pediatric Oncology: 16-Year Experience With 597 Biopsies. *AJR Am J Roentgenol.*, br. 216(4):1066-1073, 2021.
- [31] Pearce MS, Salotti JA, Little MP, McHugh K, Lee C, Kim KP, Howe NL, Ronckers CM, Rajaraman P, Sir Craft AW, Parker L, Berrington de González A. Radiation exposure from CT scans in childhood and subsequent risk of leukaemia and brain tumours: a retrospective cohort study. *Lancet*, br. 4;380(9840):499-505, 2012.
- [32] Mathews JD, Forsythe AV, Brady Z, Butler MW, Goergen SK, Byrnes GB, Giles GG, Wallace AB, Anderson PR, Guiver TA, McGale P, Cain TM, Dowty JG, Bickerstaffe AC, Darby SC. Cancer risk in 680,000 people exposed to computed tomography scans in childhood or adolescence: data linkage study of 11 million Australians. *BMJ.*, br. 21;346:f2360, 2013.
- [33] Kraus R, Dresing K. Rational Usage of Fracture Imaging in Children and Adolescents. *Diagnostics (Basel).*, br. 1;13(3):538, 2023.
- [34] Riad R, Omar W, Kotb M, Hafez M, Sidhom I, Zamzam M, Zaky I, Abdel-Dayem H. Role of PET/CT in malignant pediatric lymphoma. *Eur J Nucl Med Mol Imaging.*, br. 37(2):319-29., 2010.
- [35] Nadel, H., Biassoni, L. SPECT/CT in Pediatric Oncology. *Imaging in Pediatric Oncology. Pediatric Oncology. Springer, Cham.*, 2019.
- [36] Davis BR, Garza A, Church JA. Key considerations for child and adolescent MRI data collection. *Front Neuroimaging*, br. 1:981947., 2022.
- [37] Everts R, Muri R, Leibundgut K, Siegwart V, Wiest R, Steinlin M. Fear and discomfort of children and adolescents during MRI: ethical consideration on research MRIs in children. *Pediatr Res.*, br. 91(4):720-723, 2022.
- [38] FJ, Kirkham. Indications for the performance of neuroimaging in children. *Handb Clin Neurol.*, br. 136:1275-90., 2016.
- [39] Schäfer JF, Granata C, von Kalle T, Kyncl M, Littooij AS, Di Paolo PL et al. Whole-body magnetic resonance imaging in pediatric oncology - recommendations by the oncology task force of the ESPR. *Pediatr Radiol*, br. 50: 1162–74, 2020.
- [40] Chan BY, Gill KG, Rebsamen SL, Nguyen JC. MR Imaging of Pediatric Bone Marrow. *Radiographics*, 2016.

- [41] Avenarius DFM, Ording Müller LS, Rosendahl K. Joint Fluid, Bone Marrow Edemalike Changes, and Ganglion Cysts in the Pediatric Wrist: Features That May Mimic Pathologic Abnormalities-Follow-Up of a Healthy Cohort. *AJR Am J Roentgenol*, br. 208(6):1352-1357, 2017.
- [42] Ording Müller LS, Avenarius D , Olsen OE. High signal in bone marrow at diffusion-weighted imaging with body background suppression (DWIBS) in healthy children. *Pediatr Radiol*, br. 41: 221–26, 2011.
- [43] Clark P, Rooks VJ , Lustik. Fast whole-body magnetic resonance imaging of healthy, term neonates: spectrum of incidental and birth-related findings. *M . J Comput Assist Tomogr*, br. 37: 371–76, 2013.
- [44] Ziobrowska-Bech A, Fiirgaard B , Heuck C , Ramsgaard Hansen O , Herlin T. Ten-year review of danish children with chronic non-bacterial osteitis. *Clin Exp Rheumatol*, br. 31: 974–79 ., 2013.
- [45] Guérin-Pfyffer S, Guillaume-Czitrom S , Tammam S , Koné-Paut I. Evaluation of chronic recurrent multifocal osteitis in children by whole-body magnetic resonance imaging. *Joint Bone Spine*, br. 79: 616–20, 2012.
- [46] von Kalle T, Heim N , Hospach T , Langendörfer M , Winkler P , Stuber T. Typical patterns of bone involvement in whole-body MRI of patients with chronic recurrent multifocal osteomyelitis (CRMO). *Rofo*, br. 185: 655–61, 2013.
- [47] Sara Reis Teixeira, Jorge Elias Junior, Marcello Henrique Nogueira-Barbosa, Marcos Duarte Guimarães, Edson Marchiori, Marcel Koenigkam Santos. Whole-body magnetic resonance imaging in children: state of the art. *Radiol Bras*, br. 48(2): 111–120, 2015.
- [48] Hospach T, Langendoerfer M , von Kalle T , Maier J , Dannecker GE . Spinal involvement in chronic recurrent multifocal osteomyelitis (CRMO) in childhood and effect of pamidronate. *Eur J Pediatr*, br. 169: 1105–11, 2010.
- [49] Hofmann C, Wurm M , Schwarz T , Neubauer H , Beer M , Girschick H et al. A standardized clinical and radiological follow-up of patients with chronic non-bacterial osteomyelitis treated with pamidronate. *Clin Exp Rheumatol*, br. 32: 604–9 ., 2014.
- [50] Castro TCM, Lederman H , Terreri MT , Caldana WI , Zanoteli E , Hilário. Whole-body magnetic resonance imaging in the assessment of muscular involvement in juvenile dermatomyositis/polymyositis patients. *Scand J Rheumatol*, br. 43: 329–33, 2014.
- [51] Haupt R, Minkov M , Astigarraga I , Schäfer E , Nanduri V , Jubran R et al. Langerhans cell histiocytosis (LCH): guidelines for diagnosis, clinical work-up, and treatment for patients till the age of 18 years. *Pediatr Blood Cancer*, br. 60: 175–84, 2013.
- [52] Kim JR, Yoon HM , Jung AY , Cho YA , Seo JJ , Lee JS . Comparison of whole-body MRI, bone scan, and radiographic skeletal survey for lesion detection and risk stratification of langerhans cell histiocytosis. *Sci Rep*, br. 9 (1): 317, 2019.

- [53] Elmantaser M, Stewart G , Young D , Duncan R , Gibson B , Ahmed SF . Skeletal morbidity in children receiving chemotherapy for acute lymphoblastic leukaemia. *Arch Dis Child*, br. 95: 805–9, 2010.
- [54] Monsalve J, Kapur J, Malkin D, Babyn PS. Imaging of cancer predisposition syndromes in children. *Radiographics*, br. 31: 263–280, 2011.
- [55] Nguyen R, Kluwe L , Fuensterer C , Kentsch M , Friedrich RE , Mautner VF. Plexiform neurofibromas in children with neurofibromatosis type 1: frequency and associated clinical deficits. *J Pediatr*, br. 159: 652–5, 2011.
- [56] Kumar J, Seith A, Bakhshi S, Sharma R, Kumar A. Multifocal non-Hodgkin lymphoma in an infant with cardiac involvement: whole-body MR imaging. *Pediatr Radiol*, br. 37: 321–324., 2007.
- [57] Lim GY, Hahn ST, Chung NG, Kim HK. Subcutaneous panniculitis-like T-cell lymphoma in a child: whole-body MRI in the initial and follow-up evaluations. *Pediatr Radiol*, br. 39: 57–61., 2009.
- [58] Spijkers S, Littooi AS , Kwee TC , Tolboom N , Beishuizen A , Bruin MCA et al. Whole-body MRI versus an FDG-PET/CT-based reference standard for staging of paediatric hodgkin lymphoma: a prospective multicentre study. *Eur Radiol*, br. 31: 1494–1504, 2021.
- [59] Punwani S, Prakash V , Bainbridge A , Taylor SA , Bandula S , Olsen OE et al. Quantitative diffusion weighted MRI: a functional biomarker of nodal disease in hodgkin lymphoma. *Cancer Biomark*, br. 7: 249–59, 2010.
- [60] Tseng S, Lee ME, Lin PC. A Review of Childhood Acute Myeloid Leukemia: Diagnosis and Novel Treatment. *Pharmaceuticals (Basel)*, br. 15;16(11):1614, 2023.
- [61] Laffan EE, Ngan BY, Navarro OM. Pediatric soft-tissue tumors and pseudotumors: MR imaging features with pathologic correlation. Part 2. Tumors of fibroblastic/myofibroblastic, so-called fibrohistiocytic, muscular, lymphomatous, neurogenic, hair matrix, and uncertain origin. *Radiographics*, 2009.
- [62] Robinson E, Bleakney RR, Ferguson PC, O'Sullivan B. Multidisciplinary management of soft-tissue sarcoma. Oncodiagnosis Panel: 2007. *Radiographics*, br. 28: 2069–2086, 2008.
- [63] Karmazyn B, Cohen MD , Jennings SG , Robertson KA. Marrow signal changes observed in follow-up whole-body MRI studies in children and young adults with neurofibromatosis type 1 treated with imatinib mesylate (gleevec) for plexiform neurofibromatosis type 1 treated with imatinib mesylate (gleevec). *Pediatr Radiol*, br. 42: 1218–22, 2012.
- [64] Goo HW, Choi SH , Ghim T , Moon HN , Seo JJ. Whole-body MRI of paediatric malignant tumours: comparison with conventional oncological imaging methods. *Pediatr Radiol*, br. 35: 766–73, 2005.

- [65] Daldrup-Link HE, Franzius C, Link TM, Laukamp D, Sciuk J, Jürgens H et al. Whole-body MR imaging for detection of bone metastases in children and young adults: comparison with skeletal scintigraphy and FDG PET. *AJR Am J Roentgenol*, br. 177: 229–36, 2001.
- [66] Goo HW. High field strength magnetic resonance imaging in children. *J Korean Med Assoc.*, br. 53:1093–1102, 2010.
- [67] Willinek WA, Gieseke J, Kukuk GM, Nelles M, König R, Morakkabati-Spitz N, et al. Dual-source parallel radiofrequency excitation body MR imaging compared with standard MR imaging at 3.0 T: initial clinical experience. *Radiology*, br. 256:966–975, 2010.
- [68] Goo HW. Regional and whole-body imaging in pediatric oncology. *Pediatr Radiol.*, br. 41:S186–S194, 2011.
- [69] Chavhan GB, Babyn PS. Whole-body MR imaging in children: principles, technique, current applications, and future directions. *Radiographics.*, br. 31:1757–1772., 2011.
- [70] Brandão S, Seixas D, Ayres-Basto M, Castro S, Neto J, Martins C, et al. Comparing T1-weighted and T2-weighted three-point Dixon technique with conventional T1-weighted fat-saturation and short-tau inversion recovery (STIR) techniques. *Clin Radiol.*, br. 68:e617–e623, 2013.
- [71] Costelloe CM, Madewell JE, Kundra V, Harrell RK, Bassett RL, Jr, Ma J. Conspicuity of bone metastases on fast Dixon-based multisequence whole-body MRI: clinical utility per sequence. *Magn Reson Imaging*, br. 31:669–675, 2013.
- [72] Pasoglou V, Michoux N, Peeters F, Larbi A, Tombal B, Selleslagh T, et al. Whole-body 3D T1-weighted MR imaging in patients with prostate cancer: feasibility and evaluation in screening for metastatic disease. *Radiology*, br. 275:155–166, 2015.
- [73] Wee TC, Takahara T, Vermoolen MA, Bierings MB, Mali WP, Nievelstein RA. Whole-body diffusion-weighted imaging for staging malignant lymphoma in children. *Pediatr Radiol.*, br. 40:1592–1602, 2010.
- [74] Padhani AR, Makris A, Gall P, Collins DJ, Tunariu N, de Bono JS. Therapy monitoring of skeletal metastases with whole-body diffusion MRI. *Magn Reson Imaging*, br. 39:1049–1078, 2014.
- [75] Takahara T, Imai Y, Yamashita T, Yasuda S, Nasu S, Van Cauteren M. Diffusion weighted whole body imaging with background body signal suppression (DWIBS): technical improvement using free breathing, STIR and high resolution 3D display. *Radiat Med.*, br. 22:275–282, 2004.
- [76] Hong TS, Greer ML, Grosse-Wortmann L, Yoo SJ, Babyn PS. Whole-body MR angiography: initial experience in imaging pediatric vasculopathy. *Pediatr Radiol.*, br. 41:769–778, 2011.

- [77] Dormand H, Mohiaddin RH. Cardiovascular magnetic resonance in Marfan syndrome. *Cardiovasc Magn Reson.*, br. 15;15(1):33, 2013.
- [78] Saunders DE, Thompson C, Gunny R, Jones R, Cox T, Chong WK. Magnetic resonance imaging protocols for paediatric neuroradiology. *Pediatr Radiol.*, br. 37(8):789-97, 2007.
- [79] Xu L, Herrington J, Cahill K, Risacher S, Gee MS. Strategies to optimize a pediatric magnetic resonance imaging service. *Pediatr Radiol.*, br. 52(2):152-157, 2022.
- [80] Jung SM. Drug selection for sedation and general anesthesia in children undergoing ambulatory magnetic resonance imaging. *Yeungnam Univ J Med*, br. 37(3):159-168., 2020.
- [81] Schulte-Uentrop L, Goepfert MS. Anaesthesia or sedation for MRI in children. *Curr Opin Anaesthesiol*, br. 23(4):513-7, 2010.
- [82] Guimarães Ferreira Fonseca L, Garbin M, Bertolizio G. Anesthesia for pediatric magnetic resonance imaging: a review of practices and current pathways. *Curr Opin Anaesthesiol.*, br. 36(4):428-434, 2023.
- [83] Regmi PR, Amatya I, Paudel S, Kayastha P. Modern Paediatric Radiology: Meeting the Challenges in CT and MRI. *JNMA J Nepal Med Assoc*, br. 60(251):661-663., 2022.
- [84] Ciet P, Tiddens HA, Wielopolski PA, Wild JM, Lee EY, Morana G, Lequin MH. Magnetic resonance imaging in children: common problems and possible solutions for lung and airways imaging. *Pediatr Radiol.*, br. 45(13):1901-15, 2015.
- [85] Le Cam S, de Boissieu P, Teglas JP, Merzoug V, Mannes I, Adamsbaum C. Analysis of whole-body MRI artifacts in a pediatric population with a special emphasis on the effect of hands position. *Diagn Interv Imaging.*, br. 104(3):153-159, 2023.
- [86] Meister RL, Groth M, Zhang S, Buhk JH, Herrmann J. Evaluation of Artifact Appearance and Burden in Pediatric Brain Tumor MR Imaging with Compressed Sensing in Comparison to Conventional Parallel Imaging Acceleration. *Clin Med.*, br. 12(17):5732., 2023.
- [87] Papakonstantinou O, Prountzos S, Karavasilis E, Atsali E, Bizimi V, Alexopoulou E, Fotis L. Whole-body magnetic resonance imaging findings and patterns of chronic nonbacterial osteomyelitis in a series of Greek pediatric patients. *Acta Radiol Open.*, br. 11(6):20584601221106701, 2022.
- [88] Pia K. Zadig, Elisabeth von Brandis, Berit Flato, Lil-Sofie Ording Muller, Ellen b. Nordal, Laura Tanturri de Horatio, Karen Rosendahl, Derk F.M. Avenarius. Whole body magnetic resonance imaging in healthy children and adolescents. *European Journal of Radiology*, br. 153:110365, 2022.

8 ŽIVOTOPIS

Osobni podaci

Ime i prezime: Marta Perović
Datum rođenja 24.1.1997
email: marta.vuksevic83@gmail.com

Obrazovanje

2021.-2024. Diplomski studij radiološke tehnologije, Sveučilišni odjel
zdravstvenih studija Sveučilišta u Splitu
2016.-2019. Zdravstveno veleučilište Zagreb , smjer Radiološka tehnologija
2011.-2016. Gimnazija Jurja Barakovića Zadar (opći smjer)

Radno iskustvo

2020.-2024. Opća bolnica Zadar, Odjel za kliničku radiologiju
2019.-2020. Opća bolnica Zadar, stručno osposobljavanje za rad bez zasnivanja
radnog odnosa

Dodatne informacije

- dobitnica dva Dekanova priznanja:
 - za najuspješniju studenticu prve godine stručnog studija Radiološka tehnologija u akademskoj godini 2016./2017.
 - za najuspješniju studenticu tijekom studija na stručnom studiju Radiološka tehnologija
- aktivna sudionica na kongresima i simpozijima radiološke tehnologije
- poznavanje rada na računalu u MS Office-u
- poznavanje rada u PACS-u i syngo.via sustavu
- poznavanje i aktivno korištenje u govoru i pismu engleskog i talijanskog jezika

9 POPIS I OBJAŠNJENJE KRATICA

2D - Two Dimension

3D - Three Dimension

ADC - Apparent Diffusion Coefficient

AML - Acute Myeloid Leukemia

APT - Amid Proton Transfer

CE MRI - Contrast Enhanced Magnetic Resonance Imaging

CISS – Constructive Interference in Steady State

CNO - Chronic Non-bacterial Osteomyelitis

CNR - Contrast to Noise Ratio

CRMO - Chronic Recurrent Multifocal Osteomyelitis

CT - Computerised Tomography

DSA - Digital Subtraction Angiography

DSC - Dynamic Susceptibility Contrast

DTI - Diffusion Tensor Imaging

DWI - Diffusion Weighted Imaging

DWIBS - Diffusion Weight Coefficient Body Signal Suppression

EPI - Echo Planar Imaging

ESD - Entrance Skin Dose

ESPR - European Society of Pediatric Radiology

F18 FDG - Fludeoxyglucose F18

FLAIR - Fluid Attenuated Inversion Recovery

fMRI - Functional Magnetic Resonance Imaging

FSE - Fast Spin Echo

GRE - Gradient Echo Sequences

HASTE - Half Fourier Acquisition Single Shot Turbo Spin Echo

IR - Inversion Recovery

JDM - Juvenile Dermatomyositis

LCH - Langerhans Cell Histiocytosis

MEN - Multiple Endocrine Neoplasia

MRA - Magnetic Resonance Angiography

MRCP - Magnetic Resonance Cholecysto-Pancreatography

MRI - Magnetic Resonance Imaging

MRI-LINAC - Magnetic Resonance Imaging Guided Linear Accelerator

MRS - Magnetic Resonance Spectroscopy

MTT - Mean Transit Time

NF-1 - Neurofibromatosis type 1

NF-2 - Neurofibromatosis type 2

NMR - Nuclear Magnetic Resonance

PC - Phase Contrast

PET-CT - Positron Emission Tomography-Computed Tomography

PET-MRI - Positron Emission Tomography-Magnetic Resonance Imaging

PNET - Primitive Neuro-Ectoermal Tumor

RARE - Rapid Imaging with Refocused Echoes

rCBF - Relative Cerebral Blood Flow

rCBV - Relative Cerebral Blood Volume

SNR - Signal to Noise Ratio

SPECT - Single-Photon Emission Computed Tomography

STIR - Short Tau Inversion Recovery

SWI - Susceptibility Weighted Imaging

T1-W - T1 weighted

T2-W - T2 weighted

TOF - Time Of Flight

TSE - Turbo Spin Echo

VIBE - Volumetric Interpolated Breath-hold Examination

WBMRI - Whole Body Magnetic Resonance Imaging

10 PRILOZI

Slika 29. John Mallard I njegov prvi “Whole body MRI scanner” Mark 1 na sveučilištu u Aberdeenu

Slika 30. Vremenska lenta razvoja magnetske resonance kroz povijest

Slika 31. Prikaz različitih tehnika snimanja MRI mozga

Slika 32. Opće zaštitne mjere u radiologiji

Slika 33. SPECT/CT u pedijatrijskoj onkologiji

Slika 34. a) Koronarni Dixon T2” distalnog femura pokazuje hiperintenzivne signale uzorka “plamena” u metafizi I točkastog uzorka u distalnoj dijafizi dječaka od 16 godina. b) hiperintenzivni signali točkastog uzorka metafize proksimalne tibije u djevojčice od 12 godina. c) hiperintenzivni signali dijafize tibije dječaka od 15 godina. d) opsežan nalaz hiperintenziteta s simetričnom raspodjelom dijafize I periosta tibije djevojčice od 16 godina.

Slika 35. a) hiperintenzivni signali distalne tibije 8-godišnje djevojčice. b) hiperintenzivni signali epifize distalne fibule 17-godišnje djevojčice. c) hiperintenzivni signali točkastog uzorka epifize medijalnog femura 16-godišnjeg dječaka. d) hiperintenzivni signali epifize distalnog femura 17-godišnjeg dječaka

Slika 36. a) hiperintenzivni signali kuboidne kosti 6.godišnje djevojčice. b) hiperintenzivni signali pete metatarzalne kosti I periosta 7-godišnje djevojčice. c) hiperintenzivni signali točkastog uzorka metafize I epifize distalne tibije i tarzalnih kostiju. d) hiperintenzivni signali prve metatarzalne kosti s obe strane kod 12-godišnjeg dječaka

Slika 37. a) hiperintenzivni signali lateralne epifize proksimalnog humerusa 7-godišnjeg dječaka. b) hiperintenzivni signali čitave pete metakarpalne kosti 7-godišnjeg dječaka. c) hiperintenzivni signali proksimalne metafize humerusa 14-godišnjeg dječaka. d) hiperintenzivni signali dijafize proksimalnog humerusa 10-godišnjeg dječaka

Slika 38. Rekurentni multifokalni osteomijelitis 8-godišnjeg dječaka. Multifokalne koštane lezije i remodeliranje kosti na mjestu lezije desnog humerusa (koronarni WB STIR MRI).

Slika 39. Hiperintenziteti koštane srži s pridruženim periostitisom i mekotkivnim edemom lijeve klavikule i obje distalne tibije s pozitivnom kliničkom slikom. Koronarna STIR tehnika.

Slika 40. Aksijalne i koronarne STIR sekvence kroz bedro 13-godišnje djevojčice s juvenilnim dermatomiozitisom. Hiperintenziteti STIR signala se nalaze u svim kompartmentima femoralne regije. Prikazana je atrofija mišićne skupine aduktora i stražnjeg kompartmenta obostrano, dok su prednji kompartmenti pošteđeni.

Slika 41. a) Koronarni STIR WBMRI 10-godišnje djevojčice s juvenilnim dermatomiozitisom. b) post-kontrastna snimka prikazuje pojačane signale aktivnih lezija u T1-W sekvenci

Slika 42. 16-godišnja djevojčica s indikacijom perifernog vaskulitisa sa sumnjom na autoimunu etiologiju. a) koronarni STIR, prikazana periferija gornjih i donjih udova. b) i c) arefakti radi pozicije gornjih udova. d) postkontrastna (post-gadolinij) snimka WBMRI angiografije

Slika 43. WBMRI 6-godišnje djevojčice s LCH. Koronarni i aksijalni STIR u slikama a) i b) pokazuje fokalnu regiju dobro ograničenog T2 signala, edema koštane srži ilijačne i ishijadične kosti i okolni mekotkivni edem. Klasični RTG na slici c) pokazuje dobro ograničeni litičnu leziju bez periferne sklerozacije i usku zonu tranzicije

Slika 44. WBMRI 2-godišnjeg dječaka s LCH koristeći STIR tehniku. Slika izrađena u sklopu procjene diseminacije bolesti. a) aksijalna snimka toraksa otkriva hiperintenzitete proksimalnog humerusa desno i lijeve skapule. b) koronarna snimka glave i toraksa otkriva hiperintenzitete i patološki kolaps dva torakalna kralješka. c) koronarna snimka abdomena, zdjelice i obje femoralne regije otkriva hiperintenzitete metafiza proksimalnih femura obostrano te hiperintenzitete i patološki kolapsa dvanaestog torakalnog kralješka.

Slika 45. WBMRI u četiri različite T1 Dixon koronarne sekvence. Fokalna medularna osteonekroza može se vidjeti u metafizama i epifizama distalnog femura obostrano.

Slika 46. WBMRI 15-godišnjeg dječaka s neurofibromatozom tip 2 i pleksiformnim schwannomima. a) koronarni STIR WBMRI koristeći 3T MRI pokazuje višestruke pleksiformne schwanome uz polazišta živaca, najveća lezija desno suprarenalno. b) pleksiformni schwannomi cervikalnih živaca na post-kontrastnoj FLAIR sekvenci.

Slika 47. WBMRI 8-godišnjaka s dijagnozom neurofibromatoze tip 1 u koronarnoj STIR tehnici. a) hiperintenziteti pleksiformnih schwanoma lijevo uz mandibulu. b) hiperintenziteti uz prednji desni toraks i uz c) hiatus dijafragme

Slika 48. a) koronarna T2 sekvenca prikazuje desnu suprarenalnu tumorsku masu adrenokortikalnog karcinoma 9-mjesečnog djeteta s Li Fraumeni sindromom. b) aksijalna T2 i c) DWI sekvenca kroz toraks u dobi od 17 mjeseci pokazuje metastatsko širenje u dva intrapleuralna limfna čvora

Slika 49. a) koronarna WB STIR sekvenca ukazuje na medijastinalnu limfadenopatiju s infiltracijom u lijevo plućno krilo i splenomegalijom s fokalnom lezijom kod 9-godišnjeg dječaka s Hodgkinovim limfomom. b) WB 18-FDG-PET/MRI za istu bolest s opstruktivnom desnom hidronefrozom.

Slika 50. WBMRI 4-godišnjeg dječaka s B-staničnim limfomom. a) koronarni post-kontrastni prikaz na 3T MRI gdje se vidi tipičan zatamnjeni signal zdrave koštane srži i b) hiperintenzitet lezije u području limfoma desne tibije

Slika 51. Staging 17-godišnjeg bolesnika s limfomom. a) regresija limfadenopatije 180 dana od uvođenja terapije. b) koronarni STIR

Slika 52. a) WBMRI 10-godišnjeg dječaka s Burkittovim limfomom. Izrađena ADC mapa na 1.5T u DWI sekvenci prije uvođenja terapije, prikaz višestrukih lezija obostrano na bubrezima. b) koronarni prikaz, ADC mapa 9 dana nakon započete kemoterapije ukazuje na dobar terapijski odgovor.

Slika 53. Koronarni STIR i T1W sekvenca obje tibije pokazuju hiperintenzitete proksimalnih metafiza u sklopu infiltracije koštane srži kod akutne mijeloične leukemije.

Slika 54. WBMRI 14-godišnjaka s akutnom mijeloičnom leukemijom. Aksijalni STIR na slici c) i ADC mapa na slici d) pokazuju paraaortalnu masu AML tumora s opstrukcijom pilorusa (posljedična distenzija želuca prisutna na slici b). Niski intenziteti STIR signal na femoralnim epifizama i talusu bilateralno e) i f) radi osteonekroze. Nus nalaz torakalne skolioze na slici a).

Slika 55. WBMRI 12-godišnjaka s Ewingovim sarkomom desnog proksimalnog humerusa učinjen radi procjene sekundarne diseminacije. a) i b) prikaz veće heterogene mase primarnog tumora u proksimalnom humerusu desno s diseminacijom u desnu proksimalnu

tibiju, lijevi proksimalni humerus, T11 i L2 kralješke. c) metastaze desno posteriorno epiduralno na MRI mozga. d) pojačana apsorpcija lezija na scintigrafiji uz izostanak prikaza vertebralnih lezija

Slika 56. WBMRI 4-mjesečnog djeteta nakon biopsije tkiva mekog oglavka i primarnom dijagnozom neuroblastoma. Koronarni IR i postkontrastni T1W FS a) i b) toraksa prikazuju veću heterogenu masu lijevo suprarenalno što odgovara primarnom sijelu neuroblastoma. Aksijalne snimke c)-e) otkrivaju supraklavikularne, aksilarne, paravertebralne, hepatične i subkutane metastatske lezije. Sagitalna snimka f) otkriva vertebralne koštane metastaze.

Tabela 5. Osnovni WBMRI protokol (Siemens uređaj, 3T) TR, repetition time; TE, echo time; TI, inversion time; HASTE, half Fourier acquisition single shot turbo spin echo (Siemens); STIR, short tau inversion recovery.

Tabela 6. WBMRI protokol za pedijatrijski limfom. a – DWI na B0, B50, B800 ; b – TE1/TE2 T1 VIBE Dixon (aksijalni i koronarni Dixon pred i post-Gadolinijski)

Tabela 7. WBMRI protokol za sindrome s povećanim rizikom za stvaranje karcinoma

Tabela 8. WBMRI protokol za CRMO