

# Uloga MR spektroskopije u pedijatrijskoj neuroradiologiji - pregledni rad

---

Lerotić, Lina

Master's thesis / Diplomski rad

2024

Degree Grantor / Ustanova koja je dodijelila akademski / stručni stupanj: **University of Split / Sveučilište u Splitu**

Permanent link / Trajna poveznica: <https://um.nsk.hr/um:nbn:hr:176:465539>

Rights / Prava: [In copyright](#) / [Zaštićeno autorskim pravom.](#)

Download date / Datum preuzimanja: **2025-01-12**

Repository / Repozitorij:



Sveučilišni odjel zdravstvenih studija  
SVEUČILIŠTE U SPLITU

[Repository of the University Department for Health Studies, University of Split](#)



UNIVERSITY OF SPLIT



DIGITALNI AKADEMSKI ARHIVI I REPOZITORIJI

SVEUČILIŠTE U SPLITU  
Podružnica  
SVEUČILIŠNI ODJEL ZDRAVSTVENIH STUDIJA  
SVEUČILIŠNI DIPLOMSKI STUDIJ  
RADIOLOŠKA TEHNOLOGIJA

**Lina Lerotić**

**ULOGA MR SPEKTROSKOPIJE U PEDIJATRIJSKOJ  
NEURORADIOLOGIJI**

**Diplomski rad**

Split, 2024.

SVEUČILIŠTE U SPLITU  
Podružnica  
SVEUČILIŠNI ODJEL ZDRAVSTVENIH STUDIJA  
SVEUČILIŠNI DIPLOMSKI STUDIJ  
RADIOLOŠKA TEHNOLOGIJA

**Lina Lerotić**

**ULOGA MR SPEKTROSKOPIJE U PEDIJATRIJSKOJ  
NEURORADIOLOGIJI**

**THE ROLE OF MR SPECTROSCOPY IN PEDIATRIC  
NEURORADIOLOGY**

**Diplomski rad / Master's Thesis**

Mentor:

**izv. prof. dr. sc. Sanja Lovrić Kojundžić**

Split, 2024.

## TEMELJNA DOKUMENTACIJSKA KARTICA

DIPLOMSKI RAD

Sveučilište u Splitu  
Sveučilišni odjel zdravstvenih studija  
Sveučilišni diplomski studij radiološka tehnologija

**Znanstveno područje:** Biomedicina i zdravstvo  
**Znanstveno polje:** Kliničke medicinske znanosti

**Mentor:** izv. prof. dr. sc. Sanja Lovrić Kojundžić

### ULOGA MR SPEKTROSKOPIJE U PEDIJATRIJSKOJ NEURORADIOLOGIJI

Lina Lerotić, 61195

#### SAŽETAK

Spektroskopija magnetske rezonance (MRS) je neinvazivna dijagnostička metoda koja omogućava analizu kemijskog sastava određenih područja mozga u razlikovanju patoloških promjena poput nasljednih i metaboličkih bolesti, neoplazmi, moždanog udara i infekcija (1). Ova tehnika omogućava procjenu metabolita poput N-acetilaspargata (NAA), glutamata, kolina, mioinozitola i laktata. Navedeni metaboliti omogućavaju diferencijaciju različitih neuroloških poremećaja u pedijatrijskoj neuroradiologiji. NAA se smatra markerom vitalnih neurona te predstavlja najzastupljeniji metabolit u zdravom mozgu (1). Gubitak neurona očituje se smanjenjem razine NAA. Kolin predstavlja marker sinteze i degradacije staničnih membrana te je njegova vrijednost povećana kod tumora, a smanjena kod moždanog udara. Laktat ukazuje na anaerobni metabolizam što je tipično kod nekrotičnih lezija, moždanih udara ili infekcija. MR spektroskopija je metoda koja upotpunjuje standardni MR pregled u pedijatrijskoj neuroradiologiji ne samo u diferencijaciji različitih patoloških stanja mozga već i u praćenju učinkovitosti terapije te u procjeni prognostičkih ishoda bolesti.

**Ključne riječi:** pedijatrija, poremećaji mozga, radiologija, spektroskopija magnetske rezonance

**Rad sadrži:** 47 stranica; 13 slika; 1 tablica

**Jezik izvornika:** hrvatski

## BASIC DOCUMENTATION CARD

MASTER THESIS

**University of Split**  
**University Department for Health Studies**  
**University graduate study of Radiological technology**

**Scientific area:** Biomedicine and health care

**Scientific field:** Clinical medical sciences

**Supervisor:** izv. prof. dr. sc. Sanja Lovrić Kojundžić

### THE ROLE OF MR SPECTROSCOPY IN PEDIATRIC NEURORADIOLOGY

Lina Lerotić, 61195

#### SUMMARY

Magnetic resonance spectroscopy (MRS) is a non-invasive diagnostic method that enables the analysis of the chemical composition of certain areas of the brain to distinguish between pathological changes such as hereditary and metabolic diseases, neoplasms, stroke and infections (1). This technique enables the evaluation of metabolites such as N-acetylaspartate (NAA), glutamate, choline, myoinositol and lactate. The above metabolites enable the differentiation of various neurological disorders in pediatric neuroradiology. NAA is considered as a marker of vital neurons and is the most abundant metabolite in a healthy brain (1). Neuronal loss is manifested by a decrease in NAA levels. Choline is a marker of synthesis and degradation in cell membranes, and its value is increased in tumors and decreased in stroke. Lactate indicates anaerobic metabolism, which is typical in necrotic lesions, strokes or infections. MR spectroscopy is a method that complements the standard MR examination in pediatric neuroradiology, not only in the differentiation of various pathological conditions of the brain, but also in monitoring the effectiveness of therapy and in assessing the prognostic outcomes of the disease.

**Keywords:** brain disorders, magnetic resonance spectroscopy, pediatrics, radiology

**Thesis contains:** 47 pages; 13 figures; 1 tables

**Original in:** Croatian

# SADRŽAJ

<b>1. UVOD</b> .....	<b>1</b>
<b>2. CILJ RADA</b> .....	<b>3</b>
<b>3. METODE I IZVORI PODATAKA</b> .....	<b>4</b>
<b>4. MR SPEKTROSKOPIJA</b> .....	<b>5</b>
4.1. VRSTE MR SPEKTROSKOPIJE .....	6
4.2. PROSTORNA LOKALIZACIJA .....	10
4.2.1. „SINGLE-VOXEL“ TEHNIKA .....	10
4.2.2. „MULTI-VOXEL“ TEHNIKA (MRSI).....	14
4.2.3. USPOREDBA SINGLE-VOXEL I MULTI-VOXEL TEHNIKE .....	15
<b>5. MAGNETSKA REZONANCIJSKA SPEKTROSKOPIJA U PEDIJATRIJSKOJ NEURORADIOLOGIJI</b> .....	<b>16</b>
5.1. PROTONSKA ( <sup>1</sup> H-VODIKOVA) MR SPEKTROSKOPIJA .....	17
5.2. PRIMJENA PROTONSKE MRS U PEDIJATRIJSKOJ NEURORADIOLOGIJI.....	19
5.3. METABOLITI MR SPEKTROSKOPIJE KOJE KORISTIMO U NEURORADIOLOGIJI	24
<b>6. NAJČEŠĆI POREMEĆAJI U PEDIJATRIJSKOJ NEURORADIOLOGIJI</b> .....	<b>32</b>
6.1. NEONATALNA ENCEFALOPATIJA .....	33
6.2. NEONATALNA HIPOKSIČNO-ISHEMIJSKA ENCEFALOPATIJA (HIE).....	33
6.2. NEONATALNE METABOLIČKE ENCEFALOPATIJE .....	35
6.2.1. Bolest urina mirisa javorovog sirupa (MSUD).....	36
6.2.2. Glicinska encefalopatija .....	36
<b>7. ZAKLJUČAK</b> .....	<b>37</b>
<b>8. LITERATURA</b> .....	<b>38</b>
<b>9. ŽIVOTOPIS</b> .....	<b>41</b>
<b>POPIS KRATICA</b> .....	<b>42</b>

# 1. UVOD

Magnetska rezonancijska spektroskopija (MRS) predstavlja jedinstvenu, naprednu dijagnostičku tehnologiju za procjenu pedijatrijskih neuroloških abnormalnosti te za detaljnu analizu kemijskog sastava mozga. Navedena neinvazivna metoda omogućuje liječnicima da identificiraju i kvantificiraju različite metabolite na mikroskopskim razinama u mozgu (2). Na taj način, ova metoda pruža vrijedne informacije o stanju moždanog tkiva te o njegovim metaboličkim procesima. Isto tako, njena korisnost je iznimna kod otkrivanja i praćenja neuroloških poremećaja kod djece. MR spektroskopija nudi značajan uvid u patofiziološke promjene koje se javljaju kod djece te omogućava rano postavljanje preciznih dijagnoza i planiranje optimalnih terapijskih strategija s obzirom na osjetljivost i specifičnost ove tehnike (2). MRS metodu koja se najčešće koristi u pedijatrijske svrhe, odobrena od strane FDA (eng. *Food and Drug Administration*), je protonska <sup>1</sup>H- vodikova spektroskopija. U pedijatrijskoj neuroradiologiji se ne izvodi rutinski nego ukoliko postoji klinička indikacija za njeno izvođenje. Spektroskopija magnetske rezonance pruža klinički relevantne informacije za određene neurološke bolesti kod djece, kao što su tumori mozga, infektivni procesi, neonatalne ozljede te poremećaji bijele tvari. Ponekad je interpretacija MR složena jer je teško diferencirati normalni neurorazvojni proces tijekom razvitka dječjeg mozga od patoloških promjena koje se događaju u metabolitima u prvoj godini života djeteta (2).

MR spektroskopija kod djece i kod odraslih se temelji na sličnim principima iako postoje ključne razlike u primjeni i interpretaciji rezultata između dvije navedene populacije. Promjene metabolita koji se mogu detektirati MRS-om, često se javljaju u pedijatrijskoj neurologiji zbog intenzivnih faza razvoja i sazrijevanja. Razine metabolita N-acetilaspargata (NAA), kreatina i kolina mijenjaju se tijekom djetinjstva što utječe na vrijedne informacije te zahtjeva pažljivo analiziranje u skladu s dobi. Kod odraslih nisu toliko uobičajeni nasljedni metabolički poremećaji, urođene malformacije i genetski sindromi koji mogu pokazivati abnormalne razine specifičnih metabolita. Pri snimanju MRS-a u djece, često se primjenjuje sedacija pacijenta, kako bi djeca mirno ležala tokom pregleda što predstavlja dodatan izazov

pri izvođenju ove MR tehnike. Jedna od važnih razlika između odrasle populacije i djece je u tome što je mozak odraslih već potpuno razvijen pa su u zdravih osoba razine metabolita relativno stabilne (3). Navedeno omogućava standardnu interpretaciju rezultata MRS-a bez potrebe za prilagođavanjem dobi pacijenta. Neurodegenerativne bolesti poput Alzheimerove bolesti, demijelinizacijske bolesti kao što je multipla skleroza te tumori mozga koji su najzastupljeniji u odrasloj populaciji imaju karakteristične MRS profile (4). Isto tako, na rezultate MRS-a mogu utjecati vaskularne bolesti, dijabetes ili hipertenzija. Izuzetno je važno da se principi ove metode prilagode dobi pacijenta jer fiziološki razvoj mozga može utjecati na interpretaciju nalaza. Važno je naglasiti da u odrasloj populaciji MRS služi za dijagnosticiranje i praćenje neurodegenerativnih bolesti i tumora dok kod djece pruža vrijedne informacije o razvojnim i urođenim metaboličkim poremećajima. U ovom radu razmotrit ćemo primjenu MR spektroskopije u pedijatrijskoj neuroradiologiji te istaknuti njenu ulogu u poboljšanju dijagnostičkih postupaka i liječenja neuroloških bolesti kod djece.



## **2. CILJ RADA**

Cilj ovog rada je ukazati na važnost primjene magnetske rezonancijske spektroskopije u pedijatrijskoj neuroradiologiji. Isto tako, naglasiti razliku korištenja navedene metode u djece i u odraslih. Navest ćemo načine primjene i vrste MR spektroskopije te pojasniti važnost svake zasebno. Objasniti ćemo metabolite koje koristimo kako bi identificirali i kvantificirali određene neurološke poremećaje u djece. Spomenuti ćemo istraživačke radove na navedenu temu te za kraj dati svoj osvrt u vidu zaključka.

### **3. METODE I IZVORI PODATAKA**

Ovaj diplomski rad pisan je u obliku sustavnog pregleda literature te analize dostupnih znanstvenih članaka i radova koji su objavljeni na PubMed bazi podataka. Za pretraživanje ključnih pojmova korištena je MeSH (Medical Subject Headings) tražilica. U „search builder“ upisani su ključni pojmovi: magnetic resonance spectroscopy, pediatrics i neuroradiography. Svi pojmovi pretraženi su pomoću indeksa AND. Broj dobivenih istraživačkih radova na temelju navedenog pretraživanja je 2. Razdoblje objavljenih radova je od 1991. do 2024. godine. Svi objavljeni radovi su pisani na engleskom jeziku. Daljnjim istraživanjem na navedenu temu pronađeno je više od 11 znanstvenih članaka na PubMed platformi kao i 3 knjige koje su navedene u literaturi.

## 4. MR SPEKTROSKOPIJA

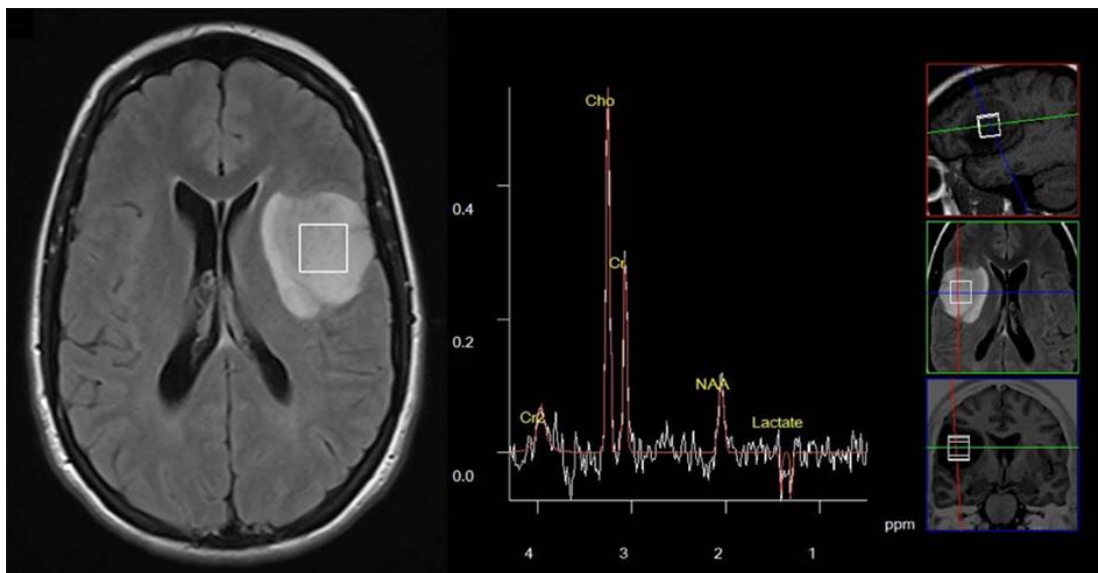
MR spektroskopija (MRS) je neinvazivna metoda koja omogućava mjerenje relativnih koncentracija metabolita u ljudskim tkivima i organima *in vivo* te pri tome ne koristi ionizirajuće zračenje. MRS se prema tome, može koristiti za proučavanje energetskih metabolita i kvantifikaciju vodikovih protona u moždanom tkivu (5). Prva primjena MR spektroskopije u istraživanju cerebralnog metabolizma u novorođenčadi je opisana 1983. godine (5). Od tog dana, potvrđena je vrijednost cerebralnog MRS-a kao znanstvene metode te je potvrđena mogućnost preciznog postavljanja prognoze u dojenčadi s asfiksijom. Iako je potencijal MRS-a te pojava MR uređaja visokih jakosti magnetskog polja dizajniranih za snimanje iznimno velik, napredak u razvoju istraživačkih i kliničkih primjena spektroskopije je neadekvatan. Proučavanje bolesne dojenčadi MR uređajima jakih magnetskih polja čine MRS dugotrajnim i tehnički izazovnijim što ograničava njegovu rutinsku upotrebu. Usporedba podataka iz različitih skupina je nemoguća zbog raznolikosti spektroskopskih tehnika i tehnika obrade signala (6). Određene tehnike za procjenu cerebralne hemodinamike, kao što su bliska infracrvena spektroskopija i doppler ultrazvuk, imaju prednost zbog dostupnosti na krevetu pacijenta (odnosno djece), no MRS je jedinstven u pružanju kvantitativnih informacija o širokom rasponu unutarstaničnih metabolita (7). Razvoj MRS-a kao kliničke istraživačke metode u neonatologiji je usporen zbog praktičnih poteškoća, ali to ne umanjuje potencijal ove tehnike koja omogućava neinvazivan uvid u unutarstanični metabolizam. Informacije dobivene MR spektroskopijom predstavljaju neprocjenjiv dodatak drugim tehnikama i važnu ulogu određivanja slijeda događaja između hipoksičko-ishemijskog infarkta i stanične smrti (8).

## 4.1. VRSTE MR SPEKTROSKOPIJE

Magnetska rezonancijska spektroskopija (MRS) obuhvaća nekoliko vrsta spektroskopija koje se razlikuju prema vrsti jezgre koja se proučava. Isto tako, ovise i o tehnikama snimanja te kliničkoj primjeni ove metode. Glavne vrste MRS-a su:

### 1) Protonska spektroskopija ( $^1\text{H}$ -MRS):

Vrsta koja se najčešće koristi zbog svoje visoke osjetljivosti i dostupnosti. Područja istraživanja su mozak mišići, jetra te drugi organi. Metaboliti koji se koriste za dobivanje informacija su N-acetilaspargat (NAA), kolin, kreatin, mio-inozitol, laktat, citrat, GABA, glutamin, alanin, 2-hidroksiglutarat i ostali (9). Navedeno je prikazano u Slici 1.

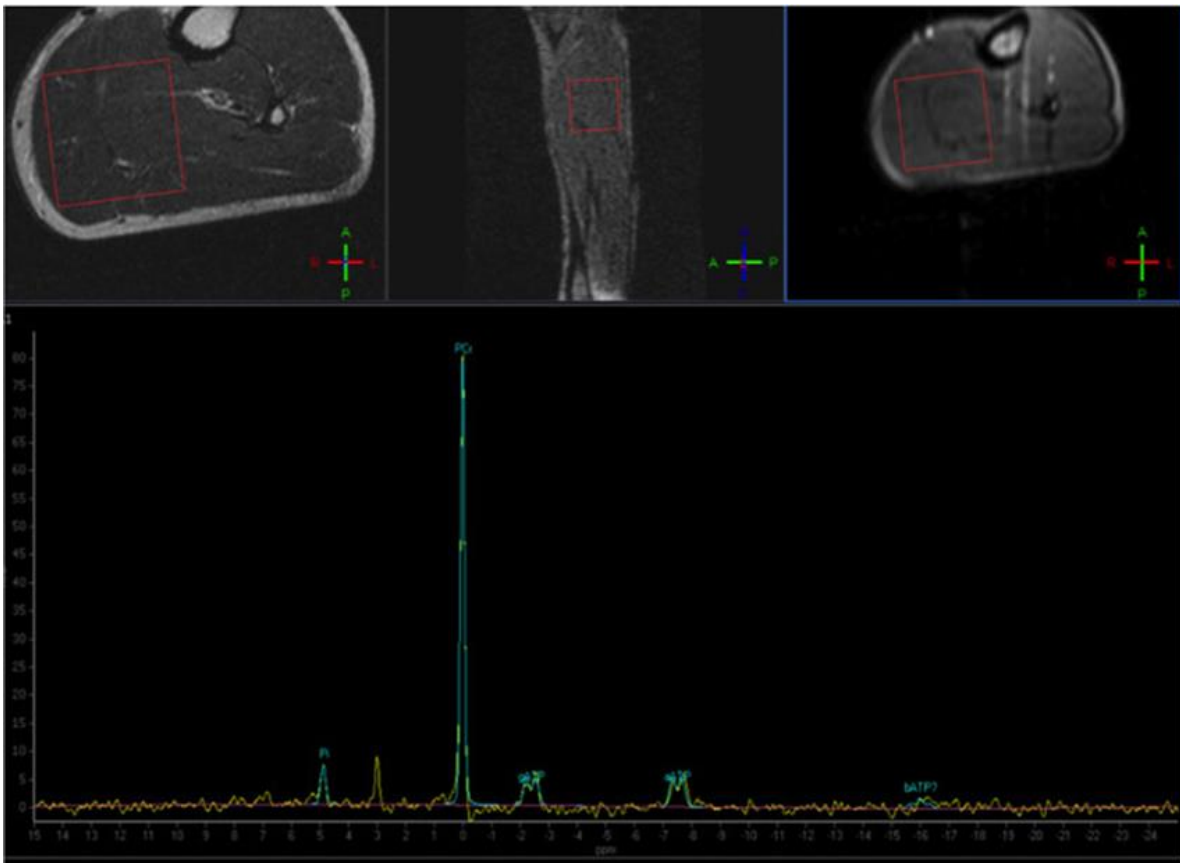


**Slika 1.** Prikazan je tipičan spektar glijalnog tumora: pik holina je povišen u odnosu na kreatin, a N-acetilaspargat je snižen. Prisutan je dublet laktata.

(Izvor: <https://kucazdravlja.rs/img/klinicka-protonska-mr-spektroskopija-primena-u-bolestima-centralnog-nervnog-sistema-01.png>)

## 2) Fosforna spektroskopija ( $^{31}\text{P}$ -MRS):

Područje istraživanja su mozak, mišići, jetra i srce. Fosforna spektroskopija je slikovno prikazana u Slici 2. Ova vrsta omogućava mjerenje intracelularnog pH te proučavanje energetskih metabolita kao što su adenzin trifosfat (ATP), fosfokreatin i neorganski fosfat (10).

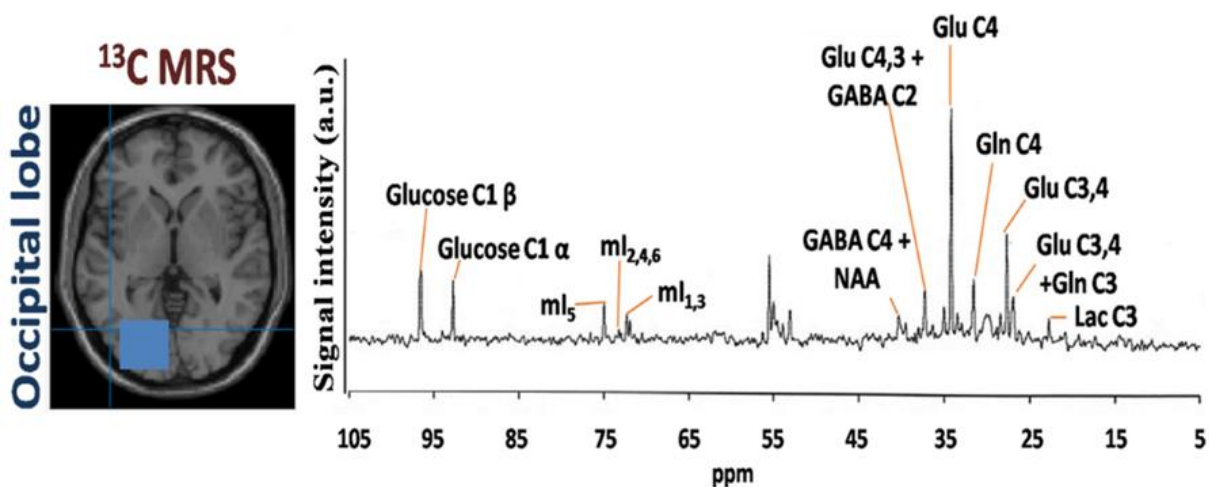


**Slika 2.** Fosforna magnetska rezonancijska spektroskopija ( $^{31}\text{P}$ -MRS) kod zdrave osobe, s voxelom smještenim na razini stražnjih mišića noge. Uočljiv je normalni vrh fosfokreatina.

(Izvor: [https://www.researchgate.net/figure/Phosphorus-Magnetic-Resonance-Spectroscopy-P-MRS-of-a-normal-subject-with-the-voxel\\_fig4\\_331017654](https://www.researchgate.net/figure/Phosphorus-Magnetic-Resonance-Spectroscopy-P-MRS-of-a-normal-subject-with-the-voxel_fig4_331017654))

### 3) Ugljična spektroskopija ( $^{13}\text{C}$ -MRS):

Primjena ove vrste omogućava praćenje metabolita lipida i ugljikohidrata. Područje istraživanja su mozak, jetra i mišići. Koristi se često s označenim izotopima kako bi se mogli pratiti određeni metabolički putevi (11). Navedeno je prikazano u Slici 3.



**Slika 3.** Prikaz ugljične spektroskopije ( $^{13}\text{C}$ -MRS) koja omogućava praćenje metabolita lipida i ugljikohidrata na mozgu.

(Izvor: [https://media.springernature.com/lw1200/springer-static/image/art%3A10.1007%2Fs11064-022-03538-8/MediaObjects/11064\\_2022\\_3538\\_Fig3\\_HTML.png](https://media.springernature.com/lw1200/springer-static/image/art%3A10.1007%2Fs11064-022-03538-8/MediaObjects/11064_2022_3538_Fig3_HTML.png) )

#### **4) Dušikova spektroskopija ( $^{15}\text{N}$ -MRS):**

Navedena vrsta podrazumijeva proučavanje metabolizma dušikovih spojeva. Korisna je za specifične metaboličke studije, dok je manje korištena zbog niske osjetljivosti (12). Područje istraživanja su kemijske te biološke znanosti.

#### **5) Fluorova spektroskopija ( $^{19}\text{F}$ -MRS):**

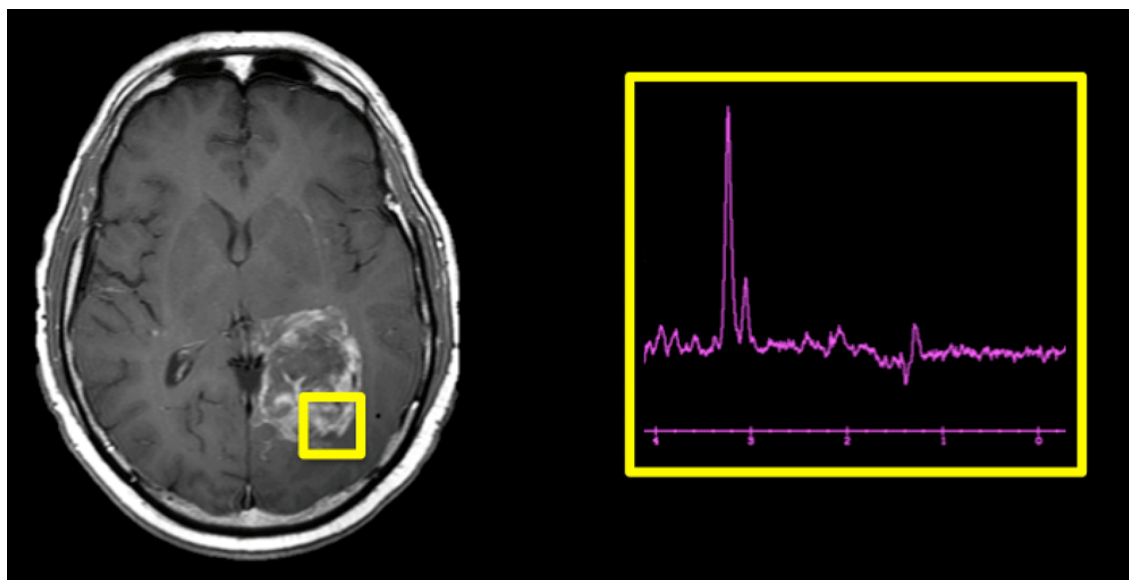
Ova vrsta služi za istraživanje lijekova i njihovog metabolizma, posebno onih koji sadrže fluor. Područje istraživanja su kemija i farmakologija. Isto tako, visoko je osjetljiva za spojeve fluora (13).

Sve navedene vrste MR spektroskopije pružaju vrijedne informacije za istraživanje i dijagnostiku brojnih poremećaja i fizioloških procesa te omogućavaju proučavanje određenih aspekata metabolizma u različitim organima i tkivima.

## 4.2. PROSTORNA LOKALIZACIJA

### 4.2.1. „SINGLE-VOXEL“ TEHNIKA

Postoje dva različita pristupa koji se koriste za protonsku MR spektroskopiju mozga, a to su: metoda jednog voxela (*single-voxel*) koja se temelji na načinu prikupljanja stimuliranog odjeka (STEM, eng. *Stimulated Echo Acquisition Mode*) ili spektroskopija razlučene točke (PRESS, eng. *Point-REsolved Spectroscopy Sequence*) pulsne sekvence (14). S druge strane, postoji još i metoda spektroskopskog oslikavanja (SI) koje se obično izvode u dvije dimenzije koristeći niz različitih sekvenci pulsa (*Spin-echo, SE*). Single voxel tehnika je metoda magnetne rezonancijske spektroskopije (MRS) koja omogućuje analizu metabolita unutar odabranog volumena tkiva u mozgu ili drugom organu. Tehnika koristi jedan voxel, mali trodimenzionalni volumen, unutar kojeg se prikupljaju spektroskopski podaci. Navedeno je prikazano na Slici 4.

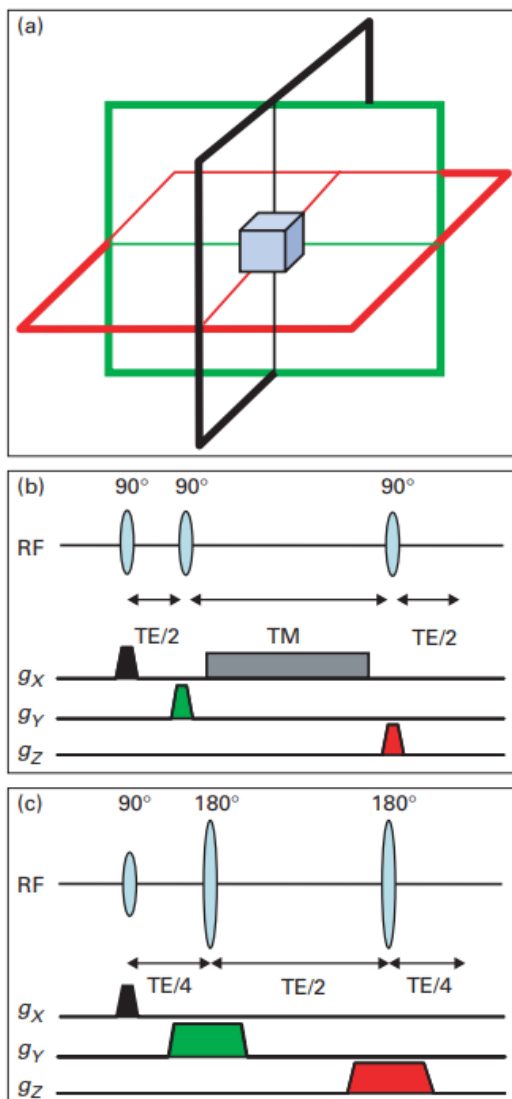


**Slika 4.** Slikovni prikaz *single voxel* spektroskopije  
(Izvor: <https://mriquestions.com/single-v-multi-voxel.html>)



Naime, navedena metoda je jednostavna za implementaciju i analizu u usporedbi s multi-voxel tehnikama. Zbog toga je često korištena u kliničkoj praksi. Omogućuje detaljnu analizu biokemijskog sastava određenog dijela tkiva, pružajući informacije o koncentracijama ključnih metabolita. Single voxel je ključna metoda u MRS-u koja omogućuje detaljnu biokemijsku analizu specifičnih područja tkiva, pružajući vrijedne informacije za dijagnostiku i praćenje različitih neuroloških i sistemskih bolesti. Jedini nedostatak je to što je analiza ograničena na jedan mali volumen, stoga nije pogodna za situacije u kojima su potrebne informacije o većim ili višestrukim područjima tkiva.

Tehnika lokalizacije jednog voxela se temelji na korištenju tri ortogonalna presjeka selektivnog impulsa te na dizajnu sekvence impulsa koja prikuplja samo signal odjeka iz mjesta u prostoru gdje se sva tri presjeka sijeku (14). Ortogonalni presjek je slikovno prikazan na Slici 5. pod a).



**Slika 5.** *Single-voxel pulsne sekvence*

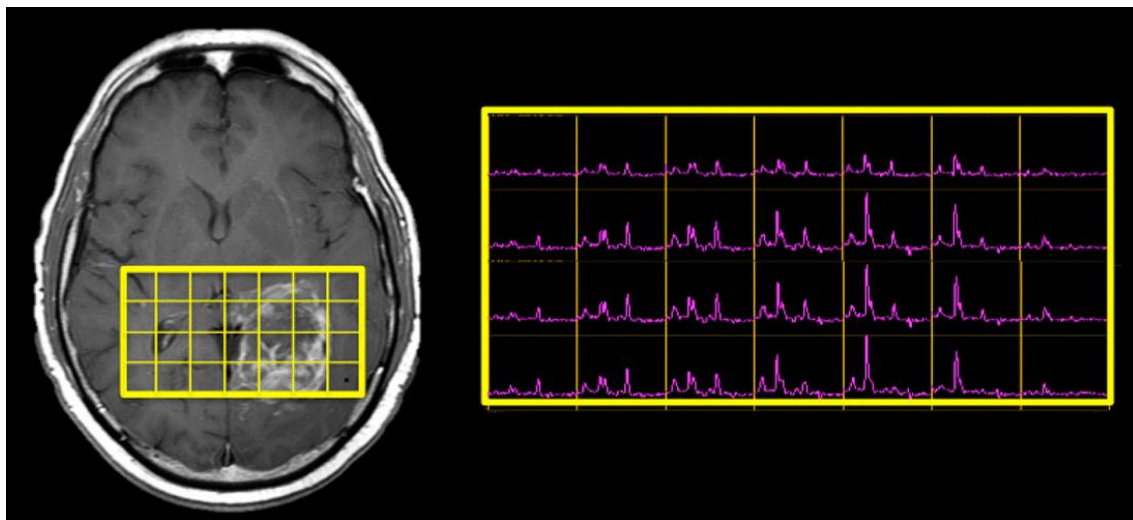
(Izvor: <https://www.ncbi.nlm.nih.gov/pmc/articles/PMC8148777/>)

a) shematski prikaz tri selektivna impulsa ortogonalnog presjeka. Veličina i položaj voxela kontrolirani su frekvencijom i propusnošću selektivnih impulsa presjeka, kao i amplitudom pridruženih gradijenata selektivnog polja rezova, (b) STEAM i (c) PRESS sekvence

Sekvence koje se najčešće koriste su STEAM i PRESS. U STEAM-u koristimo tri impulsa od  $90^\circ$ , dok su u PRESS-u drugi i treći impuls refokusirajući ( $180^\circ$ ). Navedeno je prikazano na Slici 5. Ove sekvence imaju nekoliko različitih karakteristika. Oštrina rubova voxela je bolja kod STEAM-a jer je lakše proizvesti puls od  $90^\circ$  s oštrim profilom rezanja nego puls od  $180^\circ$ . Nadalje, sekvenca PRESS ima približno dva puta bolji SNR (eng. *Signal-to-noise ratio*) od STEAM-a. Zbog svojih impulsa, STEAM je osjetljiviji na stvaranje neželjene nulte kvantne koherencije. Ove sekvence se često koriste u kliničkoj spektroskopiji mozga te su njihove razlike iznimno suptilne.

#### 4.2.2. „MULTI-VOXEL“ TEHNIKA (MRSI)

Multi-voxel tehnika je metoda spektroskopskog snimanja koja omogućava simultano prikupljanje spektroskopskih podataka iz više voksela odnosno volumena unutar određenog područja tkiva (14). Glavna prednost navedene tehnike je prikupljanje podataka iz višestrukih voksela što omogućava veću količinu informacija te prostornu kartu metabolita u analiziranom području. Navedeno je prikazano u Slici 6. Ona je izuzetno pogodna za dijagnosticiranje bolesti koje zahvaćaju veće dijelove mozga ili mozak difuzno kao i analizu organa ili lezija heterogenog izgleda te područja sa složenom anatomijom (14). S obzirom da pomoću navedene metode analiziramo veća područja, na taj način otkrivamo metaboličke promjene koje nisu vidljive single-voxel tehnikom kao ni konvencionalnim MR-om. Nedostatak SI-a je dulje trajanje skeniranja u usporedbi s ostalim što može povećati rizik od artefakta kretanja, posebno kod pedijatrijskih pacijenata. Smatra se izuzetno jakim alatom u MRS-u koji omogućuje biokemijsku analizu velikih područja tkiva pružajući važne informacije za istraživanje širokog spektra neuroloških i sistemskih bolesti.



*Slika 6. Multi voxel spektroskopija*

(Izvor: <https://mriquestions.com/single-v-multi-voxel.html>)

### 4.2.3. USPOREDBA SINGLE-VOXEL I MULTI-VOXEL TEHNIKE

Glavna razlika između single-voxel i multi-voxel tehnike je duljina vremena odjeka odnosno TE (eng. *echo time*, vrijeme između radiofrekventnog pulsa od 90° i uzorkovanja MR signala, što odgovara maksimalnom odjeku). Kratki TE spektri sadrže signale iz više spojeva i imaju bolji SNR (11). Dugi TE spektri imaju niži SNR, ali manje detektiranih spojeva. Single-voxel tehnika je jednostavnija i brža, češća u kliničkoj praksi, pružajući visoko specifične podatke iz jednog volumena tkiva, dok MRSI tehnika omogućuje sveobuhvatnu analizu većih područja, pružajući prostornu distribuciju metabolita. Izbor metode ovisi o specifičnim kliničkim ili istraživačkim ciljevima, vrsti lezije te o informacijama koje su potrebne za određenu medicinsku primjenu. Na primjer, ukoliko se spektroskopija koristi za traženje područja zahvaćenog moždanim udarom ili žarišta epileptičkog napadaja, MRSI je bolji izbor jer se na taj način istražuju metaboliti koji mogu ukazivati na abnormalnosti na različitim lokacijama. Usporedba je prikazana u Tablici 1.

	Single voxel	Multi voxel (MRSI)
TE	Kratko ili dugo	obično dugo, može biti kratko ako je homogenost polja dobra
Tipična voxel veličina (cm <sup>3</sup> )	4-20	1-4
Tipično vrijeme skeniranja (min)	5-10	6-30
Izravnavanje (eng. <i>Shimming</i> )	Lokalizirano	Globalno
Suzbijanje vode	Bolje	Gore
Obrada i kvantifikacija	Jednostavna obrada	Potrebno dulje vrijeme obrade i kvantifikacije
Višestruki voxeli	3 ili 4 najviše	Mnogo voxela

**Tablica 1.** Usporedba karakteristika single-voxel i multi-voxel (MRSI) tehnike

(Izvor: <https://www.ncbi.nlm.nih.gov/pmc/articles/PMC8148777/>)

## **5. MAGNETSKA REZONANCIJSKA SPEKTROSKOPIJA U PEDIJATRIJSKOJ NEURORADIOLOGIJI**

Jedina metoda MRS-a koja je široko dostupna u kliničkoj praksi je protonska ( $^1\text{H}$ -vodikova) magnetska rezonancijska spektroskopija. Izvođenje protonske MRS u mozgu je manje složeno nego u drugim tkivima kao što su to jetra i mišići gdje spektri mogu biti pod jakim utjecajem nehomogenosti magnetskog polja, artefakata disanja i dominantnih signala iz okolnog masnog tkiva koje je prisutno u tim organima (15). U pedijatrijskoj neuroradiologiji, protonska MR spektroskopija ima prednost u odnosu na primjenu kod odraslih zbog nedostatka taloženja željeza u mozgu kod djece kao i nepostojanje artefakta pomicanja zbog sedacije što omogućuje optimalne rezultate pri snimanju djece. Iznimno je važno temeljito poznavanje pedijatrijskih patologija i razvojnih promjena u određenim razdobljima života, osobito u prve dvije godine neurorazvoja.

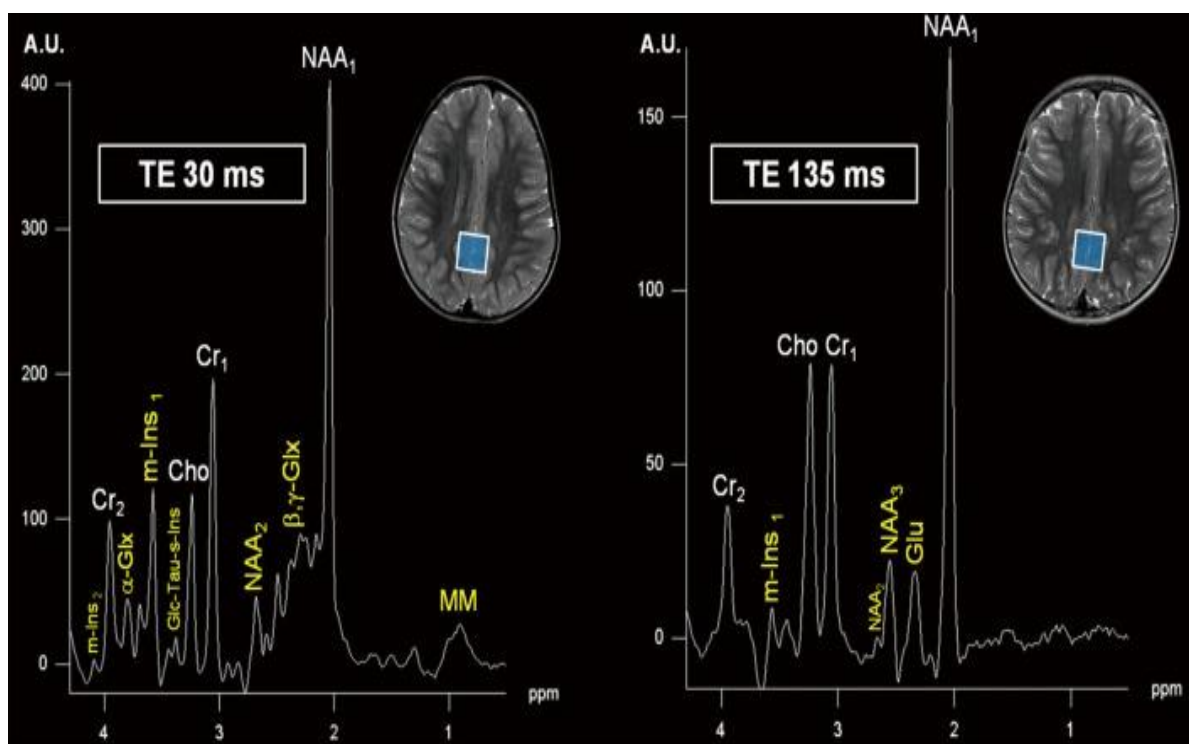
Mnogi znanstveni radovi na temelju svojih istraživanja na MR-u jakosti 1.5 Tesle pokazuju učinkovitost vodikove MRS u dijagnosticiranju širokog spektra patoloških promjena u djece. Neke od njih su tumori mozga, infekcije, metabolički poremećaji, abnormalnosti bijele tvari te neonatalne hipoksično-ishemične encefalopatije (15). Protonsku MRS u kraćim vremenima snimanja omogućuje većina uređaja za magnetsku rezonancu (MR), a dostupne su i relativno jednostavne automatizirane metode naknadne obrade. Vodikova MRS nadopunjuje informacije koje pruža konvencionalni MR pregled te omogućava karakterizaciju tkiva na biokemijskoj razini kako bi pružila klinički relevantne podatke za odabrane skupine pedijatrijskih cerebralnih i sistemskih bolesti (15). Isto tako, može razlikovati određene vrste lezija koje imaju sličan MR uzorak te identificirati abnormalnosti koje prethode strukturnim promjenama. Navedene poremećaji se mogu obrađivati na MR uređajima jakosti 1.5 ili 3 Tesla no u većini slučajeva su uređaji jakosti 3T bolji jer u usporedbi s uređajima jakosti 1.5T magnetima stvaraju kvalitetnije spektre zbog povećanog omjera signala i šuma.

## 5.1. PROTONSKA ( $^1\text{H}$ -VODIKOVA) MR SPEKTROSKOPIJA

Interpretacija MR mozga u pedijatrijskoj populaciji je izuzetno zahtjevna jer se morfologija mozga te posljedično i MR signali neprestano mijenjaju zbog živahnog razvoja mozga u djece. Nadalje, postoji niz razlika između odraslog i dječjeg mozga, a jedna od njih su karakteristične MR slike nakon traume kod djece koje se razlikuju od onih u zreom mozgu (16). Protonska MR spektroskopija ( $^1\text{H}$ -MRS) je napredna neinvazivna metoda koja omogućuje detaljnu analizu neuroloških abnormalnosti na molekularnoj razini. Korištenjem magnetske rezonancije, ova tehnika mjeri koncentracije različitih metabolita u moždanom tkivu *in vivo*, što je ključno za razumijevanje biokemijskih promjena u mozgu (17). Osobito je korisna u pedijatrijskoj neuroradiologiji, gdje se primjenjuje za procjenu i praćenje neuroloških poremećaja kod djece, uključujući neonatalnu encefalopatiju i druge neurometaboličke bolesti (18). Prednost  $^1\text{H}$ -MRS u odnosu na klasične MR pretrage se sastoji u njezinoj mogućnosti da otkrije rane biokemijske promjene u razvoju dječjeg mozga, što je od velike važnosti za dijagnostiku i prognozu. Temelj tehnike je kemijski pomak, koji omogućuje precizno mjerenje rezonantnih frekvencija protona unutar tkiva. Protonska spektroskopija se temelji na kemijskom pomaku odnosno promjeni rezonantne frekvencije protona (19). Ova tehnika je prilagođena određenoj dobi te ima potencijal biomarkera kojim možemo pratiti terapijsku učinkovitost u metaboličkim bolestima kao i u jednoj od najčešćih poremećaja u neonatalnoj dobi: hipoksično-ishemijskoj encefalopatiji (HIE). Važno je vodikovu MRS uključivati u rutinske kliničke pretrage u pedijatrijskih bolesnika s neurološkim poremećajima jer nam pruža uvid u patofiziologiju različitih bolesti što može rezultirati korištenjem povoljnijim terapijskim pristupima (16).

Kao što je već navedeno, konvencionalni MR i protonska MRS temelje se na istim fizikalnim principima za prikupljanje signala. Dok MRI koristi jezgre vodika za stvaranje slika, vodikova MR spektroskopija analizira signal vodika vezanog za druge molekule (15). U istraživanju autora Liserre-a i njegovih suradnika analiziran je utjecaj različitog vremena TE na spektar metabolita (15). U tom istraživanju prikazuju dva različita spektra MRS-a mozga snimljena pri različitim vremenima odjeka (TE) te na koji način to utječe na rezultate

te aktivnosti metabolita. Na Slici 7. su prikazana dva pacijenta, pod A) se nalazi 6 godišnja djevojčica čiji je TE bio 30 milisekundi (ms) te pod B) vrijeme odjeka 135 ms kod dječaka koji je imao 4 godine (15). Svaki spektar predstavlja koncentracije različitih metabolita unutar određenog volumena mozga (voxel) označenog plavim kvadratom na MRI slici mozga. Spektar s kraćim vremenom odjeka omogućuje bolji prikaz signala iz metabolita s kraćim relaksacijskim vremenima (T2), kao što su mio-inozitol (m-Ins) i makromolekule dok duže vrijeme odjeka bolje naglašava metabolite poput NAA i kolina (Cho) s dužim T2 vremenom, dok se gubi signal iz metabolita s kraćim T2 vremenom (14). Ova usporedba spektra omogućava razlikovanje određenih biokemijskih procesa u mozgu i pruža klinički korisne informacije o statusu neurona, prisutnosti tumora, upalnim procesima i drugim patološkim stanjima.



**Slika 7.** Dva različita spektra MR spektroskopije mozga snimljene pri različitim vremenima odjeka (TE)

(Izvor: <https://www.ncbi.nlm.nih.gov/pmc/articles/PMC8107850/#r29>)

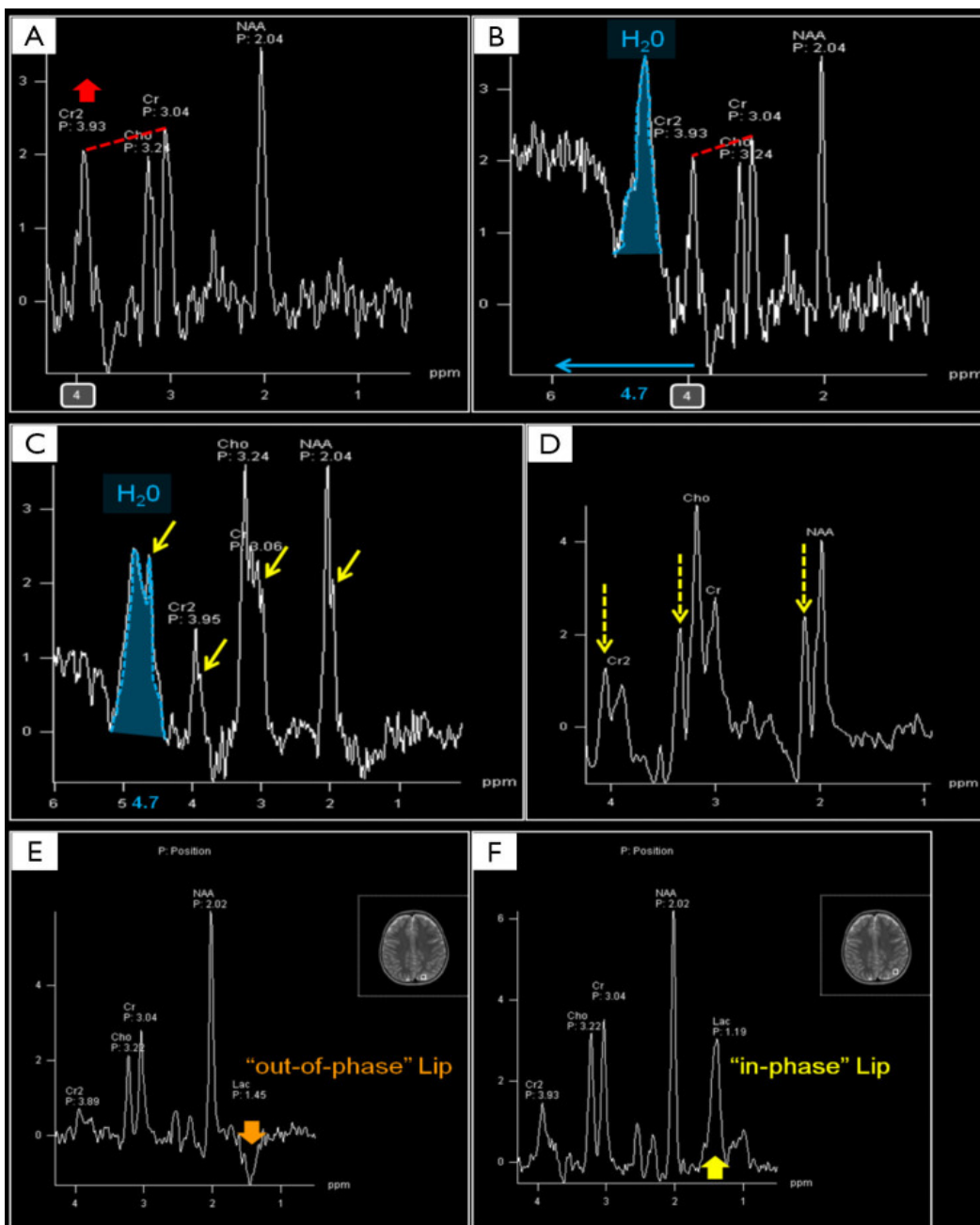


## **5.2. PRIMJENA PROTONSKE MRS U PEDIJATRIJSKOJ NEURORADIOLOGIJI**

Vodikova MRS ima široku primjenu u dijagnostici dječjih neuroloških poremećaja kao što su HIE, tumori mozga te poremećaji bijele tvari. Navedena metoda može otkriti metaboličke promjene, poput povišenja laktata, koje ukazuju na hipoksična oštećenja mozga čak i prije nego što su vidljive strukturne promjene na standardnom MRI-ju. Neki nasljedni metabolički poremećaji, poput leukodistrofije, mogu se identificirati kroz specifične promjene u spektrima, kao što su povišene razine mio-inozitola i smanjeni NAA. Povećanje laktata i mio-inozitola može ukazivati na prisutnost upale ili infekcije, što je korisno u dijagnostici encefalitisa ili apscesa (21). Nadalje navedena MRS može pomoći u otkrivanju i razlikovanju tumora od drugih lezija. To uočavamo kao promjenu vrijednosti metabolita; povišena razina kolina i smanjeni NAA često ukazuju na maligne procese. Važno je naglasiti da takve informacije koje nam protonska MRS pruža nisu uočljive na standardnim MR pregledima. Prema tome MRS je važna tehnika u pedijatrijskoj neuroradiologiji jer omogućava detaljnu analizu moždanih metabolita pružajući klinički relevantne informacije koje dopunjuju standardne MRI nalaze (19). Njezina primjena može značajno doprinijeti ranom otkrivanju i razumijevanju različitih neuroloških stanja u djece.

Osim prednosti kojih ova metoda ima mnogo, postoje i određeni nedostaci koji mogu utjecati na pogrešnu interpretaciju nalaza. Neuroradiolozi bi trebali poznavati najčešće artefakte MRS kao što su nepravilno potiskivanje vode te pogrešna registracija kemijskog pomaka (15). Kemijski pomak povećava se s jakošću magnetskog polja. To nam omogućuje bolju vizualizaciju metabolita, iako ona može biti smanjena artefaktima osjetljivosti. Navedeno je prikazano u Slici 8.

Informacije iz navedene slike odnose se na različite aspekte protonske magnetske rezonancijske spektroskopije u prikazu metabolita mozga, uključujući vodik (H<sub>2</sub>O) i druge ključne metabolite kao što su N-acetilaspargat (NAA), kolin (Cho), kreatin (Cr), i laktat (Lac).



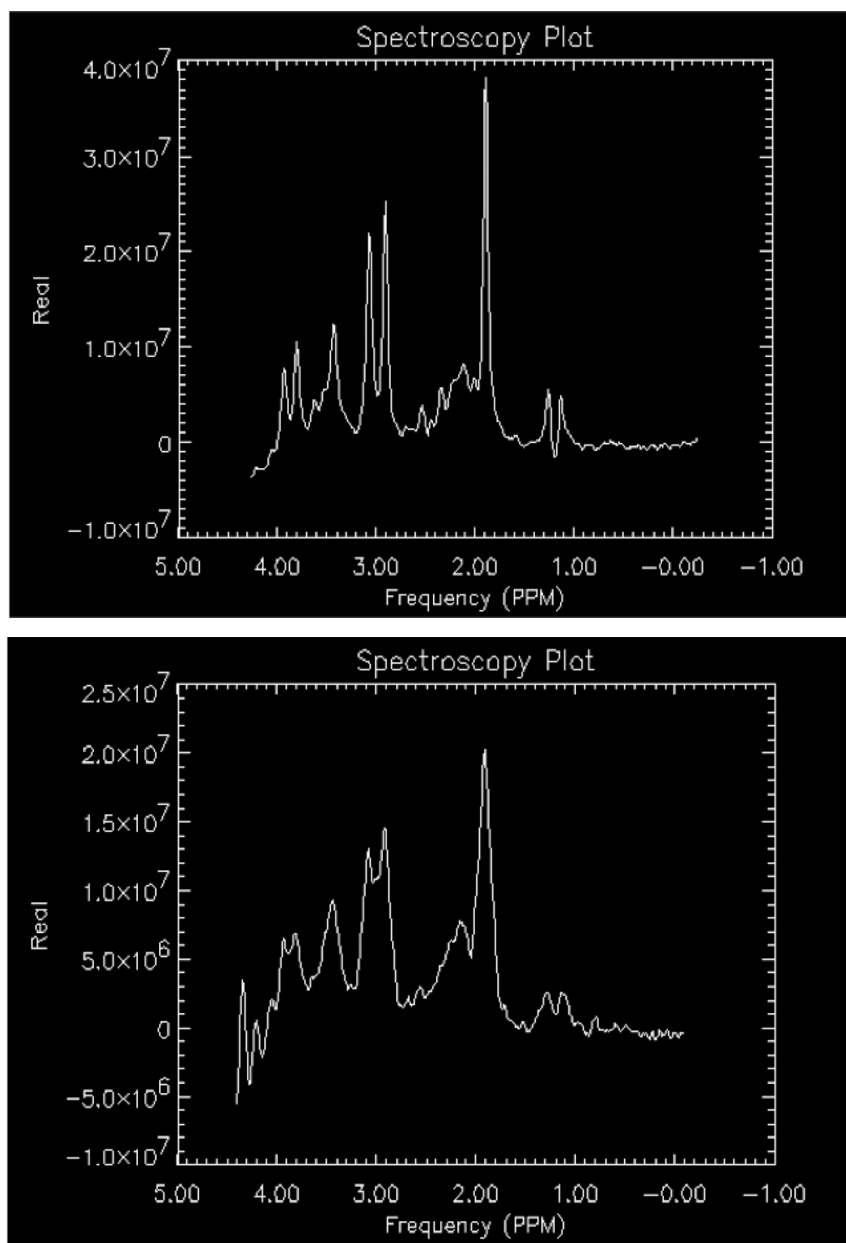
Slika 8. Utjecaj artefakta u određenim situacijama

(Izvor: <https://www.ncbi.nlm.nih.gov/pmc/articles/PMC8107850/#r29>)

Spektar 5-godišnjeg djeteta s blagom psihomotornom retardacijom u slučaju A) karakterizira bučna fluktuirajuća osnovna linija s abnormalno visokim vrhom kreatinina (Cr2) na 3,93 ppm (crvena debela strelica). Artefakti kretanja uzrokuju povećane širine linija, ukupne pomake frekvencije i smanjenu kvalitetu potiskivanja vode (14). Slike B) i C) pokazuju prisutnost signala iz vode (H<sub>2</sub>O), što može stvoriti artefakte koji maskiraju relevantne metaboličke informacije. Isto tako, u slučaju C) koji predstavlja spektar u 5-mjesečnog djeteta s epilepsijom možemo uočiti nepravilnije amplitude s udvostručenjem svih pojedinačnih vrhova (tanke žute strelice). Značajka na slici B) pokazuje efekt vodenog signala na spektar, dok je u slučaju C) primijećeno nekoliko artefakata (žute strelice) koji ometaju preciznost mjerenja (14). Na slikama A, D, E, i F, prikazani su spektri s jasnim vrhovima za NAA, kolin, kreatin i laktat, koji su važni markeri u dijagnosticiranju različitih neuroloških stanja. Na slikama E) i F), može se uočiti razlika između “out-of-phase” (E) i “in-phase” (F) signala lipida, što može pomoći u prepoznavanju prisutnosti lipida i njihovog statusa unutar lezije (14). Prikazana analiza različitih metabolita uz mogućnost identifikacije artefakata omogućuje detaljnije razumijevanje biokemijskih promjena unutar mozga, posebno kod patoloških stanja kao što su tumori, moždani udari i metabolički poremećaji. Različiti načini obrade signala, kao što je prikazano na navedenim slikama, ilustriraju kako različite tehnike mogu utjecati na interpretaciju podataka. S druge strane, navedeni podaci iz Slike 8. naglašavaju važnost precizne obrade i analize MRS signala za točnu dijagnozu. Općenito, slika naglašava važnost pravilnog upravljanja artefaktima, razumijevanja metabolitskih pomaka i precizne obrade signala u optimizaciji korištenja vodikove MRS u kliničkoj praksi, posebno u pedijatrijskoj neuroradiologiji.

Položaj voxela i regionalne varijacije u različitim područjima mozga utječu na relativne koncentracije metabolita. Voxeli postavljeni uz paranazalne sinuse obično smanjuju supresiju vode te mogu uzrokovati ozbiljne artefakte osjetljivosti koji utječu na postupke izravnivanja (14).

Izravnavanje (eng. *shimming*) je postupak u magnetskoj rezonanci (MR) koji se koristi za optimizaciju homogenosti magnetskog polja unutar skenirane regije. Postupak je slikovno prikazan u Slici 9.



**Slika 9.** Učinci izravnavanja (eng. *shimming*) na protonski spektar dobiven korištenjem fantoma na bazi vode

(Izvor: <https://pubmed.ncbi.nlm.nih.gov/23928195/>)

Na navedenoj slici prikazani su metaboliti: laktat, NAA, Glu, Cr, Cho i mI. Važan je gubitak osnovne rezolucije za kreatin (3,0 ppm) i kolin (3,2 ppm) (20).

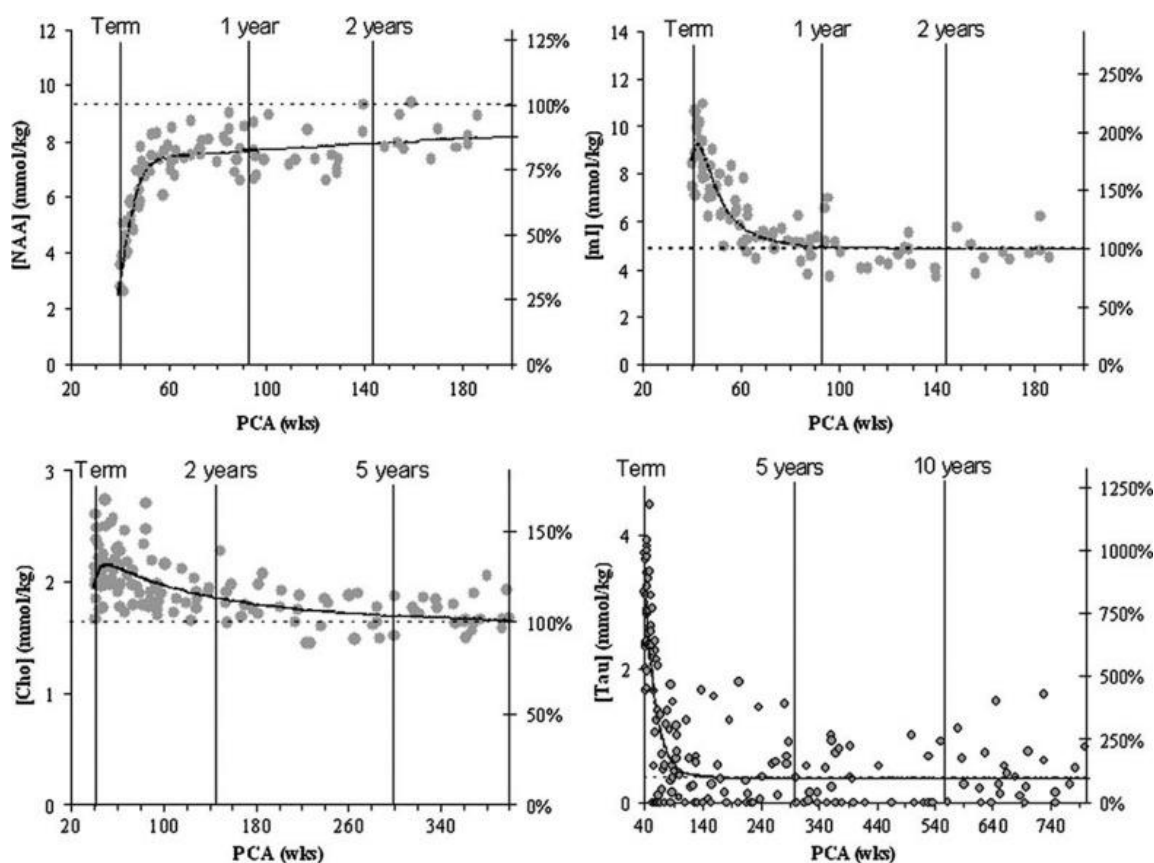
A) Optimizirano podmetanje;

B) Iskrivljeni *shimming*

Homogeno magnetsko polje je ključno za postizanje visokokvalitetnih MR snimaka i precizne spektroskopije. U idealnom slučaju, magnetsko polje unutar MR uređaja trebalo bi biti savršeno homogeno, što znači da bi magnetska snaga trebala biti jednaka u svakom dijelu skeniranog područja. Međutim, zbog različitih faktora, kao što su nečistoće u magnetu, neujednačenosti u konstrukciji uređaja ili varijacije u tkivu pacijenta, dolazi do odstupanja u magnetskom polju. Ova odstupanja mogu uzrokovati artefakte na snimkama, izobličenja ili smanjiti kvalitetu signala 5-mjesečnog djeteta s epilepsijom. Tehnika izravnavanja je posebno važan u magnetskoj rezonancijskoj spektroskopiji (MRS), gdje je homogenost magnetskog polja ključna za precizno mjerenje i razdvajanje spektralnih linija metabolita. Ako izravnavanje nije pravilno izvedeno, metaboliti mogu biti pogrešno identificirani ili njihova koncentracija može biti netočno određena zbog preklapanja ili proširenja spektralnih linija. Općenito, ovaj način omogućuje dobivanje jasnijih i točnijih MR slika i spektara, što poboljšava dijagnostičku vrijednost ovih pretraga.

### 5.3. METABOLITI MR SPEKTROSKOPIJE KOJE KORISTIMO U NEURORADIOLOGIJI

Protonska magnetska rezonancijska spektroskopija može mjeriti različite metabolite na MR uređajima jakosti 1.5 ili 3T. Svaki metabolit ima određenu vrijednost karakterističnu za različitu dob djeteta, a njihova aktivnost ovisi o nizu čimbenika. MR spektri se kontinuirano mijenjaju kako mozak sazrijeva i značajno se razlikuju kod nedonoščadi, terminske novorođenčadi i u djece ostalih dobnih uzrasta. Navedeno je prikazano na Slici 10.



**Slika 10.** Kvantifikacija apsolutne koncentracije metabolita u normalnoj bijeloj tvari parijetalne regije pomoću kratkog TE u protonskoj MRS

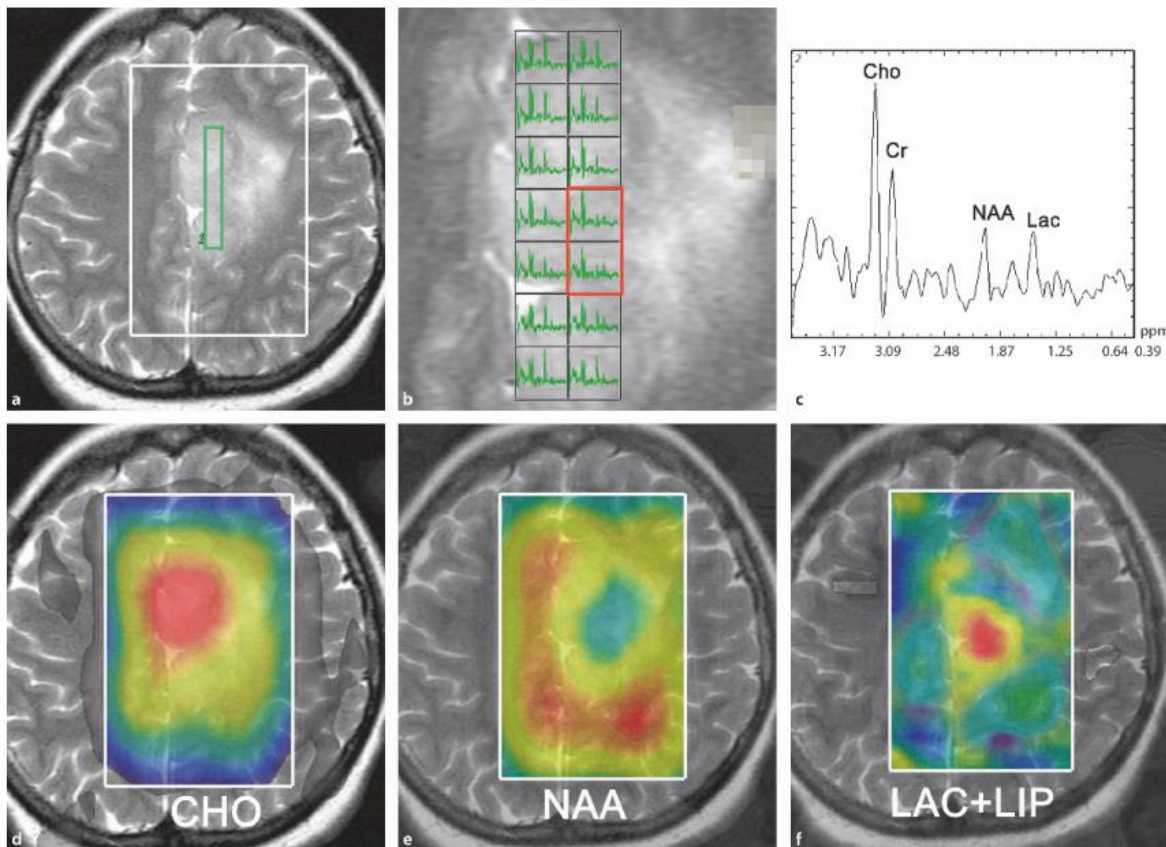
(Izvor: <https://www.ncbi.nlm.nih.gov/pmc/articles/PMC9199977/>)

Kao što je prikazano grafovima na Slici 10., dolazi do brzog povećanja koncentracije N-acetilaspartata, dok se taurin i mioinozitol smanjuju, posebno u dojenčadi i novorođenčadi (15). Na drugoj strani, vidljivo je i postepeno smanjenje kolina. Općenito, koncentracije NAA su niske u normalnom mozgu tijekom neonatalnog razdoblja. Isto tako, dokazano je da njegova koncentracija u mozgu brzo raste sa sazrijevanjem mozga od neonatalnog razdoblja do adolescencije s vrhuncem u dobi od 10-15 godina, dok se koncentracija mioinozitola, kolina i taurina smanjuju s godinama (16). Taurin je aminokiselina za koju se smatra da ima važnu ulogu u razvoju mozga te se nalazi u izobilju u majčinom mlijeku. U nastavku su navedeni najvažniji metaboliti koje koristimo u MR spektroskopiji u pedijatrijskoj neuroradiologiji.

- **N-acetilaspartat (NAA)**

N-acetilaspartat je molekula koju koristimo kao marker stupnja integriteta neurona u bolestima mozga. NAA se sintetizira iz acetil koenzima A i aspartata u neuronskim mitohondrijima te je raspoređen duž aksona i razgrađuje se citosolnom deacetilacijom (15). Navedeni metabolit ima tri rezonantna vrha. Prvi, najistaknutiji vrh u spektru iznosi 2,02 ppm. Nastaje zbog tri magnetska ekvivalentna protona njegove acetilne skupine. Naime, NAA se isključivo može otkriti u perifernom i središnjem živčanom sustavu, kao i u bijeloj i sivoj tvari mozga. Koncentracija N-acetilaspartata varira u različitim dijelovima mozga i mijenja se tokom godina (23). Kod novorođenčadi u razvoju, NAA je znatno nizak, dok se sa sazrijevanjem mozga njegova koncentracija brzo povećava, postižući svoj vrhunac do 6. mjeseca starosti djeteta te zenit do 10-15 godine života. Na aktivnost metabolita mogu utjecati različiti poremećaji, bolesti, malformacije i slično te je kod takvih slučajeva njegova koncentracija izuzetno niska. Isto tako, njegovo variranje u zdravih ispitanika od 3 godine utječe na kvantifikaciju NAA te je zbog toga potrebno mjeriti srednju koncentraciju kontrolnih subjekata iste dobi (15).

Pomoću MR spektroskopije, određeni procesi u tkivima omogućuju usporedbu MR spektara iz različitih elemenata u području pregleda. Navedeno je prikazano u Slici 11. Kao što je prikazano, NAA ima najvidljiviji vrh u 1H spektru te iznosi 2 ppm (19). Smatra se da u mozgu NAA ima dvije uloge; da bude sudionik u interakcijama koenzima A te da bude prethodnik moždanih lipida.

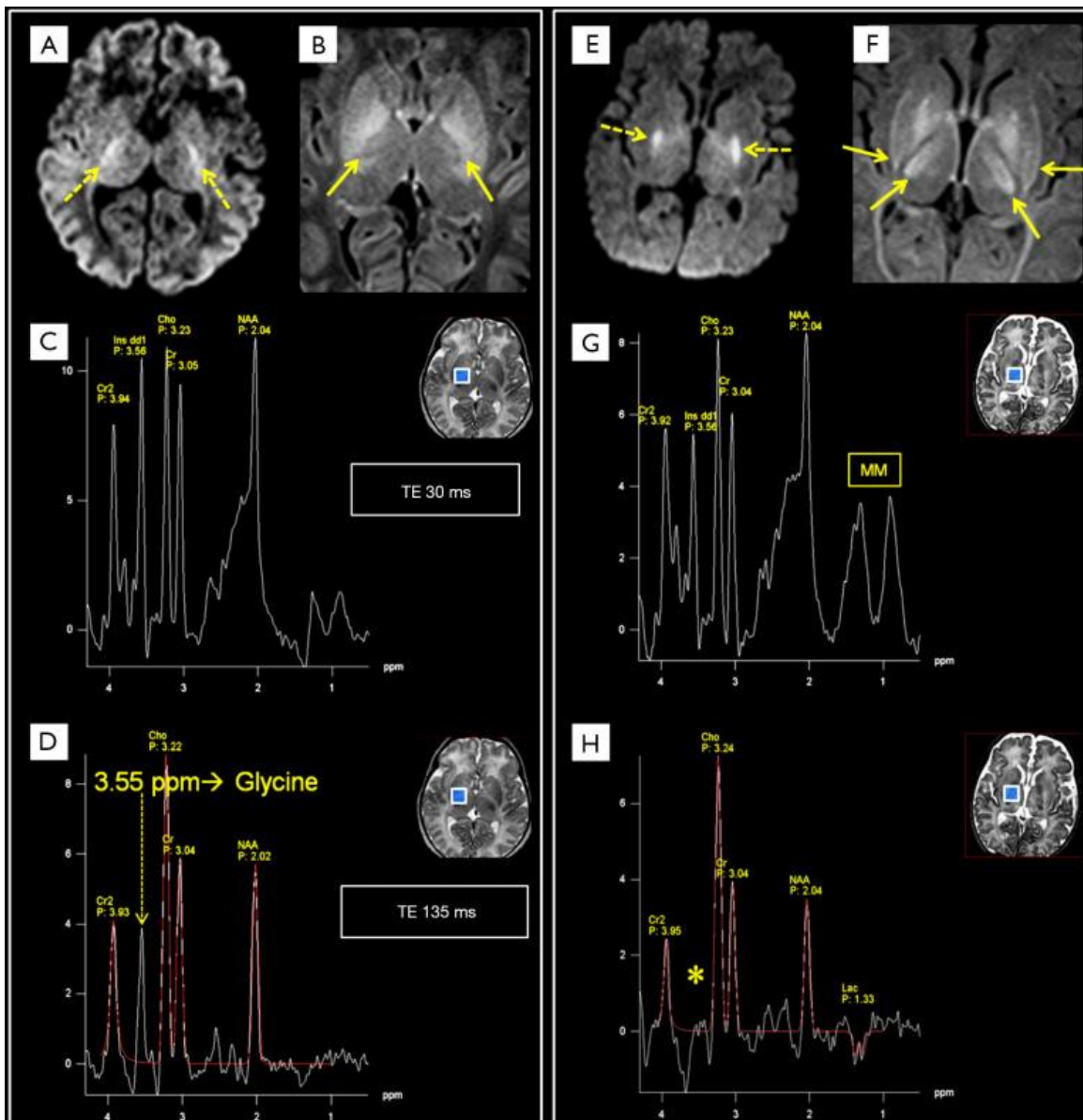


**Slika 11.** Prikaz multi-voxel tehnike u protonskoj MR spektroskopiji prikaz spektra u svakom vokselu; **b)** uvećana slika s izmjerenim položajem točaka; **c)** spektar tumorskog tkiva, s tipičnim promjenama metabolita glioma; **d–f)** karta boja različitih sadržaja metabolita

(Izvor: <https://www.ncbi.nlm.nih.gov/pmc/articles/PMC7051495/>)



Osim N-acetilaspata, postoje i drugi metaboliti koji nam služe u označavanju prilikom MR spektroskopije mozga. To su: kolin, laktat, kreatin, mio-inozitol, glutamat, glutamin, glicin, laktat, taurin, alanin, 2-hidroksiglutarat, glukoza, lipidi te mnogi drugi. Razlika u njihovim koncentracijama je slikovno prikazana u istraživanju autora Liserre-a u kojem su uspoređivali dvoje novorođenčadi sa sličnim simptomima (15). Navedeno je prikazano u Slici 12.



**Slika 12.** Usporedba između dvoje novorođenčadi sa sličnim simptomima, DWI (eng. Diffusion-weighted images) i kratkim TE spektrima  
(Izvor: <https://www.ncbi.nlm.nih.gov/pmc/articles/PMC8107850/#r29>)

Na lijevoj MR slici je prikazano 3 dana staro muško novorođenče s teškom hipotonijom i respiratornim zatajenjem (15). Konvencionalni MRI otkriva ograničenu i odsutnost signala fiziološke mijelinizacije na aksijalnom T1-WI (strelice u B) u stražnjim krakovima kapsule interne obostrano (Slika 12). S druge strane je prikazano 10 dana staro muško novorođenče rođeno u krvnom srodstvu s teškim kardiorespiratornim zatajenjem (15). Na Slici 12. prikazano je kako se mijenjaju koncentracije metabolita. Kao što je navedeno, u srednjem TE postiže se gotovo potpuni nestanak mio-inozitola, blago smanjen NAA i minimalna elevacija laktata (15). Isto tako, na kratkom TE, jedina razlika je izrazito povećanje makromolekula. Nažalost, pacijent odnosno dijete je preminulo prije postavljanja dijagnoze. Zaključili su s obzirom na podatke da je imao ili metaboličku bolest ili teški HIE.

- **Kolin (Cho)**

Kolin je jednako važan metabolit kao i NAA koje koristimo u MR spektroskopiji. Njegova uloga je procjena biokemijskih promjena u tkivu mozga unatoč njegovoj relativno niskoj koncentraciji u mozgu. Kolin se uglavnom nalazi u staničnim membranama, a njegova količina odražava promjene u staničnom metabolizmu i membranskoj funkciji. Razina kolina smanjuje se tijekom i nakon postnatalnog razdoblja do dobi od 3 godine (15). U MRS-u, signal kolina (Cho) najčešće dolazi iz fosfokolina i glicerofosfokolina, spojeva koji su povezani s obnavljanjem i razgradnjom staničnih membrana (17). Povišene razine kolina u MRS-u mogu biti povezane s povećanim staničnim prometom, što se često vidi kod tumora, gdje je stanična proliferacija pojačana (24). Na primjer, maligni tumori mozga često pokazuju povišene koncentracije kolina, jer tumorske stanice imaju ubrzani stanični ciklus i razgradnju membrana. Osim toga, povećanje razine kolina može biti prisutno u upalama i infekcijama, jer ove promjene također uključuju promjenu u metabolizmu membrana. S druge strane, smanjene razine kolina mogu se uočiti kod stanja kao što su moždani udar ili neurodegenerativne bolesti, gdje dolazi do gubitka ili smrti stanica (25).

- **Kreatin (Cr)**

Jedan od ključnih metabolita kojeg analiziramo putem MRS-a je kreatin. Njegova uloga je ocjena energetskeg metabolizma mozga. U MRS-u, kreatin se detektira kao kombinacija slobodnog kreatina i fosfokreatina, a njegov signal se koristi kao unutarnja referenca jer su razine kreatina u zdravom moždanom tkivu relativno stabilne (15). Kreatin je uključen u prijenos i skladištenje energije unutar stanica putem kreatin-fosfatnog sustava, što ga čini važnim pokazateljem energetske homeostaze (25). U MRS spektru, signal kreatina (Cr) se obično nalazi između signala N-acetilaspargata (NAA) i kolina (Cho) (17). S obzirom na to da su njegove razine relativno konstantne u normalnom tkivu, promjene u koncentraciji kreatina mogu biti indikator metaboličkih poremećaja (24). Na primjer, smanjenja razina kreatina može ukazivati na metaboličke bolesti ili oštećenja energetskeg sustava stanica, dok se povećanje razine može vidjeti kod tumora, upalnih procesa ili trauma, gdje dolazi do promjene energetskeg statusa moždanog tkiva. Kreatin nam omogućuje precizniju interpretaciju metaboličkih promjena u mozgu od ostalih metabolita. S druge strane, koristimo ga u neurološkim poremećajima, neurodegenerativnim bolestima, tumorima te u hipoksično-ishemijskim oštećenjima (25).

- **Mio-inozitol (m-Ins)**

Mio-inozitol je najzastupljeniji izomer inozitola, karbocikličnog šećernog alkohola dobivenog iz glukoze (15). Iako m-Ins može doseći visoke koncentracije u normalnom mozgu, njegov signal se dijeli između šest povezanih protona. Mio-inozitol je posebno važan za funkciju glijalnih stanica, koje podupiru neuronske funkcije i održavaju homeostazu u mozgu (17). Ovaj metabolit je također često povišen kod neurodegenerativnih bolesti kao što su Alzheimerova bolest i multipla skleroza (24). Nasuprot tome, smanjene razine mogu ukazivati na oštećenje glijalnih stanica ili poremećaj osmoregulacije. Kombiniranjem mio-inozitola s drugim metabolitima kao što su N-acetilaspargat (NAA) i kolin, MRS pruža dublji

uvid u patofiziološke procese koji se odvijaju u različitim neurološkim poremećajima, omogućujući precizniju dijagnozu i praćenje napredovanja bolesti.

- **Glutamat (Glu) i glutamin (Gln)**

Glutamat je glavni ekscitacijski neurotransmiter u živčanom sustavu i metabolit koji ima najveću koncentraciju u normalnom mozgu (15). Glutamin, njegov derivat, sudjeluje u metabolizmu dušika i služi kao rezerva glutamata. Ovi metaboliti su važni u proučavanju neuroloških stanja, uključujući epilepsiju, Alzheimerovu bolest i shizofreniju (26). Povišene razine glutamata mogu ukazivati na neurotoksičnost, dok neravnoteža u ciklusu glutamata i glutamina može biti povezana s bolestima kao što su bipolarni poremećaj i anksioznost (24). MRS omogućuje praćenje tih promjena, što je korisno za dijagnozu i praćenje bolesti povezanih s disfunkcijom glutamata.

- **Glicin (Glyc)**

Glicin je jednostavna aminokiselina koja djeluje kao inhibitorni neurotransmiter i antioksidans. U mozgu ima važnu ulogu kao inhibicijski neurotransmiter i modulator ekscitacijskih sinapsi (28). Povišene razine glicina često se povezuju s metaboličkim poremećajima kao što su neuroglikopatije ili poremećaji poput neonatalne neketotične hiperglicinemije, što može uzrokovati teške neurološke simptome. MRS omogućuje detekciju glicina u mozgu, osobito kod djece, što može pomoći u dijagnostici ovih poremećaja, dok njegova razina kod odraslih može signalizirati metaboličke i neurotransmitterske promjene u bolestima kao što su shizofrenija ili degenerativni poremećaji (28).

- **Laktat (Lac)**

Laktat je prisutan u normalnom moždanom tkivu i pokazatelj je anaerobnog metabolizma (15). Porast njegove koncentracije može ukazivati na hipoksična ili ishemijska stanja. Nažalost, identifikacija Lac-a često je nespecifičan nalaz i se može nakupljati u tumorima, upalnim procesima, demijelinizaciji, nekrotičnim tkivima i cistama (15). Može biti korisniji kada se nađe u parenhimu normalnog izgleda. Povišene razine laktata često se nalaze kod neonatalne encefalopatije, gdje se koristi kao pokazatelj metaboličkog stresa ili insuficijencije mitohondrija (27).

- **Taurin (Tau)**

Taurin je aminokiselina koja ima ulogu u osmoregulaciji i detoksifikaciji, a važan je u neuroprotektivnim procesima. Ovaj metabolit se često koristi za analizu pedijatrijskih pacijenata zbog njegove visoke koncentracije u mozgu tijekom ranih faza razvoja (27). Promjene u razini taurina mogu ukazivati na metaboličke poremećaje, osobito u nasljednim mitohondrijskim bolestima.

## **6. NAJČEŠĆI POREMEĆAJI U PEDIJATRIJSKOJ NEURORADIOLOGIJI**

Poremećaje, abnormalnosti, bolesti i infekcije u pedijatrijskoj neuroradiologiji najčešće dokazujemo MR spektroskopijom. MRS nudi precizno mjerenje metabolita poput N-acetilaspargata (NAA), kolina, kreatina i laktata, omogućujući tako rano prepoznavanje abnormalnosti na staničnoj razini i praćenje napredovanja bolesti (16). Glavni MRS metabolit je NAA. To je neuronski metabolit i in vivo biomarker prisutnosti živih neurona ili procjene oštećenja parenhima te se identificira kao rezonancijski vrh pri 2,0 ppm (16). U MRS s kratkim TE, mali lipidni/makromolekulski vrhovi vide se čak i u normalnim slučajevima, a povećavaju se u slučajevima destruktivnih promjena i neoplastičnih bolesti. Oni se preklapaju s vrhom laktata, koji ima oštar dvostruki vrh pri 1,3 ppm, ali imaju široke baze i nestaju u MRS s dugim TE (16). Čak i u novorođenčadi s encefalopatijom, uglavnom se koristi ista tehnika MRS s kratkim TE umjesto MRS s dugim TE, koja je korisna za eliminaciju šumova u osnovnoj liniji i procjenu relativnih koncentracija glavnih vrhova, a prikladna je za hipoksično-ishemičku encefalopatiju, kako se ne bi previdjeli osnovni metabolički poremećaji.

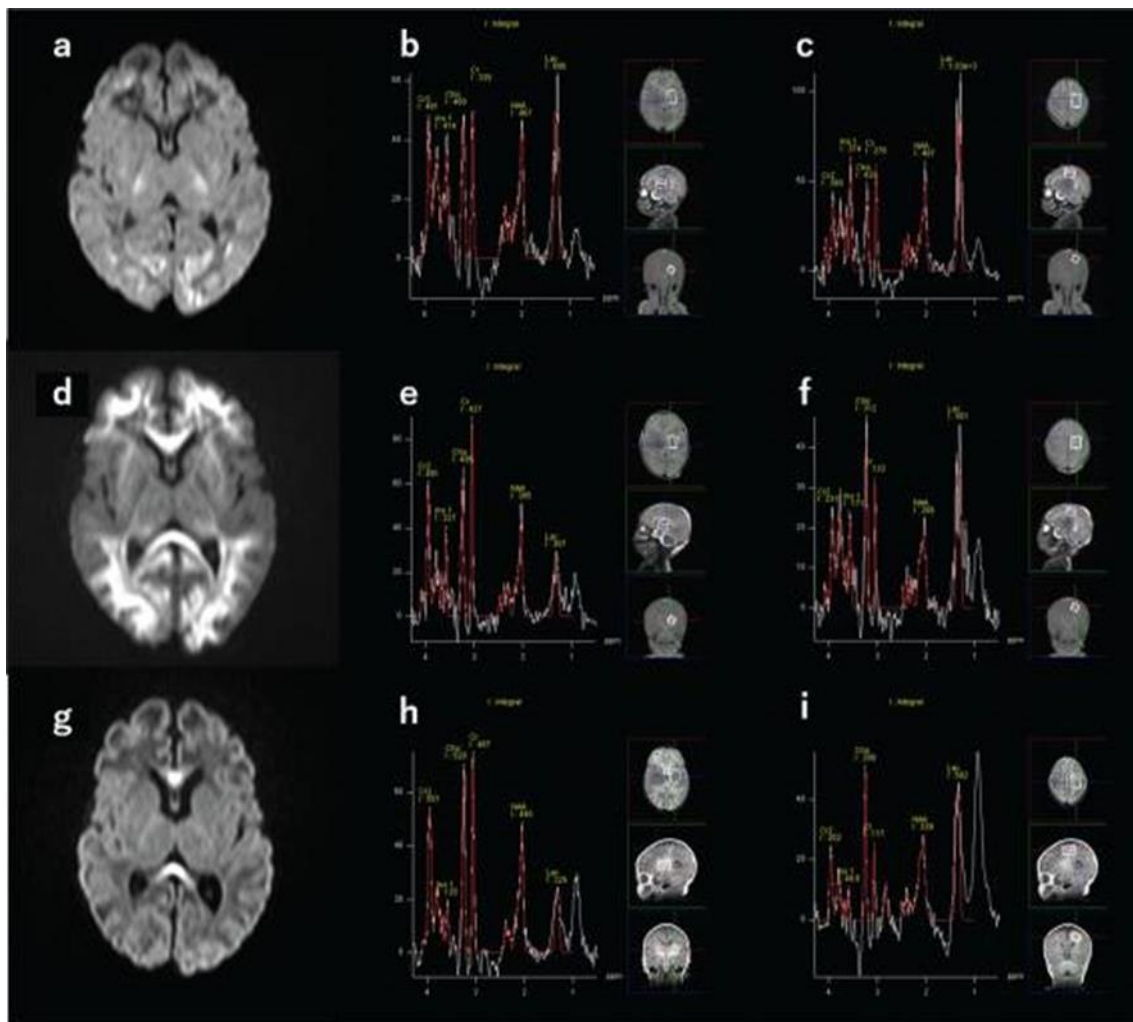
## **6.1. NEONATALNA ENCEFALOPATIJA**

Neonatalna encefalopatija je klinički definirani sindrom koji se pojavljuje kao oštećenje neuroloških funkcija već u prvim danima života. Posebnost ovog sindroma je što nema specifičnu etiologiju ili patofiziologiju, a karakterizira ga poremećaj svijesti ili napadaji uz koje se često javljaju poteškoće u disanju, smanjenje mišićnog tonusa i refleksa. Uzroci koji se najčešće povezuju s neonatalnom encefalopatijom su: urođeni metabolički poremećaji, intrakranijalne infekcije, epileptički sindromi i hipoksično-ishemijski događaji (16). S obzirom na to da stanje novorođenčadi s ovom vrstom sindroma je jako ozbiljno, ključno je postaviti dijagnozu i terapiju na vrijeme kako bi se spriječila smrt ili dugotrajne neurološke posljedice. MRI i protonska MRS u akutnoj fazi neonatalnih encefalopatija imaju izvanredne sposobnosti za diferencijalnu dijagnozu, što pospješuje šanse za preživljavanje novorođenčadi. Oko 50% do 80% slučajeva encefalopatije smatra se neonatalnom hipoksično-ishemijskom encefalopatijom (HIE) (16).

## **6.2. NEONATALNA HIPOKSIČNO-ISHEMIJSKA ENCEFALOPATIJA (HIE)**

Neonatalna hipoksično-ishemijska encefalopatija (HIE) jedan je od glavnih uzroka smrtnosti i neuroloških poremećaja kod novorođenčadi. Iako se terapijska hipotermija široko primjenjuje, oko 50% slučajeva i dalje ima nepovoljne ishode što je poprilično velik i zabrinjavajući postotak. U novorođenčadi s encefalopatijom, predviđanje neuroloških ishoda pomoću magnetne rezonance ključno je za donošenje pravih terapijskih odluka. Također, jako je bitno i za pružanje adekvatnog savjetovanja roditeljima o daljnjoj skrbi i razvoju djeteta kako bi imao što bolji i kvalitetniji život. U procjeni prognoze korisno je pratiti promjene signala u dubokoj sivoj tvari (DGM- eng. *deep gray matter*) na T1 i T2 ponderiranim slikama (T1WI i T2WI), nakon nekoliko dana do tjedan dana (16). Difuzijsko ponderirane slike (DWI- eng. *Diffusion-weighted images*) su osjetljivije za rano otkrivanje

ozljeda moždanog parenhima, obično unutar nekoliko sati (16). Navedeno je prikazano u Slici 13.



**Slika 13.** Prikaz dramatičnih promjena DWI (eng. Diffusion-weighted images) u neonatalnom HIE

(Izvor: <https://www.ncbi.nlm.nih.gov/pmc/articles/PMC9199977/>)

Na navedenoj slici je prikazano novorođenče s produljenom HIE rođeno u 39. tjednu trudnoće pregledano 7 sati nakon rođenja (a–c), 4 dana (d –f) i 11 dana nakon rođenja (g–i). Početna MR studija otkriva ograničenu difuziju u frontalnoj i okcipitalnoj kortikalnoj/subkortikalnoj bijeloj tvari (16). Nakon 4 dana, vidljiva je široko rasprostranjena



abnormalnost difuzije u subkortikalnoj i dubokoj bijeloj tvari i kalozumu (d) s perzistentnim visokim laktatom, smanjenom koncentracijom NAA i povišenim kolinom (e i f). Nakon 11 dana, (g) ostaje samo visoki kalozalni signal i vidljivi su vrhovi lipida/makromolekula na 1,3 ppm i 0,9 ppm (16).

Kod difuzno ozlijeđenih mozгова nužno je mjeriti prividni koeficijent difuzije u svakom području radi precizne procjene (16). Međutim, navedene vrijednosti ponovno rastu oko pet dana nakon ozljede. Osim toga, DWI signali se mijenjaju svakodnevno jer područja povezana s vlaknima iz ozlijeđenog parenhima mogu pokazivati visoke signale zbog tzv. udaljenih učinaka ili sekundarne degeneracije. Kvantitativni biomarkeri vrlo su korisni za procjenu stupnja ozljede mozga u neonatalnom HIE, među njima ističu se vrijednosti prividnog koeficijenta difuzije u dubokoj sivoj tvari (DGM) unutar prvih 5 dana nakon rođenja i omjer Lac/NAA (laktat prema N-acetilaspartatu), izmjeren pomoću protonske MRS, koji su se pokazali kao dobri pokazatelji neurološkog razvoja (16). Provedena su brojna istraživanja na ovu temu koja su došla do zaključka kako bi protonska MR spektroskopija trebala biti rutinska komponenta kliničkih MR protokola za dojenčad s neonatalnim HIE.

## **6.2. NEONATALNE METABOLIČKE ENCEFALOPATIJE**

Kod nekih pedijatrijskih pacijenata s urođenim poremećajima metabolizma može doći do metaboličke krize koja se manifestira kao neonatalna encefalopatija, međutim često se krivo dijagnosticira stoga je MRS ključna dijagnostička metoda za neonatalne metaboličke encefalopatije (16). MRI može otkriti osnovni poremećaj, na temelju kojeg se mogu provesti daljnje specifične pretrage. Protonska MRS može pomoći u ranoj dijagnozi rijetkih metaboličkih bolesti, što olakšava donošenje terapijskih odluka i praćenje bolesti. Dvije specifične vrste neonatalnih encefalopatija koje pokazuju karakteristične MR spektre zbog abnormalnog nakupljanja metabolita: bolest urina mirisa javorovog sirupa (MSUD, eng. *maple syrup urine disease*) i glicinska encefalopatija ili neketotična hiperglikemija (NKH).

### **6.2.1. Bolest urina mirisa javorovog sirupa (MSUD)**

MSUD (eng. maple syrup urine disease) je rijetka recesivno nasljedna greška u metabolizmu aminokiselina razgranatog lanca (BCAA: leucin, valin i izoleucin) (16). Novorođenčad s MSUD-om su naizgled zdrava pri rođenju, ali brzo razvijaju encefalopatiju zbog metaboličke krize. Nakupljanje BCAA u mozgu uzrokuje nestabilnost mijelina i stvaranje vakuola, što dovodi do smanjenja difuzije i produženja T2 u mijeliniziranim vlaknima. Stoga se kod novorođenčadi s MSUD-om koji imaju encefalopatiju visoki intenziteti mogu uočiti u *globusu pallidusu*, talamusu, cerebelarnoj bijeloj tvari i dorzalnem dijelu moždanog debla na difuzijsko i T2 ponderiranim slikama (16). Ipak, ovi nalazi nisu specifični. Stoga se koristi protonska MR spektroskopija na kojoj se mogu vidjeti najraniji dijagnostički znakovi MSUD encefalopatije.

### **6.2.2. Glicinska encefalopatija**

Poznata i kao neketotična hiperglikemija (NKH, eng. *non-ketotic hyperglycinemia*), nasljedni je poremećaj metabolizma koji dovodi do nakupljanja visokih koncentracija glicina u tijelu, uključujući mozak, leđnu moždinu i cerebrospinalnu tekućinu (16). Dojenčad je naizgled zdravo pri rođenju, ali ubrzo počinju pokazivati simptome kao što su letargija, hipotonija, apneja te teško kontrolirani epileptički napadaj (16). Na MRI snimkama, ageneza ili disgeneza *corpus callosa* često je uočena kao najčešća strukturna abnormalnost. Klinički simptomi i koncentracije glicina u cerebrospinalnoj tekućini povezani su s dugim TE. Dakle, Protonska MRS može potvrditi dijagnozu NKH i koristiti se za praćenje učinaka terapijskih intervencija, poput primjene natrijevog benzoata (16).

## 7. ZAKLJUČAK

Magnetna rezonancijska spektroskopija (MR spektroskopija) predstavlja vrijednu dijagnostičku tehniku u pedijatrijskoj neuroradiologiji, omogućujući neinvazivnu analizu metabolizma mozga i identifikaciju različitih neuropatoloških stanja u djece. Za razliku od konvencionalnih MRI tehnika, koje pružaju informacije o anatomskoj strukturi mozga, MR spektroskopija pruža detaljan uvid u biokemijske promjene unutar moždanog tkiva, što je ključno za rano otkrivanje i praćenje metaboličkih poremećaja, tumora, infekcija i drugih patoloških stanja. Njena uloga je osobito značajna u dijagnosticiranju rijetkih metaboličkih bolesti, kao što su bolest urina uzrokovana javorovim sirupom (MSUD) i glicinska encefalopatija (NKH), gdje omogućuje rano prepoznavanje nakupljanja specifičnih metabolita, što vodi ka bržoj i preciznijoj terapiji. Primjena MR spektroskopije također je korisna u procjeni stupnja hipoksično-ishemijske encefalopatije (HIE) kod novorođenčadi, pružajući prognostičke informacije na temelju omjera metabolita kao što su laktat (Lac) i N-acetilaspargat (NAA). Precizno praćenje promjena ovih metabolita tijekom vremena može značajno utjecati na terapijske odluke i dugoročno upravljanje pacijentima. Iako su njezine prednosti očigledne, MR spektroskopija ima i svoja ograničenja, kao što su složenost analize podataka i varijabilnost rezultata ovisno o tehničkim parametrima i protokolima. Unatoč tome, uz kontinuirani napredak tehnologije i metodologije, MR spektroskopija ima potencijal da postane standardni alat u dijagnostičkom postupku pedijatrijske neuroradiologije. Njena sposobnost da pruži jedinstvene informacije o metabolizmu mozga značajno doprinosi preciznijem dijagnosticiranju, boljem razumijevanju patofiziologije bolesti i personaliziranom pristupu liječenju neuroloških stanja u djece.

## 8. LITERATURA

1. Chong VF, Fan YF, Tan LK. *Neuroradiology in Clinical Practice*. ResearchGate; 2016.
2. Panigrahy A, Nelson MD Jr, Blüml S. Magnetic resonance spectroscopy in pediatric neuroradiology: clinical and research applications. *Pediatr Radiol*. 2010 Jan;40(1):3-30.
3. Blüml S. Magnetic resonance spectroscopy: Basics to advanced knowledge. *Magn Reson Imaging Clin N Am*. 2013;21(1):1-16.
4. Griffin JL, Atherton H, Shockcor J, Atzori L. Metabolic profiles of neurodegenerative diseases and brain tumors: Insights from magnetic resonance spectroscopy. *Nat Rev Neurosci*. 2019;20(3):115-128.
5. Hope PL, Moorcraft J. Magnetic resonance spectroscopy. *Clin Perinatol*. 1991 Sep;18(3):535-48
6. Wilson M, Andronesi O, Barker PB, Choi IY, Coombes S, Gillen J, et al. Methodological consensus on clinical proton MRS of the brain: Review and recommendations. *Magn Reson Med*. 2017;82(2):527-550.
7. Kusaka T, Isobe K, Miki T, Ueno M, Kondo M, Nakamura S, et al. Near-infrared spectroscopy and its application in neonates. *Pediatr Int*. 2014;56(5):684-693.
8. Robertson NJ, Kuint J, Counsell TJ, Cox IJ, Edwards AD. MR spectroscopy in the evaluation of perinatal brain injury: A review of 251 studies. *Neonatology*. 2012;101(4):281-287.
9. Bertholdo D, Watcharakorn A, Castillo M.  
Brain proton magnetic resonance spectroscopy: introduction and overview.  
*Neuroimaging Clin N Am*. 2013 Aug;23(3):359-80. doi: 10.1016/j.nic.2012.10.002.  
Epub 2013 Jan 20. PMID: 23928194.
10. Valkovič L, Clarke WT, Schmid AI, Raman B, Ellis J, Watkins H, Robson MD, Neubauer S, Rodgers CT. Measuring inorganic phosphate and intracellular pH in the healthy and hypertrophic cardiomyopathy hearts by in vivo 7T <sup>31</sup>P-cardiovascular magnetic resonance spectroscopy. *J Cardiovasc Magn. Reson*. 2019 Mar 14;21(1):19.

11. Mason GF, Rothman DL, Behar KL, Shulman RG. NMR determination of TCA cycle rate and  $\alpha$ -ketoglutarate/glutamate exchange rate in rat brain. *J Cereb Blood Flow Metab.* 1992;12(3):434-447.
12. Farrow NA, Kanamori K, Ross BD, Parivar F. An N-15 NMR study of cerebral, hepatic and renal nitrogen metabolism in hyperammonemic rats. *Biochem J.* 1990;270:473-81.
13. Martino R, Malet-Martino M, Gilard V. Fluorine Nuclear Magnetic Resonance, a Privileged Tool for Metabolic Studies of Fluoropyrimidine Drugs. *Curr Drug Metab.* 2000;1(3):271-303.
14. Atlas SW, Duyn J, Kostadinis I, editors. *Clinical MR Neuroimaging: Diffusion, Perfusion and Spectroscopy.* 3rd ed. Cambridge: Cambridge University Press; 2016.
15. Liserre R, Pinelli L, Gasparotti R. MR spectroscopy in pediatric neuroradiology. *Transl Pediatr.* 2021 Apr;10(4):1169-1200
16. Aida N. <sup>1</sup>H-MR Spectroscopy of the Early Developmental Brain, Neonatal Encephalopathies, and Neurometabolic Disorders. *Magn Reson Med Sci.* 2022 Mar 1;21(1):9-28.
17. Kreis R. Issues of spectral quality in clinical <sup>1</sup>H-magnetic resonance spectroscopy and a gallery of artifacts. *NMR Biomed.* 2004;17(6):361-81.
18. Emir UE, Auer DP, Rattray B. Proton magnetic resonance spectroscopy in adult and pediatric brain disorders. *Prog Nucl Magn Reson Spectrosc.* 2011;61:1-80.
19. Hara A, Kiriya T, Tanaka T, Yamaguchi T. *Diagnostic Neuroradiology: A Practical Guide and Cases.* 1st ed. Singapore: Springer; 2021.
20. Kousi E, Tsougos I, Eftychia K. Proton magnetic resonance spectroscopy of the central nervous system. *Novel Frontiers of Advanced Neuroimaging.* InTech, 2013;19-50.
21. Provenzale JM. Advances in pediatric neuroradiology: highlights of the recent medical literature. *AJR Am J Roentgenol.* 2009 Jan;192(1):19-25.
22. Cecil KM. Proton magnetic resonance spectroscopy: technique for the neuroradiologist. *Neuroimaging Clin N Am.* 2013 Aug;23(3):381-92.
23. Lazović A. *Obrazovanje kao prevencija gubitka N-acetilaspargata tokom starenja.* Univerzitet u Novom Sadu; Prirodno-matematički fakultet ;2015.

24. Danielsen ER, Ross B. Magnetic Resonance Spectroscopy Diagnosis of Neurological Diseases. New York: Marcel Dekker; 1999.
25. Soares DP, Law M. Magnetic resonance spectroscopy of the brain: review of metabolites and clinical applications. *Clin Radiol*. 2009;64(1):12-21.
26. Maddock RJ, Buonocore MH. MR spectroscopic studies of the brain in psychiatric disorders. *Curr Top Behav Neurosci*. 2012;11:199-251.
27. Provencher SW. Estimation of metabolite concentrations from localized in vivo proton NMR spectra. *Magn Reson Med*. 1993;30(6):672-9.
28. Harris JL, Davies SN. Glycine as a co-agonist at the NMDA receptor: role in the development of neurodegenerative diseases. *Amino Acids*. 2006;31(4):549-57.

## 9. ŽIVOTOPIS

- **OSOBNI PODACI**

Ime i prezime: Lina Lerotić

Datum, godina i mjesto rođenja: 22.9.1996., Split

Državljanstvo: Hrvatsko

- **OBRAZOVANJE**

Osnovnoškolsko obrazovanje: Osnovna škola Lučac, Split (2003.- 2011.)

Srednjoškolsko obrazovanje: II. Jezična gimnazija, Split (2011.-2015.)

Visokoškolsko obrazovanje: Sveučilišni odjel zdravstvenih studija, Split

Preddiplomski sveučilišni studij Radiološka tehnologija (2015. – 2018.)

Diplomski sveučilišni studij Radiološka tehnologija (2021. – 2024.)

- **RADNO ISKUSTVO**

Ljetna praksa: KBC Split tijekom školovanja na preddiplomskom studiju

Pripravnički staž: Dom zdravlja Splitsko-dalmatinske županije (2019.- 2020.)

Trenutno zaposlenje: KBC Split; Klinički zavod za dijagnostičku i intervencijsku radiologiju  
(Prosinac 2022. – )

- **ZNANJA I VJEŠTINE**

Strani jezici:

Engleski jezik

Talijanski jezik

## **POPIS KRATICA**

**MRS-** magnetska rezonancijska spektroskopija (*eng. magnetic resonance spectroscopy*)

**MR-** magnetska rezonanca (*eng. magnetic resonance*)

**MRI-** (*eng. magnetic resonance imaging*)

**NAA-** N-acetilaspargat

**Cho-** kolin

**Cr-** kreatin

**m-Ins-** mio-inozitol

**Glu-** glutamat

**Gln-** glutamin

**Glyc-** glicin

**Lac-** laktat

**Tau-** taurin

**SE-** (*eng. spin echo*)

**TE-** vrijeme odjeka (*eng. time echo*)

**MRSI-** spektroskopsko snimanje magnetskom rezonancom (*eng. magnetic resonance spectroscopic imaging*)

**SI-** multi-voxel, (*eng. spectroscopic imaging*)

**HIE-** hipoksično-ishemična encefalopatija (*eng. hypoxic ischemic encephalopathy*)

**PRESS-** (*eng. Point-RESolved Spectroscopy Sequence*)

**STEAM-** (*eng. Stimulated Echo Acquisition Mode*)

**MSUD-** bolest urina mirisa javorovog sirupa (*eng. maple syrup urine disease*)

**NKH-** neketotična hiperglikemija (*eng. non-ketotic hyperglycinemia*)