

# Intraepitelne lezije vrata maternice

---

**Mijić, Helena**

**Undergraduate thesis / Završni rad**

**2017**

*Degree Grantor / Ustanova koja je dodijelila akademski / stručni stupanj:* **University of Split / Sveučilište u Splitu**

*Permanent link / Trajna poveznica:* <https://um.nsk.hr/um:nbn:hr:176:938160>

*Rights / Prava:* [In copyright](#)/[Zaštićeno autorskim pravom.](#)

*Download date / Datum preuzimanja:* **2025-01-10**



*Repository / Repozitorij:*

[Repository of the University Department for Health Studies, University of Split](#)



SVEUČILIŠTE U SPLITU  
Podružnica  
SVEUČILIŠNI ODJEL ZDRAVSTVENIH STUDIJA  
PREDDIPLOMSKI SVEUČILIŠNI STUDIJ  
MEDICINSKO LABORATORIJSKA DIJAGNOSTIKA

**Helena Mijić**

**INTRAEPITELNE LEZIJE VRATA MATERNICE**

**Završni rad**

Split, 2017. godine

SVEUČILIŠTE U SPLITU  
Podružnica  
SVEUČILIŠNI ODJEL ZDRAVSTVENIH STUDIJA  
PREDDIPLOMSKI SVEUČILIŠNI STUDIJ  
MEDICINSKO LABORATORIJSKA DIJAGNOSTIKA

**Helena Mijić**

**INTRAEPITELNE LEZIJE VRATA MATERNICE  
INTRAEPITHELIAL CERVICAL LESIONS**

**Završni rad  
Bachelor's Thesis**

Mentor:  
**Doc. dr. sc. Dinka Šundov**

Split, 2017. godine

# SADRŽAJ

1.UVOD.....	1
1.1.Rak vrata maternice .....	1
1.2.Etiologija .....	2
1.3.Terminologija u cervikalnoj citologiji .....	2
1.3.1. LSIL, blaga displazija, CIN1 .....	3
1.3.2. HSIL, umjerena displazija, CIN2 .....	4
1.3.3. HSIL, teška displazija/ karcinom in situ, CIN3.....	4
1.3.4. Atipično/granično promijenjene skvamozne stanice neodređenog značenja (ASC- US) .....	5
1.3.5. Atipične skvamozne stanice- ne može se isključiti lezija visokog stupnja (ASC-H) .....	5
1.3.6. Abnormalnosti glandularnih stanica (AGC).....	5
1.4.Dijagnostički postupnik.....	6
1.4.1.ASC- US .....	6
1.4.2.ASC- H .....	7
1.4.3.LSIL.....	7
1.4.4.HSIL .....	8
1.4.5.AGC.....	9
1.5.Konvencionalna cervikalna citologija- Papa test.....	10
1.5.1.Povijest .....	10
1.5.2.Uzorkovanje .....	11
1.5.3.Priprema konvencionalnog razmaza.....	13
1.5.4.Završavanje uzorkovanja.....	16
1.5.5.Transport u laboratorij.....	16
1.5.6.Povratna informacija o kvaliteti uzorka.....	16

1.6.Kolposkopija.....	17
1.6.1.Kolposkopski pregled .....	17
1.6.2.Značajke kolposkopije koje ukazuju na CIN.....	19
1.6.3.Preciznost kolposkopije.....	19
2.CILJ RADA .....	20
3.ISPITANICE I METODE .....	21
3.1.Ispitanice.....	21
3.2.Metode .....	21
3.2.1.Metoda bojenja po Papanicolaou.....	21
3.2.2.Analiza Papa testa.....	22
3.3.Statistički postupci .....	26
4.REZULTATI .....	27
5.RASPRAVA.....	34
6.ZAKLJUČAK.....	38
7.LITERATURA .....	39
8.SAŽETAK.....	41
9. SUMARRY .....	42
10. ŽIVOTOPIS .....	43

# 1. UVOD

## 1.1. Rak vrata maternice

Nakon kardiovaskularnih bolesti, maligni tumori drugi su najvažniji uzrok smrti u Europskoj uniji, odgovorni za svaku četvrtu smrt. Iako su maligni tumori češći u starijih osoba, karcinom vrata maternice primarno pogađa mlađe žene, većinom između 35. i 50. godine života, u dobi kad su mnoge žene vrlo aktivne u poslovnoj karijeri ili u brizi za obitelj. U Europi se godišnje prijavljuje 34 000 novih slučajeva i više od 16 000 smrti zbog raka maternice (1). Rak vrata maternice među ginekološkim karcinomima zauzima drugo mjesto po incidenciji i mortalitetu, poslije raka dojke (2).

Primijećene su znatne razlike u smrtnosti među državama članicama Europske unije. Smrtnost je najveća u Rumunjskoj i Litvi (standardizirane stope za svjetsku populaciju od po 13.7 i 10.0/100 000 žena godišnje), a najniža u Finskoj (1.1/100 000 godišnje) (1). Rak vrata maternice je bolest koja se može prevenirati. U razvijenom svijetu žene koje umiru od ove bolesti nisu prošle probir ili su se rijetko kontrolirale i nisu imale odgovarajuće liječenje uz abnormalnu citologiju. Stoga nije čudno što se 85% smrtnosti događa u slabo razvijenim regijama sa slabim probirom i profilaktičkim programom (2).

U Hrvatskoj pet najčešćih sijela raka u žena su dojka (26%), dušnik, bronh i pluća (8%), kolon (8%), tijelo maternice (6%) i štitnjača (5%). U rasponu od 20 do 50 godina, rak vrata maternice je u prva tri sijela, a iza 50-te godine tu ulogu preuzima tijelo maternice. Za karcinom *in situ* vrata maternice stope incidencije su najviše u dobi od 30 do 34 godine (3). U Hrvatskoj od invazivnog raka vrata maternice obole godišnje 332 žene, a 80 umre (4).

## **1.2. Etiologija**

Perzistirajuća infekcija jednim od 16 onkogenih tipova Humanog papiloma virusa (HPV) je nužna, ali nije dovoljna za razvitak raka vrata maternice. Od više od 130 različitih tipova HPV-a, HPV 16 ima posebno visok potencijal transformacije inficiranih stanica vrata maternice, a tipovi 16 i 18 nađeni su u čak 70% slučajeva (1,5).

Glavni put prijenosa HPV- a jest spolni, iako su mogući i drugi načini. Infekcija je vrlo česta na početku spolne aktivnosti i često prođe bez ikakvih posljedica. Prevalencija HPV infekcije povećala se tijekom posljednjih desetljeća i vjerojatno je odgovorna za povećan rizik nastanka raka vrata maternice primijećen u populaciji žena rođenih nakon 1940-ih u većini industrijaliziranih zemalja. Mnoštvo dokaza koji povezuju HPV infekciju s rakom vrata maternice pokrenuo je razvoj sustava testiranja za otkrivanje njegovih nukleinskih kiselina kao i za razvoj cjepiva za profilaksu i liječenje (1).

Infekcije HPV tipovima visokog rizika su važan (čak 90%), ali ne jedini uzrok raka vrata maternice. Ostali čimbenici rizika su pušenje, uporaba hormonske kontracepcije, paritet, infekcije drugim spolno prenosivim mikroorganizama, HIV i smanjen imunitet. Drugi spolno prenosivi mikroorganizami su *Trichomonas vaginalis*, *Clamidia trachomatis* i *Herpes simplex* tip 2 (6).

## **1.3. Terminologija u cervikalnoj citologiji**

1988. godine je predložen Bethesda sustav klasifikacije kao model za klasifikaciju citologije vrata maternice kako bi se ujediniła terminologija i unaprijedila obrada bolesnica. Bethesda sustav je zadnji put modificiran 2014. godine kada je postignut konsenzus te se sustav danas koristi u velikom dijelu svijeta. Europske smjernice preporučuju da svi klasifikacijski sustavi budu takvi da se mogu povezati s kategorijama TBS-a (1).

Spektar prekancerogenih staničnih promjena, kao što su blaga, umjerena i teška displazija/ karcinom in situ korelira s terminologijom cervikalna intraepitelna neoplazija (CIN) stupnja 1-3. Citološki spektar displazija/ CIN-a pojednostavljen je u TBS klasifikaciji kao skvamozna intraepitelna lezija niskog, odnosno visokog stupnja (LSIL i HSIL). Po TBS klasifikaciji, koju danas koristi Svjetska zdravstvena organizacija, LSIL je jednak HPV/ blagoj displaziji/ CIN1, a HSIL umjerenoj i teškoj displaziji, karcinomu in situ/ CIN2 i CIN3 (1).

Lezija postaje karcinom i time stječe sposobnost metastaziranja nakon što napadne epitelnu bazalnu membranu dotičnog organa. Izraz intraepitelna neoplazija je modeliran za prekancerogene skvamozne promjene grlića maternice (7).

### **1.3.1. LSIL, blaga displazija, CIN1**

Pojam LSIL obuhvaća promjene nastale infekcijom Humanim papiloma virusom (HPV) koje se najjasnije izražavaju pojavom koilocitoze. Na temelju citomorfologije ne može se razlikovati LSIL i prolazna HPV infekcija, te se preporuča daljnji nadzor, kako bi se otkrio manji broj slučajeva u kojih će se razviti lezija visokog stupnja (7).

LSIL jest morfološka manifestacija izražaja programa proizvodnje viriona HPV- a koji uzrokuje diferencijaciju na skvamoznim stanicama domaćina. Odlikuje se proliferacijom displastičnih stanica do 1/3 debljine epitela mjereno od bazalne membrane. Mitotička aktivnost ograničena je na donju zonu u većini LSIL-a, a mitotske figure su pravilne. U gornje dvije trećine stanice se diferenciraju, ali zbog povećanja jezgre je omjer jezgre i citoplazme (N/C omjer) povećan. Jezgre su hiperkromatske, često imaju nepravilnosti nuklearne membrane uz halo oko jezgre (koilocitoza). Svi SIL-ovi imaju histocitološke epitelne abnormalnosti. Razlikovanje LSIL od HSIL lezije konceptualno se temelji na tome da li je lezija rezultat transformirane infekcije abnormalnom ekspresijom viralnih gena E6 i E7 ili ne (7).



### **1.3.2. HSIL, umjerena displazija, CIN2**

CIN2 jest srednji stupanj u kojem promjene nisu tolike kako bi se označile kao CIN3/ karcinom in situ, a zahvaćaju do 2/3 debljine epitela. Promjena odgovara umjerenj displaziji ili diskariozi i uključena je u HSIL (7).

Više od polovice bolesnica s CIN2 u daljnjim praćenju ima CIN3 kao konačnu dijagnozu, dijelom zbog pogreške u uzorku i varijabilnosti interpretacije. Stoga se za CIN2 i CIN3 koristi sinonim HSIL. Obilježje HSIL-a je stanična proliferacija. Stanice imaju abnormalne povećane jezgre s nepravilnim nuklearnim membranama i povećanim N/C omjerom uz mitotičke figure. Prisutna je minimalna ili nikakva citoplazmatska diferencijacija. Mitotske figure su brojnije nego u LSIL lezijama i ima nepravilnih mitotskih figura (7).

### **1.3.3. HSIL, teška displazija/ karcinom in situ, CIN3**

HSIL, koji odgovara CIN3 leziji, citološki korelira teškoj displaziji i karcinomu in situ. U ovom tipu CIN-a nezrele displastične stanice se nalaze u više od 2/3 debljine epitela. Mnogobrojne su mitoze, stanice imaju izražene nuklearne promjene. Znaci sazrijevanja i diferencijacije epitela nalaze se tek u gornjoj trećini epitela. Diskariotične stanice se nalaze u slojevima superficijalnih, intermedijarnih i parabazalnih stanica (7).

U karcinomu in situ (CIS), građa epitela je u potpunosti nepravilna kao i sazrijevanje stanica. Diskariotične stanice i mitoze prisutne su u cijeloj debljini epitela (7).

#### **1.3.4. Atipično/granično promijenjene skvamozne stanice neodređenog značenja (ASC- US)**

Ovaj nalaz obuhvaća atipične granične promjene u kojima nije sigurno radi li se o reaktivnim ili neoplastičnim promjenama od kojih većina graniči s LSIL/ blagom displazijom.

ASC- US je najčešći abnormalan nalaz u Papa testu. Može biti znak infekcije HPV- om, benignog rasta (cista, polip) ili se nađe u žena u menopauzi kao posljedica niske razine hormona (8).

#### **1.3.5. Atipične skvamozne stanice- ne može se isključiti lezija visokog stupnja (ASC-H)**

ASC- H je podgrupa atipičnih promjena koje su sumnjive na HSIL, a ponekad i na karcinom. Ova kategorija se koristi kad je u uzorku malo abnormalnih stanica pa je dijagnoza HSIL lezije nesigurna. Kolposkopski je potvrđeno kako je ASC- H često povezan s CIN-om 2 i 3 (8).

#### **1.3.6. Abnormalnosti glandularnih stanica (AGC)**

Glandularne lezije su rjeđe nego lezije skvamoznih stanica, ali čine važnu skupinu jer ih je teže otkriti citološkim probirom i prepoznati kolposkopski.

AGC uključuje morfološke promjene žljezdanih stanica koje su previše naglašene da bi bile upalnog ili reaktivnog podrijetla, ali nedovoljne za dijagnosticiranje adenokarcinoma. Veća je vjerojatnost da će biti neoplastične uz oskudniju citoplazmu, nepravilne nuklearne membrane, nuklearnu hiperkromaziju i nukleole (9).

Važni interferirajući čimbenici u prepoznavanju AGC su složenost lezija, potencijalno mala veličina lezija, anatomska lokalizacija u endo- i egzocerviksu, endometriju, jajovodu ili jajniku, a time i šira diferencijalna dijagnoza (10).

## **1.4. Dijagnostički postupnik**

### **1.4.1. ASC- US**

Približno 4% citoloških razmaza ukazuje na ASC- US, koji je prediktor HSIL promjena u 5-20% slučajeva. Preporuka je razlikovati adolescentice i trudnice od žena reproduktivske i postmenopauzalne dobi. Uz prisustvo upalnih promjena, preporuka je uz nativni mikroskopski pregled vaginalnog obriska, učiniti obrisak cerviksa na klamidiju i mikoplazmu/ ureaplazmu i adekvatno liječiti upalu (11).

#### ***Adolescentice***

U mladih žena preporuča se napraviti kontrolni Papa test za 6 mjeseci. HPV- HR (DNA) testiranje se ne preporuča, a ukoliko je učinjeno, ne treba utjecati na odluku o daljnjem liječenju (11).

#### ***Trudnice***

Opcije su kolposkopija ili ponavljanje Paps testa 6 tjedana nakon porođaja, jer je jedina indikacija za terapiju u trudnoći sumnja na invazivni karcinom (11).

#### ***Reproduktivska dob***

Preporuča se dodatna trijaža i to HPV HR (DNA) testiranje. Ukoliko je test negativan, najbolja opcija je ponavljanje Papa testa za 12 mjeseci, a ukoliko je test pozitivan, ženu treba uputiti na kolposkopiju.

Ukoliko je uz ASC- US prisutna atrofija, preporuča se lokalna primjena estrogena (prije kolposkopije), te ponavljanje Paps testa za 4-6 mjeseci.

Ako je kolposkopija uredna, preporučuje se ponoviti Papa test za 6 i 12 mjeseci ili HPV –HR test za 12 mjeseci.

Ako su kolposkopske promjene u ASC- US- a slabog karaktera (G1 kolposkopski engl. *gradus minor changes*), preporuča se dijagnostička biopsija iz područja najveće promjene, a ako su grubog karaktera (G2 kolposkopski engl. *gradu/ maior changes*), preporuča se ciljanja dijagnostička ekscizija ("engl. *see- colposcopy- treat*"), iako je prihvatljiva i dijagnostička biopsija (11).

### **1.4.2. ASC- H**

Učestalost dijagnoze je između 0.13- 0.84% svih Papa testova. U žena s citološkim nalazom ASC- H prevalencija CIN 2/3 doseže 50%, pa je jednak pristup u svim dobnim skupinama. Kolposkopija je postupak izbora, a rutinsko HPV HR testiranje se ne preporučuje jer je učestalost HPV infekcije i do 86%.

Preporuka je učiniti diferencijalnu kolposkopiju, a potom dijagnostičku biopsiju u minor changes, to jest dijagnostičku eksciziju u major changes (11).

#### ***Adolescentice***

Preporuča se neposredna kolposkopija i histološka analiza dijagnostičke biopsije iz područja najvećih abnormalnosti (punctum maximum). Ne preporuča se elektrokirurška ekscizija kolposkopske lezije (LEEP) s obzirom na mogući fertilitet ili kompetenciju cerviksa u budućoj trudnoći (11).

#### ***Trudnice***

Preporučuje se kolposkopija ili ponavljanje Papa test 6 tjedana nakon porođaja (11).

### **1.4.3. LSIL**

Prevalencija je između 2 - 3%, a prevalencija CIN 2 i više je u 10- 30% kolposkopskih pregleda učinjenih zbog LSIL. Pristup se razlikuje ovisno o dobi žene. HPV-HR testiranje se ne preporučuje jer je pozitivan kod 83% slučajeva. Jedini izuzetak su postmenopauzalne bolesnice s atrofijom sluznice (11).

#### ***Adolescentice***

Preporučuje se ponavljanje Papa testa za 12 mjeseci, a kolposkopija samo ako je u novom citološkom obrisku HSIL ili perzistira ASC- US duže od 24 mjeseca (11).

#### ***Osobe mlađe od 24 godine***

Ako su žene imale prvi spolni odnos unutar 3 godine od pojave LSIL, preporuča se ponavljanje Papa testa za 6 i 12 mjeseci, odnosno HPV-HR testa za 12 mjeseci. Kolposkopija se preporuča ako citološka abnormalnost perzistira, ili je HPV test pozitivan (11).

### ***Reprodukcijaska dob***

Metoda prvog izbora u evaluaciji i liječenju je kolposkopija jer je u 28% žena tijekom naredne dvije godine dijagnosticiran CIN2/3.

Ako je kolposkopija uredna, preporuča se ponoviti Papa test za 6 i 12 mjeseci ili HPV-HR (DNA) test za 12 mjeseci.

Kod G1 kolposkopskih lezija ne zahtijeva se dijagnostička biopsija, osim ako nije planirana destrukcija TZ. Ako se lezija spušta u cervikalni kanal, preporuča se dijagnostička ekscizija (11).

### **1.4.4. HSIL**

Prevalencija jest svega 0.5%. Histološka dijagnoza CIN 2/3 postavlja se u 70-75% slučajeva, a invazija u 1-4%. Postupak izbora je neposredna dijagnostička ekscizija u žena koje su zadovoljile majčinstvo ili su nepouzdana za praćenje, a u ostalih kolposkopija s endocervikalnom kiretažom i dijagnostička biopsija. Ne preporuča se HPV-HR testiranje. Kolposkopija s histološkom verifikacijom preporučuje se neovisno o dobi. Endocervikalna kiretaža može povećati osjetljivost kolposkopskog pregleda otkrivanjem 2-6% HG lezija.

Ako je kolposkopski nalaz uredan, preporuča se endocervikalna kiretaža ili dijagnostička ekscizija TZ uz ECC, te postupiti ovisno o nalazu. U slučaju negativnog patohistološkog nalaza daljnji postupak je citološko-kolposkopska kontrola za 6 i 12 mjeseci (11).

### ***Adolescentice***

Nije prihvatljiva neposredna ekscizija, a ako biopsija ne potvrdi HG leziju nastavljaju se citološko-kolposkopske kontrole za 6 i 12 mjeseci. Dijagnostička ekscizija se radi ako kolposkopija nije zadovoljavajuća te ECC pokazuje CIN bilo kojeg stupnja, a terapijska ekscizija ako HSIL perzistira 24 mjeseca.

### ***Trudnice***

Nije prihvatljiva endocervikalna kiretaža i neposredna dijagnostička ekscizija, a ciljana biopsija cerviksa je siguran postupak (11).

### 1.4.5. AGC

Prevalencija je između 0.13%- 2.1%. Premda su često benigne lezije, mogu ukazivati na značajnu skvamoznu ili glandularnu leziju u 17%-59% obrisaka. U evaluaciji preporučuje se multimodalni pristup, što znači HPV-HR(PCR) genotipizacija s kolposkopijom, dijagnostička biopsija, ECC i uzorak endometrija u žena od 35 i više godina, odnosno u mlađih žena koje imaju čimbenike rizika za rak endometrija (11).

HPV-16/18 genotipizacija klinički je opravdana u početnoj evaluaciji AGC citologije, zbog povišenog rizika za HPV-ovisnu cervikalnu displaziju u toj skupini bolesnica s AGC. U stratifikaciji rizika karcinoma u bolesnica s AGC citologijom značajnu ulogu igraju:

- Subklasifikacija AGC (AGC- NOS ili AGC- FN)
- Istodobno prisustvo HPV-ovisnih promjena skvamoznih stanica tipa ASC-US/SIL
- Dob bolesnice
- HPV status.

#### *Trudnice*

Ova skupina predstavlja izuzetak. U slučaju potrebe u obzir dolazi ciljane biopsije cerviksa, dok je ECC neprihvatljiva (11).

## **1.5. Konvencionalna cervikalna citologija- Papa test**

### **1.5.1. Povijest**

George Nicholas Papanicolaou bio je pionir u razjašnjavanju fiziologije i citoloških karakteristika ženskog reproduktivnog sustava. Njegov tzv. Papa test je revolucionarno pridonio ranom otkrivanju raka vrata maternice (12).

Papanicolaouovo istraživanje je završilo na humanoj fiziologiji, a bilo je započeto kao studij sa zamorcima. Godine 1916., dok je proučavao spolne kromosome, zaključio je da bi reproduktivni ciklusi u pokusnim životinjama mogli biti mjereni analizom razmaza vaginalnih sekreta. Od 1920. godine fokusirao se na citopatologiju humanog reproduktivnog sustava. Bio je oduševljen kad je uspio razaznati razlike između citologije normalnih i malignih stanica maternice na jednostavnom pregledu razmaza na mikroskopu. Jednostavan postupak, koji je danas poznat kao Papa test, brzo je postao zlatni standard u probiru za rak vrata maternice (12).

Papanicolaou nije bio prvi koji je pokazao da se maligne stanice mogu identificirati pod mikroskopom. Britanski liječnik Walter Hayle Walsh, je opisao ovaj fenomen u knjizi o plućnim bolestima prije jednog stoljeća. Papanicolaou nije prvi proučavao cervikalnu citopatologiju u žena. Godine 1927. rumunjski liječnik Aurel Babeş upotrijebio je petlju platine za prikupljanje stanica iz ženskog cerviksa kako bi otkrio prisutnost raka. Iako, povijest medicine ističe Papanicolaua kao pokretača Papa testa, u čast Babeşa, u Rumunjskoj se taj test naziva metoda po Babeş-Papanicolaou (12).

### **1.5.2. Uzorkovanje**

Ispravno uzorkovanje uz primjeren pribor značajno doprinosi dijagnostičkoj vrijednosti Papa testa. Nezadovoljavajući uzorci važan su uzrok lažno pozitivnih i lažno negativnih nalaza (1).

#### ***Prostor i oprema***

Prije uzimanja brisa, okruženje mora biti prikladno. Potrebno je osigurati privatnost, toplinu i opuštenu atmosferu. Žena se treba osjećati ugodno i treba postojati prilagodljivo usmjereno svjetlo, kako bi osoba koja uzima uzorak mogla vizualizirati vrat maternice.

Oprema potrebna za uzimanje brisa trebala bi biti pripremljena prije početka pregleda da bi se minimaliziralo vrijeme: rukavice, različiti spekulumi, sredstva za uzorkovanje, predmetna stakalca, sredstvo za fiksiranje preparata, olovka i spremnik za transport predmetnih stakalaca. Posebice treba paziti da interval između uzimanja brisa i fiksiranja uzorka bude što kraći. Unaprijed treba skinuti poklopac s bočice koja sadrži sredstvo za fiksiranje ili bočice s aerosolom. Prostor i oprema za zbrinjavanje otpada i sterilizaciju također su nužni. Dodatno, ženama bi trebali biti dostupni letci koji daju informacije o različitim pitanjima koja ih mogu zanimati. Također valja pravilno ispuniti uputnicu (1).

Kontraindikacije su totalna hysterktomija, amputacija cerviksa i prisutnost suspektne makroskopski vidljive lezije (1).

Čimbenici koji negativno utječu na kvalitetu staničnog uzorka:

- Menstruacija, krvarenje, probojno krvarenje
- Upala/ infekcija rodnice
- Spolni odnos unutar 24 sata
- Jaka genitalna atrofija ( menopauza)
- Trudnoća, postpartalno razdoblje i dojenje



- Fizička manipulacija ili kemijska iritacija: prethodno proveden vaginalni pregled, dezinfekcijska krema ili tekućina, lubrikant, vaginalni lijek, vaginalni tuš ili spermicidni gel (manje od 24 sata prije uzimanja brisa), prethodna kolposkopija uz primjenu octene kiseline (manje od 24 sata prije uzimanja brisa), prethodni bris (manje od 3 tjedna ranije), kirurški zahvat na cerviksu (manje od 3 mjeseca prije uzimanja brisa)
- Radioterapija (1)

### ***Priprema za uzorkovanje***

Potrebno se informirati o općem zdravlju, simptomima poput nepravilnog krvarenja ili iscjotka te datumu posljednjeg menstruacijskog ciklusa ili trudnoće.

Kod konvencionalnih briseva predmetno stakalce se označava jasno olovkom na matiranom dijelu identifikacijskim podacima pacijentice. Treba izbjegavati uzimanje bakterioloških briseva prije citoloških.

Najveći spekulum kojeg je moguće lako umetnuti stavi se duž osi introitusa, na polovici rodnice zarotira za 90° te otvori kada je potpuno umetnut. Valja zabilježiti izgled cerviksa. Osobe koje uzimaju uzorke moraju proći obuku kako prepoznati različite normalne i abnormalne izgleda cerviksa i sumnjive simptome (1).

### ***Uzorkovanje zone transformacije***

Prekancerozne promjene uglavnom se javljaju u zoni transformacije između ektocervikalnog višeslojnog pločastog epitela i endocervikalnog cilindričnog epitela. Važno je da stanični materijal bude uzorkovan u ovoj zoni. Prisutnost metaplastičnih pločastih stanica i endocervikalnih stanica uz pločaste stanice ukazuje da je uzorkovana zona transformacije, premda ne možemo biti sigurni je li uzeta u njenom punom opsegu (1).

### ***Sredstva za uzorkovanje***

Papa test zahtijeva uzimanje ektocervikalnog i endocervikalnog uzorka primjerenim sredstvima. Može se izvršiti korištenjem različitih drvenih ili plastičnih špatula.

Preporučena sredstva za uzimanje uzorka su špatule produljenog vrha , metlice i četkice. Postoje dva tipa mogućeg vrha špatule: Ayre špatula te špatula produljenog vrha (Aylesbury vrha). Nije preporučena uporaba štapića s vatiranim vrhom (1).

Preporučene su tri metode:

- Cervikalna metlica
- Kombinacija špatule za ektocervikalni uzorak i endocervikalne četkice za endocervikalni
- Samostalna uporaba špatule produljenog vrha

U trudnica i ako cerviks lako krvari najbolje je koristiti cervikalnu metlicu. Kombinirana metoda je optimalna ukoliko skvamokolumnarna granica nalazi visoko (menopauza), nakon kirurških zahvata na cerviksu ili postoji ektropij cilindričnog epitela (1).

### **1.5.3. Priprema konvencionalnog razmaza**

#### ***Cervikalna metlica***

Enocervikalne i ektocervikalne stanice se uzorkuju u isto vrijeme - duge niti kupe endocervikalne stanice, a kratke ektocervikalne stanice te se sakupljaju pri rotaciji metlice u smjeru kazaljke na satu.

- Duge niti smještene su endocervikalno
- Rotira se metlicu pet puta za 360° uz nježan pritisak u smjeru kazaljke na satu okrećući dršku između palca i kažiprsta
- Povučete se metlicu uzdužno niz predmetno stakalce, okrene i ponovi s druge strane
- Odmah se fiksira.

Najbolje sredstvo za fiksiranje je 96% etilni alkohol, ali se mogu koristiti drugi fiksativi. Razmaz treba natopiti fiksacijskim sredstvom odmah ga odlažući u spremnik s fiksativom koji prekriva čitavu površinu preparata ili ga pošpricati s fiksacijskim aerosolom. Preparat treba ostaviti da se fiksira najmanje 10 minuta, potom ukloniti iz fiksacijskog sredstva i suhog spremiti u spremnik za transport.

Ključno je razmaze fiksirati odmah kako bismo izbjegli djelomično sušenje na zraku, koje će izbrisati stanične pojedinosti. Razmazi žena u postmenopauzi i krvavi razmazi se vrlo brzo suše (1).

### ***Kombinacija špatule i endocervikalne četkice***

Uzorkovanje špatulom:

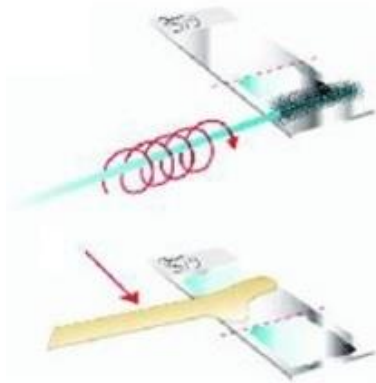
- Koristi se kraj špatule koji je najprikladniji za anatomiju porcije. Izduljeni kraj špatule valja umetnuti u os cerviksa dok unutarnja zavinuta površina ne dotakne površinu cerviksa.
- Rotira se špatula više od jednog punog kruga održavajući čvrsti kontakt s cerviksom. Kada se okreće u smjere kazaljke na satu, zastane se na položaju 9 sati ili kada je obrnuto od smjera kazaljke stane se na 3 sata da ostrugani materijal ostane na gornjoj strani špatule kada se ona nalazi u horizontalnom položaju.
- Vrh struže os dok manje izbočeni dio struže površinu porcije. Poseban oprez je potreban kako bi se svamokolumnarna granica što potpunije postrugala.
- Odloži se špatula na stolić i bez odgode nastavi s uzorkovanjem četkicom. Opasnost sušenja nešto je manja ukoliko stanični materijal i sluz ostanu na sredstvu za uzorkovanje.

Uzorkovanje endocervikalnom četkicom:

- Umetne se do dvije trećine u endocervikalni kanal tako da su donje niti još vidljive te se nježno rotira 90 do 180°.

## Prijenos staničnog materijala na predmetno stakalce

Treba odmah odvrtiti (ne povlačiti) endocervikalnu četkicu preko vanjske trećine predmetnog stakalca u suprotnom smjeru od onog kojim je uziman uzorak okretanjem četkice. Okretanje se izvodi jednim pokretom (ne cik- cak) i bez pritiska, kako bi dobili tanak i jednoličan razmaz. Materijal sa špatule se nanese što prije na srednju trećinu. Potrebni su čvrsti longitudinalni zamasi kako bi se prenio materijal s obje strane. Razmaz se odmah se fiksira. Endocervikalne stanice osuše se vrlo brzo, pa će kap fiksacijskog sredstva na preparatu prije nanošenja staničnog uzorka pomoći još bržoj fiksaciji (1).



Slika 1. Prijenos staničnog materijala sa sredstva za uzorkovanje na predmetno stakalce.

Izvor: Arbyn M., Anttila A., Jordan J., Ronco G., Schenck U., Segnan N., Wiener H.G.,

Herbert A., Daniel J., von Karsa L.: *Prijevod europskih smjernica za osiguranje kvalitete probira raka vrata maternice*

### ***Uzorkovanje korištenjem samo špatule s produljenim vrhom***

Treća je mogućnost uzimanje uzorka stanica iz endocerviksa i egzocerviksa korištenjem samo špatule s produljenim vrhom te nanošenje uzorkovanog materijala s jedne strane špatule preko jedne polovine predmetnog stakalca po duljini, a materijala na drugoj strani špatule na drugu polovinu stakalca. (1)

#### **1.5.4. Završavanje uzorkovanja**

##### *Uklanjanje spekuluma iz rodnice*

##### *Popunjavanje uputnice*

Potrebno je u potpunosti popuniti uputnicu s imenom i prezimenom, datumom rođenja i drugim identifikacijskim oznakama. Treba zabilježiti broj stakalca ili tehniku uzorkovanja, datum posljednjeg menstruacijskog ciklusa ili nedavne trudnoće i klinička zapažanja kao što je neredovito krvarenje ili cerviks suspektnog izgleda (1).

#### **1.5.5. Transport u laboratorij**

Nakon fiksiranja, preparat se treba potpuno osušiti i premjestiti u kartonski ili plastični spremnik kako bi se transportirao u laboratorij. Spremnik je potrebno označiti identifikacijskim oznakama koje odgovaraju oznakama na uputnici. Ako postoje lokalni propisi ili propisi proizvođača o tome kako se transportiraju uzorci humanog materijala, valja slijediti te upute (1).

#### **1.5.6. Povratna informacija o kvaliteti uzorka**

Citološki nalaz treba koristiti standardni sustav izvještavanja kompatibilan s Bethesda klasifikacijom i mora uključivati prosudbu kvalitete uzorka, po mogućnosti uključujući informaciju o uzorkovanju zone transformacije. Ukoliko je uzorak nezadovoljavajuć, valja navesti razloge. Svaki zdravstveni djelatnik koji uzima uzorke za citologiju mora redovito dobivati izvješća o kvaliteti uzorka koje je uzeo u smislu otkrivenih citoloških abnormalnosti, primjerenosti uzorka te o uzorkovanju zone transformacije (1).

## **1.6. Kolposkopija**

Ciljevi kolposkopije su:

1. Odrediti preciznu lokaciju/ anatomske položaj transformacijske zone
2. Potvrditi ili pobiti citološku sumnju na CIN
3. Prepoznati ili isključiti invazivni karcinom
4. Prepoznati ili isključiti glandularnu bolest
5. Pomoći u liječenju i pratiti progresiju ili regresiju CIN-a.

Kolposkopija se koristi u tri svrhe:

1. Za ocjenu žena s abnormalnom cervikalnom citologijom
2. Za ocjenu žena s klinički suspektnim cerviksom
3. Kao osnovni alat probira u vrijeme ginekološkog pregleda: ovako ga je koristio Hinselmann i ovako ga i dalje koriste neke države u Europi i Latinskoj Americi, obično u kombinaciji s cervikalnom citologijom. Kolposkopija korištena na ovaj način ima relativno visoku osjetljivost za detekciju premaligne bolesti, ali je njezina specifičnost preniska da bi se koristila u populacijskom probiru (1).

### **1.6.1. Kolposkopski pregled**

Kolposkop je optički instrument koji omogućava promatranje cerviksa i vagine pod optimalnim osvjetljenjem i povećanju između 6x i 40x. U žena koje još nisu u menopauzi, pregled se može obaviti u bilo kojoj fazi menstrualnog ciklusa, najbolje tijekom folikularne faze. U bolesnica s atrofičnim cervikalnim epitelom, ocjena može biti dvojbena te u tom slučaju pregled valja ponoviti nakon što žena primi estrogene parenteralno ili vaginalno. Nakon što je uzet cervikalni bris bolje je ne provoditi kolposkopiju budući da struganje cerviksa može uzrokovati krvarenje te je tada teže donijeti procjenu epitela (1).

Nakon makroskopskog pregleda stidnice, umeće se prikladni vaginalni spekulum pazeći da se pritom ne ošteti cerviks. Pregled kreće pri niskom povećanju, nakon ispiranja cerviksa normalnom fiziološkom otopinom te uklanjanjem viška sluzi. U ovoj fazi pregleda može se koristiti zeleni filter kako bi se potpomogla ocjena subepitelnih kapilara. Cerviks se premazuje 3% ili 5% otopinom octene kiseline. Aceto-bijela reakcija pojavljuje se kada su skvamozne stanice epitela abnormalne. Octena kiselina uzrokuje edem tkiva i površinsku koagulaciju intracelularnih proteina, smanjujući tako transparentnost epitela. Sva područja acetobijelog epitela ne ukazuju na prisutnost premaligne bolesti (nezrela metaplazija- također je acetobijela). Sljedeća je tehnika primjena Schillerovog testa ili Lugolove otopine. Normalni skvamozni epitel bogat je glikogenom i s jodom se oboji tamnosmeđom bojom, dok premaligni skvamozni epitel ima deficit glikogena i ne oboji se. Metoda je dobra za označavanja abnormalnih područja na samom cerviksu. Međutim, ne predstavljaju sva područja koja se ne boje premalignu bolest. Potpuni kolposkopski pregled zahtijeva promatranje originalnog skvamoznog epitela, cjelokupne zone transformacije, skvamo-kolumnarne granice te, što je god moguće više, kolumnarnog epitela cerviksa. Lokalizacija skvamokolumnarne granice ključni je postupak kolposkopske ocjene. Ukoliko skvamokolumnarna granica nije vidljiva, ili je tek djelomice vidljiva, tj. ukoliko gornja (endocervikalna) granica normalnog ili atipičnog skvamoznog epitela nije potpuno vidljiva, pregled se smatra nezadovoljavajućim (1).

Nakon završetka kolposkopskog pregleda, ključno je sva promatranja zabilježiti na strukturirani kolposkopski karton. Karton treba prikazivati situaciju skvamokolumnarne granice i jasno definirati topografiju i prirodu različitih lezija, kao i mjesta biopsije (1).

HPV tipa 16 je povezan s najistaknutijim kolposkopskim abnormalnostima, dok lezije drugih onkogenih HPV tipova mogu biti propuštene jer nistu izrazito acetobijele (13).

### **1.6.2. Značajke kolposkopije koje ukazuju na CIN**

Kolposkopske karakteristike lezija niskog gradusa su: lezija je neznatno acetobijela, moguće je da se ne vide subepitelne krvne žile, ali ukoliko su vidljive, imaju oblik finih točkica ili mozaika, lezije se ne oboje jodom.

Kolposkopske karakteristike lezija visokog gradusa su: guste acetobijele promjene, ne boje se jodom, umjerena ili gruba punktuacija ili mozaičnost, prisutnost atipičnih krvnih žila. Ukoliko su atipične krvne žile vrlo izražene i nepravilne, moguć je malignitet (1).

### **1.6.3. Preciznost kolposkopije**

Za provedbu kolposkopije potrebno je iskustvo kako bi se postigla stručnost prepoznavanja kolposkopskih slika. Stručnjak kolposkopičar može precizno predvidjeti histološku dijagnozu, no općenito korelacija kolposkopije i histologije je umjerena (1).

Neobjektivna ocjena preciznosti testa zahtijeva nezavisnu verifikaciju zlatnim standardom koja se obično oslanja na patohistologiju, ali, s druge strane odabir mjesta biopsije ovisi o kolposkopiji. Radi te intrinzične ovisnosti, procjene osjetljivosti za kolposkopiju su povećane. Kolposkopski negativni slučajevi vrlo se često smatraju stvarno negativnima bez histološke potvrde. Štoviše, u slučaju glandularnih cervikalnih lezija ili endocerviklane lokacije skvamokolumnarne granice, kolposkopija može biti lažno negativna (1).



## **2. CILJ RADA**

Ciljevi ovog završnog rada su:

1. Utvrditi udio abnormalnih nalaza Papa testa u odnosu na ukupan broj analiziranih Papa testova od 01. siječnja 2015. do 31. prosinca 2015. godine, obrađenih na Odjelu za kliničku citologiju Kliničkog zavoda za patologiju, sudsku medicinu i citologiju KBC Split.
2. Utvrditi raspodjelu abnormalnih nalaza Papa testova s obzirom na dob žene.
3. Utvrditi raspodjelu abnormalnih nalaza Papa testa po Bethesda kategorijama.
4. Usporediti sukladnost abnormalnih nalaza Papa testa s konačnom patohistološkom dijagnozom.

### **3. ISPITANICE I METODE**

Istraživanje je provedeno na Odjelu za kliničku citologiju Kliničkog zavoda za patologiju, sudsku medicinu i citologiju, KBC-a Split.

#### **3.1. Ispitanice**

U istraživanje je uključeno 17 995 žena čiji su uzorci Papa testa uzeti u sklopu oportunističkog i organiziranog probira za rak vrata maternice na području Splitsko-dalmatinske županije u razdoblju od 01.siječnja 2015. do 31. prosinca 2015. godine.

Uvidom u medicinsku dokumentaciju (Registar nalaza Papa testova analiziranih na Odjelu za kliničku citologiju KBC Split) dobiveni su podaci o rezultatima analize Papa testova. Rezultati citomorfološke analize uspoređeni su s dostupnim rezultatima konačne patohistološke analize iz arhive nalaza Odjela za patologiju.

#### **3.2. Metode**

##### **3.2.1. Metoda bojenja po Papanicolaou**

Svi uzorci Papa testa zaprimljeni na Odjel za citologiju KBC Split obojeni su u automatskom bojaču metodom po Papanicolaou, prema protokolu Odjela:

1. 96% alkohol (fiksacija)
2. 80% alkohol: 1 min (rehidracija- uranjanje u sve niže koncentracije alkohola)
3. 70% alkohol: ½ min
4. 50% alkohol: ½ min

5. Destilirana voda: ½ min
6. Hematoxylin: 5 min (bojenje jezgre)
7. Destilirana voda: ½ min (ispiranje)
8. 0.025% HCl: 1 min (izbjeljivanje ili odstranjenje hematoksilina)
9. Tekuća voda: 6 min
10. Destilirana voda: ½ min
11. 50% alkohol: ½ min (dehidracija- uranjanje u sve više koncentracije alkohola)
12. 70% alkohol: ½ min
13. 80% alkohol: ½ min
14. 96% alkohol: ½ min
15. Orange G 6: ½ min (bojenje citoplazme)
16. 96% alkohol: ½ min (ispiranje)
17. EA 31: 2 min (bojenje citoplazme i nukleola)
18. 96% alkohol: ½ min (ispiranje)
19. Xylol – alkohol: ½ min (bistrenje, čišćenje)
20. Xylol: 1 min
21. Canada balzam (uklapanje)

### **3.2.2. Analiza Papa testa**

Citološki nalazi Papa testa kategorizirani su prema Bethesda sustavu klasifikacije (14).

Jedinstveni obrazac modificirane uputnice s nalazom Papa testa po Bethesda klasifikaciji je oblikovan 2016. godine za cijelu Republiku Hrvatsku (Slika 2).

**PAPA TEST**  
 JEDINSTVENI OBRAZAC CITOLOŠKOG NALAZA VRATA MATERNEICE, ZAGREB 2016.\*  
 KLINIČKI BOLNIČKI CENTAR SPLIT / Klinički zavod za patologiju, sudsku medicinu i citologiju / Odjel za kliničku citologiju  
 Šoltisaska 7, tel. 557-1111

Prezime i ime: _____ Datum rođenja: _____											
Ulica i kućni broj: _____ Grad/mjesto: _____ Tel. _____ e-mail: _____											
OIB: _____ MBOG: _____											
Zdravstvena jedinica: _____ Datum uzimanja uzorka: _____											
<table border="1" style="width: 100%; border-collapse: collapse;"> <tr> <td style="width: 30%;">Ciklus: _____</td> <td style="width: 30%;">ZM: _____</td> <td style="width: 30%;">Postmenopauza: _____</td> </tr> </table>		Ciklus: _____	ZM: _____	Postmenopauza: _____							
Ciklus: _____	ZM: _____	Postmenopauza: _____									
<table border="1" style="width: 100%; border-collapse: collapse;"> <tr> <td style="width: 50%;">                 KONTRACEPCIJA: <input type="checkbox"/> HORMONI <input type="checkbox"/> BULOŽAK <input type="checkbox"/> DRUGO <input type="checkbox"/> BEZ                  RANJI DIJAGNOSTIČKO-TERAPIJSKI POSTUPCI                  Citološka dg: _____                  Histološka dg: _____                  Drugo: _____             </td> <td style="width: 50%;">                 Uzorak: _____ Identif. br.: _____ Br. lab. dnevnika _____  <input type="checkbox"/> V _____  <input type="checkbox"/> C _____  <input type="checkbox"/> E _____  <input type="checkbox"/> Vulva _____  <input type="checkbox"/> Drugo _____             </td> </tr> </table>		KONTRACEPCIJA: <input type="checkbox"/> HORMONI <input type="checkbox"/> BULOŽAK <input type="checkbox"/> DRUGO <input type="checkbox"/> BEZ RANJI DIJAGNOSTIČKO-TERAPIJSKI POSTUPCI Citološka dg: _____ Histološka dg: _____ Drugo: _____	Uzorak: _____ Identif. br.: _____ Br. lab. dnevnika _____ <input type="checkbox"/> V _____ <input type="checkbox"/> C _____ <input type="checkbox"/> E _____ <input type="checkbox"/> Vulva _____ <input type="checkbox"/> Drugo _____								
KONTRACEPCIJA: <input type="checkbox"/> HORMONI <input type="checkbox"/> BULOŽAK <input type="checkbox"/> DRUGO <input type="checkbox"/> BEZ RANJI DIJAGNOSTIČKO-TERAPIJSKI POSTUPCI Citološka dg: _____ Histološka dg: _____ Drugo: _____	Uzorak: _____ Identif. br.: _____ Br. lab. dnevnika _____ <input type="checkbox"/> V _____ <input type="checkbox"/> C _____ <input type="checkbox"/> E _____ <input type="checkbox"/> Vulva _____ <input type="checkbox"/> Drugo _____										
<table border="1" style="width: 100%; border-collapse: collapse;"> <tr> <td style="width: 50%;">                 KLINIČKA DIJAGNOZA: <input type="checkbox"/> b.o. <input type="checkbox"/> drugo             </td> <td style="width: 50%; text-align: center;"> </td> </tr> </table>		KLINIČKA DIJAGNOZA: <input type="checkbox"/> b.o. <input type="checkbox"/> drugo									
KLINIČKA DIJAGNOZA: <input type="checkbox"/> b.o. <input type="checkbox"/> drugo											
NAPOMENE: _____ Potpis ordinarijusa _____											
<table border="1" style="width: 100%; border-collapse: collapse;"> <tr> <td style="width: 25%;"><b>INDIKACIJA ZA PAPA-TEST</b></td> <td style="width: 25%;"><input type="checkbox"/> <b>PROBIR</b></td> <td style="width: 25%;"><input type="checkbox"/> <b>OBRAĐA/DIJAGNOSTIKA</b></td> <td style="width: 25%;"><input type="checkbox"/> <b>PRACENJE</b></td> </tr> <tr> <td><b>TIP UZORKA PAPA-TESTA</b></td> <td><input type="checkbox"/> <b>KONVENCIONALNI RAZMAZ</b></td> <td><input type="checkbox"/> <b>TEKUĆINSKA CITOLOGIJA</b></td> <td></td> </tr> </table>		<b>INDIKACIJA ZA PAPA-TEST</b>	<input type="checkbox"/> <b>PROBIR</b>	<input type="checkbox"/> <b>OBRAĐA/DIJAGNOSTIKA</b>	<input type="checkbox"/> <b>PRACENJE</b>	<b>TIP UZORKA PAPA-TESTA</b>	<input type="checkbox"/> <b>KONVENCIONALNI RAZMAZ</b>	<input type="checkbox"/> <b>TEKUĆINSKA CITOLOGIJA</b>			
<b>INDIKACIJA ZA PAPA-TEST</b>	<input type="checkbox"/> <b>PROBIR</b>	<input type="checkbox"/> <b>OBRAĐA/DIJAGNOSTIKA</b>	<input type="checkbox"/> <b>PRACENJE</b>								
<b>TIP UZORKA PAPA-TESTA</b>	<input type="checkbox"/> <b>KONVENCIONALNI RAZMAZ</b>	<input type="checkbox"/> <b>TEKUĆINSKA CITOLOGIJA</b>									
<table border="1" style="width: 100%; border-collapse: collapse;"> <tr> <td style="width: 50%; vertical-align: top;"> <b>PRIMJERENOST UZORKA</b>  <input type="checkbox"/> <b>Zadovoljava za Interpretaciju</b>  <input type="checkbox"/> <b>Ne zadovoljava za Interpretaciju</b>  <input type="checkbox"/> Nije analiziran  <input type="checkbox"/> Analiziran, ali nije primjeren za procjenu abnormalnosti epitela                   Tumačenje za primjerenost uzorka:  <input type="checkbox"/> Netočna oznaka  <input type="checkbox"/> Razbijeno staklo  <input type="checkbox"/> Slabo fiksiran ili slabo očuvan  <input type="checkbox"/> Oskudan  <input type="checkbox"/> Nema endocervikalnih cilindričnih stanica  <input type="checkbox"/> Nema elementata transformacijske zone  <input type="checkbox"/> Prekriven leukocitima  <input type="checkbox"/> Prekriven krvlju  <input type="checkbox"/> Razvučen u više razina  <input type="checkbox"/> Prisutan strani materijal  <input type="checkbox"/> Drugo: _____             </td> <td style="width: 50%; vertical-align: top;"> <b>Abnormalne stanice</b>  <input type="checkbox"/> <b>Skvamozne stanice</b>  <input type="checkbox"/> Atipične skvamozne stanice (ASC)  <input type="checkbox"/> Neodređenog značenja (ASC-US)  <input type="checkbox"/> Ne može se isključiti SIL visokog stupnja (ASC-H)  <input type="checkbox"/> Ne može se isključiti invazija  <input type="checkbox"/> Skvamozna intraepitelna lezija (SIL)  <table border="1" style="width: 100%; border-collapse: collapse;"> <tr> <td style="width: 30%;">SIL niskog stupnja</td> <td style="width: 30%;"> <input type="checkbox"/> Promjene povezane s HPV  <input type="checkbox"/> CIN 1  <input type="checkbox"/> CIN 2                 </td> <td style="width: 30%;"> <input type="checkbox"/> leukocytosis  <input type="checkbox"/> dysplasia levis  <input type="checkbox"/> dysplasia media                 </td> <td style="width: 10%; text-align: center;">V</td> </tr> <tr> <td>SIL visokog stupnja</td> <td>CIN 3</td> <td> <input type="checkbox"/> dysplasia gravis  <input type="checkbox"/> carcinoma in situ                 </td> <td style="text-align: center;">E</td> </tr> </table> <input type="checkbox"/> Početna invazija ne može se isključiti  <input type="checkbox"/> Plus: promjene povezane s HPV-om   <input type="checkbox"/> Pločasti karcinom             </td> </tr> </table>		<b>PRIMJERENOST UZORKA</b> <input type="checkbox"/> <b>Zadovoljava za Interpretaciju</b> <input type="checkbox"/> <b>Ne zadovoljava za Interpretaciju</b> <input type="checkbox"/> Nije analiziran <input type="checkbox"/> Analiziran, ali nije primjeren za procjenu abnormalnosti epitela  Tumačenje za primjerenost uzorka: <input type="checkbox"/> Netočna oznaka <input type="checkbox"/> Razbijeno staklo <input type="checkbox"/> Slabo fiksiran ili slabo očuvan <input type="checkbox"/> Oskudan <input type="checkbox"/> Nema endocervikalnih cilindričnih stanica <input type="checkbox"/> Nema elementata transformacijske zone <input type="checkbox"/> Prekriven leukocitima <input type="checkbox"/> Prekriven krvlju <input type="checkbox"/> Razvučen u više razina <input type="checkbox"/> Prisutan strani materijal <input type="checkbox"/> Drugo: _____	<b>Abnormalne stanice</b> <input type="checkbox"/> <b>Skvamozne stanice</b> <input type="checkbox"/> Atipične skvamozne stanice (ASC) <input type="checkbox"/> Neodređenog značenja (ASC-US) <input type="checkbox"/> Ne može se isključiti SIL visokog stupnja (ASC-H) <input type="checkbox"/> Ne može se isključiti invazija <input type="checkbox"/> Skvamozna intraepitelna lezija (SIL) <table border="1" style="width: 100%; border-collapse: collapse;"> <tr> <td style="width: 30%;">SIL niskog stupnja</td> <td style="width: 30%;"> <input type="checkbox"/> Promjene povezane s HPV  <input type="checkbox"/> CIN 1  <input type="checkbox"/> CIN 2                 </td> <td style="width: 30%;"> <input type="checkbox"/> leukocytosis  <input type="checkbox"/> dysplasia levis  <input type="checkbox"/> dysplasia media                 </td> <td style="width: 10%; text-align: center;">V</td> </tr> <tr> <td>SIL visokog stupnja</td> <td>CIN 3</td> <td> <input type="checkbox"/> dysplasia gravis  <input type="checkbox"/> carcinoma in situ                 </td> <td style="text-align: center;">E</td> </tr> </table> <input type="checkbox"/> Početna invazija ne može se isključiti <input type="checkbox"/> Plus: promjene povezane s HPV-om  <input type="checkbox"/> Pločasti karcinom	SIL niskog stupnja	<input type="checkbox"/> Promjene povezane s HPV <input type="checkbox"/> CIN 1 <input type="checkbox"/> CIN 2	<input type="checkbox"/> leukocytosis <input type="checkbox"/> dysplasia levis <input type="checkbox"/> dysplasia media	V	SIL visokog stupnja	CIN 3	<input type="checkbox"/> dysplasia gravis <input type="checkbox"/> carcinoma in situ	E
<b>PRIMJERENOST UZORKA</b> <input type="checkbox"/> <b>Zadovoljava za Interpretaciju</b> <input type="checkbox"/> <b>Ne zadovoljava za Interpretaciju</b> <input type="checkbox"/> Nije analiziran <input type="checkbox"/> Analiziran, ali nije primjeren za procjenu abnormalnosti epitela  Tumačenje za primjerenost uzorka: <input type="checkbox"/> Netočna oznaka <input type="checkbox"/> Razbijeno staklo <input type="checkbox"/> Slabo fiksiran ili slabo očuvan <input type="checkbox"/> Oskudan <input type="checkbox"/> Nema endocervikalnih cilindričnih stanica <input type="checkbox"/> Nema elementata transformacijske zone <input type="checkbox"/> Prekriven leukocitima <input type="checkbox"/> Prekriven krvlju <input type="checkbox"/> Razvučen u više razina <input type="checkbox"/> Prisutan strani materijal <input type="checkbox"/> Drugo: _____	<b>Abnormalne stanice</b> <input type="checkbox"/> <b>Skvamozne stanice</b> <input type="checkbox"/> Atipične skvamozne stanice (ASC) <input type="checkbox"/> Neodređenog značenja (ASC-US) <input type="checkbox"/> Ne može se isključiti SIL visokog stupnja (ASC-H) <input type="checkbox"/> Ne može se isključiti invazija <input type="checkbox"/> Skvamozna intraepitelna lezija (SIL) <table border="1" style="width: 100%; border-collapse: collapse;"> <tr> <td style="width: 30%;">SIL niskog stupnja</td> <td style="width: 30%;"> <input type="checkbox"/> Promjene povezane s HPV  <input type="checkbox"/> CIN 1  <input type="checkbox"/> CIN 2                 </td> <td style="width: 30%;"> <input type="checkbox"/> leukocytosis  <input type="checkbox"/> dysplasia levis  <input type="checkbox"/> dysplasia media                 </td> <td style="width: 10%; text-align: center;">V</td> </tr> <tr> <td>SIL visokog stupnja</td> <td>CIN 3</td> <td> <input type="checkbox"/> dysplasia gravis  <input type="checkbox"/> carcinoma in situ                 </td> <td style="text-align: center;">E</td> </tr> </table> <input type="checkbox"/> Početna invazija ne može se isključiti <input type="checkbox"/> Plus: promjene povezane s HPV-om  <input type="checkbox"/> Pločasti karcinom	SIL niskog stupnja	<input type="checkbox"/> Promjene povezane s HPV <input type="checkbox"/> CIN 1 <input type="checkbox"/> CIN 2	<input type="checkbox"/> leukocytosis <input type="checkbox"/> dysplasia levis <input type="checkbox"/> dysplasia media	V	SIL visokog stupnja	CIN 3	<input type="checkbox"/> dysplasia gravis <input type="checkbox"/> carcinoma in situ	E		
SIL niskog stupnja	<input type="checkbox"/> Promjene povezane s HPV <input type="checkbox"/> CIN 1 <input type="checkbox"/> CIN 2	<input type="checkbox"/> leukocytosis <input type="checkbox"/> dysplasia levis <input type="checkbox"/> dysplasia media	V								
SIL visokog stupnja	CIN 3	<input type="checkbox"/> dysplasia gravis <input type="checkbox"/> carcinoma in situ	E								
<table border="1" style="width: 100%; border-collapse: collapse;"> <tr> <td style="width: 50%; vertical-align: top;"> <b>OPĆA PODJELA</b>  <input type="checkbox"/> <b>Negativan nalaz na intraepitelnu ili invazivnu leziju</b>  <input type="checkbox"/> <b>Abnormalne stanice</b>   <b>OPISNA DIJAGNOZA</b>   <b>Mikroorganizmi – citomorfološke osobine odgovaraju</b>  <input type="checkbox"/> Bacillus vaginalis  <input type="checkbox"/> Miješana flora  <input type="checkbox"/> Fungi  <input type="checkbox"/> Trichomonas  <input type="checkbox"/> Gardnerella vaginalis  <input type="checkbox"/> Actinomyces  <input type="checkbox"/> Promjene povezane s HSV-om  <input type="checkbox"/> Drugo: _____             </td> <td style="width: 50%; vertical-align: top;"> <input type="checkbox"/> <b>Glandularne stanice</b>  <input type="checkbox"/> Atipične glandularne stanice (AGC)  <input type="checkbox"/> Nonspecificirane (AGC-NOS)  <table border="1" style="width: 100%; border-collapse: collapse;"> <tr> <td style="width: 30%;">Vjerojatno neoplastična lezija (AGC – neoplastična)</td> <td style="width: 30%;">Vjerojatno intraepitelna lezija</td> <td style="width: 30%;">Vjerojatno invazivna lezija</td> <td style="width: 10%;"></td> </tr> </table> <input type="checkbox"/> Adenokarcinom in situ (AIS)  <input type="checkbox"/> Adenokarcinom   <input type="checkbox"/> <b>Atipične stanice neodređenog značenja</b>   <input type="checkbox"/> <b>Druge maligne neoplazme</b>   <b>UPUTE</b>  <input type="checkbox"/> Ponoviti pregled  <input type="checkbox"/> Ponoviti pregled nakon liječenja  <input type="checkbox"/> Ponoviti pregled za 6 mjeseci  <input type="checkbox"/> Ponoviti pregled za 12 mjeseci  <input type="checkbox"/> Redovita kontrola  <input type="checkbox"/> HPV test  <input type="checkbox"/> Kolposkopija  <input type="checkbox"/> Histologija  <input type="checkbox"/> Dalje odnirvanje  <input type="checkbox"/> Daljnja obrada  <input type="checkbox"/> Drugo: _____             </td> </tr> </table>		<b>OPĆA PODJELA</b> <input type="checkbox"/> <b>Negativan nalaz na intraepitelnu ili invazivnu leziju</b> <input type="checkbox"/> <b>Abnormalne stanice</b>  <b>OPISNA DIJAGNOZA</b>  <b>Mikroorganizmi – citomorfološke osobine odgovaraju</b> <input type="checkbox"/> Bacillus vaginalis <input type="checkbox"/> Miješana flora <input type="checkbox"/> Fungi <input type="checkbox"/> Trichomonas <input type="checkbox"/> Gardnerella vaginalis <input type="checkbox"/> Actinomyces <input type="checkbox"/> Promjene povezane s HSV-om <input type="checkbox"/> Drugo: _____	<input type="checkbox"/> <b>Glandularne stanice</b> <input type="checkbox"/> Atipične glandularne stanice (AGC) <input type="checkbox"/> Nonspecificirane (AGC-NOS) <table border="1" style="width: 100%; border-collapse: collapse;"> <tr> <td style="width: 30%;">Vjerojatno neoplastična lezija (AGC – neoplastična)</td> <td style="width: 30%;">Vjerojatno intraepitelna lezija</td> <td style="width: 30%;">Vjerojatno invazivna lezija</td> <td style="width: 10%;"></td> </tr> </table> <input type="checkbox"/> Adenokarcinom in situ (AIS) <input type="checkbox"/> Adenokarcinom  <input type="checkbox"/> <b>Atipične stanice neodređenog značenja</b>  <input type="checkbox"/> <b>Druge maligne neoplazme</b>  <b>UPUTE</b> <input type="checkbox"/> Ponoviti pregled <input type="checkbox"/> Ponoviti pregled nakon liječenja <input type="checkbox"/> Ponoviti pregled za 6 mjeseci <input type="checkbox"/> Ponoviti pregled za 12 mjeseci <input type="checkbox"/> Redovita kontrola <input type="checkbox"/> HPV test <input type="checkbox"/> Kolposkopija <input type="checkbox"/> Histologija <input type="checkbox"/> Dalje odnirvanje <input type="checkbox"/> Daljnja obrada <input type="checkbox"/> Drugo: _____	Vjerojatno neoplastična lezija (AGC – neoplastična)	Vjerojatno intraepitelna lezija	Vjerojatno invazivna lezija					
<b>OPĆA PODJELA</b> <input type="checkbox"/> <b>Negativan nalaz na intraepitelnu ili invazivnu leziju</b> <input type="checkbox"/> <b>Abnormalne stanice</b>  <b>OPISNA DIJAGNOZA</b>  <b>Mikroorganizmi – citomorfološke osobine odgovaraju</b> <input type="checkbox"/> Bacillus vaginalis <input type="checkbox"/> Miješana flora <input type="checkbox"/> Fungi <input type="checkbox"/> Trichomonas <input type="checkbox"/> Gardnerella vaginalis <input type="checkbox"/> Actinomyces <input type="checkbox"/> Promjene povezane s HSV-om <input type="checkbox"/> Drugo: _____	<input type="checkbox"/> <b>Glandularne stanice</b> <input type="checkbox"/> Atipične glandularne stanice (AGC) <input type="checkbox"/> Nonspecificirane (AGC-NOS) <table border="1" style="width: 100%; border-collapse: collapse;"> <tr> <td style="width: 30%;">Vjerojatno neoplastična lezija (AGC – neoplastična)</td> <td style="width: 30%;">Vjerojatno intraepitelna lezija</td> <td style="width: 30%;">Vjerojatno invazivna lezija</td> <td style="width: 10%;"></td> </tr> </table> <input type="checkbox"/> Adenokarcinom in situ (AIS) <input type="checkbox"/> Adenokarcinom  <input type="checkbox"/> <b>Atipične stanice neodređenog značenja</b>  <input type="checkbox"/> <b>Druge maligne neoplazme</b>  <b>UPUTE</b> <input type="checkbox"/> Ponoviti pregled <input type="checkbox"/> Ponoviti pregled nakon liječenja <input type="checkbox"/> Ponoviti pregled za 6 mjeseci <input type="checkbox"/> Ponoviti pregled za 12 mjeseci <input type="checkbox"/> Redovita kontrola <input type="checkbox"/> HPV test <input type="checkbox"/> Kolposkopija <input type="checkbox"/> Histologija <input type="checkbox"/> Dalje odnirvanje <input type="checkbox"/> Daljnja obrada <input type="checkbox"/> Drugo: _____	Vjerojatno neoplastična lezija (AGC – neoplastična)	Vjerojatno intraepitelna lezija	Vjerojatno invazivna lezija							
Vjerojatno neoplastična lezija (AGC – neoplastična)	Vjerojatno intraepitelna lezija	Vjerojatno invazivna lezija									
NAPOMENE: _____											

Primijeno: \_\_\_\_\_ Odgovoreno: \_\_\_\_\_ Potpis citotehničara: \_\_\_\_\_ Potpis citologa: \_\_\_\_\_

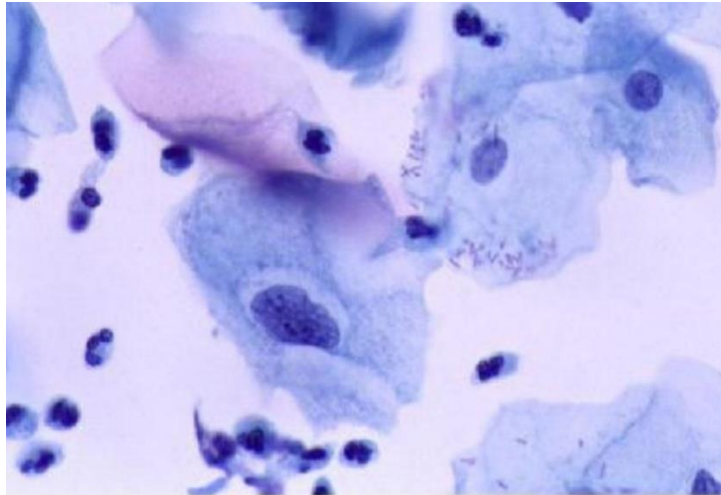
Slika 2. Jedinstveni obrazac uputnice – nalaza Papa testa za Republiku Hrvatsku.

U skladu s Bethesda klasifikacijom, citološki nalaz iskazan je kao:

1. Negativan na intraepitelnu leziju
2. Abnormalan nalaz

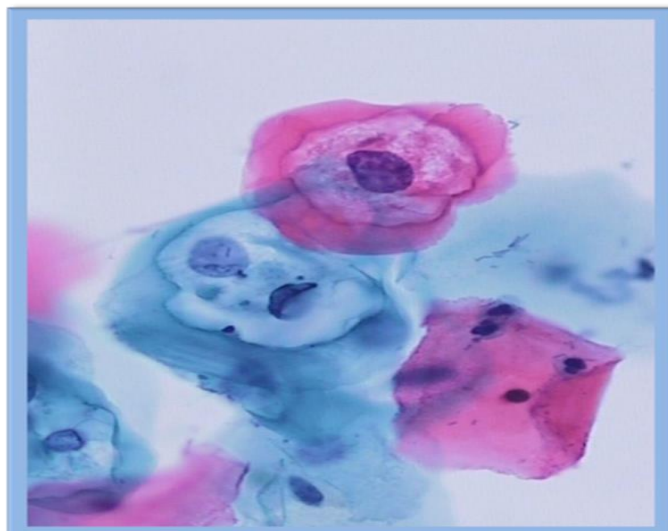
Abnormalan citološki nalaz, prema definiranim citomorfološkim kriterijima za intraepitelne lezije uključuje kategorije:

- ❖ Atipija pločastih stanica
  - Neodređenog značenja (ASC-US) (Slika 3)
  - Ne može se isključiti lezija visokog gradusa (ASC-H)



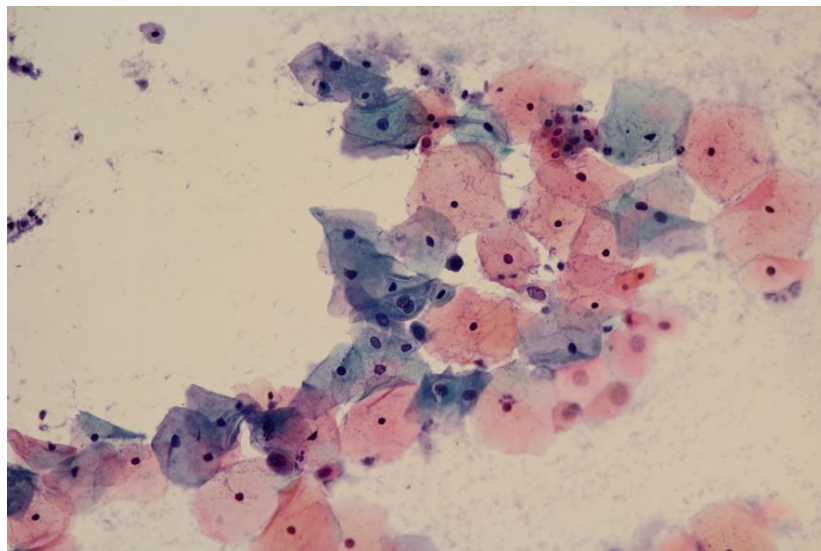
Slika 3. Bethesda kategorija atipične stanice neodređenog značenja, ASC-US

- ❖ Skvamozna intraepitelna lezija niskog stupnja (LSIL), koja uključuje patohistološki nalaz CIN1 i koilocitozu (Slika 4).



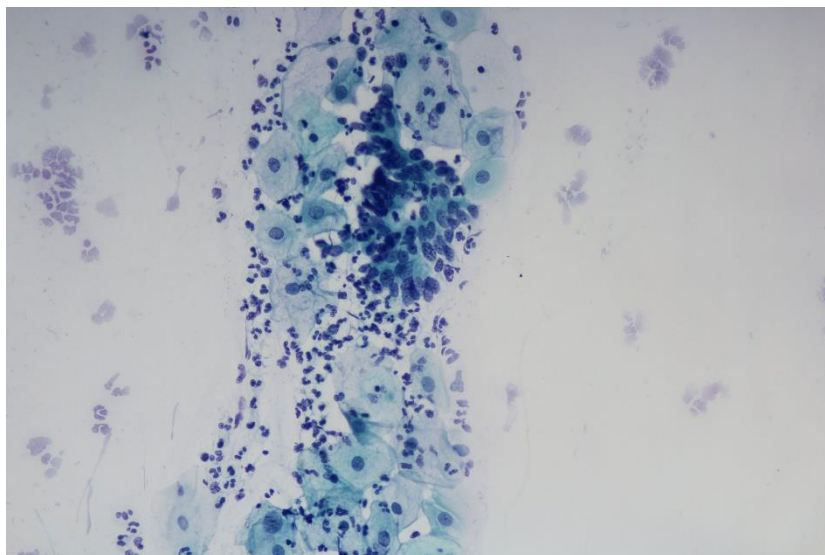
Slika 4. Bethesda kategorija skvamozne intraepitelne lezije niskog gradusa LSIL

- ❖ Skvamozna intraepitelna lezija visokog stupnja (HSIL), koja uključuje patohistološki nalaz CIN2 i CIN3 (Slika 5).



Slika 5. Bethesda kategorija skvamozne intraepitelne lezije visokog gradusa,  
HSIL

- ❖ Abnormalne žljezdane stanice (AGC) (Slika 6).



Slika 6. Bethesda kategorija abnormalnih glandularnih stanica

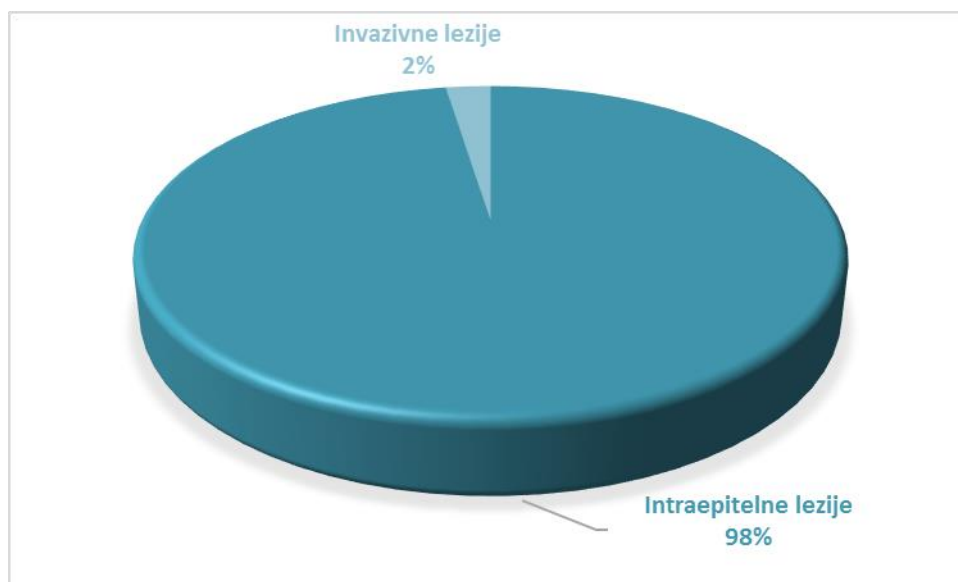
### **3.3. Statistički postupci**

Pri statističkoj obradi podataka korišten je program Microsoft Office Excel 2013.

## 4. REZULTATI

U istraživanje je uključeno 17 995 žena s područja Splitsko-dalmatinske županije, čiji su uzorci Papa testa uzeti u sklopu oportunističkog i organiziranog probira za karcinom vrata maternice u razdoblju od 01. siječnja 2015. do 31. prosinca 2015. godine.

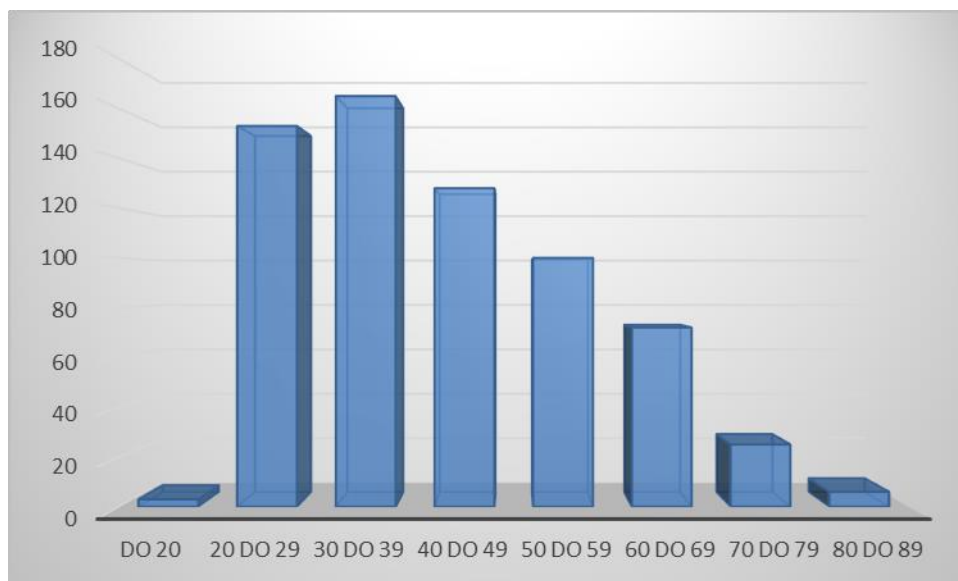
Abnormalan nalaz Papa testa nađen je u 3,6% žena, u odnosu na ukupan broj analiziranih uzoraka Papa testa. Intraepitelne lezije činile su 98% abnormalnih nalaza, dok je u 2% uzoraka nađena invazivna lezija (Slika 7).



Slika 7. Udio abnormalnih nalaza Papa testa s dijagnozom intraepitelne lezije, analiziranih na Odjelu za kliničku citologiju KBC Split 2015. godine.

Prosjek životne dobi ispitanica je 42 godine (min-max, 18-86 godina). Najveća zastupljenost abnormalnih citoloških nalaza Papa testa (165/652, 25,3%) je u dobnoj skupini 30 do 39 godina (Slika 8). Na drugom mjestu po zastupljenosti abnormalnih Papa nalaza je dobna skupina 20 do 29 godina (153/652, 23,5%). Samo 3% abnormalnih nalaza nađeno je u ispitanica mlađih od 20 godina.





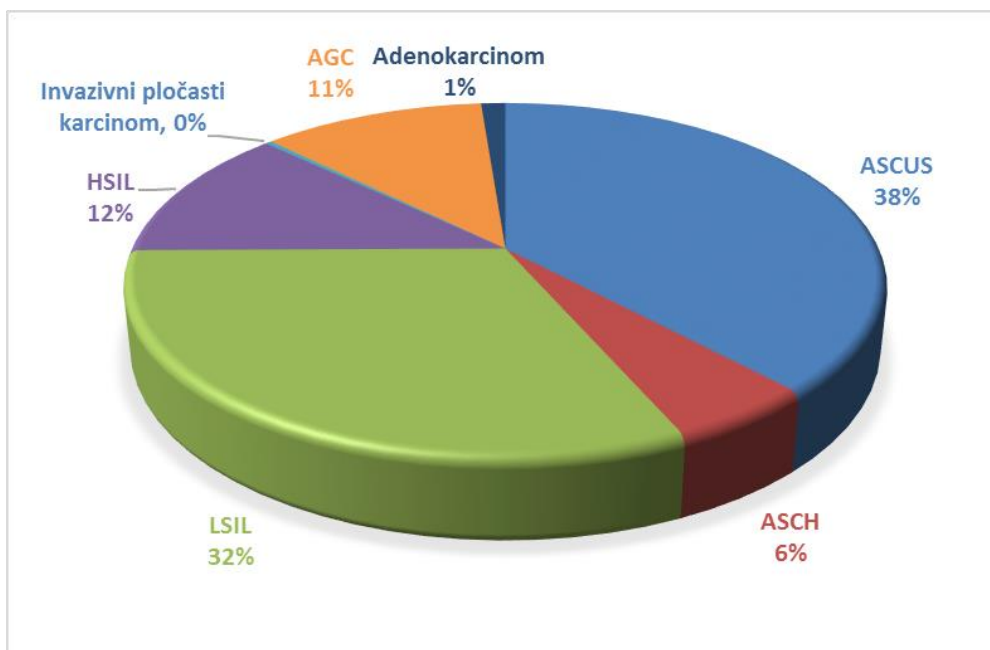
Slika 8. Raspodjela po dobi 652 ispitanice s abnormalnim citološkim nalazom Papa testa, analiziranom u KBC Split 2015 godine.

Najbrojnije skupine abnormalnih citoloških nalaza su atipične pločaste stanice neodređenog značenja, ASC-US (38%) i LSIL (32%) (Slika 9).

Sumnja na intraepitelnu leziju visokog gradusa, ASC-H, dijagnosticirana je u 6% ispitanica, dok je 12% uzoraka zadovoljilo citomorfološke kriterije za intraepitelnu leziju visokog gradusa, HSIL.

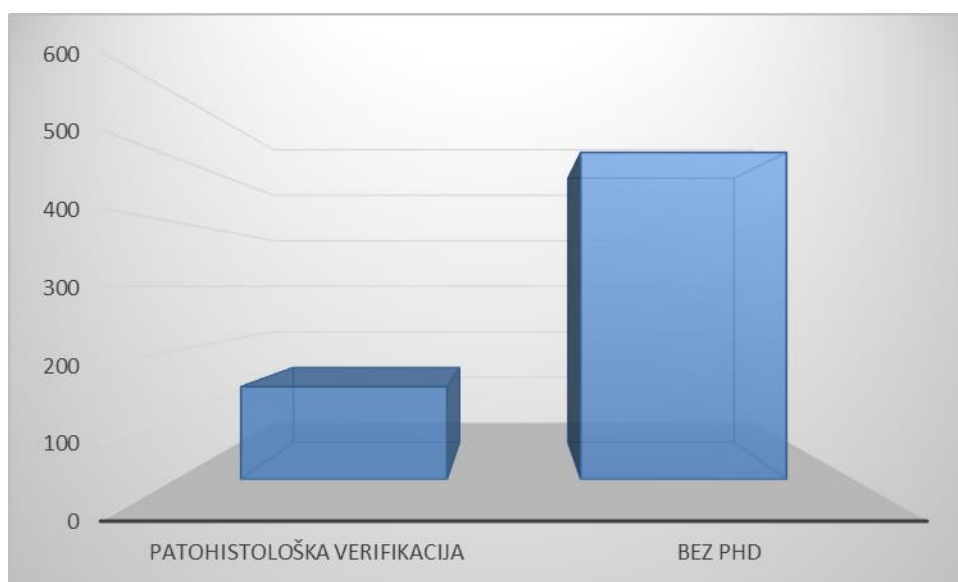
Abnormalne žljezdane stanice nađene su u 11%.

Među invazivnim lezijama dijagnosticirana su dva karcinoma pločastog epitela i 8 adenokarcinoma.



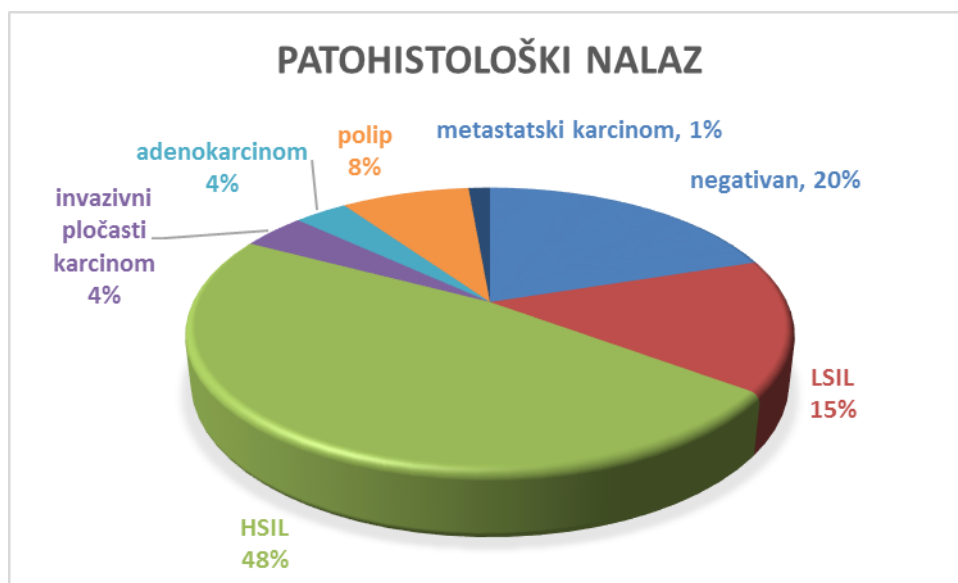
Slika 9. Raspodjela abnormalnih citoloških nalaza Papa testa po Bethesda kategorijama, analiziranih na Odjelu za kliničku citologiju KBC Split 2015. godine.

Patohistološka verifikacija abnormalnog citološkog nalaza napravljena je nakon kolposkopije, na Odjelu za patologiju KBC-u Split u 22,1% (144/652) ispitanica (Slika 10).



Slika 10. Udio žena s dostupnom patohistološkom verifikacijom abnormalnog citološkog nalaza Papa testa.

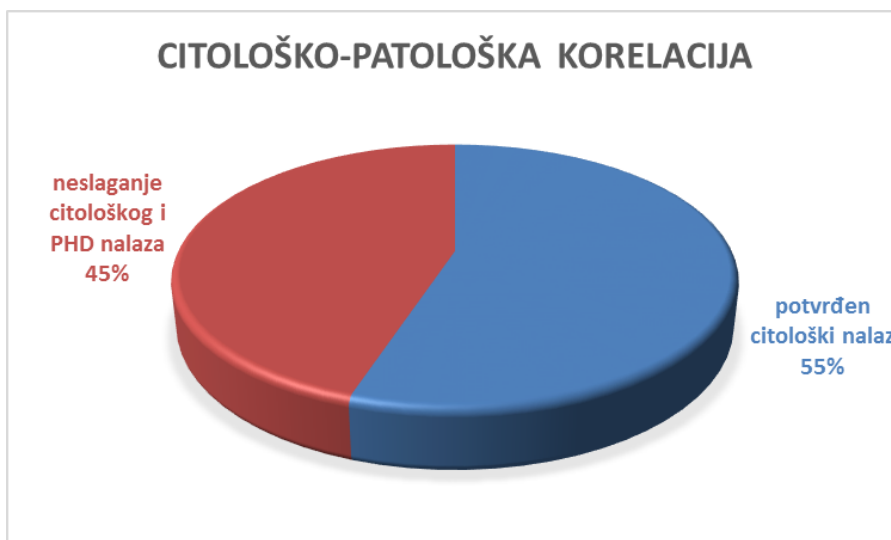Ispitanice koje nisu imale konačan patohistološki nalaz isključene su iz daljnje analize. U 20% ispitanica, patohistološki nalaz bio je negativan nakon pozitivnog citološkog nalaza Papa testa. Intraepitelne lezije visokog gradusa dijagnosticirane su u 48% ispitanica, a intraepitelna lezija niskog gradusa u 15% (Slika 11.) Dijagnoza invazivnog karcinoma dijagnosticirana je u 9% ispitanica.



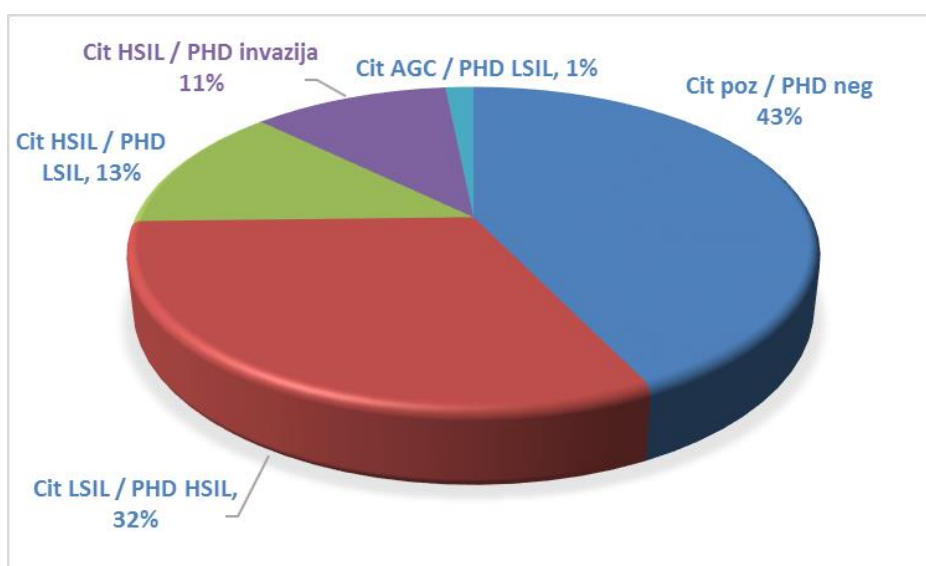
Slika 11. Prikaz zastupljenosti patohistoloških dijagnoza lezija vrata maternice u 144 ispitanice s dostupnim PHD nalazom analiziranih na Odjelu za patologiju KBC Split.

U 55% (81/144) uzoraka patohistološka analiza potvrdila je citomorfološku dijagnozu, dok je u 45% (66/144) uzoraka prisutno neslaganje s patohistološkom analizom (Slika 12).

Najveći udio citoloških uzoraka u kategoriji neslaganja s patohistološkom analizom čine citološki uzorci s dijagnozom intraepitelne lezije koja nije potvrđena patohistološkim nalazom (43%). U 32% slučajeva nakon citološke dijagnoze LSIL, patološkom analizom nađena je intraepitelna lezija visokog gradusa. U 13% slučajeva neslaganja, kod citološke dijagnoze intraepitelne lezije visokog gradusa, patohistološka dijagnoza odgovarala je leziji niskog gradusa. U 11% slučajeva, nakon citološke dijagnoze lezije visokog gradusa, konačna patohistološka analiza utvrdila je invazivni karcinom (Slika 13).

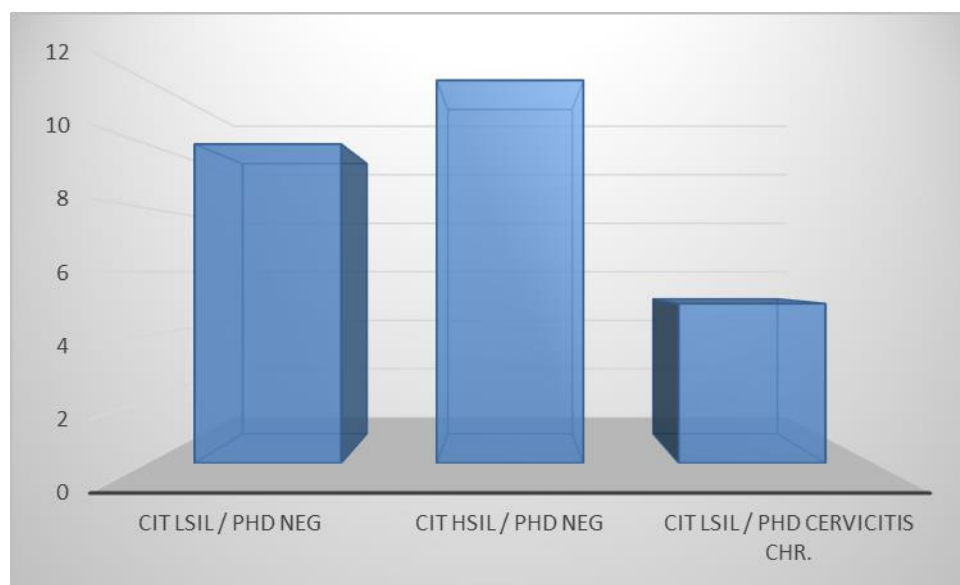


Slika 12. Citološko – patološka korelacija nalaza u 144 ispitanice s dostupnim patohistološkim uzorkom, analiziranim na Odjelu za patologiju KBC Split, 2015. godine.



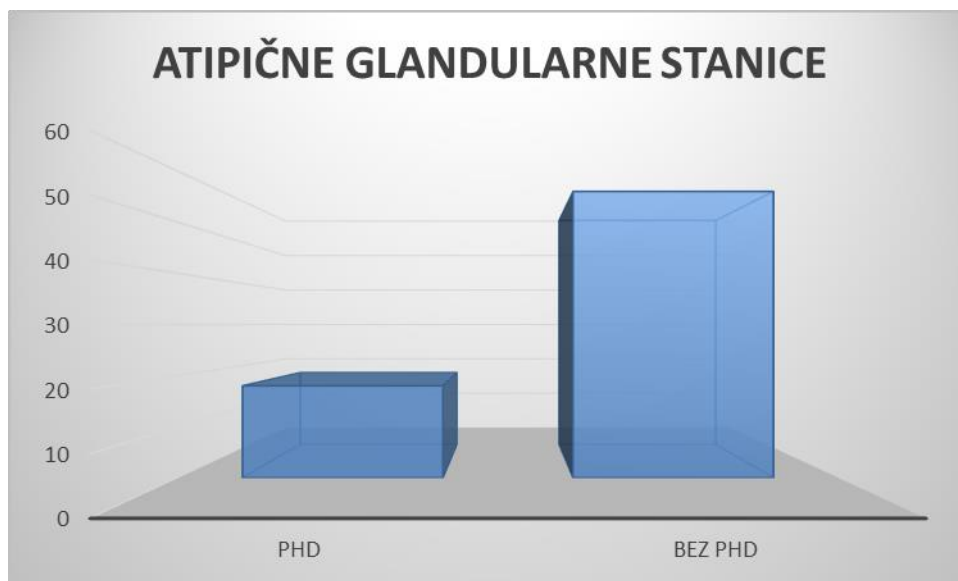
Slika 13. Udio pojedinih kategorija neslaganja citološkog i patohistološkog nalaza

Među ispitanicama u kojih patohistološkom analizom nije potvrđena citološka dijagnoza intraepitelne lezije, citološka dijagnoza upućivala je na intraepitelnu leziju niskog gradusa u 37% ispitanica, dok je u 44,4% ispitanica citološka dijagnoza upućivala na intraepitelnu leziju visokog stupnja. U pet ispitanica patohistološka dijagnoza je odgovarala kroničnom cervicitisu (Slika 14).



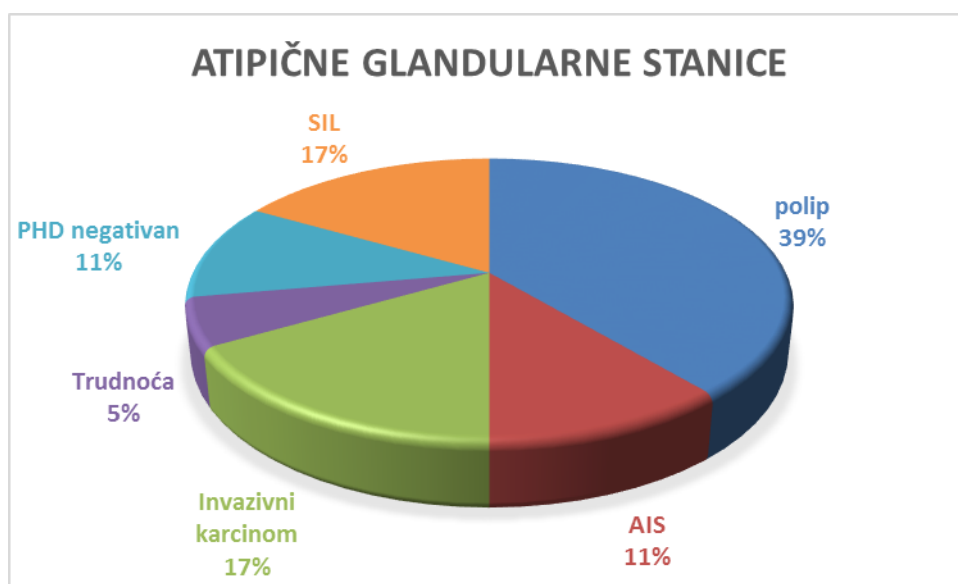
Slika 14. Udio citoloških dijagnoza intraepitelnih lezija niskog i visokog gradusa koje nisu potvrđene patohistološkom analizom.

Abnormalne žljezdane stanice dijagnosticirane su u 11% (74/652) ispitanica, ali je u samo 18 ispitanica napravljen kolposkopski pregled s uzorkovanjem za patohistološku analizu u KBC Split (Slika 15).



Slika 15. Udio ispitanica u kojih je napravljena kolposkopska obrada s uzorkovanjem za patohistološku analizu u KBC Split 2015. godine.

U 11% ispitanica, patohistološki nalaz bio je negativan nakon citološkog nalaza abnormalnih žljezdanih stanica. Polip je dijagnosticiran u 39% (7/18) slučajeva, adenokarcinom *in situ* - AIS u 11% (2/18), a invazivni adenokarcinom u 17% (3/18) slučajeva. Pločasta intraepitelna lezija dijagnosticirana je u 17% (3/18) ispitanica (Slika 16).



Slika 16. Prikaz zastupljenosti patohistoloških dijagnoza u 18 ispitanica s citološkom dijagnozom abnormalnih glandularnih stanica i dostupnim PHD nalazom.

## 5. RASPRAVA

Rak vrata maternice, među svim malignim tumorima, najučinkovitije je moguće kontrolirati probirom. Otkrivanjem citoloških abnormalnosti mikroskopskim pregledom Papa testa te liječenjem žena s citološkim abnormalnostima visokog stupnja, sprječava se razvoj karcinoma. Dobro organizirani citološki probir na razini populacije svakih tri do pet godina, može smanjiti incidenciju raka vrata maternice do 80% (1).

Citološki je probir dobro organiziran u nekim državama kao što su nordijske zemlje, Ujedinjeno Kraljevstvo, Nizozemska i dijelovi Italije. U većini ostalih zemalja provodi se oportunistički probir, ovisno o inicijativi žene i njenog liječnika. Ovakav oportunistički probir često je karakteriziran visokim obuhvatom u dijelovima populacije koje se prečesto podvrgavaju probiru, s istovremenim niskim obuhvatom drugih skupina populacije slabijeg socioekonomskog statusa i heterogene kvalitete, što rezultira ograničenom učinkovitošću i slabom ekonomskom isplativošću (1).

Uvođenjem citologije kao metode probira, tijekom zadnjih 30 godina postignut je pad incidencije i mortaliteta zbog karcinoma vrata maternice za više od 50%. Unatoč tome, procijenjeno je da u 50% žena u kojih je dijagnosticiran karcinom vrata maternice nikada nije učinjen Papa test, dok je u 10% bolesnica zadnji Papa test učinjen unutar 5 godina od postavljanja dijagnoze. Citološki probir ima visoku specifičnost od 98% za lezije  $\geq$ CIN1, ali je osjetljivost Papa testa do 51-84% čak i kad se probir provodi korektno i sukladno standardima kvalitete. Greške u citologiji tipa lažno negativnog rezultata povezane su s 30% novih slučajeva karcinoma vrata maternice svake godine, a nastaju uslijed neadekvatnog uzimanja citološkog obriska jer neoplastične stanice ne budu prenesene na predmetno stakalce (*eng. sampling errors*) ili kad abnormalne stanice ne budu prepoznate u citološkom laboratoriju (*eng. errors of interpretations*) (11).

U Splitsko-dalmatinskoj županiji, 93% uzoraka Papa testa uzeto je u sklopu oportunističkog probira koji ovisi o dostupnosti ginekološke skrbi te volji i edukaciji žena.

Abnormalni nalaz Papa testa ukazuje na moguću prisutnost progresivne neoplastične lezije, koja bi se bez liječenja mogla razviti u invazivni karcinom opasan po život. U našem istraživanju, abnormalan nalaz Papa testa nađen je u 3,6% žena, što odgovara standardima (15). Intraepitelne lezije su činile 98% abnormalnih nalaza s najvećom učestalosti u dobnoj skupini 30 do 39 godina. Prema podacima Registra za rak, za karcinom *in situ* vrata maternice stope incidencije su najviše u dobi 30 do 34 godine, a odnos između karcinoma *in situ* i invazivnog karcinoma vrata maternice je u 2013. godini u Hrvatskoj bio 1:1 (3).

Najbrojnije skupine abnormalnih citoloških nalaza u našem istraživanju čine atipične pločaste stanice neodređenog značenja, ASC-US (38%) i LSIL (32%). Intraepitelne lezije niskog stupnja velikim se dijelom spontano povlače, posebno u mladih žena, zbog čega agresivan pristup nije potreban u ovoj kategoriji abnormalnih nalaza (1). Sumnja na intraepitelnu leziju visokog gradusa, ASC-H, dijagnosticirana je u 6% naših ispitanica, dok je 12% uzoraka zadovoljilo citomorfološke kriterije za intraepitelnu leziju visokog gradusa, HSIL. Te žene uvijek treba uputiti na kolposkopski pregled uz biopsiju da bi se potvrdila citološka dijagnoza. Prikladno liječenje i/ili praćenje treba ponuditi na temelju citoloških, kolposkopskih i patohistoloških nalaza (1).

U našem istraživanju, patohistološkom analizom bioptata vrata maternice, pozitivan citološki nalaz Papa testa nije potvrđen u 20% ispitanica. Intraepitelne lezije visokog gradusa u bioptičkom uzorku su dijagnosticirane u 48%, a intraepitelne lezije niskog gradusa u 15% ispitanica.

U 45% uzoraka prisutno je neslaganje citološkog nalaza s nalazom patohistološke analize. Najveći udio citoloških uzoraka u ovoj kategoriji čine citološki uzorci s dijagnozom intraepitelne lezije koja nije potvrđena patohistološkim nalazom (43%). U 37% ispitanica citološka dijagnoza upućivala je na intraepitelnu leziju niskog gradusa, dok je u 44,4% ispitanica citološka dijagnoza upućivala na intraepitelnu leziju visokog gradusa. U 32% slučajeva nakon citološke dijagnoze LSIL, patološkom analizom nađena je intraepitelna lezija visokog gradusa. U 13% slučajeva neslaganja, kod citološke dijagnoze intraepitelne lezije visokog gradusa, patohistološka dijagnoza



odgovarala je leziji niskog gradusa, a u 11% slučajeva, konačna patohistološka analiza utvrdila je invazivni karcinom.

Citološko-histološka korelacija ima dvije svrhe: osigurati kritičku i pravovremenu informaciju za daljnji postupak s pacijentom potvrđujući ili procjenjujući razloge neslaganja, a ujedno osigurava i vrijedan mehanizam kontrole kvalitete citoloških i histoloških laboratorija te kolposkopskih jedinica. Jednako kao i citologija, bioptički uzorak nije najbolji „zlatni standard“, a kolposkopska detekcija za lezije visokog gradusa nema dovoljnu osjetljivost. Prema istraživanju Crothers i sur., najčešći uzrok citološko-histološkog neslaganja ostaje greška uzorkovanja. 85,2% lažno negativnih i 94,6% lažno pozitivnih Papa nalaza posljedica su lošeg uzorka. Unatoč poboljšanju tehnologije obrade citološkog uzorka, razvoja tekućinske citologije (LBC), HPV testiranja, automatiziranog skrininga, greška kod uzorkovanja za citološke kao i za bioptičke uzorke ostaje konstanta. Citološko–histološka korelacija zahtjeva mikroskopsku reviziju dostupnih stakala u slučajevima neslaganja. U 89% laboratorija, pod neslaganjem se podrazumjeva negativan Papa test s HSIL biopsijom ili HSIL Papa test s negativnom biopsijom (16).

U našem istraživanju, neslaganje citološkog HSIL nalaza i negativne biopsije prisutno je u 44,4% slučajeva. Revizijom LSIL citoloških uzoraka koji su patohistološki riješeni kao HSIL, u više od 90% slučajeva radilo se o predebelim, preslojenim uzorcima s upalnom podlogom ili citolizom što značajno ometa citološku analizu. U par preoskudnih uzoraka nađeni su citomorfološki kriteriji samo za leziju niskog gradusa pa možemo govoriti o problemu uzorkovanja. Također, u par uzoraka citološka dijagnoza je revidirana u smislu mogućeg jačeg nalaza – ne može se isključiti HSIL, što zahtjeva kolposkopiju i patohistološku verifikaciju. Citološko-histološka korelacija predstavlja statistički izazov jer ispitanice s negativnim Papa testom ne idu na kolposkopiju i biopsiju, zbog čega je nemoguće procijeniti korelaciju za negativne Papa testove (16).

Abnormalne žljezdane stanice nađene su u citološkom uzorku u 11% ispitanica, ali je u samo četvrtine ispitanica napravljen kolposkopski pregled s uzorkovanjem za patohistološku analizu što nije u skladu sa Smjernicama S3 postupnika iz 2012 (11).

Premda su benigne lezije čest podležeći proces, citološki nalaz AGC može ukazivati na značajnu skvamoznu ili glandularnu leziju u 17-59% uzoraka. Stoga je u obradi pacijentica s AGC nalazom preporučen multimodalni pristup. Inicijalna obrada podrazumijeva HPV testiranje s kolposkopijom i dijagnostičkom biopsijom te endocervikalnom kiretažom (11). U našem istraživanju, polip je kao benigna lezija dijagnosticiran u 39% slučajeva. Adenokarcinom *in situ* (AIS) dijagnosticiran je u 11%, invazivni adenokarcinom u 17%, a pločasta intraepitelna lezija u 17% bioptičkih uzoraka nakon citološke AGC dijagnoze.

Budući da je citološki laboratorij jedini zajednički čimbenik dijagnostike i praćenja žena s abnormalnom citologijom, odgovornost citološkog laboratorija trebala bi biti prikupljanje informacija o citološko-histološkoj korelaciji. U slučaju lezija niskog gradusa, informacija o citološkoj regresiji bit će dostatna. Međutim, u slučajevima u kojima je potrebna histološka procjena i liječenje, originalni citološki nalaz treba dovesti u korelaciju s konačnim nalazom histologije. Ovo je potrebno organizirati na takav način da želja za unaprjeđenjem kvalitete ne poveća rizik od štete predijagnosticiranjem ili pretjeranim liječenjem žena. Korelacija citologije i histologije važna je komponenta održavanja i unapređenja kvalitete citoloških laboratorija (1).

## 6. ZAKLJUČAK

1. Abnormalan nalaz Papa testa nađen je u 3,6% žena, od ukupnog broja analiziranih uzoraka Papa testa. Intraepitelne lezije činile su 98% abnormalnih nalaza, a u 2% uzoraka je nađena invazivna lezija.
2. Najveća zastupljenost abnormalnih citoloških nalaza Papa testa je u dobnoj skupini 30 do 39 godina.
3. Najbrojniju skupinu abnormalnih citoloških nalaza čine ASC-US (38%) i LSIL (32%). Sumnja na intraepitelnu leziju visokog gradusa, ASC-H, dijagnosticirana je u 6% ispitanica, dok je 12% uzoraka zadovoljilo citomorfološke kriterije za intraepitelnu leziju visokog gradusa, HSIL.
4. Negativan patohistološki nalaz nakon pozitivnog citološkog nalaza Papa testa postavljen je u 20% ispitanica. Intraepitelne lezije visokog gradusa u bioptičkom uzorku su dijagnosticirane u 48%, a intraepitelna lezija niskog gradusa u 15% ispitanica.
5. U 45% uzoraka prisutno je neslaganje citološkog nalaza s nalazom patohistološke analize. Najveći udio citoloških uzoraka u ovoj kategoriji čine citološki uzorci s dijagnozom intraepitelne lezije koja nije potvrđena patohistološkim nalazom (43%). U 37% ispitanica citološka dijagnoza upućivala je na intraepitelnu leziju niskog gradusa, dok je u 44,4% ispitanica citološka dijagnoza upućivala na intraepitelnu leziju visokog gradusa.
6. U 32% slučajeva nakon citološke dijagnoze LSIL, patološkom analizom nađena je intraepitelna lezija visokog gradusa. U 13% slučajeva neslaganja, kod citološke dijagnoze intraepitelne lezije visokog gradusa, patohistološka dijagnoza odgovala je leziji niskog gradusa, a u 11% slučajeva, konačna patohistološka analiza utvrdila je invazivni karcinom.
7. Abnormalne žljezdane stanice nađene su u citološkom uzorku u 11% ispitanica, ali je u samo četvrtine ispitanca napravljen kolposkopski pregled s uzorkovanjem za patohistološku analizu. Najčešća patohistološka dijagnoza u ovoj kategoriji je polip.

## 7. LITERATURA

1. Arbyn M., Anttila A., Jordan J. i sur.: Prijevod europskih smjernica za osiguranje kvalitete probira raka vrata maternice; Zagreb: Hrvatski zavod za javno zdravstvo; 2015.:14.-15., 31., 107.-108., 154.-162., 167.-168., 221.-223., 247.
2. Hellner K., Dorrell L: Recent advances in understanding and preventing human papillomavirus-related disease. F1000Res. 2017 Mar 14;6. pii: F1000 Faculty Rev-269. doi: 10.12688/f1000research.9701.1. eCollection 2017.
3. Hrvatski zavod za javno zdravstvo. Incidencija raka u Hrvatskoj 2013. Bilten br.38.
4. <http://hlpr.hr/informacije-zdravka/vijest/pojavnost-i-smrtnost-od-zlocudnih-bolesti> 6.6.2017.
5. Koshiol J., Lindsay L., Jeanne M. i sur.: Persistent Human Papillomavirus Infection and Cervical Neoplasia: A Systematic Review and Meta-Analysis. Am J Epidemiol 2008 Jul 15; 168:123–37.
6. Ghosh I., Mandal R., Kundu P. i sur.: Association of Genital Infections Other Than Human Papillomavirus with Pre-Invasive and Invasive Cervical Neoplasia. J Clin Diagn Res. 2016 Feb;10(2):XE01-XE06. doi: 10.7860/JCDR/2016/15305.7173. Epub 2016 Feb 1.
7. Voltaggio L., Cimino-Mathews A., Bishop J.A. i sur.: Current concepts in the diagnosis and pathobiology of intraepithelial neoplasia: A review by organ system. CA Cancer J Clin. 2016 Sep;66:408-36. doi: 10.3322/caac.21350. Epub 2016 Jun 6.
8. <https://www.cancer.gov/publications/dictionaries/cancer-terms?cdrid=655175> 11.6.2017.
9. <http://www.pathologyoutlines.com/topic/cervixcytologyagc.html> 12.6.2017.
10. Verdoodt F., Jiang X., Williams M. i sur.: High-risk HPV testing in the management of atypical glandular cells: A systematic review and meta-analysis. Int J Cancer. 2016 Jan 15;138:303-10. doi: 10.1002/ijc.29424. Epub 2015 Feb 5.
11. Cervikalne intraepitelne lezije. Smjernice za dijagnostiku i liječenje S3 postupnik. HDGO 2012;7-72.

12. Yong Tan S., Tatsumura Y.: George Papanicolaou (1883–1962): Discoverer of the Pap smear. *Singapore Med J.* 2015 Oct; 56:586–87.
13. Apgar B.S., Kaufman A.J., Bettcher C., Parker-Featherstone E.: Gynecologic Procedures: Colposcopy, Treatment of Cervical Intraepithelial Neoplasia, and Endometrial Assessment. *Am Fam Physician.* 2013 Jun 15;87:836-43.
14. Nayar R, Wilbur DC.: The Bethesda system for reporting cervical cytology. *Springer* 2015:103-92.
15. <http://www.uptodate.com/contents/screening-for-cervical-cancer#H546741441> (01.04.2017)
16. Crothers B.A., Jones B.A., Cahill L.A. i sur.: Quality improvement oppurtunities in gynecologic cytologic-histologic correlations. *Arch Pathol Lab Med* 2013;137:199-213.

## 8. SAŽETAK

**CILJ ISTRAŽIVANJA:** Utvrditi udio abnormalnih Papa nalaza, njihovu raspodjelu po dobi žene i Bethesda kategorijama te analizirati sukladnost nalaza citološke analize s konačnom patohistološkom dijagnozom.

**ISPITANICI I METODE:** U istraživanje su uključene 652 ispitanice s abnormalnim nalazom Papa testa. Uzorci su obrađeni i citomorfološki analizirani na Odjelu za kliničku citologiju Kliničkog zavoda za patologiju, sudsku medicinu i citologiju KBC Split od 01. siječnja 2015. do 31. prosinca 2015. godine. Uvidom u medicinsku dokumentaciju prikupljeni su klinički podaci o dobi ispitanica, citološkoj dijagnozi te dostupnom patohistološkom nalazu.

**REZULTATI:** Abnormalan nalaz Papa testa nađen je u 3,6% uzoraka. Intraepitelne lezije činile su 98% abnormalnih nalaza. Najveća zastupljenost abnormalnih Papa nalaza je u dobnoj skupini 30 do 39 godina. Najbrojniju skupinu čini ASC-US (38%) i LSIL (32%). ASC-H je dijagnosticiran u 6% ispitanica, dok je 12% uzoraka zadovoljilo citomorfološke kriterije za HSIL. U 55% uzoraka patohistološka analiza potvrdila je citomorfološku dijagnozu. Negativan patohistološki nalaz nakon pozitivnog nalaza Papa testa nađen je u 20% ispitanica. U ovoj kategoriji, LSIL je dijagnosticiran u 37%, a HSIL u 44% slučajeva. Među patohistološkom uzorcima, LSIL je dijagnosticiran u 15%, a HSIL u 48% ispitanica. U 32% slučajeva nakon citološke dijagnoze LSIL, patološkom analizom nađen je HSIL. U 13% slučajeva neslaganja, kod citološke dijagnoze HSIL-a, patohistološka dijagnoza odgovarala je LSIL leziji, dok je u 11% slučajeva, konačna patohistološka analiza utvrdila invazivni karcinom. Abnormalne žljezdane stanice nađene su u 11% Papa uzoraka. Najčešća patohistološka dijagnoza u ovoj kategoriji je polip.

**ZAKLJUČAK:** Citološko-histološka korelacija mora biti „zlatni standard“ sa slojevitim pristupom. Rezultati analize „dvosmjerne“ korelacije, potaknute bilo rezultatom citološke analize Papa testa ili analize bioptičkog uzorka moraju se integrirati s ciljem kontinuiranog poboljšanja kvalitete laboratorija.

## 9. SUMMARY

**OBJECTIVES:** The aim of the study was to analyse the distribution of abnormal Pap smears according to the age and Bethesda categories, as well as to determine validity of cytological analysis in relation to final pathohistological diagnosis.

**PATIENTS AND METHODS:** The study included 652 patients with abnormal Pap smears. The samples were analysed at the Department of Clinical Cytology Clinical Hospital Centre Split, from January 1<sup>st</sup> 2015 till December 31<sup>st</sup> 2015. Clinical data with cytological and pathohistological diagnoses were collected from the medical records of the Department.

**RESULTS:** Abnormal Pap smears were found in 3,6% samples. Intraepithelial lesions were found in 98% abnormal smears. The highest incidence were in the age group of 30-39 years. The most common category of the abnormal report were ASC-US (38%) and LSIL (32%). ASC-H was diagnosed in 6% and HSIL in 12% of Pap samples. Cytomorphological diagnosis was pathohistologically confirmed in 55% cases. Negative pathohistological report was found in 20% of cases with abnormal Pap smears. In this group, LSIL was reported in 37% and HSIL in 44% cases. LSIL was found in 15 % and HSIL in 48% of biopsy samples. In 32% of cases following cytological diagnosis of LSIL, pathological analysis showed HSIL. In 13% of HSIL cases in cytological reports, pathohistological report was corresponded to LSIL, while in 11% of cases, final pathohistological report established invasive cancer. AGC was found in 11% of Pap smears. The most common pathohistological diagnosis in this category was polyp.

**CONCLUSION:** Cytological- histologic correlation must be the “gold standard“ with multi-layered approach. “Bidirectional“ correlation, initiated by either a Pap test result or a cervical biopsy result, must be integrated and used for continuous quality improvement.

## 10. ŽIVOTOPIS

### OSOBNI PODACI

Ime i prezime	Helena Mijić
Adresa	Put Majdana 21, 21231 Klis, Hrvatska
Telefonski broj	097 777 4848
E-mail	hela95@gmail.com
Državljanstvo	Hrvatsko
Datum rođenja	21. svibnja 1995.
Spol	Ž

### OBRAZOVANJE

Fakultet 2014. - 2017.	Sveučilišni odjel zdravstvenih studija - Split Preddiplomski studij Medicinsko laboratorijska dijagnostika
Srednja škola 2010. - 2014.	Prva gimnazija – Split (jezična gimnazija)
Osnovna škola 2002. - 2010.	Osnovna škola don Lovre Katića – Solin

### OSOBNJE VJEŠTINE I KOMPETENCIJE

Materinski jezik	<b>Hrvatski</b>
Drugi jezici	<b>Engleski</b> <b>Talijanski</b>
Računalne vještine i kompetencije	Microsoft Office paket, Internet
Vozačka dozvola:	B kategorija
Ostali interesi:	Dugogodišnji plesač u KUD-u Salona