

# Radiološka dijagnostika plućnih bolesti

---

Škulje, Petra

Undergraduate thesis / Završni rad

2017

Degree Grantor / Ustanova koja je dodijelila akademski / stručni stupanj: **University of Split / Sveučilište u Splitu**

Permanent link / Trajna poveznica: <https://um.nsk.hr/um:nbn:hr:176:058572>

Rights / Prava: [In copyright](#)/[Zaštićeno autorskim pravom.](#)

Download date / Datum preuzimanja: **2024-12-20**



Sveučilišni odjel zdravstvenih studija  
SVEUČILIŠTE U SPLITU

Repository / Repozitorij:

[Repository of the University Department for Health Studies, University of Split](#)



UNIVERSITY OF SPLIT



DIGITALNI AKADEMSKI ARHIVI I REPOZITORIJI

SVEUČILIŠTE U SPLITU

Podružnica

SVEUČILIŠNI ODJEL ZDRAVSTVENIH STUDIJA

PREDDIPLOMSKI SVEUČILIŠNI STUDIJ

RADIOLOŠKA TEHNOLOGIJA

**Petra Škulje**

**RADIOLOŠKA DIJAGNOSTIKA PLUĆNIH BOLESTI**

**Završni rad**

Split, 2017. godine

SVEUČILIŠTE U SPLITU

Podružnica

SVEUČILIŠNI ODJEL ZDRAVSTVENIH STUDIJA

PREDDIPLOMSKI SVEUČILIŠNI STUDIJ

RADIOLOŠKA TEHNOLOGIJA

**Petra Škulje**

**RADIOLOŠKA DIJAGNOSTIKA PLUĆNIH BOLESTI**

**RADIOLOGIC DIAGNOSIS OF CHEST DISEASE**

**Završni rad/ Bachelor's Thesis**

Mentor:

**Doc. dr. sc. Maja Marinović Guić, dr. med.**

Split, 2017. godine

# SADRŽAJ

1. UVOD .....	1
2. CILJ RADA.....	2
3. ANATOMIJA PLUĆA .....	3
3.1. Sekundarni plućni lobulus .....	4
4. BOLESTI PLUĆA .....	5
4.1. Pneumonija .....	6
4.2. Tuberkuloza.....	6
4.3. Kronična opstruktivna bolest pluća .....	6
4.4. Astma .....	7
4.5. Trauma .....	7
4.6. Pneumotoraks .....	7
4.7. Plućna embolija .....	8
4.8. Karcinom pluća .....	8
5. SLIKOVNE TEHNIKE PRIKAZA PLUĆNIH BOLESTI.....	10
5.1. Konvencionalne rendgenske snimke pluća .....	11
5.2. Kompjuterizirana tomografija (CT).....	16
5.2.1. Primjena HRCT-a u detekciji plućnih bolesti .....	19
5.3. Screening metode za karcinom pluća .....	21
5.4. Magnetska rezonancija (MR) .....	23
5.5. Ultrazvučna dijagnostika .....	25
5.6. Ventilacijska i perfuzijska scintigrafija pluća .....	28
5.7. Pozitronska emisijska tomografija/kompjuterizirana tomografija (PET/CT) .....	30
5.8. Angiografija.....	32

6. ZAKLJUČAK .....	34
7. LITERATURA.....	35
8. SAŽETAK .....	37
9. SUMMARY .....	38
10. ŽIVOTOPIS .....	39

## 1. UVOD

Radiologija je znanost o zračenju, a medicinska radiologija označava primjenu zračenja u dijagnostičke i terapijske svrhe. Početak medicinske radiologije veže se za otkriće rendgenskih zraka 1895. godine, a otkrio ih je Wilhelm Conrad Röntgen. Veliki uzlet ove grane medicine uslijedio je sedamdesetih godina dvadesetoga stoljeća kada je otkriven princip kompjutorizirane tomografije, angiografske dijagnostike, ultrazvuka i raznih kontrastnih metoda. Od kraja osamdesetih godina dvadesetog stoljeća pa sve do danas, kada se razvija intervencijska radiologija i magnetska rezonancija, radiologija je ostala nezamjenjiva dijagnostička disciplina (1).

Radiologija, odnosno radiološke metode su neizostavne tehnike u prikazu unutrašnjosti ljudskog tijela. Široku primjenu su našle i u području toraksa.

Pluća su organ koji zauzima najveći dio prsne šupljine i koji je zaslužan za proces disanja. Proces disanja se temelji na aktivnoj fazi - udisaju i pasivnoj fazi - izdisaju. Grčanjem i opuštanjem mišića tijekom disanja nastaje kretanje plinova iz vanjskog prostora u pluća i obratno. Disanje je podsvjesna radnja kontrolirana centrom za disanje na bazi mozga (2).

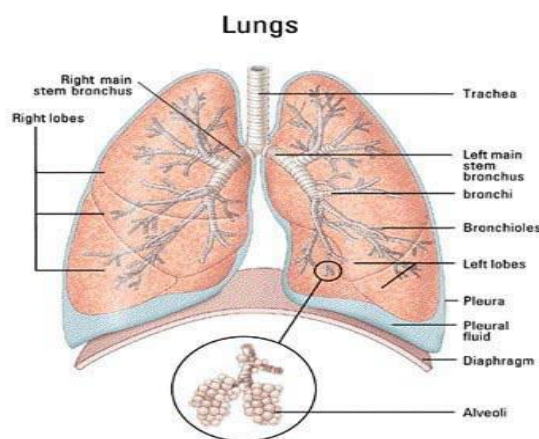
Oboljenja u ovom području su značajna i vrlo česta, stoga su radiološke metode neizostavne u postavljanju dijagnoze jer pružaju kvalitetan prikaz mnogih patoloških procesa koji zahvaćaju pluća. Redoslijed i izbor dijagnostičkih postupaka bitan je zbog smanjenja doze zračenja, jer zračenje stvara fizikalna i kemijska oštećenja unutar stanica. U modernoj radiološkoj dijagnostici plućnih bolesti, uz konvencionalne snimke i kompjuteriziranu tomografiju, primjenjuju se i magnetska rezonancija, ultrazvuk, angiografija i nuklearno medicinske tehnike snimanja (3).

## **2. CILJ RADA**

Osnovni cilj ovoga rada je navesti i pobliže objasniti različite radiološke metode koje se koriste u dijagnosticiranju plućnih bolesti te prikazati određene prednosti i nedostatke tih metoda za detekciju plućnih bolesti.

### 3. ANATOMIJA PLUĆA

Pluća (lat. *pulmones*) su središnji dio dišnog sustava čovjeka. U plućima se događa proces disanja, koji se sastoji od izmjene plinova između krvi i udahnuta zraka. Iz udahnuta zraka u krv ulazi kisik, a iz krvi u zrak ugljični dioksid. Pluća su parni parenhimatozni organi koji su smješteni unutar prsne šupljine i obavijena su seroznom ovojnicom pleurom. Na svakom pluću nalazi se donji dio koji je ujedno i širi, a naziva se baza (lat. *basis pulmonis*) i gornji uži dio odnosno vrh (lat. *apex pulmonis*). Gornja granica pluća se nalazi 2 – 3 cm iznad ključne kosti, a donja granica je 6. međurebreni prostor na prednjoj torakalnoj stijenci. Gornja granica pluća na stražnjoj torakalnoj stijenci je u razini prvog rebra dok deseti prsni kralježak čini donju granicu. Pluća se dijele na lijevo i desno plućno krilo. Lijevo plućno krilo je uže i dulje i dijeli se na dva, a desno plućno krilo je kraće i dijeli se na tri režnja (Slika 1). Režnjevi (lat. *lobus*) su najveća građevna jedinica ovog organa koji se dalje dijele na segmente, segmenti na režnjiće. Režnjići se sastoje od acinusa koji predstavljaju najmanju građevnu jedinicu. Ova podjela odgovara grananju glavnog bronha odnosno stvaranju bronhalnog stabla. Bronhi se dijele na četiri reda od izravnih nastavaka dušnika, bronha koji ulaze u režnjeve, iz režnja u segmente, pa sve do bronha koji dovode zrak do režnjića. Završni bronhioli su najmanji ogranci čijim grananjem nastaju respiratorni bronhioli na kojima se nalaze alveole. Plućne alveole su maleni mjehurići čija je uloga izmjena plinova odnosno disanje (4).



Slika 1. Anatomija pluća

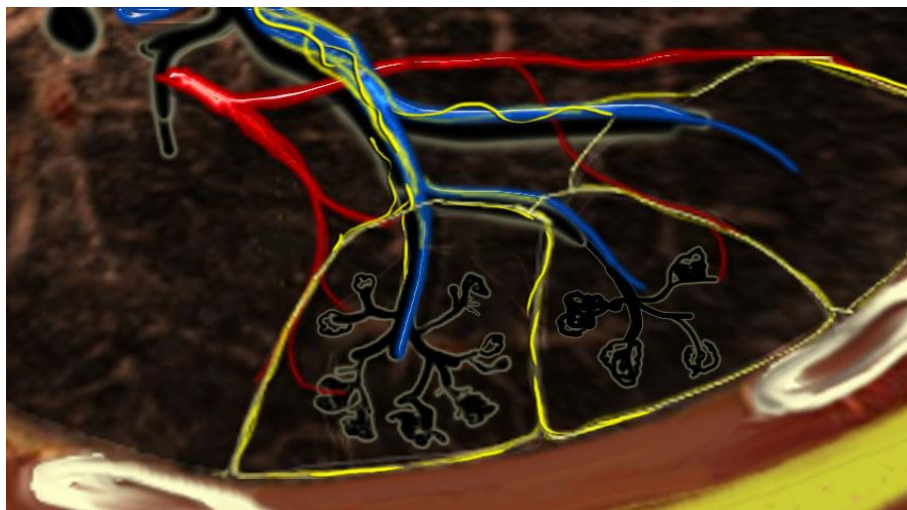
(<http://zdravlje.eu/2010/01/21/pulmo-dexter/>)



### 3.1. Sekundarni plućni lobulus

Sekundarni plućni lobulus je osnovna anatomsko strukturalna i funkcionalna jedinica pluća koju možemo uočiti na HRCT-u (Slika 2). Omeđen je vezivnim tkivom – septom. Promjer sekundarnog lobulusa jest 1 – 2 cm i sastoji se od 5 – 15 plućnih acinusa. Unutar plućnog acinusa nalaze se alveoli čija je uloga razmjena plinova. U središtu svakog sekundarnog lobulusa nalazi se terminalni bronhiol koji je paralelan s centrilobularnom arterijom. Plućne vene i limfni čvorovi teku zajedno na perifernom dijelu lobula unutar interlobularne septe. Postoje dva limfna sustava: središnji koji se pruža duž bronhovaskularne mreže prema središtu lobulusa i periferni koji se nalazi unutar interlobularne septe i duž pleure (5).

Postavljanje dijagnoze intersticijske bolesti pluća se temelji na lokalizaciji tih patoloških stanja unutar sekundarnog plućnog lobulusa. Centrilobularno područje predstavlja središnji dio sekundarnog lobulusa. Najčešće je to mjesto bolesti koje ulaze u pluća kroz dišne puteve (npr. pneumonija i bronhiolitis). Perilimfatičko područje jest periferni dio sekundarnog lobulusa. Predstavlja mjesto onih bolesti koje se nalaze unutar limfnog sustava interlobularnih septa (npr. plućni edem i sarkoidoza).



**Slika 2.** Prikaz sekundarnog plućnog lobulusa

(<http://www.radiologyassistant.nl/en/p42d94cd0c326b/lung-hrct-basic-interpretation.html>)

## 4. BOLESTI PLUĆA

Bolesti pluća su heterogena skupina bolesti, a dijagnoza se postavlja na temelju algoritma pretraga. Anamneza, uz fizikalni pregled, radiografsku snimku pluća, te razne testove plućne funkcije, a najčešće i kompjuteriziranu tomografiju visoke rezolucije (HRCT) predstavljaju metode kojima se određuje vrsta bolesti. Sve bolesti dišnog sustava se prezentiraju sličnim simptomima kao što su kašalj, dispneja, bol u prsištu, hripanje pri disanju, iskašljavanje krvi i cijanoza. Manji broj bolesnika uopće nema respiratorne simptome, pa se bolest otkriva sistematskim pregledima ili slučajno, na osnovu rendgenske snimke pluća (4).

U ovome radu ćemo detaljnije prikazati samo najučestalija patološka stanja u respiratornom sustavu (Tablica 1).

**Tablica 1.** Podjela patoloških stanja pluća

PODJELA PATOLOŠKIH STANJA PLUĆA:	
INFEKTIVNE BOLESTI	Pneumonija, bronhiolitis, tuberkuloza
KRONIČNE OPSTRUKCIJSKE BOLESTI	Kronični bronhitis, bronhiektazije, emfizem pluća
IMUNOLOŠKE BOLESTI	Astma, sarkoidoza
NEOPLAZME	Karcinom pluća
HITNA STANJA	Trauma, plućna embolija, pneumotoraks

## **4.1. Pneumonija**

Pneumonija ili upala pluća spada u infektivne bolesti pluća koje se dijele prema mjestu nastanka. Alveolarna pneumonija kod koje je upala smještena unutar alveola, je najčešće uzrokovana bakterijama (streptokok, stafilokok). Intersticijska pneumonija je upala unutar intralveolarnih septa čiji je glavni uzročnik virus, nadalje, bronhopneumonija je upala unutar bronha i lobarna pneumonija kod koje se upalni proces nalazi u čitavom lobusu pluća. Osim podjele prema mjestu nastanka postoji i podjela prema kliničkom tijeku bolesti na akutnu i kroničnu pneumoniju (7). Dijagnoza se postavlja auskultacijom stetoskopom, rendgenskom snimkom pluća i analizom krvi. Rendgenska snimka pluća daje ključni odgovor u infekcijama donjeg dijela dišnog sustava i potvrđuje nam ili isključuje pneumoniju. Upala pluća godišnje pogađa oko 450 milijuna ljudi (7% svjetskog stanovništva) i uzrokuje 4 milijuna smrti.

## **4.2. Tuberkuloza**

Tuberkuloza ili sušica jest kronična bakterijska bolest koja zahvaća sve organske sustave i čiji je uzročnik *Mycobacterium tuberculosis*. Postoji primarna koja ostaje neprepoznata i sekundarna tuberkuloza koja je rezultat ponovljene infekcije ili ponovne aktivacije uzročnika unutar organizma (7). Kontaminacija bakterijom se prenosi kapljičnim putem odnosno zrakom. Za prevenciju tuberkuloze uvedeno je cijepljenje u dječjoj dobi. Osnovni dijagnostički alat u detekciji tuberkuloze i praćenju dinamike procesa jest rendgenski snimak pluća, iako kompjuterizirana tomografija daje cjelovitiju informaciju i ima najveću osjetljivost.

## **4.3. Kronična opstruktivna bolest pluća**

Kronična opstruktivna bolest pluća (KOPB) jest trajna, progresivna opstrukcija zračnog protoka kroz dišne putove koja objedinjuje kronični bronhitis i emfizem pluća. Kronični bronhitis jest kronična upala u stijenci bronha sa pojačanom mukoznom sekrecijom i uz moguću hipertrofiju bronhalnih žlijezda. Ova bolest je karakterizirana produktivnim kašljem 3 mjeseca 2 godine zaredom. Emfizem pluća je kronična plućna bolest u kojoj su dišni putovi distalno od terminalnih bronhiola trajno prošireni, a njihove stijenke razorene. Emfizem se prezentira suhim kašljem, kratkim dahom i produljenim izdahom te otežanim disanjem pri naporu.

Glavni uzročnici kronične opstruktivne bolesti su aktivno i pasivno pušenje, genetsko naslijeđe i izloženost zagađenom zraku. Ova bolest je najbrže rastući uzrok smrtnosti razvijenog svijeta (7). Najsenzitivnija metoda za dijagnozu kronične opstruktivne bolesti jest kompjuterizirana tomografija.

#### **4.4. Astma**

Astma je kronična bolest karakterizirana kao djelomično reverzibilna upala dišnih putova koja dovodi do opstrukcije i pojačane reaktivnosti bronhalnog stabla te stvaranja čepova sluzi. Najčešći uzroci su različiti vanjski alergeni, infekcije virusom i štetne tvari iz okoliša. Tipični simptomi astme su otežano disanje, pritisak u prsima i kašalj. Ovi se simptomi javljaju u obliku napadaja koji može biti uzrokovan fizičkim naporom, hladnim zrakom te alergenima. Ne postoji precizni način dijagnosticiranja astme već se dijagnoza temelji na praćenju simptoma, a kao pomoćna metoda koristi se mjerenje plućne ventilacije spirometrom (8).

#### **4.5. Trauma**

Pluća su zbog svoje anatomske pozicije dosta izložena traumatskim ozljedama koje se mogu pojaviti i u sklopu politraume. Traumatske ozljede pluća dijele se na aspiracijske, zatvorene i otvorene. Zatvorena i otvorena trauma osim ozljede plućnog parenhima često obuhvaćaju i ozljede torakalne stijenke, pleure i medijastinuma. Kontuzija pluća najčešće nastaje prilikom frakture rebra koja dovodi do pneumotoraksa, hematotoraksa i hilotoraksa (9).

#### **4.6. Pneumotoraks**

Pneumotoraks predstavlja prisutnost slobodnog zraka u pleuralnom prostoru odnosno između dvije poplućnice. Pneumotoraks može nastati spontano, zbog bolesti ali i prilikom neke ozljede ili medicinskog postupka kao npr. biopsija pod kontrolom kompjuterizirane tomografije. Traumatski pneumotoraks može biti posljedica tupih ozljeda ili najčešće penetrirajućih, oštrih ozljeda koje nastaju prilikom prijeloma rebra. Za postavljanje dijagnoze pneumotoraksa koristi se rendgenska snimka pluća, ultrazvuk i kompjuterizirana tomografija. Pneumotoraks može biti prepoznatljiv po horizontalnoj liniji ili kao pojačana transparentija uz lateralnu torakalnu stijenku bez vidljivog plućnog crteža na rendgenskoj snimci pluća (10).

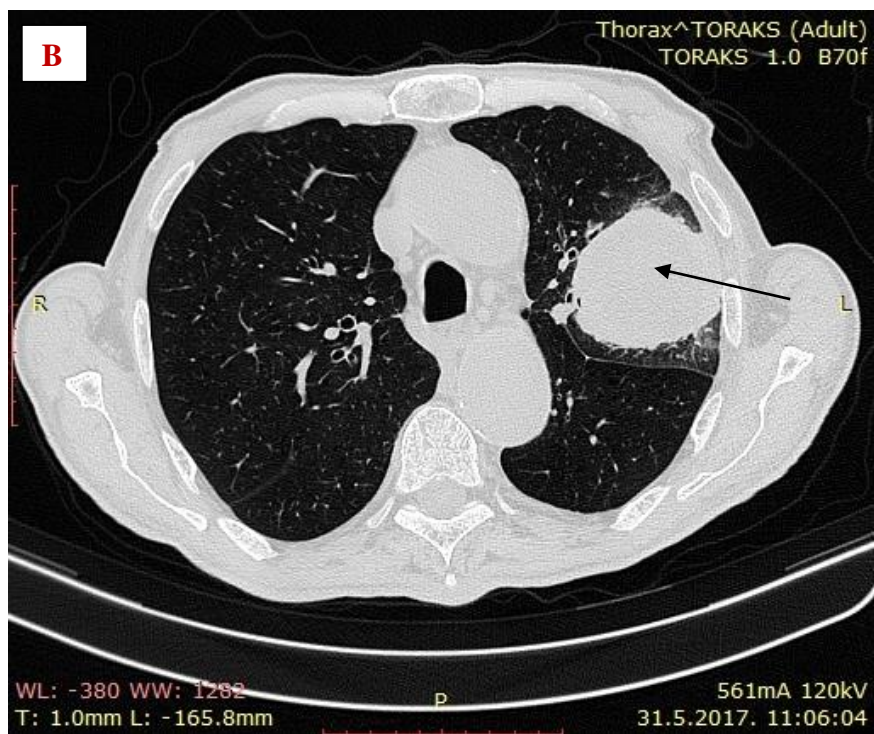
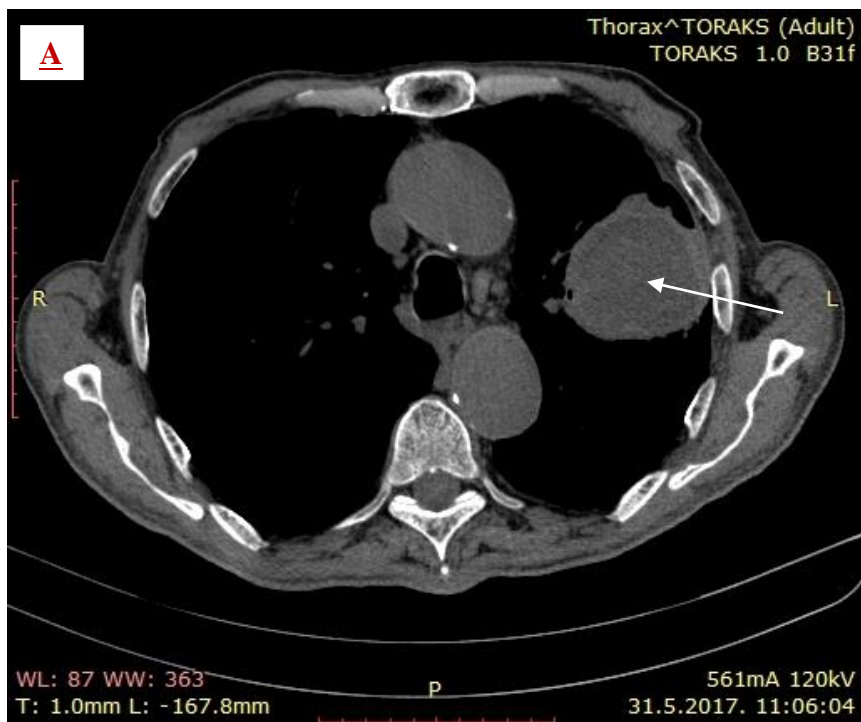
#### **4.7. Plućna embolija**

Plućna embolija predstavlja hitno stanje u radiologiji organa prsišta i čest je uzrok smrti hospitaliziranih pacijenata. U 90% slučajeva nastaje začepljenjem arterije cirkulirajućim tromboembolusom, koji potječe najčešće od tromboze nožnih vena. Najčešći oblik plućne embolije jest „jašući“ embol koji zapne na račvištu plućne arterije. Začepljenjem arterija razvija se infarkt pluća. Simptomi plućne embolije su različiti i često nespecifični, a kao najčešći simptom se javlja akutna dispneja i bol u prsištu. Uz radiološku snimku pluća, kompjuteriziranu tomografiju i angiografiju primjenjuju se i ventilacijska i perfuzijska scintigrafija za dokazivanje ovog patološkog stanja (11).

#### **4.8. Karcinom pluća**

Karcinom pluća je jedan od najčešćih uzročnika smrtnosti u zapadnim zemljama i najčešći karcinom u Sjedinjenim Američkim Državama. Razni kancerogeni kao što je pušenje, izloženost industrijski onečišćenom zraku, arsen, azbest i pesticidi imaju utjecaj na nastanak karcinoma pluća. Naime, 90% oboljelih od karcinoma pluća su aktivni pušači i stoga se u nekim državama provodi probir (engl. *screening*) za ranu dijagnozu u visokorizičnih skupina ljudi. Screening metode za detekciju ovog karcinoma su rendgenska snimka pluća i/ili kompjuterizirana tomografija. Karcinom pluća se dijeli prema lokalizaciji, i prema histološkom tipu na: karcinom pločastih stanica koji čini 30%, adenokarcinom čini 30-40%, makrocelularni čini 10% i mikrocelularni koji čini 10-20% svih karcinoma pluća. Simptomi su kašalj, bolovi u prsima, zaduha, te mršavljenje, gubitak teka i mučnina koji su znakovi metastatski proširenog tumora (7). Radiološke metode koje se koriste u dijagnozi i praćenju karcinoma su kompjuterizirana tomografija (Slika 3), rendgenska snimka pluća, magnetska rezonancija i pozitronska emisijska tomografija koja će uskoro postati rutinska pretraga u određivanju stadija tumora.

Osim primarnih tumora u plućima se razvijaju i metastaze drugih karcinoma kao što je karcinom dojke, jajnika i sarkomi.



**Slika 3.** Karcinom pluća (strelica) prikazan CT-om u „prozoru“ za medijastinum (A) i „prozoru“ za plućni parenhim (B)

(KBC SPLIT)

## **5. SLIKOVNE TEHNIKE PRIKAZA PLUĆNIH BOLESTI**

Glavna uloga radioloških metoda u prikazu torakalnog područja jest odrediti prisutnost ili odsustvo patološkog stanja. Iako postoji mnogo tehnika prikaza, zbog složene anatomije torakalnih organa, nema jedinstvene dijagnostičke pretrage za procjenu patoloških stanja koja zadovoljava kriterije visoke specifičnosti, osjetljivosti, brzine i dostupnosti. Radiološka obrada pluća uvijek započinje konvencionalnim snimkama, a kao njihova nadopuna koristi se kompjuterizirana tomografija. Ove dvije metode su primarne tehnike u detekciji patoloških stanja unutar pluća. Radiološki nalaz se mora interpretirati u kombinaciji s podacima iz anamneze, fizikalnog pregleda, laboratorijske i mikrobiološke obrade.

### **RADIOLOŠKE METODE U PRIKAZU PLUĆNIH BOLESTI:**

- a) Konvencionalna radiografija
- b) Kompjuterizirana tomografija
- c) Magnetska rezonancija
- d) Ultrazvuk
- e) Ventilacijska i perfuzijska scintigrafija
- f) Pozitronska emisijska tomografija + kompjuterizirana tomografija
- g) Angiografija

## 5.1. Konvencionalne rendgenske snimke pluća

Konvencionalne rendgenske snimke nastaju stvaranjem rendgenskih (X) zraka. Rendgenske zrake su elektromagnetski valovi visoke frekvencije i male valne duljine. Proces stvaranja rendgenskih zraka se događa na anodi rendgenske cijevi kočenjem brzih elektrona koji dolaze s katode i sudaraju se s atomima anode. Rendgenske zrake nastale na anodi se usmjeravaju na tijelo pacijenta kolimatorom i apsorbiraju se ovisno o njihovoj jačini, te gustoći i atomskoj težini tvari kroz koju prolaze. Stvaranje rendgenske snimke na receptoru slike se može usporediti s nastankom fotografija, gdje X zrake zamjenjuju svjetlo koje eksponira film (12). Na rendgenskoj snimci postoje bijela/svijetla područja koja predstavljaju područja koja su apsorbirala zračenje (npr. kosti i meka tkiva) i tamna područja koja nisu apsorbirala zračenje kao što je zrak. Kvalitetna rendgenska snimka se temelji na pravilnom pozicioniranju pacijenata, postavljanjem snimanog područja što bliže slikovnom mediju da se izbjegne povećanje ili smanjenje tog dijela tijela.

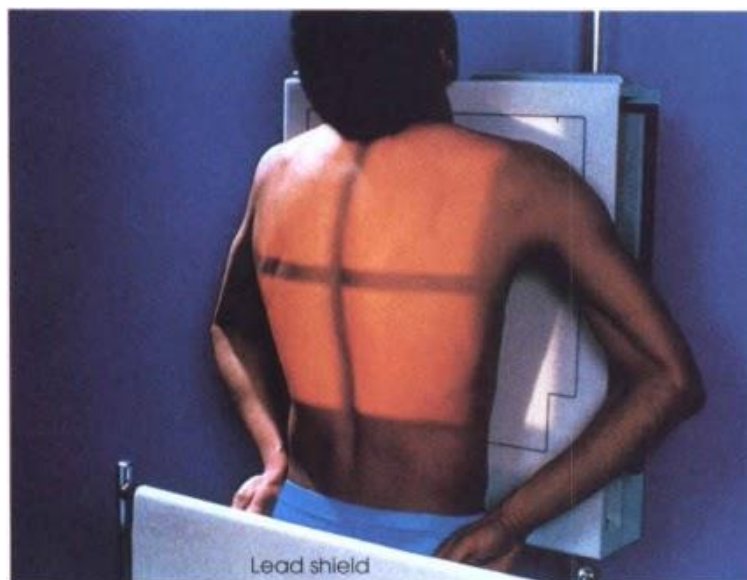
Konvencionalna snimka pluća danas je jedna od najčešće izvođenih slikovnih pretraga. Razlog tomu jest njena jednostavnost, dostupnost i pružanje dijagnostičkih informacija o plućima, srcu i susjednim strukturama. Postoje dvije tehnike snimanja pluća: visokovoltazna ili „tvrda“ tehnika (110 - 140 kilovolta) i niskovoltazna ili „meka“ tehnika (60 - 80 kilovolta). Visokovoltazna tehnika omogućava bolju vizualizaciju plućnog parenhima i medijastinuma, a njeni glavni nedostaci su veća doza zračenja i lošiji prikaz koštanih struktura i kalcificiranih lezija. Snimke pluća osim u standardnim položajima (posteroanteriorna i profilna projekcija) mogu se izvoditi i u ostalim položajima koji ovise o kliničkim indikacijama. Za detekciju pleuralnog zadebljanja koristi se snimka u kosom položaju, snimka u maksimalnom izdahu za detekciju pneumotoraksa i apikalni lordotički položaj za prikaz bolesti gornjeg i srednjeg plućnog režnja (12).

Standardne rendgenske snimke pluća se dijele prema položaju pacijenta pri snimanju:

- PA (posterior-anterior)
- AP (anterior-posterior)
- Lateralna snimka (lijevi ili desni profil)



**PA (Posterior-Anterior) snimka** – jest standardna snimka pluća koja se najčešće izvodi u stojećem položaju ili rjeđe u sjedećem ako pacijent ne može stajati na nogama. Pacijent se treba prisloniti prednjom torakalnom stijenkom na stativ tako da su mu ramena postavljena što bliže stativu (Slika 4). Ruke su prislonjene svojom dorzalnom stranom na bokove dok su laktovi blago usmjereni prema naprijed čime se izbjegava superpozicija skapule s plućima. Odgovarajuća veličina receptora slike za ovu projekciju jest najčešće 35 x 43 cm. Film se postavi 5 - 8 cm iznad ramena pacijenta radi prikaza vrhova pluća na način da se simetrično obuhvate lateralni dijelovi pluća i dijafragma (13). Rendgenska zraka se centrira na četvrti torakalni kralježak, fokus-film udaljenost (FFD) iznosi od 1,5 – 2m te se snimka izvodi u dubokom inspiriju.



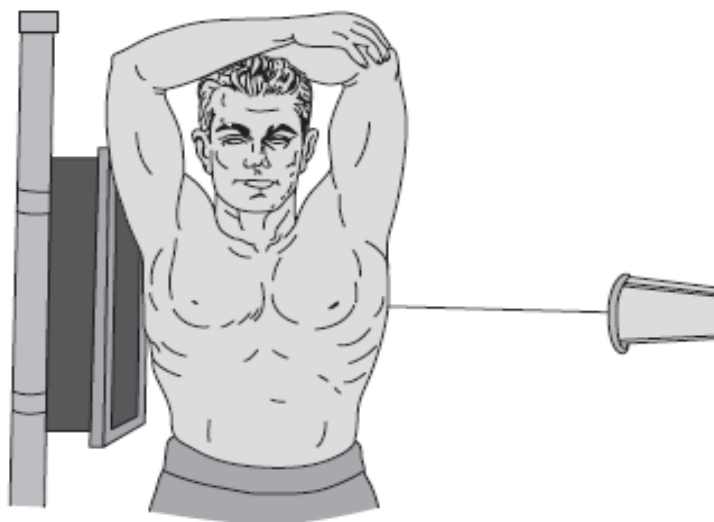
**Slika 4.** PA projekcija pluća

(<http://www.radtechonduty.com/2011/12/pa-projection-chest.html>)

**AP (Anterior-Posterior) snimka** - se izvodi u ležećih pacijenata. Pacijent se pozicionira tako da je prednjom torakalnom stijenkom okrenut prema rendgenskoj cijevi, odnosno zauzima dorzalni položaj. Receptor slike se postavi kao i kod posteroanteriorne snimke 5 – 8 cm iznad vrha ramena da se prikažu vrhovi pluća.

Centralna zraka je usmjerena na mediosagitalnu ravninu, na razini sedmog torakalnog kralješka (12). Anteroposteriorna snimka pluća je lošije kvalitete i srce se prikazuje uvećano zbog manje fokus-film udaljenosti i divergencije rendgenskih zraka. Ova se snimka često izvodi koristeći portabilne radiološke uređaje u jedinicama intenzivnog liječenja i nema istu kvalitetu kao ona učinjena u stojećem položaju, uz to otežana je procjena plućne cirkulacije i stanja srca.

**Lateralna snimka** – se izvodi zbog sumacije prednje i stražnje torakalne stijenke te srca i velikih krvnih žila. One povećavaju mogućnost detekcije i lokalizacije patološkog stanja, a izvode se kada se očekuju ili pronađu patološka stanja na posteroanteriornim snimkama, a kao njihov nedostatak navodi se povećana doza zračenja i povećana cijena pregleda. Uobičajeno se izvodi lijevi profil odnosno snimka u lijevom postraničnom položaju jer se dvije trećine srca nalaze unutar lijevog prsišta (14). Pacijent treba stajati uspravno, blago razmaknutih nogu da bi održao ravnotežu, prislonjen lijevom stranom na stativ i rukama prekriženim iznad glave (Slika 5). Centralna zraka je usmjerena na srednju aksilarnu liniju u razini četvrtog torakalnog kralješka. Snimka se izvodi u dubokom inspiriraju. Desna postranična snimka se izvodi analogno lijevom profilu.



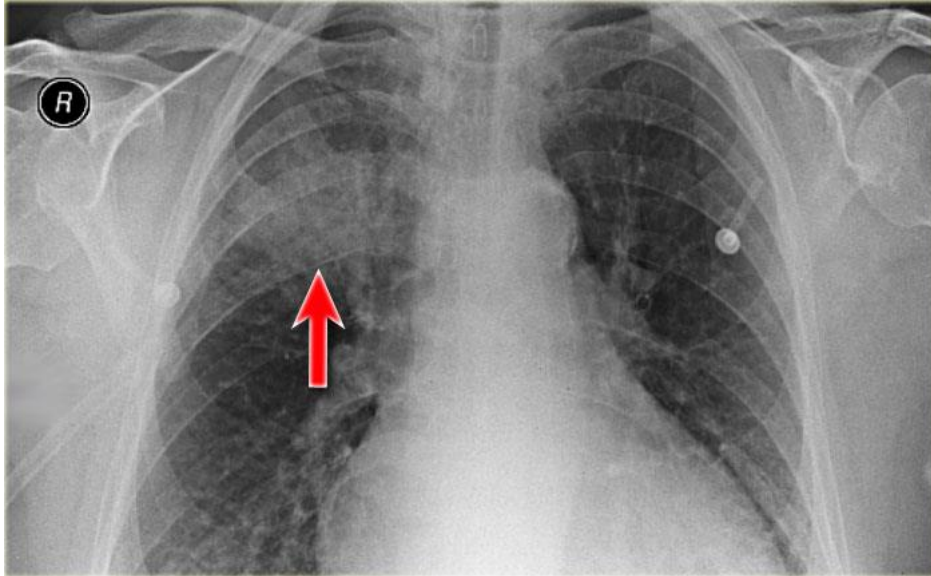
**Slika 5.** Lateralna projekcija pluća

(Joarder R, Crundwell N, Chest X-Ray in Clinical Practice)

Kliničke indikacije za sumacijske snimke torakalnih organa su: opći simptomi, laboratorijski nalazi, predoperativni pacijenti, maligne bolesti, ozljede toraksa i praćenje mogućih komplikacija nakon terapijskih postupaka (13).

Sumacijske snimke prikazuju torakalnu stijenku, pluća, sredoprsje i ošit. Torakalna stijenka se sastoji od mekog tkiva i prsnog dijela skeleta kojeg čine klavikula, rebra, torakalna kralježnica i sternum. Pleura se na normalnim rendgenogramima ne vidi. Pluća su respiracijski organ čiji se lobusi u pravilu ne vide osim u slučaju patološkog procesa. Položaj i rasplet krvnih žila pluća se najčešće procjenjuju na lateralnoj snimci. Medijastinum zauzima središnje mjesto na rendgenogramima torakalnih organa. To je prostor kojeg čine srce, krvne žile, traheja i bronh. Svaki pomak medijastinalnih struktura na posteroanteriornoj snimci ukazuje na patologiju. Ošit se na posteroanteriornoj snimci prikazuje u dva dijela, desni i lijevi (9).

Patološki procesi u području pluća se prikazuju kao zasjenjenja i/ili pojačana prozračnost. Zasjenjenja na rendgenogramima se vide kod upala (Slika 6) te benignih i malignih tumora, a okrugla zasjenjenja s ovapnjenjem se pojavljuju kod tuberkuloze. Pojačana prozračnost se javlja kod pneumotoraksa i može zahvatiti prsište djelomično ili u cijelosti. Konvencionalne posteroanteriorne snimke pluća mogu prikazati i mali suspektan pneumotoraks ako su napravljene u maksimalnom izdah (14). Kombinacija zasjenjenja i nakupljanja zraka je siguran znak bolesti i za postavljanje dijagnoze potrebna je kompjuterizirana tomografija. Kod nekih patoloških stanja kao što je astma u početnoj fazi, i u polovice osoba s kroničnim emfizemom rendgenski nalaz je uredan (9). Konvencionalne snimke pluća služe kao orijentacijska metoda i predstavljaju prvi korak u dijagnozi pneumonije, karcinoma i kronične opstruktivne bolesti (14).



**Slika 6.** Lobularna pneumonija – inhomogeno zasjenjenje u gornjem desnom plućnom režnju

( <http://www.radiologyassistant.nl/en/p50d95b0ab4b90/chest-x-ray-lung-disease.html> )

## 5.2. Kompjuterizirana tomografija (CT)

Kompjuterizirana tomografija se temelji na principu kruženja rendgenske cijevi i detektora oko tijela pacijenta. Prolaskom kroz snimani dio tijela rendgenske zrake atenuiraju i padaju na detektore koji ih pretvaraju u električne signale proporcionalne atenuaciji snimanog objekta. Atenuacija zračenja izražava se CT brojem i naziva se Hounsfieldova jedinica. Između detektora i računala nalazi se sistem za prikupljanje podataka (engl. *Data Acquisition System*) odnosno analogno-digitalni konverter koji šalje podatke prema upravljačkoj konzoli. Računalo pretvara sirove podatke u sliku tako da se iz niza projekcija nastalih za vrijeme rotacije rendgenske cijevi i detektora, složenim matematičkim algoritmima rekonstruira slika objekta i prikazuje na ekranu računala u obliku matrice, sastavljene od piksela (1).

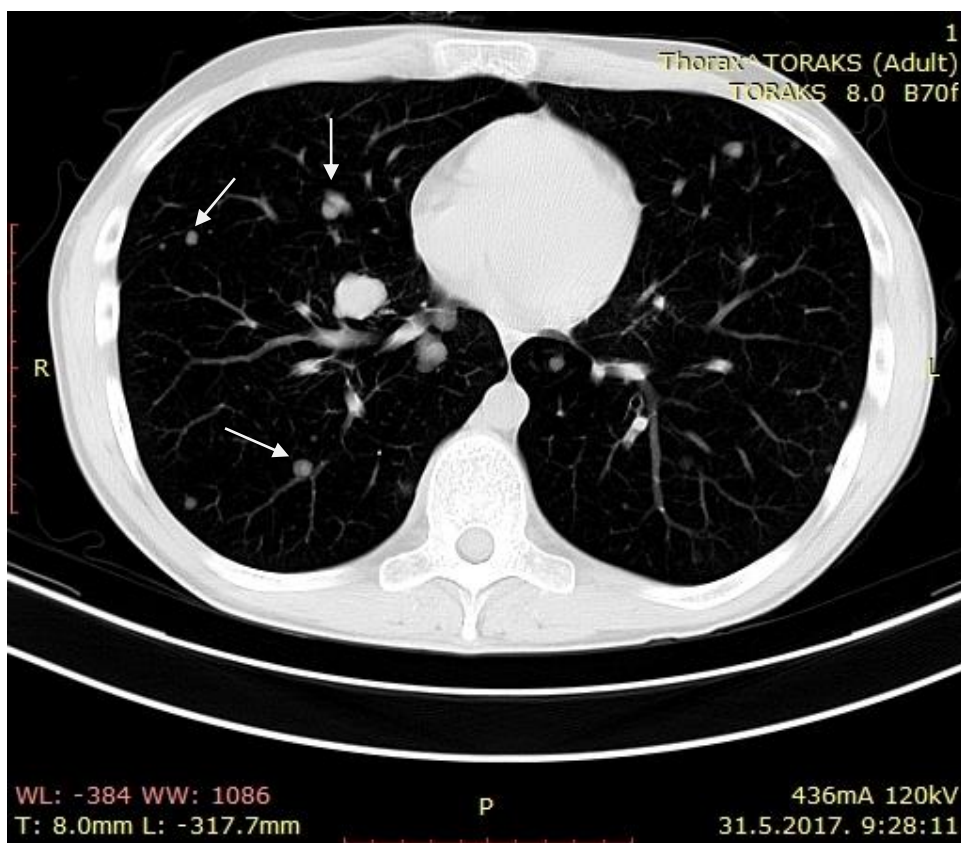
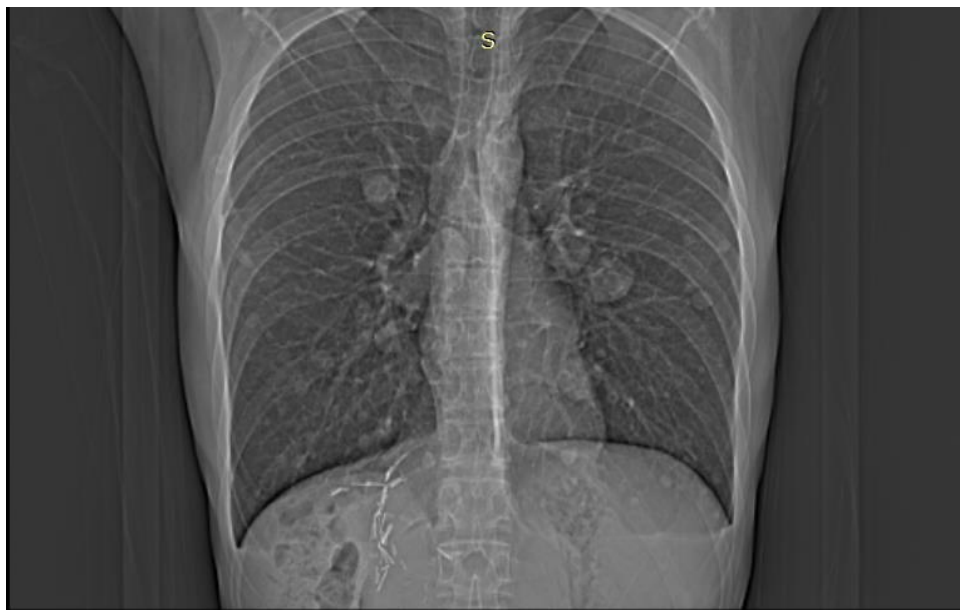
Kompjuterizirana tomografija koristi aksijalni presjek za prikaz snimanog objekta, ali razvojem tehnologije otvorila se mogućnost naknadne obrade slike (engl. *postprocessing*). Velika prednost CT-a je mogućnost naknadne obrade slike koja omogućava: prikaz u više dimenzija, stvaranje multiplanarnih rekonstrukcija, volumni rendering i virtualnu bronhoskopiju. Virtualna bronhoskopija je neinvazivna metoda koja se koristi za prikaz traheobronhalnog stabla, omogućava uvid u lumen i u stijenku te procjenu veličine stenoza (14). Kontrastna rezolucija CT-a je visoka, za razliku od konvencionalnih snimaka koje imaju mali stupanj zacrnjena na sivoj skali. Razlog tomu je snimanje tankih slojeva kojima se izbjegava superpozicija patoloških i normalnih tkiva izvan odabranog sloja (16). Glavna prednost kompjuterizirane tomografije jest njena osjetljivost u detekciji različitih inteziteta zračenja i ona je za oko sto puta veća od osjetljivosti rendgenskog filma, a njen glavni nedostatak jest velika doza zračenja.

Kompjuterizirana tomografija toraksa se upotrebljava kao dijagnostička metoda poslije konvencionalne snimke pluća. Postoje tri parametra koja imaju ključni utjecaj na kvalitetu slike, a to su: tanki slojevi, algoritam visoke prostorne frekvencijske rekonstrukcije i širina prozora. Upotreba tankih slojeva povećava mogućnost detekcije manjih struktura unutar plućnog parenhima, ali i povećava šum. U dijagnosticiranju plućnih bolesti ključan je i algoritam visoke prostorne frekvencijske rekonstrukcije koji povećava prostornu rezoluciju i vizualizaciju manjih krvnih žila, dišnih puteva i patoloških stanja.

Ovaj algoritam također povećava šum slike i najčešće se koristi za procjenu intersticija plućnog parenhima. Tanki slojevi debljine 1 – 2 mm i upotreba algoritma visoke prostorne frekvencijske rezolucije čine visoko rezolucijsku kompjuteriziranu tomografiju (HRCT). Upotrebom HRCT-a unaprijeđena je dijagnoza difuznih bolesti plućnog intersticija i njegova glavna prednost pred ostalim metodama jest utvrđivanje završnog stadija bolesti (9). Treći ključni parametar jest određivanje širine prozora (engl. *window*) i srednje vrijednosti Hounsfieldovih jedinica za prozor (engl. *level*). Za prikaz plućnog parenhima potreban je veliki raspon sive skale jer se istodobno žele prikazati tkiva s vrlo različitim atenuacijskim vrijednostima i tipičan window/level za plućni parenhim iznosi 1500/-800 HU.

Postoji široki spektar indikacija za ovu pretragu čime najviše doprinosi tehnološki razvoj metode koji je započeo od konvencionalne tomografije, preko spiralne, pa sve do multidetektorske kompjuterizirane tomografije. Indikacije za kompjuteriziranu tomografiju su: utvrđivanje proširenosti karcinoma pluća, evaluacija pojedinačnih plućnih nodoznih lezija, tvorbe nejasne etiologije, detekcija difuznih infiltrirajućih plućnih bolesti, analiza proširenosti sjene mediastinuma, bolesti pleure, ozljeda, sumnja na plućnu emboliju (13). Glavna indikacija jest određivanje proširenosti zloćudnog procesa.

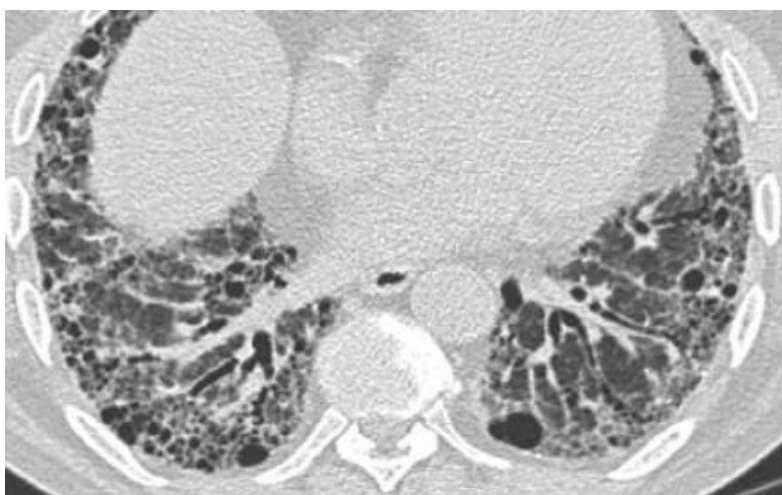
Pregled kompjuterizirane tomografije se uvijek izvodi u dubokom inspiriju, i cijela je snimka napravljena u jednom udahu, trajanja oko deset sekundi.. Kratkim vremenom snimanja eliminiraju se artefakti disanja i cirkulacije. Pacijent leži na leđima s rukama podignutim iznad glave i snima se područje od vrha pluća do nadbubrežnih žlijezda. Najprije se radi topogram na kojem se isplanira pretraga pa CT uređaj vrši slojevno skeniranje odabranog područja. Nakon završenog skeniranja slijedi rekonstrukcija slike. Za prikaz velikih krvnih žila radi se pregled s intravenozno apliciranim kontrastnim sredstvom koji povećava apsorpciju rendgenskih zraka i time omogućava razdvajanje krvnih žila od ostalih tkiva.



**Slika 7.** Topogram i HRCT prikaz metastaza (strelice) na plućima (KBC SPLIT)

### 5.2.1. Primjena HRCT-a u detekciji plućnih bolesti

Visoko rezolucijska kompjuterizirana tomografija (HRCT) omogućava vrhunski prikaz anatomskih detalja i patoloških stanja plućnog parenhima. HRCT je nezamjenjiva dijagnostička metoda jer nudi prikaz sekundarnog lobulusa, koji nije vidljiv na konvencionalnim radiološkim snimkama u zdravih osoba. Glavna značajka HRCT-a jest algoritam visoke rezolucije koji se koristi za prikaz kostiju, za razliku od algoritma niske rezolucije za meko tkivne strukture koji se koristi pri standardnom prikazu. Prednosti visoko rezolucijske kompjuterizirane tomografije su također i vizualizacija ranih i teško vidljivih patoloških promjena, komplikacija infekcija kao i fibrocističkih promjena u pacijenata s difuznim bolestima. Za detekciju difuznih bolesti plućnog intersticija koristi se HRCT jer je njegova specifičnost za ove bolesti 100%, ali zbog velike doze zračenja, treba postajati striktna indikacija. Nedostaci metode su veća doza zračenja i slabiji prikaz mikronodula. Mikronoduli se zbog upotrebe tankih slojeva mogu zamijeniti s malim krvim žilama (11). Vrsta patološke tvorbe vidljive na HRCT-u se prvo određuje prema izgledu tvorbe. Postoje retikularne, nodularne, visoko atenuacijske i slabo atenuacijske tvorbe. Nadalje, promatra se položaj te tvorbe u sekundarnom lobulu i u cijelim plućima. Retikularna tvorba izgleda poput „saća meda“ i predstavlja tipičan znak uobičajene intersticijske pneumonije (Slika 8).

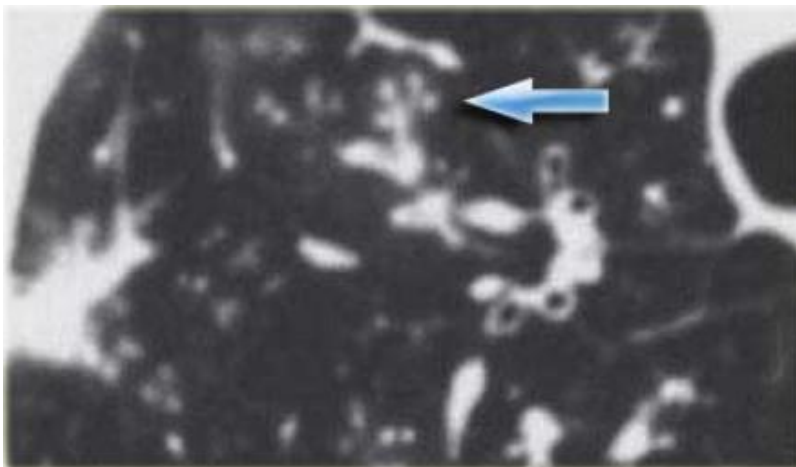


**Slika 8.** Prikaz uobičajene intersticijske pneumonije – uzorak: „saća meda“

(<http://www.radiologyassistant.nl/en/p42d94cd0c326b/lung-hrct-basic-interpretation.html>)



Specifični nodularni uzorak „propupalog drveta“ (engl. „*tree in bud*“) i centrilobularni nodusi mogu biti znak infekcije kao što je tuberkuloza (Slika 9), ali i nekih drugih bolesti npr. cistične fibroze i bronhiektazija (6).



**Slika 9.** Prikaz endobronhalnog širenja tuberkuloze – uzorak: „propupalo drvo“

(<http://www.radiologyassistant.nl/en/p42d94cd0c326b/lung-hrct-basic-interpretation.html>)

Kao uzorak niske atenuacije pojavljuju se bronhiektazije odnosno dilatacije bronha koje se javljaju u alergijskim stanjima i kod astme. Uzorak visoke atenuacije se prikazuje kao povećano zasjenjenje pluća. Dijeli se na uzorak „mliječnog stakla“ (engl. „*ground glass*“) gdje krvne žile nisu prekrivene i konsolidaciju odnosno nevidljive, prekrivene krvne žile unutar zasjenjena. Karakterističan uzorak „mliječnog stakla“ znak je: intersticijskih procesa, upala, kardiogenog plućnog edema i plućne hemoragije. Ovaj uzorak nije specifičan, ali je vrlo bitan jer 60 – 80 % pacijenata u kojih je pronađen na HRCT-u ima aktivnu i potencijalno lječivu bolest, dok je u ostalih 20 – 40% bolest ireverzibilna i najčešće posljedica plućne fibroze. Plućna fibroza je kronična, progresivna bolest koju karakterizira stvaranje ožiljaka na plućima (6).

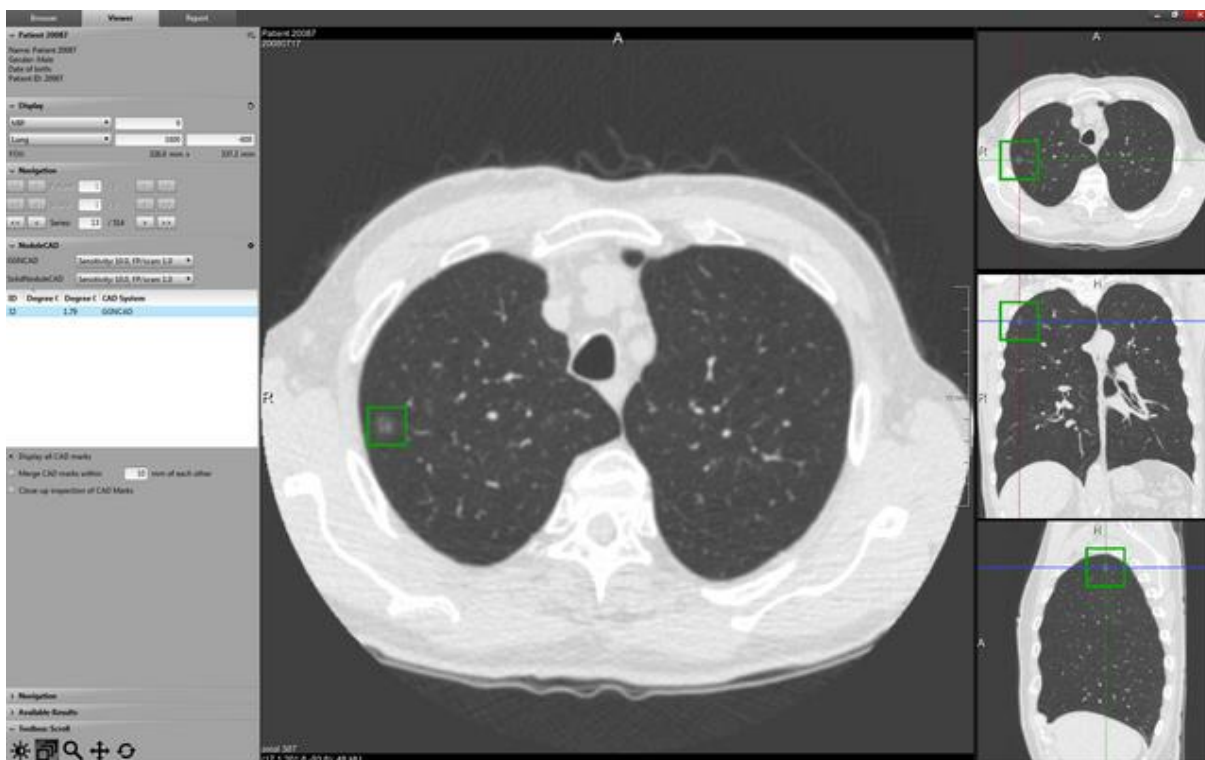### 5.3. Screening metode za karcinom pluća

Karcinom pluća je jedna od najčešćih malignih bolesti današnjice i stoga se vrši probir. Senzitivnost radioloških metode za detekciju ove bolesti je visoka, a specifičnost se poboljšava procjenom posljedica vidljivih na radiološkim snimkama kao što je promjena veličine medijastinuma ili opstrukcija bronha. Screening metode koje se koriste za rak pluća su konvencionalna snimka i nisko dozna kompjuterizirana tomografija (engl. *low dose computed tomography* – LDCT; Slika 10), LDCT je spiralni CT koji upotrebljava nisku dozu zračenja. Svaka metoda ima svoje prednosti i nedostatke što je prikazano u Tablici 2.

**Tablica 2.** Usporedba LDCT-a i radiografske snimke pluća

	LOW DOSE CT	RADIOGRAFSKA SNIMKA PLUĆA
PRINCIP STVARANJA SLIKE	Rotacija rendgenske cijevi i detektora oko tijela pacijenta – prikaz volumena tkiva	Dvodimenzionalni prikaz atenuacije x zraka snimanog dijela tijela
DOZA ZRAČENJA	LDCT iznosi samo 1/6 doze zračenja standardnog CT-a	Niža u odnosu na CT
PROSTORNA REZOLUCIJA	Slabija – upotreba tanjih slojeva - nema superpozicije	Bolja – 7 lp/mm
KONTRASTNA REZOLUCIJA	Visoka - razlikovanje tvari čija je razlika u gustoći 0.25%	Slaba - razlikovanje tvari čija je razlike u gustoći 10%
OSJETLJIVOST U DETEKCIJI X-ZRAKA	100x veća u odnosu na konvencionalnu snimku	Niska
NAKNADNA OBRAD SLIKE	DA	NE

Osobe koje sudjeluju u probiru su one koji imaju visok rizik od razvoja ove bolesti. To su prije svih pušači, bivši pušači i osobe između 55 i 80 godina. Dosadašnja istraživanja ne podržavaju probir na temelju radiografskih snimaka, iako je to jednostavna metoda, niske cijene i manja je doza zračenja, već prednost daju kompjuteriziranoj tomografiji niske doze. Upotreba LDCT-a je rezultirala smanjenjem smrtnosti, ali samo u visokorizičnih pacijenata. Kompjuterizirana tomografija niske doze ima veću osjetljivost u vizualizaciji ranog stadija karcinoma pluća. Unatoč visokoj osjetljivosti, karakteristika ove metode je velik broj lažno pozitivnih nalaza. Osim lažno pozitivnih nalaza nedostaci LDCT-a su: prekomjerno dijagnosticiranje odnosno otkrivanje karcinoma koji nikada ne bi bili simptomatski te velika doza zračenja koja povećava rizik od razvoja karcinoma čije je stvaranje potaknuto zračenjem (17).



**Slika 10.** Prikaz karcinoma pluća na LDCT-u

[http://www.diagnijmegen.nl/index.php/Lung\\_Cancer](http://www.diagnijmegen.nl/index.php/Lung_Cancer)

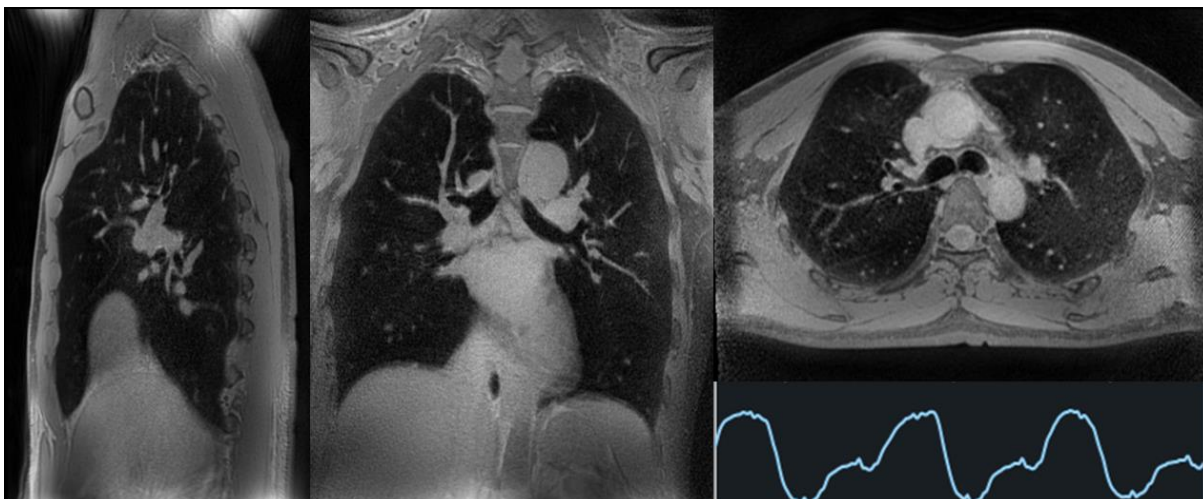## 5.4. Magnetska rezonancija (MR)

Magnetska rezonancija je radiološka metoda koje ne koristi ionizirajuće zračenje. Njena glavna karakteristika jest što omogućava ujedno i funkcionalni i morfološki prikaz. Temelji se na interakciji radiovalova i atomskih jezgara u tijelu smještenom u uniformnom i stabilnom magnetskom polju magneta za magnetizaciju snimanog objekta. Najčešće korištena jezgra u oslikavanju magnetskom rezonancijom je jezgra atoma vodika. Vodik ima atomski broj jedan i najzastupljeniji je element u tijelu. Ovaj dijagnostički uređaj sastoji se i od radiofrekventnih zavojnica za prihvaćanje i prijenos signala, gradijentnih zavojnica za magnetizaciju X, Y i Z osi i računala za obradu i pohranu podataka. Radiofrekventne zavojnice služe za određivanje širine polja snimanog dijela tijela, dok gradijentne zavojnice određuju smjer snimanja i utječu na brzinu snimanja i kvalitetu slikovnog prikaza (16).

Slikovni prikaz pluća putem magnetske rezonancije se radi pomoću brzih sekvenci i tehnika za sinkronizaciju rada srca i disanja (15). Koriste se slojevi debljine 6 – 8 mm i polje snimanja (engl. *field of view* – FOV) 380 – 400 mm. Većina patoloških stanja pluća su prikazana visokim signalom. Magnetska rezonancija pluća se rijetko izvodi zbog artefakata pokreta, dugog vremena akvizicije i slabije prostorne rezolucije u odnosu na kompjuteriziranu tomografiju.

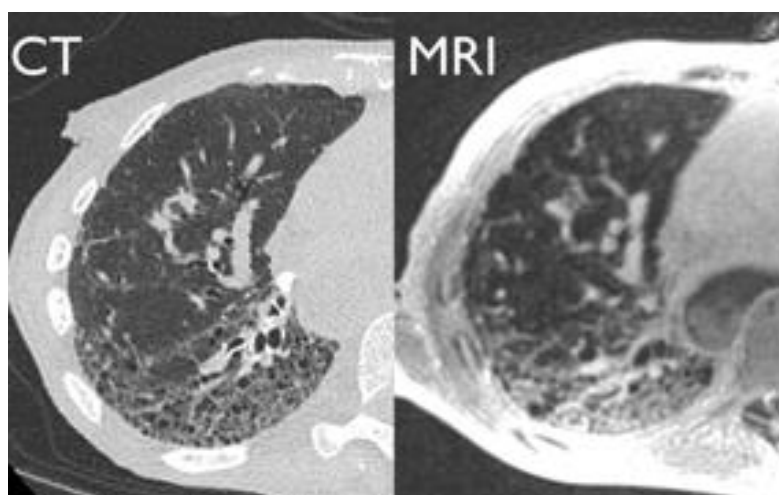
Prednosti MR-a su bolji prikaz mekih tkiva i mogućnost prikaza sagitalnog, koronarnog i transverznog presjeka. Magnetska rezonancija ne pruža adekvatni prikaz perifernih bronhalnih i žilnih ogranaka, ali se koristi za prikaz velikih krvnih žila bez primjene kontrasta, patoloških stanja medijastinuma i torakalne stijenke (3). Stoga, magnetska rezonancija često služi za procjenu invazije karcinoma pluća u medijastinum, torakalnu stijenkku i vaskularne strukture.

Metoda izbora za detekciju plućne embolije je CT angiografija, unatoč tomu sve češće se upotrebljava MR za evaluaciju plućne arterije. MR se koristi i za procjenu regija sa složenom anatomijom kao što su gornji otvor prsnog koša, plućni vrhovi, perihilusni i peridijafragmalni dijelovi pluća. Uz primjenu sekvence kao što je PETRA (Slika 11) s jako kratkim vremenom odziva (engl. *time to echo* – TE), sinkronizaciju disanja i segmentiranu akviziciju, magnetska rezonancija se može upotrebljavati u stanjima gdje je kompjuterizirana tomografija zlatni standard (Slika 12) (18).



**Slika 11.** MR prikaz pluća u sagitalnog, koronarnoj i aksijalnoj ravnini – PETRA sekvenca

(<http://indexsmart.mirasmart.com/ISMRM2016/PDFfiles/2914.html>)



**Slika 12.** Usporedba CT i MR prikaza pluća

(<https://www.radiology.wisc.edu/newsContent.php?id=475#.WS8KJOuGOM8>)

## 5.5. Ultrazvučna dijagnostika

Ultrazvuk jest dijagnostički uređaj koji koristi ultrazvučne valove visokih frekvencija za evaluaciju željenog područja. Ultrazvučni valovi su zvučni valovi visoke frekvencije iznad 20 000 herca (Hz) i male valne duljine koji nastaju uslijed piezoelektričnog efekta kristala koji se temelji na svojstvu određenih materijala da se deformiraju unutar električnog polja i tako emitiraju ultrazvučne valove. Piezoelektrični kristal se nalazi unutar sonde i omogućuje da jedna sonda bude i odašiljač i primatelj ultrazvučnih valova. Ultrazvučne sonde se dijele na linearne za prikaz površinskih tkiva, zakrivljene ili konveksne najčešće za prikaz abdomena te sektorske za pregled srca i neonatalnog mozga. Osim sonde dijelovi ovog aparata su pulsni generator, električni sklopovi i računalo (16).

Pri prolasku ultrazvučnih valova kroz tijelo svaki se val atenuira, refraktira i reflektira. Atenuacija jest sposobnost tkiva da apsorbira dio energije. Refrakcija i refleksija se temelje na akustičnoj impedanciji koja ovisi o gustoći tkiva i brzini prolaska ultrazvučnih valova. Refrakcija je skretanje, a refleksija odbijanje valova natrag prema sondi.

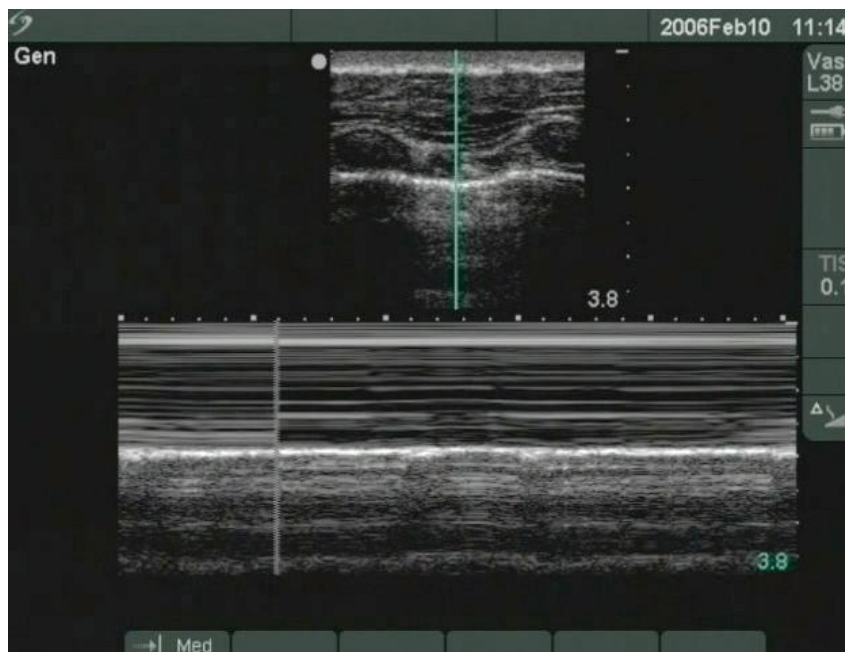U torakalnoj regiji, zbog prisustva zraka i koštanih struktura, ultrazvučna dijagnostika ima ograničene mogućnosti (Tablica 3). Zrak i koštane strukture stvaraju akustičnu barijeru koja reflektira ultrazvučne valove i stvara artefakte. Ultrazvučna pretraga pluća se izvodi sektorskom ili zakrivljenom sondom od 3,5 MHz, koristi se interkostalni ili subkostalni pristup (Slika 13). Sektorske sonde stvaraju bolju sliku u presjecima uzduž rebara (13).

**Tablica 3.** Prednosti i nedostaci ultrazvučne dijagnostike

PREDNOSTI ULTRAZVUKA:	NEDOSTACI ULTRAZVUKA:
Odsutnost ionizirajućeg zračenja	Subjektivnost operatera
Prikaz u stvarnom vremenu	Potreba za iskustvom
Dostupnost i jednostavnost	Loš prikaz koštanih struktura
Cijena i trajanje pretrage	Mala prostorna rezolucija

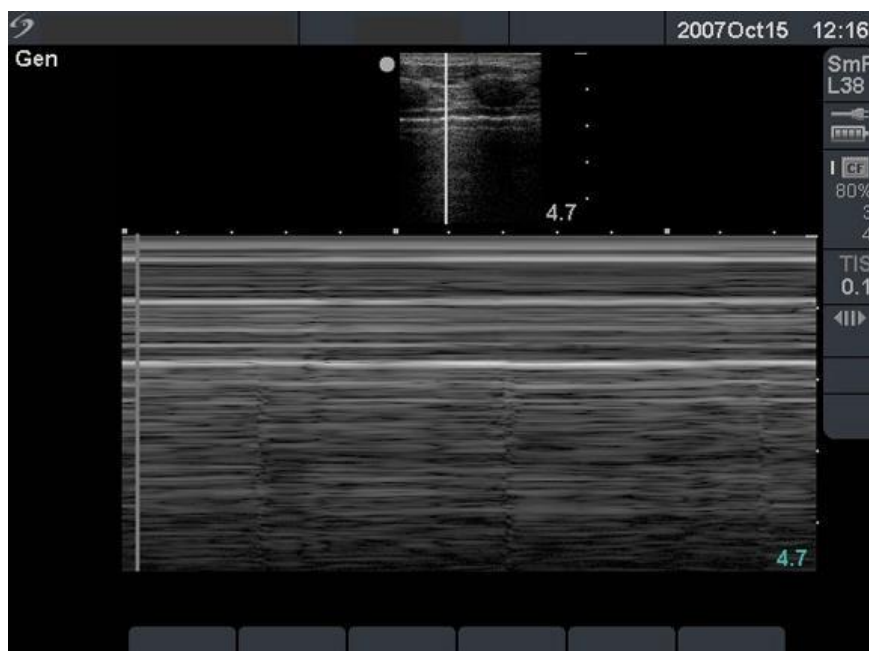
Najčešće indikacije za ultrazvučni pregled:

- Patološka stanja pleure – pleuralne priraslice, žarišni procesi u obliku tumora i cista i pleularni izljevi
- Pregled plućnih vrhova i paravertebralnog područja
- Pneumotoraks – radiografski prikaz pluća koristi se kao metoda izbora za pneumotoraks (Slika 14), ali on je u traumatiziranih pacijenata otežan te se koristi ultrazvuk koji prikazuje zrak neposredno ispod torakalne stijenke.
- Politraumatizirani pacijenti – odličan prikaz dijafragme, srca, perikarda, vena i arterija prsnog koša
- Plućna embolija – koristeći Doppler ultrazvuk točno se prikazuje tromb unutar plućne arterije
- Periferno smještena patološka stanja pluća – pneumonija i kolaps
- Terapijski i intervencijski postupci – evakuacija pleularnog sadržaja (13).



**Slika 13.** Prikaz normalnih pluća: uzorak – „morska obala“

(<http://emedicine.medscape.com/article/1883608-overview>)



**Slika 14.** Prikaz pneumotoraksa – uzorak stratosfere

(<http://emedicine.medscape.com/article/1883608-overview>)

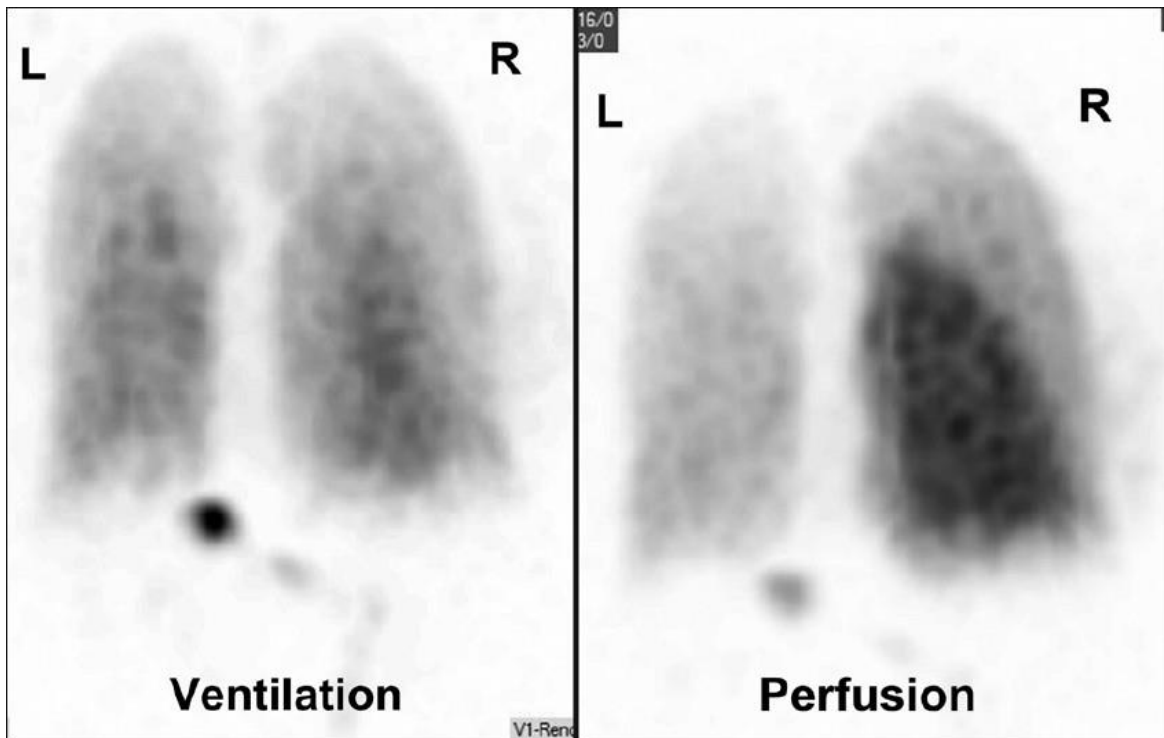


## 5.6. Ventilacijska i perfuzijska scintigrafija pluća

Ventilacijska i perfuzijska scintigrafija pluća su nuklearno-medicinske metode koje se primjenjuju u dijagnostici plućnih bolesti. Temelje se na sposobnosti tkiva da nakuplja određeni radiofarmak. Radiofarmak predstavlja spoj radioaktivnog izotopa i njime obilježenog nosača. Distribucija radiofarmaka ovisi o njegovoj interakciji s normalnim ili patološkim tkivom (11). Slikovni prikaz distribucije radionuklida, odnosno radiofarmaka, naziva se scintigram. To je prikaz morfologije nekog tkiva ili organskog sustava u ovisnosti o funkciji stanica tog tkiva. Dobiva se detekcijom elektromagnetskog zračenja radiofarmaka ( $\gamma$ -zrake, x-zrake), a kao detektor zračenja koriste se gama kamere. Radionuklidne metode slikovnog prikaza su neinvazivne, kvantitativne metode, niske prostorne rezolucije.

Ventilacijska i perfuzijska scintigrafija pluća indicirana je kod sumnje na plućnu emboliju (Slika 15). Naime, konvencionalne snimke pluća daju ponekad senzitivne rendgenske znakove (npr. ispad u perfuziji) plućne embolije, ali one nisu specifične za dokazivanje ili isključivanje ovog patološkog stanja, zato nakon ove metode redovito se vrši ventilacijska i perfuzijska scintigrafija (14). Prvo se provodi ventilacijska scintigrafija nakon koje slijedi ubrizgavanje makroagregata, gama kamera se nalazi u istoj poziciji za obje metode tako da se svi ispadi perfuzije mogu usporediti s ventilacijskom scintigrafijom istog anatomskog segmenta (11).

Perfuzijska scintigrafija koristi intravenozno injektiran tehnećij-99 ( $^{99}\text{Tc}$ ) makroagregat albumina. To je senzitivna, ali nije specifična metoda, jer različite bolesti poput upala plućnog parenhima, malignih procesa, kronične opstruktivne bolesti i astme mogu uzrokovati ispad protoka koji je ujedno i znak plućne embolije. No, ispad perfuzije uz ventilacijski scintigram s urednim nalazom potvrđuje dijagnozu. Ventilacijska scintigrafija koristi inhaliran radioaktivni plin ksenon-133 ( $^{133}\text{Xe}$ ) (14).



**Slika 15.** Ventilacijska i perfuzijska scintigrafija - prikaz plućne embolije

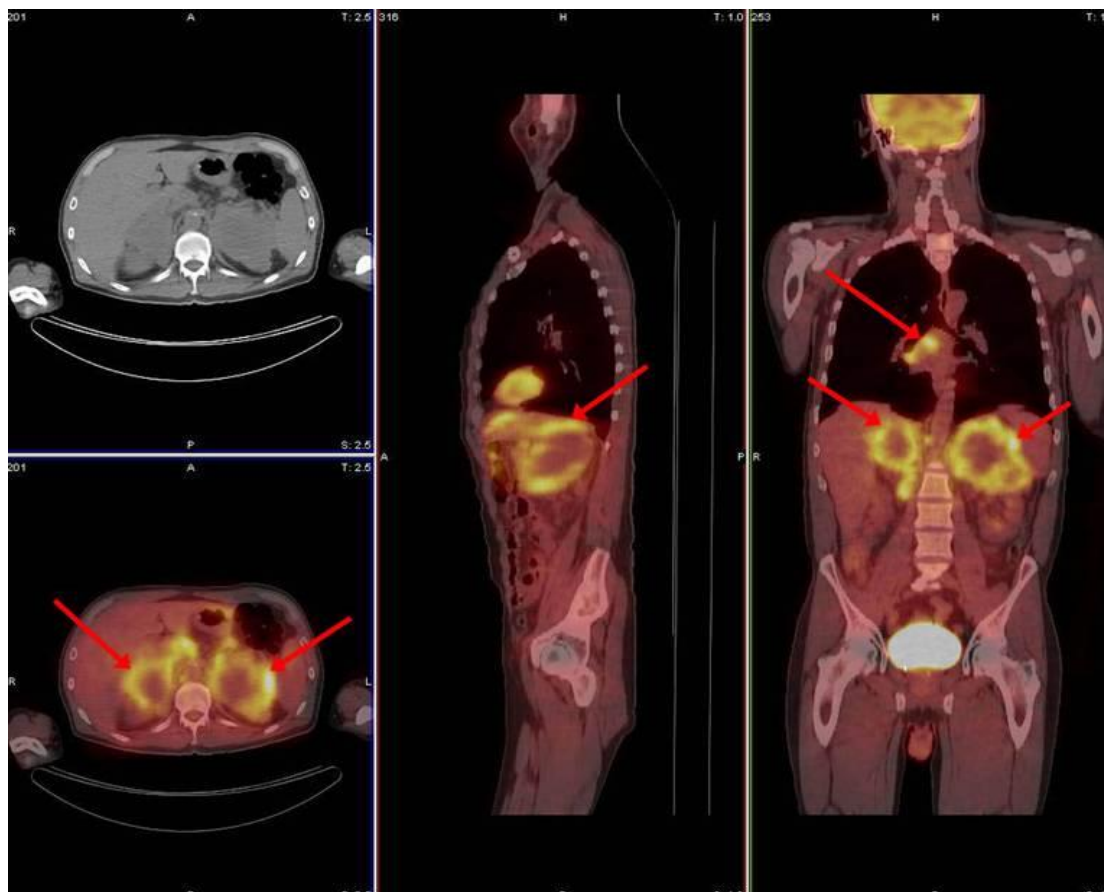
<http://www.avicennajmed.com/article.asp?issn=2231-0770;year=2011;volume=1;issue=2;spage=58;epage=60;aulast=Ostwani>

## **5.7. Pozitronska emisijska tomografija/kompjuterizirana tomografija (PET/CT)**

Pozitronska emisijska tomografija (PET) je nuklearno medicinska metoda slikovnog prikaza koja se primjenjuje u fuziji s kompjuteriziranom tomografijom. Nedostatak PET-a jest slaba prostorna rezolucija, međutim kompjuterizirana tomografija ima odličnu rezoluciju i bolji prikaz sitnih anatomskih detalja, ali slabiji uvid u metaboličke promjene (1).

Pozitronska emisijska tomografija se zasniva na primjeni pozitrona kao obilježivača farmaka odnosno molekula kojima se ispituje metabolički proces. Pacijentu se injicira radiofarmak koji predstavlja spoj izotopa (pozitron) i farmaka karakterističnog za određeni biokemijski proces organizma. Pozitroni su pozitivno nabijene čestice koje se vežu sa slobodnim elektronima, što na kraju rezultira s anihilacijom odnosno procesom u kojem nastaju dva visokoenergetska fotona. Visokoenergetski fotoni se od mjesta anihilacije emitiraju pod kutem od  $180^\circ$ . Za detekciju anihilacijskih fotona koriste se detektori postavljeni u nekoliko prstena, koji moraju odgovarati visoko energetske zahtjevima. Naime, PET ne zahtijeva kolimator zbog čega je detektor izložen većem broju fotona, što rezultira boljom rezolucijom i detekcijom zračenja. Registrirani parovi fotona se pohranjuju i računalno obrađuju metodom filtrirane povratne projekcije koja stvara konačnu sliku (1).

Uobičajeni radiofarmak koji se primjenjuje u dijagnostici plućnih bolesti jest 5-FDG (5-fluoro-deoksiglukoza). Glukoza se može koristiti u raznim dijagnostičkim postupcima, budući da se 5-FDG nakuplja u zloćudnim stanicama primarnog tumora i metastaza najčešće se upotrebljava u kliničkoj onkologiji. Glavna indikacija PET/CT-a pluća jest procjena proširenosti karcinoma pluća radi planiranja kirurškog liječenja i praćenja bolesti i terapije. Osim primarnih tumora procjenjuju se i metastatski tumori (Slika 16). Prednost (5-FDG) PET/CT-a je razlikovanje benignih i malignih tumora, a kao nedostatak izdvaja se njegovo nakupljanje u aktivnim upalnim procesima kao i kod tuberkuloze, sarkoidoze i akutnih ozljeda, što čini ovu metodu senzitivnom, ali ne i specifičnom. Nedostaci ove hibridne metode su i velika doza zračenja, cijena i složenost izvođenja same pretrage (14).



**Slika 16.** PET/CT s 5-FDG – prikaz metastatskog karcinoma pluća

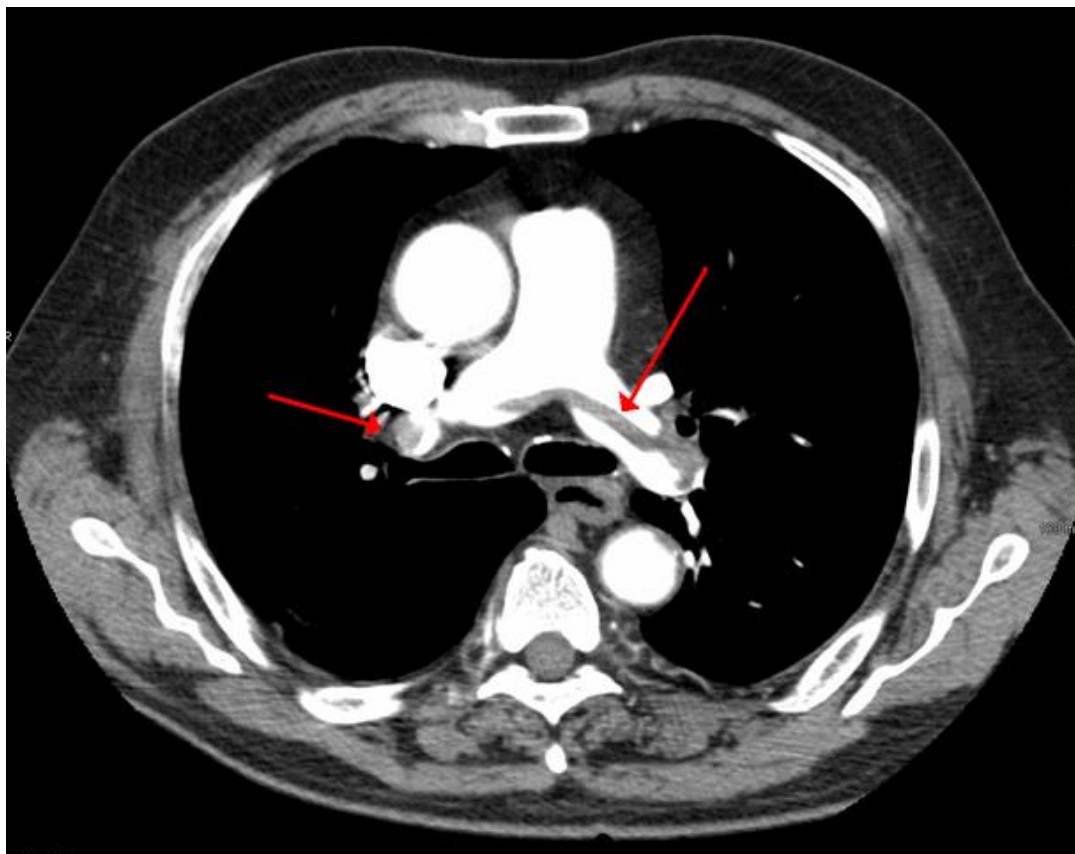
(<https://www.med-ed.virginia.edu/courses/rad/petct/Nonsmall.html>)

## 5.8. Angiografija

Angiografija je radiološka metoda prikaza krvnih žila uz uporabu kontrastnog sredstva. Najčešće tehnike koje se koriste u evaluaciji toraksa su MSCT-angiografija i digitalna subtrakcijska angiografija.

MSCT angiografija se temelji na apliciranju vodotopivog, niskoosmolarnog jednog kontrastnog sredstva za prikaz arterija, te se prati njegov prolazak kroz snimano područje. Pacijent je priključen na automatsku špricu koja aplicira kontrastno sredstvo. U plućnoj angiografiji trigger odnosno mjesto na kojem se mjeri koncentracija kontrastnog sredstva je postavljen na stablo plućne arterije. Žile ispunjene jednim kontrastnim sredstvom se prikazuju bijelom bojom, dok se svaki defekt punjena uzrokovan masnim tkivom ili tromboembolusom prikazuje tamnije (Slika 17). Skeniranje bi trebalo završiti prije nego kontrast dospije u lijevu stranu srca i aortu, što može značiti da treba veća doza kontrasta ili da se kontrast izlučio iz plućne arterije (19).

Kontraindikacije MSCT angiografije su: alergije na kontrast, trudnoća i nefropatija. To je minimalno invazivna tehnika, visoke specifičnosti i zbog toga se sve više upotrebljava u dijagnozi plućne embolije koja je glavna indikacija za sve angiografske metode u prikaza toraksa. Ostale indikacije su: okluzije, stenoze, aneurizme i razne malformacije krvnih žila.



**Slika 17.** Prikaz plućne embolije na CT-angiografiji

([https://en.wikipedia.org/wiki/Pulmonary\\_embolism](https://en.wikipedia.org/wiki/Pulmonary_embolism))

Digitalna subtrakcijska angiografija (DSA) se sastoji od dva snimanja: bez kontrastnog sredstva čime nastaje maska te s kontrastnim sredstvom čime se stvara slika s kontrastom. Sljedeći korak je subtrakcija između slike s kontrastom i maske. Tkiva koja imaju istu atenuaciju rendgenskih zraka se međusobno poništavaju dok se regije s razlikom u atenuaciji (npr. žile ispunjene kontrastom) naglašavaju. Postupak se temelji na uvođenju katetera preko vene basilike (lat. *vena basilica*) ili preko femoralne, kubitalne arterije (11). DSA se u prikazu patoloških stanja plućnih arterija rijetko koristi i zamijenjena je kompjuteriziranom tomografijom. Indikacije za ovu metodu su intervencijski postupak liječenja plućne embolije trombolizom i dijagnoza arterijsko-venskih malformacija (11).

## 6. ZAKLJUČAK

- Plućne bolesti su heterogena skupina bolesti koja zahvaća organe za disanje. Dijele se na imunološke, opstruktivne, infektivne bolesti, neoplazme i posebnu skupinu čine hitna stanja. Sve se bolesti prezentiraju sličnim simptomima (npr. kašalj i dispneja).
- Vrlo važnu ulogu u postavljanju dijagnoze plućnih bolesti ima medicinska radiologija. Prvi korak u radiološkom protokolu dijagnosticiranja čini konvencionalna radiološka metoda, koja u standardnim projekcijama (posteroanteriorna i lateralna) patološke procese prikazuje kao zasjenjenja, prozirnosti i kao kombinaciju istih.
- Kompjuterizirana tomografija toraksa je metoda visoke prostorne i kontrastne rezolucije. Predstavlja jednu od temeljnih metoda u dijagnosticiranju ove skupine bolesti. Prednost kompjuterizirane tomografije jest HRCT koji prikazuje sitne anatomske strukture poput sekundarnog lobulusa i stvara kvalitetan prikaz patoloških procesa. MSCT angiografija je tehnika koja apliciranjem kontrastnog sredstva omogućava uvid u patološka stanja krvnih žila pluća, češće se koristi od DSA.
- Magnetska rezonancija jest radiološka metoda koja ne koristi ionizirajuće zračenje. Pruža idealan prikaz mekotkivnih struktura, ali se rijetko izvodi zbog respiratornih artefakata. Ultrazvuk također ne koristi ionizirajuće zračenje, već se slikovni prikaz temelji na piezoelektričnom efektu. Najčešća indikacija za ultrazvučni pregled toraksa je pneumotoraks.
- Dvije primarne radionuklidne slikovne tehnike koje se koriste za dijagnosticiranje plućnih bolesti su ventilacijska i perfuzijska scintigrafija i hibridna tehnika oslikavanja PET/CT. Ventilacijska i perfuzijska scintigrafija su ključne metode za utvrđivanje plućne embolije, dok PET/CT služi uglavnom za detekciju karcinoma pluća.

## 7. LITERATURA

1. Janković S, Mihanović F, Radiološki uređaji i oprema u radiologiji, radioterapiji i nuklearnoj medicini. Split: Sveučilište u Splitu; 2015.
2. <https://hr.wikipedia.org/wiki/Plu%C4%87a>
3. Desai Sujal R, Franquet T, Hartman TE, Wells A. Pulmonary imaging. Taylor & Francis; 2007.
4. Bajek S, Bobinac D, Jerković R, Malnar D, Marić I, Sustavna anatomija čovjeka. Rijeka: Digital point tiskara; 2007.
5. <http://www.clevelandclinicmeded.com/medicalpubs/diseasemanagement/pulmonary/interstitial-lung-disease/>
6. <http://www.radiologyassistant.nl/en/p42d94cd0c326b/lung-hrct-basic-interpretation.html>
7. Jakić-Razumović J, Šarčević, Seiwerth S, Patologija. Zagreb: Naknada Slap; 2009.
8. <https://radiopaedia.org/articles/asthma-1>
9. Hebrang A, Klarić-Čustović R, Radiologija. Zagreb: Medicinska naklada; 2007.
10. <https://en.wikipedia.org/wiki/Pneumothorax#Traumatic>
11. Sperber M, Radiologic Diagnosis of Chest Disease. Second edition. Springer; 2001.
12. Joarder R, Crundwell N, Chest X-Ray in Clinical Practice. Springer; 2009.
13. Pavlov N, Čulić N, Miše K, Dijagnostičke metode u pulmologiji. Split: KBC Split; 2015
14. Ivanovi Herceg Z, Torakalna radiologija. Zagreb: Medicinska naklada; 2012.
15. <https://www.ncbi.nlm.nih.gov/pmc/articles/PMC3977441/>
16. Janković S, Mihanović F, Uvod u radiologiju. Split: Sveučilište u Splitu; 2014.
17. <https://www.ncbi.nlm.nih.gov/pubmed/21714641>



18. <http://indexsmart.mirasmart.com/ISMRM2016/PDFfiles/2914.html> .
19. [https://en.wikipedia.org/wiki/CT\\_pulmonary\\_angiogram](https://en.wikipedia.org/wiki/CT_pulmonary_angiogram)

## 8. SAŽETAK

Pluća su središnji organ dišnog sustava čovjeka. Veliki je broj različitih patoloških procesa koji zahvaćaju ovu regiju. A neka od najučestalijih stanja su infektivne bolesti poput tuberkuloze i pneumonije, imunološke bolesti, KOPB i hitna stanja. Glavna uloga radioloških metoda slikovnog prikaza jest potvrditi ili isključiti prisutnost patološkog stanja unutar pluća. Toraks predstavlja regiju u kojoj se nalaze složene anatomske strukture čija procjena uvijek započinje konvencionalnim snimkama, najčešće u posteroanteriornoj, lateralnoj i anteroposteriornoj projekciji, a one se razlikuju prema položaju pacijenta pri snimanju. Kao primarni modalitet, uz sumacijske snimke koristi se i kompjuterizirana tomografija koja omogućava trodimenzionalni prikaz, naknadnu obradu slike i mogućnost vrhunskog prikaza anatomskih struktura i patoloških stanja pluća. Ostale tehnike snimanja koje se koriste u ovoj regiji su magnetska rezonancija i ultrazvuk koji ne koriste ionizirajuće zračenje, angiografija za procjenu krvnih žila i nuklearno medicinske tehnike snimanja. Magnetska rezonancija omogućava ujedno i funkcionalni i morfološki prikaz, ultrazvuk zbog svojih ograničenih mogućnosti u prikazu torakalne regije prvenstveno služi za pregled plućnih vrhova i postavljanje dijagnoze pneumotoraksa. U nuklearno medicinske tehnike snimanja spada pozitronska emisijska tomografija i ventilacijska i perfuzijska scintigrafija. Pozitronska emisijska tomografija se najčešće izvodi u kombinaciji s kompjuteriziranom tomografijom zbog bolje anatomske lokalizacije patološkog stanja i služi za procjenu primarnih tumora i metastaza. Ventilacijska i perfuzijska scintigrafija su korisne metode za dijagnosticiranje plućne embolije, danas ih sve više zamjenjuje CT angiografija. Svaka radiološka metoda slikovnog prikaza sadrži određene prednosti i nedostatke pri utvrđivanju plućnih bolesti, stoga nema jedinstvene metode koja zadovoljava sve kriterije.

## 9. SUMMARY

The lungs are primary organs of human respiratory system. There are many different pathological processes that affect this region. Some of the most common conditions are infectious diseases such as tuberculosis and pneumonia, immune system disorders, COPD and emergencies. The main role of imaging of the thorax is to establish the presence or absence of suspected pulmonary pathology. Thorax is the region characterized by complex anatomical structures whose evaluation always begins with chest radiographs. These radiographs differ in patient's positioning, and so there are posteroanterior, anteroposterior and lateral projections. The primary imaging modalities are chest radiographs and computed tomography. Furthermore, computed tomography allows three-dimensional reconstructions, post-processing and the possibility of images in high spatial resolution. These images help in distinguishing anatomical structures and pathological conditions. Other imaging modalities, used in thorax, include magnetic resonance imaging and ultrasound that do not use ionizing radiation, angiography for blood vessels evaluation and nuclear medicine techniques. Magnetic resonance imaging allows both functional and morphological imaging. Ultrasound has limited utility in the view of the thoracic region and it is primarily used for examination of the apex and for the diagnosis of pneumothorax. Positron emission tomography and ventilation and perfusion scintigraphy are two radionuclide imaging techniques. Positron emission tomography is most commonly fused with computed tomography for better anatomical localization of the pathological condition. It is used for the evaluation of primary tumors and metastases. Ventilation and perfusion scintigraphy are useful methods for the diagnosis of pulmonary embolism. Today they are being increasingly replaced by computed tomography - angiography. Each imaging technique has a certain advantages and disadvantages when determining lung diseases, therefore there is no single method that meets all criteria.

## **10. ŽIVOTOPIS**

### **OPĆI PODACI:**

Ime i prezime: Petra Škulje

Datum i mjesto rođenja: 13.09.1995. Split

Adresa: Zvonimirova 83, 21312 Podstrana

Mobilni telefon: 095/ 393 9362

e-mail: petra.skulje@gmail.com

### **OBRAZOVANJE:**

2002. – 2010. Osnovna škola Strožanac - Podstrana

2010. – 2014. V. Gimnazija Vladimira Nazora - Split

2014. – 2017. Sveučilišni odjel zdravstvenih studija Split; smjer: Radiološka tehnologija

### **STRANI JEZICI:**

Aktivno znanje Engleskog jezika

Pasivno znanje Njemačkog jezika

### **RAD NA RAČUNALU:**

Vrlo dobro poznavanje Microsoft Office alata (Word, Excel, Power Point)