

# MSCT angiografija plućne arterije

---

**Grbavac, Ivan**

**Undergraduate thesis / Završni rad**

**2017**

*Degree Grantor / Ustanova koja je dodijelila akademski / stručni stupanj:* **University of Split / Sveučilište u Splitu**

*Permanent link / Trajna poveznica:* <https://um.nsk.hr/um:nbn:hr:176:663910>

*Rights / Prava:* [In copyright](#)/[Zaštićeno autorskim pravom.](#)

*Download date / Datum preuzimanja:* **2024-09-27**



Sveučilišni odjel zdravstvenih studija  
SVEUČILIŠTE U SPLITU

*Repository / Repozitorij:*

[Repository of the University Department for Health Studies, University of Split](#)



UNIVERSITY OF SPLIT



DIGITALNI AKADEMSKI ARHIVI I REPOZITORIJI

SVEUČILIŠTE U SPLITU

Podružnica

SVEUČILIŠNI ODJEL ZDRAVSTVENIH STUDIJA

STUDIJ RADIOLOŠKE TEHNOLOGIJE

**Ivan Grbavac**

**MSCT ANGIOGRAFIJA PLUĆNIH ARTERIJA**

**MSCT PULMONARY ANGIOGRAPHY**

**Završni rad /Bachelor's thesis**

Mentor:

**Doc.dr.sc. Ivana Štula**

Split, 2016.

# 1. SAŽETAK

U ovom završnom radu obradit ćemo CT snimanje plućnih arterija kod sumnje na plućnu emboliju, bolesti koja najčešće zahvaća ljude starije životne dobi, ali nije iznimka kod mlađih ljudi, osobito žena. Na početku ćemo opisati anatomiju pluća i plućnih krvnih žila, organa bez kojeg je život nemoguć, što daje izrazitu važnost da on bude zdrav i funkcionalan. Patologiju i patofiziologiju plućne embolije i samu pretragu CT snimanja plućnih arterija detaljno ćemo objasniti. Usporediti razne protokole kod aparata sa 16 i 64 slojeva, kao i protokole apliciranja i mjerenja kontrastnog sredstva u krvnoj žili. Objasniti ćemo najčešće rekonstrukcijske parametre kojima se služimo kod dijagnostike plućne embolije, artefakte koji mogu nastati i otežati nam očitavanje slika, te usporediti CT plućnu angiografiju s drugim tehnikama kojima dolazimo do konačne dijagnoze, njihove prednosti i nedostatke.

In this bachelor thesis we will process a CT scan of pulmonary arteries in suspected pulmonary embolism, a disease that usually affects older people, but is not an exception among younger people, especially women. At the beginning we describe anatomy of the lungs and pulmonary blood vessels, organs without which life is impossible, as a distinct importance to be healthy and functional. Pathology and pathophysiology of pulmonary embolism and CT imaging of pulmonary arteries will be explained in detail. Compare the various protocols with 16 and 64 row detectors, as well as protocols and measurement of application of contrast medium in the blood vessel. We will explain the most common reconstructive parameters we use in the diagnosis of pulmonary embolism, artifacts that may occur and compare CT pulmonary angiography with other techniques which use, their advantages and disadvantages.

# SADRŽAJ

<b>1. SAŽETAK .....</b>	<b>2</b>
<b>2. CILJ RADA.....</b>	<b>4</b>
<b>3. UVOD .....</b>	<b>5</b>
<b>3.1 Anatomija .....</b>	<b>5</b>
<b>3.2 Plućna embolija.....</b>	<b>7</b>
3.2.1 Povijesni pregled.....	7
3.2.2 Epidemiologija i čimbenici rizika .....	9
3.2.3 Tijek bolesti i prognoza .....	11
3.2.4 Patofiziologija plućne embolije .....	12
3.3.5 Dijagnostički algoritam .....	13
<b>4. CT angiografija plućnih arterija .....</b>	<b>17</b>
<b>4.1 Protokol snimanja .....</b>	<b>17</b>
4.1.1 Priprema pacijenta.....	18
4.1.2 Akvizicija slike i parametri rekonstrukcije .....	18
4.1.3 Aplikacija kontrastnog sredstva .....	19
<b>4.2 Parametri akvizicije i aplikacije kontrastnog sredstva .....</b>	<b>26</b>
<b>4.3 Procesiranje i analiza slika .....</b>	<b>27</b>
<b>4.4 Artefakti.....</b>	<b>34</b>
4.4.1. Tehnički povezani artefakti.....	34
4.4.2 Artefakti povezani kontrastnim sredstvom.....	35
4.4.3 Artefakti vezani uz pacijenta.....	37
4.4.4 Šum slike.....	37
<b>5. Usporedba dijagnostičkih postupaka.....</b>	<b>38</b>
<b>5.1 V/Q scintigrafija .....</b>	<b>38</b>
<b>5.2 CT plućna angiografija .....</b>	<b>38</b>
<b>5.3 Magnetna rezonancija .....</b>	<b>39</b>
<b>5.4 Digitalna substrakcijska angiografija.....</b>	<b>40</b>
<b>6. ZAKLJUČAK.....</b>	<b>41</b>
<b>7. Literatura .....</b>	<b>42</b>

## **2. CILJ RADA**

Cilj ovog završnog rada je upoznati čitatelja s ozbiljnošću plućne embolije i zašto je važno odabrati pravi dijagnostički alat kako bi se ona što prije dijagnosticirala i počela liječiti. Iz tog razloga u radu se opisuje više dijagnostičkih metoda s naglaskom na CT angiografiju plućnih arterija, metodu koja je najkompletnija za dijagnozu plućne embolije.

## 3. UVOD

### 3.1 Anatomija

Pluća su parni parenhimatozni organ koji se nalazi u pobočnim dijelovima prsne šupljine. Između desnoga (pulmo dexter) i lijevoga pluća (pulmo sinister) nalazi se sredoprse (mediastinum). Svako pluće obavijeno je seroznom ovojnicom koju nazivamo pleurom. Zahvaljujući pleuri, površina pluća je glatka, sjajna i vlažna. Tijekom procesa disanja, u plućima se obavlja izmjena plinova između krvi i udahnuta zraka. Iz udahnuta zraka u krv ulazi kisik, a iz krvi u zrak odlazi ugljični dioksid.

Svako pluće nalikuje polovici uzdužno podijeljena stošca. Stoga na plućima razlikujemo donji širi dio ili bazu (basis pulmonis), te gornji uži dio ili vrh (apex pulmonis). Uz bazu i vrh, na svakom pluću nalaze se tri površine i tri ruba.

Donja ili bazalna površina (facies diaphragmatica) u suodnosu je s ošitom. Konkavna je, jer se ošit izbočuje u prsni koš. Konveksna površina (facies costalis) koja oblikom odgovara bočnim stijenkama prsne šupljine, veća je od ostalih dviju površina. Medijastinalna površina (facies mediastinalis) koja je usmjerena medijalno, naslanja se na organe sredoprse.

Na sredini medijastinalne površine pluća nalazi se hilum pulmonis. Tu u pluće ulaze i iz njega izlaze glavni bronhi, pulmonalna arterija, bronhijalne grane hranidbenog optoka pluća, pulmonalne vene, živci i limfne žile. Sve tvorbe koje na hilusu ulaze u pluća i izlaze iz njih, nazivaju se plućnih korijenom (radix pulmonis). Drugim riječima, hilus pluća jest mjesto na komu plućni korijen prelazi u pluće.

Donji rub (margo inferior) razdvaja kostalnu površinu od dijafragmalne površine. Stražnji rub (margo posterior) zaobljen je i nije jasno izražen, jer kostalna površina blago prelazi u medijastinalnu površinu. Prednji rub (margo anterior) oštar je i s prednje strane razdvaja navedene dvije površine, a spušta se od vrha pluća do baze pluća. Na lijevome pluću prednji rub u donjem dijelu ima duboki urez (incisura cardiaca pulmonis sinistri) koga oblikuje srce.

Pluća nisu jednaka. Desno pluće kraće je i šire, a lijevo pluće je uže i dulje. Na površini pluća nalaze se duboke pukotine koje od površine organa sežu do hilusa. Te

brazde svako pluće dijele na plužnje režnjeve, odnosno lobuse. Stoga se kaže da pluća imaju lobarni sastav. Desno pluće ima tri režnja: gornji, donji i srednji režanj (lobus superior, lobus inferior et lobus medius pulmonis dextri), a lijevo pluće ima dva režnja: gornji i donji plućni režanj (lobus superior et lobus inferior pulmonis sinistri). Gornji i donji režanj lijevoga pluža razdvaja kosa pukotina (fissura obliqua) koja u desnomu pluću razdvaja donji režanj od ostalih dvaju režnjeva. Gornji i srednji režanj desnoga pluća razdvaja vodoravna pukotina (fissura horizontalis pulmonis dextri).

U plućima razlikujemo funkcionalni i hranidbeni krvožilni optok. Funkcionalnim optokom dovodi se venska krv iz srca u pluća gdje se oksigenira, odnosno zasićuje kisikom, te se kao arterijska krv vraća u srce. Venska krv iz srca dolazi u pluća preko a. pulmonis dextrae i a. pulmonis sinistrae. Glavna plućna arterija grana se u lijevu i desnu plućnu arteriju na visini otprilike petog torakalnog kralješka. Dalje se dijele prema plućnim lobusima. Desno imamo gornju, srednju i donju koje se dalje dijele ovisno o dijelu koji opskrbljuju, tako u gornjem režnju imamo apikalnu, posteriornu i anteriornu. Srednji režanj ima laternu i medijalnu arteriju. Donji režanj ih ima najviše, superiornu, medijalnu bazalnu, anteriornu bazalnu, laternu bazalnu, te posteriornu bazalnu arteriju. Lijevo se grana na gornju, lingvalnu i donju plućnu arteriju. Gornja se dijeli na apikoposteriornu i anteriornu arteriju. Lingvalna se dijeli na superiornu i inferiornu arteriju. Donji režanj ima superiornu, anteromedijalnu bazalnu, lateralnu bazalnu i posteriornu bazalnu arteriju. Nakon oksigenacije krvi u plućima, arterijska krv vraća se u srce preko vv. pulmones. Iz svakoga pluća izlaze dvije vv. pulmonales.

Hranidbenim optokom prehanjuje se plućno tkivo, odnosno u plućni parenhim dovodi se arterijska krv. Arterijska krv u pluće dolazi izravnim granama prsne aorte (rr. bronchiales). Venska krv hranidbenoga optoka odvodi se bronhijalnim venama iz desnoga pluća u v. azygos, a iz lijevoga pluća u v. hemiazygos.

## 3.2 Plućna embolija

### 3.2.1 Povijesni pregled

Iako je plućna tromboembolija široko raširena bolest, prvi opisi bolesti javljaju se tek oko 11. stoljeća u spisima indijske i kineske medicine. Tako indijski liječnik i kirurg Sushruta ostavlja prvi pisani trag tromboembolijske bolesti opisujući bolesnikovu kliničku sliku riječima: „oteknute i bolne noge koje je teško liječiti“.

Početak 19. stoljeća (1819. godine) Laënnec piše o „plućnoj apopleksiji“ navodeći da je „bolest koju ovako nazivam učestala, iako su njezine karakteristike potpuno nepoznate“. Devet godina kasnije Cruveilhier prvi put dokumentira patološki nalaz embolusa u plućnim arterijama. Unatoč značajnim otkrićima, niti Laënnec, niti Cruveilhier nisu pretpostavili uzročno-posljedičnu vezu između duboke venske tromboze i embolizacije plućnih arterija.

Godine 1846. Rudolf Virchow, tada tridesetpetogodišnjak, opisao je klasični trijas krvne staze, ozljede stijenke krvne žile i hiperkoagulabilnosti te njihove povezanosti s razvojem venske tromboze. Ta je povezanost vjerojatno jedna od najdugovječnijih teza u medicini uopće i temelj je današnjih shvaćanja o čimbenicima rizika bolesti. Prisutnost čimbenika rizika povećava kliničku sumnju na postojanje venske tromboze i posljedične plućne embolije (danas obuhvaćenih skupnim nazivom venski tromboembolizam – VTE), kao i potrebu za uvođenjem profilaktičke terapije u visokorizičnih bolesnika.

Beniamino Luzzatto opisao je 1880. godine najmanje 160 slučajeva plućne embolije u članku naslovljenom „Embolija plućne arterije“ u kojem ističe povećanu sklonost embolizaciji donjih plućnih režnjeva uz značajnu ulogu krvne staze i prisutnost ranije srčano-žilne bolesti kao čimbenika rizika.

Početak 20. stoljeća Trendelenburg pokušava prve pulmonalne embolektomije, ali bez većeg uspjeha (100% smrti prilikom operacija). Ipak, 1924. godine, Trendelenburgov student Kirschner obavlja prvu uspješnu embolektomiju kod bolesnika s akutnom plućnom embolijom – postupak koji će se početi rutinski primjenjivati u SAD-u tek od 1958. godine! Plućna embolija smatrala se kirurškom bolesti sve do sredine 30-tih godina 20. stoljeća kada se paradigma mijenja uvođenjem heparinske terapije.



Prvi dijagnostički postupci u bolesnika s plućnom embolijom počinju 1931. godine prvim snimkama angiografija plućnih arterija (Moniz i suradnici). Godine 1940. švedski kirurg Gunnar Bauer uvodi venografiju kao dijagnostičku metodu duboke venske tromboze. Iste te godine istraživači Hampton i Castleman opisuju radiološke znakove plućne embolije i plućnog infarkta koji će kasnije u medicinsku terminologiju ući kao Hamptonov znak. Gunnar Bauer je također i jedan od pionira heparinske terapije kod bolesnika s venskim tromboembolizmom, iako je heparin otkriven tridesetak godina ranije (1916. godine otkrio ga je McLean, tada još student medicine).

Dijagnostika plućne embolije dramatično se popravlja nakon 1960. godine kada dolazi do značajnog napretka postojećih tehnoloških mogućnosti i uvođenja novih tehnologija, u prvom redu radioloških. Tako Williams, Sasahara i njihovi suradnici započinju primjenu selektivne pulmonalne angiografije u svrhu dijagnosticiranja plućne embolije, a 1967. godine Stein i suradnici opisuju angiografske znakove plućne embolije zaključujući da su intraluminalni „defekti punjenja“ i „prekidi kontinuiteta“ (eng. vessel cutoff) tipični angiografski pokazatelji bolesti.

Radionuklidni dijagnostički postupci koji su se sredinom 60-tih godina prošlog stoljeća polako počeli uvoditi u kliničku praksu, revolucionarizirat će dijagnostiku i potaknuti nova razmišljanja o terapiji plućne embolije. Wagner je 1964. godine postavio dijagnozu plućne embolije kod čovjeka koristeći radioizotopne tehnike (obilježavanje makroagregata humanih albumina radioizotopima). Razvoj ventilacijsko-perfuzijskih radioizotopnih snimanja nastavio se tijekom sedamdesetih kada počinju i prvi eksperimenti s fibrinolitičkom terapijom streptokinazom (otkrivenom još 30-ih godina). Godine 1977. Američka organizacija za hranu i lijekove (FDA, eng. Food and Drug Administration) odobrava protokol za primjenu streptokinaze u liječenju plućne embolije, a godinu dana poslije sličan protokol donosi se i za uporabu urokinaze. PIOPED studija 1990. godine dokazuje podjednaku učinkovitost ventilacijsko-perfuzijske scintigrafije pluća u usporedbi s klasičnom pulmonalnom angiografijom u dijagnostici bolesnika s plućnom embolijom, čime scintigrafija postaje zlatni standard u dijagnostici bolesti. Od sredine 90-ih godina počinje razvoj multidetektorske višeslojne kompjuterizirane tomografije (eng. MSCT – multislice computed tomography) u dijagnostici plućne embolije. Neprestani

tehnološki razvoj uređaja, bolja podnošljivost metode te kraće vrijeme snimanja brzo su MSCT angiografiju učinile široko dostupnom i raširenom dijagnostičkom metodom koja od 2005. godine predstavlja zlatni standard u dijagnostici plućne embolije. Istodobno s dijagnostičkim, razvijale su se i 8 terapijske mogućnosti, prvo pripravcima konvencionalnog heparina, potom oralnih antikoagulansa, niskomolekularnih heparina i prvih fibrinolitika. Temelji današnjeg liječenja bolesnika s plućnom embolijom zasnivaju se na kontinuiranom praćenju ovih bolesnika u jedinicama intenzivne skrbi te uporabe novijih antikoagulansa i fibrinolitika iz grupe rekombinantnih aktivatora tkivnog plazminogena.

### **3.2.2 Epidemiologija i čimbenici rizika**

Plućna tromboembolija je po učestalosti treća kardiovaskularna bolest današnjice, odmah nakon akutnog infarkta miokarda i cerebrovaskularnog infarkta. Stopa smrtnosti plućne embolije nadmašuje onu miokardnog infarkta zbog težeg otkrivanja bolesti i izostanka jasnih smjernica u liječenju pojedinih podgrupa bolesnika.

Procijenjena incidencija plućne embolije u općoj populaciji, prema statistikama iz SAD-a, iznosi 1/1000 s oko 250 000 slučajeva godišnje. Studije vođene poslije 2008. godine, a koje su koristile kompjuteriziranu tomografiju kao zlatni standard u dijagnostici plućne embolije, nagovijestile su da je stvarna incidencija još i veća. Novo svjetlo u shvaćanju stvarne rasprostranjenosti bolesti predstavlja i činjenica da su obdukcijske studije utvrdile jednak broj slučajeva plućne embolije broju koji su tijekom liječenja bolesnika utvrdili kliničari. Ta su saznanja dovela do procjene od oko 650 000 do 900 000 bolesnika s fatalnim ili nefatalnim venskim tromboembolizmom godišnje u SAD-u. Incidencija venskog tromboembolizma nije se značajnije mijenjala tijekom posljednjih 25 godina. Stvarnu incidenciju bolesti bit će još teže procijeniti s obzirom na tendenciju pada broja obdukcija. U longitudinalnoj 25-godišnjoj studiji u razdoblju od 1966. do 1990. godine stopa obdukcija u SAD-u pala je s 55% na 30% i pokazuje daljnju tendenciju pada.

U bolesnika s dubokom venskom trombozom, plućna je embolija prisutna u 60-80% slučajeva iako je više od polovice bolesnika asimptomatska. U hospitaliziranih bolesnika plućna embolija predstavlja treći uzrok smrti s najmanje

650 000 slučajeva godišnje. Obdukcijske studije pokazale su da je oko 60% bolesnika umrlih u bolnici imalo plućnu emboliju, od čega kod njih 70% bolest nije prepoznata. Prospektivna istraživanja pokazala su da je 10-13% bolesnika koji su tijekom bolničkog liječenja ležali više od tjedan dana imalo duboku vensku trombozu. Nadalje, duboka venska tromboza bila je dokazana u 29-33% bolesnika liječenih u jedinicama intenzivnog liječenja, u 20-26% bolesnika s respiratornim bolestima koji su u krevetu mirovali više od 3 dana, te u čak 48% asimptomatskih bolesnika nakon operacija aortokoronarog premoštenja. Plućna embolija uzrokom je do 15% svih postoperativnih smrti. Amputacije donjih ekstremiteta, operacije kuka, zdjelice i kralješnice udružene su s najvećim rizikom.

Podaci o tome je li muški spol nezavisni čimbenik rizika za razvoj plućne embolije još su uvijek kontradiktorni. Ipak, analiza mortaliteta provedena u SAD-u ukazala je na činjenicu da je stopa smrtnosti bolesnika od plućne embolije oko 20-30% veća u muškoj populaciji. Incidencija venskih tromboembolijskih događaja u starijoj muškoj populaciji također je veća nego u ženskoj. U populaciji bolesnika mlađih od 55 godina incidencija plućne embolije bila je veća u žena. Procjenjuje se da je ukupna godišnja spolno i dobno prilagođena incidencija venske tromboembolijske bolesti 117 slučajeva na 100 000 opće populacije. Prospektivna kohortna studija medicinskih sestara utvrdila je povezanost između veće incidencije idiopatske plućne embolije i većeg broja sati sjedenja tjedno. Žene koje su sjedile 40 i više sati tjedno imale su dvostruko veći rizik plućne tromboembolije u usporedbi sa ženama koje su na radnom mjestu sjedile kraće od 10 sati tjedno.

Prevalencija plućne embolije značajno se povećava u starijoj populaciji. Stopa incidencije duboke venske tromboze i plućne embolije eksponencijalno raste s dobi u oba spola. Srednja dob bolesnika s plućnom embolijom je 62 godine, a oko 65% bolesnika starije je od 60 godina. Incidencija je osam puta veća u bolesnika starijih od 80 godina u usporedbi s onima mlađim od 50 godina. Točna dijagnoza plućne embolije u starijih bolesnika postavlja se rjeđe nego u mlađih bolesnika jer se respiratorni simptomi često shvaćaju kao kronični. Čak i kada se postavi točna dijagnoza, često se ne provodi optimalna terapija s obzirom na povišene rizike krvarenja u ovoj grupi bolesnika.

### 3.2.3 Tijek bolesti i prognoza

Budući da je plućna embolija najčešće klinička komplikacija DVT-a, klinički tijek bolesti potrebno je razmatrati u sklopu sindroma VTE. Većina bolesnika sa simptomatskim DVT-om ima proksimalni (natkoljениčni) DVT, a oko 50% ovih bolesnika komplicira se razvojem plućne embolije. Prognoza bolesnika s plućnom embolijom u prvom redu ovisi o pravovremenom prepoznavanju i liječenju te prisutnim komorbiditetima. Većina smrtnih slučajeva (više od 90%) javlja se u neliječenih bolesnika. Manje od 10% svih smrti javlja se u liječenih bolesnika. Važno je istaknuti da antikoagulantna terapija značajno reducira mortalitet (manje od 5%). Plućna embolija s razvojem šoka ili hipotenzije javlja se u oko 5-10% bolesnika, a u oko 50% bolesnika (bez pokazatelja šoka ili hipotenzije) uz pokazatelje disfunkcije desnog ventrikula. Ukupna jednogodišnja smrtnost prema rezultatima PIOPED studije bila je oko 24%. Ipak, stopa recidiva je visoka i doseže 30% u razdoblju praćenja od 10 godina.

Nakon plućne embolije, kompletna rezolucije defekata perfuzije nastupa u oko 2/3 slučajeva. Bez adekvatne antikoagulantne terapije oko 50% bolesnika sa simptomatskim proksimalnim DVT-om ili plućnom embolijom razvija recidiv unutar tri mjeseca. Kod bolesnika koji su proveli antikoagulantno liječenje u trajanju 3-12 mjeseci, rizik potencijalno smrtonosne plućne embolije iznosi 0.19-0.49 slučajeva na 100 bolesnika.

U kronične komplikacije VTE-a ubrajaju se sindrom venske staze (posttrombotski sindrom), venski ulkus i kronična tromboembolijska plućna hipertenzija. Ukupna incidencija sindroma venske staze i venskog ulkusa u SAD-u je 76,1 odnosno 18,0 na 100 000 ljudi godišnje. Bolesnici s VTE-om imaju 17 puta veći rizik nastanka sindroma venske staze. Dvadesetogodišnja kumulativna incidencija sindroma venske staze nakon VTE-a i proksimalnog DVT-a iznosila je oko 25% odnosno 40%, dok je kod venskog ulkusa iznosila oko 3,7%. Kronična tromboembolijska plućna hipertenzija definira se kao rezidualna plućna hipertenzija, odnosno srednje vrijednosti tlaka u plućnoj arteriji više od 25 mmHg koje su prisutne 6 mjeseci nakon postavljanja dijagnoze. Incidencija kronične tromboembolijske plućne hipertenzije u bolesnika s potvrđenom plućnom embolijom iznosi 2-4%.

### 3.2.4 Patofiziologija plućne embolije

Većina plućnih embolusa nastaje u dubokom venskom bazenu donjih ekstremiteta. Ileo-femoralne vene su izvor većine klinički prepoznatih plućnih embolija. Procjenjuje se da 50-80% ilijačnih, femoralnih i poplitealnih tromba nastaje ispod razine poplitealne vene u potkoljenicama, odakle proksimalno propagiraju. Ipak, potkoljenični se trombi većinom spontano otapaju i samo oko 20-30% njih se spontano šire u natkoljenicu ukoliko se ne liječe. Trombi najčešće nastaju na mjestima venske staze kao što su venski zalisci i bifurkacije.

Nakon što doputuju u plućnu arteriju veći se trombi mogu zaglaviti na bifurkaciji glavne plućne arterije ili lobarnih grana i tako dovesti do hemodinamskih poremećaja. Manji trombi putuju distalnije i najčešće dovode do pojave pleuritične boli u prsima, vjerojatno uslijed upalne iritacije priležeće plure. Plućni infarkt uzrokuje oko 10% tromba, najčešće u bolesnika kod kojih je od ranije utvrđeno postojanje srčano-žilnih bolesti. Većina plućnih embolusa češće zahvaća donje plućne režnjeve.

Posljedice plućne embolije dominantno su hemodinamske i postaju očite kada je više od 30-50% plućnog arterijskog stabla okludirano embolusima. Veliki i/ili višestruki embolusi mogu akutno značajno povisiti plućnu vaskularnu rezistenciju koju desni ventrikul ne može akutno kompenzirati. Kod ovih bolesnika najčešća klinička slika je ona iznenadne srčane smrti, uglavnom zbog elektromehaničke disocijacije. Bolesnici se, također, mogu prezentirati sinkopom i/ili sistemskom hipotenzijom i šokom zbog akutnog zatajenja desnog ventrikula čemu dodatno pridonosi i disfunkcija lijevog ventrikula uslijed izbočenja interventrikularnog septuma i posljedičnog malog udarnog, odnosno minutnog volumena.

Kod bolesnika koji prežive prvu epizodu hemodinamski nestabilne plućne embolije dolazi do neurohumoralne, u prvom redu simpatičke aktivacije. Inotropna i kronotropna stimulacija prema Frank-Starlingovu mehanizmu rezultiraju povišenim tlakom u plućnoj arteriji čime se uspostavlja perfuzija u plućnom arterijskom stablu koje nije zahvaćeno embolijom, održava se punjenje lijevog ventrikula i njegov minutni volumen. Na ovaj se način, uz perifernu vazokontrikciju, stabilizira i održava sistemski tlak i perfuzija. Ovo je posebno važno za održavanje koronarne perfuzije desnog ventrikula. Ipak, vrijednosti tlaka koje akutno može generirati desni ventrikul,

ne prelaze vrijednosti 40-50 mmHg s obzirom da se radi dominantno o volumenu ovisnoj srčanoj šupljini.

Ponovljena hemodinamska destabilizacija može nastupiti obično nakon 24 do 48 sati, najčešće zbog recidiva embolije ili popuštanja desnog ventrikula zbog nemogućnosti kompenzatornih inotropnih i kronotropnih mehanizama da održe funkciju desnog ventrikula kroz duže vrijeme, čak i u odsutnosti recidivnih embolijskih događaja. Disfunkcija desnog ventrikula najvjerojatnije se pogoršava uslijed nesrazmjera između povećane potrebe za kisikom i smanjene koronarne perfuzije. Uz akutno tlačno opterećenje dolazi dakle i do ishemije desnog ventrikula čime se njegova funkcija dodatno pogoršava.

Respiratorna insuficijencija u bolesnika s plućnom embolijom u prvom je redu posljedica hemodinamskih poremećaja. Nekoliko je čimbenika koji pridonose hipoksiji tijekom epizode plućne embolije. Sniženi minutni volumen rezultira povećanom desaturacijom miješane venske krvi koja ulazi u plućnu cirkulaciju. Reducirani protok u embolijom zahvaćenim područjima s jedne i povećani protok u embolijom nezahvaćenim dijelovima plućnog arterijskog bazena s druge strane dovode do nesrazmjera ventilacije i perfuzije čime se dodatno pogoršava hipoksemija. Kod otprilike trećine bolesnika, zbog akutne plućne hipertenzije dolazi do inverznog desno–lijevog spoja na razini foramena ovale, dodatne desaturacije arterijske krvi odnosno hipoksemije.

Manji i distalniji trombi, iako ne dovode do težih hemodinamskih posljedica, mogu izazvati alveolarnu pulmonalnu hemoragiju s posljedičnim hemoptizama, pleuritisom i manjim pleuralnim izljevom (plućni infarkt). Iako je njihov utjecaj na plućnu izmjenu plinova najčešće zanemariv, mogu biti od većeg značaja kod onih bolesnika koji od ranije boluju od neke plućne ili srčano-žilne bolesti.

### **3.3.5 Dijagnostički algoritam**

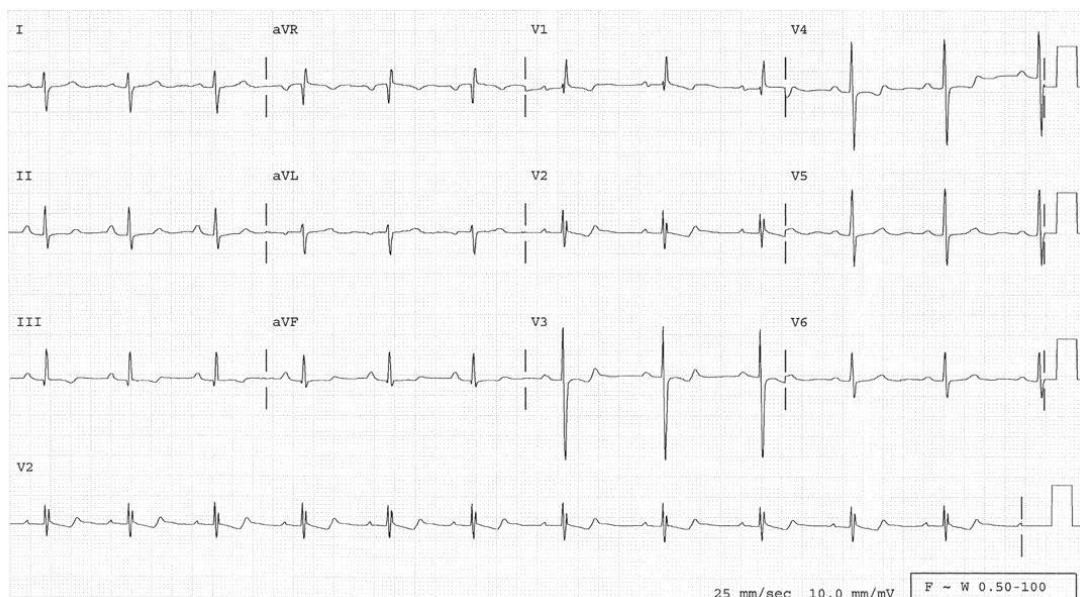
Dijagnoza plućne embolija predstavlja izazov jer su simptomi i znakovi nespecifični, a dijagnostički testovi nesavršeni ili invazivni. Dijagnoza započinje uključivanjem plućne embolije u diferencijalnu dijagnozu brojnih bolesti sa sličnim simptomima u koje spadaju: ishemija srca, popuštanje srca, egzacerbacija kronične opstruktivne bolesti, pneumotoraks, pneumonija, sepsa, akutni plućni sindrom (pacijenti s drepanocitozom) i akutna uznemirenost sa hiperventilacijom.

Obrada započinje pulsnom oksimetrijom, EKG–om i RTG–om pluća.

RTG pluća je obično normalan mada može pokazati atelektazu, fokalne infiltrate, elevaciju hemidijafragme i/ili pleuralni izljev. Klasični nalazi fokalnog gubitka vaskularnih sjena (Westermarkov znak), periferne klinaste sjene nad ošitom (Hamptonova grba), zdepaste sjene hilusa ili proširene desne donje grane plućne arterije (Pallasov znak) su sugestivni ali neuvjerljivi znakovi.

Pulsna oksimetrija omogućava brzu procjene oksigenacije, a hipoksemija je jedan od znakova plućne embolije.

EKG najčešće pokazuje sinusnu tahikardiju, depresiju ST segmenta ili negativan T val u desnim prekordijalnim odvodima, koje nisu specifične za PE (vidi SL. 50–1). Zubac S<sub>1</sub> i Q<sub>3</sub>, dubok S<sub>6</sub> zubac, negativan T<sub>3</sub> val, P–pulmonale, kompletan ili nekompletan blok desne grane Hisovog snopa, P–pulmonale i skretanje osi srca udesno ( $R > S$  u V<sub>1</sub>), ukazuju na učinak naglog porasta tlaka u desnoj klijetki. Navedeni EKG znakovi iako specifični (znakovi akutnog plućnog srca) nisu dovoljno senzitivni jer se nalaze samo u oko 5% slučajeva.



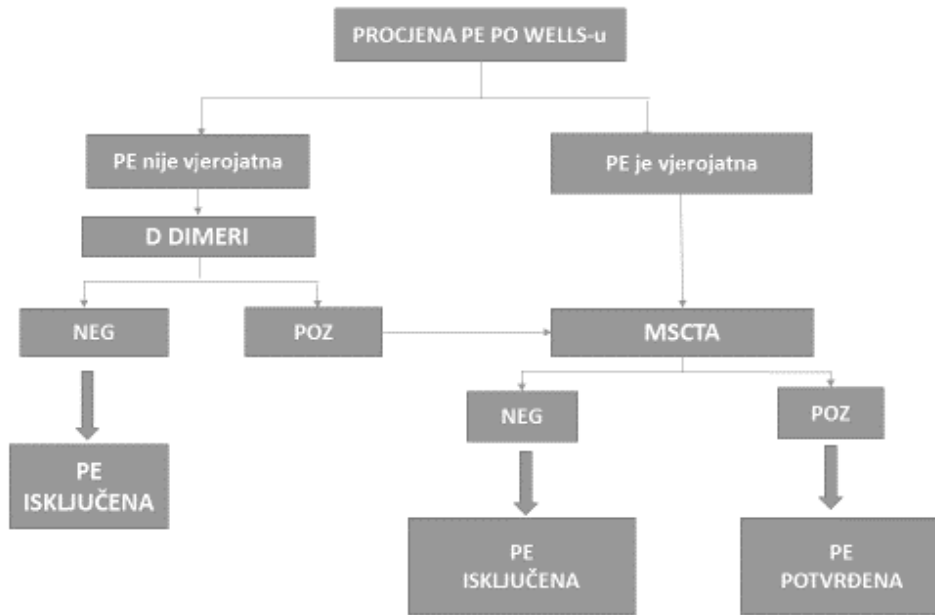
Slika 1. EKG kod plućne embolije - sinusni ritam sa 75 otkucaja/min ; S val u I odvodu s Qvalom , obrnuti Tval i elevacija ST segmenta u III odvodu (S<sub>1</sub>Q<sub>3</sub>T<sub>3</sub>); devijacija QRS osi udesno sa Rvalom veće amplitud e nego Sval u V 1 odvodu . Šiljasti P valovi u II odvodu.

Klinička vjerojatnost za i temelju anamneze i fizikalnog pregleda. Pacijenti s malom kliničkom vjerojatnošću za plućne emboliju se dalje ne obrađuju ili je obrada minimalna. Pacijenti s umjerenom (srednjom) kliničkom vjerojatnošću za plućnu emboliju, podvrgavaju se dodatnim pretragama, dok su oni s velikom vjerojatnošću kandidati za neposredno liječenje dok se plućna embolija ne potvrdi/isključi dodatnim dijagnostičkim pretragama.

KLINIČKA SLIKA DVT	3
DRUGE DG MANJE VJEROJATNE OD PE	3
SRČANA FREKVENCIJA >100	1,5
IMOBILIZACIJA $\geq$ 3 DANA ILI OP. UNUTAR 4 TJ	1.5
RANIJE VTE	1,5
HEMOPTIZA	1
MALIGNITET	1
KLINIČKA VJEROJATNOST	
VRLO VJEROJATNA	> 4
NIJE VJEROJATNA	$\leq$ 4

Tablica 1. Pravila kliničkog predviđanja (Wellsovi kriteriji) za dijagnostiku plućne embolije (Izvor: Belle A et al. JAMA 2006;295:172)





Slika 2. Algoritam dijagnostičkih pretraga kod plućne embolije (Izvor: Belle A et al. JAMA 2006;295:172)

## 4. CT angiografija plućnih arterija

Razvojem multidetektorske kompjuterizirane tomografije s visokom prostornom i vremenskom rezolucijom i kvalitetnijim prikazom plućne arterije, CT angiografija postala je metodom izbora u dijagnostici plućne embolije u svakodnevnoj kliničkoj praksi. Metoda omogućuje izravnu vizualizaciju ugruška najmanje do segmentalne razine ogranaka plućne arterije i ima osjetljivost oko 83% i specifičnost 96%. Također ovom metodom mogu se dokazati i druge patologije kod bolesnika s dispnejom ili bolovima u prsima.

### 4.1 Protokol snimanja

Svaki suvremeni CT uređaj trebao bi imati programiran protokol akvizicije i aplikacije kontrastnog sredstva za izvođenje CT angiografije plućnih arterija.

Protokol snimanja sastoji se od:

- topograma
- monitoring kontrasta ili test bolus
- snimanja s kontrastnim sredstvom.

**TABLE 16-MDCT Pulmonary Angiography Protocol**

Parameter	Normal-Sized Patient	Large Patient (> 250 lb [113 kg])
Detector width/reconstruction (mm)	1.25/1.25	2.5/1.25
Table speed/rotation (mm)	13.75	6.88
Pitch	1.375:1	0.562:1
Peak kilovoltage	140	140
Milliamperes	380	380
Rotation time (s)	0.5	1.0
Algorithm	Standard	Standard
Scanning field of view	Large	Large
Display field of view	Rib to rib	Rib to rib

Tablica 2. Prikazuje protokol kod 16 slojnog MSCT uređaja (Izvor: Wittram C.; How I Do It: CT Pulmonary Angiography; AJR:188 May 2007; 1256-1261.)

### 64-MDCT Pulmonary Angiography Protocol

Parameter	Normal-Sized Patient	Large Patient (> 250 lb [113 kg])
Detector width/reconstruction (mm)	0.625/1.25	0.625/1.25/2.5
Table speed/rotation (mm)	55	55
Pitch	1.375:1	1.375:1
Peak kilovoltage	140	140
Milliamperes	380	380
Rotation time (s)	0.5	1.0
Algorithm	Standard	Standard
Scanning field of view	Large	Large
Display field of view	Rib to rib	Rib to rib

Tablica 3. Prikazuje protokol kod 64 slojnog MSCT uređaja. (Izvor: Wittram C.; How I Do It: CT Pulmonary Angiography; AJR:188 May 2007; 1256-1261.)

Suvremeni MSCT uređaji imaju sve veći broj slojeva što zahtjeva kraće vrijeme snimanja. Tako je vrijeme snimanja kod 16-slojni MSCT 10 sekunda do kod 64-slojnog MSCT vrijeme snimanja iznosi manje od 3 sekunde što je bitno jer su pacijenti sa plućnom embolijom dispnoični i ne mogu dugo zadržati dah. Kod pretelih pacijenata da bi smanjili buku potrebno je povećati dozu zračenja ili širinu rekonstrukcije i debljinu sloja što smanjuje osjetljivost detekcije embolusa (Tbl 2, tbl 3).

#### 4.1.1 Priprema pacijenta

Prije početka dijagnostičkog postupka potrebno je da pacijent ima postavljenu intravensku kanilu veličine 18 do 20 gauge-a kako bi mogli postići potreban protok kontrastnog sredstva.

Pacijent se pozicionira u supinirani položaj kaudo-kranijalno jer je najčešće plućna embolija u nižim režnjevima, te ako on diše tijekom snimanja imamo manje artefakata.

#### 4.1.2 Akvizicija slike i parametri rekonstrukcije

Odluka o izboru akvizicijskih parametara (detektorska konfiguracija/*pitch*) i odgovarajućim parametrima rekonstrukcije uvelike ovisi o tipu i modelu MSCT

uređaja. Prostorna rezolucija prvenstveno ovisi o veličini detektora i *pitch* faktoru ali i o uvjetima rekonstrukcije slike. Brzina snimanja veća je kod uređaja sa više slojeva ali se može povećati maksimalnim *pitch-om* i povećanjem brzine gibanja gentry-a. Slike se prikazuju u tri različite sive skale, za očitavanje pluća (širina sive skale 1500H, te centar sive skale -600H), medijastinuma (širina sive skale 350H, centar sive skale 40H), te prozor sa detekciju plućne embolije (širina sive skale 700H, centar sive skale 100H).

#### **4.1.3 Aplikacija kontrastnog sredstva**

Kod CT angiografije, u svrhu boljeg opacificiranja vaskularnih struktura intravenski se aplicira vodotopivo niskoosmolarno jodno kontrastno sredstvo kojim se opacificiraju arterije. Jod u organu od interesa ili krvnoj plazmi uzrokuje veću apsorpciju rendgenskog zračenja. To rezultira povećanjem u CT atenuaciji i poboljšanjem prikaza na CT slici.

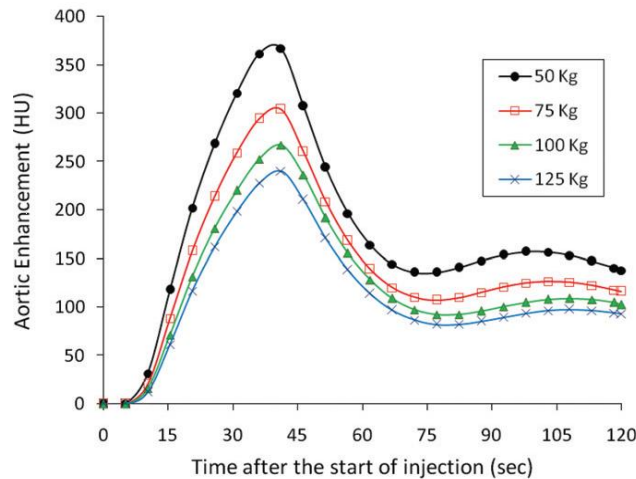
Aplikacija kontrasta kod CT angiografije uvijek je uz pomoć automatske šprice. Volumen i brzina aplikacije kontrastnog sredstva i fiziološke otopine određuje se prema unaprijed propisanom protokolu.

##### **4.1.3.1 Faktori koji utječu na opacificaciju kontrastnog sredstva**

###### **A) Faktori vezani uz pacijenta**

###### **Tjelesna težina**

Najvažniji faktor vezan uz pacijenta koji utječe na opacificaciju kontrastnog sredstva u analizi vaskularnih i parenhimskih struktura. Kako bi se održala konstantna razina opacificacije kontrastnog sredstva kod pacijenata veže tjelesne težine potrebno je primijeniti veću količinu jodnog kontrasta i/ili veću koncentraciju. Doza kontrastnog sredstva povećava se 1:1 u odnosu s tjelesnom težinom.



Grafikon 1. Prikazuje odnos opacifikacije aorte od početka apliciranja kod 50, 75, 100 i 125 kg. Vidimo kako s povećanjem težine opada vrijednost opacifikacije. ( Izvor: Bae, K.T.; Intravenous contrast medium administration and scan timing at CT: considerations and approaches ; Radiology 2010;256:32)

### Srčani udarni volumen

Kod srčanog udarnog volumena bitno je kako se on smanjuje, bolus kontrastnog sredstva distribuiraju se sporije, što rezultira odgođenim dolaskom bolusa na područje interesa. Kad je vrijeme snimanja kritično, koriste se vremenski test bolusa i test praćenja.

### Dob i spol

Opacifikacija kontrastnog sredstva razlikuje se između muškaraca i žena zbog njihove razlike u volumenu cirkulirajuće krvi. Volumen krvi manji je za 5-10% kod žena u odnosu na muškog iste tjelesne visine i težine. Prema tome opacifikacija kontrastnim sredstvom veća je kod žena u odnosu na muškarce. Dob je povezana distribucijom kontrasta iz razloga što s godinama opada srčani udarni volumen.

## **Venski put**

Odabir mjesta venskog puta također utječe na vrijeme distribucije kontrastnog sredstva do područja interesa. Najčešće korišten venski pristup za aplikaciju kontrasta kod CT angiografije je kubitalna vena.

## **Funkcija bubrega**

Kako bi mogli aplicirati kontrastno sredstvo potrebna je očuvana funkcija bubrega. Za pacijentovu sigurnost, količina joda trebala bi biti što niža, ali da je dijagnostički opravdana. Potrebno je biti oprezan i prije pretrage provjeriti pacijentovu funkciju bubrega kako je ne bi dodatno oštetili i izazvali nefropatiju.

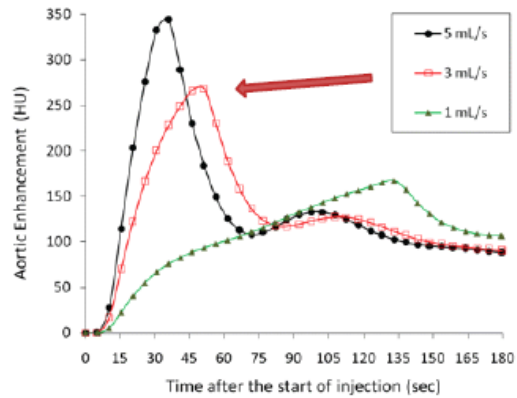
## **B) Faktori vezani uz kontrastno sredstvo**

### **Vrijeme aplikacije kontrasta**

Vrijeme se računa od početka davanja kontrasta do kraja aplikacije kontrastnog sredstva. Duže vrijeme apliciranja rezultira većom količinom kontrastnog sredstva što pak povećava bolju opacifikaciju. Optimalno vrijeme određeno je parametrima snimanja i kliničkim ciljevima snimanja.

### **Brzina apliciranja kontrasta**

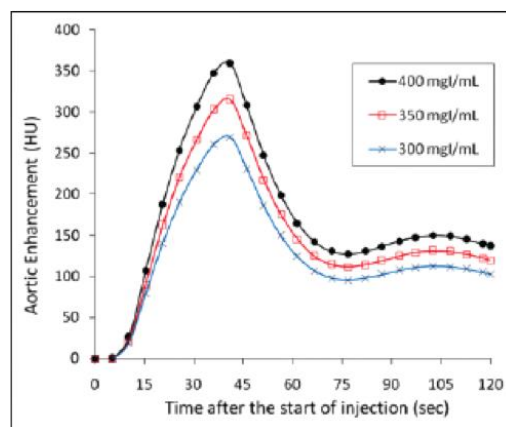
Kada je brzina aplikacije fiksna, veća brzina znači i brži dolazak kontrasta u ciljano tkivo, ali smanjuje vrijeme apliciranja, što nam je potrebno za protokole koji imaju kratko vrijeme snimanja. Najčešće korištene brzine aplikacije kontrastnog sredstva su od 4 do 5 ml/s kroz kubitalnu venu.



Grafikon 2. Prikazuje kako se kod istog volumena kontrasta iste koncentracije joda opacifikacija razlikuje ovisno o brzini aplikacije kontrastnog sredstva. ( Izvor: Bae, K.T.; Intravenous contrast medium administration and scan timing at CT: considerations and approaches ; Radiology 2010;256:32)

### Koncentracija kontrasta

Kada su volumen, brzina i vrijeme aplikacije fiksni, kontrast veće koncentracije označava i veći stupanj opacifikacije. Stoga se preporuča korištenje veće koncentracije uz to da se smanji brzina aplikacije zbog veće viskoznosti samog kontrasta i mogućnosti oštećenja krve žile kroz koju se primjenjuje.



Grafikon 3. Stupanj opacifikacije kontrastom različite koncentracije ( Izvor: Bae, K.T.; Intravenous contrast medium administration and scan timing at CT: considerations and approaches ; Radiology 2010;256:32)

## Ispiranje fiziološkom otopinom

Ispiranje fiziološkom otopinom korisno je kako bi se bolus kontrasta preostao u sistemu za aplikaciju i perifernim venama iskoristio za samo snimanje, te smanjuje artefakt koji može nastati od gustog kontrastnog sredstva u brahiocefaličnoj veni i gornjoj šupljoj veni na snimanju toraksa. Aplikacija fiksne količine kontrasta i fiziološke otopine povećava šiljak koncentracije u određenom organu za 5-10%, ali i produžuje vrijeme za otprilike 3-10 sekundi, ovisno o brzini aplikacije. Preporučena količina za ispiranje fiziološkom otopinom je 20 do 30 ml. Veće količine od preporučenih neće dodatno poboljšati opacifikaciju kontrastnim sredstvom.

Injection	Timing Delay (s)			
	16-MDCT		64-MDCT	
	Normal-Size Patient	Large Patient (> 250 lb [113 kg])	Normal-Size Patient	Large Patient (> 250 lb [113 kg])
Amount injected (mL)	110	130	110	130
Rate of injection (mL/s)				
4	22	30	26	31
3.5	26	34	30	35
3	32	40	36	42
2.5	39	49	43	51
2	50	61	53	63

Tablica 4. Usporedba aplikacije i tempiranja kontrastnog sredstva kod 16 i 64 slojnog CT uređaja. Vidimo da kod bržeg apliciranja kontrasta delay snimanja bude manji, te kako je kod težih pacijenata (iznad 113 kg) delay veći. S desne strane vidimo kako je delay kod 64 slojnog CT-a veći u oba slučaja zbog veće brzine uređaja i treba više vremena da se žile opacificiraju. (Izvor: Wittram C.; How I Do It: CT Pulmonary Angiography; AJR:188 May 2007; 1256-1261.)

## Faktori vezani za CT

Kako bismo dobili adekvatnu koncentraciju kontrasta u krvnim žilama tijekom snimanja potrebno je znati vrijeme snimanja. Duže snimanje zahtjeva dužu aplikaciju kontrasta. Vrijeme snimanja određeno je brzinom, vrstom i protokolom CT uređaja



Skeniranje se provodi u arterijskoj fazi. Vrijeme koje prođe od trenutka aplikacije kontrastnog sredstva do trenutka maksimalne imbibicije arterije naziva se tranzitno vrijeme i ovisi o: udaljenosti određenog arterijskog stabla od mjesta venske aplikacije kontrasta, srčanom udarnom volumenu (EF), promjeni na arterijskom stablu (stenoze, aneurizme, arterio-venske fistule)

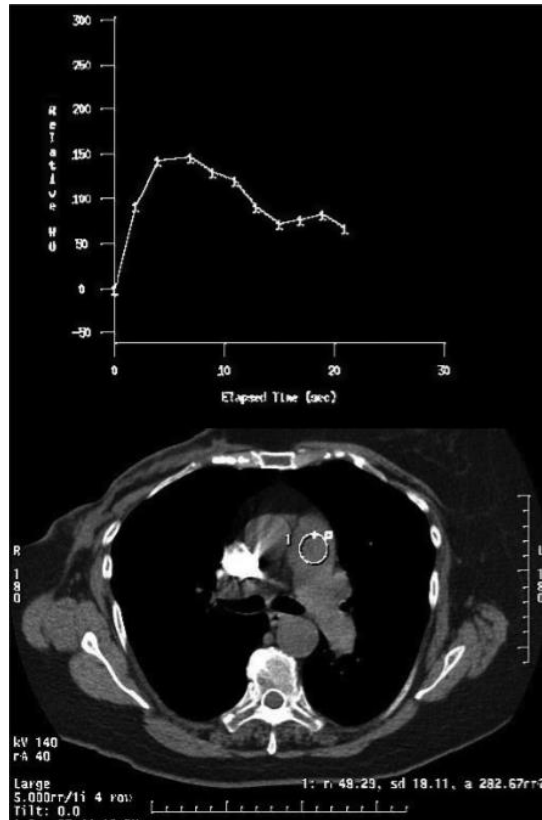
Individualno tranzitno vrijeme tj. vrijeme potrebno da kontrast ispuni određenu arteriju kod pacijenta može se odrediti: test bolusom ili praćenjem bolusa.

### **Test bolus**

Test bolus je metoda kod koje se aplicira bolus kontrastnog sredstva od 10-20 ml prije snimanja s punom količinom kontrastnog sredstva. Odredi se arterija i na nju se postavi ROI (eng. region of interest), te se mjeri vrijeme potrebno da se postigne određena atenuacija. Prednost test bolusa je mogućnost postavljanja više ROI točaka, točna procijena vremena skeniranja i test venskog puta. Nedostatak je što se kontrast mora davati u dva navrata.

### **Praćenje bolusa**

Praćenje bolusa provodi se na način da se odabere referenti sloj određene arterije gdje se postavi ROI. Aplicira se bolus kontrast i prati se atenuacija u ROI i skeniranje započinje kad se postigne određena atenuacija. Nedostaci su što je moguće da dođe do neadekvatnog skeniranja zbog loše odabrane atenuacije ili loše procjene odgode skeniranja, te velika mogućnost nastanka artefakata.



Slika 3. Prikaz ROI područja (žuta kružnica) stavljenog u plućno deblo, te mjerenje atenuacije u Hounsfieldovim jedinicama kroz vrijeme u sekundama

## 4.2 Parametri akvizicije i aplikacije kontrastnog sredstva

Faza	Plućna arterijska
Opseg snimanja	Od plućnih baza prema vrhu pluća
Smjer snimanja	Kraniokaudalan
Konfiguracija detektora	16 x 0.75 mm
Vrijeme rotacije	0.5 sek
Pitch	0.85
Brzina stola	12 mm/rotacija
kVp	120
mAs	88
Rekonstrukcijski interval	1 mm mekotkivni prozor / 5 mm plućni
Koncentracija kontrasta	350 mg joda na ml
Količina kontrasta	100 ml
Brzina apliciranja kontrasta	4 ml/sek
Monitoring opacificacije	50-60 HU
Ispiranje fiziološkom otopinom	20 ml, brzina aplikacije 3.5 ml/s

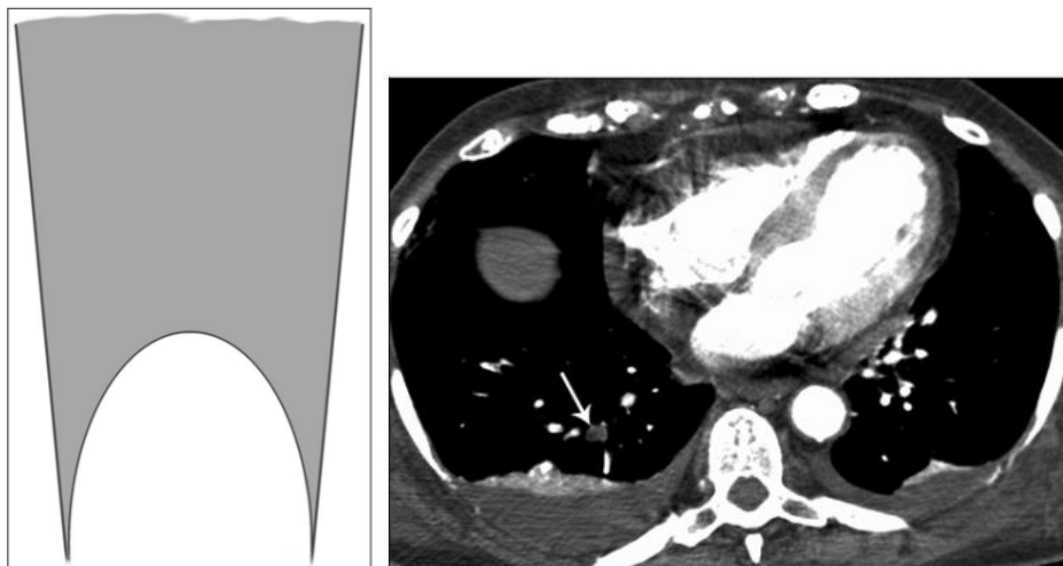
Tablica 5. Prikazuje opće parametre akvizicije i aplikacije kontrastnog sredstva za 16 slojni CT uređaj u KBC Split (Firule).

### 4.3 Procesiranje i analiza slika

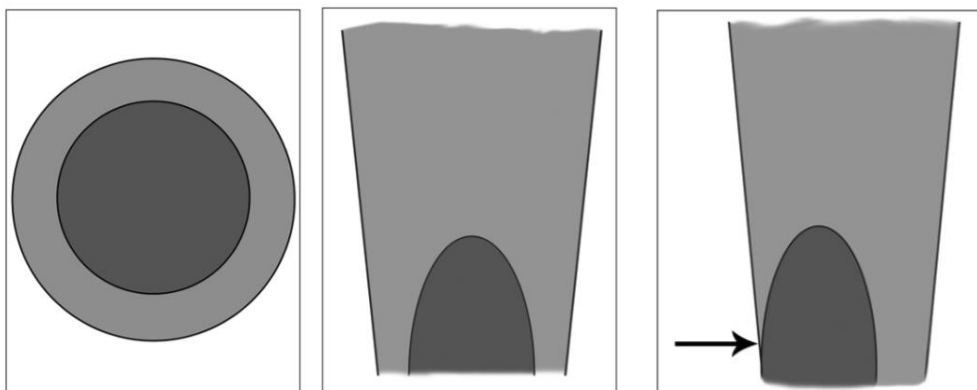
Tijekom analize slika bitno je poznavati anatomiju i patofiziologiju kako bismo mogli razlikovati akutni od kroničnog embolusa, te arterijsko venskih fistula.

#### Akutni embolus

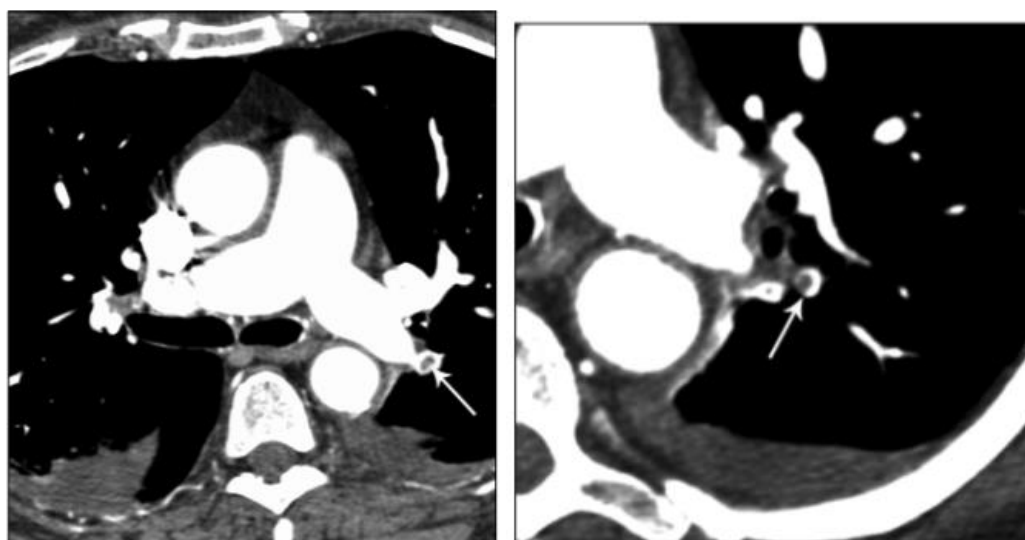
Akutnu plućnu emboliju mogu izazvati potpuna opstrukcija plućne arterije te ne opstruktivni defekt punjenja. Potpuna opstrukcija plućne arterije prikazuje se kao konkavno punjenje arterije. Na CT angiografiji možemo vidjeti distalni dio embolusa kojeg je nemoguće vidjeti na digitalnoj suptrakcijska angiografiji. Također kod potpune opstrukcije arterije moguće je povećanje promjera krvne žile. Ne opstruktivni defekt punjenja može biti centrični ili ekscentrični. Na CT angiografiji to vidimo kao dobro definirani centralni defekt punjenja arterije.



Slika 4. Slika lijevo prikazuje ilustraciju potpune opstrukcije krvne žile i defekt punjenja kontrastom. Slika desno prikazuje CT sloj potpune opstrukcije krvne žile i povećanje promjera.



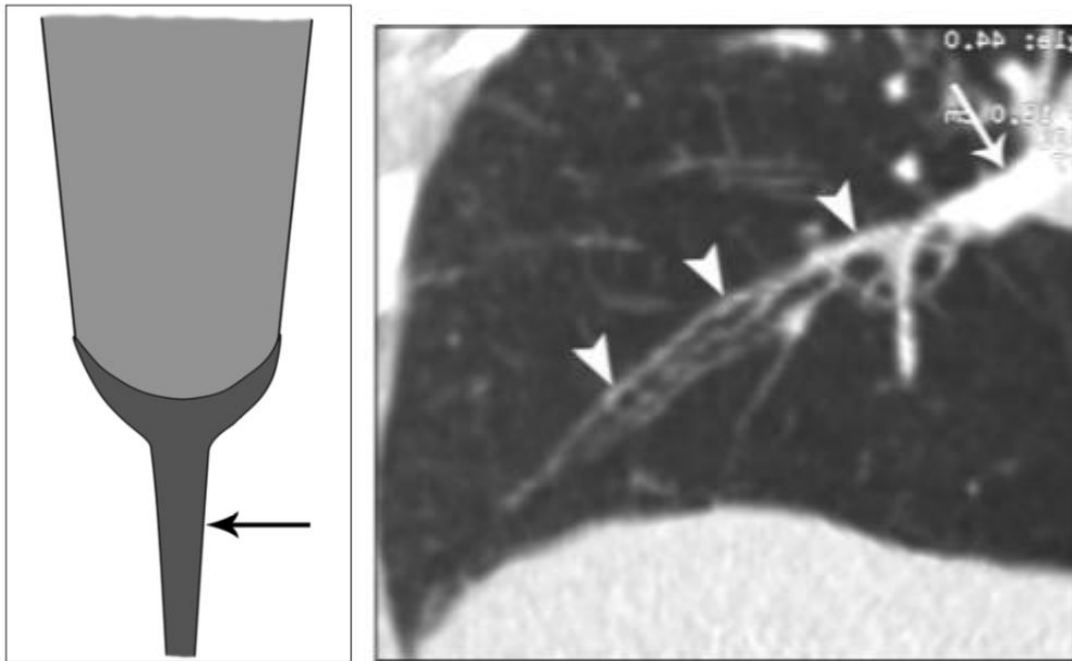
Slika 5. Prikazuje pozicije embolusa kod ne opstruktivne akutne plućne embolije



Slika 6. i 7. Prikazuju CT slojeve akutne ne opstruktivne plućne embolije

### Kronični embolus

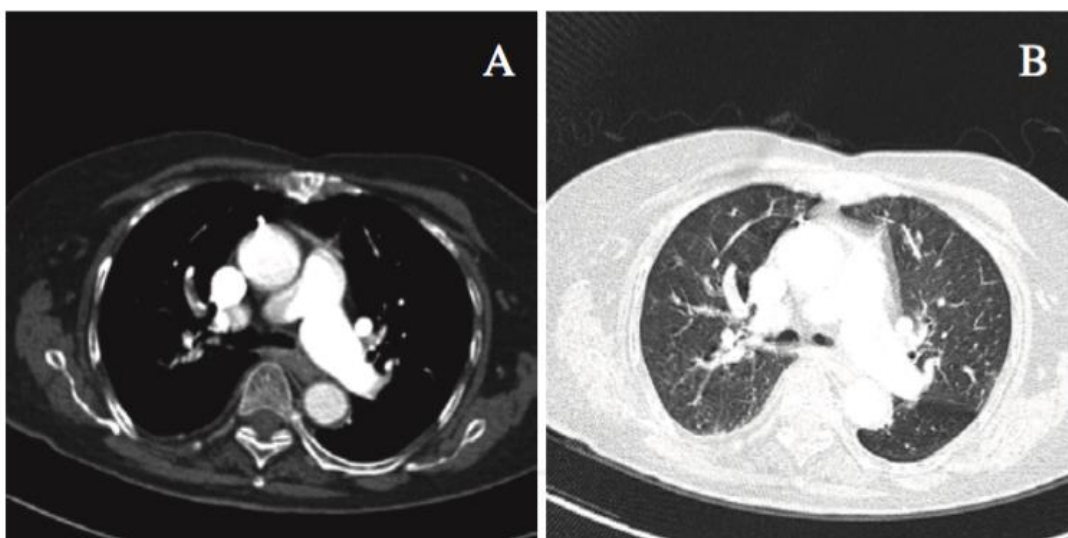
Kroničnu plućnu emboliju mogu izazvati embolusi koji su potpuno zatvorili plućnu arteriju ili nepotpuno. Kronično opstruktivna plućna arterija izgleda smanjenog promjera prema potpunom začepljenju distalno. Trajno smanjivanje promjera krvne žile uzrokovano je kontrakcijom embolusa. Ne opstruktivni defekt punjenja može izazvati nepravilnosti intime krvne žile što dalje vodi prema stenozu pulmonalne arterije.



Slika 8. Lijevo prikazuje primjer kronične opstruktivne plućne embolija. Desno prikazuje CT sloj kronične ne opstruktivne plućne embolije

## Windowing

Transverzalni slojevi gledaju se u mekotkivnom prozoru (window width = 400 HU, window level = 30 do 40 HU) i prozoru za plućni parenhim ( window width = 1500 HU, window level = - 800 do -600 HU) predstavljaju bazu za dijagnostičku interpretaciju. Kada se koristi samo mekotkivni prozor, posebno u kombinaciji s jodnim kontrastom, moguće je predvidjeti male plućne emboluse. Zbog toga se koristi relativno širok prozor. Mekotkivni prozor je također bitan kako bi se prikazao defekt punjenja kontrastom, a plućni prozor se koristi za procijenu kretanja artefakta, koje je rezultat endovaskularne nehomogenosti kontrasta što može imitirati embolus. Plućni prozor također je bitan za diferencijaciju plućnih arterija od sluzi ispunjenih bronha i od venske strukture koje se mogu opacificirati u ranoj fazi skeniranja. Istovremeno praćenje slika u dva različita prozora pomaže kod interpretacije i smanjuje vrijeme i moguće greške tijekom analize.

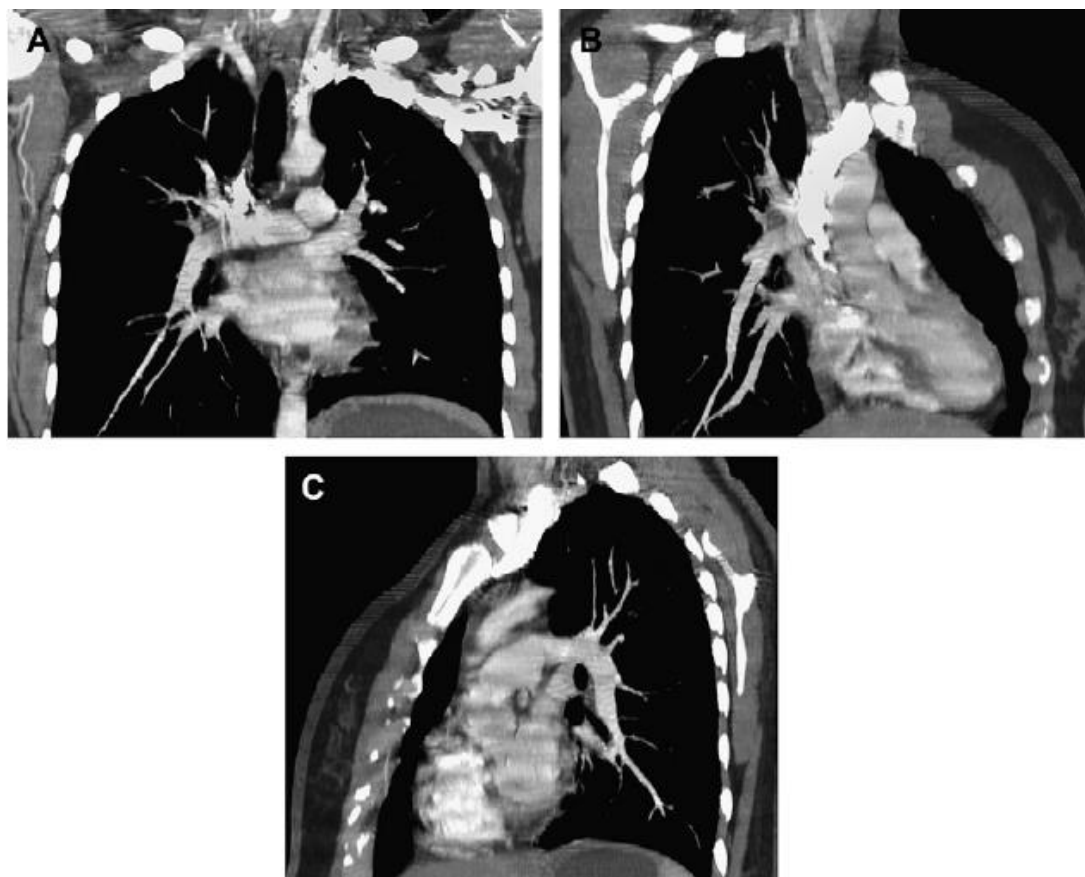


Slika 10. A) Aksijalni sloj u mekotkivnom prozoru B) Aksijalni sloj u plućnom prozoru (Izvor Hartmann IJC et al.; State-of-the-art Multi-Detector CT Angiography in Acute Pulmonary Embolism: Technique, Interpretation and Future Perspectives; ISBN, Intec)

## Multiplanarne rekonstrukcije

Kako transverzalni slojevi predstavljaju bazu za analizu plućne embolije, dodatne rekonstrukcije poput MPR ili CPR se koriste kao alati za rješavanje problema. Koriste se kod plućnih arterija koje su kose ili paralelne sa snimanjem, kako bi mogli razlikovati centralni embolus od perivaskularnog limfnog tkiva i

pulsacijske artefakte od pravog embolusa. Nalaz nađen na MPR ili drugim post processing tehnikama mora se uvijek potvrditi na transverzalnim slojevima.



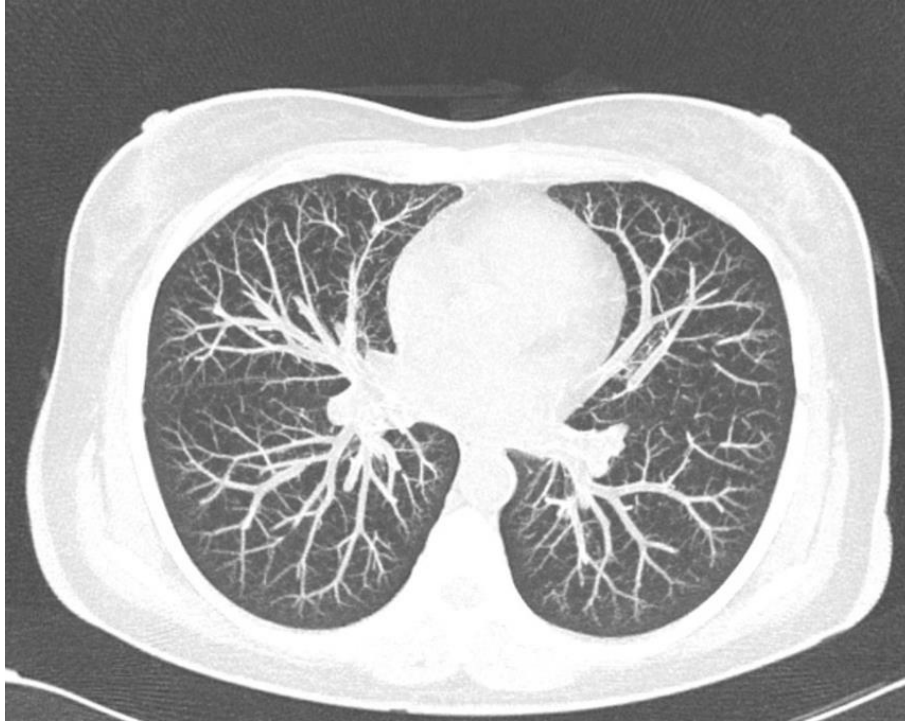Slika 11. Multiplanarni prikaz u A) frontalnoj ravnini B) desnoj kosoj ravnini C) sagitalnoj ravnini. (Izvor Hartmann IJC et al.; State-of-the-art Multi-Detector CT Angiography in Acute Pulmonary Embolism: Technique, Interpretation and Future Perspectives; ISBN, Intec)

#### Maximum intensity projections

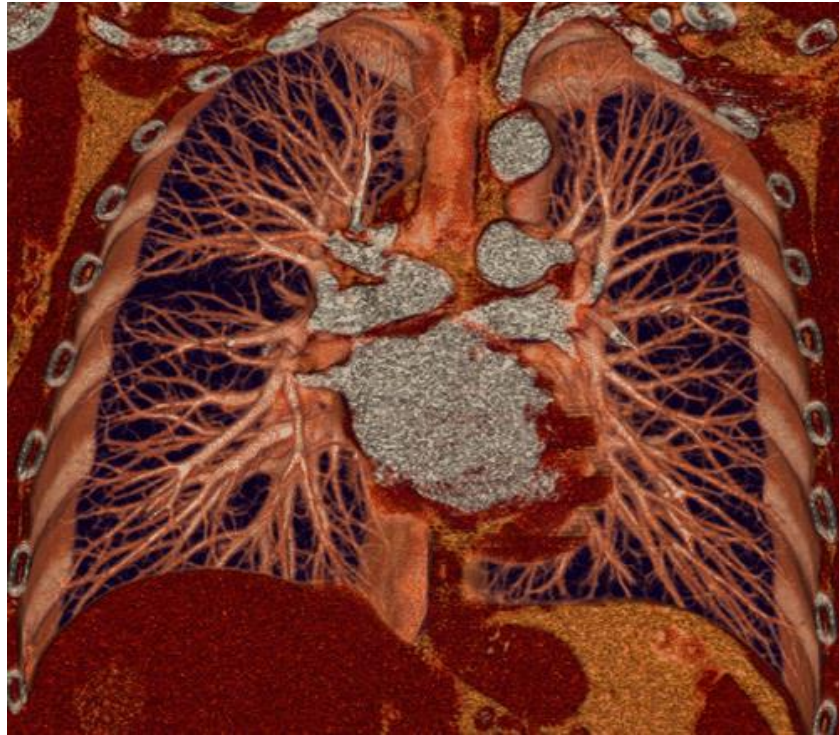Skraćeno MIP, je odličan alat za prikaz angiografije. Kao i MPR, moguće je napraviti rekonstrukciju u bilo kojoj ravnini. Mali periferni embolusi će se prikazati kao slabije opacificirani krvožilni segment s manjim denzitetom nego susjedne krvne žile iste veličine. Upotrebna MIP rekonstrukcija preporuča se kod svakog pacijenta kod kojeg inicijalni transverzalni slojevi ne otkrivaju plućnu emboliju. Najveća mana MIP rekonstrukcija se odnosi na male hipodenzne strukture (endovaskularne emboluse) koje bi mogle biti zaklonjene hiperdenznim okolnim strukturama (krvna žila



ispunjena kontrastom). Ovo se pojavljuje kada je MIP debljina prevelika ili je prozor u kojem se gleda preuzak, pa je rezultat slika s premalim kontrastnim rasponom. Stoga je važan odabir tankih slojeva i dobrog prozora u kojem gledamo slike.



Slika 12. Prikazuje transverzalni CT sloj plućne angiografije u MIP rekonstrukciji (Izvor Hartmann IJC et al.; State-of-the-art Multi-Detector CT Angiography in Acute Pulmonary Embolism: Technique, Interpretation and Future Perspectives; ISBN, Intec)



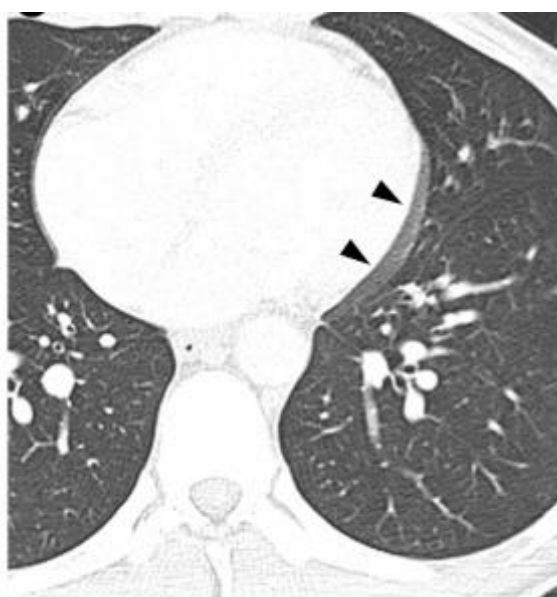Slika 13. Volumni prikaz plućne angiografije (VRT) (Izvor Schoepf and Costello; CT angiography for diagnosis of pulmonary embolism: State of the art; Radiology 2004; 230:329–337)

## 4.4 Artefakti

### 4.4.1. Tehnički povezani artefakti

#### Artefakti uzrokovani disanjem i radom srca

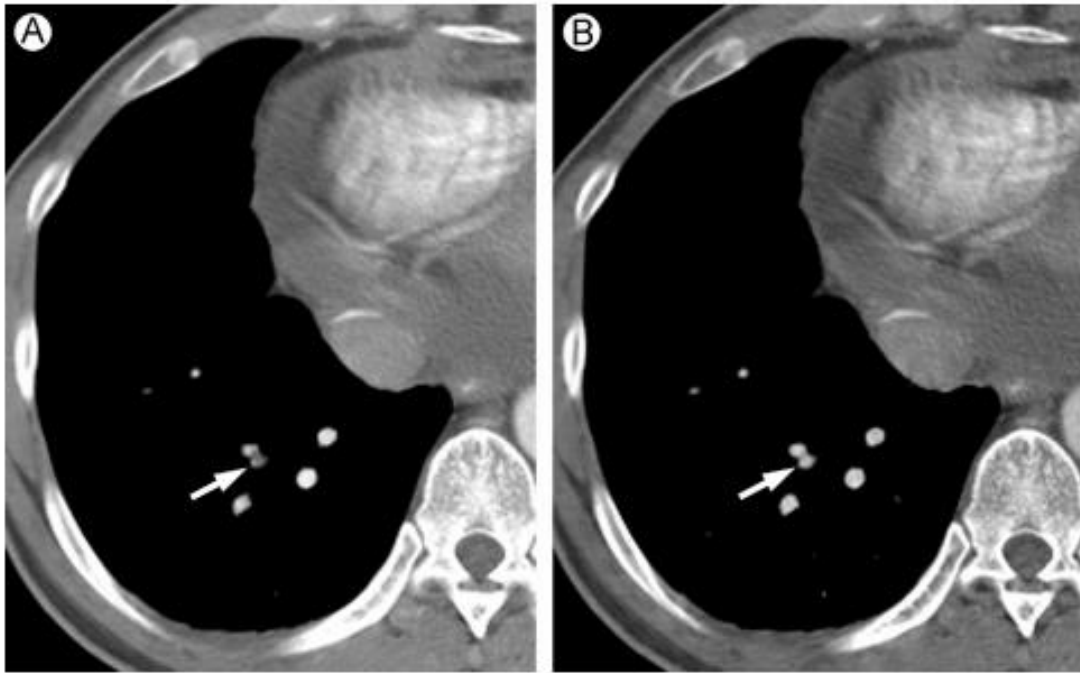
Mogu nastati kod sporijih uređaja kod kojeg snimanje traje duže te pacijent nije u mogućnosti zadržati dah kroz to vrijeme. Artefakte je moguće izbjeći ili smanjiti povećanjem reda detektora, pozicioniranjem pacijenta prema aparatu koji koristimo, te CT uređajem koji je usklađen elektrokardiografom koji prati rad srca i određuje kad će aparat snimati ili briše artefakne naknadno u rekonstrukcijama.



Slika 14. Artefakt uzrokovan radom srca koji onemogućuje analizu arterija u blizini srca (Izvor Palacio D. et al.; Multidetector Computed Tomography Pulmonary Angiography Pitfalls in the Evaluation of Pulmonary Embolism With Emphasis in Technique; Seminars in Roentgenology July 2015; 50; 217-225)

#### Volumni artefakti

Nastaju kada su dvije strukture različitih denziteta jedna blizu druge i upadaju u isti voksel, čija je atenuacija nepouzdana i ne predstavlja točno nijednu strukturu od ove dvije. Disanje ili rad srca mogu uzrokovati ovaj artefakt, ali najčešći uzrok je nedostatak prostorne rezolucije.



Slika 15. A) Prikazuje slabu atenuaciju struktura na sloju debljine 5 mm

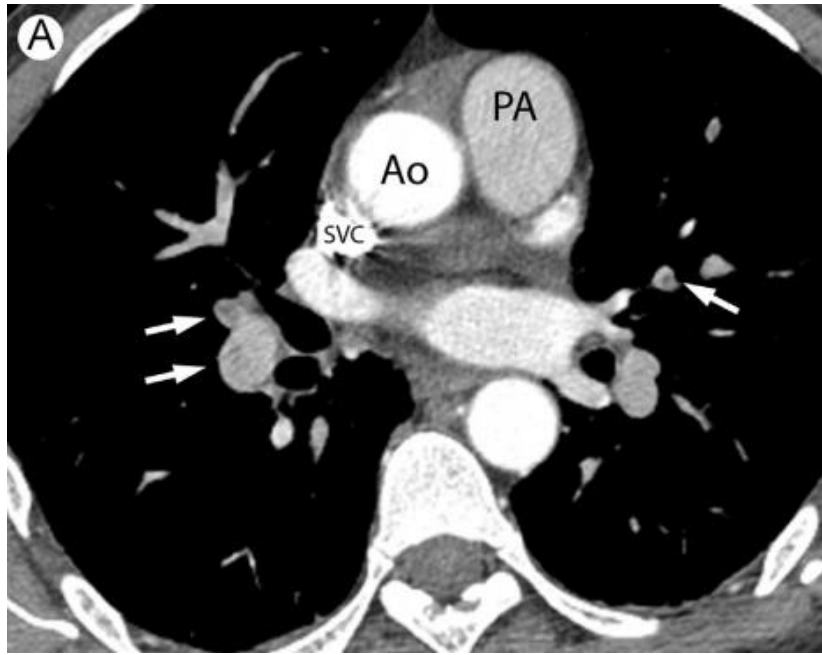
B) Prikazuje rekonstrukciju istog sloja na 2.5 mm i dobru atenuaciju struktura (Izvor Palacio D. et al.; Multidetector Computed Tomography Pulmonary Angiography Pitfalls in the Evaluation of Pulmonary Embolism With Emphasis in Technique; Seminars in Roentgenology July 2015; 50; 217-225)

#### **4.4.2 Artefakti povezani kontrastnim sredstvom**

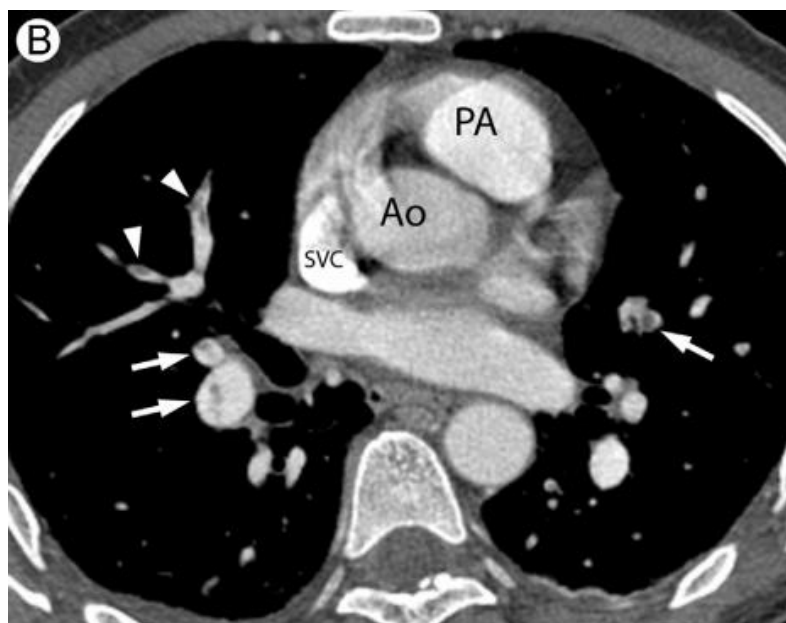
Trakasti artefakti kontrasta nastaju zbog velike koncentracije joda koji smanjuje prolaz fotona. Artefakt se može izbjeći ispiranjem fiziološkom otopinom, a ako ga uočimo možemo napraviti rekonstrukciju debljih slojeva te na način omogućiti analizu.

#### **Artefakti vezani uz protok kontrasta**

Rezultat su dubokog udaha pacijenta ili Valsalva manevra. Dubokim udahom neopacificirana krv iz donje šuplje vene ulazi u desni ventrikl i plućne arterije kao odgovor na negativni intratorakalni tlak. Kod Valsalva manevra postoji prekid dolaska opacificirane krvi zbog pozitivnog intratorakalnog tlaka. Artefakte je moguće izbjeći da se doda odgoda 2-5 sekundi od instrukcija za disanje i početka snimanja.



Slika 16. Prikazuje artefakt zbog dubokog udaha pacijenta i bolju atenuaciju aorte (Ao) i gornje šuplje vene (SVC) nego plućne arterije (PA). Strelice prikazuju embolus koji je slabo ocrtan od susjedne arterija. (Izvor Palacio D. et al.; Multidetector Computed Tomography Pulmonary Angiography Pitfalls in the Evaluation of Pulmonary Embolism With Emphasis in Technique; Seminars in Roentgenology July 2015; 50; 217-225)



Slika 17. Ponovljeni je postupak tijekom plitkog disanja i vidimo da je atenuacija plućne arterije (PA) puno veća, te samim time ocrtavanje je puno oštrije u odnosu na susjedne arterije. (Izvor Palacio D. et al.; Multidetector Computed Tomography Pulmonary Angiography Pitfalls in the Evaluation of Pulmonary Embolism With Emphasis in Technique; Seminars in Roentgenology July 2015; 50; 217-225)

#### **4.4.3 Artefakti vezani uz pacijenta**

Nastaju kod pacijenata koji ne mogu zadržati dah dovoljno dugo te počnu disati tokom snimanja. Prije pretrage potrebno je utvrditi može li pacijent dovoljno dugo zadržati zrak, ako postoje znakovi dispneje preporuča se pacijentu objasniti da smije plitko disati.

#### **4.4.4 Šum slike**

Može nastati kod pretilih pacijenata i pacijenata s opsežnim pleuralnim izljevom. U ovom slučaju preporuča se veća kolimacija ili rekonstrukcija slika u debljim slojevima.

## 5. Usporedba dijagnostičkih postupaka

### 5.1 V/Q scintigrafija

V/Q scintigrafija je nuklearno medicinska dijagnostička metoda perfuzije pluća koja koristi radionuklid (Tc-99mMAA) za otkrivanje dijelova pluća kojima je opskrba s kisikom (ventilacija - V) i krvlju (perfuzija - Q) narušena. Za perfuzijsku scintigrafiju primjenjuje se intravensko davanje radiofarmaka u obliku čestica koje se zaustavljaju u plućnim kapilarama, dok se za ventilacijsku primjenjuje inhalacija radiofarmaka u obliku plinova ili aerosola. Plućna embolija dijagnosticira se istodobno primjenom ventilacijske i perfuzijske scintigrafije pluća. Nalazimo nepodudarnosti perfuzije i ventilacije određenog plućnog segmenta kad embolus začepi krvnu žilu koja opskrbljuje taj dio pluća. U takvim slučajevima nalaze se karakteristični regionalni poremećaji perfuzije bez znatnih ili sličnih poremećaja ventilacije. Nasuprot tome, gotovo bilo koji drugi patološki proces u plućima poput opstruktivne ili neke parenhimske plućne bolesti, koji primarno uzrokuje poremećaj ventilacije, imat će i slične poremećaje perfuzije.

**Prednost** je što ova metoda može sa 100% točnošću isključiti plućnu emboliju.

**Nedostatak** je što nije dovoljno specifična te se ispadi perfuzije perfuzije mogu naći kod brojnih bolesti pluća (pleuralni izljev, tumori, pneumonija, KOBP).

### 5.2 CT plućna angiografija

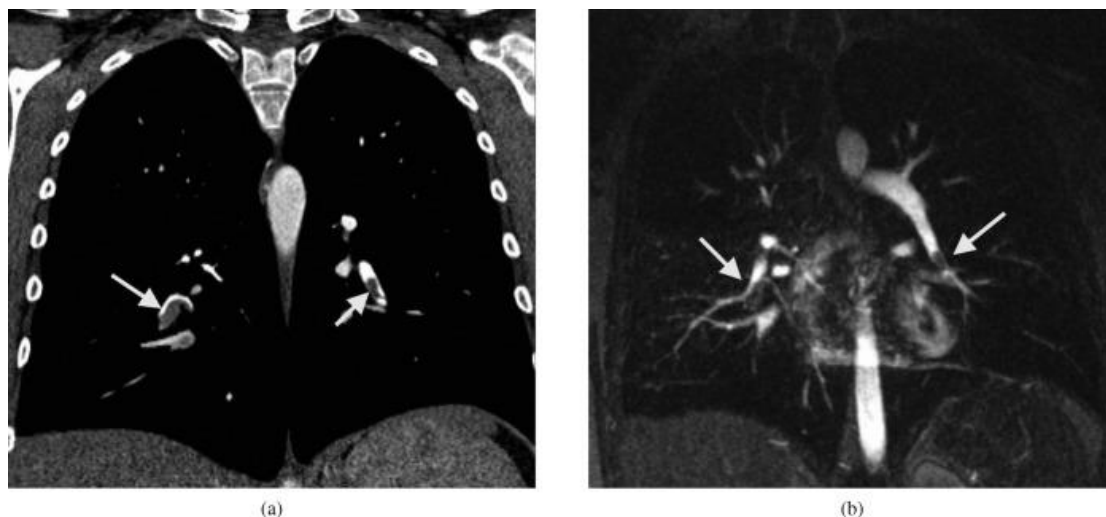
**Prednosti** su visoka osjetljivost i specifičnost (89% i 95%) , što CT plućnu angiografiju može staviti na mjesto screening metode i metode za potvrdu plućne embolije. Može se također napraviti venografija zdjelice i nogu, te isključiti postojanje tromba, koji ne možemo isključiti dupleks ultrazvukom.

**Nedostaci** su što je metoda ionizirajuća, te pacijent prosječno dobije efektivnu dozu od 4-8 mSv. Primjena jednog kontrasta može izazvati alergije i oštećenje bubrene funkcije ako je već ona narušena. Teže alergije su izuzetno rijetke, dok se blaži simptomi poput crvenila, svrbeža i osjeća topline mogu javiti češće. Prije

primjene kontrastnog sredstva potrebno je provjeriti bubrežnu funkciju (nalaz kreatinina), te nakon primjene pratiti pacijenta do sat vremena kako se ne bi razvile komplikacije. Otprilike 3% snimanja nije adekvatno za analizu plućne embolije zbog tehničkih razloga ili artefakata.

### 5.3 Magnetna rezonancija

Plućnu emboliju moguće je dokazati i magnetnom rezonancijom. U početku je snimanje magnetnom rezonancijom trajalo jako dugo, te je otkrivanje plućne embolije bilo nemoguće. Razvojem i unapređivanjem sekvenci došlo je do prihvatljivog vremena trajanja snimanja, otprilike 15 minuta. Za prikaz se također koristi kontrastno sredstvo, u ovom slučaju gadolinij.



Slika 18. A) CT angiografija prikazuje tromb u oba donja pluća reznja. B) Prikaz istih tromba MR angiografijom. (Izvor Hochegger B., Ley-Zaporozhan J., Marchiori E., Irion K., Soares Souza A., Moreira J. et al.; Magnetic resonance imaging findings in acute pulmonary embolism; The British Journal of radiology 2006;84:282-287.)

Magnetna rezonancija ima osjetljivost u rasponu od 77 do 100%, s visokom specifičnosti od 95 do 98%. U drugoj meta analizi osjetljivost je 100% za središnje i lobarne arterije, 84% za segmentalne arterije, ali samo 40% za subsegmentalne grane arterija.

**Prednosti:** Koristi se kod djece i osoba alergičnih na jedno kontrastno sredstvo.

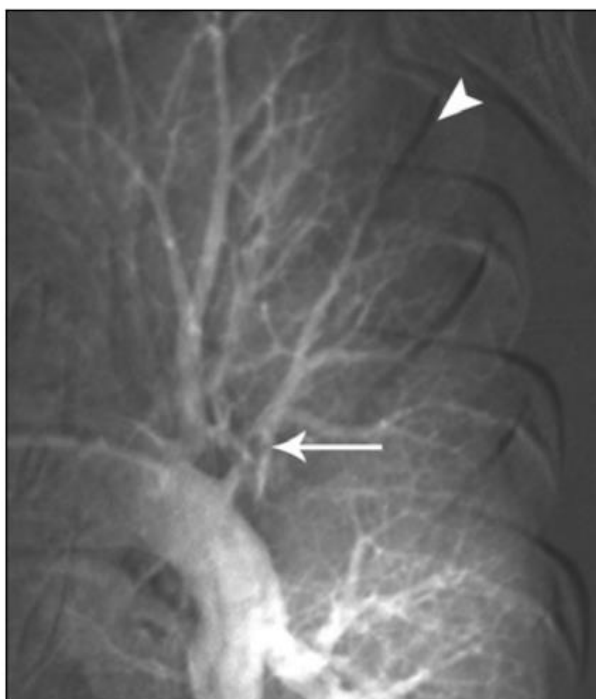


**Nedostaci:** Potreban je izrazit oprez kod bolesnika koji boluju od bolesti bubrega kako ne bi izazvali nefrogenu sistemska nefrozu.

#### 5.4 Digitalna substrakcijska angiografija

Digitalna substrakcijska angiografija plućnih arterija stara je invazivna metoda. Pretraga se izvodi tako da se kateterom ulazi kroz femoralnu ili jugularnu venu, prođe kroz gornju ili donju šuplju venu, desni atrij te određenu plućnu arteriju. Nakon što smo došli na željeno mjesto apliciramo kontrast kroz kateter brzinama od 5-20 ml/sek, ovisno o mjestu apliciranja i pratimo gdje postoji zastoj i prekid širenja kontrasta.

Metoda se danas više ne koristi iz više razloga, nedovoljna osjetljivost kod snimanja velikih ogranaka bez subsegmentalnih, veća doza zračenja, duljina trajanja, izazivanja raznih srčanih i plućnih komplikacija koje su rezultat invazivnosti ove pretrage.



Slika 19. Angiogram plućnih arterija s označenim defektom opacifikacije centralne arterije (Izvor Wittram C. et al; Acute and Chronim Pulmonary Emboli: Angiography-CT Correlation; AJR:186 June 2006; 421-429.)

## **6. ZAKLJUČAK**

Plućna embolija ozbiljna je kardiovaskularna bolest koju je potrebno što ranije dijagnosticirati kako bi se započelo liječenje. U dijagnostici se možemo koristiti sa više dijagnostičkih metoda koje smo usporedili kroz ovaj rad. CT angiografija plućnih arterija ima svoje nedostatke, ali u usporedbi s drugim metoda nudi puno više mogućnosti, sigurna je za pacijenta, brza je, visoko osjetljiva i specifična. Stoga će se ova metoda još dugo vrijeme smatrati kao zlatni standard za otkrivanje i potvrdu plućne embolije.

## 7. Literatura

- [1] Bajek, Bobinac, Jerković, Malnar, Marić; Sustavna anatomija čovjeka; Rijeka; 2007.
- [2] Jakić-Razmnović, Šarčević, Seiwerth; Patologija; Zagreb: Zdravstveno Veleučilište, Naklada Slap; 2009.
- [3] Wittram C. et al; Acute and Chronim Pulmonary Emboli: Angiography-CT Correlation; AJR:186 June 2006; 421-429.
- [4] Wittram C.; How I Do It: CT Pulmonary Angiography; AJR:188 May 2007; 1256-1261.
- [5] Schoepf U. J., Costello P.; CT Angiography for Diagnosis of Pulmonary Embolism: State of Art; Radiology 2004; 230:329-337.
- [6] Wittram C. et al; CT Angiography of Pulmonary Embolism: Diagnostic Critearia and Causes of Misdiagnosis; RadioGraphics 2004; 24; 1219:1238.
- [7] Hrabak M., Štern Padovan R.; CT-angiografija i MR-angiografija - neinvazivne radiološke metode prikaza patoloških promjena krvih žila; Medix 2009; 80/81; 64-67.
- [8] Alderson P. O., Martin E. C.; Pulmonary Embolism: Diagnosis with Multiple Imaging Modalities; Radiology 1987; 164; 297-312.
- [9] Wu C et al; Comparasion of Respiratory Motion Artifact from Craniocaudal Versus Caudocranial Scanning with 64-MDCT Pulmonary Angiography; AJR:195 July 2010; 155-159.
- [10] Palacio D. et al.; Multidetector Computed Tomography Pulmonary Angiography Pitfalls in the Evaluation of Pulmonary Embolism With Emphasis in Technique; Seminars in Roentgenology July 2015; 50; 217-225.
- [11] Bae K. T.; Intravenous Contrast Medium Administration and Scan Timing at CT: Consederations and Approaches; Radiology July 2010; 256; 32-61.
- [12] Suckling T. et al; A retrospective comparison of smart prep and test bolus multi-detector CT pulmonary angiography protocols; Journal of Medical Radiation Science 2013; 60; 53-57.
- [13] Kalra, Saini, Rubin; MDCT: From Protocols to Practice; Springer - Varlag Italia 2008.; 235-246:405-407.
- [14] Musset D. et al.; Acute Pulmonary Embolism: Diagnostic Value of Digital Subtraction angiography; Radiology 1988; 166:455-459.
- [15] Hartmann IJC et al.; State-of-the-art Multi-Detector CT Angiography in Acute Pulmonary Embolism: Technique, Interpretation and Future Perspectives; ISBN, Intec

[16] Bae, K.T.; Intravenous contrast medium administration and scan timing at CT: considerations and approaches ; Radiology 2010;256:32

[17] Belle A., Buller HR., Huisman MV., Kaasjager K., Kamphuisen PW. et al.; Effectiveness of managing suspected pulmonary embolism using an algorithm combining clinical probability, D-dimer testing, and computed tomography; JAMA 2006;295(2):172-9.

[17] Hochegger B., Ley-Zaporozhan J., Marchiori E., Irion K., Soares Souza A., Moreira J. et al.; Magnetic resonance imaging findings in acute pulmonary embolism; The British Journal of radiology 2006;84:282-287.