

Antenatalna dijagnostika i rad primalje u trudničkoj ambulanti

Jurič, Ana

Undergraduate thesis / Završni rad

2017

Degree Grantor / Ustanova koja je dodijelila akademski / stručni stupanj: **University of Split / Sveučilište u Splitu**

Permanent link / Trajna poveznica: <https://um.nsk.hr/um:nbn:hr:176:419340>

Rights / Prava: [In copyright](#) / [Zaštićeno autorskim pravom.](#)

Download date / Datum preuzimanja: **2025-02-07**

Repository / Repozitorij:



Sveučilišni odjel zdravstvenih studija
SVEUČILIŠTE U SPLITU

[Repository of the University Department for Health Studies, University of Split](#)



UNIVERSITY OF SPLIT



SVEUČILIŠTE U SPLITU

Podružnica

SVEUČILIŠNI ODJEL ZDRAVSTVENIH STUDIJA

PREDDIPLOMSKI SVEUČILIŠNI STUDIJ

PRIMALJSTVA

Ana Jurič

**ANTENATALNA DIJAGNOSTIKA I RAD PRIMALJE U
TRUDNIČKOJ AMBULANTI**

Završni rad

Split, 2017.

SVEUČILIŠTE U SPLITU

Podružnica

SVEUČILIŠNI ODJEL ZDRAVSTVENIH STUDIJA

PREDDIPLOMSKI SVEUČILIŠNI STUDIJ

PRIMALJSTVA

Ana Jurič

**ANTENATALNA DIJAGNOSTIKA I RAD PRIMALJE U
TRUDNIČKOJ AMBULANTI**

/

**ANTENATAL DIAGNOSTIC AND THE WORK OF
MIDWIFE IN THE MATERNITY CLINICS**

Završni rad / Bachelor's Thesis

Mentor:

Dr. sc. Ivan Palada, dr. med.

Split, 2017.

Zahvala

Veliku zahvalnost, u prvom redu dugujem svom mentoru dr.sc. Ivanu Paladi, dr. med. koji mi je pomogao svojim savjetima pri izradi ovog završnog rada.

Također zahvaljujem se svim svojim prijateljima koji su uvijek bili uz mene i bez kojih cijeli ovaj tijek studiranja ne bi prošao tako „lako“ i zabavno.

I na kraju najveću zaslugu za ovo što sam postigla pripisujem svojim roditeljima koji su uvijek bili tu uz mene.

Veliko hvala svima!

SADRŽAJ

1. UVOD.....	3
1.1. Rana dijagnoza trudnoće.....	4
1.2. Pregledi u trudnoći.....	5
1.3. Biokemijski testovi probira fetalnih anomalija.....	6
2. CILJ RADA	8
3. RASPRAVA.....	9
3.1. Antenatalna skrb.....	9
3.2. Antenatalna dijagnostika.....	10
3.2.1. Neinvazivna antenatalna dijagnostika.....	10
3.2.1. NIPT – Neinvazivni prenatalni test za otkrivanje kromosomskih trisomija.....	10
3.2.1.1. Dvostruki i trostruki test.....	11
3.2.1.2. Ultrazvuk.....	12
3.2.1.3. Kardiotokografija-ctg.....	15
3.2.1.4. Amnioskopija.....	16
3.2.2. Invazivna antenatalna dijagnostika.....	17
3.2.2.1. Amniocenteza.....	18
3.2.2.2. Placentocenteza.....	20
3.2.2.3. Biopsija koriona (CVS).....	20
3.2.2.4. Kordocenteza.....	22
3.3. Važnost rada primalje u trudničkoj ambulanti.....	24

4. ZAKLJUČAK.....	26
5. SAŽETAK.....	27
6. SUMMARY.....	28
7. LITERATURA.....	29
8. ŽIVOTOPIS.....	31

1. UVOD

Trudnoća i porođaj stoljećima su bili razdoblja neizvjesnog ishoda. Dugi niz godina trudnoća se nije nadzirala, a skrb o porođaju vodile su samo primalje. U staroj Grčkoj primaljstvo je bilo cijenjeno i priznato, babica je bila i Sokratova majka (1).

Prvo obrazovanje za babice organizirao je Hipokrat u 5.st. prije Krista. Poslije je Soran iz Efeza u starom Rimu napisao brojna djela o ženskim bolestima i porodništvu. Kod nas je u Vranjicu kod Solina pronađen antički spomenik primalji Eliji Soteri. Prva primaljska škola osnovana je u Parizu u „Hotelu Dieu“, a 1590. William Chamberlain otvara školu za babice u Southamptonu (1).

Danas, kad je u razvijenim zemljama pomor i pobol majki znatno smanjen, osnovni cilj je smanjiti perinatalno umiranje, a još više pobol novorođenčadi.

Trudnoća je fiziološko stanje ženskog organizma koje odgovara ženinim anatomskim i funkcionalnim osobinama. Trudnoća traje 280 dana, 10 lunarnih mjeseci, 40 tjedana ili 9 kalendarskih mjeseci (2).

Tijekom trudnoće buduća majka doživljava niz psiholoških i fizioloških promjena koje omogućuju prilagodbu njezina organizma trudnoći. Većina tih promjena vidljiva je već tijekom prvih tjedana nakon začeća. Već nakon 4-6 tjedana pojavljuje se osjetno povećanje dojki zbog rasta sekretornih kanalića i hipervaskularizacije. Maternični vrat i rodnica smekšavaju se i postaju lividni (3).

Prilagodba kardiocirkulacijskog, bubrežnog i dišnog sustava majke je u punom tijeku.

Vene donjih udova, perineja i zdjelice prepunjene su, a pritiskom maternice dodatno raste hidrostatski tlak.

Krvotvorni sustav trudnice prilagođuje volumen krvi, sastav plazme i stvaranje krvotvornih stanica potrebama trudnoće. Volumen plazme u trudnoći povećava se za 40%, ukupna količina eritrocita za 30%, dok se koncentracija hemoglobina smanjuje dosežući najnižu razinu u 34. tjednu trudnoće, kad je volumen plazme najveći. Porast volumena eritrocita je brz tijekom druge polovice trudnoće pa se tad potreba za

dodatnim količinama željeza povećava na oko 6-7mg/dan. Srce je u trudnoći potisnuto prema gore i rotirano prema naprijed (2).

Tijekom trudnoće kriterij bubrežne funkcije je izmijenjen. Normalne vrijednosti ureje i kreatinina su znatno niže tijekom trudnoće, a klirens kreatinina tijekom trudnoće je 30% viši (2).

Disanje je u trudnoći također promijenjeno zbog promjene oblika prsnog koša i ošita, koje maternica u trudnoći potiskuje prema gore, a funkcionalni rezidualni kapacitet pluća je smanjen. Znatna promjena tijekom trudnoće je plućna ventilacija, jer se minutni volumen disanja povećava.

Trudnoća također pogoduje acidozi koju valja izbjegavati jer ketoni prelaze u fetus i tamo su potencijalno neurotoksični. Sve navedene promjene prolaze tijekom i nakon razdoblja babinja ne ostavljajući trajne posljedice za organizam žene.

1.1. Rana dijagnoza trudnoće

Amenorrhea (izostanak menstruacije) jedan je od vjerojatnih znakova trudnoće kod žene generativne dobi ako je imala spolni odnos u tom razdoblju. Rana dijagnoza trudnoće temelji se na anamnezi kliničkog pregleda, laboratorijskim pretragama i ultrazvučnom pregledu.

Klinički pregled započinje pregledom u spekulima, nakon inspekcije i pregleda vanjskog spolovila.

Unutrašnji vaginalni pregled započinje pregledom u spekulimu. Pod djelovanjem hormona progesterona vaginalni iscjedak u trudnoći je obilan i bjelkast.

Pri vaginalnom pregledu vidljiva je lividnost materničnog vrata.

Najraniji pokazatelji trudnoće koji se ne rade u svakodnevnoj kliničkoj praksi zbog kompliciranosti metode su *rani čimbenik trudnoće* (eng. early pregnancy factor – EPF) i *čimbenik stimulacije trombocita* (eng. platelet activating factor – PAF).

Današnja tehnika monoklonskih protutijela omogućuje komercijalnu dostupnost testova za trudnoću i njihovu visoku pouzdanost (1).

1.2. Pregledi u trudnoći

Pregled trudnice u ranoj i uznapredovaloj trudnoći obavlja se nakon uzetih anamnestičkih podataka i od iznimne je važnosti za majku i za dijete.

Pregled započinje općim pregledom trudnice, uzimanjem preporučenih laboratorijskih nalaza, a nastavlja se genitalnim i ultrazvučnim pregledom.

U zdravih trudnica s neugroženom trudnoćom (80% svih trudnoća) pregledi se obavljaju do 28. tjedna u razmacima od mjesec dana, zatim do 37. tjedna u razmacima od 3 tjedna, a nakon toga jednom tjedno, tako da ukupni broj pregleda bude 10 i više (1).

Opći se pregled trudnice obavlja kod prvog dolaska na pregled. Prvi pregled sastoji se od uzimanja obiteljske i osobne anamneze, kroz koju se nastoji saznati sve o bolestima unutar obitelji i osobnim bolestima koje je trudnica preboljela ili od njih trenutačno boluje, a mogu utjecati na trudnoću, kao i o lijekovima koje uzima za eventualne kronične bolesti ili trenutačno zdravstveno stanje jer se većina lijekova ne smije uzimati tijekom trudnoće.

Nakon toga slijedi mjerenje visine i tjelesne mase trudnice te arterijskog tlaka trudnice. Analizira se mokraća na asimptomatsku bakteriuriju i analiziraju se bjelančevine u mokraći. Zatim se detaljno pregleda srce, pluća, abdomen i procjeni koštani sustav trudnice.

U zdravih se trudnica rutinski laboratorijski nalazi (KKS, GUK, Fe, IUBC, TIBC, urinokultura) ponavljaju između 24. i 28. tjedna trudnoće.

U sklopu ranog biokemijskog probira od 11-14. tjedna trudnoće uz UZV određuje se u serumu razina slobodnog beta-korionskog gonadotropina (beta-HCG) i pregnancy-associated plasma protein A (PAPP-A protein). Slijedi ginekološko uzimanje brisa za PAPP test i cervikalne briseve.

Vanjski pregled uključuje stav, položaj i namještaj djeteta, a fizikalni pregled u uznapredovaloj trudnoći se sastoji od inspekcije, palpacije i auskultacije (4).

Inspekcijom se uočava jesu li trbuh i maternica u njemu uzdužno ili popriječno ovalni. Palpacija se izvodi obuhvaćanjem ploda prstima ruku, tako da se učine *Leopold-Pavlikovi* hvatovi. Pri izvođenju ovih hvatova trudnica leži u krevetu za preglede. Pri izvođenju 1.-3. hvata pregledavač stoji uz rub kreveta za preglede licem okrenut prema licu trudnice, s njene lijeve ili desne strane. Pri izvođenju 4. hvata sjedi pokraj ležeće trudnice okrenut leđima prema njoj. Auskultacija se sastoji u slušanju kucaja čedinjeg srca (KČS) (1).

Unutrašnji pregled izvodi se bimanualnim vaginalnim pregledom pomoću kažiprsta i srednjaka uvedenih u rodnicu, kroz prednji svod rodnice ili kroz prohodni cervikalni kanal (4).

1.3. Biokemijski testovi probira fetalnih anomalija

Probiri fetalnih anomalija uključuju probire Downova sindroma u trudnoći te probire anomalija zatvaranja neuralne cijevi.

Down sindrom (trisomija 21) najučestaliji je poremećaj u broju kromosoma i jedan od najčešćih uzroka mentalne retardacije u djece.

Određivanje fetalnog kariotipa je 99,9% točna metoda dijagnostike trisomija u trudnoći. Stanice koje služe za kariotipizaciju mogu se dobiti nizom metoda, a najčešće aspiracijom korionskih resica u prvom tromjesječju i iz plodove vode nakon rane amniocenteze u drugom tromjesječju. U oba slučaja uzrokovanje je invazivno i ima kao posljedicu spontani pobačaj u 0,5-1% zahvata (1).

Četvrtim tjednom gestacije započinje razvoj središnjeg živčanog sustava. Proces završava potkraj 6. tjedna zatvaranjem kranijalnog i kaudalnog otvora. Razvojne anomalije koje nastaju u tom razdoblju su akranija, egzencefalija, anencefalija, meningoencefalokela, meningomijelokela i spina bifida.

Probiranje u trudnoći provodi se ultrazvukom i određivanjem koncentracije AFP-a u serumu majke tijekom drugog tromjesječja (1).

2. CILJ

Cilj ovog rada je opisati važnost antenatalne zaštite u trudnoći i prije same trudnoće te opisati antenatalnu dijagnostiku u trudnoći. Pokazati važnost dobre antenatalne zaštite i njen utjecaj na smanjenj antenatalnog mortaliteta i broja prijevremenih poroda. Opisati važnost rada primalje u trudničkoj ambulanti.

3. RASPRAVA

Proces oplodnje jajne stanice jednim spermijem početak je stvaranja novoga života. U trudnoći se zbiva niz psiholoških i fizioloških prilagodbi.

Primalja je osoba koja je važna u životu trudnice jer je trudnoća sama po sebi ispunjena tjelesnim i emocionalnim promjenama.

Porodništvo (opstetricija) je u zadnjih nekoliko godina uznapredovalo u odnosu na prijašnje godine. Nikad ranije u povijesti porodništva nisu imali toliko žive i zdrave djece donošene na svijet.

Neznanje i neiskustvo bude u majci osjećaj straha stoga je veoma bitno da majka ima potporu i razumijevanje od strane obitelji i okoline.

3.1. Antenatalna skrb

Moderna antenatalna skrb uključuje sprječavanje, prepoznavanje i liječenje svih bolesti i patoloških stanja koja mogu ugroziti trudnoću, ali i obrazovanje trudnice i njezine okoline i socijalnu skrb za obitelj (1).

Osnovni zadaci antenatalne skrbi su:

1. Čuvanje zdravlja trudnice tijekom cijele trudnoće;
2. Kontinuirano praćenje ploda i njegova razvoja;
3. Što ranije prepoznavanje nepravilnosti trudnoće radi što bržeg i efikasnijeg liječenja.

Najvažniji postupci koje primalja treba provoditi su:

1. Planiranje i provođenje niza mjera prilagođenih uvjetima okoline, osobinama, potrebama i mogućnostima trudnice;
2. Stalno praćenje stanja zdravlja i promjena koje se događaju;
3. Prema potrebi primalja uključuje u skrb druge stručnjake i ljude izvan struke te na taj način pomaže trudnici da ostvari što cjelovitiju zaštitu;
4. Primalja pomaže trudnici i njezinom partneru da sudjeluju u kreiranju i provođenju onih postupaka koji čuvaju i unaprijeđuju zdravlje i na taj način pridonose boljoj kvaliteti života;
5. Pomaže trudnici da shvati kako je ona sama odgovorna za svoje zdravlje.

Cilj antenatalne skrbi je provođenje preventivnih i kurativnih mjera da bi se osiguralo zdravlje trudnice i da bi trudnoća završila rođenjem donošenog, živoga i zdravog djeteta (1).

3.2 Antenatalna dijagnostika

Kako bi antenatalna skrb bila potpuna neizostavna je antenatalna dijagnostika. U slučaju sumnje na kongenitalne anomalije trudnici se savjetuju određene metode antenatalne dijagnostike. Te metode mogu biti **invazivne** i **neinvazivne**. Neinvazivne metode su one kod kojih nema mogućnosti komplikacija, a to su ultrazvuk, dvostruki i trostruki test, dok su invazivne metode one kod kojih postoji mogućnost komplikacija bilo za majku ili za dijete, a to su: amniocenteza, placentocenteza te kordocenteza (5).

3.2.1. Neinvazivna antenatalna dijagnostika

3.2.1. NIPT – Neinvazivni prenatalni test za otkrivanje kromosomskih trisomija

NIPT test je jednostavan krvni test koji otkriva Downov sindrom i druge genetske poremećaje bez rizika za fetus ili majku.

Ovaj neinvazivni test je siguran i jednostavan test prenatalnog probira za Downov, Edwardsov i Patau sindrom. Test se sastoji od uzimanja 10 ml uzorka krvi od trudnica u 10. do 24. tjednu trudnoće. Iz ovog uzorka krvi, DNK fetusa se analizira kako bi se ispitali kromosomi (trisomija 21, 18 i 13). Uzorak nam omogućuje i identificiranje spola djeteta. Nakon savjetovanja sa svojim liječnikom biti će potrebno ispuniti obrazac odobrenja prije nego što se postupak ispitivanja može započeti. Uzorak krvi će biti obrađen u laboratoriju. Rezultati će stići kod odabranog liječnika nakon 3-14 dana. Osjetljivost i specifičnost testa su preko 90 %. To znači da test može uspješno sa 99% sigurnosti potvrditi da fetus ne nosi trisomiju (nizak rizik rezultata) ili da je fetus s trisomijom (visok rizik rezultata).

NIPT test se preporuča između 10 i 24 tjedna trudnoće. Koncentracija fetalne DNA u majčinoj perifernoj krvi izravno određuje je li uzorak prikladan za testiranje. Koncentracija fetalne DNA će se povećati proporcionalno rastu fetusa. Test se preporučuje za trudnice koje su prethodno prošle odgovarajući pregled ultrazvukom i medicinsko savjetovanje.

U prvom stupnju test je namijenjen trudnicama:

- s povećanim rizikom za prisutnosti kromosomskih defekata
- koje su starije od 35 godina
- koje imaju djecu s kromosomskim nedostataka
- koje imaju obiteljski poznati slučaj kromosomskih defekata (5).

Indikacije za NIPT testiranje su:

1. starost trudnice (35 godina i više)
2. UZV nalaz koji govori u prilog povećanog rizika od aneuploidije
3. pozitivan nalaz kod neinvazivnih testova probira
4. umjetna oplodnja ili prijašnji habitualni pobačaji
5. postojanje kontraindikacija za invazivne metode (placenta praevia, rizik od spontanog pobačaja, HBV infekcija)
6. prijašnje trudnoće s trisomijama
7. roditeljska robinsonova translokacija s povećanim rizikom od fetalne trisomije 13 i 21.

3.2.1.1. Dvostruki i trostruki test (engl. triple and double test)

U današnje vrijeme moguće je određivanje biokemijskog probira kromosomopatija (Downov sindrom) iz krvi majke. Radi se od 15 do 18 tjedana trudnoće. Na osnovi mjerenja određenih hormona kao što su alfa-fetoprotein, estriol i humani korionski gonadotropin određuje se rizik nošenja djeteta sa kromosomskim aberacijama. Taj test

ukazuje na rizik rađanja takvog djeteta, pa se u tim slučajevima preporuča rana amniocenteza koja potvrđuje ili opovrgava nalaz dvostrukog i trostrukog testa (6).

Osjetljivost trostrukog probira za druge poremećaje broja kromosoma je nešto niža. Negativan trostruki probir nažalost ne daje potpunu garanciju da je dijete zdravo (još uvijek ostaje neotkriven 1 slučaj trisomije od 1.000 rađenih testova). Kod sumnjivih rezultata testa - ako je individualni rizik javljanja trisomije 1:200 (u nekim zemljama 1:300) preporučuje se gensko savjetovanje i poduzimaju se invazivne metode prenatalnedijagnostike.

Kod integriranog probira se rezultat priopćava tek nakon integracije rezultata u 2. tromjesečju. Kod sekvencijskog probira se rezultat testa priopćava trudnici nakon svakog učinjenog testa. Novija istraživanja američkih znanstvenika ukazuju da je sekvencijski probir u skupini trudnica s umjerenim rizikom, koji je definiran rizikom između 1:30 i 1:1.500 najučinkovitija strategija probira za Downov sindrom. Važnost integriranih testova ogleda se u smanjenju učestalosti lažno pozitivnih testova i broja nepotrebno provedenih invazivnih zahvata, pri točnosti testova oko 95 posto (7).

3.2.1.2. Ultrazvuk

Tijekom trudnoće potrebno je napraviti najmanje tri ultrazvučna pregleda, a po potrebi i više. Mnogi ginekolozi učine i više od tri ultrazvučna pregleda u trudnoći jer je u današnj vrijeme ultrazvuk od velike pomoći opstetričaru (5). Najraniji ultrazvučni dokaz normalne intrauterine trudnoće jest vidljiva gestacijska vrećica unutar zadebljnog endometrija koji ispunjava šupljinu maternice (1) . Postoje dvije metode ultrazvučnog pregleda u ginekologiji. To su abdominalna i transvaginalna metoda.

Prvi ultrazvučni pregled potrebno je napraviti još u prvom tromjesječju trudnoće kada možemo prepoznati normalnu anatomiju fetusa, odnosno eventualne malformacije. Na temelju ultrazvučnih pogleda, tj. na temelju ultrazvučnog prepoznavanja morfoloških poremećaja koji su svojstveni pojedinim kromosopatijama, može se posumnjati na kromosomsku bolest.

Vizualizacija rane trudnoće (gestacijska vrećica, plod u maternici) omogućena je uvođenjem transvaginalnog ultrazvuka. Otkrivanje kucajeva embrionalnog srca i mjerenje razdaljine od tjemena do trtice (CRL) potvrda je uredne trudnoće (8). Nuhalni nabor (kožni nabor) na vratu fetusa u 12. tjednu trudnoće >3mm parametar je za postavljanje sumnje na kromosomske nakaznosti (poput trisomije 21-Down sindrom). Mjerenje ovog nabora dio je rutinskog ultrazvučnog pregleda krajem prvog tromjesečja trudnoće (8). Detaljnja evaluacija anatomije ploda, rutinsko mjerenje biofizičkih parametara (BPD, AC, HC, FL), lokalizacija sijela posteljice, mjerenje količine plodove vode sastavni su dio svakog ultrazvučnog pregleda u drugom i trećem tromjesčju trudnoće. Utvrđivanje normalnosti ploda (anomaly scan) je pregled koji podrazumijeva detaljnu evaluaciju ploda i maternice. Vršiti se oko 20. tjedna trudnoće (18.-22. tjedna).

On uključuje 3D/4D pretrage i zahtjeva aparate zadnje generacije, a promatra se:

- oblik i strukturu glavice ploda (anencefalija može biti detektirana u 98% slučajeva, hidrocefalus u 60%)
- lice ploda (rascjep nepca u 75%)
- kralježnicu, uzdužan i poprečan presjek (spina bifida u 90%)
- trbušni zid, da potvrdimo pokriva li trbušne organe sprijeda (gastroshiza u 98%)
- srce ploda (4 srčane komore; 2 pretkljetke, 2 kljetke; srčane zalistke – u 50% slučajeva moguća je dijagnoza malformacija)
- želudac djeteta
- bubrezi i mokraćni mjehur.

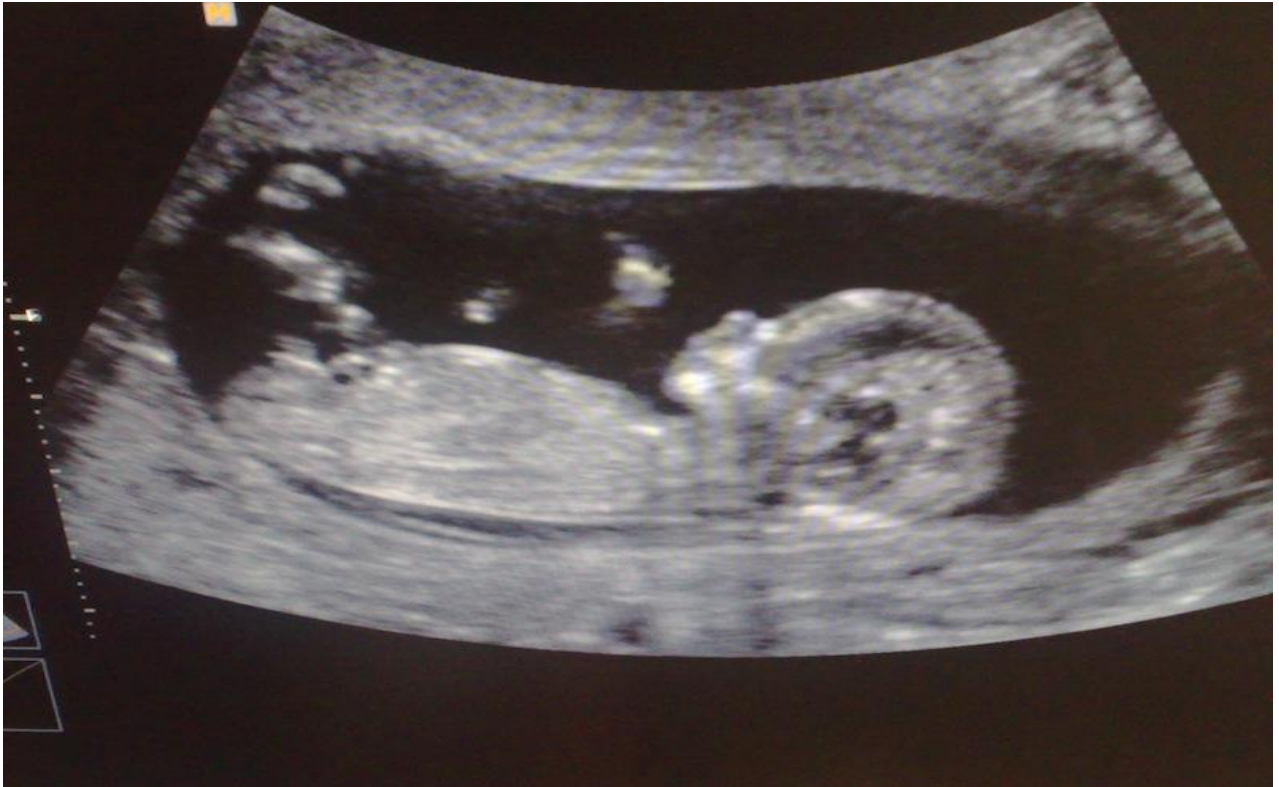U slučaju da je mjehur prazan normalno je da se tijekom pregleda (20 min.) počne puniti. Ageneza ili nedostajući bubreg otkrivamo u 84% slučajeva.

- ručice, nožice, prstići
- sijelo posteljice, količina plodove vode, krvne žile pupkovine (normalno 3)
- spol djeteta

U slučaju da se radi o nezadovoljavajućem položaju djeteta neophodno je pregled ponoviti za 3 tjedna. Ova pretraga zahtijeva suvremenu dijagnostičku opremu i iskustvo ispitivača i pruža nam detaljnu procjenu rasta i razvoja ploda.

Color i power Doppler: mjerenje protoka krvi i indeksa otpora (resistance index – RI), kao i brzina protoka u sistoli i dijastoli u krvnim žilama pupkovine i središnjoj krvnoj žili mozga ploda pokazatelj su njegovog biofizičkog stanja i moguće ugroženosti. To je važno za postavljanje dijagnoze zastoja u rastu ploda (IUGR-intrauterine growth retardation). Dopplerski efekt jedina je neinvazivna ultrazvučna metoda mjerenja protoka krvi ploda i dio je rutinskog pregleda u drugom tromjesečju trudnoće. 3-D i 4-D je najsuvremenija ultrazvučna tehnologija koja omogućava otkrivanje normalnosti ili kraniofacijalnih anomalija (lica i lubanje) ploda. Idealan period za ovu pretragu je drugo tromjesečje trudnoće (oko 25. tjedna). Detaljna i stručna evaluacija ovih poremećaja rutinski je dio pretraga u sofisticiranim ultrazvučnim centrima. Ono zahtijeva visoku stručnost i iskustvo te u velikoj mjeri je ovisno o položaju ploda u vrijeme ispitivanja, kao i o količini plodove vode oko glavice ploda. Kraniofacijalne malformacije same po sebi uključuju široki spektar nakaznosti. One mogu biti i dio kompleksnijih urođenih anomalija, ili mogu biti dio različitih sindroma. Konačno, trodimenzionalni prikaz anatomije uvelike pozitivno utječe na odnos roditelja prema plodu, kao i na njihovo povjerenje prema liječniku (8).

Za doktora je ultrazvuk bitan dijagnostički alat, a za roditelje on može biti od većeg osobnog značaja. Ella A. Kazerooni, asistentica profesora radiologije na University of Michigan Medical Center, ističe da se žena veže sa djetetom ranije ako vidi njegov prikaz na ultrazvuku. Njeno istraživanje provedeno na 318 žena pokazuje da je 83% žena izjavilo kako bi se manje brinule ako bi nalaz ultrazvuka bio normalan. Kada se trudnice uvjere da je sve u redu, manje se brinu i cijela fizička i emocionalna slika može utjecati na njihovo stanje. 97% žena je izjavilo da planiraju napraviti ultrazvuk, a 44% su spremne same platiti ukoliko njihova osiguranja to ne pokrivaju (9).



Slika 1. : Ultrazvuk

Izvor:

https://www.google.hr/search?q=ultrazvuk+gynekologie&source=lnms&tbm=isch&sa=X&ved=0ahUKEwiNrJq0o5LUAhWCaxQKHYo_C54Q_AUIBigB&biw=1600&bih=804#imgrc=GU3kDCN58w0sNM:

3.2.1.3. Kardiotokografija

Kardiotokografija (CTG) podrazumijeva grafički prikaz aktivnosti srca ploda i aktivnosti mišića zida maternice tijekom trudnoće i tijekom porođaja. Metoda istovremeno očituje stezanje maternice i otkucaje srca ploda. Stezanja maternice (kontrakcije) i otkucaji srca ploda bilježe se pomoću posebnih sondi koje se postavljaju na prednji trbušni zid (kožu na truhu). U uređaju se različiti impulsi pretvaraju u signale, prikazuju na monitoru i bilježe na posebnom pokretnom trakastom papiru. Na

osnovu izgleda linija (krivulja), određuje se stanje ploda, kao i njegova eventualna ugroženost tijekom trudnoće ili porođaju. U CTG-u razlikujemo vanjsko i unutarnje mjerenje. Vanjsko mjerenje: dvije različite elektrode (sonde) mjere aktivnosti preko kože trbuha trudnice tako što jedna sonda registrira srčanu aktivnost ploda, a druga sonda aktivnost mišića maternice trudnice. Unutarnje mjerenje kroz: grlić maternice se postavi kateter i elektrode koje se povezuju sa glavom ploda i na taj način se registrira srčana aktivnost ploda. Unutarnje mjerenje je preciznije, ali je njegov karakter invazivan. CTG-om se radi procjena postojanja bilo kakve patnje ploda pri kraju trudnoće i pri samom porođaju. U očitavanju kardiotokografskog nalaza uzimamo u obzir temeljnu frekvenciju, varijabilnost temeljne frekvencije (oscilacije) i promjene temeljne srčane frekvencije s obzirom na fetalne pokrete i trudove (10).

3.2.1.4. Amnioskopija

Amnioskopija je metoda pomoću koje procjenjujemo zrelost fetusa i njegovu ugroženost. Metoda se sastoji u uvođenju metalnog tubusa kroz rodnicu, već dijelom otvorenog vrata maternice, sve do plodovih ovoja. Amnioskopski tubus na svom vanjskom dijelu je nešto širi, gdje ima priključak za izvor svjetla, koje omogućuje promatranje donjeg pola plodovih ovoja i kroz njih plodovu vodu. Na osnovi izgleda i količine plodove vode procjenjujemo stanje ploda. Sama metoda je bezbolna i kratkotrajna te se može po potrebi ponavljati.

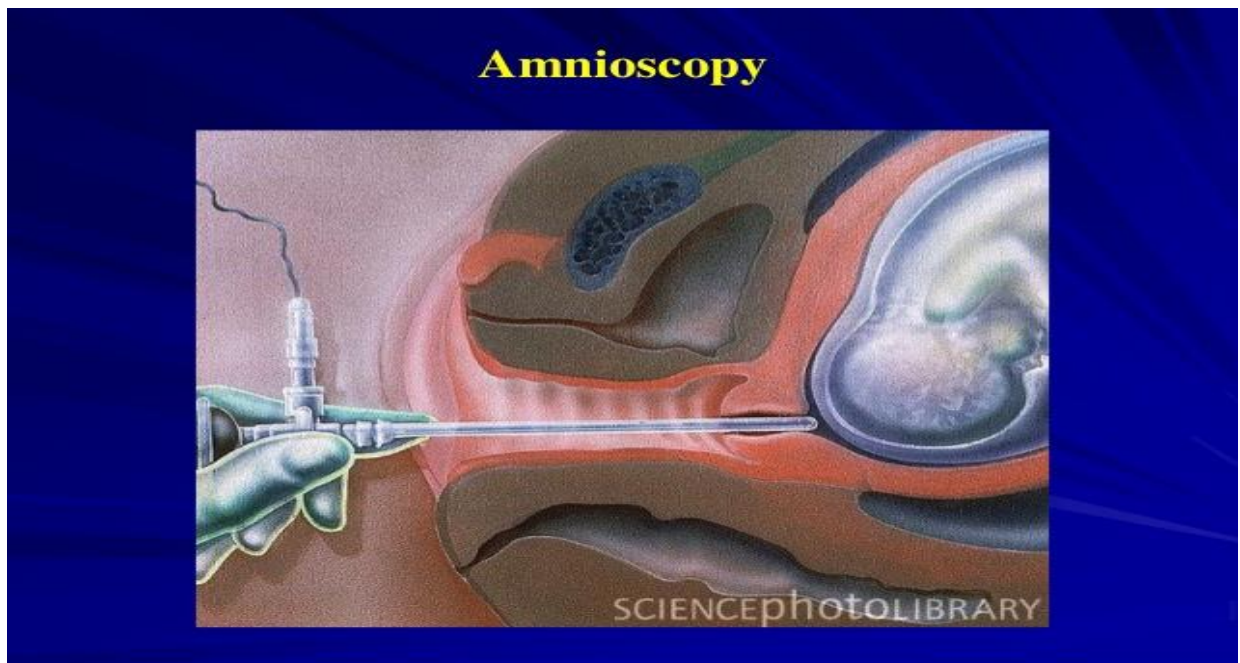
Cilj izvođenja amnioskopije:

1. procjena fetalne zrelosti i gestacijske dobi:

- do 24. tjedna plodova voda je žućkasta
- nakon toga do 37. tjedna je prozirna s krpicama verniksa
- u 38. tjednu gube se krpice postaje mliječna
- mliječnija do termina (39- 40) tjedana što je znak zrelosti ploda
- nakon termina opet se gubi mliječnost, postaje bistra, ali bez krpica verniksa

2. Procjena fetalne ugroženosti:

- mekonijska plodova voda je patološki nalaz, znak fetalne ugroženosti (11).



Slika 2. : Amnioskopija

Izvor:

https://www.google.hr/search?q=amnioskopija&source=lnms&tbm=isch&sa=X&sqi=2&ved=0ahUKEwjrmuatpJLUAhWjJMAKHRY5Az4Q_AUIBigB&biw=1600&bih=755#tbm=isch&q=amnioscopy&imgsrc=tc9ZfnhT5tdzNM:

3.2.2. Invazivna antenatalna dijagnostika

Prije izvođenja invazivnog zahvata oba partnera moraju biti upoznata sa:

1. rizikom invazivnog zahvata za fetus i trudnicu
2. načinom izvođenja zahvata
3. vremenom koje treba proći do dobivanja nalaza
4. planiranjem daljnjeg postupka nakon dobivanja patološkog nalaza

Trudnica prije izvođenja invazivnog zahvata svojim potpisom daje suglasnost za izvođenje zahvata te snosi rizik eventualnih komplikacija nakon invazivnog zahvata (1).

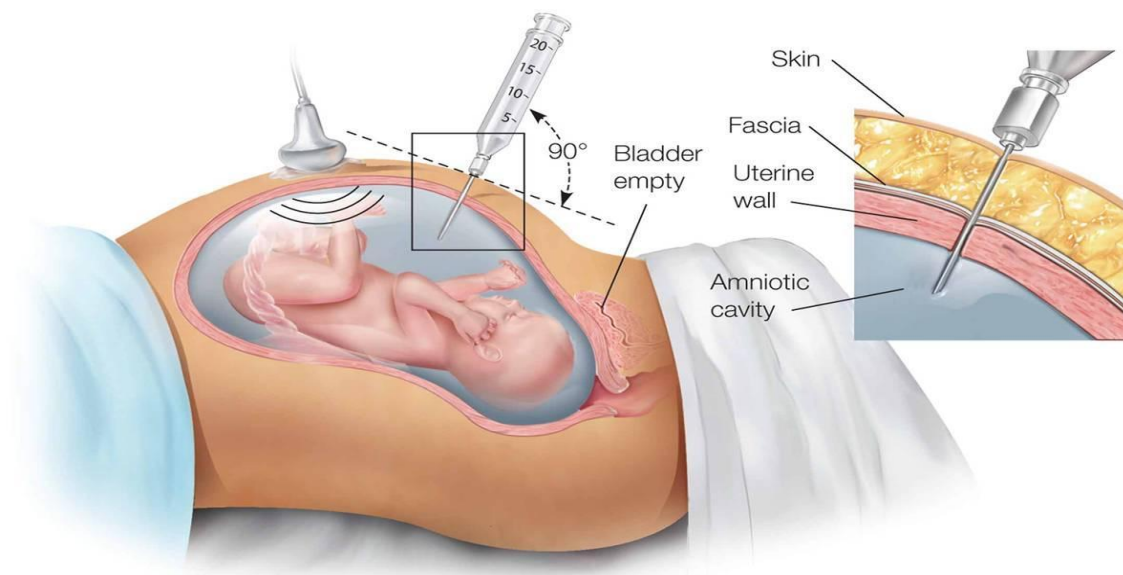
3.2.2.1. Amniocenteza

Najstarija i najčešća invazivna metoda u trudnoći kojom se uzima plodova voda trudnice je amniocenteza. Amniocenteza se najčešće radi između 15. i 18. tjedna trudnoće, a rezultat pretrage je gotov nakon 2-3 tjedna. Ako se učini rana amniocenteza od 12. do 14. tjedna trudnoće, tada je zbog većega broja i varijabilnosti fetalnih stanica rezultat obrade moguće dobiti ranije (za 7 do 10 dana), ali je viši rizik spontanij pobačaja nakon zahvata razlog zašto ta rana aspiracij plodove vode nije zamijenila klasičnu ranu amniocentezu (1).

Amniocenteza se danas redovito radi uz ultrazvučno navođenje, slobodnom rukom ili vođenom iglom.

Indikacije za amniocentezu su sljedeće:

1. trudnice starije od 37 godina
2. abnormalni UZV nalaz
3. obiteljska i osobna anamneza (kromosomske translokacije u jednog ili oba roditelja, rađanje djece sa dokazanom kromosomskom anomalijom, te trudnoće sa rađanjem nakaznog ploda)
4. povišen rizik kombiniranog testa, ili dvostrukog i/ili trostrukog testa (7).



Slika 3. Amniocenteza

Izvor:

https://www.google.hr/search?q=amniocenteza&source=lnms&tbm=isch&sa=X&sqi=2&ved=0ahUKEwjfsaHul4vUAhUrJ8AKHfe1C-AQ_AUIBigB&biw=1576&bih=785#imgrc=metGeF-XtkI3RM:

Prije amniocenteze učine se biometrija, strukurna analiza plodova, odrede ležišta posteljice, te kolekcija amnijske tekućine. Izaberu se prikladna mjesta punkcija i obilježe na koži trbuha. Uz navođenje UZV-om uđe se iglom od 20 G u jednu od amnijskih šupljina i aspirira potrebna količina amnijske tekućine. Ne mijenjajući položaj igle injicira se u amnijsku šupljinu 1-3 mL indigokarmina. Postupak se ponovi iznad unaprijed označena mjesta na trbuhu, iznad druge amnijske šupljine. Ako je aspirirana amnijska tekućina obojena indigokarminom, znak je neuspjelog pokušaja amniocenteze i punkcija se još jednom ponovi. Trudnice se hospitaliziraju 24 sata, nadziru i primjeni se preventivna (ili terapijska) tokoliza. Prema potrebi ordinira se Rh-profilaksa (1).

Zadaća primalje u prevenciji infekcije je da se zahvat obavlja u strogo aseptičkim uvjetima, a u prevenciji senzibilizacije je da sve Rh– negativne trudnice nakon amniocenteze trebaju dobiti anti D serum (12).

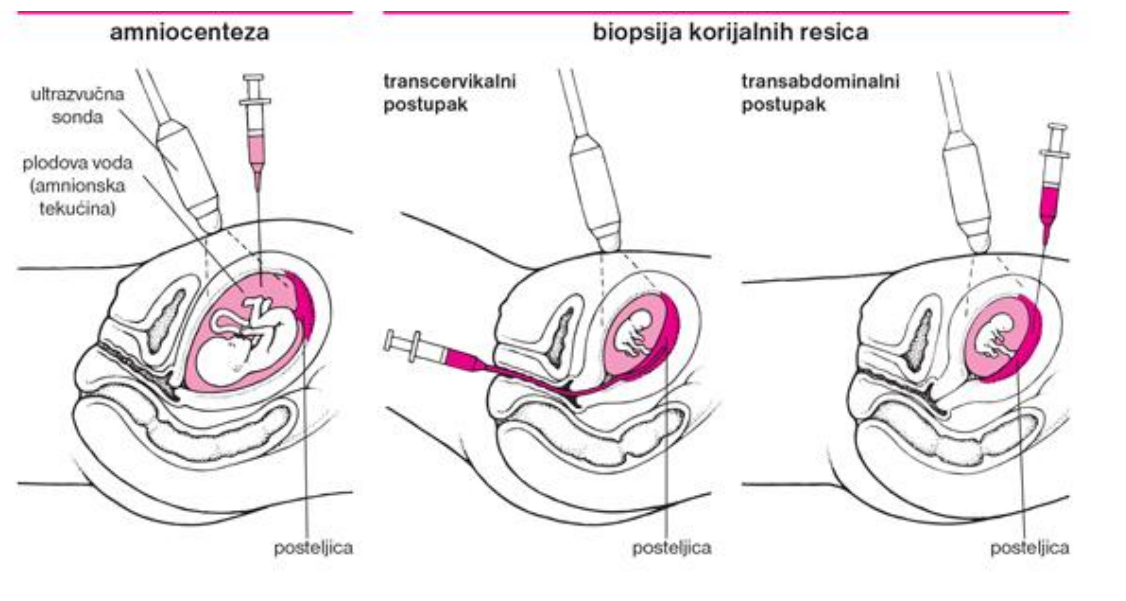
3.2.2.2. Placentocenteza

Ponekad se umjesto amniocenteze radi placentocenteza. To je uzimanje uzoraka posteljичnog tkiva. Može biti rana od 9 do 12 tjedna trudnoće ili kasna nakon 12 tjedna trudnoće. Radi se uglavnom transabdominalna biopsija posteljice (5). Nakon dezinfekcije majčine trbušne stijenke, bez uporabe anestezije, uz ultrazvučno navođenje, koristeći se spinalnom iglom od 18 G u drugom tromjesječju trudnoće ili 16 G u trećem tromjesječju trudnoće, posteljično se tkivo pod negativnim tlakom aspirira (10 do 20 mg posteljичnog tkiva) u štrcaljku. U štrcaljki od 20 mL nalazi se medij koji sadržava MEM, antibiotic i heparin, te se materijal pogleda pod stereomikroskopom i podvrgne daljnjem postupku kariotipizacije. Brzina dobivanja nalaza jedan je od razloga zbog čega se većina trudnica odlučuje za biopsiju posteljice kao alternativu amniocentezi gdje se u trajanju od 14 do 21 dan dobije rezultat iz kulture plodove vode (1) .

Prednost te metode je što se radi ranije u trudnoći nego rana amniocenteza, te se u slučaju neke abnormalnosti može lakše prekinuti trudnoća. Ipak, mnogi misle da su komplikacije veće te je rana amniocenteza još uvijek prvi izbor (5).

3.2.2.3. Biopsija koriona (CVS)

Biopsiju koriona moguće je učiniti od 10. do 12. tjedna trudnoće transcervikalnim putem s pomoću transcervikalnih katetera ili transabdominalnim putem uz ultrazvučno navođenje. Iz dobivenog korionskog tkiva metodom izravne kariotipizacije za tri dana dobije se kariotip, te se pri nađenoj nasljednoj bolesti učini prekid te bezizgledne trudnoće, najčešće vakumskom aspiracijom. To psihički pozitivno djeluje na trudnu ženu, ako se taj zahvat usporedi sa rizikom i komplikacijama prekida trudnoće u drugome tromjesječju trudnoće (1).



Slika 4 : Biopsija koriona

Izvor:

https://www.google.hr/search?q=placentocenteza+ili+biopsija+korionskih&source=lnms&tbm=isch&sa=X&ved=0ahUKEwibhrWsm4vUAhWL6xQKHSEbCAEQ_AUIBigB&biw=1576&bih=736#tbm=isch&q=biopsija+korionskih+resica&imgcr=7hNrjauipa6KkM:

Danas svi centri u svijetu zbog nižeg rizika komplikacija, rabe uglavnom transabdominalnu aspiraciju korionskih resica, a samo pri stražnjem i niskom sjelu korionskog tkiva transcervikalnu aspiraciju korionskih resica. Transabdominalna aspiracija korionskih resica danas je najbolja metoda rane invazivne prenatalne dijagnostike između 11. i 12. tjedna trudnoće. Komplikacija zahvata nakon transabdominalne aspiracij slične su kao i nakon rane amniocenteze (1).

Rizik zahvata (rani i kasni spontani pobačaj) iznosi oko 2,5 posto i veći je od rizika RACZ. Vještina i iskustvo operativnog tima je najbitniji čimbenik u odluci koja će se tehnika prenatalne invazivne tehnike odabrati (12).

3.2.2.4. Kordocenteza

Kordocenteza ili perkutana aspiracija krvi pupkovine može se primjenjivati za dobivanje krvi fetusa već od 12 tj. gestacijske dobi od termina porođaja, ali se obično primjenjuje nakon 20 tjedana. Radi se punkcija pupkovine tj. umbilikalne arterije čeda (13). Najčešće indikacije za kordocentezu:

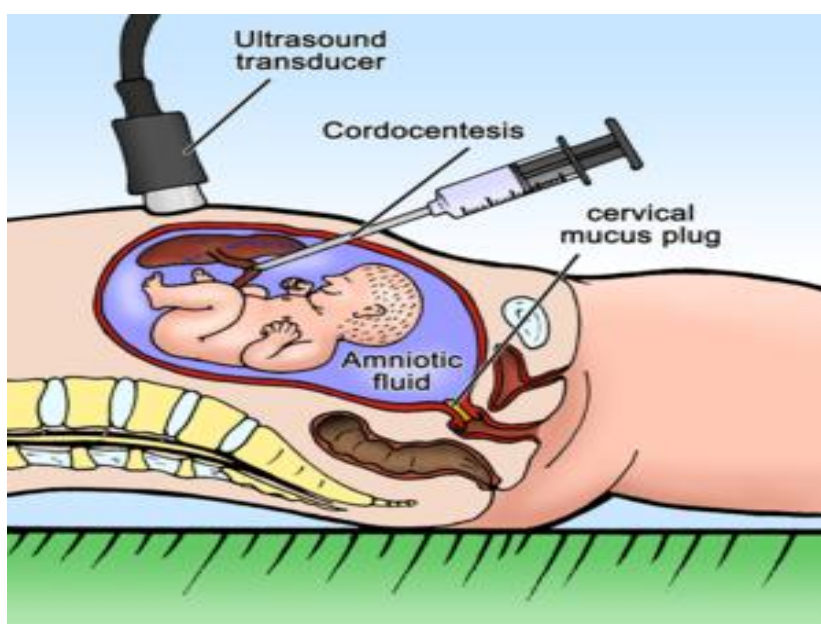
1. Genski poremećaj
2. Brza kariotipizacija
3. Rh-imunizacija
4. Neimunosni fetalni hidrops
5. Kongenitalne infekcije
6. Poremećaji koagulacije
7. Hemoglobinopatije
8. Imunodeficijentni sindromi kronične granulomatozne bolesti, Wiskott-Aldrichov sindrom i drugi
9. Intrauterini zastoj u rastu
10. Poremećaji u fetalnom biofizičkom profilu

Kordocenteza se izvodi uz ultrazvučno navođenje kroz trbušnu stijenku trudnice, a operateri se najčešće koriste konveksnom ultrazvučnom sondom od 3,75 MHZ, ali mogu rabiti i druge sonde, ovisno o vlastitom iskustvu (1).

Za punkciju se najčešće rade igle promjera 20 i 22 G, duljine 8-20 cm (13). Zahvat se izvodi na dva načina, tehnikom slobodne ruke, odnosno tehnikom navođene igle uz vodič na ultrazvučnom ekranu. Uglavnom se danas izvodi tehnikom slobodne ruke, a ona se može primjeniti na dva načina. U prvom su igla i sonda u rukama jednog porodničara koji sam izvodi tehniku kordocenteze, a u drugom jedan operater pridržava sondu, a drugi navodi iglu. Najčešće se kordocenteza izvodi tako da se igla uvodi transplacentno ili transamnijski na 1-2 cm od insercije pupkovine, a to smanjuje

moćnost kontaminacije fetalne krvi plodovom vodom. Kordocenteza se može olakšati davanjem neuromuskularnih blokatora fetusu da bi se izbjegle fetalne kretnje, odnosno promjena smjera igle koju izaziva fetus svojim fetalnim pokretima. Ućestalost komplikacija nakon kordocenteze kreće se između 0,7 i 2,8 % , a prema nekim autorima u visokorizićnim trudnoćama fetalni gubitak raste i do 25%. Najćešće komplikacije kordocenteze jesu fetalna bradikardija i krvarenje iz mjesta punkcije.

Kordocenteza kao metoda prenatalne dijagnostike omogućuje nam toćnu prenatalnu dijagnozu u nizu bolesti, primjenjuje se za kariotipizaciju fetusa samo ako smo zakasnilo sa metodama rane prenatalne dijagnostike ili smo u istih dobili nalaz mozaicima, a ujedno je metoda izbora razlićitim postupcima fetalne terapije (1) .



Slika 5 : Kordocenteza

Izvor:

https://www.google.hr/search?q=kordocenteza&source=lnms&tbn=isch&sa=X&sqi=2&ved=0ahUKEwivu6n_gY7UAhVGjSwKHSY3CdUQ_AUIBigB&biw=1600&bih=804#tbn=isch&q=cordocentesis&imgc=DVGSOdI5WM4UnM:

3.3. Važnost rada primalje u trudničkoj ambulanti

Primalje sudjeluju u zbrinjavanju žena prije, tijekom i poslije porođaja, njeguju novorođenčad te pružaju potporu i daju obavijesti za koje su ovlaštene članovima obitelji, osobito budućem ocu. Od trenutka primanja trudnice u rađaonicu primalja čini sve kako bi se buduća majka osjećala dobro i sigurno. Upoznaje ju s osobljem i odjelom te objašnjava što će se i kada raditi. Ona je cijelo vrijeme uz trudnicu. Pruža joj podršku i prati njezino stanje – disanje, puls, tlak, temperaturu te snagu, učestalost i trajanje trudova. Prati otkucaje srca nerođena djeteta i o svemu tome obavještava liječnika. Nadalje, primalja pomaže trudnici da se smjesti u što udobniji položaj, pomaže joj pri mokrenju, potiče na pravilno disanje i opuštanje između trudova te poduzima i druge mjere kako bi ovo razdoblje ženu što manje iscrpilo. Vrlo je važno da joj tumači što se događa i daje potrebne obavijesti, kako bi smanjila tjeskobu zbog neizvjesnosti i pogrešnog razumijevanja događaja.

Primalja mora imati znanje o značenju materinstva, mjerama zaštite trudnica, o njihovim socijalnim i tjelesnim potrebama. Ona sudjeluje pri pregledu i u mnogobrojnim dijagnostičkim metodama. Samostalno priprema pacijentice za preglede, porod i različite pretrage, vodi normalan porod uz liječnikovu kontrolu. Unatoč obilju profesionalnih zaduženja, primalja ne smije zaboraviti na tople riječi i osmijeh (2) .

Prilikom dolaska trudnice u ambulantu primalja je prva osoba s kojom se trudnica susreće. Primalja treba pozitivno djelovati na trudnicu da se trudnica u tom trenutku osjeća zaštićeno i sigurno.

Na prvom pregledu potrebno je uzeti preciznu opću i opstetičku anamnezu. Kod trudnica s bolestima s kojima ulaze u trudnoću valja procijeniti težinu bolesti, popratne komplikacije i način liječenja. Potrebno je izračunati gestacijsku dob i odrediti termin porođaja. Nadalje je potrebno obaviti ginekološki pregled u spekulima i bimanualnu palpaciju.

Pri pregledu u spekulima potrebno je:

1. Ocjeniti izgled vanjskog spolovila i rodnice te materničnog vrata
2. Uzeti stupanj čistoće vaginalnog iscjetka

3. Uzeti citološki obrisak iz stražnjeg rodničnog svoda, s površine materničnog vrata iz cervikalnog kanala (VCE-razmaz), koji nakon bojenja po Papanicolaouu pregledava citolog.

Bimanualnom palpacijom potrebno je :

1. Utvrditi postojanje ili odsutnost vjerojatnih znakova trudnoće na tijelu i istmusu maternice
2. Procjeniti veličinu maternice i podudaranost te veličine s izračunatom gestacijskom dobi
3. Procjeniti klinički nalaz na adneksima
4. Procjeniti konzistenciju, položaj, prohodnost materničnoga vrata

Primalja je dužna trudnici izmjeriti krvni tlak, tjelesnu masu i provjeriti postojanje proteina u mokraći (1).

Izvana se palpira maternica i određuje se tonus maternice i visina dna maternice. Mjeri se opseg trbuha (u terminu 100-105cm) i određuje se udaljenost fundus od simfize. Radi se pregled u spekulima i promatra stupanj čistoće ako su nastupile promjene u odnosu na ranije nalaze. Vanjskim pregledom u posljednjem tromjesečju mogu se prilično točno procijeniti elementi smještaja ploda u maternici, tj. položaj, stav i namještaj ploda, dok je za procjenu držanja potreban pregled ultrazvukom. Fizikalni pregled u uznapređovaloj trudnoći se sastoji od inspekcije, palpacije, auskultacije, a perkusija se iznimno koristi (14) .

4. ZAKLJUČAK

Primalje od kraja 19. stoljeća brinu za trudnicu i još nerođeno dijete kako bi im pomogle da unaprijede zdravlje i smanje komplikacije. Sve što trudnica čini tijekom trudnoće u dobrobit svojega zdravlja, čini to i u prilog zdravlja svog djeteta. Djeca iz trudnoća sa slabom, neadekvatnom antenatalnom zaštitom imaju značajan udio u perinatalnom morbiditetu, nedonošenosti, te perinatalnom mortalitetu. Središnje mjesto u kvalitetnoj antenatalnoj zaštiti čini dovoljan broj kvalitetnih pregleda. Kvalitetnom antenatalnom zaštitom i ranim probiranjem rizičnih trudnoća na temelju faktora ugroženosti u primarnoj zdravstvenoj zaštiti smanjit će se udio perinatalnog mortaliteta, perinatalnog morbiditeta te broj prijeverenih poroda. Zaključujem da dobro organiziranom antenatalnom zaštitom koju provode specijalisti iz ginekologije i opstetricije, suvremenim vođenjem poroda i dobrom neonatalnom skrbi možemo postići odlične rezultate, ali sve to nije dovoljno u sprječavanju perinatalnog mortaliteta i nedonošenosti, ako trudnica nema dovoljan broj kvalitetnih pregleda, jer ukoliko je antenatalna zaštita neadekvatna, čak i niskorizične trudnoće mogu postati visokorizične.

5. SAŽETAK

Trudnoća je normalan fiziološki proces koji u tijelu žene izaziva niz anatomskih i fizioloških promjena. Ona nije bolest, već promijenjeno zdravo stanje. Te promjene koje se događaju u organizmu tijekom trudnoće uglavnom su reverzibilne i vraćaju se u stanje prije trudnoće. Iako se u trudnoći zbiva niz malih fizioloških prilagodbi, promjene se često grupiraju prema razdoblju gestacije, tj. prva i posljednja polovina, tri trimestra ili četiri četvrtine trudnoće. Humani korionski gonadotropin otkriva se u serumu i urinu u roku od nekoliko dana nakon usađivanja zametka. Potrebe fetusa mogu udvostručiti zahtjeve za hranjivim tvarima. Međutim, trudnoću prate poteškoće koje su normalna pojava, a ukoliko su u većoj mjeri izraženi, žena ih svojim ponašanjem i postupcima može uvelike umanjiti ili postići da potpuno nestanu. Trudnoća se sastoji od niza malih, stalnih promjena koje utječu na metabolizam svih hranjivih tvari. Nadalje, trudnoća je samo jedna faza reproduktivnog ciklusa u žene. Osim toga, u trudnoći se mogu pojaviti i bolesti koje predstavljaju opasnost za majku i dijete. Edukacija trudnice je jako važna jer nam služi da otklonimo čimbenike rizika i da trudnoća protekne u što boljem i zdravijem okruženju. Sve je više dokaza da je razdoblje prije trudnoće najbolje vrijeme za pripremu za potrebe trudnoće. Treba svakako utvrditi politiku javnog zdravstva koja će osigurati kvalitetnu prehranu majke tijekom svih faza reproduktivnog ciklusa- prije trudnoće, tijekom trudnoće, laktacije, ali i nakon laktacije. Da bi antenatalna zaštita bila potpuna, neizostavna je i antenatalna dijagnostika. U slučaju sumnje na kongenitalne anomalije trudnici se savjetuju određene metode antenatalne dijagnostike. Te metode mogu bit **neinvazivne i invazivne**.

Neinvazivne metode su: dvostruki i trostruki test, nifty test, ultrazvk, amnioskopija, kardiotokografija. Invazivne metode su: amniocenteza, biopsija korionskih resica, kordocenteza. Deset kliničkih pregleda u trudnoći, uz obvezna tri do četiri ultrazvučna pregleda tijekom trudnoće, te rutinske laboratorijske pokazatelje, nadopunjenje ciljanim biokemijskim biljezima, postupci su dobrog antenatalnog nadzora uredne i ugrožene trudnoće. Drži se da je intenzivan nadzor tijekom trudnoće i porođaja te djece nakon rođenja potreban u oko 15 % trudnoća (1).

6. SUMMARY

Pregnancy is a normal physiological process in a woman's body that causes lots of anatomical and physiological changes. It is not a disease but it is a state of changed health. These changes that occur in the body during pregnancy are reversible and they return in time before the pregnancy. Although the pregnancy going on a series of small physiological adaptations, changes are often grouped according to the period of gestation, first and last half, three trimesters or four quarters of pregnancy. Human chorionic gonadotropin is detected in serum and urine within a few days after implantation of the embryo. The needs of the fetus can double the requirements for nutrients. However pregnancy is accompanied by some problems which are normal, and if they expressed to a better extent, woman can, by their behavior and actions largely diminish problems. Pregnancy is a row of small, permanent changes affecting the metabolism of nutrients. Furthermore, pregnancy is a single phase of the reproductive cycle in women. In addition, pregnancy can occur and diseases that pose a risk for mother and child. Education of pregnant women is important because it serves to remove the risk factors, if any, that's a lapse of pregnancy without complications are better and healthier environment. There is increasing evidence that the period before pregnancy, the best time to prepare for the needs of pregnancy. Be sure to establish public health policy that will provide good nutrition mother during all phases of the reproductive ciklusa- before pregnancy, during pregnancy, lactation, and after weaning. Antenatal diagnosis is very important part of antenatal care. In the case of suspected congenital anomalies it needs to be done certain methods of antenatal diagnosis. These methods will be **non-invasive and invasive**.

Non-invasive methods are: Double and triple test, a nifty test, ultrasound, amnioscopy, cardiotocography.

Invasive methods are amniocentesis, chorionic villus sampling, cordocentesis.

Ten clinical examinations during pregnancy, with the required three to four ultrasound examinations during pregnancy, and routine laboratory parameters, replenishment target biochemical markers, procedures are good antenatal surveillance neat and endangered pregnancy. It is believed that the intensive monitoring during pregnancy and childbirth and child after birth required in about 15% of pregnancies (1).

7. LITERATURA

1. Kuvačić Ivan , Asim Kurjak , Josip Đelmiš i suradnici –Porodništvo. Medicinska naklada Zagreb, 2009; str. 111-139
2. Katica Pecigoš-Kljuković- Zdravstvena njega trudnice, roditelje i babinjače –
3. Arlene Burroughs , Gloria Leifer-Maternity nursing an introductory text; str. 41-46.
4. Vidaković S.(ur)-Opstretičko-ginekološka propedeutika ; 2.izdanje.Medicinska naklada Zagreb , 1972.god
5. Draženčić A. Porodništvo, Školska knjiga, Zagreb, 1994., str. 1-20
6. Holzmann K. Gesund in der Schwangerschaft, 2. Auflage, WortundBild Verlag Baiersbrunn, 1998.
7. Obstetrics Normal and problem pregnancies, 5. Edt, Steven G. Gabbe, Jennifer R. Niebyl, Joe L. Simpson
8. Zdravlje prije rođenja; dr. Maja P. Posavec, spec. gin.
9. Radović P. Osnovi ginekološke dijagnostike. Naučna knjiga, Beograd 1989.
10. Kuvačić I., Banović V. Nadzor nad djetetom u porođaju U: Kuvačić I, Kurjak A, Đelmiš J, i sur. Porodništvo, Medicinska naklada, Zagreb 2009; str. 194-200
11. Podobnik, Mario; Duić, Željko; Ciglar, Srećko; Gebauer, Beata; Zmijanac, Jasenka; Skalac, Darko; Stasenکو, Sandra; Podobnik, Petra. Biopsija posteljice: najsigurnija metoda prenatalne dijagnostike // Gynaecologia et Perinatologia / Kuvačić Ivan, Dražančić Ante, Filipović-Grčić Boris (ur.). Zagreb : Hrvatski liječnički zbor - Hrvatsko društvo za ginekologiju i opstetriciju, 2007. 132-132
12. Švaljug Deana, Nastavni tekstovi; Osnove primaljske skrbi trudnice s fiziološkom trudnoćom; 22- 24

13. Langlois S, Brock JA; Genetics Committee of the Society of Obstetrics and Gynaecology Canada. Current status in non-invasive prenatal detection of Down syndrome, trisomy 18, and trisomy 13 using cell-free DNA in maternal plasma. SOGC Committee Opinion, No. 287, February 2013. J Obstet Gynecol Can 2013; 35: 177-181

14. Habek, Ginekologija i porodništvo; Anamneza i pregled u porodništvu, Ante Dražančić i Jozo Blajić; 24 -27

8. ŽIVOTOPIS:

Osobni podaci:

Ime i prezime: Ana Jurič
Datum i mjesto rođenja: 18. 04. 1995. , Livno
Mjesto stanovanja : Split
Adresa: sv. Liberana 21, Split
Mobitel: 095/822 05 86
E-mail: anaj2589@gmail.com

Obrazovanje:

2014. – 2017. Upisala prvu godinu Preddiplomskog sveučilišnog studija,
smjer Primaljstvo; Sveučilište u Splitu
2010. – 2014. 2. jezična gimnazija; Split

Dodatne informacije:

Rad na računalu: Aktivno korištenje raznih računalnih programa
Strani jezici: Engleski: aktivno u govoru i pismu
Njemački: aktivno u govoru i pismu