

Izražaj p16 i Ki67 u pločastim intraepitelnim lezijama grlića maternice

Sladaković, Lana

Undergraduate thesis / Završni rad

2015

Degree Grantor / Ustanova koja je dodijelila akademski / stručni stupanj: **University of Split / Sveučilište u Splitu**

Permanent link / Trajna poveznica: <https://um.nsk.hr/um:nbn:hr:176:606159>

Rights / Prava: [In copyright](#) / [Zaštićeno autorskim pravom.](#)

Download date / Datum preuzimanja: **2024-07-18**

Repository / Repozitorij:



Sveučilišni odjel zdravstvenih studija
SVEUČILIŠTE U SPLITU

[Repository of the University Department for Health Studies, University of Split](#)



UNIVERSITY OF SPLIT



DIGITALNI AKADEMSKI ARHIVI I REPOZITORIJI

SVEUČILIŠTE U SPLITU

Podružnica

SVEUČILIŠNI ODJEL ZDRAVSTVENIH STUDIJA

PREDDIPLOMSKI SVEUČILIŠNI STUDIJ

MEDICINSKO LABORATORIJSKA DIJAGNOSTIKA

Lana Sladaković

**IZRAŽAJ p16 i Ki67 U PLOČASTIM INTRAEPITELNIM
LEZIJAMA GRLIĆA MATERNICE**

Završni rad

Split, 2015. godine

SVEUČILIŠTE U SPLITU

Podružnica

SVEUČILIŠNI ODJEL ZDRAVSTVENIH STUDIJA

PREDDIPLOMSKI SVEUČILIŠNI STUDIJ

MEDICINSKO LABORATORIJSKA DIJAGNOSTIKA

Lana Sladaković

**IZRAŽAJ p16 I Ki67 U PLOČASTIM INTRAEPITELNIM
LEZIJAMA GRLIĆA MATERNICE**

**EXPRESSION OF p16 AND Ki67 IN SQUAMOUS
INTRAEPITHELIAL LESIONS OF THE UTERINE CERVIX**

Završni rad

Bachelor thesis

Mentor:

Dr. sc. Dinka Šundov

Split, 2015. godine

SADRŽAJ

1. UVOD	1
1.1. Anatomija	1
1.2. Histološke osobitosti epitela grlića maternice i transformacijska zona.....	1
1.3. Citološka identifikacija epitelnih stanica.....	2
1.3.1. Bazalne stanice	2
1.3.2. Parabazalne stanice	2
1.3.3. Intermedijarne stanice	3
1.3.4. Superficialne stanice	4
1.3.5. Anukleirane skvame	4
1.3.6. Endocervikalne cilindrične stanice.....	5
1.3.7. Rezervne stanice.....	6
1.3.8. Metaplastične stanice	6
2. CILJ RADA	8
3. RASPRAVA	9
3.1. Rak grlića maternice	9
3.2. Humani papiloma virus (HPV).....	10
3.2.1. Obitelj Papovaviridae, rod Papillomavirus	10
3.2.2. Molekularna organizacija Humanog papiloma virusa.....	10
3.2.3. Klasifikacija HPV-a	11
3.2.4. Životni ciklus HPV-a	12
3.2.5. Prijenos HPV-a.....	13
3.2.6. Klinička slika.....	13
3.2.7. Citološki nalaz kod HPV infekcije.....	14
3.2.8. Molekularne metode za dokazivanje HPV infekcije.....	15
3.2.9. Prevencija	15
3.3. Citološka analiza - konvencionalni PAPA test.....	16
3.3.1. Povijest	17

3.3.2.	Uzorkovanje	17
3.3.3.	Metoda bojanja po Papanicolaou	19
3.3.4.	Citološki nalaz.....	20
3.4.	Citologija tekućeg uzorka (LBC- Liquid Based Cytology).....	21
3.5.	Klasifikacija abnormalnih pločastih stanica – Bethesda 2014.	22
3.5.1.	Atipične pločaste stanice neodređenoga značenja (ASC-US).....	22
3.5.2.	Atipične skvamozne stanice – ne može se isključiti HSIL (ASC-H).....	22
3.5.3.	Pločasta intraepitelna lezija niskog rizika (LSIL)	23
3.5.4.	Pločasta intraepitelna lezija visokog rizika (HSIL).....	24
3.5.5.	Karcinom pločastih stanica	24
3.6.	Imunocitokemijska analiza p16/Ki67 ekspresije.....	26
3.6.1.	CINtec® PLUS Cytology test	27
3.6.2.	Načelo postupka	29
3.6.3.	Priprema uzorka pomoću ThinPrep®Processora	29
3.6.4.	Priprema konvencionalnog razmaza	30
3.6.5.	Postupak bojanja na VENTANA BenchMark GX automatiziranom uređaju....	30
3.6.6.	Postprocesni postupak – uklapanje i pokrivanje	31
3.6.7.	Kontrola kvalitete	33
3.6.8.	Tumačenje bojanja / očekivani rezultati.....	33
4.	ZAKLJUČAK	36
5.	LITERATURA	37
6.	SAŽETAK	39
7.	SUMMARY	40
8.	ŽIVOTOPIS	41

1. UVOD

1.1. Anatomija

U embrionalno doba maternica (lat. *uterus*) nastaje spajanjem Mullerovih (paramezonefričkih) cijevi. To je fibromuskularni organ na kojemu jasno razlikujemo grlić (vrat) i tijelo maternice (lat. *cervix et corpus uteri*) (1). Grlić maternice predstavlja donju trećinu maternice i povezuje trup maternice na unutarnjoj osi s rodnicom (lat. *vagina*) na vanjskoj osi, preko endocervikalnog kanala. Sastoji se od egzocervikalnog i endocervikalnog dijela. Rodnički dio grlića maternice (egzocerviks ili *portio vaginalis uteri*) prominira u rodnicu, a supravaginalni dio (endocerviks ili *portio supravaginalis cervicis uteri*) je preko istmusa spojen s tijelom maternice. Porcija je cilindrična ili konična oblika, ovisno o tome je li žena rađala ili ne, a površina joj je okrugla i blago izbočena (konveksna). Centralno na egzocerviksu nalazi se vanjsko ušće (lat. *orificium uteri externum*) cervikalnog kanala. Dužina cervikalnoga kanala iznosi od 2 do 3 cm, a pruža se kroz čitav vrat maternice do unutarnjeg ušća (lat. *orificium uteri internum*) gdje se nastavlja u šupljinu maternice (1,2).

Konična porcija žena koje nisu rađale, s okruglim vanjskim ušćem, podložna je cikličkim hormonskim promjenama pa je u doba ovulacije većeg promjera i prekrivena obilnom prozirnom sluzi. Žene koje su rađale imaju cilindričnu porciju, a vanjsko ušće je više ili manje poprečno rascijepljeno tvoreći prednju i stražnju usnu porcije (1).

1.2. Histološke osobitosti epitela grlića maternice i transformacijska zona

U području grlića maternice razlikuju se dvije vrste epitela: cilindrični, koji potječe od epitela Mullerovih cijevi i pločasti epitel porijeklom od epitela vaginalne ploče. Egzocervikalni dio pokriven je višeslojnim pločastim nekeratiniziranim epitelom, koji se od svoda vagine širi prema centralnom dijelu grlića maternice gdje se nalazi ušće u endocerviks (vanjsko ušće). Iza ovog ušća nastavlja se endocerviks pokriven cilindričnim epitelom, koji se spušta duboko u endocervikalnu stromu i stvara kripte (endocervikalne žlijezde) do dubine od 0.7 do 1 mm. Cilindrični epitel je jednoslojan epitel čije stanice luče sluz. Područje spoja pločastog i cilindričnog epitela od velike je važnosti u nastanku karcinoma grlića maternice. Prijelaz između ova dva tipa epitela je oštar i poznat kao *skvamokolumnarna granica*.

Osjetljivi cilindrični epitel u ovom području izložen je kiselom pH rodnice i podliježe metaplaziji u manje osjetljiv pločasti epitel (1,3).

Područje novostvorenog pločastog (metaplastičnog) epitela naziva se i „*zonom transformacije*“. Anatomska lokacija zone transformacije mijenja se tijekom života žene te se može naći manje ili više unutar endocervikalnog kanala. U adolescentkinja i mladih žena granica se obično nalazi u razini vanjske osi, ali se može proširiti na vaginalni dio vrata maternice te postaje vidljiva golim okom kao oštro ograničeno crveno područje (everzija, ektropija ili ektopija).

Klinički značaj ove benigne promjene je u tome što oponaša intraepitelne lezije vrata maternice. Tijekom generativne dobi žene, granica se pomiče unutar endocervikalnog kanala, dok u postmenopauzi obično više nije vidljiva golim okom. Većina prekanceroznih promjena grlića maternice nastaje unutar transformacijske zone pa je ovo područje od velike važnosti pri uzorkovanju cervikovaginalnog razmaza (3).

1.3. Citološka identifikacija epitelnih stanica

Pločasti epitel je visokodiferenciran, višeslojni epitel. Počevši od bazalne membrane, slojeve stanica čine: bazalne, parabazalne, intermedijarne i superficijalne stanice.

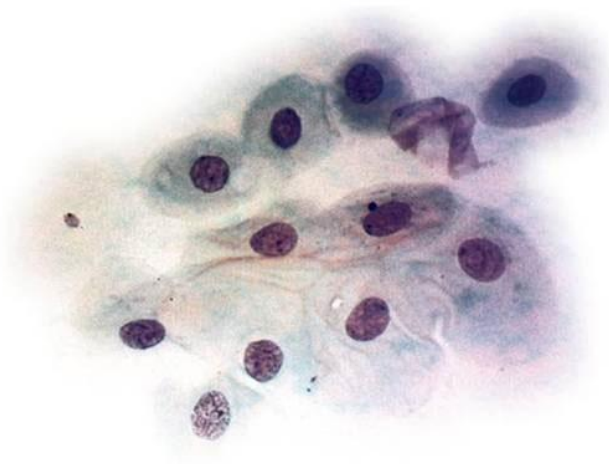
1.3.1. Bazalne stanice

Iz ovih malih primitivnih stanica diferenciraju se stanice pločastog epitela. Zbog dubokog položaja unutar epitela i čvrste veze uz bazalnu membranu rijetko se nalaze u citološkom razmazu. Mogu se vidjeti kao kratki nizovi malih, pravilnih stanica okruglog do ovalnog oblika, veličine 8 do 10 mikrona. Citoplazma im je oskudna, bazofilna. Jezgra je okrugla do ovalna, vezikularna, veličine 7 do 9 mikrona. Imaju veliki nukleo-citoplazmatski omjer (N/C omjer 8:10). Struktura kromatina je grubo zrnata, bez vidljivih nukleola (4).

1.3.2. Parabazalne stanice

Okrugle do ovalne stanice veličine 15 do 25 mikrona s gustom plavo-zelenom citoplazmom. Jezgra je okrugla do ovalna, vezikularna, zrnatog kromatina, veličine 8 do 13 mikrona i zauzima jednu polovinu stanice. Imaju manji nukleo-citoplazmatski omjer (N/C omjer 5:10). Nezrele parabazalne stanice se uglavnom nalaze u malim nakupinama dok su zrelije stanice obično pojedinačne.

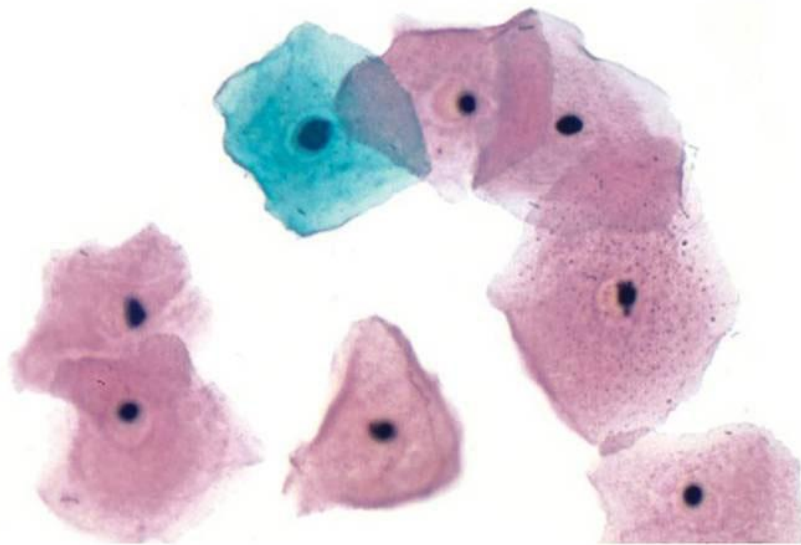
Parabazalne stanice prevladavaju u atrofičnim razmazima kod žena u postmenopauzi (Slika 1). U mlađih žena mogu se naći u postnatalnoj atrofiji ili pri uzimanju velikih doza progesteronskih oralnih kontraceptiva. Kod slabe fiksacije razmaza i u upalnim stanjima citoplazma ovih stanica može biti amfofilna: centralno se bojati eozinom, a zadržati perifernu cijanofiliju (4).



Slika 1. Parabazalne stanice u citološkom razmazu. Izvor: Koss i sur. 2005.

1.3.3. Intermedijarne stanice

Velike poligonalne stanice veličine 30 do 60 mikrona s obilnom plavo-zelenom citoplazmom. Jezgra je okrugla do ovalna, vezikularna, veličine 10 do 12 mikrona. Struktura kromatina je fino zrnata te su vidljivi mali nukleoli. Imaju mali nukleo-citoplazmatski omjer (N/C omjer 2:10) (Slika 2). Mogu se naći u manjim nakupinama ili pojedinačno u razmazu što ovisi o hormonalnom statusu žene. Pod utjecajem visoke razine progesterona intermedijarne stanice su sklone akumuliranju glikogena koji se taloži oko jezgre. Kod slabe fiksacije ili upale citoplazma može postati aminofilna (4).



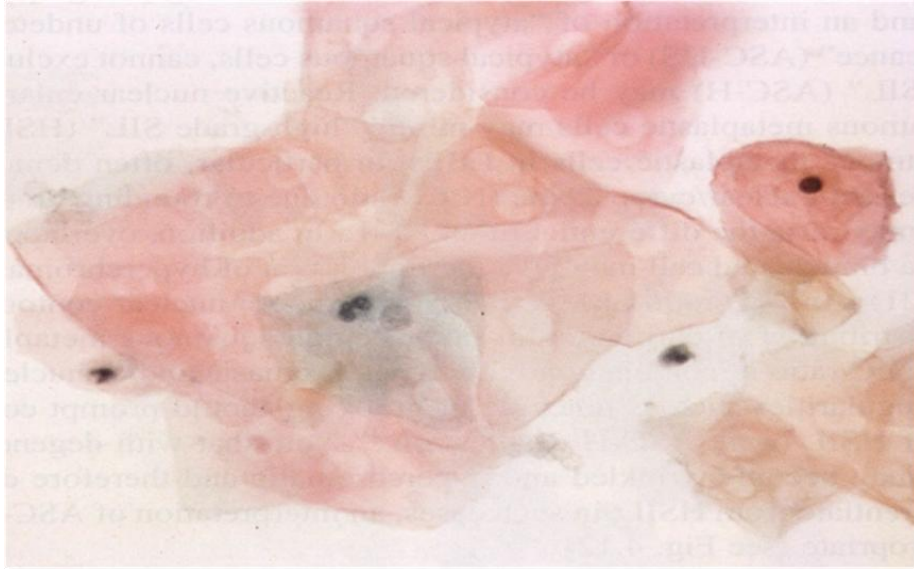
Slika 2. Intermedijarna (plavo-zelena) i superficijalne (ružičaste) stanice pločastog epitela.
Izvor: Koss i sur. 2005.

1.3.4. Superficijalne stanice

Velike, ravne, poligonalne stanice veličine 40 do 60 mikrona s obilnom ružičastom citoplazmom. Jezgra im je okrugla do ovalna, veličine 5 do 7 mikrona, piknotična (kondenzirana) bez vidljive strukture kromatina. Imaju najmanji nukleo-citoplazmatski omjer (N/C omjer 1:10) (Slika 2). U razmazima se najčešće nalaze pojedinačne superficijalne stanice. U citoplazmama mogu imati vidljive male tamnoplave keratohijaline granule. Rijetko se nailazi na gnijezda benignih pločastih stanica (epitelne perle). Stanice mogu biti zgnječene i deformirane pri uzimanju citološkog razmaza (4).

1.3.5. Anukleirane skvame

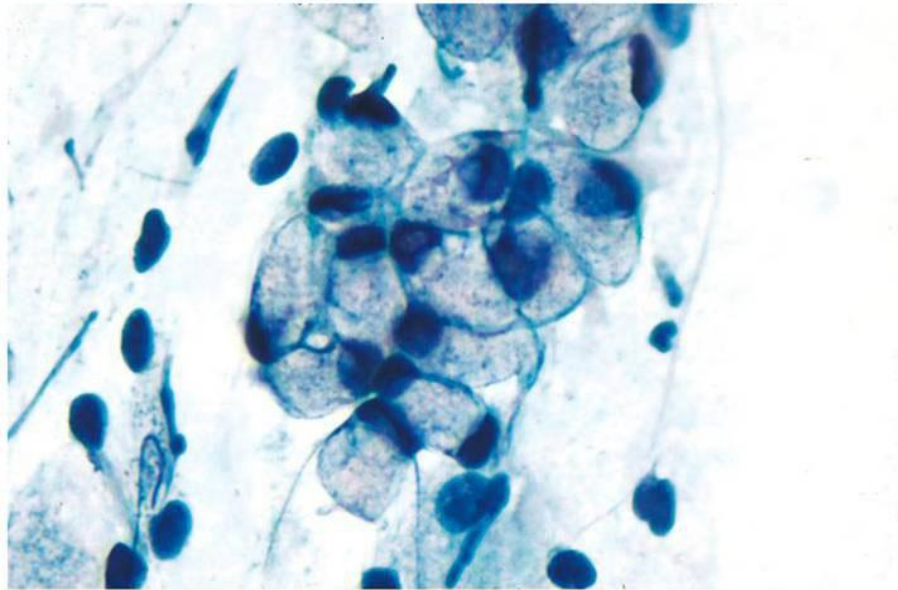
Anukleirane skvame su keratinizirane zrele superficijalne pločaste stanice koje su izgubile jezgru. Citoplazma je narančasta ili žuta dok mjesto jezgre prepoznamo kao svjetlije centralno područje (Slika 3). Ove stanice su brojnije u uzorcima uzetim u području stidnice. Brojne anukleirane skvame u cervikalnom razmazu odgovaraju hiperkeratozi koja može biti posljedica iritacije, infekcije humanim papiloma virusom, leukoplakije te u nekim slučajevima cervikalnog karcinoma (4).



Slika 3. Anukleirane skvame. Izvor: Koss i sur. 2005

1.3.6. Endocervikalne cilindrične stanice

Nastaju diferencijacijom nediferenciranih, rezervnih (pričuvnih) stanica koje se nalaze uz bazalnu membranu. Rezervne stanice nađu se u citološkim uzorcima samo kod proliferacije, u fiziološkim uvjetima prisutan je samo njihov diferencirani oblik – visoke cilindrične stanice pretežno sekretornog tipa, dok su cilijarne stanice malobrojne. Veličina sekretornih endocervikalnih cilindričnih stanica varira između 150 do 300 μm^2 , citoplazma može biti oštro ili neoštro ograničena, obilna, bazofilna te sadrži sekretorne vakuole. Jezgra (25 do 45 μm^2) je smještena uz jedan pol, okrugla, nježne strukture kromatina i s vidljivim nukleolima (Slika 4). Endocervikalne cilindrične stanice deskvamiraju u palisadama, plažama nalik na pčelinje saće ili pojedinačno. Gole endocervikalne jezgre u sluzi odraz su degenerativnih promjena endocervikalnih stanica ili artefakt pri razmazivanju. Endocervikalne stanice mogu pokazivati znatne varijacije u veličini jezgara unutar nakupine. Multinukleacija nije rijetkost, osobito u slučaju upale ili ozljede (4).



Slika 4. Endocervikalne cilindrične stanice. Izvor: Koss i sur. 2005.

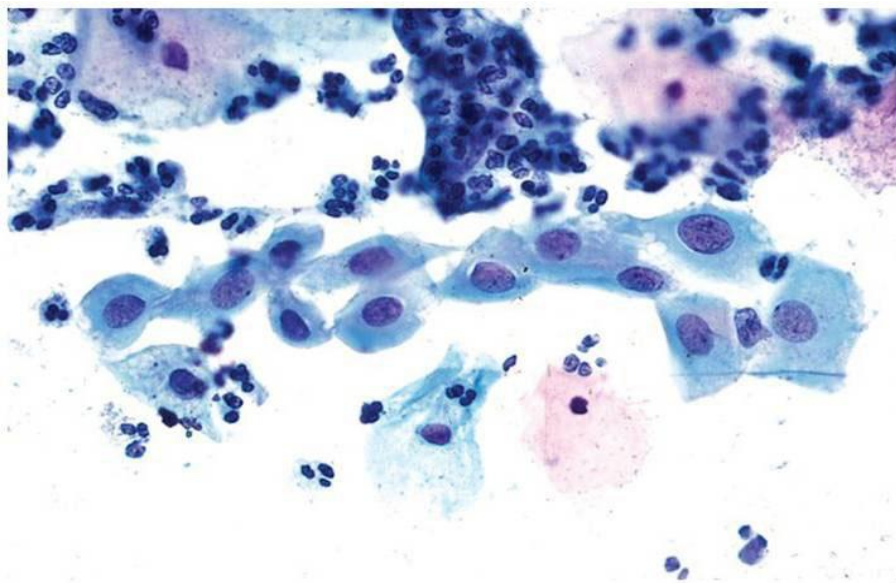
1.3.7. Rezervne stanice

Male stanice nepravilnog, okruglog do ovalnog oblika s oskudnom sivo-plavom, neoštro ograničenom citoplazmom u kojoj se mogu naći sitne vakuole. Jezgre su im male, ovalne do okrugle ili bubrežaste, fino zrnatog kromatina, vidljivog kromocentra. Kada su pojedinačne, nije ih moguće razlikovati od histiocita ili stromalnih stanica. U fiziološkim uvjetima uloga im je zamjena cilindričnih stanica izgubljenih deskvamacijom. Hiperplastične rezervne stanice transformiraju se u nezrele pločaste metaplastične, a daljnjom diferencijacijom u zrele metaplastične stanice. Rezervne stanice ishodište su neuroendokrinog karcinoma grlića maternice (2,4).

1.3.8. Metaplastične stanice

Stanice veličinom slične parabazalnim ili dubokim intermedijarnim stanicama, pojedinačne ili u manjim nakupinama. Nezrele metaplastične stanice većinom su okrugle do ovalne, tamnoplave do zelene, neoštro ograničene citoplazme (može biti vakuolizirana zbog upalnih ili degenerativnih promjena), a često deskvamiraju u rahlim nakupinama. Jezgre su velike uz visok nukleo-citoplazmatski omjer. Stanice mogu pokazivati blagu atipiju u vidu blage nepravilnosti u obliku i veličini što može predstavljati diferencijalno–dijagnostički problem prema displastičnim promjenama.

Pozornost treba obratiti na kvalitetu kromatina, koji je kod metaplazije fino zrnat, normokroman i pravilno raspoređen. Zrele metaplastične stanice deskvamiraju u rahlim nakupinama ili pojedinačno, imaju obilniju zelenkastu citoplazmu, ovalnog su, okruglog ili poligonalnog oblika. Citoplazma je obilnija, često podijeljena u vanjsku tamniju zonu (ektoplazma) i svijetlu perinuklearnu zonu (endoplazma). Jezgre su relativno male, okrugle do ovalne, podjednake veličine i fino zrnatog kromatina s vidljivim kromocentrom. Razlikovanje stanica izvornog pločastog epitela od zreloga metaplastičnog epitela olakšava prisustvo tamnije, gušće citoplazme u metaplastičnim stanicama, no kod potpunog sazrijevanja razlikovanje je nemoguće. Metaplastične stanice su normalan sastavni dio razmaza pri uzorkovanju područja s transformacijske zone (Slika 5). U području transformacijske zone može se pojaviti prerana keratinizacija ovih stanica zbog čega citoplazma poprima tamno narančastu boju (4).



Slika 5. Metaplastične stanice. Izvor: Koss i surr. 2005.

2. CILJ RADA

Cilj ovog završnog rada je:

- prikazati značaj Humanog papiloma virusa kao najvažnijeg čimbenika rizika u karcinogenezi raka grlića maternice
- prikazati metode prikupljanja i obrade ginekoloških uzoraka (Papa test i LBC metoda) te morfološke osobitosti intraepitelnih i invazivnih pločastih lezija u citološkim obriscima grlića maternice
- obraditi imunocitokemijsku metodu dvostrukog izražaja p16 tumor-supresor proteina i Ki67 proliferacijskog markera kao važnu dodatnu metodu u detekciji onkogenih molekularnih promjena induciranih perzistentnom HPV infekcijom

3. RASPRAVA

3.1. Rak grlića maternice

Rak grlića maternice na drugom je mjestu po učestalosti malignih novotvorina u žena. Godišnje se diljem svijeta registrira oko 500 000 novih slučajeva, a 270 000 žena umire godišnje od posljedica ove bolesti. Prosječna pojavnost raka grlića maternice u svijetu kreće se od 6-12 %, što čini 35-75 % svih zloćudnih tumora ženskoga spolnog sustava. Tijekom života, od ove bolesti obolijeva oko 4% žena, najčešće u dobi između 30 i 49 godina. Najveća učestalost ove bolesti je u nerazvijenim zemljama jugozapadne Afrike, Južne Amerike i jugoistočne Azije (gotovo 80 % svih novootkrivenih slučajeva). U Europi se godišnje otkrije oko 60 000 novooboljelih i evidentira oko 30 000 umrlih. Najveća učestalost ove bolesti je u zemljama istočne Europe. Prema podacima *Međunarodne agencije za istraživanje raka* (eng. *International Agency for Research on Cancer – IARC*) iz 2004. godine, u 27 zemalja članica Europske unije (EU) registrirano je 34 300 novooboljelih, a umrlo je 16 300 žena. Zemlje stare članice EU-a su prije proširenja 2005. godine imale nižu incidenciju ove bolesti zahvaljujući organiziranim programima probira ove bolesti. U tim zemljama karcinom grlića maternice tek je na 10. mjestu svih karcinoma u žena. Najveća smrtnost od ove bolesti je u Rumunjskoj (13,7/ 100 000), a najniža u Finskoj (1,1/ 100 000). S iznimkom Malte, svih 11 novih članica EU-a ima veću učestalost i smrtnost od ove bolesti u odnosu na stare članice EU-a (1,5).

U Republici Hrvatskoj rak grlića maternice nalazi se među sedam vodećih malignih bolesti u žena i drugi je najčešće dijagnosticirani maligni tumor u dobnoj skupini 25-29 godina, odmah nakon raka dojke. Hrvatska ima nižu učestalost ove bolesti od mnogih država srednje i jugoistočne Europe. Smrtnost od ove bolesti u Hrvatskoj iznosi 4,5/100 000 žena. Godišnje se bilježi oko 960 novih bolesnica od čega je u polovici riječ o preinvazivnom obliku. Pojavnost invazivnog raka vrata maternice u Hrvatskoj neprekidno se i znatno smanjuje od 1970-ih godina, dok je pojavnost preinvazivnih lezija tijekom istog razdoblja u znatnom porastu, razmjerno bržem od smanjenja pojavnosti invazivnog raka. U istom se razdoblju tek blago smanjio mortalitet od raka grlića maternice. Sniženje stope pojavnosti invazivnog raka vrata maternice značajnije je izraženo u mlađim dobnim skupinama. U razdoblju od 2001. do 2011. godine, u Hrvatskoj je od raka grlića maternice ukupno oboljelo 3 759 žena, od toga 307 žena u Splitsko - dalmatinskoj županiji (1,5,6).

3.2. Humani papiloma virus (HPV)

Infekcija Humanim papiloma virusom (HPV) i rizično spolno ponašanje najvažniji su čimbenici rizika za nastanak raka grlića maternice. Rizik HPV infekcije u spolno aktivnih žena i muškaraca tijekom njihova života iznosi oko 50%. Osim učestalog mijenjanja spolnih partnera važan je i broj spolnih partnera, a najveći rizik infekcije imaju žene mlađe od 25 godina (5,7).

3.2.1. Obitelj Papovaviridae, rod Papillomavirus

U obitelj *Papovaviridae* svrstana su dva roda: *Papillomavirus* i *Polyomavirus*. Papovavirusi su patogeni samo za jednu određenu vrstu domaćina (čovjek ili životinja). U svojim prirodnim domaćinima virusi uzrokuju kronične latentne infekcije. Virusi obitelji *Papovaviridae* relativno su mali DNK virusi veličine 45 do 60 nm. Imaju dvolančanu, kružnu DNK i kapsidu simetrije ikozaedra koja se sastoji od 72 kapsomere. Ne sadržavaju lipide ni ugljikohidrate, otporni su na eter, kiseline i toplinu. Naziv papiloma akronim je od latinske riječi *papilla* (bradavica) i grčke riječi *oma* (tumor). Veliki protein kapside (L1) tvori 80 do 90 % svih proteina kapside. Preostali dio kapside čini mali protein (L2). Humani papiloma virusi su otporni na djelovanje 70% etanola, deoksikolata, etera, kloroforma i drugih otapala, jer nemaju lipidnu ovojniciu (8).

3.2.2. Molekularna organizacija Humanog papiloma virusa

Genom HPV-a je zatvorena, kružna, dvolančana DNK, veličine 7 800 do 7 900 parova baza i molekularne mase $5,2 \times 10^6$. Virusni genom dijeli se na tri područja: područje L (engl. *late*) u kojem su zapisi za strukturne proteine (kapside); područje E (engl. *early*) sa zapisima tvorbe proteina odgovornih za razmnožavanje virusa i transformaciju stanice (onkogeni učinak); te područje R (engl. *regulatory*) za regulacijske proteine koji upravljaju procesima umnažanja virusa. Na pozitivnom lancu genoma DNK nalazi se 7 do 8 (ovisno o virusu) ranih gena (E1 – E8) i 2 kasna gena (L1, L2) (8).

Svi Humani papiloma virusi imaju u području L dva velika otvorena mjesta prepisivanja zapisa za proteine L1 i L2 (engl. *open reading frame*; ORF). Područje L1 ima zapis za veliki kapsidni protein koji je sličan u svim genotipovima HPV-a.

Područje L2 kodira mali kapsidni protein koji se razlikuje među genotipovima HPV-a. Područje E sadržava najmanje 6 različitih ORF-a: E1, E2, E4, E5, E6 i E7. Integracija se obično događa u genskoj regiji E1/E2, što uzrokuje poremećaj u genskom integritetu i pobuđuje ekspresiju gena.

Područja E6 i E7 značajna su u onkogenezi zloćudnih tumora nakon infekcije HPV-om i omogućuju stvaranje besmrtnih epitelne stanice. Ova dva onkoproteina tvore komplekse sa staničnim regulacijskim proteinima domaćina, kao što su p53 protein (p53) i retinoblastoma protein (pRB). Onkoprotein E6 reagira s p53, ključnim regulatornim genom koji upravlja transkripcijom DNK u G1 fazi staničnog ciklusa. U neinficiranim stanicama p53 zaustavlja stanični ciklus u slučaju oštećenja DNK i omogućava njezin popravak ili vodi stanicu u programiranu smrt (apoptozu). Onkoprotein E7 može se vezati za nekoliko staničnih proteina, uključujući i pRB. Retinoblastoma (RB) gen upravlja normalnim prijelazom stanice iz G1 u G2 fazu staničnog ciklusa i vodi njenoj degradaciji. Međudjelovanje E7 i pRB može dovesti do inaktivacije pRB što uvodi stanicu u S fazu staničnoga ciklusa i inducira sintezu DNK.

Mogu biti zahvaćeni i drugi stanični regulacijski geni, kao što je c-myc, što dovodi do nekontrolirane diobe promijenjenih stanica. Temeljna aktivnost virusnoga proteina E5 jest mitogena stimulacija ljudskih epitelne stanice. Funkcija E4 ORF za sada nije poznata, iako su mRNA tog područja otkrivene u spolnim bradavicama inficiranih HPV genotipovima 6 i 11 (1,4,8).

3.2.3. Klasifikacija HPV-a

Na temelju slijeda nukleotida HPV se klasificira u različite genotipove i varijante. Do danas je otkriveno više od 200 različitih genotipova HPV-a. Svaki novoizdvojeni virus koji se razlikuje u više od 10% nukleotidnih baza s već poznatim genotipovima virusa u području L1, dobiva novu oznaku, tj. novi broj. Ukoliko je razlika od 2 do 10%, tada se klasificira kao varijanta virusa (8,9). Danas poznati genotipovi HPV-a svrstani su u 3 velike skupine. U prvoj skupini su svi genotipovi koji su prvobitno bili izdvojeni iz kliničkih uzoraka bolesnika s bradavičastom epidermodisplazijom, doživotnom infekcijom s HPV-om koja se očituje resičastim tvorevinama kože iz kojih se u približno 30% slučajeva razvija planocelularni karcinom.

Najvažniji genotipovi HPV-a ove skupine su: 5, 8, 9, 12, 14, 15, 17, 19-25, 36, 46, 47 i 50. U drugu skupinu svrstani su tzv. kožni genotipovi HPV-a sa sklonošću prema orožnjelom višeslojnom pločastom epitelu. Virusni su bili prvobitno izdvojeni iz različitih dobroćudnih i zloćudnih izraslina kože.

Najvažniji genotipovi HPV-a ove skupine su: 1-4, 7, 10, 26-29, 37, 38, 41, 48 i 49. U treću skupinu svrstani su tzv. sluznični genotipovi HPV-a koji pokazuju sklonost prema neorožnjelom višeslojnom pločastom epitelu.

Genotipovi ove skupine najčešće uzrokuju infekciju višeslojnog pločastog epitela sluznice anogenitalnog područja te se nazivaju „genitalni“ ili „anogenitalni“ genotipovi HPV-a. Najvažniji genotipovi ove skupine su: 6, 11, 13, 16, 18, 30-35, 39, 40, 42-45 i 51-69 (8). Prema tipu lezija koje uzrokuju dijele se u tipove visokog rizika (eng. *High Risk*, HR) s onkogenim potencijalom i tipove niskog rizika (eng. *Low Risk*, LR), koji uzrokuje dobroćudne genitalne bradavice ili kondilome u području malih usana, rodnice, anusa te na glavi penisa i prepuciju (HPV 6, 11, 42, 44, 53, 55). U više od 95% karcinoma grlića maternice dokazano je petnaest genotipova HPV-a (HPV 16, 18, 31, 33, 35, 39, 45, 51, 52, 56, 58, 59, 68, 73 i 82) što odgovara njihovom snažnom onkogenom potencijalu i svrstava ih u visokorizične genotipove (9). Udio tkivnih uzoraka grlića maternice u kojih je otkrivena prisutnost visokorizičnih genotipova HPV-a proporcionalno raste sa stupnjem cervikalne intraepitelne neoplazije (CIN); od 40 do 60% u CIN I do gotovo 100% u CIN III. HPV tip 16 je najčešće izoliran genotip u invazivnom pločastom karcinomu, dok HPV tip 18 ima sklonost za endocervikalni cilindrični epitel i uzrokuje adenokarcinom (3,8). Rano otkrivanje i genotipizacija HPV-a značajni su u strategiji borbe protiv raka grlića maternice. U nekim zemljama, umjesto standardnog testa za otkrivanje preinvazivnih lezija i raka grlića maternice (citološki test po Papanicolaou), kao primarni test koristi se molekularna detekcija infekcije visokorizičnim genotipovima HPV-a (8).

3.2.4. Životni ciklus HPV-a

HPV se prilagodio životnom ciklusu epitelnih stanica, dinamici diferencijacije i obnavljanja epitela, inficirajući bazalne epitelne stanice. Infekcija najčešće nastaje putem mikrotraume epitela. HPV genom u inficiranim bazalnim stanicama prisutan je u formi episoma, a umnaža se koristeći replikacijske mehanizme stanice domaćina. Svrha je ovog procesa povećanje broja inficiranih stanica. Diferenciranjem i sazrijevanjem stanica HPV se širi na površinu epitela gdje se formiraju virioni, otpuštaju se u okolinu i šire neposrednim kontaktom zaraženog epitela i sluznice novog domaćina (10).

3.2.5. Prijenos HPV-a

HPV se prenosi spolnim kontaktom (vaginalnim, analnim ili oralnim) odnosno bilo kakvim direktnim kontaktom s kožom i sluznicama. Partneri (heteroseksualni, homoseksualni) ne trebaju imati simptome bolesti da bi bili zarazni. HPV uzrokuje bolest u žena i u muškaraca, a postoji dobra korelacija između broja spolnih partnera i prevalencije HPV infekcije. Perianalno i skrotalno područje su česta sjela kontaminacije virusom što omogućava prijenos infekcije i bez vaginalne i/ili analne penetracije. Uporaba kondoma ne pruža potpunu zaštitu od infekcije jer ne prekriva u potpunosti područja kože koja su potencijalno kontaminirana virusom. Iako rijetko, HPV se može prenijeti i nespolnim putem. Kao jedan od nespolnih načina prijenosa prihvaćena je mogućnost transmisije HPV-a tijekom poroda s majke na dijete. Kao posljedica tako stečene infekcije u djece (osobito genotipovima HPV-6 i HPV-11) nastaju papilomi grkljana. Infekcija HPV-om može se širiti bliskim dodirima zaražene i nezaražene osobe te onečišćenim predmetima i površinama (ručnici, spužve, podovi kupaonica). Virus ulazi u domaćina. Nedavni pronalazak DNA HPV-a u obriscima prstiju pacijenata s genitalnim bradavicama je rasplamsalo argument da se infekcija može steći i preko digitalno-genitalnog kontakta (1,5,7,8,11,12).

3.2.6. Klinička slika

Većina zaraženih HPV-om neće razviti simptome bolesti. U oko 90% slučajeva, imunološki sustav će ukloniti virus iz organizma unutar 1-2 godine. Usprkos tome, ne postoji sigurna metoda koja će izdvojiti žene s većim rizikom razvoja raka grlića maternice.

Genitalne bradavice: Promjene kože i sluznica kod nastanka genitalnih bradavica na vanjskim genitalnim organima različitog su izgleda, lokalizacije i veličine. Klinički se pojavljuju kao šiljati i ravni kondilomi, pojedinačni ili multipli, u podlozi kojih su HPV tipovi niskog rizika malignosti 6 i 11. Promjene mogu biti velike, spajati se te izgledati poput cvjetače. Osim na spolnim organima, mogu nastati i u mokraćnoj cijevi, rektumu, rodnici, na grliću maternice, u usnoj šupljini. Bradavice se mogu javiti nekoliko tjedana do mjeseci nakon spolnog kontakta sa zaraženim partnerom, iako on nema znakova bolesti. Ukoliko se ne liječe, mogu spontano nestati, ostati nepromijenjene ili se proširiti (12).

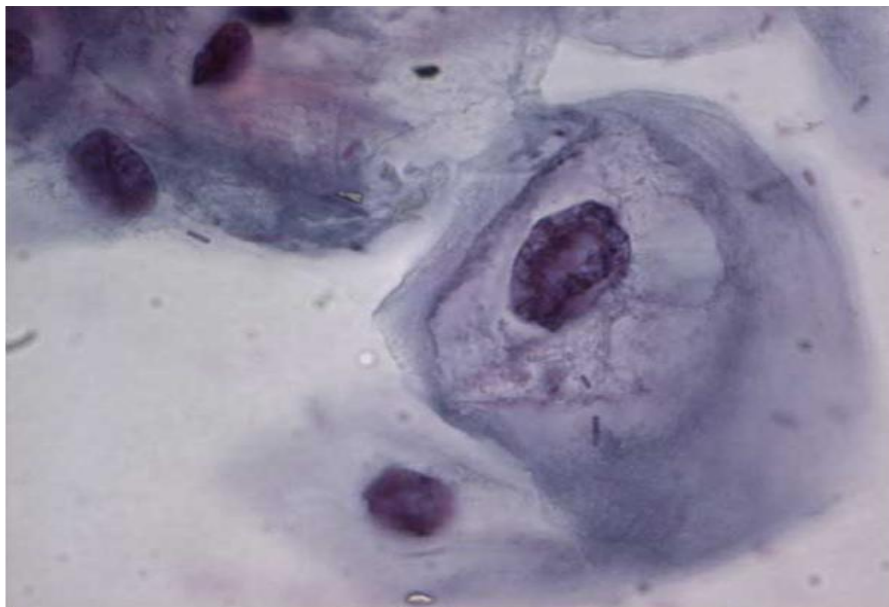
Intraepitelne lezije grlića maternice: Infekcije spolnog sustava HPV-om danas se ubrajaju u spolno prenosive bolesti. Citološke promjene karakteristične za virusnu infekciju prisutne su u

oko 5% svih uzoraka grlića maternice. Infekcija ženskoga spolnog sustava genotipovima HPV-16 i HPV-18 najčešće je uzročno povezana s intraepitelnim lezijama i rakom grlića maternice. Intraepitelne lezije niskog gradusa u 40 do 70 % slučajeva spontano nestaju dok progresija u karcinom posljedica je perzistentne HPV infekcije. Promjene mogu biti asimptomatske ili mogu biti prisutne smetnje u obliku kontaktnog krvarenja (8).

Karcinom vrata maternice: Obično nema simptoma u ranim stadijima bolesti. Upravo iz razloga što se simptomi pojavljuju tek kada bolest postaje uznapredovala i teško liječiva, potrebna je redovna ginekološka kontrola žena uz test probira (Papa test) koji će otkriti preinvazivne promjene na grliću maternice (12).

3.2.7. Citološki nalaz kod HPV infekcije

Prisutnost koilocitoze u cervikalnom razmazu pouzdan je dokaz HPV infekcije. Koss i Durffee su prvi put opisali koilocite 1956. g. Koilociti su definirani kao pločaste stanice, obično povećane, s velikom oštro ograničenom perinuklearnom zonom (halo-om) koja je okružena gustom citoplazmom na rubu. Oblik prosvjetljenja može biti ovalan ili okrugao. Citoplazma je eozinofilna ili cijanofilna, često i amfofilna. Promjene su najizraženije na superficijalnim i intermedijarnim stanicama. Jezgra je povećana, hiperkromatska s nepravilnom jezgrinom ovojnicom. (Slika 6) (3,4).



Slika 6. Koilocit. Izvor: Koss i sur. 2005.

Ponekad su vidljive piknoza, karioreksa, binukleacija ili multinukleacija. HPV infekcija često je praćena hiperkeratozom i parakeratozom, Mogu se naći i pojedinačne diskeratotične stanice veličine metaplastičnih stanica ($50 - 150 \mu\text{m}^2$) koje se bojaju intenzivno crveno ili narančasto. Jezgra im je piknotična, veličine $45-75 \mu\text{m}^2$. Prema istraživanju Tanake i sur., navedeni morfološki kriteriji dobro koreliraju s prisutnošću HPV-a, uz napomenu da su koilocitoza, diskeratoza i parakeratoza najspecifičnije promjene. Uz prisutna dva od tri ova kriterija, postignuta je dijagnostička specifičnost od 100% i osjetljivost od 36%. Detekcija HPV-a uz pomoć DNA hibridizacije pokazala je da je u 21 % urednih citoloških razmaza u kojima je koilocitoza upotrijebljena kao jedini morfološki kriterij, prisutna latentna HPV infekcija (1,3,4).

3.2.8. Molekularne metode za dokazivanje HPV infekcije

Molekularne metode su najbolji izbor u dijagnostici HPV-a. One su dostatno osjetljive i pouzdane za dokazivanje pojedinih genotipova virusa. Većina komercijalnih testova za dokazivanje HPV DNA temelji se na dvjema osnovnim molekularno biološkim metodama: polimeraza lančanoj reakciji (*Polymerase Chain Reaction*; PCR) i hibridizaciji (*In Situ Hybridization*, ISH; *Southern Transfer Hybridization*, STH; *Hybrid Capture*, HC; *Dot Blot*, DB) (5).

Obrisak za molekularnu analizu uzima se četkicom i transportira u posebnom mediju. Uzorak se može održati na sobnoj temperaturi 2 tjedna, a za dulje razdoblje treba ga zamrznuti na $-20 \text{ }^\circ\text{C}$. Obriske treba uzeti prije aplikacije octene kiseline ili joda, ukoliko se radi kolposkopija (5). Neki od dostupnih testova za dokazivanje HPV DNA su Hybrid Capture 2 (Digene Corp, Gaithersburg, SAD), Amplicor HPV test (Roche Molecular Systems, Basel, Švicarska), Linear Array HPV genotyping test (Roche) i PapilloCheck (Grainer Bio-One GmbH, Frickenhausen, Njemačka) (10).

3.2.9. Prevencija

Primarna prevencija uključuje mjere zaštite od svih čimbenika rizika koji dovode do nastanka raka grlića maternice. Jedna od ključnih preporuka je edukacija o spolnom zdravlju i odgovornom spolnom ponašanju. HPV infekcija najčešća je spolno prenosiva bolest, a genitalnu infekciju ovim virusom tijekom života stekne 75-80% spolno aktivnih žena i muškaraca.

Otkriće uzročno-posljedične veze između visoko rizičnih onkogenih tipova HPV-a i raka grlića maternice dovelo je do razvoja cjepiva protiv HPV-a. Od 2009. god. na tržištu se nalaze dva

cjepiva (Cervarix i Gardasil), dostupna za zaštitu žena protiv HPV tipova koji najčešće uzrokuju rak grlića maternice. Gardasil (Merck, Pennsylvania) rekombinirano je četverovalentno cjepivo protiv visokoonkogenih tipova HPV 16 i 18 te tipova HPV 6 i 11 koji dovode do nastanka genitalnih bradavica. Divalentno cjepivo Cervarix (Glaxo Smith Klein, Belgium) štiti od infekcije HPV-om tipa 16 i 18. Oba cjepiva su profilaktička i pokazuju visoku imunogenost (100%) i efikasnost (>90%) protiv trajne infekcije onih HPV tipova koje cjepivo sadrži. Cjepiva su dobrovoljna, a uvedena su u više od 100 zemalja svijeta. Oba cjepiva su prošla velike kliničke studije te se smatraju sigurnima. Preporuča se cijepljenje djevojčica u dobi od 11 do 13 godina, odnosno žena do 25 godine koje nisu stupile u spolne odnose. Cijepljenje cjepivom koje štiti i protiv genitalnih bradavica se preporučuje za dječake i muškarce u dobi od 9 do 26 godina. Oba cjepiva se daju intramuskularno u 3 doze tijekom 6 mjeseci. Cjepivo je najučinkovitije ukoliko se sve tri doze primjene prije početka spolne aktivnosti odnosno izlaganja HPV infekciji. Cjepivo nema terapijskog efekta na postojeću HPV infekciju ili cervikalne promjene. Potrebno je naglasiti da i cijepljene žene trebaju nastaviti s redovitim ginekološkim pregledima i Papa-testovima (12,13).

Sekundarna prevencija ima za cilj rano otkrivanje asimptomatskih, premalignih promjena. Uključuje redovan ginekološki pregled i probir na rak grlića maternice. Postoji više metoda probira, a kao najčešće se koriste citološka analiza (klasični Papa test ili LBC metoda), HPV testiranje ili kombinacije ove dvije metode (12,13).

3.3. Citološka analiza - konvencionalni PAPA test

Metoda koja se najčešće promjenjuje u probiru ranog otkrivanja raka grlića maternice je konvencionalni citološki obrisak po Papanicolaou.

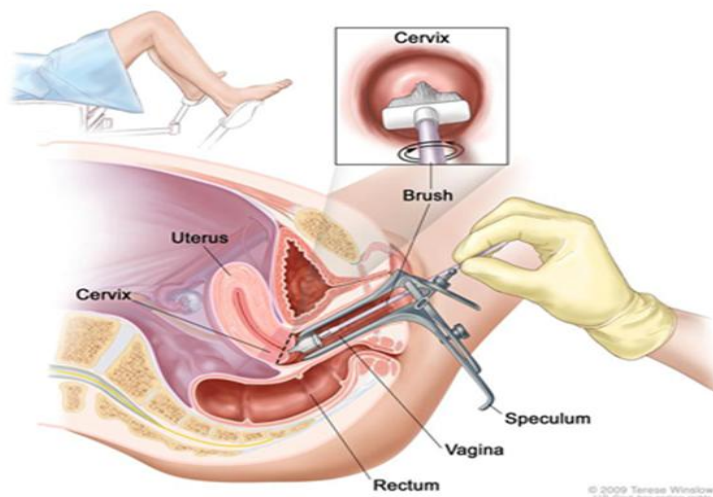
Papa-test, Papa-razmaz, test po Papanicolaou ili VCE-obrisak (vaginalni-cervikalni-endocervikalni obrisak) je brza, jednostavna i neinvazivna medicinska pretraga kojom se uzima obrisak iz rodnice, grlića maternice i endocervikalnog kanala grlića maternice. Svrha ove dijagnostičke pretrage je rano otkrivanje preinvazivnih lezija i ranog raka grlića maternice. Mogu se otkriti upalne promjene, te identificirati uzročnici upale. U kliničku praksu uveo ga je pedesetih godina prošlog stoljeća američki liječnik grčkog podrijetla Papanicolau po kojem je test i dobio ime (14).

3.3.1. Povijest

Dr. George N. Papanicolaou (1883.- 1962.) je bio anatom koji je radio na sveučilištu Cornell s primarnim zanimanjem za endokrinologiju reproduktivnog sustava. Napravio je veliki doprinos u razumijevanju hormonalnih mehanizama ovulacije i menstruacije i smatra se jednim od pionira ovog područja. Njegova slava je bazirana na slučajnom pronalasku malignih stanica u vaginalnom razmazu žene čiji je menstrualni ciklus proučavao. Papanicolaou nije imao znanja u patologiji i stoga vjerojatno nije sam identificirao stanice kao maligne. Smatra se da je James Ewing, šef katedre za patologiju na Cornellu pomogao u identifikaciji malignih stanica. Tek 1939. godine Papanicolaou počinje surađivati s ginekologom Herbertom Trautom, šefom katedre za ginekološku onkologiju na Cornellu, koji mu šalje na analizu vaginalne razmaze njegovih pacijentica. Ubrzo je postalo jasno da se abnormalne stanice mogu pronaći u asimptomatskih žena. Svoja saznanja Papanicolau i Traut su publicirali 1941. godine te objavili knjigu 1943. godine. Metoda postaje prihvaćena od medicinske zajednice tek 1948. godine kad dr. Charles Cameron, direktor Američkog udruženja za rak, saziva konferenciju u Bostonu na kojoj prikazuje značaj nove metode u prevenciji raka maternice. Od tada Papa-test postaje prihvaćen u cijelom svijetu, a bojanje po Papanicolaou univerzalno usvojena metoda bojanja cervikovaginalnih razmaza (3).

3.3.2. Uzorkovanje

Uzorak za Papa test uzima se u ginekološkoj ordinaciji od strane ginekologa ili, kao što je slučaj u nekim zemljama, liječnika opće prakse, medicinskih sestara ili priučenih osoba. S obzirom da na točnost citoloških nalaza utječe čitav niz čimbenika, među kojima su odabir mjesta i adekvatno uzimanje uzoraka kao i njegova priprema za citološku analizu, od izuzetnog je značaja da osoblje u ginekološkoj ambulanti ovlada tim postupkom. Pretraga nije bolna i traje nekoliko minuta (Slika 7) (1,15).



Slika 7. Uzimanje uzorka za Papa test. Izvor:WEB

Od brojnih predloženih sredstava za uzimanje obrisaka vulve, vagine i egzocerviksa najčešće se koristi špatula, a za obrisak iz endocerviksa štapić s vatom ili različite vrste četkica (Slika 8) (3).



Slika 8. Špatule i četkice za uzimanje Papa testa. Izvor:Koss i sur. 2005.

Pri uzimanju obrisaka s egzocerviksa uzorak se uzima s čitave površine egzocerviksa s posebnim naglaskom na transformacijsku zonu. Stanični uzorak ravnomjerno se razmazuje po predmetnici.

Kod VCE obrisaka uzetih špatulom i štapićem s vatom, odnosno četkicom, vaginalni uzorak iz stražnjeg svoda vagine razmazuje se okomito na predmetnicu do identifikacijskog broja na brušenom dijelu stakalca. Paralelno do njega stavlja se egzocervikalni uzorak dok se endocervikalni uzorak na predmetnicu prenosi odvrtnjem štapića s vatom odnosno četkice oko osi. Opisani način uzimanja i pripreme VCE obrisaka naziva se *konvencionalni*. Stakalce s uzorkom potrebno je odmah fiksirati u 96% etanolu, citosprijem ili lakom za kosu s udaljenosti od 30 cm. Fiksirani uzorci zaprimaju se u citološki laboratorij najkasnije tjedan dana nakon uzimanja brisa. Uzorci se bojaju metodom po Papanicolaouu i analiziraju pod mikroskopom (1,15).

3.3.3. Metoda bojanja po Papanicolaou

1. 96% alkohol (fiksacija)
2. 80% alkohol: 1 min (rehidracija- uranjanje u sve niže koncentracije alkohola)
3. 70% alkohol: ½ min
4. 50% alkohol: ½ min
5. Destilirana voda: ½ min
6. Hematoxylin: 5 min (bojenje jezgre)
7. Destilirana voda: ½ min (ispiranje)
8. 0.025% HCl: 1 min (izbjeljivanje ili odstranjenje hematoksilina)
9. Tekuća voda: 6 min
10. Destilirana voda: ½ min
11. 50% alkohol: ½ min (dehidracija- uranjanje u sve više koncentracije alkohola)
12. 70% alkohol: ½ min
13. 80% alkohol: ½ min

14. 96% alkohol: ½ min
15. Orange G 6: ½ min (bojenje citoplazme)
16. 96% alkohol: ½ min (ispiranje)
17. EA 31: 2 min (bojenje citoplazme i nukleola)
18. 96% alkohol: ½ min (ispiranje)
19. Xylol – alkohol: ½ min (bistrenje, čišćenje)
20. Xylol: 1 min
21. Canada balzam (uklapanje)

3.3.4. Citološki nalaz

Citološki nalaz može biti iskazan kao:

- a) Uredan
- b) Bez citoloških atipija, uz upalne promjene i identifikaciju uzročnika upale
- c) Abnormalni nalaz

Nalaz Papa-testa u nekim slučajevima može biti „lažno negativan“ ili „lažno pozitivan“. Kada postoji intraepitelna lezija, a Papa-testom se ne otkriju postojeće abnormalne stanice tada se za test kaže da je „lažno negativan“ (stopa od 2% do 28%). Papa test je lažno pozitivan ukoliko se jake reaktivne promjene dijagnosticiraju kao abnormalne stanice. Najčešći uzroci pogrešaka u interpretaciji testa nastaju kao posljedica neadekvatnog uzimanja stanica za analizu, premalog broja stanica u razmazu, prenošenja stanica na stakalce u više nivoa, neadekvatne fiksacije i bojenja stanica, uzimanja testa u vrijeme menstruacije ili u slučajevima jake upale kada eritrociti i upalne stanice mogu prekriti abnormalne stanice. Bez obzira na navedene moguće pogreške, točnost Papa- testa iznosi 75-80%, a u kombinaciji s kolposkopijom i patohistološkom analizom točnost mu se penje na 95% (1,14).

3.4. Citologija tekućeg uzorka (LBC- Liquid Based Cytology)

Tekućinska citologija (Liquid Based Cytology, LBC) je novija metoda obrade obrisaka grlića maternice. Osnovna razlika između LBC i konvencionalnog Papa-testa je u tome da se stanice uzorkovane s grlića maternice prenose izravno u bočicu s tekućinom za fiksaciju umjesto da se razmažu na mikroskopsko stakalce. Uzorak se u bočicama šalje u citološki laboratorij gdje se u ThinPrep Procesoru automatiziranim postupkom obrađuje i pravi sediment uzorka na predmetnom stakalcu. Pri obradi uzorka uklanja se sav materijal koji smeta mikroskopskoj analizi poput sluzi, upalnih stanica i krvi te ostaje reprezentativni uzorak stanica koje vakuumom sedimentiraju u jednom sloju na mikroskopsko stakalce. Uzorak se nakon obrade boja klasično metodom po Papanicolaou. Ovom metodom je gotovo 100% stanica procesuirano, uzorak je homogeniziran, brza fiksacija tekućinom prevenira artefakte kao što su sušenje zrakom, predmetno stakalce se lakše pregledava, a pozadina predmetnog stakalca je čišća (2).

Stakalce se analizira pod mikroskopom na uobičajeni način. Prilikom prenošenja i razmazivanja staničnog uzorka na predmetno stakalce kod konvencionalnog Papa-testa mogu nastati neravnomjerni slojevi te dolazi do grupiranja i preklapanja stanica zbog čega se neke stanice ne mogu jasno analizirati. Dio stanica se pri konvencionalnom razmazivanju ne prenese na stakalce već se odbaci zajedno s špatulom za uzimanje uzorka. Međunarodne studije su pokazale da je LBC precizniji test od konvencionalnog Papa-testa, pa je u većini zemalja zapadne Europe i Sjeverne Amerike LBC u potpunosti zamijenio konvencionalni Papa-test. Prednost LBC metode je što se iz jednog uzorka obrisaka grlića maternice može napraviti citomorfološka analiza kao u konvencionalnom Papa testu, a zatim se iz istog uzorka rade dodatne metode kao što su HPV tipizacija, detekcija klamidije ili imunocitokemijska analiza. Njemačko istraživanje je pokazalo da je LBC metoda dvostruko osjetljivija od konvencionalne citologije za otkrivanje intraepitelnih lezija visokog gradusa (CIN 2 ili više), bez gubitka pozitivne prediktivne vrijednosti (16,17,18,19).

3.5. Klasifikacija abnormalnih pločastih stanica – Bethesda 2014.

Abnormalni nalaz pločastog epitela u Papa testu klasificira se prema Bethesda klasifikaciji iz 2014.godine kao (20):

- Atipične pločaste stanice neodređenoga značenja (*Atypical Squamous Cells of Undetermined Significance, ASC-US*)
- Atipične pločaste stanice – pločasta intraepitelna lezija visokoga rizika (HSIL) se ne može isključiti (*Atypical Squamous Cells cannot exclude HSIL – ASC-H*)
- Pločaste intraepitelne lezije niskog rizika (*Low-grade squamous intraepithelial lesion- LSIL*) - Obuhvaća: HPV/ blagu displaziju/ CIN-1; Pločaste intraepitelne lezije visokog rizika (*High-grade squamous intraepithelial lesion- HSIL*) - Obuhvaća: umjerenu i jaku displaziju te „karcinom in situ (CIN-2, CIN-3 i CIS)
- Invazivni karcinom pločastih stanica (*Squamous cell carcinoma*)

Termin „atipične pločaste stanice“ (ASC) uključuje promjene na stanicama koje nisu vezane uz HPV infekciju te promjene koje upućuju na moguću podležeću intraepitelnu leziju. Upala, artefakt zbog sušenja preparata na zraku te atrofija s degeneracijom mogu morfološki oponašati intraepitelne lezije. U ASC kategoriji promjene na stanicama ne zadovoljavaju u potpunosti (kvalitativno niti kvantitativno) kriterije za jasnu dijagnozu intraepitelne lezije. Dijeli se u dvije podkategorije: ASC-US i ASC-H (20).

3.5.1. Atipične pločaste stanice neodređenoga značenja (ASC-US)

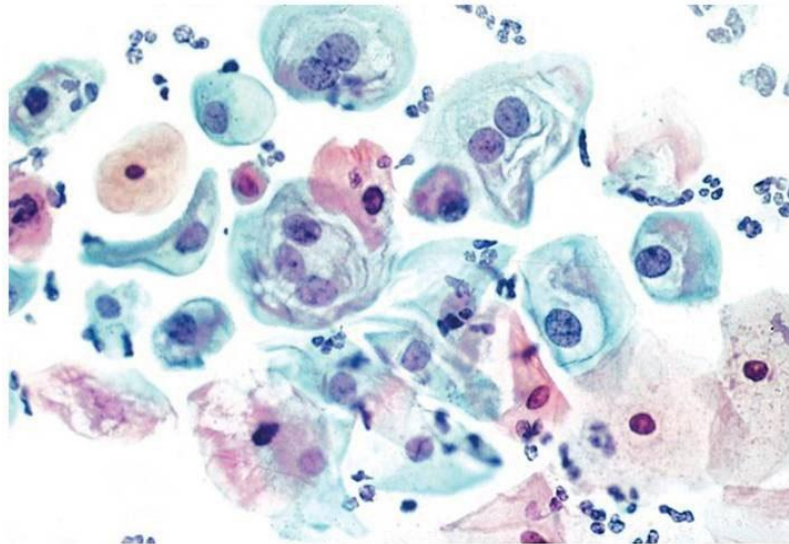
Jezgra je dva i pol do tri puta veća od jezgre intermedijarnih pločastih stanica (oko 35 μm^2), uz blago povećan omjer jezgre prema citoplazmi (N/C omjer). Prisutna je minimalna hiperkromazija jezgre uz blaže nepravilnosti u rasporedu kromatina ili obliku jezgre. Uz abnormalnosti jezgre mogu biti izražene i promjene citoplazme u obliku gusto obojene, narančaste citoplazme („ atipična parakeratoza“) (20).

3.5.2. Atipične skvamozne stanice – ne može se isključiti HSIL (ASC-H)

Ova kategorija uključuje manje od 10% ASC nalaza. Stanice su u manjim nakupinama ili pojedinačne, veličine metaplastičnih stanica, s N/C omjerom sličnim kao kod HSIL-a („atipična nezrela metaplazija“) (20).

3.5.3. Pločasta intraepitelna lezija niskog rizika (LSIL)

LSIL uključuje promjene na stanicama pločastog epitela definirane kao „HPV citopatski efekt“ (koilocitoza), blaga displazija i cervikalna intraepitelna neoplazija 1 (CIN-1) (Slika 9) (20).



Slika 9. Pločasta intraepitelna lezija niskog rizika (LSIL), koilociti. Izvor: Koss i sur.2005.

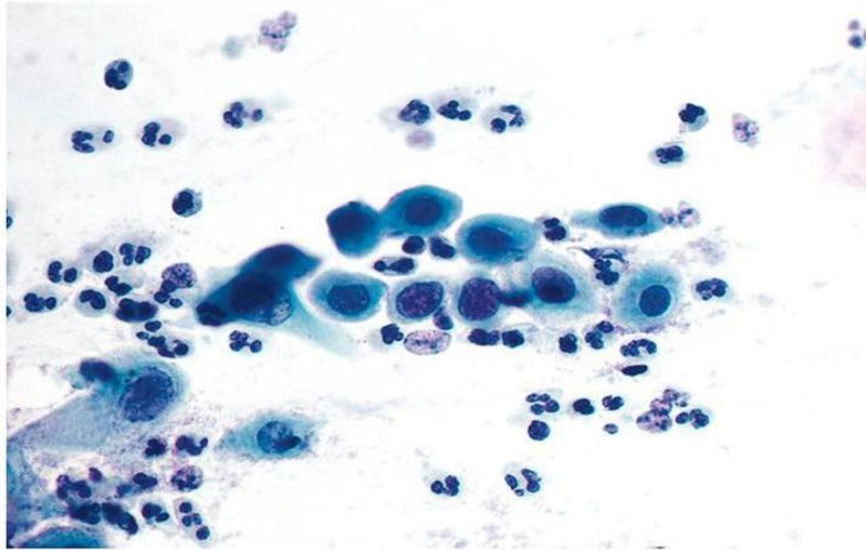
Citomorfološki kriteriji koji su potrebni za LSIL dijagnozu uključuju:

- povećan omjer jezgra/citoplazma (N/C omjer) u odnosu na jezgro intermedijarne stanice
- različiti stupanj hiperkromazije jezgre uz varijacije u veličini, broju i obliku jezgara
- moguća binukleacija i multinukleacija
- kromatin grubo zrnat ili gust i neproziran.
- nukleoli odsutni ili neupadljivi
- nepravilan oblik jezgrine membrane
- perinuklearno prosvjetljenje – halo („ koilocitoza“)

Stanice s koilocitozom ili gustom narančastom citoplazmom moraju pokazivati abnormalnosti jezgre da bi bile dijagnosticirane kao LSIL(20).

3.5.4. Pločasta intraepitelna lezija visokog rizika (HSIL)

HSIL uključuje promjene pločastih stanica definirane kao umjerena i teška displazija, CIN-2 i CIN-3 te karcinom in situ (CIS) (Slika 10).



Slika 10. Pločasta intraepitelna lezija visokog rizika (HSIL). Izvor: Koss i sur. 2005.

Citomorfološki kriteriji koji su potrebni za HSIL dijagnozu uključuju:

- stanice koje su manje i nezrelije od stanica LSIL-a, pojedinačne, u plažama ili sincicijskim nakupinama
- povećan omjer jezgra/citoplazma (N/C omjer)
- hiperkromazija jezgara, varijacije u obliku i veličini jezgre
- nepravilan oblik jezgrine membrane, urezi
- povremeno izraženi nukleoli (u stanicama HSIL-a koji se širi na endocerviks)
- citoplazma oskudnija/oskudna, nezrela, čipkasta i nježna ili gusto keratinizirana (20).

3.5.5. Karcinom pločastih stanica

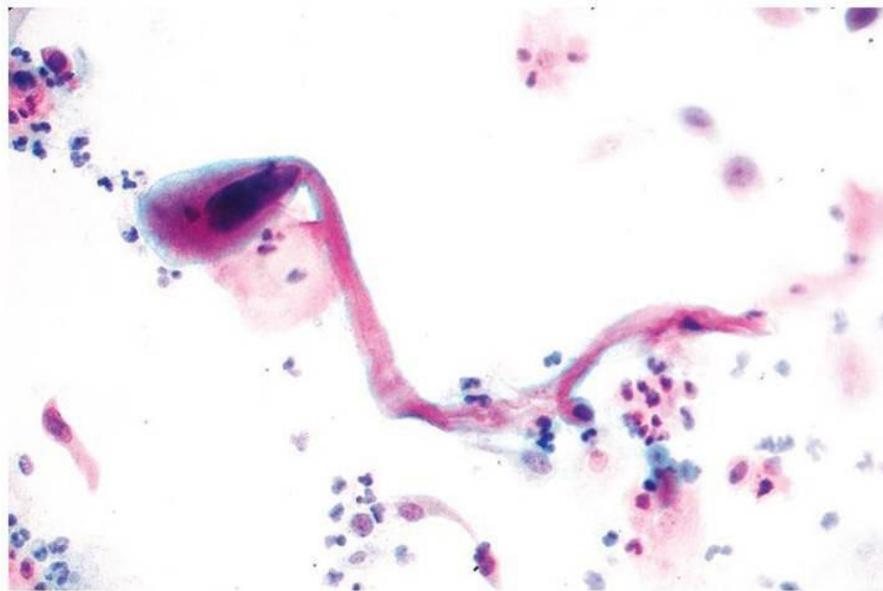
Karcinom pločastih stanica je invazivni tumor koji pokazuje diferencijaciju prema pločastom epitelu. Raste progresivno te vrlo brzo postaje primjetan golim okom, kao uzdignuta granularna

zona, tamnije boje od normalne sluznice. Zona je sklona krvarenju već na manji podražaj (kontaktno krvarenje). Klinički se prezentira kao *egzofitični/ papilarni tumor*, u kojeg su papilarne mase krhke i sklone krvarenju i nekrozi te rjeđe kao *endofitični/ulcerozni tumor* (21).

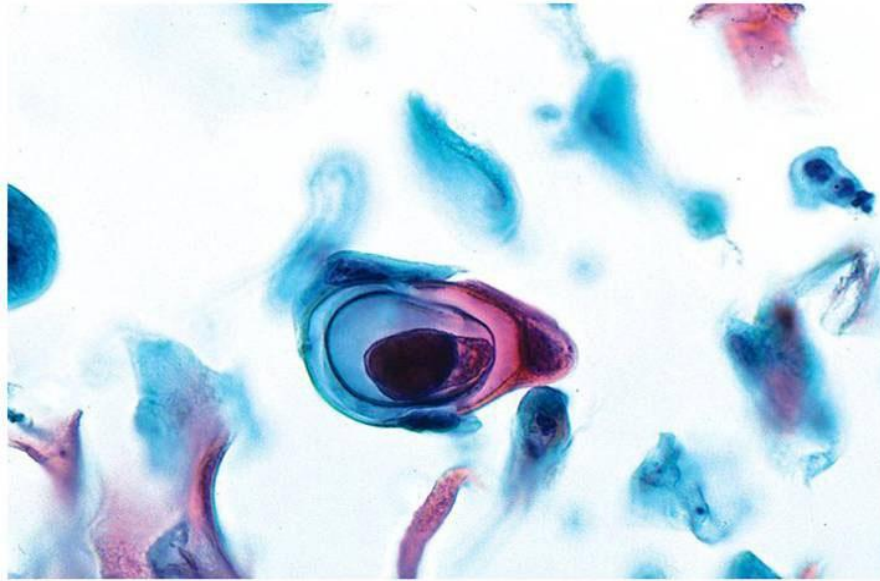
Citomorfološka dijagnoza invazivnog karcinoma temelji se na:

- nalazu polimorfnih epitelnih stanica koje pokazuju diferencijaciju prema pločastom epitelu
- tumorskoj nekrozi

U keratiniziranom tipu izolirane pojedinačne stanice pokazuju izrazitu varijaciju u veličini i obliku (vretenaste stanice s gustom acidofilnom citoplazmom, maligne epitelne perle). Jezgre su nepravilne, hiperkromatske dok kromatin može biti grubo granuliran i nepravilno distribuiran. Makronukleoli mogu biti vidljivi, ali su rjeđi u keratiniziranom tipu tumora u odnosu na nekratinizirani. Može biti prisutna hiperkeratoza ili „pleomorfna parakeratoza“. (Slika 11,12) (20).



Slika 11. Maligna stanica pločaste diferencijacije. Izvor: Koss i sur 2005.



Slika 12. Maligna epitelna perla. Izvor: Koss i sur 2005.

U nekeratiniziranom tipu, maligne stanice su pojedinačne ili u sinciciju sa slabo definiranim staničnim rubovima. Pokazuju većinu morfoloških karakteristika HSIL-a.

U jezgrama je vidljiva nepravilna distribucija grubo nagomilanog kromatina, ponekad s prominentnim makronukleolima. U pozadini je često prisutna tumorska dijateza koju čine nekrotični detritus i krv (20).

Citološka dijagnoza „*atipične pločaste stanice sumnjive na invazivnu leziju (HSIL – ne može se isključiti invazija)*“ rezervirana je za:

- uzorke s tumorskom dijatezom (nekrotični detritus i krv u pozadini) bez nalaza malignih stanica
- izrazito pleomorfne HSIL stanice bez tumorske dijateze u podlozi (20).

3.6. Imunocitokemijska analiza p16/Ki67 ekspresije

Nacionalne smjernice i algoritmi praćenja intraepitelnih lezija uključuju kontrolne citološke nalaze (Papa testove), HPV testiranje, kolposkopiju i invazivnije postupke kao što je biopsija grlića maternice. Morfološkom analizom i HPV testiranjem ne mogu se sa sigurnošću izdvojiti lezije koje imaju veći rizik progresije u intraepitelnu leziju visokog rizika i invazivni karcinom.

Kolposkopija i biopsija zahtijevaju dodatni pregled žena i praćeni su anksioznošću, boli te krvarenjem. Imunocitokemijska p16/Ki67 analiza dodatna je metoda koja otkriva podležeće onkogene molekularne promjene koje nastaju kao posljedica perzistentne HPV infekcije. Simultana ekspresija tumor supresor proteina p16 i proliferativnog markera Ki67 bi uz morfološku analizu trebala izdvojiti žene s većim rizikom progresije bolesti (22).

3.6.1. CINtec® PLUS Cytology test

CINtec® PLUS Cytology Kit je imunocitokemijski test za istodobno kvalitativno otkrivanje proteina p16^{INK4a} i Ki67 u cervikalnim citološkim preparatima. Indiciran je kao pomoć pri određivanju žena s cervikalnim intraepitelnim lezijama visokog stupnja u populaciji podvrgnutoj probiru i u podskupinama bolesnica s rezultatom citološkog nalaza Papa testa ASC-US, LSIL te u bolesnica pozitivnih na HPV visokog rizika. Tumačenje rezultata testa može provesti samo ovlaštena stručna osoba uzimajući u obzir povijest bolesti bolesnice i dodatne provedene dijagnostičke testove (23).

U eukariotskim stanicama kontrolu progresije ciklusa stanične diobe regulira složeni obrazac kontrolirane ekspresije i posttranslacijskih modifikacija proteina koji reguliraju stanični ciklus.

Protein **p16^{INK4A}** (inhibitor ciklin ovisne kinaze A2) kojeg kodira CDKN2A gen na 9. kromosomu (9p21.3) ima važnu ulogu u mehanizmu regulacije eukariotskog staničnog ciklusa. Dio je prijelaza G1/S faze koju regulira protein retinoblastom (pRB) i potiče zaustavljanje staničnog ciklusa u tijeku procesa stanične diferencijacije. p16^{INK4A} ima i antiproliferacijski učinak tijekom redovite progresije staničnog ciklusa. Djeluje kao tumor supresor vezanjem za CDK4/6 sprječavajući njegovu interakciju s ciklinom D. Ova interakcija inhibira aktivnosti transkripcijskih faktora, kao što je E2F1, te sprječava proliferaciju stanica. Hipermetilacija, mutacija ili delecija p16 imaju za posljedicu nepravilnu regulaciju staničnog ciklusa. S druge strane, aktivacija p16 preko ROS puta (*reactive oxygen species*), oštećenje DNA i starenje dovode do nakupljanja p16 u tkivima. U terminalno diferenciranim epitelnim stanicama, ekspresija p16^{INK4A} se regulira naniže na razinama koje se obično ne mogu otkriti imunohistokemijskim metodama. Mutacija ili gubitak ovog gena vezan je uz veći rizik razvoja različitih vrsta tumora (23,24).

Gen koji kodira **Ki67 protein** lociran je na 10. kromosomu (10q26.2). Ki67 je nuklearni protein vezan uz stanični ciklus i marker je stanične proliferacije. Inaktivacija Ki67 dovodi do inhibicije

sinteze ribosomske RNA. Detaljne analize staničnog ciklusa otkrile su da je Ki67 prisutan u mjerljivim razinama u svim aktivnim fazama staničnog ciklusa (G1, S, G2, mitozu), ali se ne nalazi u fazi staničnog mirovanja (G0). Odličan je marker za određivanje proliferativnog potencijala tumora. Udio Ki67 pozitivnih tumorskih stanica (*Ki67 labelling indeks*) vezan je uz klinički tijek karcinoma. Visoki proliferacijski indeks u karcinomima prostate, mozga, dojki, jajnika i nefroblastomu vezan je uz lošu prognozu bolesti. Temeljem ekspresije samog Ki67 proteina nemoguće je razlikovati HPV-om posredovanu displaziju od proliferacije u benignom reaktivnom procesu (23,25,26).

Budući da stanice s prekomjernom ekspresijom p16^{INK4A} mogu započeti aktivnu proliferaciju samo nakon pojave oštećenja u mehanizmu kontrole staničnog ciklusa, ekspresija p16^{INK4A} i proliferacijskog markera Ki67 unutar iste stanice u normalnim fiziološkim uvjetima trebala bi biti međusobno isključena. Istodobna ekspresija p16^{INK4A} i Ki67 u određenim stanicama može se upotrijebiti kao indikator za deregulaciju kontrole staničnog ciklusa u dotičnim stanicama (23).

U cervikalnim je neoplazijama p16^{INK4A} pokazao izrazitu prekomjernu ekspresiju, što je bila posljedica funkcionalne deaktivacije pRB-a reguliranog onkoproteinom E7 iz visokorizičnih tipova humanog papiloma virusa (HPV). Budući da je E7 neophodan za nastanak i održavanje malignog fenotipa u predkancerogenim i kancerogenim lezijama povezanim s HPV-om, prekomjerna ekspresija p16^{INK4A} izravno je povezana s onkogenom aktivnošću raznih tipova visokorizičnih HPV-a te je ujedno predložena kao zamjenski marker (23).

U cervikalnoj citologiji pokazalo se da p16^{INK4A} imunocitokemijsko bojenje pruža vrijedan alat za učinkovit probir slučajeva Papa citoloških nalaza kategoriziranih kao ASC-US ili LSIL, uz razine osjetljivosti za prisutan CIN 2 i lezije većeg stupnja slične onima za testiranje na HPV, no, uz mnogo veću specifičnost. Otkrivanje p16^{INK4A} u citološkim uzorcima predloženo je kao vrijedan dodatni marker za trijažu žena koje su na probiru za rak grlića maternice bile pozitivne na visokorizične tipove HPV-a (23).

Gotovo sve cervikalne intraepitelne lezije visokog stupnja (CIN 2, CIN 3 ili veće) pokazale su prekomjernu ekspresiju p16^{INK4A}. Budući da velik udio epitelnih stanica u CIN lezijama također pokazuje proliferativnu aktivnost, otkrivanje cervikalnih epitelnih stanica koje istodobno ekspimiraju p16^{INK4A} i Ki67 može se upotrijebiti kao indikator promijenjenog statusa stanice. Stoga pristup koji se temelji na vrednovanju cervikalnih citoloških uzoraka s obzirom na prisutnost pojedinačnih cervikalnih epitelnih stanica s pozitivnim rezultatom na p16^{INK4A} i Ki67

nakon dvostrukog bojenja može pružiti visoke razine osjetljivosti i specifičnosti na prisutnost predkancerogenih i kancerogenih oboljenja (23).

3.6.2. Načelo postupka

Komplet CINtec *PLUS* Cytology Kit sadrži skup reagensa za istodobno imunocitokemijsko otkrivanje proteina p16^{INK4A} i Ki67 u citološkim uzorcima uzetim iz grlića maternice. Proteini se otkrivaju pomoću koktela primarnih monoklonalnih protutijela spremnog za uporabu koji sadrži monoklonalno mišje protutijelo usmjereno protiv ljudskog proteina p16^{INK4A} (lon E6H4TM) i primarnog rekombinatorskog kuničjeg protutijela usmjerenog protiv ljudskog proteina Ki67 (klon 274-11 AC3). Prateći stanje stanice, inhibiciju aktivnosti endogene peroksidaze i inkubaciju s koktelom primarnog protutijela, test koristi dva sustava otkrivanja spremna za uporabu, optimizirana za korištenje na uzorcima cervikalne citologije:

- Kozje protumišje sekundarno protutijelo kovalentno vezano na HQ haptene (posjednički haptene) i anti-HQ haptene, hrenova peroksidaza (HRP)- konjugirano tercijarno protutijelo optimizirano za otkrivanje monoklonalnog mišjeg protutijela klona E6H4
- Kozje protukuničje sekundarno protutijelo kovalentno vezano na NP haptene (posjednički haptene) i anti-NP haptene, lužnata fosfataza (AP)- konjugirano tercijarno protutijelo optimizirano za otkrivanje kuničjeg rekombinatorskog protutijela klona 274-11 AC3.

Kromogenske reakcije bazirane su na pretvaranju 3,3'- diaminobenzidin tetrahidroklorida s posredstvom HRP i s posredstvom AP pri pretvaranju Fast Red s naftol fosfatom pri čemu nastaje smeđi talog na mjestu antigena p16^{INK4A} i crveni talog na mjestu antigena Ki67. Rezultati bojenja se procjenjuju svjetlosnim mikroskopom (23).

3.6.3. Priprema uzorka pomoću ThinPrep®Processora

Citološki uzorak u otopini PreservCyt[®] namijenjen za imunocitokemijsko bojenje koristeći komplet CINtec *PLUS* Cytology Kit može se pohraniti između 4°C i 30°C i testirati unutar 6 tjedana od prikupljanja. ThinPrep[®] stakalca pripremaju se na ThinPrep[®] Processoru sukladno uputama proizvođača. Obradeno stakalce se stavlja u okvir za stakalca uronjen u ≥95%-tnu otopinu etanola. Pažljivo se ukloni fiksacijska kupelj iz ThinPrep[®] Processora. Stakalca se inkubiraju najmanje 15 minuta do najviše 60 minuta. Nakon svakog ciklusa zamijeni se otopina etanola u fiksacijskoj bočici i posudi za stakalca. Po završetku inkubacije, uklone se

stakalca iz posude s etanolom i osuše u vodoravnom položaju na ravnoj površini najmanje 60 minuta. Osušena stakalca se spremaju na sobnoj temperaturi, zaštićena od svjetla i moraju se bojati pomoću kompleta CINtec *PLUS* Cytology Kit unutar 3 dana od pripreme (23).

3.6.4. Priprema konvencionalnog razmaza

Konvencionalni razmazi trebaju se fiksirati citološkim reagensom za fiksaciju koji sadrži polietilen glikol (npr. SafetexTM Cytology Fixative, Andwin Scientific) odmah nakon prikupljanja uzorka. Stakalca za konvencionalne razmaze fiksirana sprejem se spremaju na sobnoj temperaturi, zaštićena od svjetla i moraju se bojati kompletom CINtec *PLUS* Cytology Kit unutar 7 dana od pripreme. Nije potrebna dodatna predobrada prije postavljanja stakalaca na instrumente VENTANA BenchMark GX, XT i ULTRA za automatsko bojanje stakalaca (23).

3.6.5. Postupak bojanja na VENTANA BenchMark GX automatiziranom uređaju

a) ThinPrep:

1. Izborne opcije: ThinPrep – odabrano
 - SurePath - nije odabrano
 - Drugo- nije odabrano
2. Opcija prilagodbe stanice: ne može se odabrati
3. Vrijeme inkubacije protutijela: 16 min
4. Vrijeme inkubacije HQ Linkera: 12 min
5. HRP Multimer Inc Vrijeme: 6 min
6. Vrijeme inkubacije NP linkera: 8 min
7. Vrijeme inkubacije AP multimera: 8 min
8. Kontrastno bojanje: Hematoxylin 4 min
9. Kontrastno bojanje: Bluing 4 min

b) Konvencionalni razmaz:

1. Izborne opcije: ThinPrep – odabrano
SurePath – nije odabrano
Drugo – odabrano
2. Opcija prilagodbe stanice: 16 min
3. Vrijeme inkubacije protutijela: 16 min
4. Vrijeme inkubacije HQ Linkera: 12 min
5. HRP Multimer Inc Vrijeme: 8 min
6. Vrijeme inkubacije NP linkera: 8 min
7. Vrijeme inkubacije AP multimera: 8 min
8. Kontrastno bojanje: Hematoxylin 4 min
9. Kontrastno bojanje: Bluing 4 min (23).

3.6.6. Postprocesni postupak – uklapanje i pokrivanje

Kako bi se održala optimalna osjetljivost i spriječio gubitak jasnoće kromogena, potrebno je provesti postupak uklapanja u dva koraka.

Stakalca se skinu s VENTANA BenchMark GX, XT ili ULTRA automatiziranog uređaja za bojenje stakalaca te se lagano otresu i isperu pod slavinom s deioniziranom ili destiliranom vodom i blagim deterdžentom za posuđe, dok se tekuće pokrovno stakalce potpuno ne ukloni sa stakalaca. Ne smije se dopustiti da voda udara izravno po stakalcima već treba teći minimalnom snagom. Stakalca će se uklopiti prema protokolu u dva koraka, a slijedeće je korake potrebno provesti jedan za drugim:

1. Vodenasto uklapanje:

- Stakalca se inkubiraju u destiliranoj ili deioniziranoj vodi najmanje 1 minutu;
- Stakalca bez pokrova moraju ostati u destiliranoj ili deioniziranoj vodi tijekom primjene vodenih sredstava za uklapanje CC/ MountTM na druga stakalca;

- Izvadi se jedno stakalce iz destilirane ili deionizirane vode i pažljivo obriše stražnja strana stakalca papirnatim ručnikom kako bi se uklonio višak vode. Voda s prednje strane stakalca se ne cijedi ili briše (strana uzorka);
- Stakalce se drži pod blagim kutom i nanese 4–6 kapi vodenog sredstva za uklapanje CC/ Mount™ po stakalcu ThinPrep® i 8 kapi po stakalcu za konvencionalne razmaze. Treba izbjegavati stvaranje zračnih mjehurića. Kako bi se spriječilo stvaranje mjehurića, prva kapljica se može izbaciti na papirnatu ručnik prije nanošenja sredstva CC/ Mount™ na područje za uzorak na stakalcu;
- Lagano se nagne i zakrene stakalce kako bi se stvorio tanak sloj sredstva za uklapanje i potpuno prekrilo područje pripreme uzorka (još se ne stavlja pokrov od stakla ili filma!); vizualnom kontrolom provjeri se distribucija sredstva za uklapanje po stakalcu;
- Očisti se višak vodenog sredstva za uklapanje CC/ Mount™ s poledine i rubova stakalca. Ako je potrebno, koristi se mokri papirnatu ručnik;
- Za sušenje stakalca se postave u vodoravan položaj:
 - a) ThinPrep® stakalca se inkubiraju 1 sat na 37 - 60°C ili preko noći na sobnoj temperaturi;
 - b) stakalca za konvencionalne razmaze se inkubiraju 4 sata pri temperaturi od 37°C ili 1 sat pri temperaturi od 60°C, ili alternativno preko noći na sobnoj temperaturi.

2. Stavljanje pokrova od stakla ili filma:

- Nakon sušenja sredstva za vodenasto uklapanje CC/ Mount™, Stakalca se inkubiraju u ksilenu najmanje 1 minutu, a najviše 20 minuta. Prekriju se staklenim pokrovom koristeći metodu prekrivanja sredstvom za uklapanje na bazi ksilena ili filmom na bazi ksilena. Stakalca ne smiju dehidrirati kroz seriju alkohola sve veće koncentracije prije nego što budu pokrivena staklom ili filmom.
- Pusti se da se sredstvo za uklapanje na bazi ksilena osuši na sobnoj temperaturi.

Kako bi se smanjila mogućnost blijeđenja, stakalce se zaštiti od svjetlosti i pohrani na sobnoj temperaturi (23).

3.6.7. Kontrola kvalitete

Odstupanja od preporučenih postupaka za fiksaciju i daljnju obradu cervikalnih citoloških uzoraka mogu prouzročiti znatno odstupanje rezultata. Zato je potrebno istodobno provoditi odgovarajuće kontrole na bolesnikovim uzorcima (23).

a) Pozitivna kontrola

Uzorke obrađene na isti način kao uzorak bolesnice treba upotrebljavati kao pozitivne kontrole. Pozitivne kontrole ukazuju na ispravno pripremljene uzorke i primjerene tehnike bojenja. U svaki ciklus bojenja treba uključiti jednu pozitivnu kontrolu. Poznate pozitivne kontrole treba upotrebljavati samo za nadzor ispravnog funkcioniranja obrađenih uzoraka i testnih reagensa, a ne kao pomoć pri formuliranju specifične dijagnoze uzorka bolesnice. Ako pozitivne kontrole ne pokažu odgovarajuće pozitivno bojenje, rezultate s testnim uzorcima treba smatrati nevaljanima (23).

b) Negativna kontrola

Čitav niz različitih tipova stanica prisutnih u reprezentativnim cervikalnim citološkim uzorcima koje su poznate kao negativne na ekspresiju antigena p16^{INK4A} i Ki67 (kao što su npr. površinske stanice) mogu poslužiti kao interna negativna kontrola kako bi se procijenilo bilo kakvo pozadinsko bojenje (23).

c) Provjera testa

Korisnik mora provjeriti radne karakteristike kompleta CINtec *PLUS* Cytology Kit na pozitivnim i negativnim uzorcima s poznatim radnim karakteristikama prije početnog korištenja u postupku dijagnostike (23).

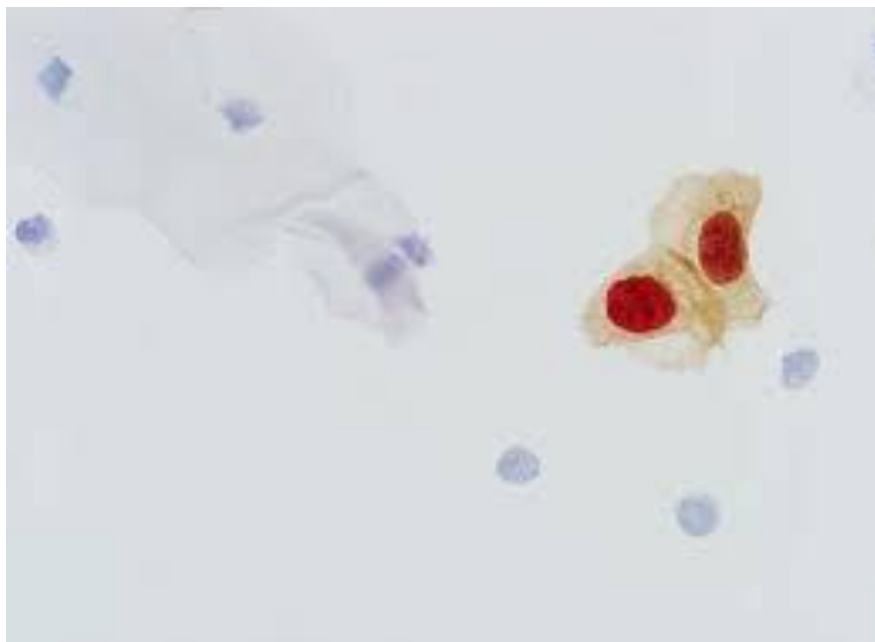3.6.8. Tumačenje bojanja / očekivani rezultati

Komplet CINtec *PLUS* Cytology Kit stvara dva različito obojena produkta reakcije: smeđi talog na mjestima antigena p16^{INK4A} i crveni talog na mjestima antigena Ki67. Smeđe obojenje stanica (citoplazma i/ili jezgra) pokazuje prekomjernu ekspresiju p16^{INK4A}. Crveno obojenje stanica (jezgre) pokazuje ekspresiju Ki67. Stanice obojene s oba antigena pokazuju smeđe citoplazmatsko obojenje s tipično naglašenom crvenom jezgrom. Kvalificirani patolog/citolog s iskustvom u imunocitokemijskim postupcima i osposobljen za tumačenje stakalaca obojenih kompletom CINtec *PLUS* Cytology Kit mora provjeriti kontrole prije tumačenja rezultata.

Tumačenje rezultata testa može provesti samo ovlaštena stručna osoba uzimajući u obzir povijest bolesti bolesnice i dodatne provedene dijagnostičke testove. Za tumačenje cervikalnih citoloških razmaza obojenih pomoću kompleta CINtec *PLUS* Cytology Kit treba izvršiti procjenu razmaza vezano uz prisutnost cervikalnih epitelnih stanica koje pokazuju i smeđu boju citoplazme, i crvenu boju jezgre, što upućuje na istodobnu ekspresiju p16^{INK4A} i Ki67. Pri izvještavanju rezultata testa kompleta CINtec *PLUS* Cytology Kit, uzorke treba procijeniti prema adekvatnosti u skladu s Bethesda smjericama 2014 (20,23).

a) *Pozitivni rezultat testa*

Prisutnost jedne ili više cervikalnih epitelnih stanica sa smeđe obojanom citoplazmom i crvenom jezgrom unutar iste stanice, smatra se pozitivnim rezultatom testa kompleta CINtec *PLUS* Cytology Kit (Slika 13) (23).



Slika13. p16/Ki67 pozitivne stanice. Izvor: WEB

b) *Negativni rezultat testa*

Ako nema cervikalne epitelne stanice koja istodobno pokazuje smeđu obojanost citoplazme i crvenu obojanost jezgre, rezultat testa kompleta CINtec *PLUS* Cytology Kit smatra se

negativnim. Prisutnost cervikalnih epitelnih stanica koje pokazuju imunoreaktivnost samo za jedan, ali ne za oba markera (kao što je smeđe samo za p16^{INK4A} ili crveno obojenje samo za Ki67) ne smatra se pozitivnim rezultatom testa za komplet CINtec *PLUS* Cytology Kit (23).

4. ZAKLJUČAK

Otkrivanje asimptomatskih preinvazivnih lezija i ranog raka grlića maternice osnovni je javnozdravstveni cilj u smanjenju učestalosti i smrtnosti od raka grlića maternice. Od kada je Papa test razvijen i primijenjen u sklopu probira u posljednjih 50 godina postao je jedan od najučinkovitijih testova probira u povijesti medicine. Njegov osnovni nedostatak je niska osjetljivost testa. HPV testiranje kao dodatna metoda uz morfološku analizu ili kao metoda primarnog probira u nekim zemljama ima ista ograničenja kao i Papa test u procjeni žena koje će razviti progresivnu leziju. P16/Ki67 dvostruko bojanje dodatna je metoda koja može reducirati nepotrebne dodatne dijagnostičke postupke (ponavljane kolposkopije i biopsije) i moguće pretjerano liječenje te izdvojiti žene s većim rizikom za razvoj raka grlića maternice.

Danas je još uvijek najvažniji čimbenik rizika za razvoj grlića maternice nesudjelovanje u redovnom programu probira dok je samo 10% slučajeva posljedica lažno negativnog Papa testa. Odaziv probiru, kvalitetno uzorkovanje i obrada materijala, morfološka analiza i dodatne metode koje će omogućiti procjenu rizika progresije lezije preduvjet su za smanjenje smrtnosti od raka grlića maternice.

5. LITERATURA

1. Kurjak Asim i suradnici: *Ginekologija i perinatologija I*; Varaždinske toplice: Tonimir; 2003. str. 139-192, 378-379, 774-775.
2. Hoda RS, Hoda SA: *Fundamentals of Pap test cytology*; Totowa: Humana Press Inc; 2007 str. 19-31.
3. Koss LG, Melamed MR: *Koss' diagnostic cytology and its histopathologic bases*; Philadelphia: Lippincott Williams & Wilkins; 2006. str. 6-8, 189-190, 288-290.
4. Grey W, McKee GT: *Diagnostic Pathology*; New Jersey: Humana Pres Inc Totowa; 2007 str. 652-659, 689-690.
5. Karelović Deni i suradnici: *Infekcije u ginekologiji i perinatologiji*; Zagreb: Medicinska naklada; 2012. str. 465-466, 468-469, 479-480.
6. Rak vrata maternice; Nastavni zavod za javno zdravstvo Splitsko – dalmatinske županije; Dostupno na: <http://www.nzjz-split.hr/web/index.php/hr/ostale-vijesti/465-rak-vrata-maternice> (03.07.2015.).
7. Ciesielska U, Nowinska K, Podhorska-Okolow M i sur.: *The role of Human Papillomavirus in the malignant transformation of cervical epithelial cells and the importance of vaccination againts this virus*; Adv Clin Exp Med. 2012;21:235-44.
8. Presečki Vladimir i suradnici: *Virologija*; Zagreb: Medicinska naklada; 2002. str. 103-105, 129-134.
9. McGraw SL, Ferrante JM.: *Update on prevention and screening of cervical cancer*; World J Clin Oncol. 2014;5:744-52.
10. Hadžisejdić I, Grce M, Grahovac B.: *Humani papiloma virus i karcinom cerviksa: mehanizmi karcinogeneze, epidemiologija, dijagnostika i profilaksa*; Medicina Fluminensis, 2010:112-123.
11. McMillan A., Ogilvie M. M., Scott G. R.: *Clinical practice in sexually transmissible infections*; London: Saunders; 2002. str. 78-79.
12. Poljak Mario: *Kratki pregled "HPV testiranje: Novosti u 2012 godini"*.
13. Aggarwal Pakhee: *Cervical cancer: Can it be prevented?*; World Journal of Clinical Onkology (WJCO) str. 776-779.
14. Tomas Davor: Papa–test; Dostupno na: <http://www.plivazdravlje.hr/aktualno/clanak/19771/Papa-test.html> (09.07.2015.).
15. Šimunić Velimir i suradnici: *Ginekologija*; Zagreb: Ljevak d.o.o.; 2001. str. 151.

16. Citologija; Dostupno na: <http://www.ecca.info/hr/prevencija/probir-na-rak-vrata-maternice/probirni-testovi/citologija/> (21.07.2015.).
17. Liquid Based Cytology (LBC): NHS Cervical Screening Programme; Dostupno na: <http://www.cancerscreening.nhs.uk/cervical/lbc.html> (21.07.2015.).
18. Tekućinska citologija (LBC); Nastavni zavod za javno zdravstvo dr. Andrija Štampar; Dostupno na: <http://www.stampar.hr/sites/default/files/sluzbe/docs/2014/letak-lbc-rgb-v2.pdf> (21.07.2015.).
19. Tekućinska citologija puno osjetljivija za otkrivanje CIN-a; Int J Cancer 2012.; Dostupno na: <http://www.poliklinika-harni.hr/liquid-papa-test.aspx> (21.07.2015.).
20. Solomon D, Nayar R, Springer: *The Bethesda System for reporting cervical cytology. Deninition, criteria and explanatory notes*; New York: Springer; 2003. str. 69-118.
21. Jukić Stanko i suradnici: *Patologija ženskog spolnog sustava*; Zagreb: AGM; 1995. str.78-82, 89-92.
22. Kisser A, Zechmeister-Koss: *A systematic review of p16/Ki67 immuno-testing for triage of low grade cervical cytology*; BJOG 2015;122:str. 64-70.
23. CINtec[®] PLUS; Roche; 2014. str. 1-7.
24. p16; Dostupno na: <https://en.wikipedia.org/wiki/P16> (01.08.2015.).
25. Ki-67 (protein); Dostupno na: [https://en.wikipedia.org/wiki/Ki-67_\(protein\)](https://en.wikipedia.org/wiki/Ki-67_(protein)) (12.08.2015.).
26. Hwang J. Sonya, Shroyer R. Kenneth: *Biomarkers of Cervical Dysplasia and Carcinoma*; 2011; Dostupno na: <http://www.hindawi.com/journals/jo/2012/507286/> (13.08.2015.).

6. SAŽETAK

Vrat maternice predstavlja donju trećinu maternice i povezuje trup maternice s rodnicom preko endocervikalnog kanala. Na vratu maternice nalaze se dvije vrste epitela: cilindrični i pločasti epitel. Pločasti epitel je visokodiferenciran, višeslojan epitel. Područje spoja između pločastog i cilindričnog epitela je od velike važnosti u nastanku raka grlića maternice. Taj spoj poznat je pod nazivom transformacijska zona. Iz tog razloga veliki naglasak je stavljen na uzorkovanje transformacijske zone cervikovaginalnim razmazom. Infekcija humanim papilomavirusom (HPV) danas je najčešća virusom uzrokovana spolno prenosiva bolest. Svi tipovi HPV-a mogu izazvati blage promjene stanica bez ozbiljnih posljedica, ali neki od njih (onkogeni tipovi) mogu dovesti do karcinoma vrata maternice. Rak vrata maternice danas je drugi najčešći zloćudni tumor ženske populacije u gotovo svim dijelovima svijeta, a po učestalosti ga nadmašuje samo rak dojke. Papa test ili VCE obrisak je jednostavna, brza i neinvazivna medicinska pretraga kojom se uzima obrisak rodnice, vrata maternice i kanala vrata maternice. Služi za otkrivanje raka grlića maternice i promjena koje mu prethode. Također, može otkriti upalne promjene te identificirati uzročnika. Tekućinska citologija (LBC) je novija metoda obrade obrisaka grlića maternice. Glavna razlika između tekućinske citologije i Papa testa je da se stanice uzete s vrata maternice prenose izravno u bočicu s tekućinom za fiksiranje. Stanice su nanešene u jednom sloju na predmetnici bez primjesa krvi, sluzi i/ili upalnih stanica koje bi ometale analizu nakon bojanja po Papanicolaou. Imunocitokemijski test za istodobno kvalitativno otkrivanje proteina p16^{INK4A} i Ki67 u cervikalnim citološkim preparatima indiciran je kao pomoć pri određivanju žena s cervikalnim intraepitelnim lezijama visokog stupnja u populaciji podvrgnutoj probiru i u podskupinama bolesnica s rezultatom citološkog nalaza Papa testa ASC-US i LSIL te u bolesnica pozitivnim na HPV visokog rizika. Budući da velik udio epitelnih stanica u CIN lezijama također pokazuje proliferativnu aktivnost, otkrivanje cervikalnih epitelnih stanica koje istodobno eksprimiraju p16^{INK4A} i Ki67 može se upotrebljavati kao indikator promijenjenog statusa stanice. U reakciji se stvaraju dva različito obojena produkta: smeđi talog na mjestima antigena p16^{INK4A} i crveni talog na mjestima antigena Ki67. Kako bi se održala optimalna osjetljivost i spriječio gubitak jasnoće kromogena, potrebno je provesti postupak uklapanja u dva koraka. Rezultati bojenja se procjenjuju pomoću svjetlosnog mikroskopa. Pozitivnim rezultatom se smatra prisutnost jedne ili više cervikalnih epitelnih stanica koje istodobno pokazuju smeđe obojenu citoplazmu i crveno obojenu jezgru.

7. SUMMARY

The uterine cervix is the lower third of uterus and connects uterus with vagina through the endocervical canal. There are two types of epithelium on cervix: cylindrical and squamous epithelium. Squamous epithelium is highly differentiated and multilayered. The connection area between squamous and cylindrical epithelium is of great importance in development of cervical cancer. This juncture is known as the transformation zone. For this reason, great emphasis is placed on sampling cervicovaginal smear of the transformation zone. Infection with human papillomavirus (HPV) is the most common sexually transmitted disease caused by a virus. All types of HPV can cause mild cell changes without serious consequences, but some of them (oncogenic types) can lead to cervical cancer. Cervical cancer is now second most common malignancy of the female population in almost all parts of the world and only breast cancer is more frequent. Pap test or VCE smear is simple, fast and noninvasive medical test that takes a swab of vagina, cervix and cervical canal. It is used to detect cervical cancer and changes that precede it. It can also detect inflammatory changes and identify the cause of disease. Liquid Based Cytology (LBC) is a newer method of processing cervical smears. The main difference between LBC and Pap test is that the cells from the cervix are transferred directly in the bottle with a liquid preservative. Cells are placed in a single layer on the slides without a tinge of blood, mucus and/or inflammatory cells that would interfere with the analysis after staining it with Papanicolaou method. Immunocytochemistry test for simultaneous qualitative detection of protein p16^{INK4A} and Ki67 in cervical cytology preparations is indicated as help in determining the women with cervical intraepithelial lesions of high grade in a population subjected for screening and in subgroups of patients with a result of Pap test ASC-US or LSIL or in patients positive for high risk HPV. Since a large proportion of epithelial cells in CIN lesions also demonstrate proliferative activity, detection of cervical epithelial cells simultaneously expressing p16^{INK4A} and Ki67 can be used as an indicator of the changed status of the cells. The reaction creates two differently colored product: brown sediment in places of antigen p16^{INK4A} and red sediment in places of Ki67 antigen. To maintain optimal sensitivity and prevent the loss of chromogen clarity, it is necessary to carry out the procedure of fitting in two steps. Result of staining can be estimated using a light microscope. A positive result is considered to be the presence of one or more cervical epithelial cells that show at the same time brown colored cytoplasm and red colored nucleus.

8. ŽIVOTOPIS

OPĆI PODATCI:

IME I PREZIME: Lana Sladaković

DATUM I MJESTO ROĐENJA: 02.12.1993., Split

ADRESA STANOVANJA: Vukovarska 110, 21 000 Split

TELEFON: 021/ 534 252

MOBITEL: 091 979 24 18

E - MAIL: sladakoviclana@gmail.com

OBRAZOVANJE:

2000. – 2008. Osnovna škola „Gripe“, Split

2008. - 2012. Zdravstvena škola Split – Farmaceutski tehničar

2012. – 2015. Sveučilišni odjel zdravstvenih studija u Splitu – Medicinsko laboratorijska dijagnostika

JEZICI:

Engleski jezik: aktivno

RAČUNALNE VJEŠTINE: poznavanje Microsoft office paketa (Word, Excel, Power Point), služenje internetom

ORGANIZACIJSKA DOGAĐANJA: sudjelovanje na ISSABS konferenciji u Splitu 2013. i predstavnik na sastanku Europske organizacije EPBS GGB u Zagrebu 2015.

OSTALI INTERESI: ples