

Stenoza renalne arterije

Bilić, Marica

Undergraduate thesis / Završni rad

2015

Degree Grantor / Ustanova koja je dodijelila akademski / stručni stupanj: **University of Split / Sveučilište u Splitu**

Permanent link / Trajna poveznica: <https://um.nsk.hr/um:nbn:hr:176:265817>

Rights / Prava: [In copyright](#)/[Zaštićeno autorskim pravom.](#)

Download date / Datum preuzimanja: **2024-07-27**



Sveučilišni odjel zdravstvenih studija
SVEUČILIŠTE U SPLITU

Repository / Repozitorij:

[Repository of the University Department for Health Studies, University of Split](#)



UNIVERSITY OF SPLIT



SVEUČILIŠTE U SPLITU

Podružnica

SVEUČILIŠNI ODJEL ZDRAVSTVENIH STUDIJA

PREDDIPLOMSKI SVEUČILIŠNI STUDIJ

RADIOLOŠKA TEHNOLOGIJA

Marica Bilić

STENOZA RENALNE ARTERIJE

Završni rad

Mentor:

Doc.dr.sc. Tonći Batinić, dr.med.

Split, 2015. godina.

SADRŽAJ:

1. UVOD	4
2. ANATOMIJA RENALNE ARTERIJE I BUBREGA	5
3. RENOVASKULARNA HIPERTENZIJA	6
3.1. Razvoj renovaskularne hipertenzije.....	7
3.2. Uzroci renovaskularne hipertenzije	8
3.2.1. Ateroskleroza	8
3.2.2. Fibromuskularna displazija	9
3.2.3. Neurofibromatoza.....	9
3.2.4. Kongenitalne stenoze	9
3.2.5. Stenoze renalne arterije transplantiranog bubrega	10
4. KLINIČKI POKAZATELJI POJAVE STENOZE RENALNE ARTERIJE	11
5. DIJAGNOSTIČKI PREGLEDI PACIJENATA SA STENOZOM RENALNE ARTERIJE	12
5.1. Laboratorijske pretrage	12
5.1.1. Reninska aktivnost u plazmi	12
5.1.2. Reninska aktivnost u renalnoj veni	12
5.2. Radiološke pretrage.....	13
5.2.1. Ultrazvuk.....	13
5.2.2. Klasična radiografija	14
5.2.3. Kompjuterizirana tomografija (CT)	15
5.2.4. Magnetna rezonancija (MR).....	16
5.2.5. Digitalna subtrakcijska angiografija (DSA).....	17
6. LIJEČENJE RENOVASKULARNE HIPERTENZIJE	19
6.1. Medikamentoznaterapija renalne stenoze.....	19
6.2. Kirurško liječenje renalne stenoze.....	20
6.3. Endovaskularno liječenje renalne stenoze.....	21
6.3.1. Perkutana transluminalna angioplastika (PTA).....	21
6.3.2. Balonska dilatacija	23
6.3.3. Žilna endoproteza (stent).....	23
7. ZAKLJUČAK:	25
8. LITERATURA :	26

9.	SAŽETAK:.....	27
10.	SUMMARY:.....	28
11.	ŽIVOTOPIS	29

1. UVOD

Kako bi organizam dobro funkcionirao bitnu ulogu imaju bubrezi koji reguliraju krvni tlak, proizvode hormone i kontroliraju razinu elektrolita u krvi. Zato je neophodna dobra funkcija renalnih arterija koje bubrege opskrbljuju krvlju, jer bilo kakva bolest žila sprečava normalan rad bubrega.

Renovaskularna hipertenzija najčešće nastaje zbog stenoze renalne arterije ili njenih segmenata. Osim povezanosti s hipertenzijom, stenozna renalne arterije postaje i važan čimbenik u nastanku kronične bubrežne insuficijencije. Renovaskularna bolest se javlja u različitim dobnim i spolnim skupinama, ali najčešće je popratna pojava starenja. Najčešći uzroci renovaskularne hipertenzije su aterosklerotska bolest i fibromuskularna displazija. Mogućnosti liječenja renalnih stenoza su medikamentno, endovaskularno i kirurško.

Cilj ovog završnog rada je upoznati se s problematikom nastanka i razvoja stenoze renalne arterije zbog boljeg i lakšeg dijagnosticiranja i liječenja.

2. ANATOMIJA RENALNE ARTERIJE I BUBREGA

Renalna ili bubrežna arterija je velika parna krvna žila u trbušnoj šupljini, grana trbušne aorte, koja oksigeniranom krvlju opskrbljuje bubrege. Renalna arterija obično polazi kao lateralna grana nešto ispod intrakorporalnog prostora L1 i L2 kralješka, a rijetko može polaziti ispod donje plohe Th12 kralješka ili ispod gornje plohe L2 kralješka. Obje arterije usmjerene su gotovo vodoravno prema lateralno i malo prema dolje, križaju medijalne krakove ošita i sežu do hilusa bubrega gdje se granaju u završne grane. Ponekad se ogranci bubrežne arterije odvajaju i granaju u četiri do pet ogranaka prije ulaska arterije u bubrežni hilus. Desna bubrežna arterija križa se sa stražnje strane s donjom šupljom venom, glavom gušterače i silaznim dijelom dvanaesnika, a lijeva bubrežna arterija je smještena iza tijela gušterače. U hilusu bubrega bubrežna arterija leži između vene koja je sprijeda i nakapnice koja je straga.

Položaj bubrega, dužina renalne arterije i kut između aorte i renalne arterije varira od osobe do osobe, ali većina renalnih arterija polazi između trupova L1 i L2 kralješka. U dijelu populacije postoje i akcesorne bubrežne arterije koje mogu biti na obje strane, a polaze izravno od aorte i ulaze u medijalni rub bubrega, najčešće na donjem polu. Akcesorne renalne arterije mogu polaziti s različitih mjesta i to u rasponu od kralješka Th1 pa sve do zdjelčnih arterija. Akcesorne renalne arterije ponekad znaju zadati poteškoće pri dijagnosticiranju iz razloga što ih je teško naći i karakterizirati zbog uskog lumena koji angiografski kateter može okludirati.

Bubreg je parenhimatozni organ, oblika graška, smješten u retroperitonealnom dijelu trbušne šupljine, sa obje strane kralježnice. Bubrezi predstavljaju parne organe, leže u visini dvanaestog prsnog i prvog i drugog slabinskog kralješka. Dorzalnom stranom bubreg leži na mišićima stražnjeg trbušnog zida, a ventralnom na parijetalnom peritoneumu stražnjeg trbušnog zida. Na srednjem dijelu njegovog unutrašnje ruba nalazi se ovalni otvor – hilus bubrega (hilus renalis). Kroz hilus se ulazi u sinus renalis i kroz njega ulaze u bubreg arterija renalis i plexus renalis, a izlazi ureter i vena renalis.

Renalna ateroskleroza je bolest glavne renalne arterije i intralobarnih ogranaka. Kod pacijenata s jakom stenozom renalne arterije, preko kapsularnog, pelvičnog i periureteralnog arterijalnog sustava stvara se ekstenzivni kolateralni krvotok. Kolateralni krvotok čine kapsularne, lumbalne, unutarnje ilijakalne, donje interkostalne i gonadne arterije.

Za razliku od normalnih arterija, kolateralne su abnormalnih oblika poput spirale, tortuozne i značajno izdužene.

3. RENOVASKULARNA HIPERTENZIJA

Renovaskularnu hipertenziju definiramo kao kliničku manifestaciju renin-angiotenzin-aldosteron aktivnosti uzrokovanom bubrežnom ishemijom. Najčešće nastaje zbog stenozе renalne arterije ili njenih segmenata koja čini 1%-10% svih hipertenzija. Dokazano je da se u 32% normotenzivnih osoba može naći neka od početnih faza stenozе renalne arterije, a prevalencija raste s životnom dobi.

Osim povezanosti s hipertenzijom, stenozа renalne arterije povezuje se s nastankom kronične bubrežne insuficijencije. U bolesnika starije dobne skupine, ateroskleroza predstavlja najčešći uzrok nastanka stenozе renalne arterije, nalazi se u 90% bolesnika.

Aterosklerotska stenozа je progresivna bolest kod koje se tijekom vremena sve više sužava lumen bubrežne arterije što dovodi do kompromitiranja krvnog protoka, oštećenja bubrežne strukture i poremećaja funkcije bubrega.

Fibromuskularna displazija je rijetka angiopatija koja brojnim histološkim promjenama može zahvatiti karotidnu arteriju, visceralne i periferne arterije. Fibromuskularna displazija je uzrok u 10%-30% stenozа renalne arterije, a obično se javlja u mlađoj ili srednjoj dobnoj skupini. Najčešće se javlja kod žena u 30-tim i 40-tim godinama. Međutim može se javiti i u djece, te u toj dobnoj skupini predstavlja važan uzrok renovaskularne hipertenzije. Najmlađi bolesnik s fibromuskularnom displazijom renalne arterije bio je star samo šest mjeseci. U konačnici fibromuskularna displazija rezultira stvaranjem stenozе, koja uzrokuje ishemiju. Klinička slika odraz je zahvaćene arterije i najčešće se manifestira kao hipertenzija uslijed stenozе renalne arterije. Najčešće zahvaća mediju, a proces je lociran na distalne 2/3 renalne arterije ili njezine grane.

Premda je fibromuskularna displazija patohistološka dijagnoza, dijagnoza se može postaviti već iz karakterističnih promjena vidljivih na angiografiji, MR angiografiji ili MSCT angiografiji. Na arterijama se dobiva karakterističan angiografski nalaz u obliku "krunice", odnosno mjestimičnih suženja i aneurizmatičkih proširenja stijenke arterije.

3.1. Razvoj renovaskularne hipertenzije

Renovaskularna hipertenzija je definirana kao oblik arterijske hipertenzije uzrokovan ishemijom bubrega. Dr. Goldblatje 1934. god. otkrio da okluzija renalne arterije uzrokuje ishemiju koja daje impuls otpuštanju renina i izaziva povišenje krvnog tlaka. Povećana razina renina pomaže konverziji angiotenzina I u angiotenzin II, te uzrokuje otpuštanje aldosterona i jaku vazokonstrikciju.

Glavni patofiziološki mehanizam renovaskularne hipertenzije ovisi o postojanju kontralateralnog bubrega i aktivaciji oba kraka renin-angiotenzin-aldosteron sustava. Kod ishemije bubrega povećava se produkcija renina.

Kod pacijenata s renovaskularnom hipertenzijom inhibitori angiotenzinske konverzije uzrokuju pogoršanje bubrežne funkcije. Takav učinak jače je izražen kod bolesnika s obostranom stenozom renalne arterije. Angiotenzin pretežno djeluje na eferentne arteriole. Smanjene renalnog protoka uzrokovano konstrikcijom eferentnih arteriola je manje od smanjenja glomerularne filtracije koja je uzrokovana eferentnom vazokonstrikcijom. Blokadom angiotenzina inhibitorima angiotenzinske konverzije uklanja se vazokonstrikcija eferentnih arteriola što uzrokuje smanjenje intraglomerularnog tlaka i glomerularne filtracije. Najvažnije komponente glomerularne filtracije su glomerularni kapilarni hidrostatski tlak i krvni protok kroz bubrege. Perfuzija bubrega vođena glomerularnom kapilarnom filtracijom pet puta je veća od perfuzije drugih organa.

Kronična ishemija u pacijenata sa stenozom renalne arterije uzrokuje nastanak prilagodnih promjena bubrega koje su najizraženije u tubularnom tkivu. Dolazi do atrofije tubularnih stanica i glomerularnih petlji, inflamacije i fibroze tubularnih stanica, zadebljanja Bowmanove kapsule i medije intrarenalnih arterija, te tubularne skleroze.

U pacijenata sa stenozom renalne arterije, glomerularna filtracija ovisi o angiotenzinu II, te o modulatorima koji održavaju ravnotežu između aferentnih i eferentnih arteriola. Kad se perfuzijski tlak spusti ispod 70-85 mm Hg nemoguće je održavati odgovarajuću glomerularnu filtraciju kroz duži vremenski period. Do slabljenja autoregulacije dolazi zbog suženja lumena arterije većeg od 50%, a to dovodi do smanjenja glomerularne filtracije.

3.2. Uzroci renovaskularne hipertenzije

Renovaskularna bolest pojavljuje se kod različitih dobnih i spolnih skupina, ali najčešće je popratna pojava starenja, što je bolesnik stariji to je veća vjerojatnost značajnije stenozе renalne arterije. U čimbenike rizika progresije stenozе, ubrajamo životnu dob veću od 60 godina. Aterosklerotska bolest najčešća je kod starijih muškaraca, a fibromuskularna displazija češća je u mlađih žena.

Tablica 1. Uzroci renovaskularne hipertenzije

Ateroskleroza	90%
Fibromuskularna displazija	10%
• intima	1-2%
• medija	96%
• periarterijalna	1-2%
Ostali	
• aneurizma renalne arterije	
• vaskulitis	
• supkapsularni hematom	
• arteriovenska fistula	
• vanjska kompresija bubrega ili renalne arterije	

3.2.1. Ateroskleroza

Mehanizam aterosklerotskog oštećenja (lezije) intime arterija nije još potpuno razjašnjen, iako je poznato da hipertenzija, nikotin, dijabetes, virusne infekcije i imunološki poremećaji uzrokuju oštećenje endotela. Aterosklerotska stenozа renalne arterije uzrokuje ishemično oštećenje parenhima u više od jedne trećine bolesnika. To stanje je povezano sa smanjenim perfuzijskim tlakom što pogoršava renalnu funkciju. Kontrolnim pregledima aterosklerotske stenozе renalne arterije, abdominalnom angiografijom i duplex sonografijom, utvrđeno je da se progresija arterijalne opstrukcije tijekom prve dvije godine javlja u 42%-53% bolesnika. Incidencija stenozе renalnih arterija raste s dobi. Kod osoba starijih od 75 godina iznosi i do 40% .

3.2.2. Fibromuskularna displazija

Fibromuskularna displazija histološki se dijeli na periferni oblik koji većinom zahvaća vanjski dio medije i difuzni oblik koji zahvaća mediju i mijenja je u fibrozno tkivo što može dovesti do aneurizmatičkih dilatacija. Genetski, mehanički i humoralni čimbenici imaju važnu ulogu u patogenezi fibromuskularne displazije. Veća učestalost subadventicijske fibroze i fibromuskularne displazije kod žena je poveznica sa humoralnim čimbenicima. Česta povezanost s humoralnim čimbenicima je spuštenu bubreg što podržava mehaničku teoriju nastanka u kojoj rastezanje renalne arterije može biti odgovorno za razvoj fibromuskularne displazije. Manjak alfa-1-antitripsina može biti povezan sa promjenama na mediji arterije.

Razvoj fibromuskularne displazije je benignan proces, a daljnji razvoj se očekuje samo kod malog broja bolesnika. Do pogoršanja funkcije bubrega rijetko dolazi, a to se može utvrditi praćenjem vrijednosti serumskog kreatinina ili smanjenjem veličine bubrega, ali ipak stenoze renalne arterije najbolje se mogu uočiti angiografijom.

3.2.3. Neurofibromatoza

Neurofibromatoza se pojavljuje na polazištu renalne arterije i može biti obostrana. Ova lezija je rijedak uzrok stenoze renalne arterije i najčešće se javlja nakon proliferacije intime ili medije. Neurofibromatозno tkivo može zahvatiti i adventiciju uzrokujući periarterijalnu fibrozu.

3.2.4. Kongenitalne stenoze

Ovaj tip stenoze je izrazito rijedak, a pretpostavlja se da je kongenitalna jer se javlja u ranoj životnoj dobi. Kongenitalna stenoza zahvaća glavnu renalnu arteriju i može biti udružena s koarktacijom aorte. Promjene mogu jako nalikovati ostalim displazijama i lezijama.

3.2.5. Stenoze renalne arterije transplantiranog bubrega

Kod transplantacije bubrega stenoza renalne arterije javlja se u 10% pacijenata nakon operacije i predstavlja najvažniji uzrok hipertenzije. Stenoza nakon transplantacije može nastati kao komplikacija kirurškog zahvata, kao reakcija na strano tijelo ili kao intrinzična vaskularna bolest. Kod većine bolesnika s transplantiranim bubregom, stenoze se ne nalaze na mjestu anastomoze te su fokalne reakcije karakterizirane edemom i fibrozom najvjerojatnije uzrok stenoze i hipertenzije. Stenoze renalne arterije kod transplantacije bubrega očekuju se tijekom prve postoperacijske godine, te rijetko tri godine nakon operacije. Prepoznaju se po pojavi hipertenzije i povišenjem serumskog kreatinina. Vaskularne bolesti i sistemska hipertenzija su popratne reakcije bolesnika s transplantiranim bubregom, te se ne može sa sigurnošću tvrditi koliko stenoza renalne arterije doprinosi hipertenziji. Od 20% pacijenata s normalnim krvnim tlakom i renalnom provodljivošću, 50% ih nakon transplantacije bubrega postaje hipertenzivno. Uvijek postoje moguće komplikacije nastale zbog tubularne nekroze i graft reakcije, tako da se teško određuje kada kod pacijenta s hipertenzijom treba liječiti stenozu renalne arterije.

4. KLINIČKI POKAZATELJI POJAVE STENOZE RENALNE ARTERIJE

Pojava stenozе renalne arterije se može dijagnosticirati pomoću različitih čimbenika. Manifestira se kao hipertenzija renalne arterije, bubrežni poremećaji i pogoršanja kardiovaskularnih bolesti, a neki klinički pokazatelji opisani su u tablici broj 2., dok su neke stenozе renalne arterije slučajno otkrivene – asimptomatske.

Tablica br. 2 Klinički pokazatelji pojave stenozе

HIPERTENZIJA

-pojava hipertenzije kod mlađih od 30 godina kod kojih ne postoje rizični čimbenici

-nagla pojava jake hipertenzije kod starijih od 55 godina

-kod pacijenata kod kojih postoji hipertenzija unatoč antihipertenzivnoj terapiji

-iznenadan porast krvnog tlaka

- nasljedno, kod pacijenata s obiteljskom anamnezom bolesti

- kod aktivnih pušača

- kod bolesnika s izraženim simptomima aterosklerotske bolesti negdje drugdje u tijelu

BUBREŽNI POREMEĆAJ

-porast serumskog kreatinina tijekom terapije ACE-inhibitora

-nejasna hipokalemija (serumski $K < 3,6 \text{ mEq/L}$)

-neobjašnjena atrofija ili razlika veličine bubrega (od 1,5cm)

OSTALE KARAKTERISTIKE

-kod bolesnika s akutnim plućnim edemom

-neobjašnjene epizode kongestivne srčane insuficijencije

-uznapredovale promjene očnog fundusa

-šum u abdomenu

Ove karakteristične znakove pojave stenozе renalne arterije potrebno je provjeriti nekim od laboratorijskih i dijagnostičkih pregleda da bi se sumnja otklonila ili se utvrdila bolest.

5. DIJAGNOSTIČKI PREGLEDI PACIJENATA SA STENOZOM RENALNE ARTERIJE

Ako klinički pokazatelji ukazuju na mogućnost stenoze renalne arterije, potreban je pregled funkcije bubrega i morfologije krvnih žila. Ovi pregledi su jako važni u daljnjem revaskularizacijskom liječenju. U medicinskoj je dijagnostici, važno pravilo započeti s neinvazivnim testovima.

5.1. Laboratorijske pretrage

Laboratorijske pretrage su mjerenje aktivnosti renina u plazmi i razine renina u renalnoj veni.

5.1.1. Reninska aktivnost u plazmi

Vrijednosti renina u plazmi se povećavaju od 50% - 80% u bolesnika sa renovaskularnom hipertenzijom. Doza od 25-50 mg kaptoprila se aplicira jedan sat prije mjerenja, jer on uzrokuje porast vrijednosti renina u plazmi. Kod pacijenata s stenozom renalne arterije vrijednosti renina u plazmi mogu biti značajno povećane što je posljedica uklanjanja normalnog učinka visokog stupnja angiotenzina II na sekreciju renina kod stenoze renalne arterije. Senzitivnost i specifičnost kaptopril reninskog testa je 75% - 100%.

Potrebno je isključiti nesteroidne antiinflamatorne lijekove koji mogu smanjiti razinu renina i antihipertenzive (beta blokatori, diuretici...) koji svojim učinkom mogu povećati ili smanjiti visinu renina.

5.1.2. Reninska aktivnost u renalnoj veni

Ova pretraga koristi se za procjenu uspjeha rekanalizacije stenoze renalne arterije. Znak pozitivnog rezultata i uspjeha je razlika renina od 1.5 u renalnim venama, a razlika se dobije uspoređivanjem otpuštanja renina iz svakog bubrega. Točnost ovog mjerenja se povećava ako

se pacijentu prije testa apliciraju inhibitori angiotenzinskog konvertirajućeg enzima s kojim se povećava sekrecija renina na bolesnoj strani.

Ranije je ovaj test bio ključan pokazatelj funkcionalne aktivnosti stenozne, ali danas je njegovo značenje smanjeno jer često ima lažno negativne ili pozitivne rezultate. Zbog toga u određivanju stenozne se više vjeruje u kliničke indekse nego u ovu pretragu.

Ipak pacijenti s obostranom stenozom renalne arterije predstavljaju izuzetak, jer se vrijednosti renina u renalnim venama koriste u određivanju strane koja doprinosi pojavi hipertenzije.

5.2. Radiološke pretrage

Radiološke pretrage dijelimo na neinvazivne koje su povoljnije za zdravlje pacijenta, ali su dijagnostički manje učinkoviti, te na invazivne koje daju veću dijagnostičku pouzdanost, ali imaju nefrotoksični učinak i češće uzrokuju komplikacije.

5.2.1. Ultrazvuk

To je neinvazivni postupak prikaza arterija u stvarnom vremenu. Ultrazvuk se koristi već dugi niz godina u dijagnostici patologije trbušne aorte i perifernih aneurizmi za mjerenje njihove veličine, opsega i stope rasta. Koristi se u dijagnostici stenozne i okluzije karotida, renalnih i perifernih žila, za ocjenu ozbiljnost stenozne i duljinu okluzije.

Intravaskularni ultrazvuk je invazivna metoda koja istražuje arterijsku stjenku, ali nije široko dostupna. Trenutno najveću primjenu ima u dijagnostici aterosklerotske bolesti koronarnih arterija osobito morfologije plaka i mogućnostima angioplastike.

Kolor doppler ultrazvuk je najpovoljnija metoda u pregledu bolesnika sa sumnjom na stenozu renalne arterije i kontroli nakon vaskularne intervencije. Zasniva se na promjenama sistoličke i dijastoličke brzine protoka. Radermacher i suradnici prikazali su da mjerenje intrarenalnog indeksa protoka može biti pokazatelj uspješnosti procesa revaskularizacije. Kod normalnog dopplerskog spektra bubrega uvijek prednjači dijastolički protok, a kod bolesnog renalnog parenhima raste vaskularna rezistencija i smanjuje se dijastolički protok.

Bubrežni arterijalni protok dijeli se u četiri kategorije:

1. Normalni protok
2. Stenoza koja reducira promjer žile manje od 60%
3. Stenoza koja reducira promjer žile više od 60%
4. Okluzija renalne arterije

Ograničenja ultrazvuka za bubrežne arterije ovise o vještini operatera, činjenica je da može biti neuspješan u 20% pacijenata zbog problema vizualizacije grana ili pomoćnih renalnih arterija. Poteškoće ili nemogućnost stvaranja slika postoje kod pretilih pacijenata i onih s plinom u crijevima.

5.2.2. Klasična radiografija

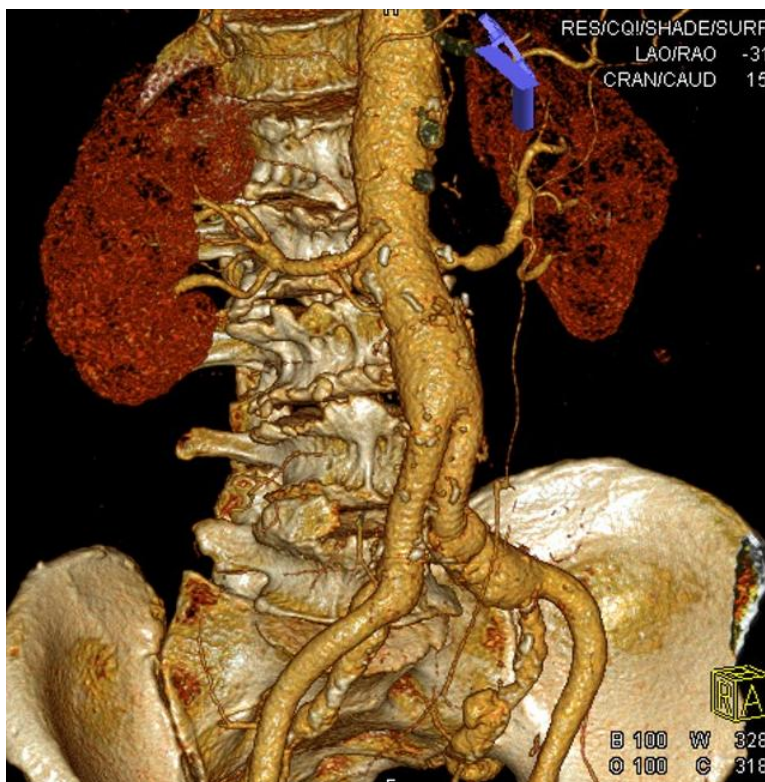
Normalne krvne žile se ne vide u mekim tkivima na običnom radiogramu, ali prisutnost kalcifikata u stijenci arterije ukazuje na arterijsku bolest. Kalcifikacije imaju nepravilan, amorfni izgled i vrlo su česte u bolesnika starije dobi (kod karotidnih, ilijačnih, bedrenih krvnih žila, slezene, bubrega). Zakrivljeni oblik ove vrste kalcifikacija ukazuje na aneurizmu.

Medijalni kalcifikati imaju cjevasti izgled i vide se kod dijabetičara s aterosklerozom, osobito u arterijama donjih udova i stopala. Ova vrsta kalcifikacija također se nalazi u bolesnika s hiperparatireoidizmom zbog kroničnog zatajenja bubrega kao i kod bolesnika s naglim starenjem zbog Wernerovog sindroma.

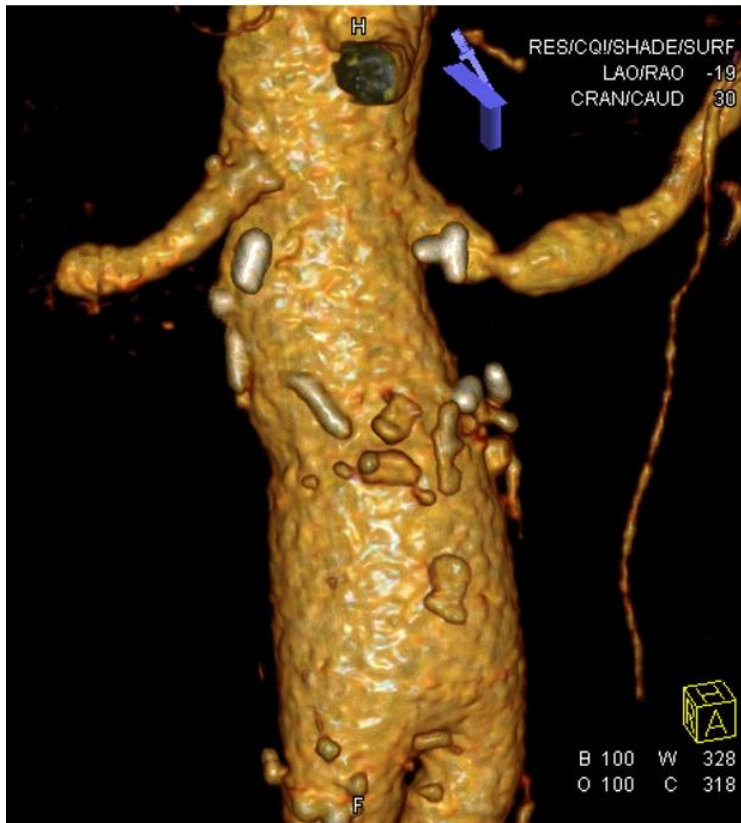5.2.3. Kompjuterizirana tomografija (CT)

To je neinvazivna metoda vizualizacije arterije, a s MIP rekonstrukcijom i kvantitativnim mjerenjem stenoze arterije predstavlja preciznu slikovnu pretragu. Danas postoje brojni protokoli i metode skeniranja, ali svima njima za dobivanje dobrog prikaza je zajedničko bolus i brzina aplikacije kontrastnog sredstva.

CT angiografija uključuje zračenje i infuziju potencijalno nefrotoksičnog kontrastnog sredstva. CT angiografija prikazuje oba lumena stijenke žile, ali je ograničene rezolucije za distalne i intrarenalne arterije (Slika br. 2.). Koristi se u ispitivanju karotida, bubrega i bolesti perifernih žila (Slika br.1.). Uvođenje višeslojnih spiralnih skenera dodatno je pojačalo potencijal CT snimanja krvnih žila. MIP rekonstrukcija ima veliki stupanj točnosti i daje najviše korisnih podataka, prikazuje glavne renalne arterije i njene intrarenalne ogranke.



Slika 1. MSCT angiografija abdominalne aorte (Stanje nakon aorto- ilijakalnog bypassa i stenoza lijeve renalne arterije).



Slika 2. MSCT angiografija (VRT rekonstrukcija): stenoza početnog segmenta lijeve renalne arterije.

5.2.4. Magnetna rezonancija (MR)

To je neinvazivna metoda snimanja aorte i velikih arterija bez upotrebe kontrastnog sredstva, kod koje protok krvi daje signal. Aksijalna, koronalna, sagitalna i kosa slika stvaraju se po signalu protoka krvi, ali signal tromba u lumenu žile i signal zida aorte se ne može dokazati.

MR se koristi u procjeni morfologije aneurizme torakalne i trbušne aorte, u dijagnosticiranju disekcije aorte kao i u ispitivanju karotida, renalnih arterija i bolesti perifernih krvnih žila.

Korištenje 2D i 3D dinamičke MRA s gadolinijem kao i 3D phase-contrast tehnike omogućuju evaluaciju renalnih i drugih visceralnih arterija. Ove tehnike daju pouzdane informacije o broju renalnih arterija, veličini bubrega i anatomskim malformacijama.

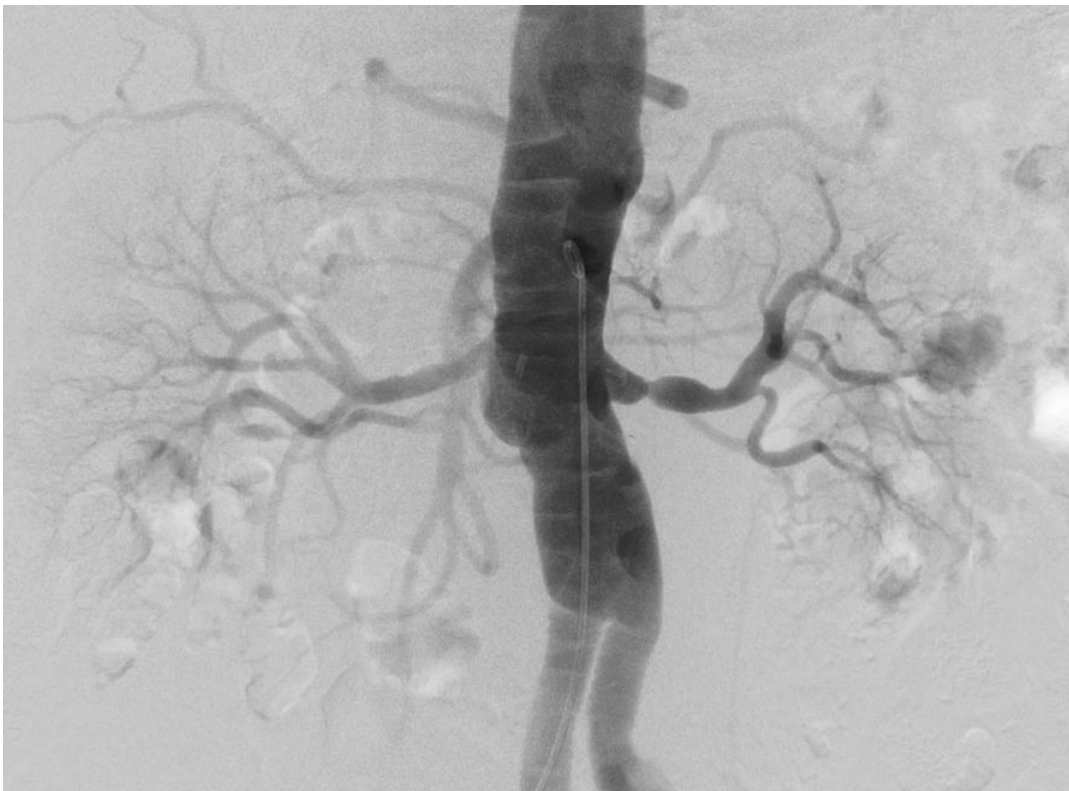A glavni nedostaci MR dijagnostike su visoka cijena pregleda te nepouzdanost u detekciji hemodinamski značajnih stenoza u distalnom dijelu glavne renalne arterije, intrarenalnim ograncima i akcesornim arterijama.

5.2.5. Digitalna subtrakcijska angiografija (DSA)

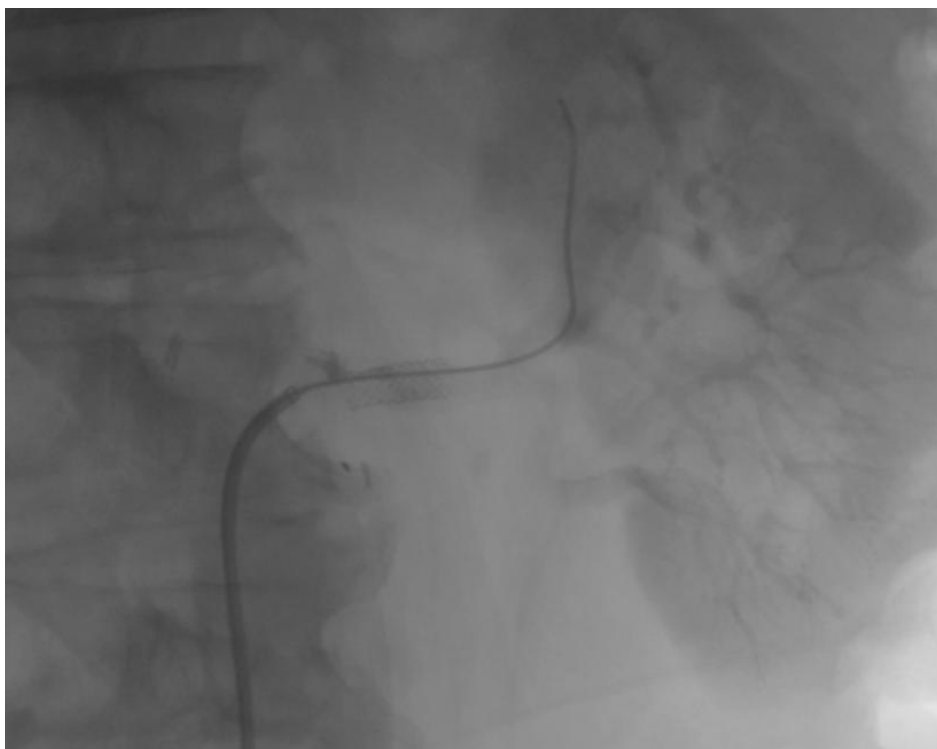
Digitalna subtrakcijska angiografija je invazivna dijagnostička metoda kojom se pomoću kontrastnog sredstva i računalne tehnologije, digitalno jedna slika oduzima od druge, i time prikazuju samo krvne žile (Slika br. 3.). Krvne žile apsorbiraju rentgenske zrake kao i okolna meka tkiva pa se ne mogu razlikovati na nativnoj rtg. snimci. Aplikacijom pozitivnog jodnog ili negativnog CO₂ kontrasta promijeni se apsorpcija lumena krvnih žila i može se prikazati unutrašnjost krvnih žila.

S obzirom da ljudsko oko teško uočava kontrastnu razliku manju od 3%, teškoje razlikovati kontrast u krvnim žilama od koštanih struktura (Slika br.4.).

DSA zahtijeva suradnju pacijenta, koji mora mirovati i zadržati dah, jer svaka vrsta pokreta, kao što je pomicanje tijela, srčana pulzacija, disanje i peristaltika, uzrokuje značajnu degradaciju slike. Kod pacijenata koji nisu u mogućnosti stajati mirno i zadržati dah, ponekad je bolje dobiti ove digitalne projekcije bez subtrakcije. Postoje razni postupci za naknadnu obradu koji se mogu koristiti za poboljšanje slike.



Slika 3. DSA aortografija: stenozna lijeve renalne arterije.



Slika 4. DSA i stentiranje stenoze lijeve renalne arterije.

Ovo je najpouzdanija dijagnostička metoda u dijagnostici renovaskularne hipertenzije, kojom se određuje stupanj suženja i kolateralna cirkulacija. Iako nije u mogućnosti procijeniti krvni protok kroz stenozu.

Tablica br.3 Specifičnost i osjetljivost dijagnostičkih testova

Test	Osjetljivost%	Specifičnost %
Aktivnost renina u plazmi	75%	100%
Ultrazvuk	92-98%	85-99%
CT	98%	94%
MR	96-100%	71-96%

6. LIJEČENJE RENOVASKULARNE HIPERTENZIJE

Metode liječenja renalnih stenoza su medikamentozno, endovaskularno i kirurško liječenje. Invazivno endovaskularno ili kirurško liječenje treba uzeti u obzir kada se hipertenzija ne može kontrolirati lijekovima, kod onih koji su netolerantni ili se stvorila rezistencija na lijekove, te u onih s oštećenjem funkcije bubrega ili ishemijske nefropatije. Medicinski kontrolirana istraživanja pokazuju da snižavanje krvnog tlaka smanjuje kardiovaskularni morbiditet svih bolesnika s renovaskularnom hipertenzijom.

Medikamentozni tretman smanjuje krvni tlak u većini bolesnika s renovaskularnom hipertenzijom. U bolesnika s bilateralnom stenozom ili stenozom jednog bubrega, blokada renin-angiotenzin-aldosteron sustava zahtijeva oprez zbog rizika poremećaja bubrežne funkcije.

Uzimajući u obzir patogenezu promjena kod stenozе renalne arterije, revaskularizacija se čini razumnim postupkom. Učinci revaskularizacije na krvni tlak i bubrežnu funkciju znatno su manji od očekivanih. Stoga je bitno utvrditi klinička stanja u kojih postoji indikacija za revaskularizaciju. Cilj je postupka kontrola krvnog tlaka, očuvanje bubrežne funkcije i prevencija kardiovaskularnih komplikacija, tzv. kardijalnog sindroma koji je vezan primarno za hipervolemiju.

6.1. Medikamentoznaterapija renalne stenozе

Liječenje je u skladu s trenutnim European¹³ i US⁴² smjernicama. Krvni tlak treba smanjiti na vrijednosti od 140/90 mmHg u hipertoničara.

Lijekovi kao što su ACE inhibitori, angiotenzin II receptor blokatori kanala kalcija, diuretici i (po Europskim smjernicama) beta-blokatori, mogu se upotrijebiti u liječenju renovaskularne hipertenzije. Tiazidni diuretici i antagonisti kalcija mogu se koristiti s mogućim dodatkom renin-angiotenzin-aldosteron sustav blokatora, ACE inhibitor ili angiotenzin II receptor blokatori. Međutim, nije ih poželjno koristiti tijekom trudnoće.

Medikamentozna terapija je inicirana kod bolesnika s blagom hipertenzijom, kod dobre regulacije tlaka, s stabilnom renalnom funkcijom, kod starijih bolesnika s drugim bolestima i kod anatomskih ograničenja za neke druge postupke.

ACE inhibitori su prvi odabir kliničara za liječenje renovaskularne hipertenzije iako postoji opasnost da nastane pogoršanje bubrežne funkcije, zato treba pomno pratiti renalnu funkciju. Neki klinički podaci pokazuju bolje preživljenje bolesnika s renovaskularnom hipertenzijom koji su primali ACE inhibitore.

Kod bilateralne stenozе bubrega, primjena ACE inhibitora je kontraindicirana zbog poremećaja bubrežne cirkulacije koja dovodi do pogoršanja bubrežne funkcije, a kod unilateralne stenozе pogoršanje se ne uočava jer zdravi bubreg preuzima sve funkcije. Potrebno je istaknuti da svaki antihipertenzivni lijek koji značajno snižava krvni tlak može smanjiti perfuziju bubrega distalno od stenozе i pogoršati bubrežnu funkciju.

6.2. Kirurško liječenje renalne stenozе

Kirurško liječenje je nekada bilo jedini način terapije renalne stenozе, dok je danas kirurško liječenje rezervna metoda. Glavni razlog smanjenja ove metode liječenja je primjena endovaskularnih postupaka. Indikacije za kiruršku revaskularizaciju su okluzija renalne arterije, aneurizma renalne arterije, okluzivna bolest abdominalne aorte, stenozа grane renalne arterije, restenozа nakon stenta i širenje renalne arterije više od 4 mm. Što je širina renalne arterije veća, to je učestalost stenozе manja.

Pacijenti koje se uputi na operaciju vjerojatno nisu pogodni za endovaskularnu intervenciju ili je ista bila neuspješna. Udio izliječenih pacijenata je nešto niži u posljednjih 10 godina, zbog toga što starije osobe najčešće imaju renalnu vaskularnu bolest, te zato ovakvi ekstenzivni zahvati povisuju morbiditet.

Ukupni obol nakon operacije je 19-28% i to su uglavnom manje komplikacije kao što je infekcija mokraćnog sustava i upala pluća.

6.3. Endovaskularno liječenje renalne stenozе

Intervencijska radiologija se temelji na principu tehnika kojima se iglom ili kateterom uvedenim perkutanom punkcijom, bez kirurškog otvaranja, dolazi do traženih organa. Intervencije se izvode pod lokalnom anestezijom, te se kontroliraju rentgenskom dijaskopijom, ultrazvukom ili CT-om.

Pomoću Seldingerove tehnike uvode se različiti dijagnostički kateteri kroz koje se inicira kontrastno sredstvo u krvne žile, bilijarne ili mokraćne putove i ostale željene šupljine. Seldingerovom tehnikom izvode se i terapijski zahvati kao što je širenje stenoziranih arterija. Ona započinje sterilizacijom kože na mjestu punkcije koje se odabire ovisno o zahvatu koji se izvodi. Nakon punkcije uvodi se savitljiva metalna žica vodilica kroz iglu u punktiranu šupljinu, a preko vodilice kad se igla odstrani blagim potiskivanjem uvodi se potrebnı kateter. Pod kontrolom nekim od radioloških tehnika, kateter se dovodi do željenog područja. Svi zahvati se izvode Seldingerovom tehnikom, najčešće kroz femoralnu arteriju, a može se i kroz aksijalnu, kubitalnu i poplitealnu arteriju. Postoji niz metoda liječenja stenozā krvnih žila prouzročenih aterosklerozom, arteritisom ili fibromuskularnom displazijom žilne stijenke.

U usporedbi s kirurškim tehnikama prednosti intervencijskih tehnika su:

- kraća procedura,
- manje invazivne,
- nema opće anestezije,
- manji gubitak krvi,
- bez velikih rezova,
- manje komplikacija,
- brži oporavak.

Intervencijske radiološke tehnike su jednostavnije, jeftinije, te nose manji rizik za bolesnika.

6.3.1. Perkutana transluminalna angioplastika (PTA)

Perkutana transluminalna angioplastika primjenjuje se na sve arterije koje su zahvaćene aterosklerotskim procesom. Godine 1978. uvodi se perkutana transluminalna renalna angioplastika (PTRA), te ova metoda postaje najučinkovitija tehnika liječenja i korekcije

stenoze renalne arterije. Za liječenje arterija najvažnije je postaviti na vrijeme dijagnozu jer su tada PTA rezultati bolji ako stenoza zahvaća manji dio arterije. Na PTA se upućuju pacijenti odmah po pojavi stenozе, jer se tako izbjegava rizični kirurški zahvat.

Indikacije za PTRА su pacijenti s:

- progresivnim pogoršanjem renalne funkcije,
- poteškoćama u kontroli hipertenzije,
- stenozom renalne arterije većom od 75%,
- nestabilnom anginom,
- hipertenzijom kod koje se čuje abdominalni šum koji ukazuje na postojanje stenozе renalne arterije.

Kontraindikacije za PTRА su:

- uznapredovala bolest,
- razina kreatinina veća od 3-4 mg/dl,
- veličina bubrega manja od 8cm,
- hemoragična dijateza,
- teško opće stanje bolesnika,
- trudnoća,
- nedavni infarkt miokarda.

Prije početka intervencije potrebno je napraviti neke pretrage radi sigurnosti u izvođenju intervencije. Neke od pretraga su mjerenje serumskog kreatinina i monitoring krvnog tlaka. Treba provjeriti anamnezu o načinu i količini uzimanih lijekova, te napraviti kolor doppler renalnih arterija.

Bolesniku se objasni da najmanje 6 sati prije intervencija ništa ne jede. Intervencija se izvodi u sterilnoj i suvremeno opremljenoj angio dvorani. Tijekom trajanja intervencije provodi se monitoring krvnog tlaka i obavezna je uspostava venskog puta kojim se aplicira fiziološka otopina i po potrebi neki lijekovi. Nakon uvođenja arterijalne uvednice intraarterijalno se aplicira 5000J heparina, kako ne bi došlo do tromboze renalne arterije. Intervenciju inače izvodi jedan intervencijski radiolog, ali u slučaju kompliciranih anatomskih odnosa važna je prisutnost i drugog intervencijskog radiologa.

6.3.2. Balonska dilatacija

Balonska dilatacija izvodi se balonskim kateterom koji se sastoji od centralnog lumena i balona smještenog na vršku katetera. Za odabir promjera dilatacijskog balona potrebno je prvo izmjeriti promjer renalne arterije koja se dilatira. Kod bolesnika kod kojih promjer renalne arterije nije veći od 6 mm, za predilataciju i za postavljanje stenta koriste se balonski kateteri 3.7 F, većinom se koristi balon koji je za 1 mm širi od ciljane renalne arterije. Centralni lumen služi za uvođenje katetera Seldingerovom metodom do mjesta stenozе. Sa balonima malog profila moguće je proći i kroz kalcificirane subtotalne okluzije, jer je on pri uvođenju prazan i priljubljen uz kateter. Kad dođe do ciljnog mjesta, napuni se razrijeđenim kontrastom, te se balon širi. Kod predilatacije balon se napuhuje tlakom koji je 2-3 atmosfere veći od nominalnog inflacijskog tlaka balona.

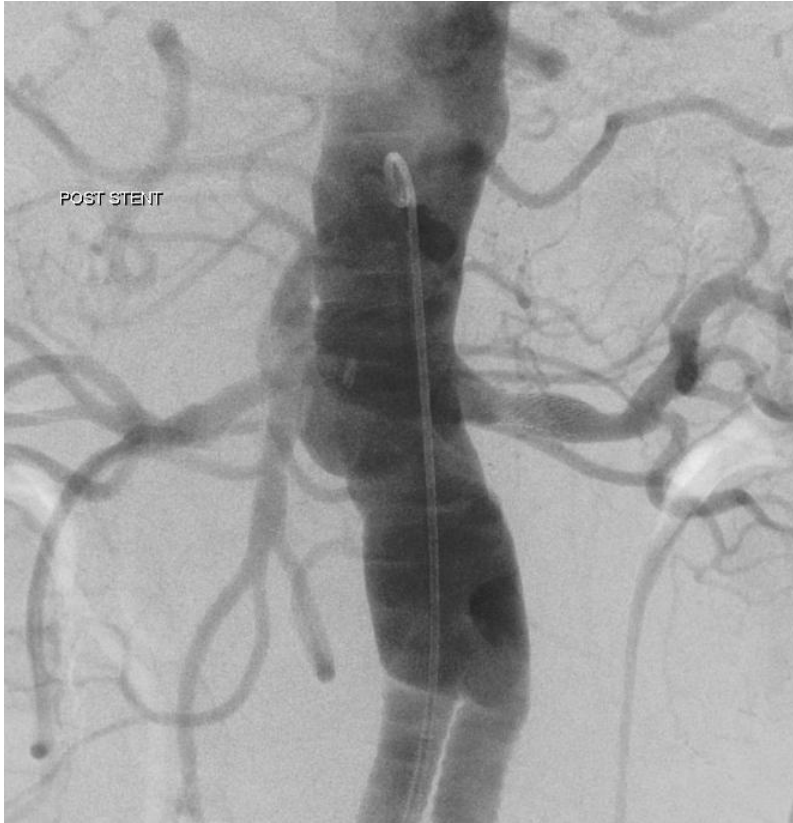Širenjem balona u suženom lumenu arterije komprimiraju se mekani aterosklerotski plakovi i tako se istisne tekućina iz njih, dok je kod tvrdih plakova učinak kompresije znatno manji. Napuhani balon na mjestu dilatacije zadržava se 30-60 sekundi. Nakon postupka dilatacije i kontrolne angiografije kateter s balonom se ispuhuje i odstranjuje, a na mjesto punkcije postavi se kompresija.

6.3.3. Žilna endoproteza (stent)

Izvođenje balonske dilatacije pokazalo se neefikasno kod elastičnih plakova, jer se oni ne mogu komprimirati i kod oštećenog endotela koji se ljušti u lumen i dijelom ga zatvara, što kasnije može stvoriti trombozu arterije. Zato se konstruirala elastična mrežica koja se u obliku komprimiranog valjka kroz kateter uvodi u lumen žile u kojemu se raširi i održava širinu lumena otvorenim. Ta elastična mrežica u žili naziva se stent ili potporanj. Ovakvi umeci razlikuju se prema vrsti metala od kojega su građeni, prema duljini i širini do koje se mogu povećati, te po tome ugrađuju li se odmah pri širenju balonskog katetera ili nakon procjene rezultata perkutane transluminalne angioplastike.

Stentiranju se daje prednost pred angioplastikom kod rekanalizacije stenozа renalnih arterija, jer imaju mnogo bolje rezultate. Kod postavljanja stenta bilo metodom širenja balonom ili samoširećim stentom važno je da stent prelazi rubove stenozе za 1-2 mm, jer se širenjem stenta njegova duljina smanjuje. Na taj način se dobiva da je čitava lezija prekrivena stentom. Položaj stenta se prati i kontrolira povremenim uštrcavanjem kontrastnog sredstva koji se

prikazuje na dijaskopskom ekranu (Slika br. 5.). Kod umetanja stenta u renalne arterije najčešće se koriste Palmaz-Schatz balonom šireći stent. Na tržištu postoji stalno napredovanje i usavršavanje pribora za angioplastiku u želji za boljim i dugotrajnijim rezultatima. Tako je nastala krvožilna proteza ili drugim nazivom stent-graft. Građena je od metalnog mrežastog stenta koji je presvučen nepropusnim materijalom koji može spriječiti hiperplaziju neointime.



Slika 5. Kontrolna DSA: stanje nakon stentiranja stenozne lijeve renalne arterije. Prikaže se uredno pozicioniran i prohodan stent, arterija je primjerene širine.

U slučajevima u kojih je stenozna renalna arterija uzrokovana FD uspješnost PTA očekuje se u 58% bolesnika, poboljšanje u 35%, a neuspjeh u 7% bolesnika. Ovi rezultati PTA podjednaki su kirurškim rezultatima. Za razliku od FD rezultati PTA u bolesnika s aterosklerotskim stenozama renalne arterije nešto su lošiji, uspješnost PTA očekuje se u 22 % bolesnika, poboljšanje u 57 % a neuspjeh u 21 % bolesnika.

7. ZAKLJUČAK:

Renovaskularna bolest pojavljuje se kod različitih dobnih i spolnih skupina. U glavne čimbenike rizika progresije stenozе ubrajamo životnu dob veću od 60 godina. Stenoza se najčešće manifestira kao hipertenzija renalne arterije, bubrežni poremećaji i pogoršanja kardiovaskularnih bolesti. Ako klinički pokazatelji ukazuju na mogućnost stenozе renalne arterije potrebno je pacijenta uputiti na neki od pregleda koji mogu potvrditi nastanak stenozе. Pregledi kao što je mjerenje aktivnosti renina u plazmi, CT i MR jako su važni u daljnjem revaskularizacijskom liječenju. U tehnike koje su sve više zastupljene spadaju endovaskularne metode liječenja renalne stenozе, jer su jednostavnije, jeftinije i nose manje rizike za bolesnika.

8. LITERATURA :

1. Duncan, M.; Wijeskara, N.; Pady, S. Interventional radiology of the thorax. Respiriology, 2010.
2. Gottsäter, Anders; Lindblad, Bengt. Optimal management of renal artery fibromuscular dysplasia. Department of Vascular Diseases, Skåne University Hospital, Malmö, Sweden
3. Wilfrido R.; Castaneda-Zuniga S.; Murthy Tadavarthy. Interventional radiology Baltimor : Williams &Wilkins, 1992.
4. Kuzmanić, Duško...[et al.]. Renovaskularna hipertenzija / Duško Kuzmanić, Mario Laganović, Tajana Željковиć-Vrkić, Margareta Fištrek, Jelena Kos. Zagreb : Medicus, 1992.
5. Lin, Jiang. High-resolution 3D contrast-enhanced MRA with parallel imaging techniques before endovascular interventional treatment of arterial stenosis. Vascular Medicine, 2009.
6. Mašković J.; Janković S. Odabrana poglavlja intervencijske radiologije. Split : Medicinski fakultet Sveučilišta, 2008.
7. Predavanja i seminari kolegija Intervencijske radiologije, Prof. dr. sc. Liana Cambj Sapunar
8. Prokop M.; Galanski M. CT oftheBody. Stuttgart; New York: Thieme 2003.
9. Hebrang A.; Klarić-Čustović R. Radiologija. Zagreb: Medicinska naklada, 2007
10. Renovaskularna hipertenzija.
URL:<http://web.mef.hr/moodle/mod/glossary/showentry.php?courseid=1&concept=Renovaskularna+hipertenzija> (02.06.2015.)
11. Izvor slika: KBC Split, Klinički Zavod za dijagnostičku i intervencijsku radiologiju

9. SAŽETAK:

Najčešći uzrok renalne hipertenzije je stenoza renalne arterije koja čini 1-10% svih hipertenzija. Uzroci stenozе renalne arterije su ateroskleroza koja najčešće zahvaća starije muškarce, fibromuskularna displazija koja je češća kod mlađih žena, neurofibromatoza, kongenitalne stenozе i transplantacije bubrega.

Pojava stenozе renalne arterije manifestira se kao bubrežni poremećaj, hipertenzija renalne arterije i pogoršanje kardiovaskularnih bolesti. Utvrđuje se nekim od dijagnostičkih pregleda. U dijagnostici, važno pravilo je započeti s neinvazivnim testovima kao što su laboratorijske pretrage, a potom slijedi radiološka dijagnostika: ultrazvuk, MR, CT i DSA.

Nakon dijagnostičke obrade pristupa se najpogodnijem odabiru liječenja; medikamentoznoj terapiji, endovaskularnoj intervenciji ili kirurškom zahvatu. Ciljevi liječenja su regulacija krvnog tlaka, očuvanje bubrežne funkcije i prevencija od komplikacija.

10. SUMMARY:

Renal artery stenosis

The most common cause of the renal hypertension is renal artery stenosis that makes 1-10% of all the hypertensions. The causes of the renal artery stenosis are arteriosclerosis, that mostly affects older men, fibromuscular dysplasia, which is more common in younger women, neurofibromatosis, congenital stenosis and kidney transplantations.

Renal artery stenosis is manifested as a kidney imbalance, renal artery hypertension and cardiovascular diseases relapse. It is diagnosed by some diagnostic tests. The important rule of diagnostics is to start with noninvasive tests, like laboratory tests, followed by the radiology imaging diagnostics: ultrasound, MR, CT and DSA.

After the diagnostic treatment, the most suitable medical treatment is chosen; medication treatment, endovascular intervention or surgical intervention. The aims of the treatment are the blood pressure regulation, renal function maintenance and complication prevention.

11. ŽIVOTOPIS

OSOBNI PODACI

Ime: Marica
Prezime: Bilić
Datum rođenja: 26. siječnja 1993. g.
Mjesto rođenja: Šibenik, Hrvatska
Adresa: Matije Gupca, Šibenik
Mobitel: 098/94 00 995
E-mail: marica.sbk@gmail.com

OBRAZOVANJE

2007-2011- Medicinska i kemijska škola Šibenik, smjer -Sanitarni tehničar

2011-2015- Sveučilišni odjel zdravstvenih studija Split, preddiplomski studij Radiološke tehnologije

RADNO ISKUSTVO

Stručna praksa u Zavodu za javno zdravstvo Šibenik, te stručna praksa za radiološkog tehnologa u Općoj bolnici Šibenik i KBC Split.