

Protokoli snimanja magnetnom rezonancijom kod ozljeda koljenog zgloba

Topolnjak, Filip

Undergraduate thesis / Završni rad

2015

Degree Grantor / Ustanova koja je dodijelila akademski / stručni stupanj: **University of Split / Sveučilište u Splitu**

Permanent link / Trajna poveznica: <https://um.nsk.hr/um:nbn:hr:176:547493>

Rights / Prava: [In copyright](#) / [Zaštićeno autorskim pravom.](#)

Download date / Datum preuzimanja: **2024-11-25**



Sveučilišni odjel zdravstvenih studija
SVEUČILIŠTE U SPLITU

Repository / Repozitorij:

[Repository of the University Department for Health Studies, University of Split](#)



UNIVERSITY OF SPLIT



DIGITALNI AKADEMSKI ARHIVI I REPOZITORIJI

SVEUČILIŠTE U SPLITU
Podružnica
SVEUČILIŠNI ODJEL ZDRAVSTVENIH STUDIJA
PREDDIPLOMSKI SVEUČILIŠNI STUDIJ
RADIOLOŠKA TEHNOLOGIJA

Filip Topolnjak

**PROTOKOLI SNIMANJA MAGNETNOM
REZONANCIJOM KOD OZLJEDA KOLJENOG ZGLOBA
MAGNETIC RESONANCE IMAGING PROTOCOLS FOR
INJURIES OF THE KNEE JOINT**

Završni rad / Bachelor thesis

Mentor:

Prof. dr. sc. Marina Maras-Šimunić

Split, 2015.

Sadržaj

1. UVOD	3
1.1 Anatomija koljenog zgloba	4
1.1.1 Zglobna tijela i plohe.....	4
1.1.2. Zglobna čahura i sveze	6
1.2. MR anatomija koljenog zgloba	10
1.2.1. Lokalizator	10
1.2.2. Transverzalni (aksijalni) slojevi	10
1.2.3 Sagitalni slojevi	11
1.2.4. Frontalni (koronarni) slojevi	14
1.3 Najčešće ozljede koljenog zgloba.....	16
1.3.1 Ozljede ligamenata	16
1.3.2 Ozljede meniska	18
1.3.3. Ozljede patele.....	20
1.3.4. Ozljede hrskavice.....	20
2. Cilj rada.....	22
3. Izvori podataka i metode	23
3.1 Ispitanici	23
3.2. Metode istraživanja	25
4. Rezultati istraživanja	26
5. Rasprava.....	33
6. Zaključci.....	35
7. Literatura	36
8. Sažetak.....	38
9. Summary	39
10. Životopis	40

1. UVOD

U ovom radu ćemo prikazati neke od najčešćih ozljeda koljenog zgloba. Ozljede koljena danas čine čak do 50% svih ozljeda lokomotornog sustava (1). Često nastaju tijekom rada, u prometu, a osobito pri sportskim aktivnostima. U koljenom zglobu su česti sindromi prenaprezanja ili kronična oštećenja tetiva mnogobrojnih mišića, sluznih vreća i hrskavica, osobito u femoropatelarnom zglobu. Akutne ozljede koljena, bez obzira na uzrok nastanka, mogu biti od najjednostavnijeg nagnječenja mekih tkiva do intraartikularnih prijeloma femura, tibije i patele ili traumatskog iščašenja koljenog zgloba.

Magnetna rezonancija (MR) kao neinvazivna radiološka tehnika oslikavanja nametnula se kao metoda izbora u obradi ozljeda koljena zbog niza prednosti među kojima treba u prvom redu istaknuti mogućnost multiplanarnog prikaza struktura, dobru prostornu i kontrastnu razlučivost, istovremeni prikaz hrskavice i okolnih struktura te nekorištenje štetnog ionizirajućeg zračenja (u čemu se razlikuje od ostalih radioloških tehnika oslikavanja) (2, 3). Preciznost u prikazu koljenog zgloba znatno je unaprijeđena razvojem tehnologija magnetne rezonancije, uz veliku dijagnostičku točnost: osjetljivost od 86-91% i specifičnost od 92-97% za trodimenzionalnu gradient-echo tehniku s potiskivanjem signala masti, odnosno osjetljivost od 87-93% i specifičnost od 89-94% za brzu spin-echo sekvencu s potiskivanjem signala masti (4).

1.1 Anatomija koljenog zgloba

Koljenski zglob povezuje donji kraj bedrene kosti i gornji kraj goljениčne kosti. Lisna kost ne sudjeluje u oblikovanju koljenskog zgloba. Koljenom zglobu pripada i sezamska kost iver u tetivi m. quadricepsa femoris. Iver je oslonjen na prednju stranu kondila bedrene kosti. Koljeni zglob se odlikuje posebnom građom zglobnih tijela, te građom i razmještajem sveza, pa su iščašenja u tom zglobu rijetka.

1.1.1 Zglobna tijela i plohe

Konveksno zglobno tijelo tvore kondili bedrene kosti, koji su odijeljeni međučvornom udubinom. Kondili bedrene kosti zavijeni su od naprijed prema natrag. Sprijeda su kondili zavijeni po većem polumjeru, a straga prema manjem. Medijalni kondil bedrene kosti također je zavijen i oko međučvorne udubine što je važno za mehaniku koljenskog zgloba. Na stranama kondila bedrene kosti malo prema natrag nalaze se koštane izbočine za hvatište zglobnih sveza i tetiva okolnih mišića (epicondylus medialis i epicondylus lateralis). Zglobne plohe kondila pokrivene su zglobnom hrskavicom. Hrkavica je glatko i elastično tkivo koje štiti površinu kostiju od oštećenja te apsorbira opterećenje prilikom pokreta. Građena je od više slojeva (5,6).

Konkavno zglobno tijelo čine kondili goljениčne kosti. Kondili goljениčne kosti imaju na gornjoj strani konkavne zglobne plohe koje su vrlo malo udubljene. Medijalna i lateralna zglobna ploha na kondilima goljениčne kosti razlikuju se po veličini i obliku. Medijalna zglobna ploština je veća, ovalna oblika i malo udubljena, a lateralna ploština je manja, trokutasta i ravna, a straga je nešto više izbočena. Kondili i zglobne ploštine goljениčne kosti postavljeni su ekscentrično prema uzdužnoj osovini kosti. Zglobne su plohe rastavljene područjem što ga tvore međučvorna izbočina (eminentia intercondylaris) i dvije male udubine ispred izbočine i iza nje (area intercondylaris anterior at posterior). Zglobne plohe pokrivene su hrskavicom. (5,6)

Sukladnost zglobnih ploha bedrene i goljениčne kosti ostvaruju dvije vezivnohrskavične polumjesečaste tvorbe ili zglobni menisci, menisci articulares, lateralni i medijalni. Pomicanje meniska omogućuje da konkavno zglobno tijelo prilikom pokreta prati konveksno zglobno tijelo. Zglobni menisci u koljenskom zglobu

imaju zadaću elastičnih ublaživača. Oni također sprječavaju da kondili bedrene kosti ne upiru u glavu goljenične kosti prilikom fleksije. Zglobni menisci jesu tvorbe građene od vlaknate hrskavice sa svim prijelazima od kolagenog veziva do hijaline hrskavice (5,6).

Menisk je podijeljen u tri dijela: vanjski, srednji i unutarnji. Snopići kolagenih niti isprepliću se između sebe, a u svakom dijelu meniska snopići se različito međusobno usmjereni. Vanjski rub meniska je zadebljan i vezan uz zglobnu čahuru.

Prema sredini zgloba menisci se stanjuju i oblikuju tanak slobodni rub. Na presjeku zglobni menisci imaju oblik prizme tj. trokuta. Oba meniska naprijed imaju hvatište između zglobnih ploština goljenične kosti. Medijalni menisk ima oblik otvorenog slova „C“ i pokriva oko 50% medijalnog tibijalnog platoa. U svom središnjem dijelu vezan je sa dubokim slojem medijalnog kolateralnog ligamenta, posteromedijalno je indirektno u kontaktu s hvatištem m. semitendinosusa, a sprijeda je povezan s lateralnim meniskom pomoću transverzalnog ligamenta. Lateralni menisk, za razliku od medijalnog, ima oblik zatvorenog slova „C“, a pokriva oko 70% tibijalnog platoa (5,6).

Primarna funkcija meniska je da prenose i raspoređuju opterećenje preko zglobnih površina tibije i femura. Ova funkcija meniska se postiže kombinacijom oblika i strukture meniska te pripojima meniska za tibiju i femur. Cirkumferentno orijentirana vlakna i čvrsta koštana hvatišta omogućuju elongaciju koja je od iznimne važnosti za obavljanje ove funkcije. Preko meniska se u svakom trenutku prenosi 50 – 90 % cijelog opterećenja zgloba koljena ovisno o položaju koljena. Tako u ekstenziji koljena opterećenje koje se prenosi preko meniska iznosi 50%, dok se prilikom fleksije taj postotak povećava te pri fleksiji od oko 90 stupnjeva iznosi 90%. Usko povezane sa ovom funkcijom meniska su i funkcije apsorpcije šoka i redukcije stresa. Naime, menisci zajedno sa hrskavicom pomažu subhondralnoj kosti u apsorpciji šoka. Ta se funkcija postiže na način da tijekom kompresije zgloba menisci protrudiraju prema periferiji, pomoću njihovih cirkumferentnih vlakana koja se elongiraju. Nadalje, menisci povećavaju kongruentnost zglobnih površina tibije i femura. Ova funkcija meniska je sama po sebi vrlo jasna poznavajući anatomiju konveksne zglobne plohe femura koja artikulira sa relativno ravnom površinom tibijalnog platoa, a menisci svojim oblikom povećavaju tu kongruentnost. Menisci povećavaju i stabilnost zgloba

produbljujući zglobnu površinu tibijalnog platoa. Djeluju i kao sekundarni stabilizatori na način da preveniraju anteroposteriornu i rotacijsku translaciju. Doprinos meniska „podmazivanju“ zgloba je taj da razmazuju sinovijalnu tekućinu po zglobnim plohama, dok u prehrani sudjeluju na način da tijekom prenošenja težine pritišću sinovijalnu tekućinu uz zglobnu površinu (5,6).

1.1.2. Zglobna čahura i sveze

Zglobna čahura je obilna i posebno građena. Fibroznu opnu zglobne čahure uglavnom tvore niti tetiva prednje i stražnje skupine mišića natkoljenice i stražnje skupine mišića potkoljenice. Pobočne strane zglobne čahure pojačavaju kolateralne sveze. Fibrozna se opna veže na bedrenu kost ispod epikondila koji ostaju izvan zglobne čahure. Na goljeničnoj kosti fibrozna opna se veže gotovo uz rub zglobne hrskavice. Prednju stranu zglobne čahure pojačava zajednička tetiva m. quadriceps femoris i ligamentum patellae, što seže od vrha ivera do tuberositas tibiae. U prednjem dijelu patelarne sveze, oko centimetar lateralno i centimetar medijalno od sveze, zglobna je čahura vrlo tanka, a medijalno i lateralno pojačavaju je tzv. "kričca ivera", retinacula patellae. Stražnju stranu zglobne čahure pojačavaju dvije poplitealne sveze: kosa, lig. popliteum obliquum i lučna, lig. popliteum arcuatum (5,6).

Sinovijalna opna oblaže zglobnu čahuru, osim u stražnjem dijelu. Iza kondila bedrene kosti, koje pokriva, sinovijalna se opna straga, u predjelu međučvorne udubine, odvaja od fibrozne čahure i prelazi na ukrižene sveze, koje oblaže sprijeda i s lateralnih strana. Tako dio ukriženih sveza, međučvorna izbočina i međučvorna udubina ostaju izvan sinovijalne opne, ali se nalaze unutar fibrozne opne-intrakapsularno, ali ekstrasinovijalno (5,6).

Na prednjem zidu zglobne čahure između fibrozne i sinovijalne opne razvijeni su jastučići konstitucijskog masnog tkiva. Zato se sinovijalna opna izbočuje u šupljinu zgloba i oblikuje dvojni nabor, plicae alares. Postoji i treći nabor sinovijalne opne u sredini zgloba što se veže u međučvornu udubinu. To je plica synovialis infrapatellaris (5,6).

Zglobna šupljina nije jedinstvena. Sastoji se od dva glavna prostora (medijalnog i lateralnog) koji se prema kondilima bedrene kosti oblikuju kao rašlje kojih je

zajednički krak uz kondile bedrene kosti, a ostala dva kraka završavaju na kondilima goljenične kosti (5,6).

Koljeni zglob osiguravaju brojne sveze koje dijelimo u tri skupine. Prvu skupinu čine sveze koje pojačavaju zglobnu čahuru: lig. patellae, retinacula patellae, lig. popliteum obliquum i lig. popliteum arcuatum. Drugu skupinu tvore kolateralne sveze (medijalna i lateralna kolateralna sveza), a treća skupina obuhvaća sveze u unutrašnjosti zgloba, tj. prednju i stražnju ukriženu svezu. Kolateralne i ukrižene sveze glavni su nositelji čvrstoće koljenskog zgloba i one određuju vrstu i granice najvećeg raspona pokreta u koljenskom zglobu (5,6).

Medijalna pobočna sveza, ligamentum collaterale mediale, trokutasta je fibrozna sveza na medijalnoj strani zgloba duga oko deset centimetara. Sveza polazi s medijalnog epikondila bedrene kosti, ide preko zglobne čahure i veže se uz gornji dio medijalne plohe goljenične kosti ispod visine tuberositas tibije. Najduža stranica te trokutaste sveze usmjerena je naprijed, a vrh trokuta prema natrag. Medijalna kolateralna sveza ima dva dijela: duboki, utkan u zglobnu čahuru i površni tetivni. Za duboki dio sveze veže se medijalni menisk. Duboki dio sveze je kratak, a površni je dugačak i čvrst i učvršćuje koljeno na medijalnoj strani. Medijalnu pobočnu svezu funkcionalno potpomažu i tetive mišića što čine pes anserinus i to: m. sartorius, m. gracilis, m. semitendinosus i tetiva m. semimembranosus. Ako medijalna kolateralna sveza pukne, moguća je nenormalna prekomjerna abdukcija potkoljenice u koljenskom zglobu (5,6).

Lateralna pobočna sveza, ligamentum collaterale laterale, slobodna je kolateralna sveza. Sveza polazi s lateralnog epikondila bedrene kosti, a veže se za prednji i lateralni dio gornjeg kraja lisne kosti. Lateralna kolateralna sveza ima oblik okrugle vrpce duge pet do šest centimetara, promjera tri do pet milimetara i usmjerena je koso dolje i natrag. I lateralna pobočna sveza ima duboki sloj koji je u odnosu s tetivom m. popliteus i površni sloj što je potpuno odijeljen od zglobne čahure. Između sveze i zglobne čahure umetnuto je vezivno tkivo, mast, krvne žile i tetiva m. popliteus. Sveza je zategnuta pri ekstenziji i vanjskoj rotaciji, a njena ozljeda omogućava prekomjernu adukciju potkoljenice (5,6).

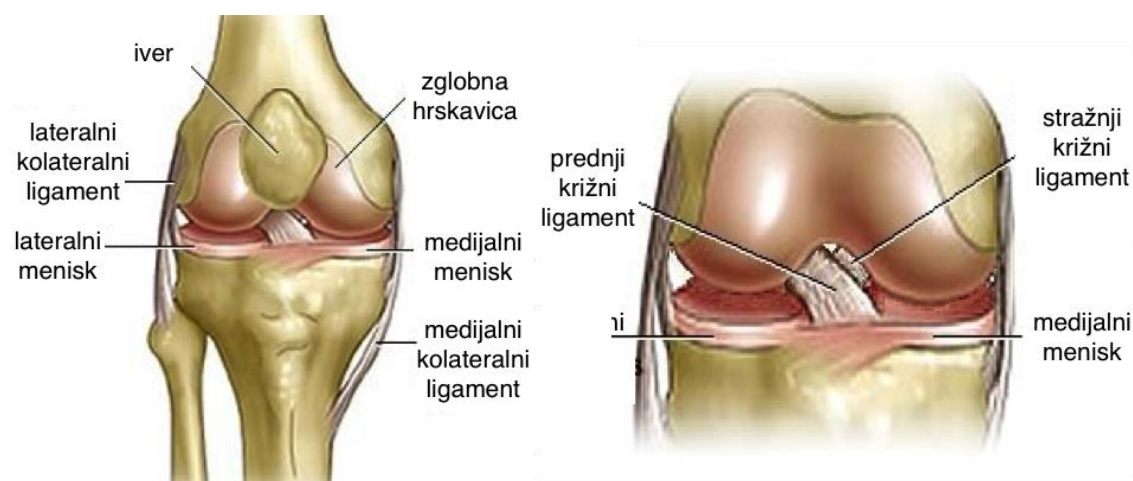
Ukrižene sveze, ligamenta cruciata genus, jesu dvije kratke i snažne sveze smještene u nutrini zgloba. Razapete su od međučvorne udubine bedrene kosti do goljenične kosti. Sveze su obložene sinovijalnim naborom koji polazi od stražnjeg interkondilarnog dijela koljena. One se međusobno križaju prolazeći zglobom. Prednja ukrižena sveza usmjerena je anteriornije, medijalnije i distalnije u svom tijeku od bedrene prema goljeničnoj kosti i zavijena je oko svoje osi lateralno, odnosno poput prema vani otvorene zavojnice. Stražnja ukrižena sveza prolazi posteriornije, lateralnije i distalnije u svom tijeku od bedrene kosti i pri tom je najšira u središnjem dijelu. Sveze se za kosti vežu ne kao jedinstvena sveza već kao skup pojedinačnih vlakana (5,6).

Zahvaljujući dvostrukom križanju sveze osiguravaju stalan doticaj zglobnih tijela u svakom položaju zgloba, jer je dio sveza uvijek zategnut. Ukrižene sveze građene su od gustog fibroznog tkiva u kojem se, sa starenjem, mogu pojaviti žarišta degeneracije.

Prednja ukrižena sveza, ligamentum cruciatum anterius je intrakapsularni ekstrasinovijalni skup fibroznih vlakana, polazi sa stražnjeg gornjeg dijela lateralnog kondila bedrene kosti i to sa strane, što oblikuje lateralni zid međučvorne udubine. Sveza je usmjerena naprijed, dolje i medijalno i hvata se na goljeničnu kost ispred međučvorne udubine, na polju između prednjih hvatišta obaju meniska. Proksimalni pripoj sveze je orijentiran prvenstveno u longitudinalnoj osovini bedrene kosti, a distalni pripoj je u anteroposteriornoj osovini goljenične kosti. Prednja ukrižena sveza je lepezasto raširena i zavijena oko svoje osi. Čine ju dva dijela: anteromedijalni i posterolateralni dio vlakana. Anteromedijalni dio vlakana polazi od proksimalnog dijela femoralnog hvatišta i hvata se za anteromedijalni dio tibijalnog hvatišta. On je manji od posterolateralnog dijela, a ostaje čvrst i zategnut pri fleksiji. Pruža otpor ventralnom pomaku tibije. Posterolateralni dio predstavlja ostatak vlakana koja se vežu za posterolateralni dio tibijalnog hvatišta. Manji je i ostaje čvrst pri ekstenziji koljena sprječavajući hiperekstenziju. Kod njegovog prekida povećana je mogućnost vanjske rotacije goljenične kosti. Dakle, pri fleksiji koljena zategnut je anteromedijalni snop vlakana, a posterolateralni snop je labav, dok su oba snopa napeta pri ekstenziji (5,6).

Stražnja ukrižena sveza, ligamentum cruciatum posterius, čvršća je nego prednja. Sveza polazi s prednjeg ruba međučvorne udubine i s dijela medijalnog kondila

bedrene kosti koji je okrenut prema udubini. Proksimalno hvatište sveze polumjesečastog je oblika i funkcionalno je važnije od distalnog hvatišta. Sveza je usmjerena natrag, dolje i lateralno, križa poput slova "X" prednju ukriženu svezu i veže se u udubini iza stražnjeg ruba goljenične kosti na stražnjoj plohi tibije. Sveza je također zakrivljena oko svoje osi, pa pri pokretima u koljenskom zglobu djeluje obratno nego prednja sveza. Prilikom ekstenzije zategnut je stražnji dio sveze, a pri fleksiji njezin prednji dio, a pri unutarnjoj rotaciji zategnuta je cijela sveza. Glavna zadaća stražnje ukrižene sveze je sprječavanje dorzalnog pomaka tibije, sudjeluje i u ograničavanju vanjske rotacije tibije, posebice pri fleksiji, ali ne ograničava unutarnju rotaciju. Sveza je također intrakapsularna, ali ekstrasinovijalna struktura i nalazi se u istoj sinovijalnoj ovojnici s prednjom ukriženom svezom (5,6).

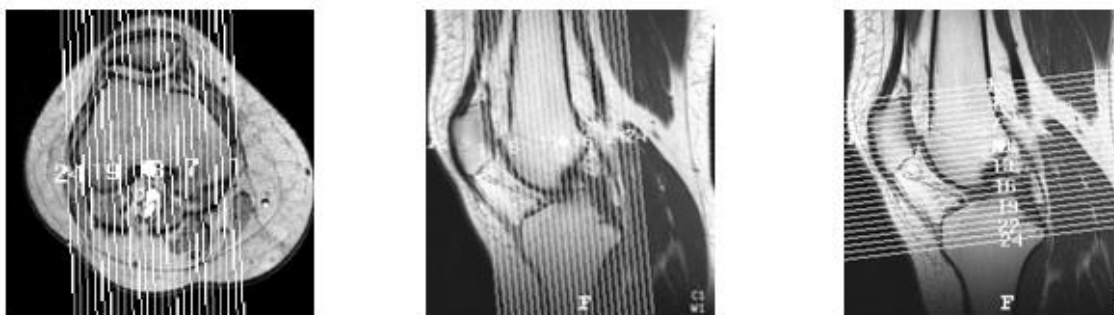

Slika 1. Anatomski prikaz koljenog zgloba (izvor: KBC Split Firule)

1.2. MR anatomija koljenog zgloba

1.2.1. Lokalizator

MR anatomija koljenoskog zgloba proučava se na karakterističnim slojevnim projekcijama koje se uvijek čine u tri standardne ravnine: transverzalnoj (aksijalnoj), frontalnoj (koronarnoj) i sagitalnoj (7,8).



Slika 2. Prikaz lokalizatora za tri ravnine: 1) za sagitalne slojeve 2) za frontalne slojeve 3) za transverzalne slojeve (izvor: KBC Split Firule)

1.2.2. Transverzalni (aksijalni) slojevi

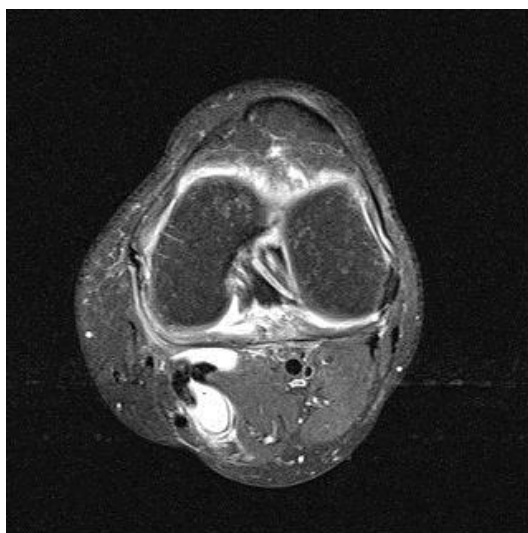Transverzalni slojevi su od izuzetne važnosti u rutinskoj MR obradi koljena. Medijalna i lateralna zglobna ploha ivera i pripadajuća zglobna hrskavica najbolje se prikazuju na transverzalnim slojevima kroz femoropatelarni zglob. Transverzalni sloj također se koristi kao lokalizator, planer za određivanje sagitalih i koronarnih presjeka. Iako se transverzalni slojevi mogu koristiti za prikaz meniskalnih struktura, uobičajeni i rutinski transverzalni slojevi debljine između 4 i 5 mm nisu osjetljivi za patologiju meniska zbog svoje debljine i djelomičnog volumnog učinka (7, 8, 9).

Polukružna zakrivljenost površine meniska i njihova veza za ukrižene i pobočne sveze prikazuju se na transverzalnim slojevima kroz područje sredine zglobne pukotine femorotibijalnog zgloba. Poprečna sveza (lig. transversum) koja povezuje prednje robove medijalnog i lateralnog meniska vidljiva je kao traka niskog intenziteta signala.

Plato goljenične kosti vidljiv je na donjim transverzalnim slojevima kroz

koljenski zglob. Spoj stražnje ukrižene sveze prikazuje se na stražnjem dijelu tibijalne plohe kao područje niskog signala. Poplitealni mišić vidljiv je iza goljenične kosti, u visini gornjeg tibiofibularnog zgloba.

Tetive mišića semimembranozusa i semitendinozusa vidljive su kao okrugle strukture niskog intenziteta signala smještene lateralno od medijalne glave mišića gastroknemijusa i iza medijalnog tibijalnog platoa. Lateralna pobočna sveza, koja je niskog intenziteta signala, može biti okružena visokim intenzitetom signala okolnog masnog tkiva. Prednja ukrižena sveza može se vidjeti iznad linije zgloba i anteromedijalno je usmjerena za 15 do 20⁰. Ukrižene sveze okrugle su na transverzalnom presjeku. Obje artikulacijske plohe patele također su dobro vidljive na transverzalnim slojevima. Spojevi i medijalnog i lateralnog retinakuluma vidljivi su u visini patelofemoralnog zgloba i niskog su intenziteta signala. Transverzalni slojevi koriste se kod proton density turbo spin-echo sekvence (7, 8, 9).



Slika 3. Transverzalni prikaz koljenog zgloba u proton density spin-echo sekvenci (izvor: KBC Split Firule)

1.2.3 Sagitalni slojevi

Presjeci u sagitalnoj ravnini prikazuju dijelove medijalne i lateralne pobočne sveze kao i susjedne dijelove zglobne čahure. Patelofemoralni odjeljak, mišić kvadriceps i patelarna tetiva vidljivi su na mediosagitalom presjeku. Površinski medijalni presjek prikazuje udružene pes anserinus tetive (m. semimembranosus, m. gracilis i m. sartorius) koje se pružaju duž posteromedijalnog dijela koljena. Pes anserinus pruža se površinski do distalnog dijela medijalne pobočne sveze i završava na anteromedijalnom tibijalnom grebenu distalnije od linije zgloba. Medijalna pobočna sveza obično se ne prikazuje na sagitalnim slojevima. Na lateralnom dijelu koljena vidljivi su lateralna pobočna sveza, fabela i najposteriornije položena fabelofibularna sveza (strukture posterolateralnog kuta koljena). Fabelofibularna i arkuatna sveza spajaju se na stražnji dio fibularnog stiloida (7, 8, 9).

Na medijalnim sagitalim slojevima tetiva m. semimembranosusa, koja je niskog intenziteta signala i sam mišić koji je intermedijarnog intenziteta signala, vidljivi su posteriorno. Mišić vastus medialis čini većinu muskulature ispred medijalnog femoralnog kondila. Menisci, koji su građeni od fibrokartilaginozne tvari, imaju homogeni niski intenzitet signala na svim sekvencama. Tijelo meniska ima izgled "leptir mašne" (*engl. bow-tie*) na najmanje jednom ili dva uzastopna sagitalna sloja (debljine do 5 mm). Na slijedećim slojevima menisci se prikazuju kao dva nasuprotna zasebna trokuta, s vrhovima koji su okrenuti jedan prema drugom. Stražnji rog medijalnog meniska veći je od nasuprotnog prednjeg roga meniska, dok su rogovi lateralnog meniska približno jednake veličine. Između stražnjeg roga medijalnog meniska i posteriorne kapsule zgloba, koja je također niskog signala, vidljivo je usko područje visokog signala koje predstavlja burzu. Niski intenzitet signala poplitealne tetive i intermedijarni intenzitet signala njene ovojnice vidljivi su između perifernog dijela stražnjeg roga lateralnog meniska i zglobne čahure (7, 8, 9).

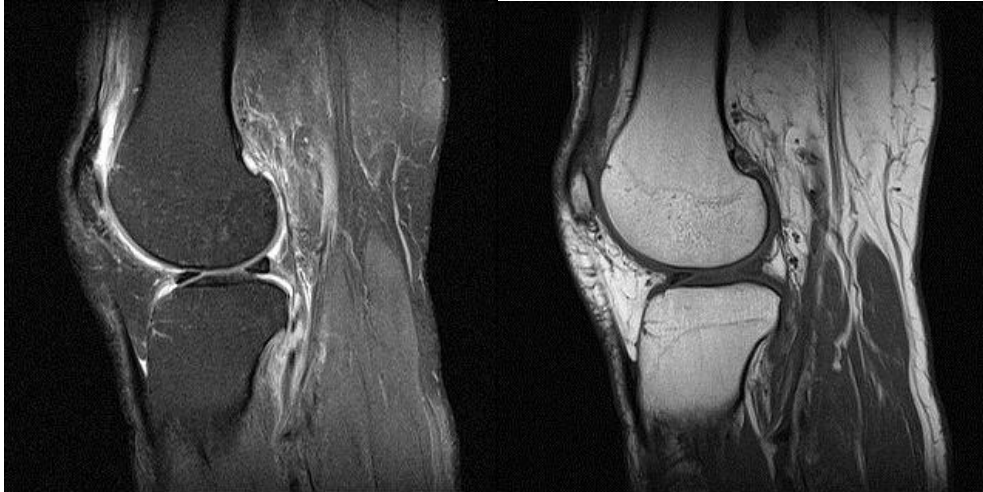Prednja i stražnja ukrižena sveza najbolje se prikazuju na sagitalnim slojevima. Ako se sagitalni slojevi prate od medijalne prema lateralnoj strani koljena, stražnja ukrižena sveza vidljiva je prije prednje ukrižene sveze. Tanka homogena lučno oblikovana traka niskog intenziteta signala pruža se od anteromedijalnog dijela na medijalnom femoralnom kondilu do svog spoja na stražnjem dijelu tibijalnog platoa. Pri djelomičnoj fleksiji koljena, konveksitet stražnje ukrižene sveze postaje napet, a njena

anterolateralna vlakna pri ekstenziji postaju labava. U lateralnom dijelu međučvrne udubine, prednja se ukrižena sveza pruža koso od svog polukružnog ishodišta na posteromedijalnom dijelu lateralnog femoralnog kondila prema svom hvatištu, koje se nalazi oko 15 mm od prednjeg ruba zglobne površine tibije. U prosjeku je dugačka oko 30 mm. Iako je prednja ukrižena sveza građena od dva snopa vlakana (anteromedijalnog i posterolateralnog), ti snopovi se ne mogu razlikovati na sagitalnim slojevima. Niti prednje ukrižene sveze mogu pokazivati nešto viši intenzitet signala od signala stražnje ukrižene sveze, dijelom i zbog djelomičnog volumnog učinka s lateralnim femoralnim kondilom. Uobičajeno je da se prednja ukrižena sveza vidi na bar jednom sagitalnom sloju ako je koljeno propisno namješteno (10 do 15^o vanjske rotacije i ako se čine slojevi debljine do 5 mm). Ispruganost polazišta i hvatišta sveze, odnosno vlakna sveze mogu se također vidjeti na sagitalnim slojevima. Djelovi ukriženih sveza mogu se ponekad analizirati i na istim sagitalnim slojevima (7, 8, 9).

Na mediosagitalnim slojevima tetiva kvadricepsa i patelarna tetiva, koje vidimo kao područja niskog intenziteta signala, vidljive su u svojim anteriornim pripojima za gornji i donji rub patele. Patelarna artikulacijska hrskavica vidljiva je u obliku blagog ili konveksnog luka na presjecima kroz medijalnu ili lateralnu patelarnu zglobnu plohu. Pri nepostojanju zglobnog izljeva, odnosno zglobne tekućine, kolabirana patelarna burza ne vidi se na svom uobičajenom mjestu, proksimalno od gornjeg ruba patele (7, 8, 9).

Na rubnim lateralnim sagitalnim slojevima ponekad je moguće vidjeti zajedničko hvatište lateralne pobočne sveze i tetive mišića bicepsa femorisa. Lateralna glava mišića gastroknemiusa vidljiva je iza fibule i slijedi rub distalnog dijela lateralnog femoralnog kondila iza poplitealnog mišića. Niski intenzitet signala poplitealne tetive i intermedijarni intenzitet signala njene ovojnice vidljivi su između perifernog dijela lateralnog meniska i zglobne čahure (7, 8, 9).

Sagitalni slojevi koriste se u proton density turbo spin-echo i T1 sekvenci.



Slika 4. 1) Sagitalni prikaz koljenog zgloba u proton density turbo spin-echo sekvenci
2) Sagitalni prikaz koljenog zgloba u T1 sekvenci (izvor: KBC Split Firule)

1.2.4. Frontalni (koronarni) slojevi

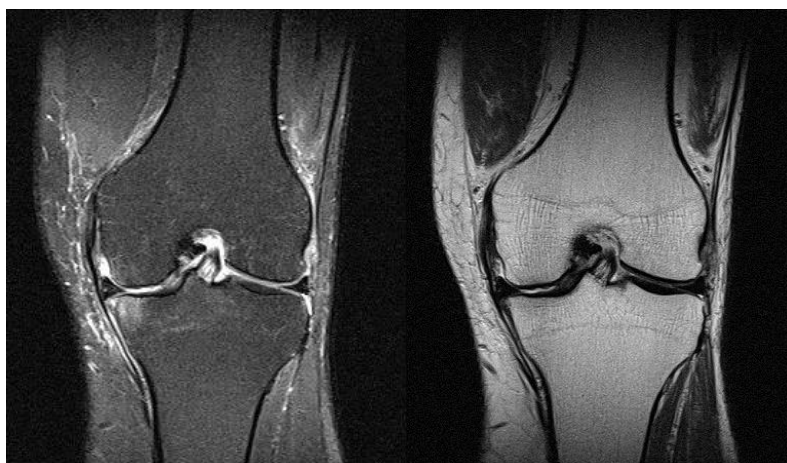Niz koronarnih slojeva poredanih od stražnjeg prema prednjem dijelu koljena prikazuju stražnji dio zglobne čahure, poplitealnu tetivu, ukrižene sveze i meniske, pobočne sveze i ekstenzorni mehanizam koljena (7, 8, 9).

Koronarni slojevi najčešće se koriste za prikaz anatomije pobočnih sveza. Lateralna pobočna sveza prikazuje se kao traka niskog intenziteta signala koja je napeta između glave fibule i lateralnog kondila femura. Odvojena je od lateralnog meniska debljinom poplitealne tetive. Medijalna pobočna sveza vidljiva je na mediokoronarnom sloju ispred slojeva na kojim se femoralni kondili spajaju u distalnu metafizu femura. Sveza je vidljiva kao traka niskog intenziteta signala napeta između femoralnog kondila i medijalnog kondila tibije. Sastavljena je od površinske i duboke ovojnice koja se spaja s rubom medijalnog meniska. Femoralni i tibijalni spoj sveze i kosti kod neozljeđenog ligamenta ne mogu se razlikovati od niskog intenziteta signala kortikalisa kosti. Od sloja na kojem je vidljiv stražnji dio femoralnog kondila, medijalna pobočna sveza trebala bi se vidjeti još na bar dva do tri anteriornija sloja (ukoliko učinjeni slojevi nisu deblji od 5 mm). Crta intermedijarnog intenziteta signala koja odvaja rub medijalnog meniska od duboke ovojnice medijalne pobočne sveze predstavlja malenu burzu.

Ukrižene sveze, koje se najbolje prikazuju na sagitalnim slojevima, također se mogu analizirati i na koronarnim slojevima posebice zbog dobrog prikaza njihovih polazišta i hvatišta. Ponekad je moguće razlikovati, prema funkciji podijeljena anteromedijalna i posterolateralna vlakna prednje ukrižene sveze na prednjim koronarnim slojevima. Stražnja ukrižena sveza okruglog je oblika i homogeno niskog signala na prednjim i središnjim koronarnim slojevima. Na stražnjim koronarnim slojevima, trokutasto hvatište sveze može se jasno razlučiti od lateralnog dijela medijalnog kondila femura. Ponekad nam pomažu kosi koronarni slojevi planirani na sagitalnoj snimci kroz prednju ukriženu svezu (7, 8, 9).

Tijelo, te prednji i stražnji rogovi meniska vidljivi su kao zasebne strukture. Na posteriornim koronarnim slojevima koji su paralelni sa stražnjim rubom meniska, stražnji se rogovi mogu vidjeti poput traka niskog intenziteta signala.

U visini femoralnih kondila, meniskofemoralne sveze mogu se vidjeti poput tankih traka niskog intenziteta signala razapetih između stražnjeg roga lateralnog meniska i lateralne površine medijalnog femoralnog kondila. Najčešće se ovi slojevi koriste u proton density turbo spin-echo i T2 sekvenci (7, 8, 9).



Slika 5. 1) Koronarni prikaz koljenog zgloba u proton density sekvenci 2) Koronarni prikaz koljenog zgloba u T2 sekvenci (izvor: KBC Split Firule)

1.3 Najčešće ozljede koljenog zgloba

1.3.1 Ozljede ligamenata

1.3.1.1 Ozljede medijalnog kolateralnog ligamenta

Ozljeda ovog ligamenta je česta uz ozljede meniska, ozljede prednje ukrižene sveze i traumatskog sinovitisa kojemu se često i ne zna pravi uzrok. Medijalni je kolateralni ligament ozlijeđen ili prekomjernom abdukcijom potkoljenice pri ekstendiranom koljenu (često u nogometu u sudaru dvaju igrača) ili pri rotaciji u koljenu uz laganu fleksiju i abdukciju potkoljenice. Rotacija potkoljenice prema van ili rotacija natkoljenice prema unutra, uz fiksiranu potkoljenicu imaju isti učinak i najčešće dovode do parcijalnih ozljeda na femoralnom hvatištu ligamenta. Ta vrsta ozljeda najčešće se događa pri skijanju. Totalna ruptura medijalnog kolateralnog ligamenta često je udružena s ozljedom prednjeg ukriženog ligamenta (ako je ozljeda bila uz hiperekstendirano koljeno), s ozljedom srtažnje zglobne čahure, rupturom medijalnog meniska ili njegovim odvajanjem od periferije. Bol je jaka u času ozljede, a zatim se smanjuje da bi se nakon nekoliko sati ponovo pojačala. Ako je ozljeda bez rupture čahure, nastaje hemartros, a ako postoji ruptura čahure izljev se drenira u okolno paraartikularno tkivo i to je također uzrok krivo postavljenih dijagnoza jer se pretpostavlja da ozljeda ligamenta nije velika kad nije nastupilo krvarenje u zglob. Na medijalnoj strani zgloba nešto kasnije pojavljuju se ekhimoze. Koljeno se nalazi u položaju lagane fleksije i ne može se eskstendirati, što se često tumači kao blokada nastala zbog ozljede meniska. Najčešće se ipak radi o zaštitnom položaju koljena i uz infiltraciju ligamenta lokalnim anestetikom ili, još bolje, pregledom bolesnika u općoj anesteziji koljeno se može ispružiti. Osjetljivost na palpaciju postoji duž ligamenta, a katkad se može napipati pukotina u ligamentu i čahuri. No, za konačnu dijagnozu bitan je pozitivan znak "žabljih usta", tj mogućnost abdukcije potkoljenice uz fleksiju koljena od 20 do 30 stupnjeva. Ako bol i mišićni spazam ne dopuštaju izvođenje tog znaka, tada je potrebna lokalna ili čak i opća anestezija da bi se došlo do prave dijagnoze. Pri distenzijama i parcijalnim rupturama bol je najčešće lokalizirana na femoralnome hvatištu ligamenta. Nakon nekoliko dana na tome mjestu nalazimo plavičastu boju hematoma. Pri distenziji i parcijalnoj rupturi ligamenta osjetljivost je na palpaciju iznad

zglobne linije na kondilu femura i ide duž ligamenta od proksimalno prema distalno, a pri ozljedi meniska od sprijeda prema straga u razini zglobne pukotine. Pri abdukciji potkoljenice izaziva se bolnost, najčešće na femoralnome hvatištu ligamenta, ali je stabilnost zgloba očuvana. Pri potpunoj rupturi ligamenta radiografija će pokazati da se zglob otvorio s medijalne strane, kad se napravi snimka uz abdukciju potkoljenice (1).

1.3.1.2 Ozljede lateralnog kolateralnog ligamenta

Rjeđe su jer nije toliko podložan ozljedama pri rotaciji u koljenom zglobu i zaštićuju ga hvatišta iliotibijalnog traktusa i m. biceps femoris, a isto tako i adukcijski pritisak druge noge. U skijaša se može dogoditi da jedna noga dođe u varusni, a druga u valgusni položaj, pa na jednoj nozi nastaje ozljeda lateralnog, a na drugoj medijalnog kolateralnog ligamenta. Isti je slučaj kod udara autom u visini koljena. Lateralni kolateralni ligament najčešće puca na distalnom hvatištu na fibuli i često se odlomi koštani dio hvatišta sveze, a može doći i do ozljede n. peroneusa communisa(1).

1.3.1.3 Ozljeda prednje ukrižene sveze

Ruptura prednje ukrižene sveze se može previdjeti s obzirom na to da može biti udružena s ozljedama meniska i medijalne kolateralne sveze, kojih simptomatologija dominira u kliničkoj slici ozljede. Izolirane ozljede prednje sveze nastaju zbog nagle i snažne hiperekstenzije koljena ili pri izravnu udarcu u femoralne kondile pri flektiranom koljenu i fiksiranoj tibiji uz pomak femura straga. Ozljeda prednjeg ukriženog ligamenta može biti na tibijalnom hvatištu uz avulziju eminentiae intercondylaris tibiae, zatim može postojati avulzija ligamenta na femoralnom hvatištu, ili na oba, tj. femoralnom i tibijalnom hvatištu, ali uz očuvanje kontinuiteta ligamenta. U kliničkoj slici uvijek postoje hemartros i zaštitni spazam mišića i zato je teško provesti kliničko ispitivanje u smislu izazivanja "simptoma prednje ladice". Upravo zato što se svježa ozljeda prednje ukrižene sveze teško dijagnosticira, mnoge se ozljede previde i ozljeđenik dolazi u specijalističku ustanovu kada već postoji nestabilnost koljena. Ipak, dobro uzeta anamneza uz opis mehanizama ozljede i pažljiv pregled, po potrebi primjenu anestezije i artroskopiju, omogućit će ranu dijagnozu i liječenje (1,10).

1.3.1.4 Ozljeda stražnje ukrižene sveze

Ozljeda je najčešće udružena s rupturom stražnjeg dijela zglobne čahure. Ozljeda stražnje ukrižene sveze nastaje kada pri flektiranom koljenu sila djeluje na kondile tibije od sprijeda prema straga kao što je to slučaj pri ozljedi koljena u automobilu udarom u komandnu ploču. Najčešće nastaje avulzija ligamenta s komadićima kosti na tibiji što se može vidjeti radiografski ili pak dolazi do otrgnuća ligamenta na femoralnome hvatištu. Ako se previdi ozljeda, simptomi jače nestabilnosti koljena mogu se pojaviti i nakon dvije godine, kada nastane distenzija zglobne čahure i ostalih koljenih struktura. Za dijagnostiku je važna anamneza, tj. mehanizam ozljede, a "simptom stražnje ladice" nije moguće ispitati, odnosno vidjeti pad potkoljenice prema straga pri flektiranim koljenima zbog boli i spazma mišića te otekline koljena. Ovaj je simptom moguće ispitati uz primjenu anestezije, odnosno u kasnijem kliničkom ispitivanju. Ozljeda stražnjeg dijela zglobne čahure potvrđuje mogućnost hiperekstenzije koljena. Dijagnostika magnetnom rezonancijom od velike je pomoći (1).

1.3.2 Ozljede meniska

Pretežno nastaju u mladim dobnim skupinama. Pri kretanjama u koljenu mijenjaju se položaj i oblik meniska. Ako se fleksija ili ekstenzija izvodi uz fiksiranu vanjsku ili unutrašnju rotaciju potkoljenice, menisci ostaju fiksirani na tibiji te dolaze u abnormalne mehaničke odnose, pri kojima nastaju lezije meniska. Ozljede praktički uvijek nastaju djelovanjem posredne mehaničke traume preko natkoljenice ili potkoljenice. Posredna trauma može oštetiti meniske samo pri manje-više flektiranom koljenu, uz rotaciju potkoljenice te eventualno uz njezinu abdukciju ili adukciju. Zbog abnormalnih ili odviše naglih pokreta koljena, menisci budu previše pritisnuti ili napeti pa nastaje ozljeda njihove fibrokartilaginozne supstancije ili njihovih hvatišta. Najčešća lezija meniska jest uzdužni razdor stražnjeg segmenta medijalnog meniska. On nastaje pri flektiranom koljenu kada uz vanjsku rotaciju i eventualnu abdukciju potkoljenice iznenada uslijedi snažna ekstenzija. U tome trenutku kondili tibije i femura uhvate stražnji i centralni dio medijalnog dislociranog meniska te ga gnječe. Zbog velikog pritiska puca tkivo meniska i tako nastaje početna, obično nepotpuna lezija. Za daljnje povećanje ove rupture nije prijeko potrebna ponovna vanjska trauma, dovoljna je i

normalna funkcija koljena, jer pri fleksiji koljena femoralni kondil za sobom povlači odcijepljeni dio meniska. Tako postupno nastaje potpuni uzdužni razdor čitavog meniska, meniscus bipartitus. kojeg se centralni dio može eventualno prebaciti u dubinu koljena i uzrokovati njegovu blokadu. Kada se dio meniska prebaci u dubinu (sredinu) zgloba, tada rascijepljeni menisk ima oblik drške na košarici (*engl. bucket handle*). Istovjetno nastaju ozljede lateralnog meniska, no tada je u početku uz fleksiju koljena potrebna unutrašnja rotacija i adukcija potkoljenica. Uvijek je bitan rotacijski položaj flektirane potkoljenice, a zatim jaka i nagla ekstenzija. Statistike pokazuju da je odnos ozlijeđenih medijalnih i lateralnih meniska 4:1. Uz razdor medijalnog meniska često se susreću ozljede medijalnog kolateralnog ligamenta ako je pri nastajanju ozljede potkoljenica bila vrlo abducirana ili je ozlijeđen prednji ukriženi ligament koji je povezan s prednjim hvatištem medijalnog meniska i jako se nateže pri rotacijama potkoljenice. Ozljeda meniska tipična je ozljeda nogometaša kojima čepovi kopačke učvrste stopalo za zemlju, pa potkoljenica ne može slijediti nagle okrete natkoljenice i trupa. Isto tako sprinterice atletičara fiksiraju stopalo. U skijaša je česta kombinacija ozljeda medijalnog meniska i medijalnog kolateralnog ligamenta. Dijagnostika ozljeda meniska koljena može činiti velike poteškoće i zapravo ne postoji potpuno sigurna klinička dijagnoza ozljede meniska. Anamneza je izvanredno važna i katkad odlučujuća za dijagnozu. Potrebno je rekonstruirati mehanizam prve ozljede i kasnijih incidenata (1).

Diskoidni menisk je promijenjen oblik meniska povezan s poremećajem normalnog razvoja u tijeku antenatalnog života. Ovisno o stadiju prekida razvoja od vodoravnog septuma do normalnog meniska nastat će razni oblici diskoidnog meniska. Po lokalizaciji su gotovo svi diskoidni menisci lateralni, a samo iznimno nađeni su medijalni. Glavna klinička značajka diskoidnog meniska je škropot, škljocaj, pri kretnjama koljena. Taj se palpatorni i slušni fenomen javlja kod fleksije i ekstenzije koljena u području kretnji od oko 20 stupnjeva. Jedini siguran način preoperativne dijagnostike jesu artrografija, magnetna rezonancija i artroskopija (1).

1.3.3. Ozljede patele

Prijelomi patele su poprečni zbog djelovanja posredne sile ili kominutivni zbog djelovanja izravne sile, tj. udarca, što je sve češći slučaj s obzirom na porast prometnih nesreća.

Skakačko koljeno (*engl. jumper's knee*) je karakterizirano patološkim promjenama u tetivi kvadricepsa i njenom hvatištu za patelu, zatim u patelarnoj svezi i to najčešće distalnog pola patele, te u području tuberositas tibiae. Klinički se očituje kao bolnost i smanjena funkcija koljenog zgloba.

Trkačko koljeno (*engl. runner's knee*) nastaje u toku aktivnosti s mnogo ponavljanih kretnji fleksije i ekstenzije koljena kada dolazi do struganja traktusa o lateralni epikondil femura, a to uzrokuje iritaciju i upalni odgovor iliotibijalnog traktusa ili stvaranje priležeće burze i sekundarne upale (1).

1.3.4. Ozljede hrskavice

Akutna traumatska oštećenja hrskavice rezultat su klizanja, rotacije ili djelovanja tangencijske i impakcijske sile sa posljedičnim nepotpunim ili potpunim puknućem hrskavice ili oštećenjem hrskavice i subhondralne kosti. Linearne hrskavične pukotine ili fisure mogu biti različite dubine unutar hrskavice (1,11).

Češća su oštećenja koja ne zahvaćaju čitavu debljinu hrskavice (nepotpuna oštećenja) od potpunih oštećenja. Takva oštećenja ostavljaju subhondralnu ploču intaktnom, dakle nema dodira sa vaskularnim sustavom pa ne dolazi do klasičnog zalječenja i pridruženog upalnog odgovora. Ovakve su ozljede stabilne i rijetko dovode do osteoartritisisa. Oštećenja koja zahvaćaju čitavu debljinu hrskavice (potpuna oštećenja) zahvaćaju i subhondralnu ploču stvarajući komunikaciju sa koštanom srži. Rezultat je stvaranje početnog fibrinskog poklopca te upalna reakcija uz klasično cijeljenje. Tkivo kojim zacjeljuje oštećenje je fibrokartilaginozno tkivo sastavljeno predominantno više od kolagena tipa I nego tipa II. Takvo fibrokartilaginozno tkivo nema normalnu strukturu niti funkciju hijaline hrskavice, obično se počinje degenerativno mijenjati nakon godinu dana uzrokujući rani nastanak osteoartritisisa. Pridružene ozljede u subhondralnoj kosti uključujući koštanu kontuziju ili subhondralne frakture, pomoćni su znakovi koji upućuju na oštećenje pripadajuće hrskavice, pa

pronalazak spomenutih promjena u subhondralnoj kosti zahtijeva pažljivu analizu pripadajućeg hrskavičnog pokrova (1,11).

Tablica 1. Klasifikacija oštećenja hrskavice

0	uredan nalaz
1	omekšanje bez morfološkog defekta
2	erozija manje od 50% debljine hrskavice
3	erozija više od 50% debljine hrskavice

2.Cilj rada

Cilj ovog rada je ustanoviti najčešće ozljede koljenog zgloba pomoću standardnih protokola snimanja magnetnom rezonancijom.

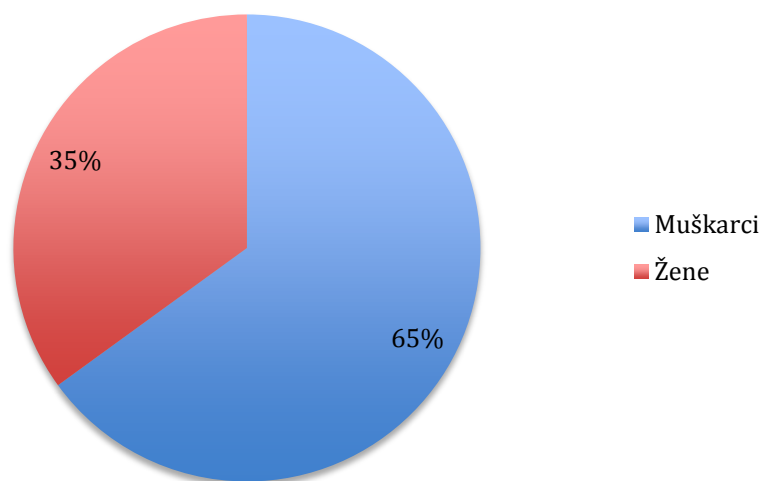
3. Izvori podataka i metode

3.1 Ispitanici

Retrospektivno istraživanje provedeno je na 20 nasumično odabranih pacijenata s ozljedom koljena, od toga 7 (35%) žena i 13 (65%) muškaraca (tablica 2). Radilo se o ambulantnim pacijentima kojima je učinjen MR pregled koljena u Kliničkom bolničkom centru Split od 20. veljače 2014. godine do 8. travnja 2014. godine. Uputna dijagnoza u ovih pacijenata bila je “Laesio genus interna”.

Tablica 2. Raspodjela ispitanika prema spolu

Spol	Broj	%
Muškarci	13	65
Žene	7	35
Ukupno	20	100

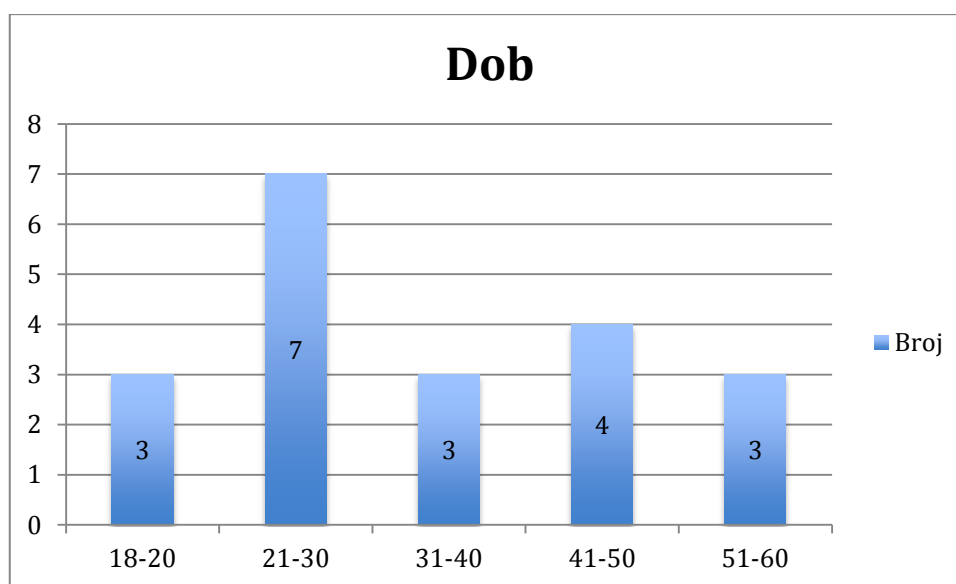


Grafikon 1. Raspodjela ispitanika prema spolu

Pacijenti su bili u dobi od 18 do 60 godina, medijan dobi je 30. Tablica 3 i grafikon 2 prikazuju raspodjelu pacijenata prema životnoj dobi iz kojih je vidljivo da je najviše naših ispitanika, 7 (35%), bilo u životnoj dobi od 21 do 30 godina.

Tablica 3. Raspodjela pacijenata prema dobi

Životna dob (godine)	Broj	Kumul. broj	%	Kumul. %
18-20	3	3	15	15
21-30	7	10	35	50
31-40	3	13	15	75
41-50	4	17	20	85
51-60	3	20	15	100



Grafikon 2. Raspodjela pacijenata prema dobi

3.2. Metode istraživanja

Snimanje koljena magnetnom rezonancijom obavljeno je na MR uređaju Avanto 1,5 T tvrtke Siemes, Erlangen, Njemačka, u Zavodu za dijagnostičku i intervencijsku radiologiju Kliničkog bolničkog centra Split upotrebom standardne zavojnice za koljeni zglob te uobičajenog protokola za snimanje koljenog zgloba koji uključuje:

1.PD TSE FS sag sekvenca (proton density turbo spin-echo sekvenca s potiskivanjem signala masti - fat saturation - , u sagitalnoj ravnini) uz parametre TE 41, TR 3000, sloj debljine 3 mm

2. PD TSE FS cor sekvenca (proton density turbo spin-echo sekvenca s potiskivanjem signala masti, u koronarnoj ravnini) uz parametre TE 41, TR 3050, sloj debljine 3 mm

3. PD TSE FS tra sekvenca (proton density turbo spin-echo sekvenca s potiskivanjem signala masti, u transverzalnoj ravnini) uz parametre TE 41, TR 3310, sloj debljine 3,5 mm

4.T1 SE cor sekvenca (T1 spin-echo sekvenca u koronarnoj ravnini) uz parametre TE 14, TR 600, debljina sloja 3,5 mm

5.T2 TSE sag sekvenca (T2 turbo spin-echo sekvenca u sagitalnoj ravnini) uz parametre TE 77, TR 4430, debljina sloja 3 mm.

FOV je bio 16-20 cm, matriks veličine 320 x 240.

Prilikom snimanja bolesnik je ležao na leđima, snimani ekstremitet je bio u položaju vanjske rotacije 10 do 15 stupnjeva i u fleksiji 5 do 10 stupnjeva, a oko njega je bila postavljena zavojnica za koljeno.

U naših pacijenata nije bilo indikacija za intravensku primjenu paramagnetnog kontrasta.

Dobivene snimke pohranjene su na optičkom i tvrdom disku. Analiza dobivenih snimaka obavljena je koristeći se Leonardo radnom stanicom tvrtke Siemes, Erlangen, Njemačka uz programe postprocessinga.

4. Rezultati istraživanja

U 20 pacijenata analizirane su anatomske strukture koljena. U 12 pacijenata (60%) radilo se o desnom, a u 8 pacijenata (40%) o lijevom koljenu. Ukupno je nađeno 36 značajnih ozljeda koljena od kojih najviše na prednjoj ukriženoj svezi, 10 ili 27,77%, zatim slijede ozljede prednjeg i stražnjeg roga lateralnog meniska, 6 ili 16,66%, te ozljede prednjeg roga medijalnog meniska, 4 ili 11,11% (tablica 4).

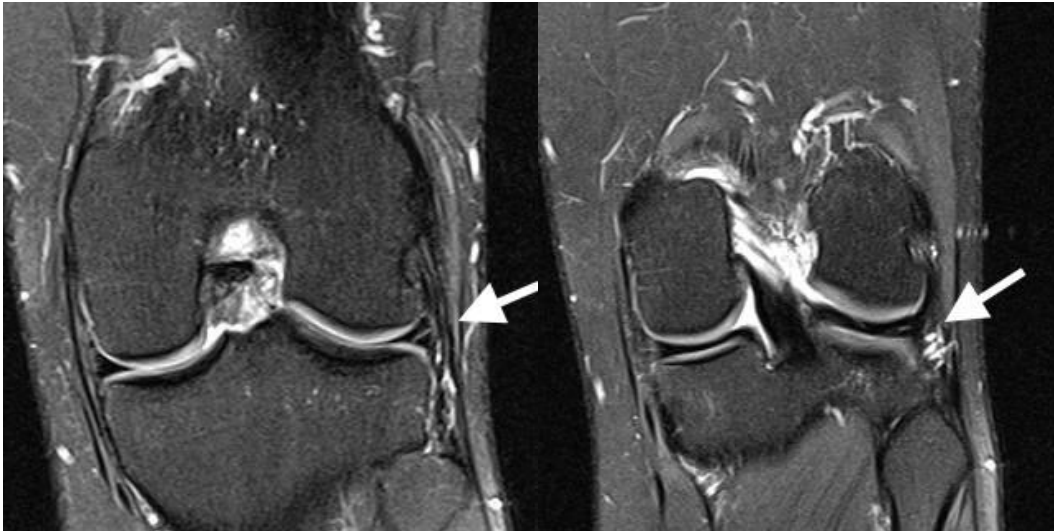
Tablica 4. Ozljede anatomskih struktura koljena u naših pacijenata

Anatomska struktura	Broj ozljeda	% ozljeda
Lateralni menisk - prednji rog	6	16,66
Lateralni menisk - stražnji rog	6	16,66
Medijalni menisk - prednji rog	4	11,11
Medijalni menisk - stražnji rog	3	8,33
Prednji ukriženi ligament	10	27,77
Stražnji ukriženi ligament	1	2,77
Lateralni kolateralni ligament	1	2,77
Medijalni kolateralni ligament	1	2,77
Patela	3	8,33
Hrskavica	1	2,77
Ukupno	36	100

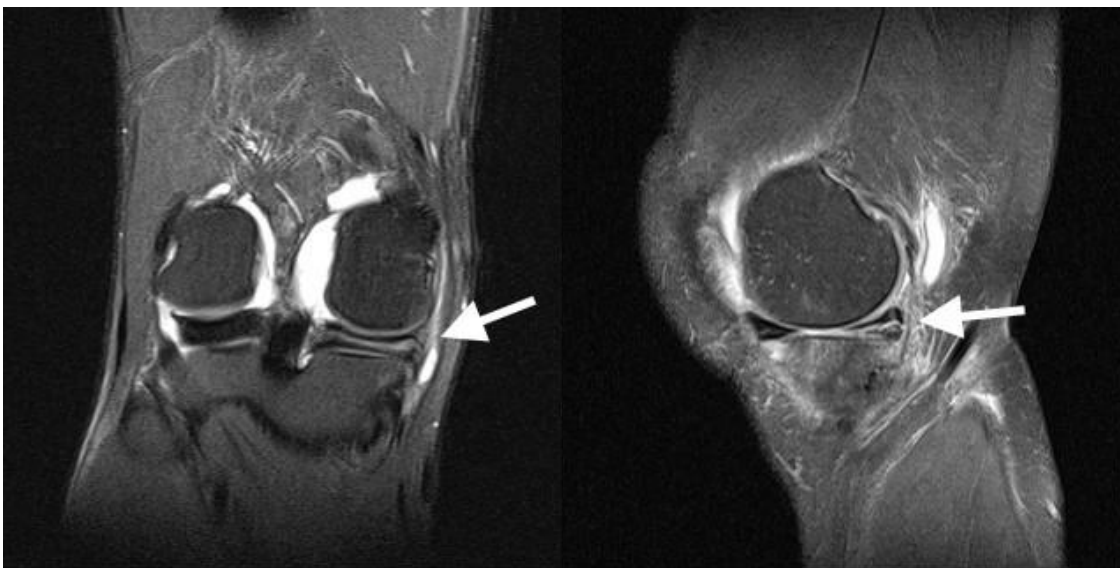
Analizirali smo i ozljede anatomskih struktura koljena u odnosu na životnu dob. U skupini pacijenata do 30 g. najčešća je bila ozljeda prednjeg ukriženog ligamenta (8), dok je u skupini iznad 30 g. najčešća bila ozljeda lateralnog meniska (8). Također su 3 ozljede patele bile u skupini pacijenata do 30 g. ; u skupini iznad 30 g. nije bilo ozljeda patele (tablica 5).

Tablica 5. Ozljeđe anatomskih struktura koljena po dobnim skupinama

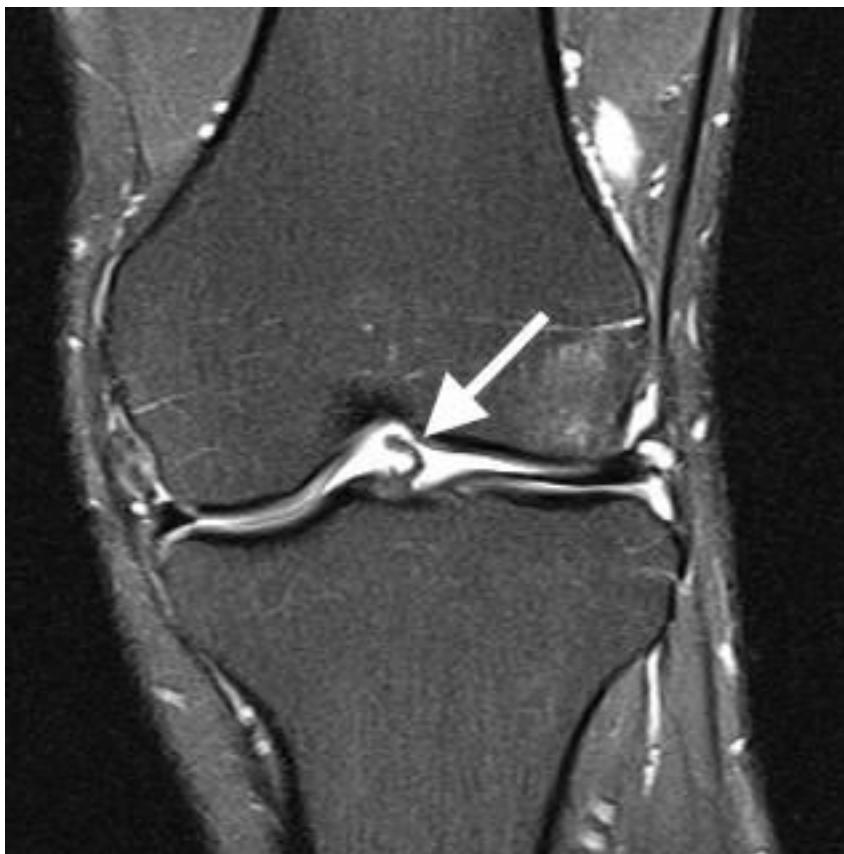	do 30 godina	iznad 30 godina	ukupno
Anatomska struktura	Broj ozljeda	Broj ozljeda	Broj ozljeda
Lateralni menisk - prednji rog	2	4	6
Lateralni menisk - stražnji rog	2	4	6
Medijalni menisk - prednji rog	1	3	4
Medijalni menisk - stražnji rog	1	2	3
Prednji ukriženi ligament	8	2	10
Stražnji ukriženi ligament	1	0	1
Lateralni kolateralni ligament	1	0	1
Medijalni kolateralni ligament	0	1	1
Patela	3	0	3
Hrskavica	0	1	1
Ukupno	19	17	36



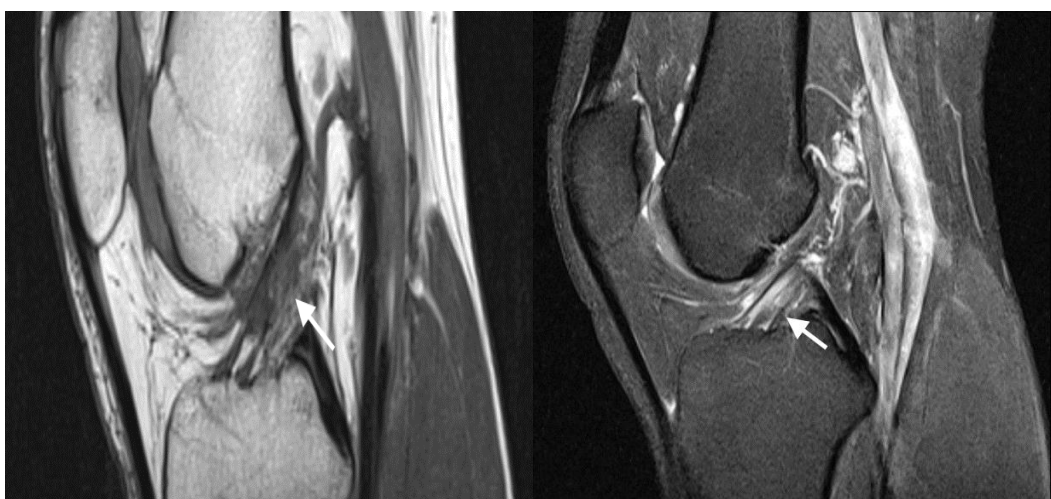Slika 6. Rupture lateralnog meniska (izvor: KBC Split Firule)



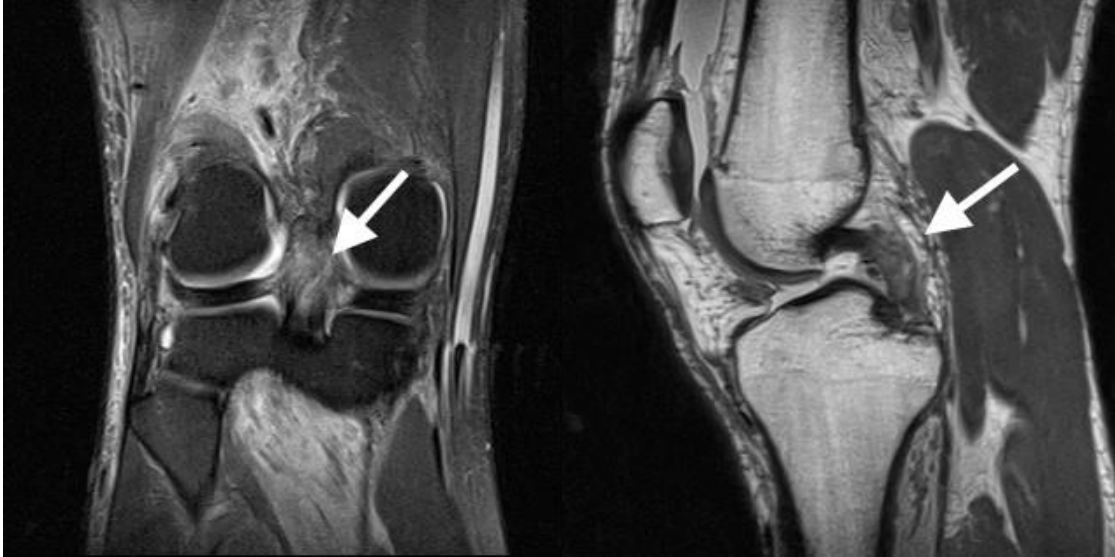Slika 7. Horizontalne rupture medijalnog meniska (izvor: KBC Split Firule)



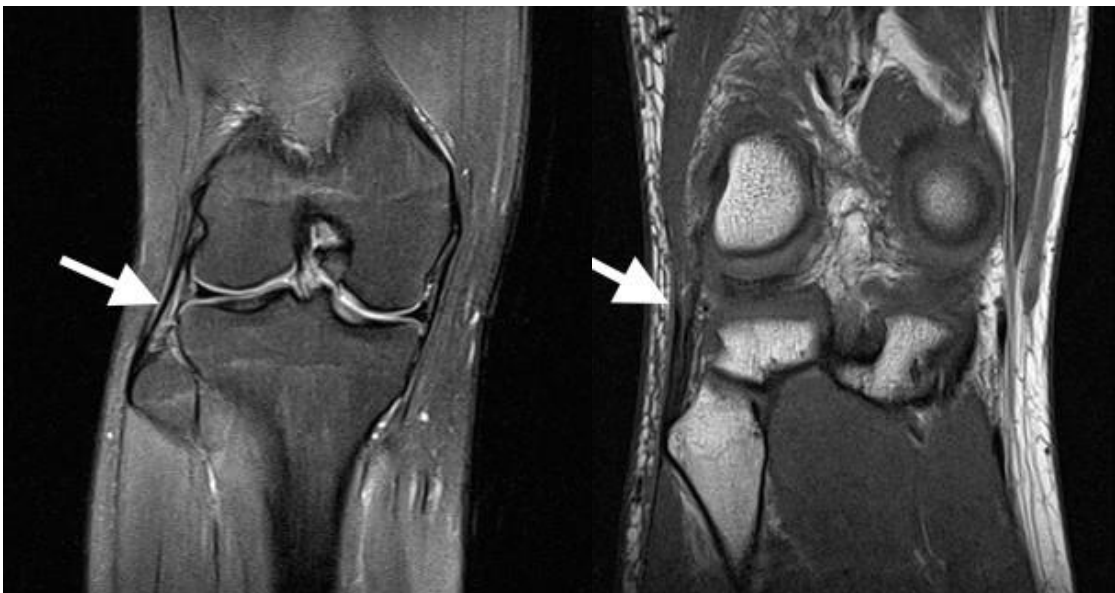
Slika 8. Kompletna ruptura prednje ukrižene sveze (izvor: KBC Split Firule)



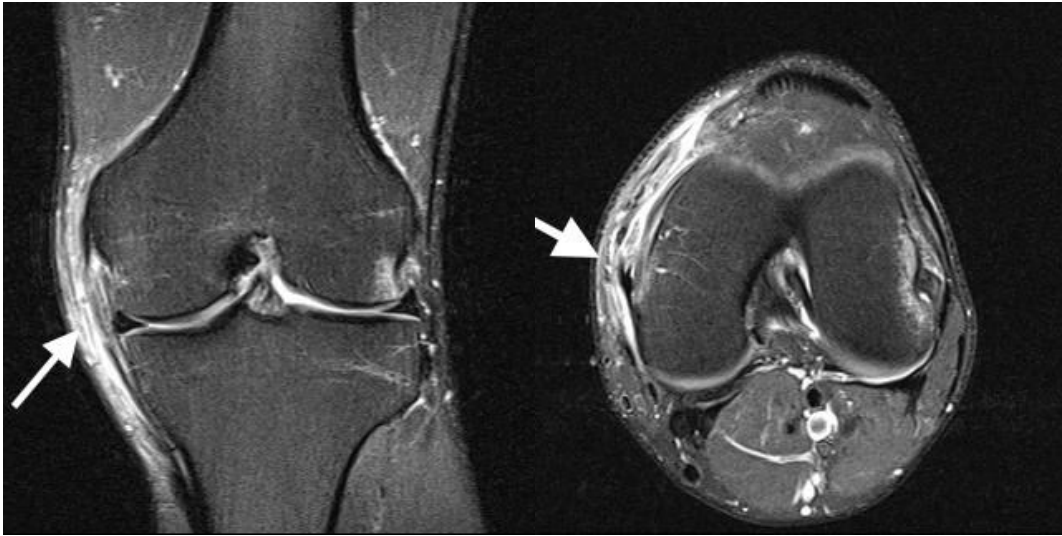
Slika 9. Parcijalna ruptura prednje ukrižene sveze (izvor: KBC Split Firule)



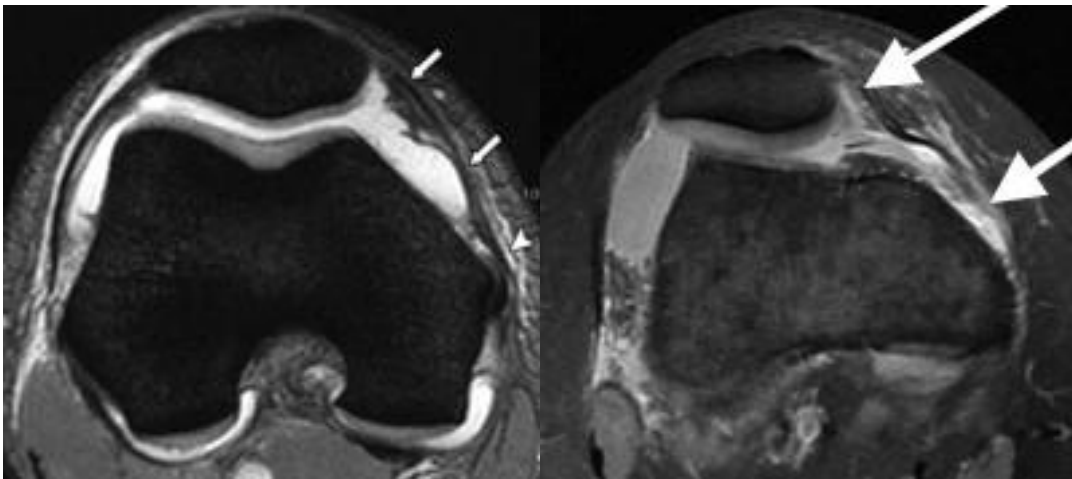
Slika 10. Parcijalna ruptura stražnje ukrižene sveze (izvor: KBC Split Firule)



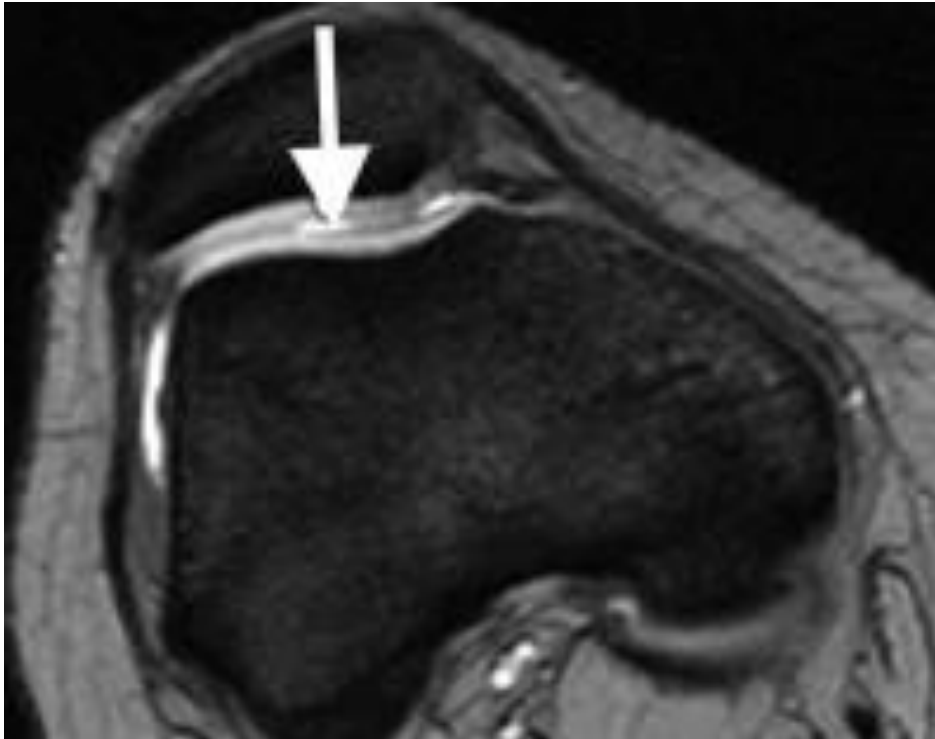
Slika 11. Lateralni kolateralni ligament 1) uredan nalaz 2) parcijalna ruptura (izvor: KBC Split Firule)



Slika 12. Ruptura medijalnog kolateralnog ligamenta (izvor: KBC Split Firule)



Slika 13. Ruptura retinaculuma patele (izvor: KBC Split Firule)



Slika 14. Ozljeda hrskavice patele (izvor: KBC Split Firule)

5. Rasprava

U svakodnevnom radu, u dijagnostici magnetnom rezonancijom u Kliničkom bolničkom centru Split, možemo vidjeti da su ozljede koljenog zgloba jedne od najčešćih ozljeda lokomotornog sustava. Zabrinjava to što se često radi o mladim osobama sa višestrukim ozljedama ligamentarnog aparata i meniska, što zahtijeva kirurško zbrinjavanje i dugotrajnu rehabilitaciju, uz moguće trajno smanjenu funkciju zgloba. U današnje vrijeme sve više se potiče bavljenje sportom od strane medija i same Svjetske zdravstvene organizacije. Pod utjecajem toga ljudi često radikalno kreću s bavljenjem sportom bez ikakvog znanja i pripreme koje zahtjeva taj sport. Tako odlazak jednom mjesečno na nogomet ili jednom godišnje na skijanje može rezultirati teškim ozljedama koljena. Također ljudi donose nagle odluke pred ljeto kada shvate da imaju koji kilogram više, te obično krenu s trčanjem ili treninzima u teretani. Kako bi rezultate htjeli vidjeti već idući dan, na treningu doslovno daju sve od sebe, što najčešće rezultira ozljedama. Tome doprinosi i činjenica ubrzanog stila života i nedostatka vremena za pravilno zagrijavanje prije same sportske aktivnosti, te istežanje na kraju iste, koji doprinose zdravlju i prevenciji ozljeda (12).

U našem ispitivanju najviše je bilo ozljeda prednjeg križnog ligamenta i to značajno više u skupini pacijenata do 30 g. (8) u odnosu na stariju dobnu skupinu (2). Ovi rezultati su očekivani, znajući da ozljede prednjeg križnog ligamenta nastaju prilikom naglih pokreta (hiperekstenzija, rotacija femura uz fiksiranu tibiju, nagla promjena smjera, skok) u nogometu, košarci, skijanju i gimnastici, čime se bave uglavnom mlađe osobe.

Iako smo imali mali broj pacijenata, 20, rezultati su slični jednoj studiji iz 2006. godine koja je kroz period od 10 godina pratila ozljede pacijenata te ih kategorizirala prema vrsti ozljede koljena, oštećenju anatomske strukturi, spolu, dobi i sportu kojim su se bavili. Njihovi rezultati pokazuju kako je prednja ukrižena sveza bila oštećena čak u 45.4% posto slučajeva i to najčešće kod skijaša i nogometaša u dobi od 20 do 29 godina (13).

Jedna druga studija navodi kao najčešće ozljedu medijalnog kolateralnog ligamenta, zatim patele i prednjeg križnog ligamenta u velikoj skupini srednjoškolskih sportaša oba spola, pri čemu ozljede nastaju najčešće u nogometu i gimnastici (14).

U jednoj petogodišnjoj studiji ozljede koljena su razvrstane u tri skupine: na one koje nisu zahtijevale operaciju, na operacije prednje ukrižene sveze i ostale ozljede koje su također zahtijevale operaciju. Njihovi rezultati pokazuju da je čak 65.1% pacijenata operiralo prednju križnu svezu, a ozljeda se dogodila prilikom rekreacije i sporta (15).

U ovoj studiji se navodi i visoka cijena koštanja kirurške rekonstrukcije prednjeg križnog ligamenta, što nije zanemariva činjenica i što dodatno naglašava važnost prevencije (15).

Proizvođač MR uređaja preporuča protokole za sve tjelesne sustave, pa tako i za koljeno. Kada se radi o ozljedama koljena, navode se sekvence za svaku anatomsku strukturu pojedinačno (ozljeda ligamenata, ozljeda meniska, ozljeda tetive kvadricepsa, ozljeda hrskavice i ozljeda kosti). Obzirom da u svakodnevnom radu analiziramo sve strukture koljena i da su česte istovremene ozljede raznih struktura, zaključujemo da je optimalno koristiti opći protokol za koljeno. Ovaj protokol uključuje sekvence protonske gustoće uz supresiju masti u sve tri standardne ravnine, uz dvije sekvence bez supresije masti u sagitalnoj i koronarnoj ravnini.

6. Zaključci

1. U našoj grupi pacijenata najčešće ozljede koljena su ozljeda prednje ukrižene sveze i lateralnog i medijalnog meniska.

2. Ozljede prednje ukrižene sveze su značajno češće u mlađoj dobnoj skupini.

3. Zbog visoke cijene koštanja rekonstrukcije prednje ukrižene sveze, dugotrajnu rehabilitaciju i mogućnost trajno smanjene funkcije zgloba potrebno je usmjeriti pažnju ka prevenciji ozljeda.

4. Obzirom na često udružene ozljede raznih anatomskih struktura treba koristiti opći MR protokol za koljeno.

7. Literatura

1. Pećina, M. i sur., Ozljede. U: Pećina M, Pavečić A (ur.), Ortopedija. Naklada Ljevak, Zagreb, 2004. str. 261-78.
2. Chikanza I, Fernandes L. Novel strategies for the treatment of osteoarthritis. *Expert Opin Investig Drugs*. 2000; 9(7):1499-510.
3. Link TM, Steinbach LS, Ghosh S, et al. Osteoarthritis: MR imaging findings in different stages of disease and correlation with clinical findings. *Radiology*. 2003; 226(2):373-81.
4. Kramer J, Scheurecker A, Mohr E, et al: Magnetic Resonance Arthrography: Benefits and Indications. *Advances in MRI Contrast. MRI Innovations Contrast-Enhancing Agents Clinical Impact*. Hingham MA, Wolters Kluwer Academic Publishers, 1997,104–19.
5. Krmpotić-Nemanić, J. i Marušić, A. *Articulatio genus, koljeni zglob*. U: Krmpotić-Nemanić J, Marušić A (ur.), *Anatomija Čovjeka*. Medicinska naklada, Zagreb, 2011. str. 11-22.
6. Jalšovec, D. *Spojevi i zglobovi noge, articulationes membri inferioris liberi*. U: Jalšovec D, Krznarić-Vohalski G (ur.), *Sustavna i topografska anatomija čovjeka*. Školska knjiga, Zagreb, 2005. str. 72-79.
7. Fučkan, I. *MR koljena*. U: Fučkan I (ur.), *Magnetska rezonancija priprema i planiranje pregleda*. Tko zna zna, Zagreb, 2012. str. 122-124.
8. Hebrang, A. Lovrenčić M, *Magnetna rezonancija*. U: Hebrang A, Lovrenčić M (ur.), *Radiologija*. Medicinska naklada, Zagreb, 2001. str. 56-59.
9. Reicher MA, Rauschnig W, Gold RH, Bassett LW, Lufkin RB, Glen W Jr. High-resolution magnetic resonance imaging of the knee joint: normal anatomy. *AJR*.

1985;145(5): 895-902.

10. Spindler KP, Wright RW. Anterior Cruciate Ligament Tear. *N Engl J Med.* 2008;359(20):2135-42.

11. Curl WW, Krome J, Gordon ES, Rushing J, Smith BP, Poehling GG. Cartilage Injuries : A Review of 31,516 Knee Arthroscopies. *Arthroscopy.* 1997;13(4):456-60.

12. Mandelbaum BR, Silvers HJ, Watanabe DS, et al. Effectiveness of a Neuromuscular and Proprioceptive Training Program in Preventing Anterior Cruciate Ligament Injuries in Female Athletes. *Am J Sports Med.* 2005;33(7):1003-10.

13. Majewski M, Susanne H, Klaus S. Epidemiology of athletic knee injuries: A 10-year study. *The Knee.* 2006;13(3):184-8.

14. Swenson DM, Collins CL, Best TM, Flanigan DC, Fields SK, Comstock RD. Epidemiology of knee injuries among U.S. high school athletes, 2005/2006-2010/2011. *Med Sci Sports Exerc.* 2013;45(3):462-9.

15. Gianotti SM, Marshall SW, Hume PA, Bunt L. Incidence of anterior cruciate ligament injury and other knee ligament injuries: A national population-based study. *J Sci Med Sport.* 2009;12(6):622-7.

8. Sažetak

Cilj istraživanja: Retrospektivnim istraživanjem pomoću standardnih protokola magnetne rezonancije utvrditi najčešće ozljede koljenog zgloba.

Metode: U razdoblju od 20. veljače 2014. g. do 8. travnja 2014. g. 20 nasumično odabranih pacijenata s ozljedom koljena, od toga 7 (35%) žena i 13 (65%) muškaraca, učinili su MR pregled koljena. Snimanje je obavljeno na MR uređaju Avanto 1,5 T tvrtke Siemes, Erlangen, Njemačka u Kliničkom bolničkom centru Split upotrebom standardne zavojnice te općeg protokola za snimanje koljenog zgloba. Ovaj protokol uključuje proton density turbo spin-echo sekvencu s potiskivanjem signala masti u transverzalnoj, koronarnoj i sagitalnoj ravnini snimanja (TE 41, TR 3000-3300, sloj debljine 3-3,5 mm, FOV 16-20 cm, matriks veličine 320 x 240), te dvije sekvence bez potiskivanja masti u koronarnoj i sagitalnoj ravnini. Prilikom snimanja bolesnik je ležao na leđima, snimani ekstremitet je bio u položaju vanjske rotacije 10 do 15 stupnjeva i u fleksiji 5 do 10 stupnjeva, a oko njega je bila postavljena zavojnica za koljeno. Slike su analizirane na radnoj stanici Leonardo, Siemens.

Rezultati: U 20 pacijenata analizirane su anatomske strukture koljena i to u 12 (60%) ispitanika u desnom, a u 8 (40%) ispitanika u lijevom koljenu. Ukupno je nađeno 36 značajnih ozljeda koljena od kojih najviše na prednjoj ukriženoj svezi, 10 (27,77%), zatim slijede ozljede prednjeg i stražnjeg roga lateralnog meniska, 6 (16,66%), te ozljede prednjeg roga medijalnog meniska, 4 (11,11%). Ozljede prednje ukrižene sveze su značajno češće u mlađoj dobnoj skupini (8), u odnosu na stariju dobnu skupinu (2).

Zaključak: Najčešće ozljede koljenog zgloba u našoj skupini pacijenata su ozljede prednje ukrižene sveze, zatim lateralnog i medijalnog meniska. Ozljede prednje ukrižene sveze su češće kod mladih osoba kojima je potrebna edukacija o prevenciji ozljeda.

9. Summary

Magnetic resonance imaging protocols for injuries of the knee joint

Objective: Defining most common knee injuries using standard magnetic resonance imaging protocols in retrospective study.

Methods: In the period from 20 February 2014. to 8th April 2014. 20 randomly selected patients with a knee injury, of which 7 (35%) women and 13 (65%) men, have made magnetic resonance imaging of knee joint. Scanning was done on MRI device Avanto 1.5 T Company Siemes, Erlangen, Germany in the Clinical Hospital Centre Split using standard coils and general protocols for scanning knee joint. This protocol includes a proton density turbo spin-echo sequence with fat suppression signal in the transverse, coronal, sagittal plane mode (TE 41, TR 3000-3300, thickness 3-3.5 mm, 16-20 cm FOV, matrix size of 320 x 240), and two sequences without reducing the fat in the coronary and sagittal plane. While scanning, the patient was lying on his back, scanned limb was in a position of external rotation of 10 to 15 degrees and in flexion 5 to 10 degrees, and around it was set standard knee coil. Images were analyzed on a workstation Leonardo, Siemens.

Results: In 20 patients were analyzed anatomical structures of knee, in 12 (60%) of patients in the right, and in 8 (40%) of patients in the left knee. We discovered 36 significant knee injury most of which on, 10 (27.77%), followed by injury to the anterior and posterior horn of the lateral meniscus, 6 (16.66%), and injuries of the anterior horn of the medial meniscus, 4 (11.11%). The injuries of the anterior cruciate ligament were significantly more common in the younger age groups (8), compared to the older age group (2).

Conclusion: The most common injuries of the knee joint are injuries of the anterior cruciate ligament, then the lateral and medial meniscus. The knee injuries of the anterior cruciate ligament are more common in young people who need education on injury prevention.

10. Životopis

Rođen sam u Čakovcu 9. lipnja 1993. g. Osnovnu školu završio sam u Nedelišću, a Srednju medicinsku školu u Varaždinu. 19. srpnja 2012. g. upisao sam preddiplomski studij Radiološke tehnologije na Odjelu zdravstvenih studija Sveučilišta u Splitu.