

# Tehničko tehnološke karakteristike uređaja za snimanje orofacijalnog područja

---

**Bubica, Davor**

**Undergraduate thesis / Završni rad**

**2018**

*Degree Grantor / Ustanova koja je dodijelila akademski / stručni stupanj:* **University of Split / Sveučilište u Splitu**

*Permanent link / Trajna poveznica:* <https://um.nsk.hr/um:nbn:hr:176:181109>

*Rights / Prava:* [In copyright](#) / [Zaštićeno autorskim pravom.](#)

*Download date / Datum preuzimanja:* **2025-02-01**

*Repository / Repozitorij:*



Sveučilišni odjel zdravstvenih studija  
SVEUČILIŠTE U SPLITU

[Repository of the University Department for Health Studies, University of Split](#)



UNIVERSITY OF SPLIT



SVEUČILIŠTE U SPLITU

Podružnica

SVEUČILIŠNI ODJEL ZDRAVSTVENIH STUDIJA

PREDDIPLOMSKI SVEUČILIŠNI STUDIJ

RADIOLOŠKA TEHNOLOGIJA

**Davor Bubica**

**TEHNIČKO TEHNOLOŠKE KARAKTERISTIKE  
UREĐAJA ZA SNIMANJE OROFACIJALNOG  
PODRUČJA**

**Završni rad**

Split, svibanj 2018.

SVEUČILIŠTE U SPLITU

Podružnica

SVEUČILIŠNI ODJEL ZDRAVSTVENIH STUDIJA

PREDDIPLOMSKI SVEUČILIŠNI STUDIJ

RADIOLOŠKA TEHNOLOGIJA

**Davor Bubica**

**TEHNIČKO TEHNOLOŠKE KARAKTERISTIKE  
UREĐAJA ZA SNIMANJE OROFACIJALNOG  
PODRUČJA**

**TECHNICAL TECHNOLOGICAL FEATURES OF A  
DEVICE FOR THE RECORDING OF THE OROFACIAL  
AREA**

**Završni rad / Bachelor's Thesis**

**MENTOR:**

**Doc. dr. sc. Frane Mihanović**

Split, svibanj 2018.

# Sadržaj

1. Uvod .....	1
2. Hibridni dentalni uređaji.....	3
2.1. Povijest dentalne radiologije.....	3
2.2. Podjela dentalnih radioloških uređaja.....	4
2.2.1. Digitalni dentalni uređaji .....	5
2.2.1.1. Kompjuterizirana radiografija .....	5
2.2.1.2. Indirektna digitalna radiografija .....	5
2.2.1.3. Direktna digitalna radiografija .....	6
2.3. Dijelovi hibridnog dentalnog uređaja .....	7
2.4. Vrste snimki hibridnih dentalnih uređaja .....	9
2.4.1. Digitalni ortopantomogram .....	9
2.4.2. Digitalna snimka temporomandibularnog zgloba .....	13
2.4.3. Digitalni cefalogram .....	14
2.4.3.1. Analize latero-lateralnog cefalograma .....	16
2.4.3.1.1. Određivanje skeletne starosti .....	16
2.4.3.1.2. Rendgencefalometrijske analize.....	18
2.4.4. <i>Cone Beam kompjuterizirana tomografija (CBCT)</i> .....	19
2.4.4.1. Razlika CBCT-a i CT-a.....	20
2.4.4.2. Mogućnosti upotrebe CBCT-a u dentalnoj medicini .....	21
3. Vrste hibridnih dentalnih uređaja .....	27

4. Doze zračenja hibridnih dentalnih uređaja .....	30
5. Zaključak .....	33
6. Sažetak.....	34
7. Summary.....	35
8. Literatura .....	36
9. Životopis.....	38

# 1. Uvod

Radiološki dentalni uređaji se u svojim bitnim elementima ne razlikuju od onih u klasičnoj radiologiji. Zbog prilagodbi snimanja orofacijalnoj regiji imaju neke posebnosti, pojedini uređaji primjenjuju specijalne programe (softvere), moguća su snimanja zubi pojedinačno, dijela ili cijelog područja. Radiološki uređaji se dijele na analogne i digitalne, dok se i neki postojeći analogni mogu digitalizirati. Digitalni dentalni uređaji zamijenili su analogne uređaje. Analogni signal koji daje detektor se pojačava i zatim pretvara u digitalni pomoću analogno-digitalnog konvertera (ADC). Digitalni signal obrađuje procesor digitalne slike, nakon čega se digitalna slika prikazuje na zaslonu računala. Digitalna obrada slike može promijeniti većinu karakteristika slike radi poboljšanja kvalitete slike. Obradom slike moguće je smanjenje šuma slike, povećanje vidljivosti detalja, prilagođavanje i optimizacija karakteristika kontrasta slike radi povećanja vidljivosti finih struktura. Osim toga, kraće je vrijeme ekspozicije, zračenje je manje, nije potrebno ponavljati snimanje jer je moguća manipulacija snimkom u vremenu.

Uređaji najnovije generacije ujedinjuju naprednu tehnologiju i jednostavnost korištenja. Najnapredniji hibridni dentalni uređaji su „tri u jedan“, što bi značilo da jedan uređaj ima mogućnost snimanja dvodimenzionalnih digitalnih snimki ortopantomograma i cefalograma (2D) i CBCT-a (trodimenzionalni (3D prikaz)) (1). Upravo takvi uređaji pružaju jednostavnost pozicioniranja pacijenta i odabira željenog programa snimanja uz stalni kontakt s pacijentom „lice u lice“. To je izuzetno važno kod pacijenata koji često zbog klaustrofobije razvijaju osjećaj anksioznosti i nemira. Ovako otvoren način suradnje radiološkog tehnologa i pacijenta vodi osjećaju ugone kod pacijenta, brzom izvedbi snimanja i u konačnici izvanrednim snimkama.

CBCT (*Cone Beam Computed Tomography*, engl.) predstavlja najnapredniju tehniku digitalnog snimanja orofacijalnog područja. Razvijena je isključivo za potrebe doktora dentalne medicine, oralnih i maksilofacijalnih kirurga kako bi, uz najmanju moguću dozu zračenja, dobili visoko kvalitetne dijagnostičke podatke. 3D snimke su nužne u dijagnostici različitih oboljenja zuba, čeljusti i okolnih struktura te u planiranju složenih zahvata kao što su: ugradnja implantata, vađenje umnjaka, operacija cista i

tumora, kortikotomija impaktiranih zubi i sl. (2). CBCT tehnologija omogućuje trodimenzionalni prikaz cijele čeljusti ili možemo ograničiti polje snimanja na svega par zubi. Možemo snimiti i CBCT temporomandibularnih zglobova i maxilarnih sinusa. 3D snimka daje neograničeno veliki broj kombinacija prikaza: panoramskih, aksijalnih, transverzalnih, sagitalnih i kosih. Debljina svake snimke tj. presjeka može se podesiti prema potrebama dijagnostičara i operatera.

Hibridni dentalni uređaji objedinjuju CBCT, digitalni ortopantomograf i digitalni cefalograf. Donedavno je za svaku tu tehniku snimanja bio potreban posebni uređaj, ili su bili uglavnom u kombinaciji ortopantomograf i cefalograf, no ovakvi uređaji ne samo da objedinjuju najnoviju tehnologiju, već pružaju dijagnostičaru u dentalnoj medicini bezbroj mogućnosti i kompletan uvid u bilo koji segment orofacijalne regije kod planiranja terapije. Svojim zanimljivim i besprijeckornim dizajnom, uistinu, su itekako zanimljivi i prihvatljivi pacijentima svih dobnih skupina, a u praktičnom smislu štede na prostoru.

Prošla su vremena kad se pacijentu vadio zub čim bi zabolio. Pacijenti su zahtjevniji i daleko upućeniji, a suvremeni načini liječenja i dijagnosticiranja omogućuju liječnicima da, uz ispravan plan terapije, njega i ispravno provedu.

## 2. Hibridni dentalni uređaji

### 2.1. Povijest dentalne radiologije

Novije tehnologije u dentalnoj medicini podrazumijevaju primjenu digitalne radiografije, radioviziografije (RVG), *Cone Beam kompjuterizirane tomografije* (CBCT), kompjuterizirane tomografije (CT), ultrazvuka (UZV) i magnetne rezonancije (MR). Svjedoci smo izuzetno brzog tehnološkog napretka radioloških uređaja kako bi dijagnostika i plan terapije bili što jasniji.

Povijesni temelji za CBCT kreću još iz 1946. godine kad je u Japanu osmišljen Rtg aparat za rotacionu tomografiju (rotografija). Pacijent je ležao na stolu dok se oko njega odvijala paralelna rotacija Rtg cijevi i filma, a odatle i osnovna ideja za CT.

Godine 1971. pokrenut je prvi aparat za kompjuteriziranu tomografiju, a prototip za glavu je montiran u *Morley Hospital* u Atkinsonu, nakon kojeg već 1973. godine kreće klinička primjena CT-a (2). Godinu kasnije u upotrebu ulaze CT aparati za cijelo tijelo. U istraživačke svrhe kranijofacijalnih deformiteta, 1980. godine, primjenjuju se 3D projekcije.

Digitalizacija je pretvaranje analogne informacije rendgenske zrake koja je prošla kroz pacijenta u informaciju koju prepoznaje računalo te je kao sliku vidimo na zaslonu (3). Digitalni dentalni uređaji zamijenili su analogne uređaje pojavom digitalne metode 1975. godine kompjuterizirana tomografija (CT). Nekoliko godina kasnije dentalni CT dobiva praktičnu primjenu. To je višeslojni uređaj za kompjuteriziranu tomografiju sa softverom za dentalne programe. Omogućio je prikaz koštanih i mekotkivnih struktura, krvnih žila, volumni i multiplanarni prikaz (4).

Film je zamijenjen digitalnim senzorom, te se razvija 1990. godine intraoralna tehnika radioviziografija (RVG) kojom je moguće pratiti tijek liječenja za vrijeme rada. Godine 1998. obavljena je prva digitalna panoramska cefalografija, a već 2000. godine uvodi se digitalni uređaj specijalno konstruiran za dentalnu radiologiju *Cone Beam kompjuterizirana tomografija* (CBCT). CBCT ima višenamjensku primjenu: snimanje polja različite veličine, trodimenzionalni prikaz (3D), markiranje živaca, denzitometriju i multiplanarni prikaz. Ima smanjenu količinu zračenja u odnosu na dentalni CT što je



pridonijelo rastu ove dijagnostičke metode. U implantologiji igra ključnu ulogu, korištenjem specijaliziranih programa za dijagnostiku i plan terapije, moguća je izrada implantacijskih matrica s vodilicama, plan mjesta, kuta, dužine i širine implantata što uvelike smanjuje moguće pogreške u radu operatera.

Magnetna rezonancija (MR) ne koristi ionizirajuće zračenje, te zbog nedokazane štetnosti za pacijenta za očekivati je da će s vremenom imati veću primjenu u dentalnoj radiologiji. No zbog visoke cijene same pretrage i uređaja još uvijek je rezervirana samo za dijagnostiku potrebitijih stanja kao što su tumori orofacijalnog područja te kod analize temporomandibularnog zgloba (4).

Godine 1986. primjenjuje se prvi simulacijski softver za kraniofacijalnu kirurgiju. Grupa inženjera *NewTom*-a Attilio Tacconi, Piero Mozzo, uz vodstvo Giordano Ronca i Daniele Godi, izveli su prvi kompletni CBCT lubanje 1. 6. 1994. godine. Isti su, 25. listopada 2013. godine na Znanstvenom skupu u Genovi, primili nagradu za CBCT koji je kao inovacija napravio revolucionarni zaokret u dentalnoj radiologiji (5). Na europskom tržištu su ga predstavili dvije godine kasnije 1996., a na američkom tržištu 2001. godine (6).

## **2.2. Podjela dentalnih radioloških uređaja**

### **Analogni dentalni uređaji:**

- Klasični dentalni radiološki uređaj
- Analogni ortopantomograf
- Cefalograf

### **Digitalni dentalni uređaji:**

- Radioviziograf
- Digitalni ortopantomograf
- Digitalni cefalograf
- Kompjuterizirana tomografija s dentalnim programom (dental CT)
- *Cone Beam kompjuterizirana tomografija* (CBCT)
- Ultrazvuk (UZV)
- Magnetna rezonancija (MR)

### **2.2.1. Digitalni dentalni uređaji**

Digitalne dentalne metode razvijaju se ubrzano zadnjih 50-tak godina. Kazete s filmom i folijama zamijenjene su elektroničkim sensorima. Elektronički detektori detektiraju neapsorbirano zračenje, a dobiveni podaci se obrađuju računalom. Potom se pohranjuju u memoriju računala pa nema ponavljanja snimanja. Načini snimanja u digitalnoj tehnici su: kompjuterizirana radiografija (CR), indirektna i direktna digitalna radiografija (3).

#### **2.2.1.1. Kompjuterizirana radiografija (CR)**

Fosforne ploče zamijenile su rendgenski film, a očitava ga laser. Umjesto kazete s rendgenskim filmom, koristi se kazeta s fosfornom pločom. Filmsku komoru zamijenili su digitalizator i radna stanica. Digitalni čitač ili digitalizator radi pomoću lasera koji emitira svjetlo jedne valne duljine (crvena svjetlost). Fosforna ploča s latentnom slikom se postavi u digitalizator, laser ju skenira u cik-cak smjerovima. Energija predana zarobljenim elektronima potom se oslobađa prelaskom elektrona u stanje niže energije emitirajući taj višak energije kao svjetlost. Foto pojačalo detektira to emitirano svjetlo pojačavajući ga, a potom ga šalje u analogno digitalni konverter (ADK) koji digitalizira signal te stvara sliku na zaslonu. Snimka se pohranjuje trajno (3).

#### **2.2.1.2. Indirektna digitalna radiografija**

Omogućuje korištenje postojećih rendgenskih uređaja koji stvaraju analogni signal koji se potom digitalizira.

- *Scincilatori s CCD kamerom*

Sastoje se iz dvije glavne komponente: fosforescentne ploče (scincilator najčešće talijumom aktivirajući cezijev jodid) i fibrooptičkih vlakana spojenih na CCD uređaj. Rendgenske zrake padaju na kristale scincilatora i izbijaju elektrone. Po povratku na niži energetske nivo, ti isti elektroni oslobađaju valove energije svjetla. Fotoni svjetla

fibrooptičkim vlaknima odlaze na CCD detektore i kao digitalni signal odlaze u radnu stanicu. Ako su CCD detektori mali, postoje praznine koje je potrebno digitalno „krpati“, dok su veliki CCD detektori skupi, njihov debeli sloj otežava rad, a snimke su s dosta šuma.

- ***Scincilatori s flat panel pločom (amornim silicijem)***

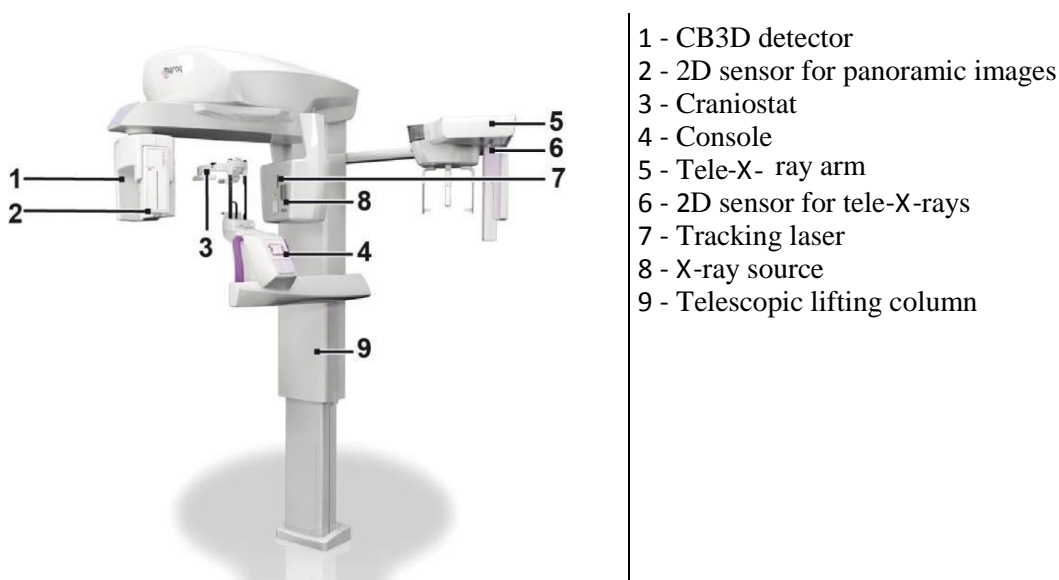
Scincilator smješten na sloju amornog silicija u kojemu su na svjetlo osjetljive diode, a tranzistori provode taj proslijeđeni električni signal u binarni kod. Uski kontakt scincilatora i detektora amornog silicija ima malo raspršenog svjetla, detektira i najmanju količinu svjetla što omogućuje veću kontrastnost između tkiva sa sličnom apsorpcijom rendgenskih zraka.

### **2.2.1.3. Direktna digitalna radiografija**

Flat panel detektori (FPD) sastoje se od tekućeg kristala amornog selenija. U trenutku kada rendgen zraka padne na njegov sloj odmah proizvodi električni signal energije proporcionalne rendgenskoj zraci. U detektoru je veliki broj tranzistora koji električni naboj iz kapacitrona prebacuju u pojačalo. Slika se na ekranu pojavljuje gotovo istodobno s ekspozicijom jer nema suvišnih pretvorbi pa je i stvaranje slike zato brže. Prednost FPD je u njegovoj velikoj iskoristivosti rendgenskog zračenja što omogućuje smanjene doze ionizirajućeg zračenja (3). Nedostatak mu je velika cijena i nemogućnost korištenja na većem broju uređaja.

### 2.3. Dijelovi hibridnog dentalnog uređaja

Dentalni uređaj „tri u jedan“, ovisno od proizvođača do proizvođača, sastoji se od teleskopskog stupa koji se može podesiti na najrazličitije visine ovisno o visini pacijenta. Na njemu se redom nalaze: radna konzola (upravljačka ploča), izvor zračenja, kraniostat, laser za pozicioniranje te dvije rotirajuće ruke. Na jednoj se nalazi 2D detektor za cefalogram, a na drugoj CB 3D detektor i 2D detektor za ortopantomograme (Slika 1.).

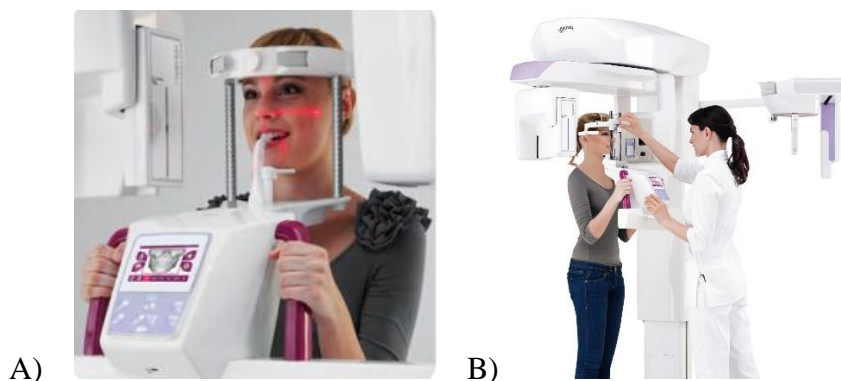


Izvor: [http://www.my-ray.com/hyperionX9\\_user\\_manual\\_MI02\\_97050543\\_EN](http://www.my-ray.com/hyperionX9_user_manual_MI02_97050543_EN)

Slika 1. Osnovni dijelovi uređaja *Hyperion X9* tvrtke *Myray*

Uređaj *Hyperion X9* tvrtke *Myray* ima mogućnost premještanja 2D PAN i 2D CEPH detektora tako da je dovoljno imati jedan 2D i jedan 3D detektor. 2D detektor od 14 bit-a i 3D Amorfnj Silicij (a-Si) detektor od 16 bit-a osiguravaju besprijekorne snimke zahvaljujući specifičnoj dinamici odabira svakog pojedinog slikovnog prikaza. Kod svake snimke je neophodna mirnoća pacijenta što se kod ovog uređaja postiže kraniostatom koji ima upirač za bradu, zagrizni blok i potporu za čelo. Ova rigidnost položaja neophodna

je kod volumetrijskog snimanja. Kod *Hyperion X9* pacijenta se namješta „licem u lice“, što je inovacija jer pacijent nije smješten u klaustrofobičnoj prostoriji niti nasuprot zida (Slika 2.). Zahvaljujući pozicioniranju laserom, vrijeme pripreme pacijenta je svedeno na minimum. Uređaj ima četiri pozicioniranja laserom za 3D i jedno za 2D snimanje (Frankfurtska ravnina-spojnicica točaka gornjeg ruba vanjskog slušnog hodnika i donjeg ruba orbite) (24).



Izvor: X9\_FULL\_LIGHTVERSION\_LAYOUT\_D.A\_24-09-2012 GB

Slika 2. *Hyperion X9* A) Pozicioniranje pacijenta laserom B) Položaj „Face to Face“

Od osnovnih dijelova, svakako, još treba naglasiti i tipku za nagli prestanak rada uređaja. Može se aktivirati u slučaju opasnosti ili bilo kakve druge vrste neočekivane situacije koja traži hitnu akciju npr. prekid zračenja izvora, u bilo kojoj evidentnoj situaciji opasnosti za osobe ili ukoliko se oglasi bilo koji drugi signal za opasnost. U trenutku kad je aktiviran, zračenje se promptno zaustavlja, kao i rotacija ruku uređaja s pripadajućim detektorima.

Uređaj *Hyperion X9* ima daljinsko upravljanje, a prilikom kupnje dolazi s izjavom o sukladnosti, potvrdom o jamstvu s DVD-om koji sadrži upute za rukovanje, održavanje i sa softverom iRYS za izradu snimki (7). Kroz protokole u ovom softveru osigurana je DICOM (*Digital Image and Communication in Medicine*) mrežna veza koja omogućuje ispis, arhiviranje i preuzimanje snimaka. Osim toga iRIS olakšava rad kroz inovativni MRT (*Morfology Recognition Technology*) koji automatski osigurava prepoznavanje morfologije pacijenta s ciljem pravilnog izlaganja zračenju i optimalne slike. Uz MRT nije potrebno planirati vrijeme ekspozicije niti tehničke čimbenike kao što su kV i mA,

te je na taj način izbjegnuto prekomjerno izlaganje zračenju, a dobivene snimke su u visokoj razlučivosti (HD) (24).

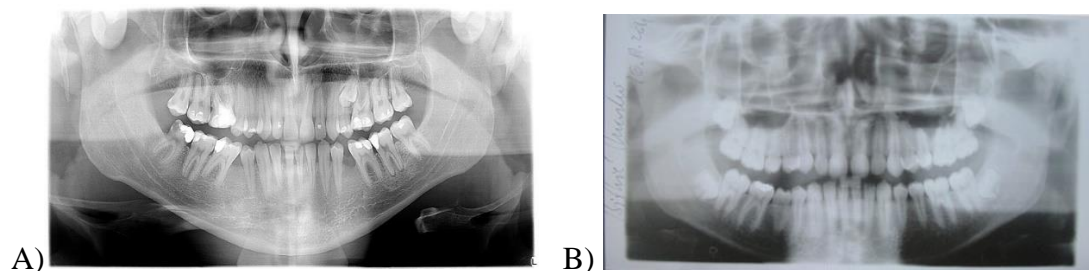
## 2.4. Vrste snimki hibridnih dentalnih uređaja

- Digitalni ortopantomogram
- Digitalni cefalogram
- *Cone Beam kompjuterizirana tomografija (CBCT)*

### 2.4.1. Digitalni ortopantomogram

Zauzima važno mjesto u svakodnevnoj dentalnoj dijagnostici. Naziv pretrage je ortopantomografija, a snimka je ortopantomogram veličine snimanog polja 13 x 28 cm. Snimka se pojavljuje na monitoru, a radna stanica sa softverom omogućuje obradu snimke pomoću brojnih alata za doradu i dokumentiranje snimaka.

Ekspozicija traje 5 - 12 s, ovisno o uređaju. U vrijeme snimanja glava je fiksirana o bradu i čelo. Rendgenska cijev i digitalni senzor za vrijeme snimanja istodobno rotiraju oko glave pacijenta. Rendgenska cijev je pozicionirana ventralno, a receptor radiološkog zapisa dorzalno (4).



Slika 3. A) Digitalni ortopantomogram B ) Analogni ortopantomogram

Jedna ekspozicija rezultira kompletnom snimkom kostiju lica i zubnih nizova s oba temporomandibularna zgloba (Slika 3.). *Orto* znači da je svaki dio sniman u

ortoradijalnoj projekciji, a *pan* znači da snimanje obuhvaća cijelu čeljust od zgloba do zgloba, *tomo* predstavlja snimanje u jednom sloju i *gram* je zapis. Snimanje traje oko 5 - 12 sekundi iz 3 centra rotacije, glava pacijenta fiksirana je kraniostatom, detektor se pomiče ispred, a cijev iza glave pacijenta istom brzinom. Zrake su kratke valne dužine i velike prodornosti (15mA i 80 - 100 kV). Nedostaci snimke su nejasna vestibulooralna nepravilnost u položaju, uvećane strukture te se gube detalji (tomografija).







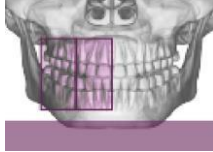


No s druge strane, imamo niz prednosti i veliku količinu informacija koju nam pruža ovaj tip snimke:

- uvid u kompletnu denticiju
- odnos mliječnih i trajnih zubi, kao i njihov odnos prema ostalim strukturama
- rana dijagnostika anomalija u pogledu broja, oblika i položaja zubi
- procjena položaja umnjaka
- uvid u osovinski nagib zubi
- procjena zrelosti zubi
- položaj retiniranih i impaktiranih zubi
- oblik i integritet čeljusti
- nosna šupljina
- sredina donje čeljusti (simetrija ili asimetrija)
- stanje alveolarne kosti (resorpcija)
- slučajni nalazi zdravstvenog stanja




Zbog svega gore navedenog, u današnje vrijeme već kod prvog pregleda pacijenta u ordinaciji dentalne medicine, potrebno je pacijenta uputiti na ortopantomogram. Doktor dentalne medicine dobit će uvid u zdravstveno stanje svih struktura, a neophodna je ova osnovna radiološka snimka kako bi plan terapije bio što precizniji. Preporuka je prvi ortopantomogram u djece napraviti u dobi od 8 godina. Zbog male količine zračenja radi se rutinski, no ako je prisutna veća patologija koja zahtijeva i kompleksniju terapiju, dijagnostička metoda izbora je CBCT (2).

Ovisno o dijagnostičkim potrebama, postoje najnovije varijacije kod izvedbe snimanja. Moguće je odabrati veličinu snimanog polja kod hibridnih dentalnih uređaja (*Hyperion X9* proizvodi se u mogućih 12 izvedbi (Tablica 1.).

Tablica 1. 2D ortopantomogram projekcije uređaja *Hyperion X9* tvrtke *Myray*

Preview	Name	Description
	HD Scanning time: 13 s	High-definition projection that shows the view of the entire dental arch and the TMJ (temporomandibular joints). Magnification 1,23
	CHILD Scanning Time: 12.2 s	Projection that shows the view of the entire dental arch and the TMJ (temporomandibular joints); in the paediatric version it adapts to the morphology of the child and lasts 12.2 s. Magnification 1.23
	RH HALF-PAN Scanning time: 7.1 s	Like HD, limited to the right-hand side only. Magnification 1.23
	LH HALF-PAN Scanning time: 7.1 s	Like HD, limited to the left-hand side only. Magnification 1.23
	QUICK Scanning time: 6.3 s	Quick projection that shows the view of the entire dental arch and the TMJ (temporomandibular joints) and lasts 6.3 s. Magnification 1.23
	BITEWING Scanning time: 12.9 s	Set of 4 optimised images for representation of the crowns of the entire dentition. Magnification 1.43
	RH BITEWING Scanning time: 6.4 s	Set of 2 optimised images for representation of the crowns of the right dentition. Magnification 1.43
	LH BITEWING Scanning time: 6.5 s	Set of 2 optimised images for representation of the crowns of the left dentition. Magnification 1.43
	DENTITION Scanning time: 7.5 s	Projection of the entire DA excluding the temporomandibular joints (TMJ) and with improved orthogonality to reduce crown overlapping. Magnification 1.23



Preview	Name	Description
	<b>FRONTAL</b> Scanning time: 2.6 s	Projection of the front dentition only with enhanced focal trough to improve root exposure. Magnification 1.23
	<b>RH HALF-ARCH</b> Scanning time: 6.1 s	Like DENTITION, limited to the right half-arch only and with improved orthogonality to reduce crown overlapping. Magnification 1.23
	<b>LH HALF-ARCH</b> Scanning time: 6.1 s	Like DENTITION, limited to the left half-arch only and with improved orthogonality to reduce crown overlapping. Magnification 1.23

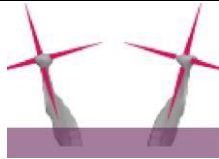




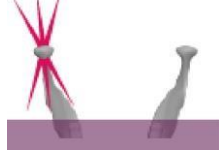

Izvor: [http://www.my-ray.com/hyperionX9\\_user\\_manual\\_MI02\\_97050543\\_EN](http://www.my-ray.com/hyperionX9_user_manual_MI02_97050543_EN)

Umanjenjem snimanog područja smanjuje se i vrijeme ekspozicije, a time i količina zračenja. Mogućnosti su: snimanje kompletnog ortopantomograma odrasle osobe i kod djeteta, desna ili lijeva polovica ortopantomograma, brza potpuna projekcija, potpuna bitewing snimka koja predstavlja zube gornjeg i donjeg niza u zagrizu, lijeva ili desna zagrizna snimka, kompletna dentalna projekcija gornjeg i donjeg zubnog luka sa zglobovima, uz mogućnost poboljšane ortoradijalne projekcije kako bi se reduciralo preklapanje kruna zuba, zatim lijeva ili desna dentalna projekcija i u konačnici frontalna projekcija s naglaskom na prikaz korjenova zuba.

## 2.4.2. Digitalna snimka temporomandibularnog zgloba

Uređaj Hyperion X9 ima mogućnost snimanja temporomandibularnog zgloba: frontalna i posteriorna projekcija oba zgloba istovremeno, lateralna projekcija oba zgloba, zatim posteriorna i lateralna projekcija pojedinačno desnog i lijevog zgloba s mogućnošću izvođenja sa zatvorenim i otvorenim ustima te u fiziološkom mirovanju (Tablica 2.). Osim 2D, isti je u mogućnosti izvesti i volumetrijsko 3D snimanje.

Tablica 2. 2D Temporomandibularne projekcije uređaja *Hyperion X9* tvrtke *Myray*

Preview	Name	Description
	DOUBLE R-L Scanning time: 12.8 s	Executes both the lateral examination (Magnification 1.30) and the frontal examination (Magnification 1.50) of both the left and the right joints; in total four images.
	FRONTAL R-L Scanning time: 6.4 s	Posteroanterior projection of both joints. Magnification 1.50
	LATERAL R-L Scanning time: 6.4 s	Lateral projection (along the major axis of the mandibular condyles) of both temporomandibular joints. Magnification 1.30
	FRONTAL R3 Scanning time: 9.6 s	Posteroanterior projection of the right joint only; executes three sections at a different angle to achieve better anatomic visibility. Magnification 1.50
	FRONTAL L3 Scanning time: 9.6 s	Posteroanterior projection of the left joint only; executes three sections at a different angle to achieve better anatomic visibility. Magnification 1.50
	LATERAL R3 Scanning time: 9.6 s	Lateral projection of the right joint only; executes three sections at a different angle to achieve better anatomic visibility. Magnification 1.30
	LATERAL L3 Scanning time: 9.6 s	Lateral projection of the left joint only; executes three sections at a different angle to achieve better anatomic visibility. Magnification 1.30





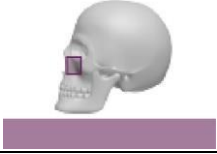



Izvor: [http://www.my-ray.com/hyperionX9\\_user\\_manual\\_MI02\\_97050543\\_EN](http://www.my-ray.com/hyperionX9_user_manual_MI02_97050543_EN)

### 2.4.3. Digitalni cefalogram

Predstavlja snimku koja je rezultat tehnika snimanja u teleradiografiji i anteroposteriornoj cefalografiji. Teleradiografijom dobivene snimke koriste se u ortodontici kako bi na osnovu profilne snimke glave tzv. latero-lateralni kranioogram ili telerengen specijalist ortodontije donio ispravan plan liječenja pacijenta s malookluzijskom anomalijom. Dimenzije su anatomskih struktura realne, prilikom snimanja glava pacijenta je pozicionirana cefalostatom ili kraniostatom odnosno fiksatorom glave, u točkama tragusi, nos i tjeme (4). Anteroposteriorni cefalogram je potreban kod pacijenata koji imaju nerazmjer u rastu lica, devijaciju i asimetriju između lijeve i desne strane lica. Dobiveni A-P cefalogram se analizira tako da se odrede točke na kostima te se na osnovi izmjerenih kuteva i nagiba osi kostiju određuje dijagnoza.

Ovisno o dijagnostičkim potrebama, kao i kod prethodno opisanih varijacija ortopantomografskih projekcija, postoje i najnovije varijacije kod izvedbi snimanja teleradiografskih projekcija. Moguće je, isto tako, odabrati veličinu snimane regije, jer umanjenjem snimanog područja smanjuje se i vrijeme ekspozicije, a time i količina zračenja. Mogućnosti su snimanja: potpuni anteroposteriorni cefalogram veličine 20 cm, submentalna ili podbradna snimka veličine 20 cm, latero-lateralni cefalogram veličina 18, 24 i 30 cm, latero-lateralni cefalogram djeteta veličine 19 x 18 cm. Moguće je snimiti i šaku ako se kao dodatak opremi priloži i potporni stolić za snimanje šake. Izolirano se mogu prikazati i maksilarni sinusi obostrano frontalno i lijeva i desna projekcija maksilarnog sinusa (Tablica 3.).

Tablica 3. 2D CEF projekcije uređaja *Hyperion X9* tvrtke *Myray*

Preview	Name	Description
	<b>ANTERO-POST</b> Scanning time 6.6 s	Anteroposterior (AP) or posteroanterior (PA) examination of the cranium (Length 20 cm). Magnification 1.11
	<b>SUB-CHIN VX</b> Scanning time 10.0 s	Submentovertex examination of the cranium (length 20cm), including reverse Waters e Towne projections. Magnification 1.11
	<b>LATERO-LAT SHORT/STANDARD/LONG</b> Scanning time 4.6 s	Laterolateral examination of the cranium (length 18, 24 or 30cm) with automatic soft tissue improvement function, which highlights the aesthetic profile of the face.
	<b>MAXILLARIES</b> Scanning time: 6.2 s	Linear projection of the cranium in posteroanterior view on the level of the maxillary sinuses. Magnification 1.24
	<b>LH MAXILLARIES</b> Scanning time: 2.6 s	Linear projection of the cranium in lateral view on the level of the left maxillary sinuses only. Magnification 1.24
	<b>RH MAXILLARIES</b> Scanning time: 2.6 s	Linear projection of the cranium in lateral view on the level of the right maxillary sinuses only. Magnification 1.24
	<b>LATERO-LAT CHILD</b> Scanning time 3.4 s	Laterolateral examination of the cranium in a reduced format of 19cm in height and 18cm in length, particularly suitable for paediatric examinations. Magnification 1.11
	<b>CARPUS</b> Scanning time 3.6 s	Scans the carpus (length 18 cm) with the aid of a special support for the hand. Magnification 1.03

Izvor: [http://www.my-ray.com/hyperionX9\\_user\\_manual\\_MI02\\_97050543\\_EN](http://www.my-ray.com/hyperionX9_user_manual_MI02_97050543_EN)

### 2.4.3.1. Analize latero-lateralnog cefalograma

#### 2.4.3.1.1. Određivanje skeletne starosti

U novije vrijeme, sve se više napušta snimanje šake radi praćenja rasta i određivanja biološke starosti kod malih pacijenata. Biološka starost određuje se na osnovu skeletne, dentalne i kronološke dobi. Skeletna starost određuje se na osnovu Rtg-a lijeve šake koja podliježe manje vanjskim utjecajima od desne šake, dentalna na osnovu izniklih zubi i stadija razvoja zubnih korjenova, dok je kronološka starost točno definirana datumom rođenja. Često se ove dobi ne podudaraju međusobno bilo da je kod djeteta prisutno prijevremeno nicanje zuba ili pak zakašnjelo. U tom slučaju će dijete biti starije, odnosno mlađe, s obzirom na kronološku dob. Upravo zato je specijalistima ortodontije potrebna skeletna analiza šake ili kralješaka kako bi dobili točnu dob pacijenta koja je važna zbog primjene pojedinih terapijskim metoda (8).

Zbog donošenja ispravne odluke liječnika kada poslati pacijenta na operativni zahvat čeljusne kirurgije, neophodna je analiza i određivanje skeletne starosti pacijentima koji imaju jake anomalije i disproporcionalno razvijene čeljusti (Tablica 4.).

Tablica 4. Stadij zrelosti vratnih kralježaka i kronološke dobi kod dječaka i djevojčica

Cervical vertebrae stages	Chronological age (years)	
	Boys (mean ± SD)	Girls (mean ± SD)
CVMI 1	9.9±1.6	9.4±1.3
CVMI 2	11.2±1.4	9.6±1.2
CVMI 3	12.7±1.4	11.4±1.6
CVMI 4	13.3±1.0	11.9±1.0
CVMI 5	13.5±0.2	12.9±1.11
CVMI 6	-	13.9±0.4

CVMI: Cervical vertebrae maturation index, SD: Standard deviation

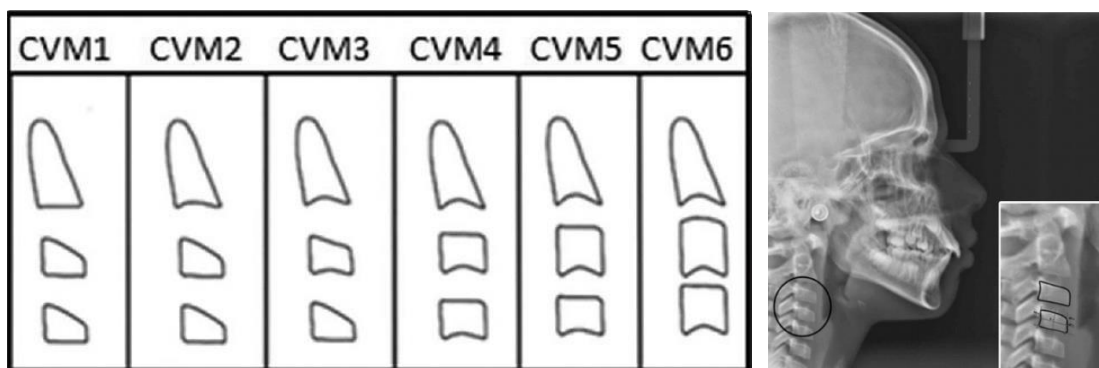
Izvor: <http://www.ijds.in/article.asp?issn=09764003;year=2017;volume=9;issue=2;spage=84;epage=87;aulast=Javangula>

Ulaskom pacijenta u ortodontsku terapiju, specijalistu ortodoncije je potreban ortopantomogram i latero-lateralni cefalogram koji se koriste kao rutinsko dijagnostičko sredstvo. Na latero-lateralnom cefalogramu se osim profilnog skeleta glave jasno vide vratni kralješci i njihove anatomske promjene. Oblik kralješaka razlikuje se u svakom stupnju koštanog razvoja.

Stupanj zrelosti vratnih kralježaka može se pratiti pomoću tri metode:

- *Cervical Vertebral Maturation Stage CVMS I - V*
- *Cervical Stage CS 1 - 6 i*
- *Cervical Maturation Stage CVM 1 - 6.*

Sve tri metode vrednovanja skeletne starosti vrednuju pojavu konkavитета na donjem rubu vratnog kralješka, mjeri se visina i širina tijela kralješka, i u konačnici kako dob raste, mijenja se oblik tijela kralješka.



Izvori: [http://www.scielo.br/scielo.php?script=sci\\_arttext&pid=S0103-644020130001](http://www.scielo.br/scielo.php?script=sci_arttext&pid=S0103-644020130001)

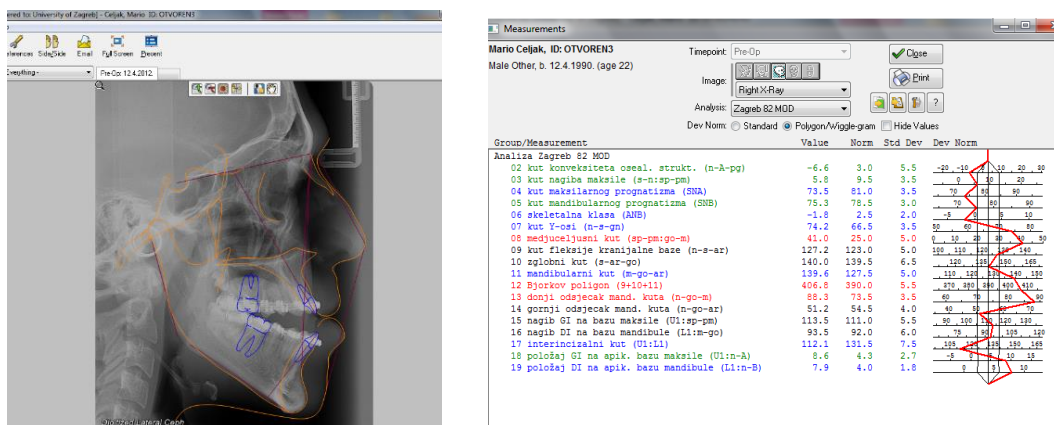
[http://www.jioh.org/viewimage.asp?img=JIntOralHealth\\_2017\\_9\\_3\\_126\\_209\\_f1.jpg](http://www.jioh.org/viewimage.asp?img=JIntOralHealth_2017_9_3_126_209_f1.jpg)

Slika 4. *Cervical maturation* stadiji (CVM) i primjena na L-L-cefalogramu

### 2.4.3.1.2. Rendgencefalometrijske analize

Potrebni su kvalitetni latero-lateralni cefalogrami za dijagnostiku u ortodonciji, praćenje rasta i razvoja kraniofacijalnog sustava i praćenje tijeka ortodontske terapije. Na njima se uočava: odnos kranijalne baze, čeljusti i zuba, moguća je usporedba dentofacijalnih odnosa pacijenta s očekivanim normama za određenu populaciju, utvrđivanje odnosa (vertikalnih i horizontalnih) između osnovnih funkcijskih komponenata lica kraniuma i kranijalne baze, gornje i donje čeljusti, te gornjeg i donjeg zubnog luka i alveolarnih nastavaka. Dobra analiza je potrebna kako bi se mogla integrirati u ostale dijagnostičke pretrage i time ishoditi najbolja moguća terapija za pacijenta. Postoji veliki broj rengenkefalometrijskih analiza, npr. analiza po Schwartzu, Tweedu, Downsu, Steineru, Sassouniu, Rickettsu, Rakosiu, McNamari, Arnettu, a u Hrvatskoj je najraširenija „Zagreb 82“ profesora Ž. Muretića.

Donedavno su se na paus papir precrtavale strukture i točke s latero-lateralnog cefalograma. Zatim bi se te točno definirane točke svojom pozicijom povezale linijama, mjerili su se kutevi među njima i u konačnici očitavanje tih kuteva i udaljenosti činilo je rengenkefalometrijsku analizu.

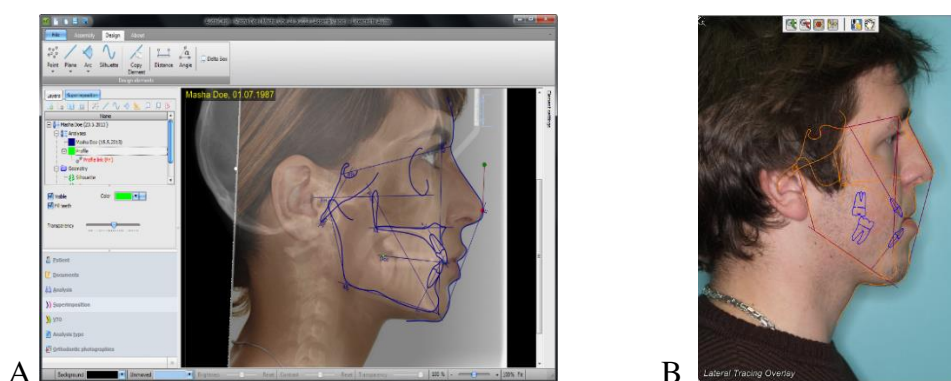


Izvor: <https://www.dolphinimaging.com/>

Slika 5. Dolphin Imaging: Prikaz analiziranog cefalograma i tablice s vrijednostima

Danas postoje sofisticirani softveri pomoću kojih se na digitalnom cefalogramu označi mjerilo i potrebne točke, u programu se točke povežu i u izuzetno kratkom

vremenu dobije se tablica s vrijednostima na osnovu koje se dijagnosticira tip rasta kod pacijenta. Na tržištu postoji cijeli niz softvera za rengenkefalometrijsku analizu (Slika 5.). Od softvera među najpoznatijima na tržištu su *Dolphin Imaging* (12), a posljednjih godina *AudaxCeph* slovenskog proizvođača Petera Kobala opravdano se probio na svjetsko tržište jer ima mogućnost automatskog prepoznavanja anatomskih točaka i struktura čim se u program importira cefalogram. Moguće je superponiranje struktura kako bi se pratili rezultati ortodontske terapije, zatim praćenje profilnih promjena na mekim tkivima uslijed ortodontske terapije ili prilikom pripreme za čeljusnu kirurgiju superponiranjem profilnog cefalograma na profilnu fotografiju pacijenta. Pacijentima s jakim anomalijama čeljusti nakon ortodontske terapije potrebno je operativno korigirati čeljusti i ovi softveri daju točnu dijagnozu, plan i konačni ishod koji je potrebno predložiti pacijentu prije nego što se uopće odluči na liječenje (Slika 6.).



Izvor: <http://www.audaxceph.com/features/analyses/>

Slika 6. A) *AudaxCeph* superponiranje B) *Dolphin* posoperativna simulacija izgleda

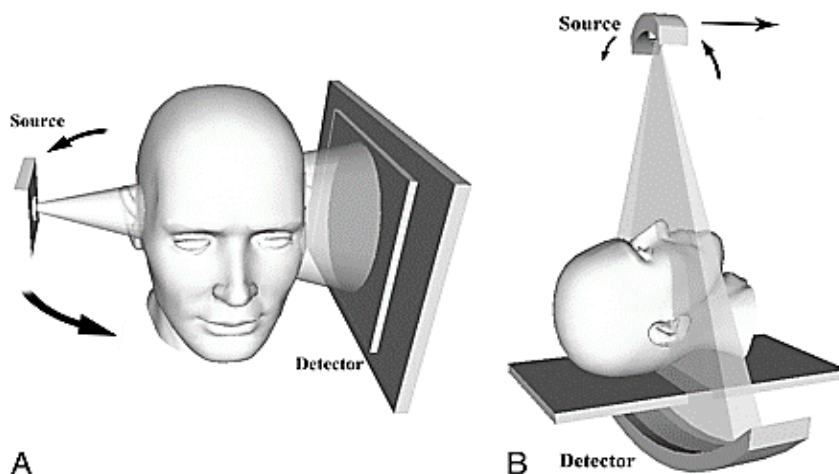
#### 2.4.4. Cone Beam kompjuterizirana tomografija (CBCT)

CBCT (*Cone Beam Computed Tomography*, engl.) je najnaprednija tehnika digitalnog snimanja razvijena isključivo za potrebe doktora dentalne medicine, oralnih i maksilofacijalnih kirurga kako bi, uz najmanju moguću dozu zračenja, dobili visoko kvalitetne dijagnostičke podatke. Dentalni uređaji „tri u jedan“ imaju mogućnost trodimenzionalnog snimanja cijele orofacijalne regije koja daje neograničeno veliki broj



kombinacija prikaza: panoramskih, aksijalnih, transversalnih, sagitalnih i kosih. Debljina svakog presjeka može se podesiti prema potrebama dijagnostičara i operatera (2).

CBCT je metoda dijagnostičkog projiciranja koja koristi računalo da bi se proizvela 3D slika unutrašnjosti koristeći se nizom 2D presjeka x-zrake dobivenih jednom rotacijom cijevi konusa. X-zraka projicira konusni snop koji je važan jer nam dozvoljava projiciranje malog dobro definiranog volumena kao što su donji dio lica i usta, pri niskim dozama zračenja. Snimanje traje u prosjeku od 10 - 30 sekundi. Za vrijeme jednog snimanja napravi se od 150 do 600 2D presjeka iz kojih se matematičkim postupkom dobije 3D rekonstrukcija snimljenog područja (14).



Izvor: <http://www.ajnr.org/content/30/6/1088>

Slika 7. A) CBCT B) CT

#### 2.4.4.1. Razlika CBCT-a i CT-a

Preteča CBCT-a je spiralni konvencionalni CT koji bilježi podatke s lepezasto oblikovanim X-snopom zraka na detektore slike koji su raspoređeni u luku oko pacijenta i proizvodi jednokratni isječak slike po skeniranju. Svaki isječak slike se mora lagano preklapati da bi se pravilno rekonstruirala slika. Kod CT-a je potrebno odvojeno skeniranje maksile i mandibule što povećava izloženost zračenju. Skenira se područje interesa u nekoliko slojeva određene debljine od 0,1 – 3 mm gdje izvor zračenja vrši nekoliko rotacija. Pacijent je zatvoren u gentryju (rotirajući prsten velikog radijusa) koji

sadrži rendgensku cijev s detektorima te kao takav nije izbor za pacijente koji pate od klaustrofobije (15).

U dentalnoj dijagnostici CT je zamijenjen CBCT-om zbog znatno boljih karakteristika: primjena stožastog oblika rendgenske zrake, te umjesto linearnog detektora primjenjuje plošni detektor veličine 19 x 24 cm (Slika 7.). S obzirom na navedeno, dovoljna je jedna rotacija oko pacijenta za 360 ° prilikom snimanja u trajanju do 40 sekundi, pa time i znatno manja doza zračenja. Izvor zračenja i detektor postavljeni su na suprotnim stranama, paralelno. Koristi se napon od 120 kV jačine 1mA. Konusni snop zraka prolazi kroz objekt do senzora visoke rezolucije, a jaki softverski program podržava takvu obradu podataka (4). CBCT je znatno udobniji za pacijenta koji može ležati, stajati ili sjediti, ima manji prikaz artefakata metalnih stranih tijela kao što su metalne krunice i amalgamski ispuni. Nedostatak CBCT-a je nemogućnost analize mekih tkiva, kao i aplikacije intravenskog kontrastnog sredstva. Osim toga, troškovi održavanja i uporabe dentalnog CT-a su znatno veći i, ne tako rijetko, teže je razumijevanje dobivene snimke pa je neophodna suradnja radiološkog tehnologa i doktora dentalne medicine (16).

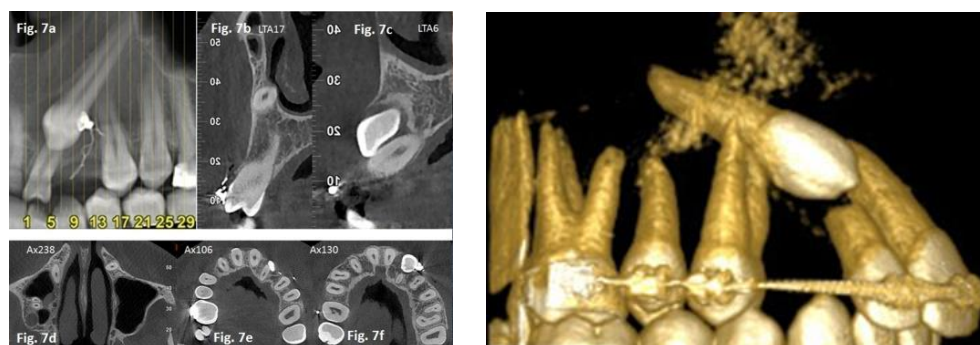
Uređaj *Hyperion X9* izvodi volumetrijsko snimanje skeniranjem od 360° što omogućuje eliminaciju artefakata na konačnoj snimci. Dinamičko transverzalo slojevanje (*DTS-Dynamic Transversa Slicing*) omogućuje prikaz svakog sloja obje čeljusti što je od posebnog značaja kod planiranja postave implantata. Pomoću DTS-a moguće je na zaslonu PC-a upravljati kroz slojeve kako bi se procijenilo je li odabrana veličina implantata odgovara.

#### **2.4.4.2. Mogućnosti upotrebe CBCT-a u dentalnoj medicini**

CBCT ima uistinu široku primjenu u dentalnoj medicini: ortodoncija, ortognata kirurgija (čeljusna kirurgija), implantologija, maksilofacijalna kirurgija, oralna kirurgija, endodoncija, parodontologija i trauma zuba.

Ortodonskoj terapiji prethodi plan terapije kojega je nemoguće realizirati bez adekvatne dijagnostike. CBCT snimka omogućuje točan prikaz impaktiranih zubi

(neizniklih zubi), njihovog odnosa prema susjednim strukturama i predviđanje tijeka ortodonsko-kirurške terapije (Slika 8.).

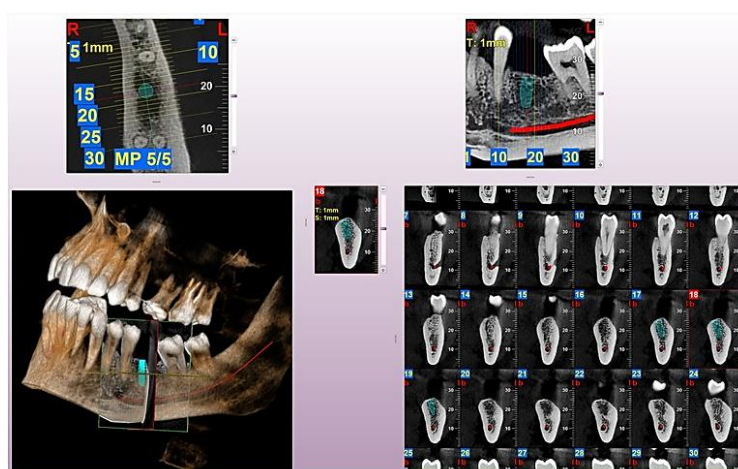


Slika 8. Prikaz impaktiranog očnjaka

Jedino CBCT snimka u ovom slučaju može dati odgovore na pitanja: o kojem tipu impakcije se radi (točna lokalizacija impaktiranog zuba), je li nastupila resorpcija korijena inciziva, kolika je udaljenost impaktiranog zuba od susjednih zuba, postoje li perzistentni mliječni zubi, kolika je širina alveolarnog grebena u području impaktiranog zuba, kolika je veličinu folikula, koja je inklinacija uzdužne osi impaktiranog zuba, kolika je količina kosti koja prekriva zub i kakvo je stanje susjednih zuba i svih okolnih anatomskih struktura (Slika 8.). Tijek ortodonske terapije moguće je predvidjeti na osnovu debljine kortikalne kosti, rizik za parodont, te ograničenja same ortodonske terapije. Posebice je CBCT dijagnostika potrebna kod pacijenata s rascjepom nepca i kod prekobrojnog broja zubi (16).

U ortognatoj kirurgiji (čeljusna kirurgija) potrebno je kirurški korigirati jake skeletne deformitete. CBCT je najbolji način prikaza i omogućuje prikaz kontura kože i koštane odnose s bilo kojeg aspekta. Boja se može dodati različitim strukturama kako bi se lakše vizualizirale, a površinski slojevi se mogu napraviti prozirnima kako bi se ispod prikazale skeletne strukture (2). Prikazi ovog tipa znatno olakšavaju kirurški plan liječenja. Pacijenti kod kojih je prerazvijena ili nerazvijena jedna od čeljusti, ili obje, jake asimetrije čeljusti i kao takvi pacijenti su nezadovoljni svojim izgledom. Adekvatnom terapijom i suradnjom pacijenata moguće je postići nemoguće, na zadovoljstvo svih. CBCT osigurava početnu izrazito točnu dijagnozu, plan terapije i konačni ishod, koji je moguće pacijentu predočiti prije no što se uopće odluči na ortognatu kirurgiju (Slika 6.).

Implantologija predstavlja najsvremeniji pristup nadoknade izgubljenih zuba i potpornih zubnih struktura u cilju nadoknade narušene funkcije i estetike. Da bi se pristupilo ugradnji implantata, neophodna je CBCT snimka na osnovu koje će terapeut dobiti vrijedne informacije: uvid u debljinu alveolarne kosti, inklinaciju kosti, blizina sinusa, blizina živca, širinu, strukturu i gustoću kortikalne i spongiozne komponente kosti, te odnos mandibule i maksile. Gustoća kosti mjeri se pomoću Hounsfieldove jedinice, a to je mjerenje slabljenja gustoće Rtg zraka koje se koristi kako bi se opisale vrijednosti Voxela (elementa volumena u trodimenzionalnoj snimci) kod CBCT snimanja (Slika 9.).



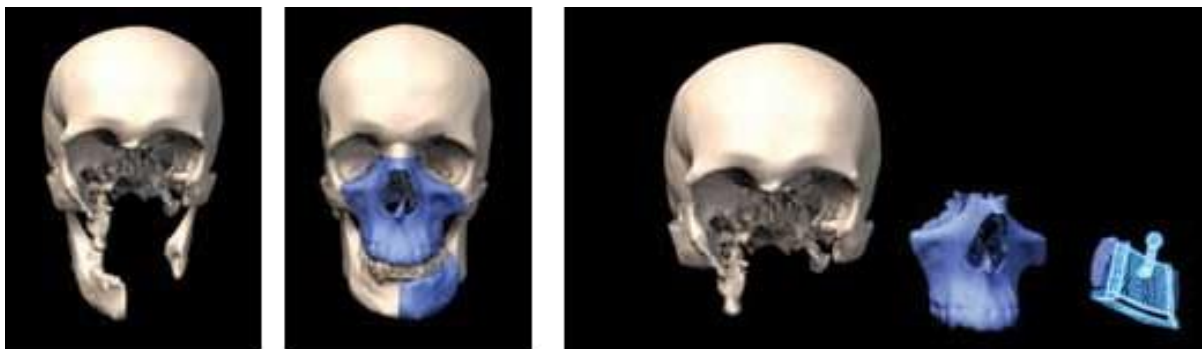
Izvor: <http://www.my-ray.com/en/clinical/3d/hyperion-x9>

Slika 9. Plan implantacije u donjoj čeljusti pomoću softvera iRYS (zub 36)

Na osnovu snimanja CBCT-om, moguće je interaktivno planirati terapiju uz pomoć kompjuterizirane grafičke simulacije koju omogućuje softverski program iRYS tvrtke Myray. On omogućuje plan izrade kirurške šablone na temelju podataka iz faze planiranja terapije, ta šablona točno pristaje na koštani greben i na taj način moguće je precizno postaviti implantate. Često je zbog velikog nedostatka kosti potrebno dodati umjetnu kost (augmentacija). Softver iRYS je dovoljno sofisticiran da može razlikovati transplantat kosti i originalnu kost (23).

U maksilofacijalnoj kirurgiji traume orofacijalne regije zauzimaju cca 60% svih traumatskih ozljeda i zbog komplikacija koje mogu nastati te anatomskih aspekata i

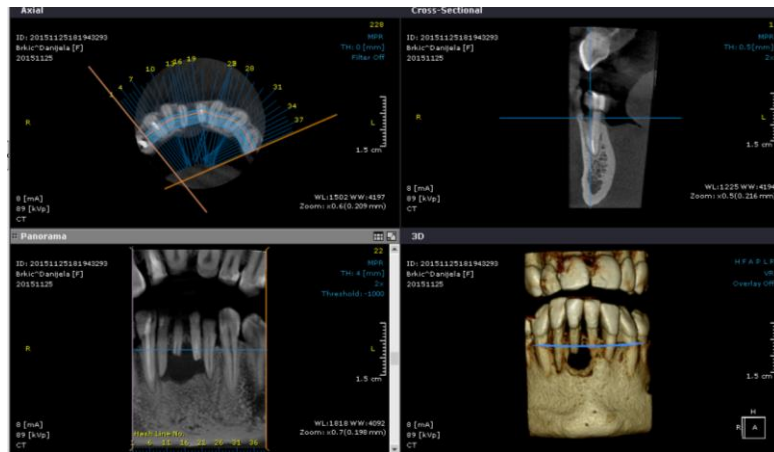
intenzivne vaskularizacije područja, snimanje je neophodno pri dijagnosticiranju. Traume mogu varirati od jednostavnijih izoliranih fraktura koje uključuju mali broj koštanih struktura do kompleksne frakture koja obuhvaća koštane strukture cijelog lica.



Slika 10. Prikaz plana nadomjestka umjetnom kosti

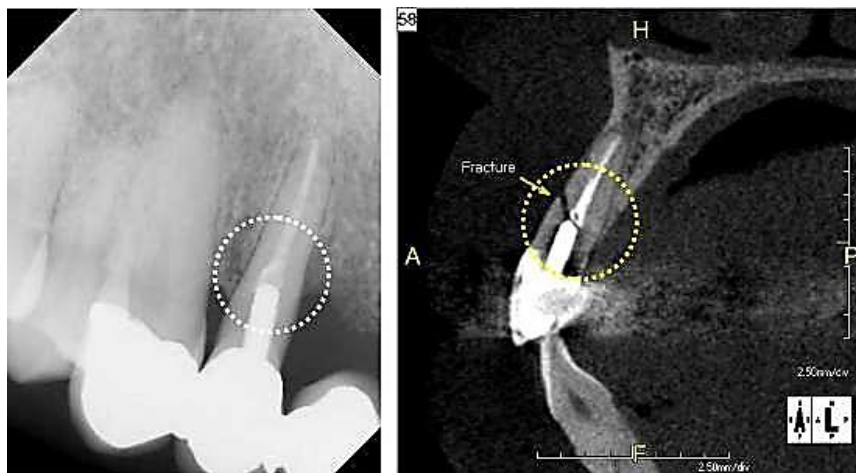Materijali i tehnike presađivanja kosti su se neizbježno morale razviti kako bi se nosile sa zahtjevima, a danas prikazuju ohrabrujuće rezultate. Idealni materijali za presađivanje moraju biti biokompatibilni, pružiti uvjete za regeneraciju kosti, ne smiju imati nikakve rezultate odbacivanja sa strane tijela, ne smiju imati rizik prenošenja bolesti i moraju ponuditi mehaničku stabilnost tijekom cijelog perioda liječenja. Kako bismo mogli pogledati mjesto implantacije, potreban nam je CBCT prikaz. Nekad su se koristili autotransplantati kosti, no napretkom tehnologije moguće je na osnovu CBCT prikaza u softverskom programu dizajnirati dio kosti koji se operativno treba nadomjestiti. Potom se taj ulomak kosti 3D printa iz biokompatibilnog materijala i nadomješta se operativnim postupkom (Slika 10.).

U oralnoj kirurgiji CBCT dijagnostika omogućuje procjenu molarnog i retromolarnog prostora, što predstavlja klinički važnu informaciju u donošenju odluke o ekstrakciji umnjaka ili drugog zuba molarne regije. Neophodan je u slučajevima komplikacija nakon vađenja zuba, gdje je moguća dislokacija dijela korijena zuba. Ova adekvatna dijagnostika omogućit će točnu lokaciju i uklanjanje zaostalog dijela korijena. Razni tipovi cista i tumoroznih tvorbi mogu biti locirani, na taj način lakše kirurški odstranjeni, a neophodno ih je dugoročno kontrolirati (Slika 11.).



Slika 11. CBCT prikaz ciste donje čeljusti u predjelu sjekutića

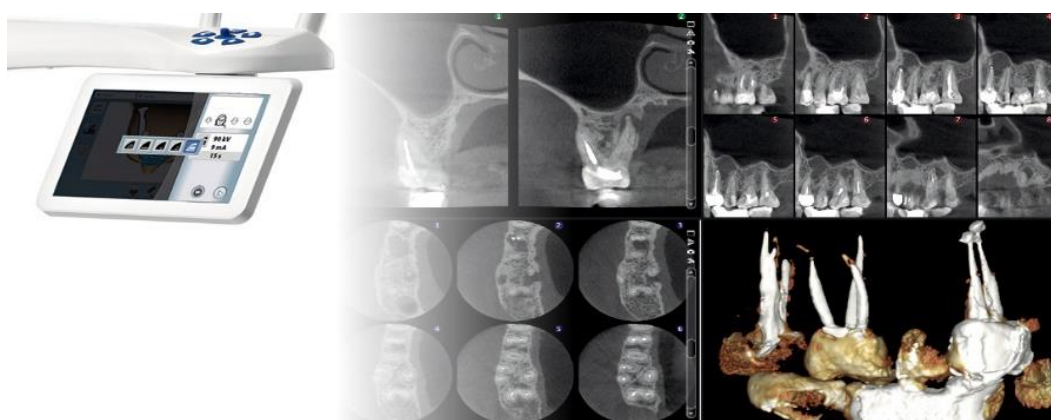CBCT će vjerno prikazati kronični periapikalni proces, cistu ili mikro frakturu vrška korijena zuba koja neće biti uočena na digitalnom ortopantomogramu (Slika 12.). U ne tako malom broju slučajeva u toku liječenja pacijenta, na osnovu simptomatologije zuba, liječnik očekuje i stanoviti radiografski nalaz. No kada to isto ne bude vidljivo na digitalnoj snimci, zbog potreba operacije pacijenta se upućuje na CBCT. Potreban je operateru ne samo zbog niza informacija koje će mu pružiti već i u samom razgovoru s pacijentom kojemu treba predočiti zašto se mora napraviti operacija, ili zašto je baš potrebna umjetna kost.



Slika 12. Horizontalna fraktura zuba koja je jasno vidljiva na CBCT-u (desno)



Endodoncija je grana dentalne medicine koja se bavi terapijom patoloških procesa zubne pulpe („živca“). To je svojevrsan mikrokirurški zahvat koji zahtijeva mikronska preciznost u skućenom i nevidljivom dijelu kao što je unutrašnjost zuba. Da bi se uspješno izvršilo liječenje, potrebno je ukloniti inficiranu pulpu zuba, dobro očistiti kanale korijena zuba u cijeloj dužini i ispuniti taj prostor umjetnim materijalom, koji će onda spriječiti daljnji prodor bakterija iz usne šupljine u organizam. Primjenom CBCT-a endodoncija dobiva novo dijagnostičko sredstvo u procjeni zavijenosti kanala, morfologija endodontskog sustava, trauma s frakturom korijena, periapikalnih procesa, apikotomija i fosse route (Slika 13.).



Izvor: <https://www.planmeca.com/na/Imaging/3D-imaging/Endodontic-imaging-mode/>

Slika 13. Primjena CBCT-a u endodonciji

Parodontologija je specijalistička grana stomatologije koja se bavi zdravljem zuba i potpornih tkiva koji ih okružuju te bolestima i stanjima parodonta. Uslijed parodontitisa dolazi do gubitka visine alveolarne kosti. Dijagnosticiranje nedostatka alveolarne kosti je od velike važnosti i objedinjuje parodontologiju i kirurgiju. Nedostatak kosti je moguće nadomjestiti kirurški umjetnom kosti, CBCT igra ulogu važnog vodiča u toj oseointegraciji.

### 3. Vrste hibridnih dentalnih uređaja

Ovi uređaji se razlikuju s obzirom na vrstu detektora:

1. pojačivač slike i CCD kameru (IIT/CCD-*Image Intensifier Tube/Chare-Coupled Device*)
2. plosnati panelski detektor (*Flat-panel Imager*). Plosnati panelski detektor umanjuje optičku distorziju što uvjetuje točniju i oštiju sliku s obzirom na IIT/CCD (2).

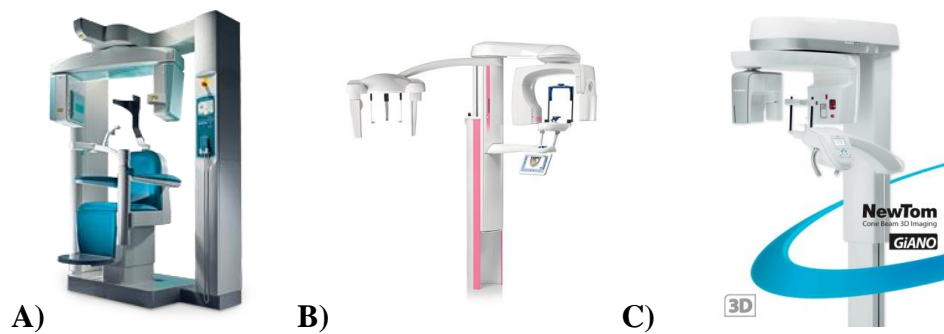
CBCT uređaji se razlikuju i s obzirom na vrstu emitiranja rendgenskih zraka:

- uređaji koji kontinuirano zrače (*Accuitomo, CB MercuRay, Illuma Ultra Cone, PreXion 3D*)
- uređaji koji pulsno zrače tj. izvor rendgenskih zraka je sinkroniziran s detektorom (*Hyperion X9, Planmeca ProMax 3D Max*)

Uređaji koji pulsno zrače izlažu pacijenta značajno manjim dozama zračenja (16). CBCT uređaji mogu snimati pacijenta u tri položaja, a to su: sjedeći, ležeći i stojeći. Prilikom snimanja u bilo kojem od navedenih položaja regija koja se snima je centrirana, a softwer sve prikupljene podatke rekonstruira stvarajući 3D voxel anatomske strukture, a pomoću sofisticiranog softwera moguće je snimanu regiju vizualizirati i slobodno njome manipulirati.

Vodeći svjetski proizvođači CBCT uređaja su: *MyRay Hyperion X9* (1), talijanska tvrtka *NewTom* s trenutno vodećim CBCT uređajem *VGI*evo superiorne scan tehnologije, veličine detektora 24x19 cm dovoljnim za cjelokupnu dijagnostiku glave i vrata, ultra modernog dizajna, a posjeduje i funkcijski *CineX* koji osigurava pregled funkcije snimanog područja, dok *EcoScan* modul reducira izloženost x-zrakama (17), *SCANORA™ 3Dx* finske tvrtke *Soredex* (18), *3D Accuitomo 170* američke tvrtke *MORITA* kao najluksuzniji model (19) i *Planmeca ProMax 3D Max* američke tvrtke *PLANMECA* (20) (Slika 15.).

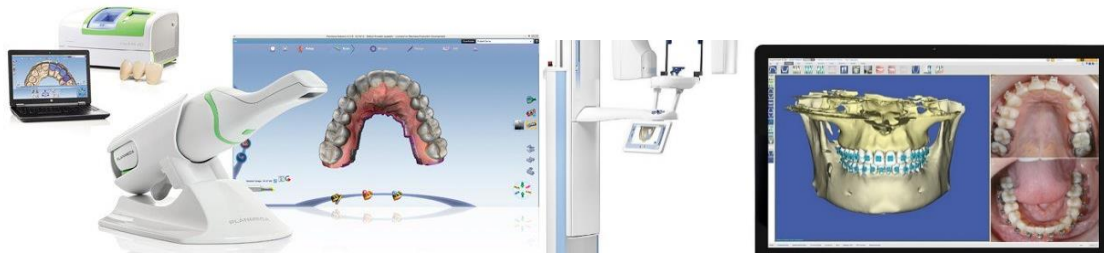



Slika 14. Prikaz uređaja A) *Morita* B) *Planmeca* C) *NewTom*

Svi oni jamče male doze uz izvrsnost prikaza željenog područja, uz maksimalnu udobnost za pacijenta i kratko vrijeme same ekspozicije. Njihove međusobne razlike se odnose na vrijeme koje je potrebno za rotaciju, broj projekcija, kvaliteta slike i vrijeme potrebno za rekonstrukciju snimanog područja. Uz sve funkcije uobičajenog postupka sa slikom, tu je još i širok izbor dijagnostičkih alata. Između ostalog, prikaz površine i volumena s isječkom anatomske ravnine/visine, koja se koristi da bi se virtualno uklonile strukture koje smetaju i da bi se moglo vidjeti područje koje se pregledava. Ostale mogućnosti dozvoljavaju povećanje vidljivosti zuba, kosti i mekog tkiva. Također je moguće regulirati prikaz u boji i stupnjeve zasjenjenja i transparentije.

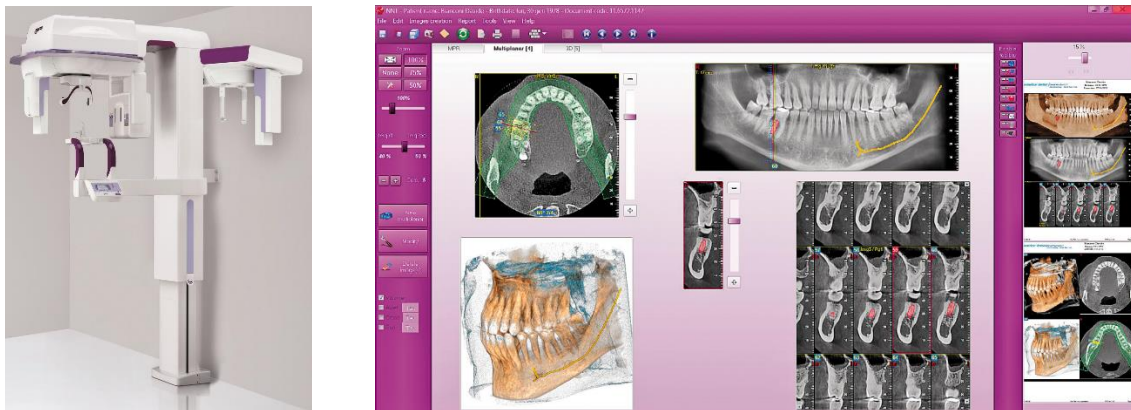
Svi od navedenih hibridnih uređaja imaju prateći softver za uređivanje snimki, npr. tvrtka *Planmeca* za „tri u jedan“ uređaj *Planmeca ProMax® 3D* ima softver *Planmeca Romexis*. Uz ovako naprednu tehnologiju, moguće je i dodatno opremanje uređaja *Planmeca PlanScan®* intraoralnim skenerom koji omogućuje intraoralno skeniranje zuba i izradu studijskih modela bez uzimanja otisaka pacijentu, skeniranje brušenih zuba i izradu zubnih nadomjestaka odmah 3D printanjem, skeniranjem bezube čeljusti 3D printanjem dobije se šablona za pomno isplaniranu poziciju budućih implantata (Slika 15.).



Izvor: <http://www.planmeca.com/Imaging/3D-imaging/Planmeca-ProMax-3D-Max>

Slika 15. Planmeca PlanScan® intraoralni skener

*Hyperion X9* tvrtke *Myray* hibridni uređaj koristi detektor tehnologiju amorfnog Silicij (a-Si), Cezijum-Jodid scincilator s CCD kamerom. Dolazi sa softverskim programom iRYS za 2D i 3D kliničke potrebe (Slika 16.). U 3D dijagnostici ima dvije mogućnosti skenirane rezolucije za sve veličine snimanog područja. Besprijeorne snimke postižu se u 75  $\mu\text{m}$  voxel i u ekspoziciji od 9s koristeći generator konstantnog potencijala (90V-DC). Vrijeme ekspozicije je ograničeno pulsним snimanjem tako da zahvaljujući njemu u konačnici vrijeme ekspozicije je do 3,6 s (24).



Izvor: <http://www.my-ray.com/en/products/hyperion-x9>

Slika 16. *Hyperion X9*

## 4. Doze zračenja hibridnih dentalnih uređaja

Doze zračenja su općenito niže nego kod standardnih CT-uređaja. Čak i male doze zračenja mogu biti biološki štetne zbog stohastičkih učinaka, kao što je, na primjer, nastanak karcinoma koji može potaknuti primljena količina radijacije. Efektivne doze radijacije variraju između 4 i 16  $\mu\text{Sv}$  kod 2D ortopantomograma pa od 33 do 150  $\mu\text{Sv}$  kada se pojedinačno snima svaki zub u usnoj šupljini ovisno o primijenjenoj tehnici (14). Efektivne doze primljene kod CBCT-a znatno su različite, a ovise o opremi koja se koristi, no općenito su veće nego kod 2D ortopantomograma, a manje nego kod multidetektorskih CT-a. Načini na koje se smanjuje doza tijekom dentalnih rendgenskih pretraga jesu ponajprije kriteriji je li uopće potrebna rendgenska snimka, zatim primjena detektora koji brzo reagiraju i bolja izoštrenost suženoga snopa, posebice kod djece (21).

Tablica 5. Efektivne doze za maksilofacijalne snimke *Cone-Beam Computed Tomography* (CBCT) i *Computed Tomography* (CT). FOV. Vidno polje;  $E_{\mu\text{Sv}}$  (bez sal gl): efektivna doza izražena u  $\mu\text{Sv}$  temeljena na ICRP-u 1990.;  $E_{\mu\text{Sv}}$  (sa sal gl): efektivna doza temeljena na ICPR-u 2007. (22)

Vrsta pretrage • Examination	$E_{\mu\text{Sv}}$ (bez sal gl) • (without sal gl)	$E_{\mu\text{Sv}}$ (sa sal gl) • (with sal gl)
CBCT (Large FOV)		
NewTom 3G	42	68
CB MercuRay	464-806*	569-1073
New generation i-CAT	37	74
Iluma	50-252	98-498
CBCT (Medium FOV)		
CB MercuRay	264	560
Classic i-CAT	29	69
Next generation i-CAT	36	87
Galileos	28-52	70-128
CBCT (Small FOV)		
CB MercuRay	156	407
Promax 3D	151-203	488-652
PreXion 3D	66-154	189-388
Multidetector CT		
Somaton 64	453	860

Uređaji „tri u jedan“ imaju u postavkama mogućnost odabira kvalitete snimke, veličinu snimanog područja bilo 2D ili 3D pa se doza zračenja može na taj način svesti na minimum. Na žalost što je snimka kvalitetnija i zračenje je veće (22).

Apsorbirana doza zračenja uređaja *Hyperion X9* eksperimentalno je izmjerena na fantomu širine 16 cm i visokom 17 cm koji je bio simulacija za pacijentovu glavu. Maksimalne

vrijednosti su izmjerene na visini od 15 cm ispod križanja horizontalne ravnine s pacijentovim zagrizom (Tablica 6. i 7.). Sve ostale vrijednosti apsorbiranog zračenja na vertikalnoj osi su bile manje od ovih prikazanih u tablici. Na fantomu je sniman 2D ortopantomogram i CBCT maksimalne veličine polja 13 x 13 cm i anode srednje snage 42 W pozicioniran na udaljenostima od 0.5, 1.0, 1.5, 2.0 i 3.0 metara od centra osi rotacije (7).

Tablica 6. Ortopantomogram

Distance between rotation axis and measurement point	Leaked radiations *
0.5 m	40 $\mu\text{Gy} / \text{h}$
1.0 m	13 $\mu\text{Gy} / \text{h}$
2.0 m	3 $\mu\text{Gy} / \text{h}$
3.0 m	1.5 $\mu\text{Gy} / \text{h}$

Izvor: [http://www.my-ray.com/hyperionX9\\_user\\_manual\\_MI02\\_97050543\\_EN](http://www.my-ray.com/hyperionX9_user_manual_MI02_97050543_EN)

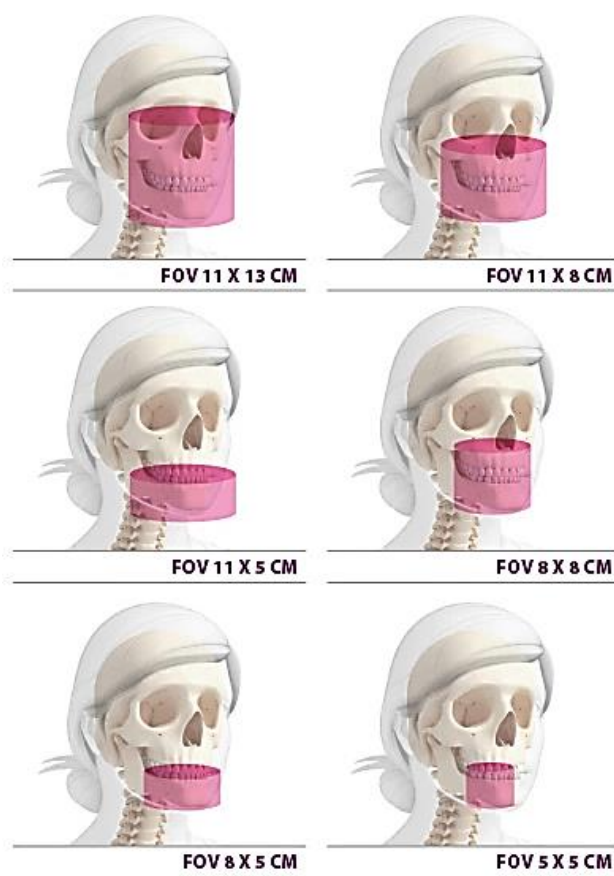
Tablica 7. CBCT

Distance between rotation axis and measurement point	Leaked radiations *
0.5 m	640 $\mu\text{Gy} / \text{h}$
1.0 m	160 $\mu\text{Gy} / \text{h}$
2.0 m	40 $\mu\text{Gy} / \text{h}$
3.0 m	20 $\mu\text{Gy} / \text{h}$

Izvor: [http://www.my-ray.com/hyperionX9\\_user\\_manual\\_MI02\\_97050543\\_EN](http://www.my-ray.com/hyperionX9_user_manual_MI02_97050543_EN)

CBCT je zbog svoje izvrsnosti počeo zauzimati vodeće mjesto u svakodnevnoj dentalnoj praksi, no ne smije se zanemariti količina zračenja kojom ozračimo pacijenta. Jedino je u SAD-u zakonski regulirana CT i CBCT dijagnostika tako da se koristi najmanji mogući FOV, što manju Voxel veličinu, što niže vrijednosti u mA, što kraće vrijeme ekspozicije pacijenata i po mogućnosti pulsnu ekspoziciju, jer ti uređaji manje

zrače. Upravo *Hyperion X9* hibridni uređaj ima mogućnost odabira snimanja 6 veličina FOV polja, te svaki od njih ima dijagnostičku primjenu (Slika 17.). 2D digitalnoj radiografiji je glavna prednost znatno manja količina zračenja kojoj je pacijente izložen pa je zbog toga potrebno razmisliti prilikom upućivanja pacijenta je li dostatna 2D radiografija, a svakako samo složenije slučajeve upućivati na CBCT (22). Najvećem riziku su upravo izložena djeca kod kojih se, zbog rasta i razvoja uslijed izlaganja većoj količini zračenja, može dogoditi oštećenje DNA u stanicama koje uslijed daljnjih repliciranja rezultira razvojem tumora. Stoga se maloljetnike upućuje na CT i CBCT samo u medicinski opravdanim slučajevima.



Izvor: <http://www.my-ray.com/en/products/hyperion-x>

Slika 17. FOV *Hyperion X9* (FOV-Field of View)

## 5. Zaključak

Hibridni dentalni uređaji predstavljaju uistinu tehnološko dijagnostičko dostignuće. Liječnici uistinu imaju sredstvo kojim se trebaju naučiti služiti za dobrobit svojih pacijenata. Ništa nije prepušteno slučaju kad je prava tehnologija pri ruci. Greške se upravo javljaju u nemogućnosti ili neznanju korištenja novih tehnologija ili neupućivanja na ispravnu dijagnostičku metodu. Proizvođačima hibridnih uređaja je glavni fokus bespriječna 2D ili 3D snimka u čemu itekako uspijevaju.

Prateći sva područja primjene CBCT-a možemo i ovdje naglasiti njegove prednosti i široku primjenu, a to su: nove mogućnosti dijagnostike i liječenja, konusna zraka koja omogućava temeljitiji pregled, istodobno skeniranje obje čeljusti u samo jednoj rotaciji oko objekta, kratko vrijeme izvedbe, točna i precizna anatomska i patološka informacija, bolja kvaliteta slike i prostorne rezolucije, manja cijena, potreba manjeg prostora za smještaj samog uređaja, manja doza zračenja, udobnost za pacijenta u vrijeme snimanja, lakša suradnja s pacijentom, smanjen šum i artefakt na samoj snimci, te veće mogućnosti manipuliranja (poboljšanje kvalitete) slike.

To su samo neke činjenice kojima nam korištenje CBCT-a danas olakšava dijagnosticiranje i liječenje pri svim gore navedenim područjima dentalne medicine. Unatoč neprocjenjivoj informaciji koju CBCT nudi, ne smijemo zanemariti ALARA princip, bez obzira na to što je doza zračenja znatno manja nego na CT-u, ipak je dosta veća nego pri 2D snimci koja u normalnim uvjetima zadovoljava postavljanje dijagnoze. Dakle korištenje CBCT-a bi trebalo limitirati samo na slučajeve kad liječenje i dijagnostika to zahtijeva. Upravo hibridni dentalni uređaji pružaju velik broj dijagnostičkih opcija od tipa snimanja preko odabira veličine polja snimanja.

Iako je dentalni CBCT mlada metoda, postao je nezamjenjivi dio dentalne svakodnevice. Koristi se gotovo u svim područjima dentalne medicine. Iz toga svega možemo zaključiti da će CBCT još dugo ostati jedna od glavnih dijagnostičkih metoda u dentalnoj medicini.

## 6. Sažetak

Hibridni dentalni uređaji objedinjuju CBCT, digitalni ortopantomograf i digitalni cefalograf. Donedavno je za svaku tu tehniku snimanja bio potreban posebni uređaj, ili su bili uglavnom u kombinaciji ortopantomograf i cefalograf, no ovakvi uređaji ne samo da objedinjuju najnoviju tehnologiju, već pružaju dijagnostičaru u dentalnoj medicini bezbroj mogućnosti i kompletan uvid u bilo koji segment orofacijalne regije kod planiranja terapije. Svojim zanimljivim i besprijekornim dizajnom uistinu su itekako zanimljivi i prihvatljivi pacijentima svih dobnih skupina, a u praktičnom smislu štede na prostoru.

Uređaji najnovije generacije ujedinjuje naprednu tehnologiju i jednostavnost korištenja. Najnapredniji hibridni dentalni uređaji su „tri u jedan“ što bi značilo da jedan uređaj ima mogućnost snimanja dvodimenzionalnih digitalnih snimki ortopantomograma i cefalograma (2D) i CBCT-a (trodimenzionalna (3D)) (1). Upravo takvi uređaji pružaju jednostavnost pozicioniranja pacijenta i odabira željenog programa snimanja uz stalni kontakt s pacijentom „lice u lice“. To je izuzetno važno kod pacijenata koji često zbog klaustrofobije razvijaju osjećaj anksioznosti i nemira. Ovako otvoren način suradnje radiološkog tehnologa i pacijenta vodi osjećaju ugone kod pacijenta, brzom izvedbi snimanja i u konačnici izvanrednim snimkama.

Prateći sva područja primjene možemo i ovdje naglasiti njegove prednosti, a to su: nove mogućnosti dijagnostike i liječenja, konusna zraka koja omogućava temeljitiji pregled, istodobno skeniranje obje čeljusti u samo jednoj rotaciji oko objekta, kratko vrijeme izvedbe, točna i precizna anatomska i patološka informacija, bolja kvaliteta slike i prostorne rezolucije, manja cijena, potreba manjeg prostora za smještaj samog uređaja, manja doza zračenja, udobnost za pacijenta u vrijeme snimanja, lakša suradnja s pacijentom, smanjen šum i artefakt na samoj snimci, te veće mogućnosti manipuliranja (poboljšanje kvalitete) slike.

## 7. Summary

Hybrid dental devices combine CBCT, digital orthopantomograph and a digital cephalogram. Until recently a special device was needed for each of the mentioned techniques, or orthopantomograph and cephalogram were combined, however these kinds of new devices not only unify the latest technology they also provide the diagnostician with numerous possibilities and complete insight in any given section of orofacial region when planning a therapy. With its interesting and impeccable design it is acceptable to the patients of all ages and they also save space as well.

The devices of the latest generation unify the advanced technology and the simplicity of utilization. The most advanced hybrid dental devices are 3 in 1 devices meaning that one device has the possibility of producing two-dimensional digital imaging of the orthopantomograph and cephalogram (2D) and of the CBCT (three-dimensional) (1). The devices of this sort simplify the positioning of the patient as well as the choice of the programme needed to obtain the wanted image maintaining a constant face to face contact with the patient. This is extremely important with the patients who because of claustrophobia develop a sense of anxiety and distress. This manner of cooperation of the radiology technician and the patient provides sense of calmness with the patient, swift performance and finally images of extraordinary quality.

Given all the fields of application we can emphasize its advantages and these are namely new possibilities of diagnostics and treatment, cone ray that allows more thorough examination simultaneously scanning both jaws at the single rotation around the object, short time of performance, the accurate and precise piece of information, better quality of the image and spatial resolution, more convenient price, it also requires less space, smaller dosage of radiation, comfort of the patient while obtaining the image, easier cooperation with the patient, reduced noise and *artefact* in the image itself and larger possibilities of manipulating (improving the quality) of the image.



## 8. Literatura

1. <http://www.my-ray.com/en/products/hyperion-x9>
2. Proffit William R. DDS PhD, Fields Henry W. Jr. DDS MS MSD, Sarver David M. DMD MS, 2013. Contemporary Orthodontics. Amsterdam, The Netherlands. Elsevier Mosby. 5th Edition
3. [http://ozs.unist.hr/~fmihanov/nastava/RuR/Ra%C4%8Dunala%20u%20radiologiji%20\\_v\\_1.1.pdf](http://ozs.unist.hr/~fmihanov/nastava/RuR/Ra%C4%8Dunala%20u%20radiologiji%20_v_1.1.pdf)
4. Krolo I., Zadavec D., Dentalna Radiologija, Zagreb: Medicinska naklada, 2016.
5. <http://www.newtom.it/it/news-ed-eventi/news/2014/20deg-anniversary-of-the-1deg-dental-cbct-complete-scan>
6. Hatcher DC, "Operational principles for cone-beam computed tomography". Journal of the American Dental Association. 141 (October 2010.) (Suppl 3): 3S–6S. PMID 20884933.
7. [http://www.my-ray.com/hyperionX9\\_user\\_manual\\_MI02\\_97050543\\_EN](http://www.my-ray.com/hyperionX9_user_manual_MI02_97050543_EN)
8. Rakosi T., Jonas I., Graber TM., Orthodontic Diagnosis, New York, Thieme Medical Publisher Inc., 1993.
9. <http://www.ijds.in/article.asp?issn=09764003;year=2017;volume=9;issue=2;page=84;epage=87;aulast=Javangula>
10. [http://www.scielo.br/scielo.php?script=sci\\_arttext&pid=S0103-64402013000100030](http://www.scielo.br/scielo.php?script=sci_arttext&pid=S0103-64402013000100030)
11. [http://www.jioh.org/viewimage.asp?img=JIntOralHealth\\_2017\\_9\\_3\\_126\\_20906\\_0\\_f1.jpg](http://www.jioh.org/viewimage.asp?img=JIntOralHealth_2017_9_3_126_20906_0_f1.jpg)
12. <https://www.dolphinimaging.com/>
13. <http://www.audaxceph.com/features/>
14. Scarfe WC, Farman AG, Sukovic P. *Clinical applications of cone-beam computed tomography in dental practice*". Journal of the Canadian Dental Association 72 (February 2006.) (1): 75–80. PMID 16480609.0
15. <http://www.ajnr.org/content/30/6/1088>
16. Nanda E., Kapila S., Current Therapy in Orthodontics, Connecticut, Mosby Elsevier, 2010.
17. <http://www.newtom.it/en/products>

18. <http://www.soredex.com/en/product/scanora-3dx/>
19. [http://www.morita.com/usa/cms/website.php?id=/en/products/dental/diagnostic\\_and\\_imaging\\_equipment/6054\\_veraviewepocs\\_3d.html](http://www.morita.com/usa/cms/website.php?id=/en/products/dental/diagnostic_and_imaging_equipment/6054_veraviewepocs_3d.html)
20. <http://www.planmeca.com/Imaging/3D-imaging/Planmeca-ProMax-3D-Max>
21. Grünheid T, Kolbeck Schieck JR, Pliska BT, Ahmad M, Larson BE Dosimetry of a cone-beam computed tomography machine compared with a digital x-ray machine in orthodontic imaging. American Journal of Orthodontics and Dentofacial Orthopedics (2012.)141 (4):436-43.
22. Brooks S.L., Radiation Doses of Common Dental Radiographic Examinations, 2008; 42(3):207-217
23. Sethi A., Kaus T. Praktična implantologija, dijagnostički, kirurški, protetski i tehnički aspekti estetskog i funkcijskog sklada. Zagreb, Quintessence Publishing, 2009.
  
24. X9\_FULL\_LIGHTVERSION\_LAYOUT\_D.A\_24-09-2012 GB

## **9. Životopis**

### **OSOBNI PODACI**

Ime i prezime: Davor Bubica

Datum i mjesto rođenja: 4. kolovoza 1973. god., Zadar

Državljanstvo: hrvatsko

Adresa: Stanka Vraza 6, Zadar

Mobitel: 091 2628292

E-mail: dav.bubica45@gmail.com

### **Obrazovanje i osposobljavanje**

1980. – 1988. Osnovna škola „Stanovi“, Zadar

1988. – 1992. Tehnička škola Zadar

2014. – 2018. Sveučilišni odjel zdravstvenih studija, Split

Smjer: Radiološka tehnologija

### **Vještine**

Strani jezici: engleski jezik (aktivno), talijanski jezik (pasivno)

Rad na računalu: Aktivno i svakodnevno korištenje MS Office paketa i interneta