

Usporedba citoloških i histoloških nalaza karcinoma pluća dijagnosticiranih bronhoskopskom biopsijom u KBC Split u 2016. godini

Bulić, Vladimir

Undergraduate thesis / Završni rad

2018

Degree Grantor / Ustanova koja je dodijelila akademski / stručni stupanj: **University of Split / Sveučilište u Splitu**

Permanent link / Trajna poveznica: <https://um.nsk.hr/um:nbn:hr:176:460534>

Rights / Prava: [In copyright](#)/[Zaštićeno autorskim pravom.](#)

Download date / Datum preuzimanja: **2025-03-05**



Sveučilišni odjel zdravstvenih studija
SVEUČILIŠTE U SPLITU

Repository / Repozitorij:

[Repository of the University Department for Health Studies, University of Split](#)



UNIVERSITY OF SPLIT



DIGITALNI AKADEMSKI ARHIVI I REPOZITORIJI

SVEUČILIŠTE U SPLITU

Podružnica

SVEUČILIŠNI ODJEL ZDRAVSTVENIH STUDIJA

PREDDIPLOMSKI SVEUČILIŠNI STUDIJ

MEDICINSKO LABORATORIJSKA DIJAGNOSTIKA

Vladimir Bulić

**USPOREDBA CITOLOŠKIH I HISTOLOŠKIH NALAZA
KARCINOMA PLUĆA DIJAGNOSTICIRANIH
BRONHOSKOPSKOM BIOPSIJOM U KBC SPLIT U 2016.
GODINI**

Završni rad

Split, 2018.

SVEUČILIŠTE U SPLITU

Podružnica

SVEUČILIŠNI ODJEL ZDRAVSTVENIH STUDIJA

PREDDIPLOMSKI SVEUČILIŠNI STUDIJ

MEDICINSKO LABORATORIJSKA DIJAGNOSTIKA

Vladimir Bulić

**USPOREDBA CITOLOŠKIH I HISTOLOŠKIH NALAZA
KARCINOMA PLUĆA DIJAGNOSTICIRANIH
BRONHOSKOPSKOM BIOPSIJOM U KBC SPLIT U 2016.
GODINI**

**A COMPARISON OF CYTOLOGICAL AND HISTOLOGICAL
REPORTS ON CARCINOMA OF THE LUNGS DIAGNOSED
BY BRONCHOSCOPIC BIOPSY AT CLINICAL HOSPITAL
OF SPLIT IN 2016**

Završni rad/Bachelor's Thesis

Mentor:

Prof. dr. sc. Merica Glavina Durdov

Split, 2018.

SADRŽAJ

1. UVOD	1
1.1. DEFINICIJA I EPIDEMIOLOGIJA	1
1.2. KLINIČKA SLIKA.....	1
1.3. DIJAGNOSTIKA KARCINOMA PLUĆA	2
1.3.1. RADIOLOŠKE METODE.....	2
1.3.2. UZIMANJE BIOPTIČKOG MATERIJALA	3
1.4. MORFOLOŠKA ANALIZA TUMORA PLUĆA	4
1.4.1. TIPOVI KARCINOMA PLUĆA	4
1.5. ULOGA PATOLOGA I CITOLOGA.....	7
1.6. LIJEČENJE	9
2. CILJ RADA.....	10
3. MATERIJALI I METODE	11
3.1. CITOLOŠKA OBRADA	11
3.2. PATOHISTOLOŠKA OBRADA.....	12
4. REZULTATI.....	13
5. RASPRAVA.....	24
6. ZAKLJUČCI.....	28
7. LITERATURA.....	29
8. SAŽETAK.....	32
9. SUMMARY	33
10. ŽIVOTOPIS	34

1. UVOD

1.1. DEFINICIJA I EPIDEMIOLOGIJA

Karcinom pluća zloćudna je novotvorina podrijetlom iz respiracijskog epitela alveola, bronhiola i bronha. Prvi spomen bolesti zabilježen je u 15. stoljeću kad se naziva „rudarskom bolešću“. Bila je vrlo rijetka do početka 20. stoljeća, s godišnjim mortalitetom od 50 na 100 tisuća stanovnika (1). Praćenjem učestalosti bolesti, uočeno je da se 50-ih godina prošlog stoljeća penje u vrh ljestvice zloćudnih tumora, gdje je i danas s tendencijom daljnjeg rasta (2). Karcinom pluća najraširenija je zloćudna bolest u svijetu, s najvećom incidencijom u sjevernoj Europi i SAD-a. Prema radu iz 2008. godine karcinom pluća dvostruko je češći u muškaraca nego u žena, a učestalost se udvostručuje svakih 15-ak godina (2).

Glavni čimbenik rizika je uživanje duhanskog dima pušenjem cigareta koji povećava rizik od oboljevanja 13 puta u usporedbi s nepušačima i odgovoran je za 90% slučajeva. Čak i ako osoba prestane pušiti, nikad ne dosegne rizik kao u nepušača (3). Uz duhanski dim, drugi čimbenici rizika su različite kancerogene tvari u radnom okruženju, kao što su azbest, čađ i katran, radon i ionizirajuće zračenje.

1.2. KLINIČKA SLIKA

Simptomi bolesti često se pojavljuju u uznapredovaloj fazi karcinoma pluća, što dodatno otežava rano otkrivanje i liječenje. Simptomi su: gubitak tjelesne mase, umor, nedostatak apetita, mučnina i dugotrajni kašalj. U 57% bolesnika alarmantni prvi simptom je hemoptiza. Svaka pojava kašlja koji traje dulje od jednog mjeseca u muškarca pušača starijeg od 40 godina zahtijeva kliničku obradu (4).

1.3. DIJAGNOSTIKA KARCINOMA PLUĆA

Dijagnostika karcinoma pluća je složena jer uključuje više specijalističkih pretraga: radiološke pretrage, bronhoskopiju i patomorfološku dijagnostiku.

1.3.1. RADIOLOŠKE METODE

Prva radiološka pretraga je pregledna posteroanteriorna i profilna snimka torakalnih organa kojom se može uočiti izolirana masa, konsolidacija pluća, promjene u mediastinalnim konturama i pleuralni izljev. Uporabom pozitivnog kontrastnog sredstva poput barijeve kaše i ostalih hidrosolubilnih kontrasta može se razlikovati jednjak u odnosu na ostale strukture mediastinuma. Danas je digitalna radiografija zamijenila radiološke filmove i kazete jer je mnogo detaljnija i omogućava računalnu analizu slike. Slijedeći korak u dijagnostici je kompjuterizirana tomografija (CT) koja omogućava mnogo bolju razlučivost tumora od okoline. Tomografsko snimanje po slojevima i računalno praćenje intenziteta slabljenja X-zraka omogućava izradu trodimenzionalne slike i daje podatak o gustoći tkiva. Kad je potrebna detaljna, vrlo precizna slika bez izlaganja bolesnika ionizirajućem zračenju, koristi se metoda magnetske rezonancije (MR). Aparat stvara jako magnetno polje i radiofrekventne impulse koji se računalno obrađuju. Nadopuna standardnim metodama je ultrazvuk prsišta (UZ) koji se može koristiti za orijentaciju pri punkciji pleuralnog izljeva i u transtorakalnoj biopsiji.

Za procjenu proširenosti bolesti koristi se pozitronska emisijska tomografija (PET) pomoću glukoze obilježene radioaktivnim fluorom. Raspadom jezgre radioaktivnog izotopa fluora između ostalog nastaju pozitroni koji se poništavaju u sudaru s obližnjim elektronima i emitiraju dva γ fotona. Dva detektora registriraju fotone i određuju mjesto njihove emisije, što daje trodimenzionalnu sliku *in vivo* metaboličke aktivnosti tkiva i označava patološke fokuse.

1.3.2. UZIMANJE BIOPTIČKOG MATERIJALA

1.3.2.1. Bronhoskopska biopsija

Bronhoskopija je invazivna metoda u dijagnostici raka pluća i jedna od najstarijih pretraga u pulmologiji (5). U početku su se bronhoskopski zahvati radili krutim bronhoskopom, a zadnjih 50 godina isključivo savitljivim fiberbronhoskopom. Njegova je primjena omogućila pregled znatno većeg dijela pluća i za bolesnika je manje bolna. Pretraga se može napraviti u kratkotrajnoj općoj anesteziji ili uz lokalnu anesteziju lidokainom. Savitljivim bronhoskopom ulazi se kroz nos ili usta, te promatraju gornji dišni putovi, karina, veliki i segmentalni bronhi do V generacije grananja i traže patološke promjene iz kojih se uzimaju uzorci za citologiju i patologiju (obrisak i/ili lavat, biopat). Učinkovitost pretrage raste s brojem uzetih uzoraka koji se šalju na patohistološku, citološku i mikrobiološku obradu. Metoda je izuzetno važna za dijagnozu centralno smještenih tumora, a kad je tumor izvan vidokruga savitljivog bronhoskopa, potrebno je uraditi transtorakalnu punkciju / biopsiju.

1.3.2.2. Transtorakalna biopsija i iglene biopsije drugih sijela

Transtorakalna punkcija/biopsija ne radi se naslijepo, nego pod kontrolom ultrazvuka, CT-a, PET-a ili MR-a, uporabom aspiracijske tanke igle ili *true cut* bioptičke igle. Tankom iglom od 20 do 25G dobivaju se stanice za citološku analizu. Bioptičkom *true cut* iglom od 16G dobiva se cilindar tkiva iz kojeg se može postaviti konačna patohistološka dijagnoza (6). Najčešće primjenjivana tehnika je punkcija pod CT-om, koja zbog visoke kontrastne i prostorne razlučivosti omogućuje precizno navođenje igle. Nedostatak tehnike je nemogućnost vizualizacije u realnom vremenu i znatno izlaganje bolesnika i bioptičara radioaktivnom zračenju. PET se uspješno koristi u izvođenju transtorakalnih biopsija i biopsija dostupnih metastatskih tumora jer upućuje na postojanje aktivnog fokusa.

1.3.2.3. Operativni materijal

Kad se ni bronhoskopski ni punkcijskom/bioptičkom iglom ne može doći do uzorka tumorskog tkiva, bolesnik se upućuje na otvorenu biopsiju suspektnog žarišta u plućima po tzv. VATS metodi (engl. *video-assisted thoracoscopic surgery*) (7), (8).

1.4. MORFOLOŠKA ANALIZA TUMORA PLUĆA

Tumori pluća dijele se na zloćudne i dobroćudne tumore. Zloćudni tumori su mnogo češći, a među njima je najčešći karcinom. Praktična podjela karcinoma pluća na karcinom malih stanica (kratica SCLC od engl. *small cell lung cancer*) i karcinom nemalih stanica (kratica NSCLC od engl. *non small cell lung cancer*) vezana je uz njihov različit klinički tijek i terapiju. Karcinomi nemalih stanica su: karcinom pločastih stanica, adenokarcinom i karcinom velikih stanica. Neuroendokrini tumori dijele se na: karcinoid, atipični karcinoid i neuroendokrini karcinom (NEC). Ostali tipovi primarnog karcinoma pluća su vrlo rijetki.

1.4.1. TIPOVI KARCINOMA PLUĆA

U rutinskom kliničkom radu bioptički uzorci tumorskog tkiva dijagnosticiraju se prema važećoj klasifikaciji za tumore pluća (9). U daljnjem tekstu opisani su najčešći tipovi karcinoma pluća, a njihov histološki i citološki nalaz prikazani na slici 1.

1.4.1.1. Adenokarcinom

Adenokarcinom pluća je obično lokaliziran periferno u plućima. Smatra se da nastaje zloćudnom transformacijom stanica terminalne respiracijske jedinice i to od atipične adenomatoidne hiperplazije, preko adenokarcinoma *in situ* i minimalno invazivnog adenokarcinoma, do invazivnog adenokarcinoma. Citološki, tumorske stanice imaju periferno postavljenu krupnu jezgru s nukleolom i obilnu citoplazmu. Prema histološkoj klasifikaciji IASLC/ATS/ERS iz 2011. godine, invazivni plućni adenokarcinom se po predominantnoj

komponenti dijeli na: lepidički, papilarni, acinarni i solidni podtip (10). Imunohistokemijski adenokarcinom pluća izražava TTF-1, napsin A i CK7, pa ti imunobiljezi služe u razlikovanju od drugih plućnih karcinoma. Najviše adenokarcinoma genetski pokazuju mutaciju *KRAS*, a rjeđe mutaciju *EGFR*, *ALK*, *ROS*, *MET* i *RET* gena.

1.4.1.2. Karcinom pločastih stanica

Karcinom pločastih stanica najčešće je povezan s pušenjem. Inicijalna promjena u kancerogenezi je reaktivna pločasta metaplazija epitela zbog dugotrajne iritacije respiratorne sluznice, a slijedi displazija, karcinom *in situ* i invazivni karcinom. Tumor je obično lokaliziran u centralnim dijelovima pluća, nerijetko uzrokuje bronhalnu opstrukciju, širi se u limfne čvorove i često nekrotizira sa stvaranjem šupljine. Citološki, tumorske stanice imaju krupnu nepravilnu jezgru i obilnu „metalik plavu“ citoplazmu, pozadina je često „prljava“ zbog nekroze. Karcinom pločastih stanica može biti dobro diferenciran s vidljivom roževinom i dezmosomima, ili slabo diferenciran, pa se dijagnosticira na temelju pozitivnog izražaja imunohistokemijskih biljega p40, CK5/6 ili p63. Rano se tijekom kancerogeneze javlja mutacija *TP53* gena, a mutacija supresorskog *RB* gena i *FGFR1* gena prisutna je u većini karcinoma pločastih stanica (10).

1.4.1.3. Mikrocelularni karcinom

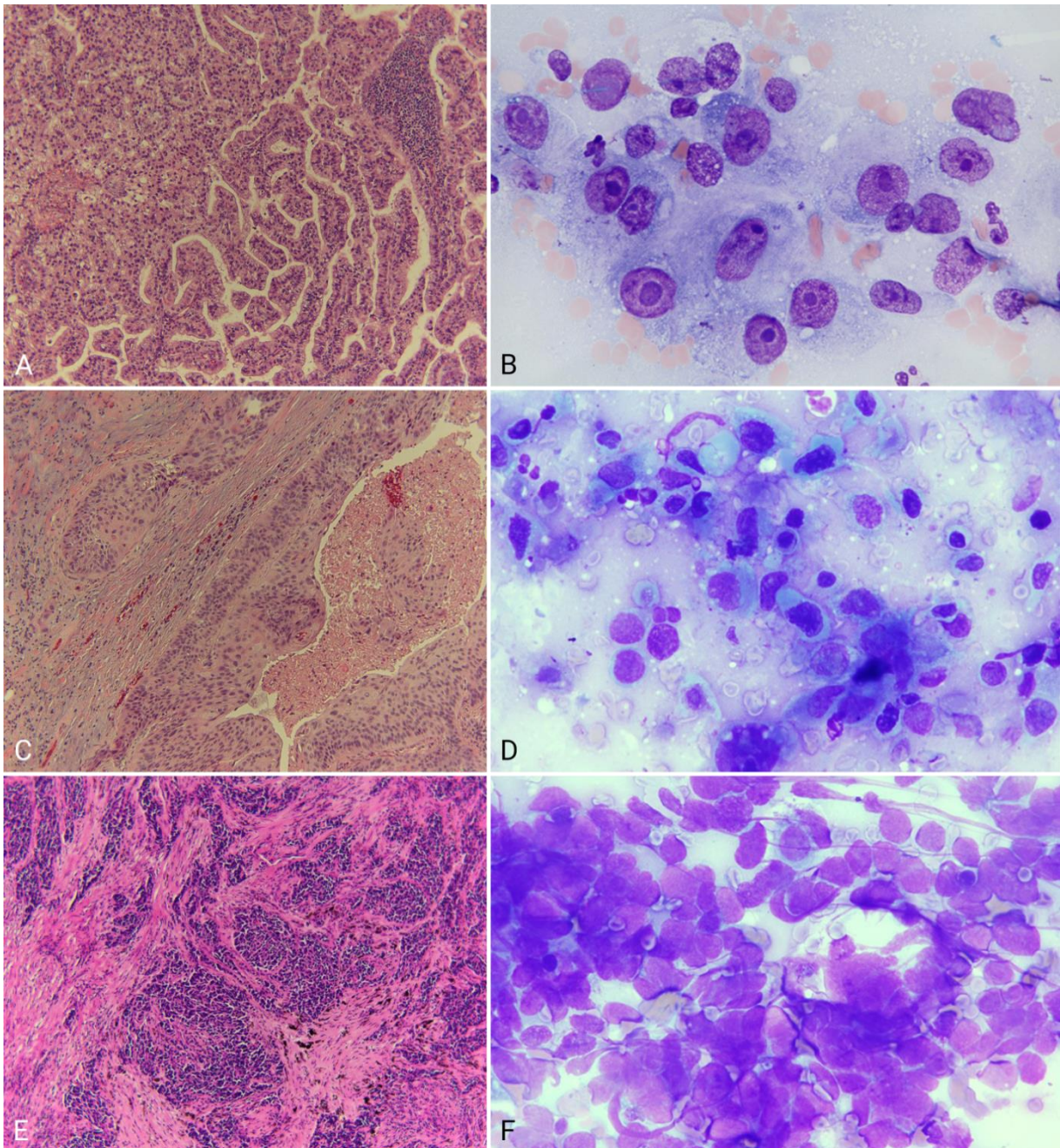
Mikrocelularni karcinom (ili karcinom malih stanica) je najjače povezan s pušenjem. Uglavnom je lokaliziran centralno, brzo raste i rano metastazira. U času dijagnoze najčešće je proširen ili diseminiran, te se ne može kirurški liječiti. Citološki, tumorske stanice su jednolične, hiperkromatske i bez jezgrića, imaju oskudnu citoplazmu, a jezgre se utiskuju jedna u drugu. Histološki se također nalazi fenomen preklapanja jezgara i često nekroza. Genetski su mutirani *TP53* i *RB* gen.

1.4.1.4. Karcinom velikih stanica

Karcinom velikih stanica obično raste periferno i sklon je nekrozi. Raste brzo i mitotski je aktivan, nema karakterističan imunofenotip. Molekularnom analizom često se nalazi mutacija *TP53* gena, *RB* gena i amplifikacija *MYC* gena. Ne dijagnosticira se na maloj biopsiji, već samo na resekiranom tumoru.

1.4.1.5. Ostali tipovi karcinoma

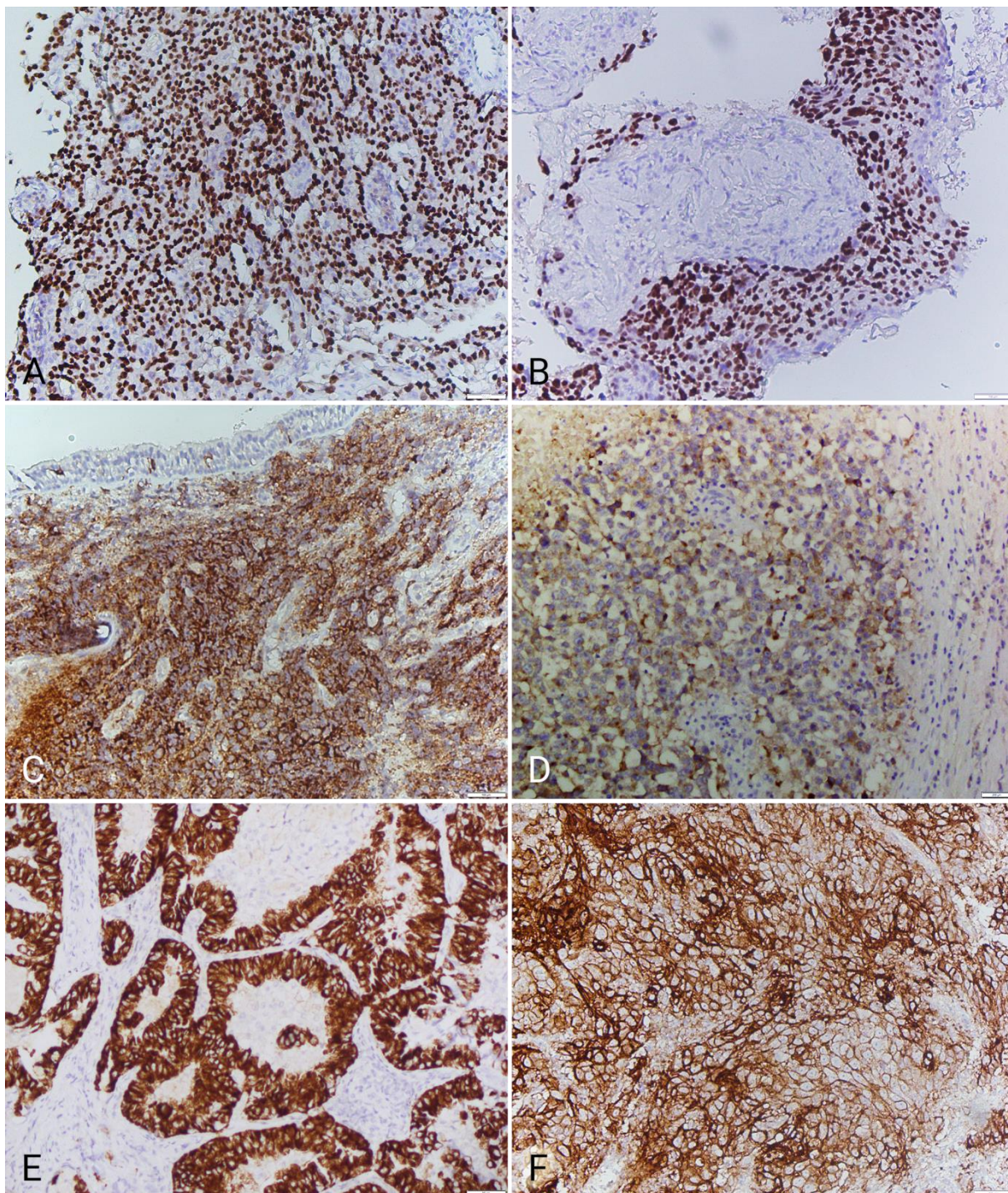
Rijetki tipovi karcinoma su: velikostanični neuroendokrini karcinom, adenoskvamozni karcinom, sarkomatoidni karcinom i neklasificirani tumori (limfoepiteliomu sličan karcinom i NUT karcinom). Rijetki su karcinomi podrijetla mukoznih bronhalnih žlijezda.



Slika 1. Histološka i citološka slika u različitim tipovima karcinoma pluća, A) i B) adenokarcinom, C) i D) karcinom pločastih stanica, E) i F) mikrocelularni karcinom (HE 100x, MGG 1000x).

1.5. ULOGA PATOLOGA I CITOLOGA

U morfološkoj dijagnozi potrebno je klasificirati tip karcinoma nemalih stanica. Stoga se u rutinskoj dijagnostici koristi algoritam imunobiljega za razlikovanje adenokarcinoma od karcinoma pločastih stanica (napsin A i CK5/6, ili TTF-1 i p40) (Slika 2). U daljnjem algoritmu, adenokarcinom se testira na mutaciju *ALK* i *EGFR* za koje postoji specifična terapija tirozin kinaznim inhibitorima. *ALK* mutacija dokazuje se imunohistokemijski ili florescentnom *in situ* hibridizacijom, a *EGFR* mutacija metodom PCR na uzorku iz parafinskog bloka, citološkog obriska ili iz krvi (tzv. *liquid biopsy*). U zadnje vrijeme testiraju se imunohistokemijskom metodom svi plućni karcinomi nemalih stanica na PD-L1, te se procjenjuje njegov izražaj na tumorskim stanicama; bolesnici s izražajem u >50% tumorskih stanica mogu se liječiti imunoterapijom, tj. lijekom koji blokira PD-L1.



Slika 2. Imunohistokemijska bojenja u dijagnostici plućnog karcinoma i testiranju odgovora na terapiju: A) TTF-1 je izražen u jezgrama zloćudnih stanica u adenokarcinomu, B) p40 u jezgrama karcinoma pločastih stanica, C) CD56 na membrani zloćudnih stanica mikrocelularnog karcinoma, D) sinaptofizin u citoplazmi zloćudnih stanica neuroendokrinog karcinoma, E) pozitivan izražaj ALK u citoplazmi tumorskih stanica i F) pozitivan izražaj PD-1 na membrani 80% tumorskih stanica (HRP/200x).

1.6. LIJEČENJE

Kirurški pristup u liječenju karcinoma pluća indiciran je u 20-30% bolesnika kojima je karcinom dijagnosticiran u stadiju I i II, a mogu s obzirom na plućnu funkciju izdržati operativni zahvat (11). Klasični pristup u operaciji raka pluća je torakotomija, a u prsnu šupljinu pristupa se posterolateralnim putem. Zlatni standard je lobektomija uz uklanjanje limfnih čvorova, dok se pulmektomija izbjegava zbog velikog stresa i morbiditeta. Cilj kirurškog liječenja je što duže preživljenje i povećanje mogućnosti izlječenja uz što manji morbiditet. Moderni tehnološki pristup je VATS metoda koja ima manji postoperativni morbiditet i mortalitet. Plućni karcinom je u 70% slučajeva uznapredovala bolest, pa se ne može kirurški liječiti, nego samo kemoterapijom i zračenjem. Ako je bolesnik inoperabilan, ili je operiran i ima zahvaćene limfne čvorove, liječi se adjuvantnom kemoterapijom temeljenom na platini. Kad se radi o inoperabilnom adenokarcinonu s utvrđenom *ALK* ili *EGFR* mutacijom, bolesnik se liječi specifičnom terapijom tirozin kinaznim inhibitorima (11). Uznapredovali metastatski adenokarcinom i karcinom pločastih stanica s >50% tumorskih stanica koje izražavaju PD-L1, liječe se u prvoj liniji imunoterapijom. Mikrocelularni karcinom je u času dijagnoze obično diseminiran, pa se liječi kemoterapijom baziranom na platini i zračenjem (12). U liječenju karcinoma pluća zračenje može biti primijenjeno neoadjuvantno ili palijativno, a u bolesnika s mikrocelularnim karcinomom profilaktički se zrači mozak. Suportivna terapija značajno utječe na produženje života oboljelih od karcinoma pluća i treba je pružiti neovisno od prognoze bolesti. Iscrpljujući kašalj suzbija se neopijatnim antitusticima i po potrebi opijatima. Prehrana ima važnu ulogu u različitim mehanizmima nastanka tumora i liječenju, te je pothranjenost ili gubitak tjelesne mase loš prognostički znak. Često je teško postići adekvatan unos hranjivih tvari u organizam, pa u ishrani treba kombinirati veći unos hrane i suplemenata. Bolesnici nerijetko osjećaju tugu, duševnu bol i nemoć, što značajno utječe na smanjenje kvalitete života i slabiji uspjeh terapije (13).

2. CILJ RADA

Primarni ciljevi ovoga rada su:

1. Analizirati tip karcinoma u 288 ispitanika s primarnim karcinomom pluća dijagnosticiranim na Odjelu za patologiju Kliničkog zavoda za patologiju, sudsku medicinu i citologiju KBC Split u 2016. godini.
2. Analizirati stopu dijagnostičke usklađenosti patološke dijagnoze s citološkim nalazom napravljenim u istom postupku urađenom na Odjelu za citologiju Kliničkog zavoda za patologiju, sudsku medicinu i citologiju KBC Split u 2016. godini.

Sekundarni cilj rada je usporediti raspodjelu ispitanika po dobi, spolu i tipu karcinoma s podacima iz literature.

3. MATERIJALI I METODE

U studiju je uključeno 288 ispitanika kojima je dijagnosticiran tumor pluća na maloj biopsiji ili na operativnom materijalu na Odjelu za patologiju Kliničkog zavoda za patologiju, sudsku medicinu i citologiju Kliničkog bolničkog centra Split od 1. siječnja do 31. prosinca 2016. godine. Među njima je 227 ispitanika imalo patohistološku dijagnozu iz biopsije i citološko mišljenje iz obriska/četkice/lavata uzetih u istom postupku. 61 ispitanik nije imao parne nalaze, te je isključen iz daljnje analize. Podaci su prikupljeni iz računalne baze nalaza na Odjelu za patologiju (spol i dob ispitanika, vrsta uzorka, tip karcinoma) i iz pismohrane Odjela za citologiju (vrsta uzorka, citološko mišljenje) Kliničkog zavoda za patologiju, sudsku medicinu i citologiju KBC Split. Rezultati su analizirani u Excel programu.

Osnovne metode na osnovu kojih su urađene citološke i patološke analize prikazane su u tekstu koji slijedi.

3.1. CITOLOŠKA OBRADA

Na Odjelu za citologiju Kliničkog zavoda za patologiju, sudsku medicinu i citologiju KBC Split, kao i u ostatku Republike Hrvatske, otisak ili obrisak stanica, kojega je prilikom zahvata uradio bronhoskopičar ili radiolog, osuši se na predmetnici i oboji po metodi May-Grunwald Giemsa (MGG) (Tablica 1). U većini zemalja u svijetu ovi se uzorci bojaju po Papanicolaou.

Tablica 1. Protokol za bojenje po May-Grünwald Giemsi

Standardna May-Grünwald otopina	2-5 minuta
Ispiranje tekućom vodom	1 minuta
Radna otopina Giemse (10%)	10-15 minuta
Ispiranje tekućom vodom	

Preparat se promatra pod svjetlosnim mikroskopom na tri povećanja i daje citološko mišljenje.

3.2. PATOHISTOLOŠKA OBRADA

Uzorak se fiksira u 4% formaldehidu nekoliko sati, preuzme u kazeticu i dehidrira u histokinetu prolaskom kroz gradijent alkohola i ksilol. Nakon dehidracije tkivo se uklapa u parafin i reže na mikrotomu na debljinu od 4 μ m i montira na predmetno staklo. Nakon sušenja se deparafinizira i oboji po standardnom HE protokolu (Tablica 2).

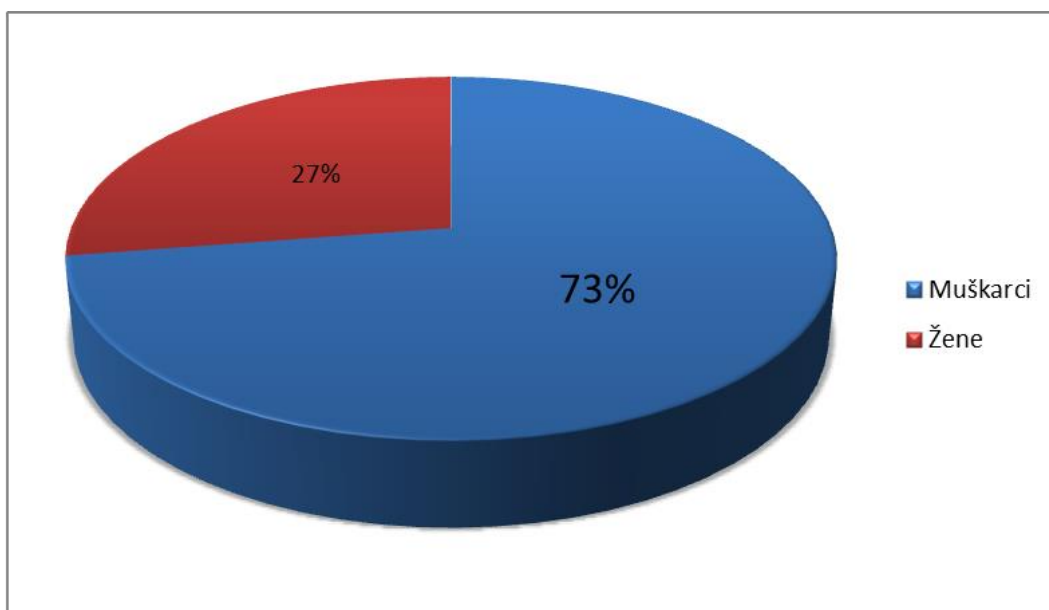
Tablica 2. Protokol za bojanje hemalaun-eozinom (HE)

Deparafinizacija ksilolom	0-15 minuta
100% etanol	2x
96% etanol	2x
Tekuća voda	10 minuta
Mayerov hematoksilin	10 minuta
Tekuća voda	10 minuta
Scottova otopina	1 minuta
Tekuća topla voda	10 minuta
Eozin-floksin	10 minuta
Brzo ispiranje u tekućoj vodi	
96% etanol	2x
100% etanol	2x
Ksilol	2x

Obojeni HE preparati daju se patologu na analizu, a patolog može zatražiti dodatna histokemijska i imunohistokemijska bojenja za postavljanje konačne dijagnoze.

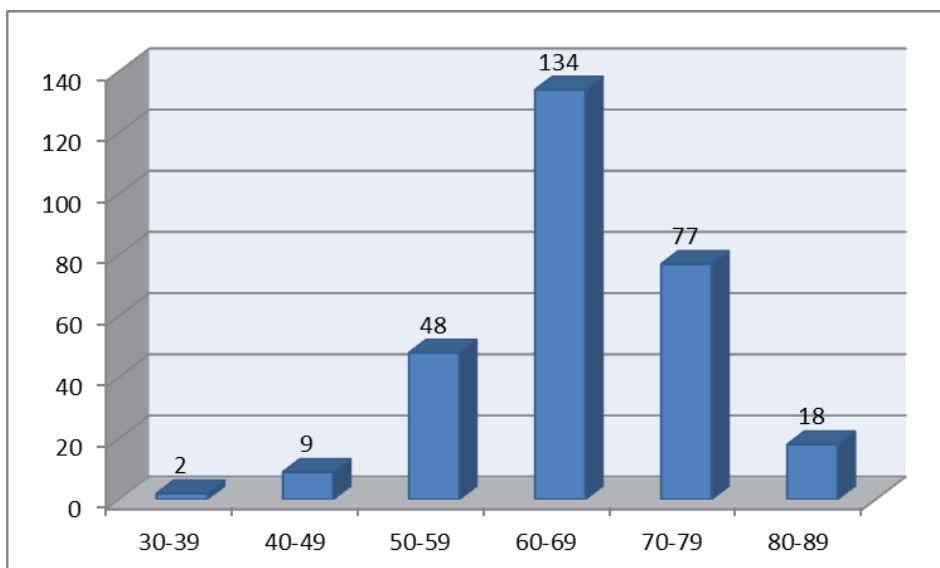
4. REZULTATI

Uzorak sadrži podatke o 288 ispitanika kojima je susljedno dijagnosticiran tumor pluća od 1. siječnja do 31. prosinca 2016. godine na Odjelu za patologiju Kliničkog zavoda za patologiju, sudsku medicinu i citologiju KBC Split. Ukupno je 209 (73%) ispitanika muškog spola i 79 (27%) ženskog spola (Slika 3).



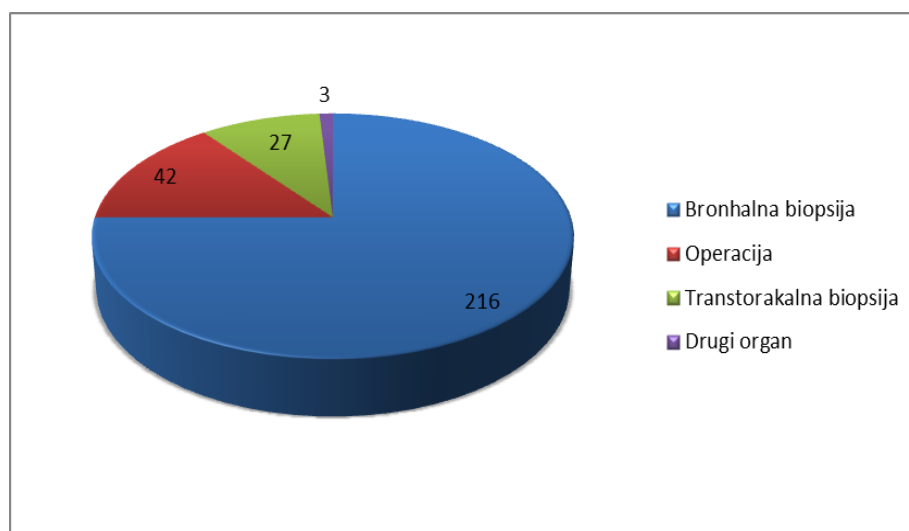
Slika 3. Raspodjela po spolu 288 ispitanika kojima je dijagnosticiran tumor pluća u 2016. godini na Odjelu za patologiju KBC Split.

Raspon životne dobi ispitanika bio je 36-86 godina i medijan 67 godina (Slika 4). Najmlađi ispitanik imao je 36 godina, a najstariji 86 godina. Najviše ispitanika je u dobnoj skupini 60-69 godina, 134 (46%), 77 (26%) u dobi 70-79 godina i 48 (17%) u dobi 50-59 godina.



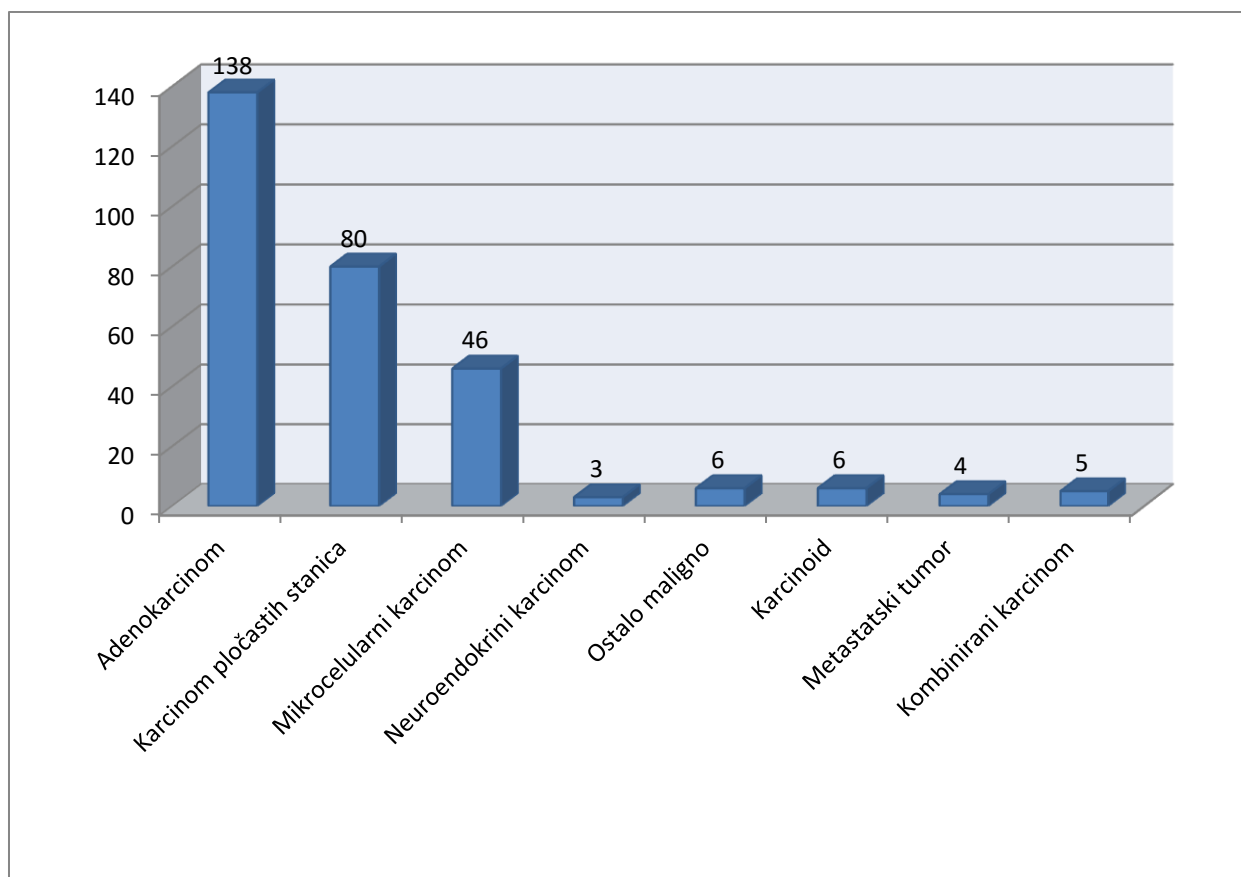
Slika 4. Raspodjela po dobi 288 ispitanika kojima je dijagnosticiran tumor pluća u 2016. godini na Odjelu za patologiju KBC Split.

Biopsijski uzorak dobijen je bronhoskopski u 216 (75%) slučajeva i transtorakalnom biopsijom pluća u 27 (9%) slučajeva. U 42 (15%) slučaja radilo se o reseciranom pluću (lobektomija ili pulmektomija), a u tri (1%) slučaja o biopsiji metastatskog sijela u limfnom čvoru ili u kosti (Slika 5).



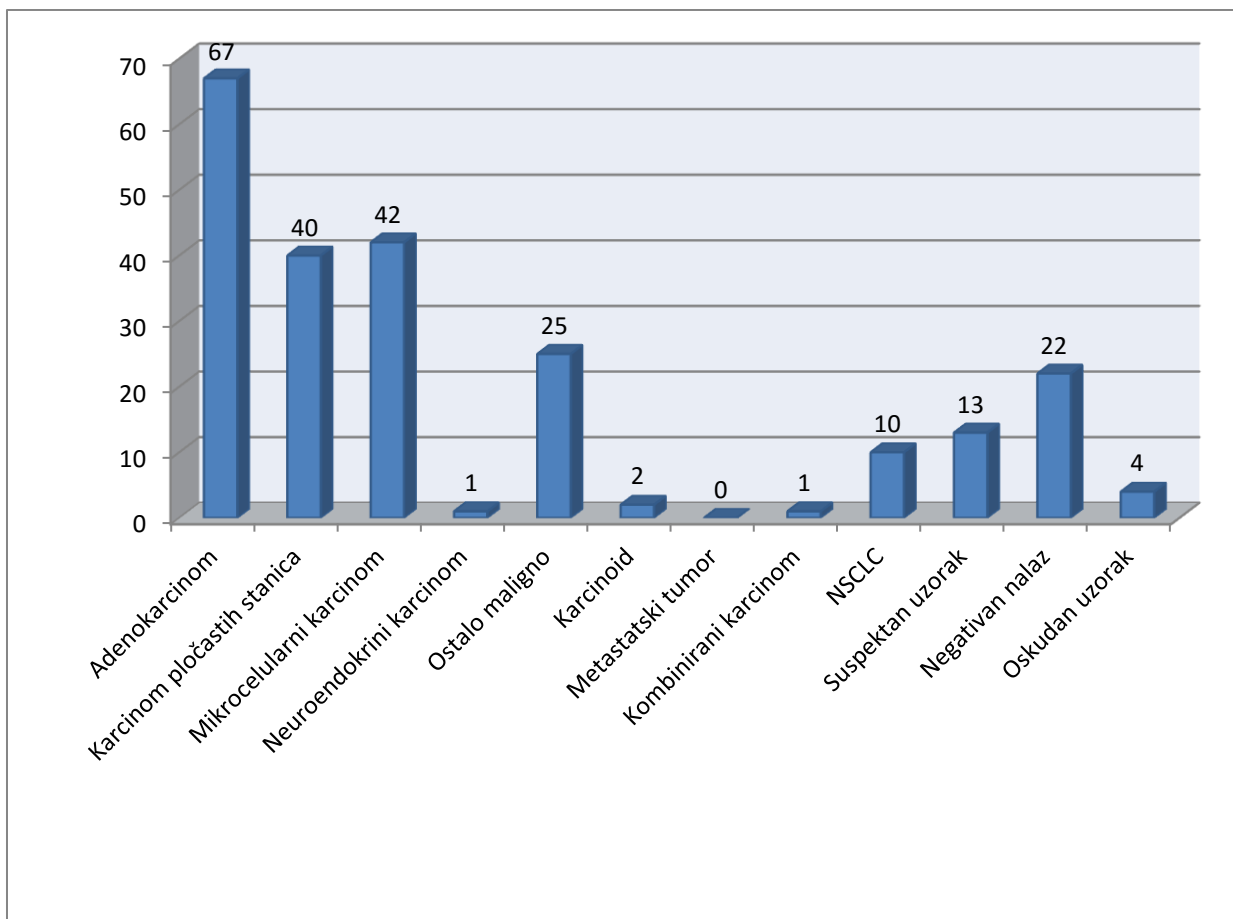
Slika 5. Vrsta biopsijskog uzorka u 288 ispitanika kojima je dijagnosticiran tumor pluća u 2016. godini na Odjelu za patologiju KBC Split.

Patohistološki su primarni tumori pluća utvrđeni u 284 (99%) slučaja, a metastatski tumori u četiri slučaja. Primarni tumori pluća su najčešće bili maligni, u 278 (98%) slučajeva, a u šest slučajeva radilo se o benignom tumoru, tipičnom karcinoidu. Maligni tumor pluća najčešće je bio plućni karcinom: adenokarcinom u 138 (50%) slučajeva, karcinom pločastih stanica u 80 (29%) slučajeva i mikrocelularni karcinom u 46 (17%) slučajeva. Neuroendokrini karcinom dijagnosticiran je u tri (1%) ispitanika. Rijetki maligni tumori pluća, npr. karcinom vretenastih stanica, adenoskvamozni karcinom, solitarni fibrozni tumor, limfom, NUT karcinom, dijagnosticirani su u šest (2%) ispitanika. Pet ispitanika imali su kombinirani karcinom: dvoje adenokarcinom i neuroendokrini karcinom, jedan adenokarcinom i karcinom pločastih stanica, jedan adenokarcinom i mikrocelularni karcinom i jedan ispitanik karcinom pločastih stanica i karcinoid (Slika 6).



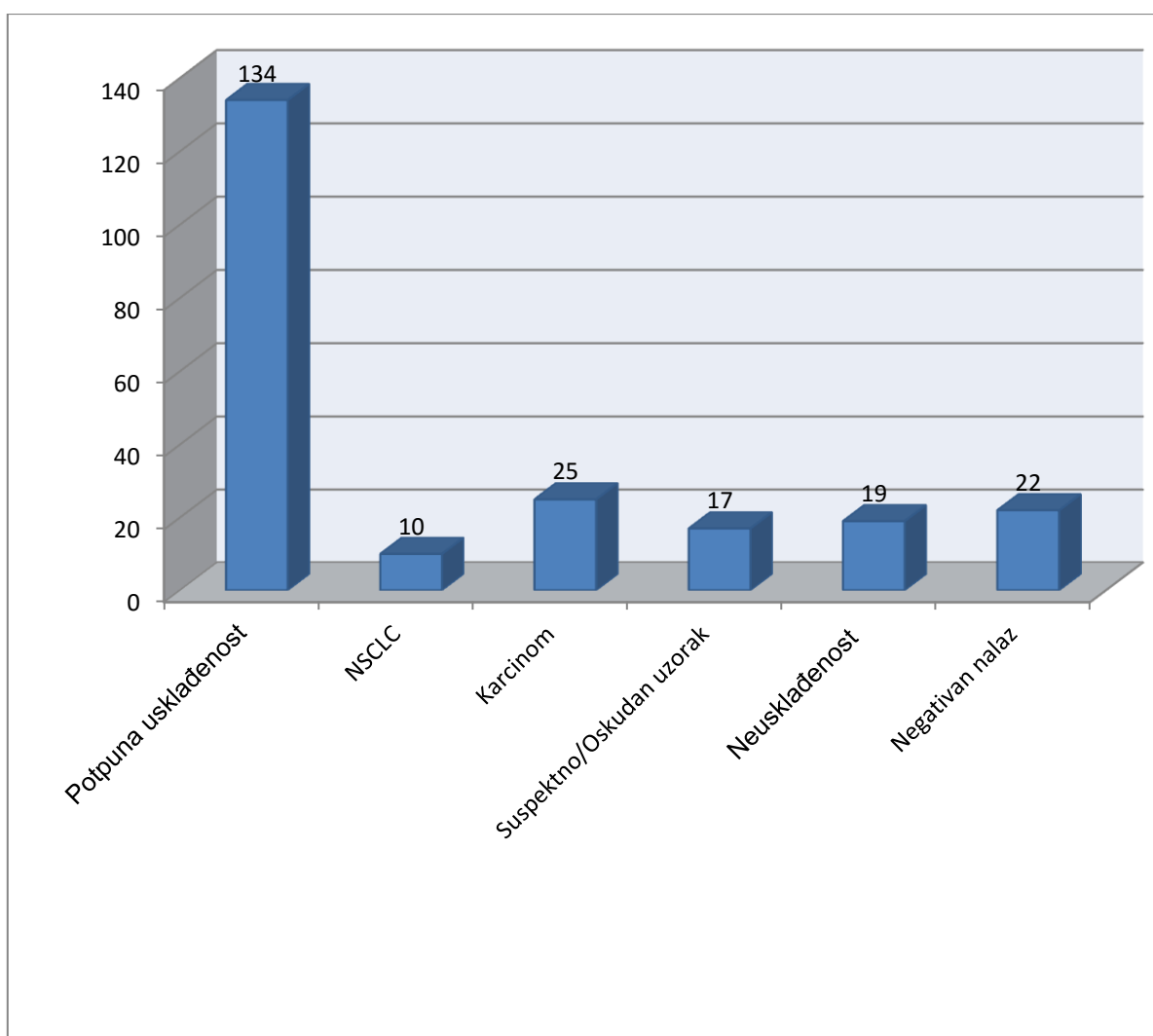
Slika 6. Patohistološke dijagnoze u 288 ispitanika kojima je dijagnosticiran tumor pluća u 2016. godini na Odjelu za patologiju KBC Split.

Od ukupno 288 ispitanika kojima je postavljena patohistološka dijagnoza tumora pluća, njih 227 (80%) ima parnu citološku analizu iz istog bioptičkog postupka. Na slici 7 prikazana je raspodjela 227 citoloških nalaza. U 67 (29,5%) slučajeva dijagnosticiran je adenokarcinom, u 42 (18,5%) slučaja mikrocelularni karcinom i u 40 (17,6%) slučajeva karcinom pločastih stanica. Neuroendokrini karcinom dijagnosticiran je u jednog ispitanika. U 25 (11%) slučajeva citološko mišljenje je bilo „karcinom“, a u 9 (3,9%) slučajeva „karcinom nemalih stanica“. U jednog ispitanika postavljena je dijagnoza kombiniranog karcinoma pločastih stanica i mikrocelularnog karcinoma. Ni jednom nije dijagnosticiran metastatski tumor. U dva ispitanika citološko mišljenje bilo je da se radi o karcinoidu. U 13 (5,7%) ispitanika citološki nalaz je bio „suspektan na malignitet“. Negativni nalaz bio je u 22 (9,6%) slučaja, a materijal ocijenjen kao oskudan u četiri (1,7%) slučaja.



Slika 7. Citološki nalazi 227 ispitanika kojima je u istom postupku patohistološki dijagnosticiran tumor pluća u 2016. godini na Odjelu za patologiju KBC Split.

Uspoređeni su parovi patohistološke dijagnoze tumora pluća i citološkog nalaza (Slika 8). Potpuna dijagnostička usklađenost utvrđena je u 134 (59%) ispitanika. Neusklađenost dijagnoza utvrđena je u 19 (8,4%) ispitanika. U 35 (15,4%) ispitanika citološko mišljenje bilo je „karcinom“ odnosno „nesitnostanični karcinom“. Citološki nalaz je opisan kao oskudan odnosno suspektan u 17 (7,5%) ispitanika, a u istom postupku patohistološki je utvrđen tumor. Negativan citološki nalaz uz pozitivnu patohistološku dijagnozu u istom postupku nađen je u 22 (9,7%) ispitanika.



Slika 8. Usklađenost parova patohistoloških dijagnoza i citoloških nalaza u 227 ispitanika kojima je patohistološki dijagnosticiran tumor pluća u 2016. godini na Odjelu za patologiju KBC Split.

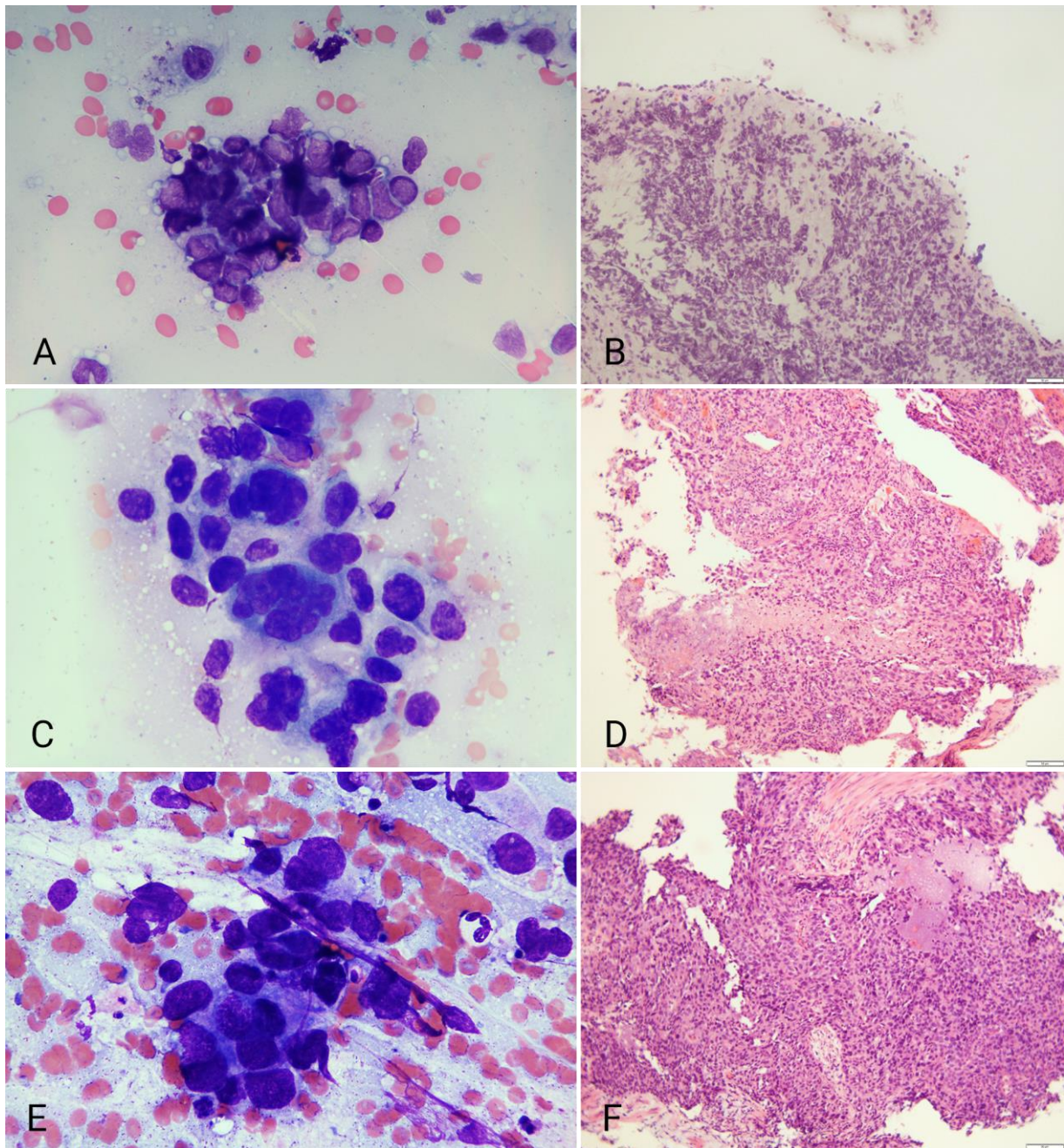
Od 19 ispitanika u kojih je utvrđena dijagnostička neusklađenost o tipu karcinoma, u 16 je primijenjeni dijagnostički postupak bio bronhoskopija, a u troje transtorakalna biopsija. Dodatna imunohistokemijska analiza urađena je u svim patohistološkim nalazima. Rezultati su prikazani na tablici 3.

Tablica 3. Dijagnostička neusklađenost između patohistološke dijagnoze i citološkog nalaza o tipu karcinoma u 19 ispitanika kojima je patohistološki dijagnosticiran karcinom pluća u 2016. godini na Odjelu za patologiju KBC Split

CITOLOŠKI NALAZ	PATOHISTOLOŠKA DIJAGNOZA	BROJ ISPITANIKA (N=19)
Karcinom pločastih stanica	Adenokarcinom	6
Adenokarcinom	Karcinom pločastih stanica	4
Mikrocelularni karcinom	Karcinom pločastih stanica	3
Mikrocelularni karcinom	Adenokarcinom	2
Adenokarcinom	Mikrocelularni karcinom	2
Mikrocelularni karcinom	Neuroendokrini karcinom	1
Neuroendokrini karcinom	Drugi primarni tumori pluća (NUT)	1

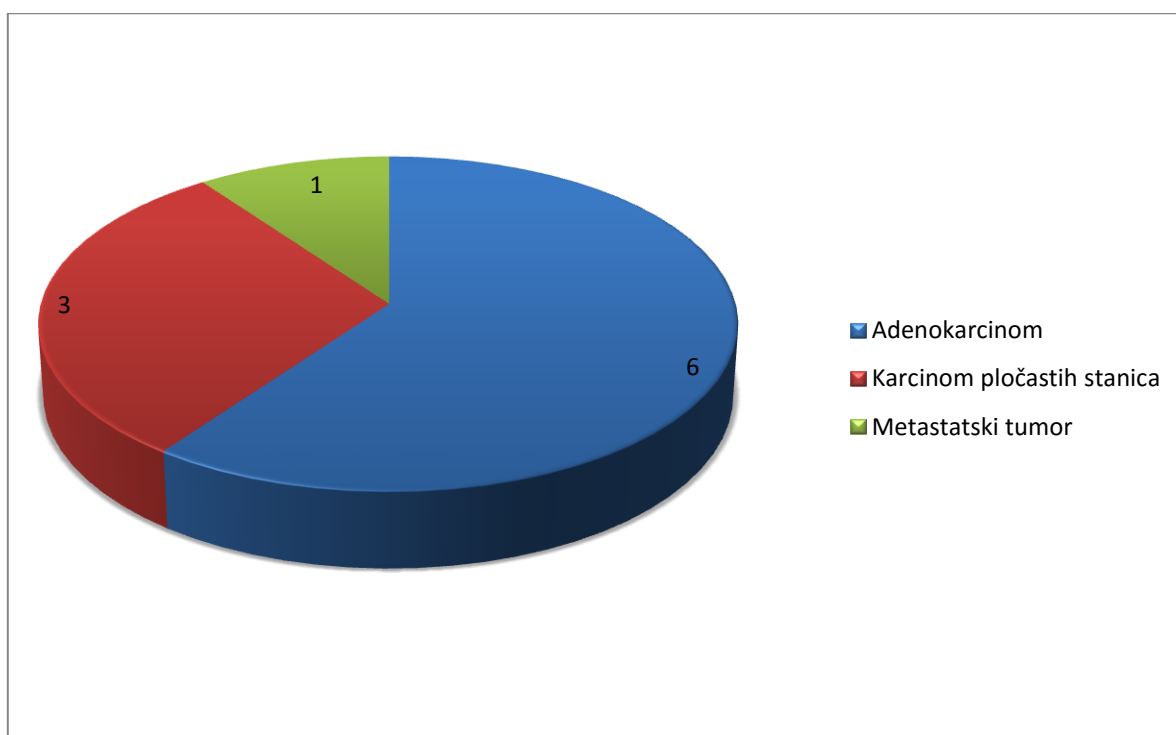
U šest ispitanika citološki nalaz je bio „karcinom pločastih stanica“, a patohistološka dijagnoza „adenokarcinom“, dok je u četiri ispitanika bilo obrnuto. U šest ispitanika citološki nalaz je bio „mikrocelularni karcinom“, a patohistološka dijagnoza u tri slučaja „karcinom pločastih stanica“, u dva „adenokarcinom“ i u jednom slučaju „neuroendokrini karcinom“. U dva slučaja citološki nalaz je bio „adenokarcinom“, a patohistološka dijagnoza „mikrocelularni karcinom“. U jednom slučaju patohistološka dijagnoza je „NUT“, a citološki nalaz „neuroendokrini karcinom“.

Na slici 9 prikazana su tri primjera dijagnostičke neusklađenosti.



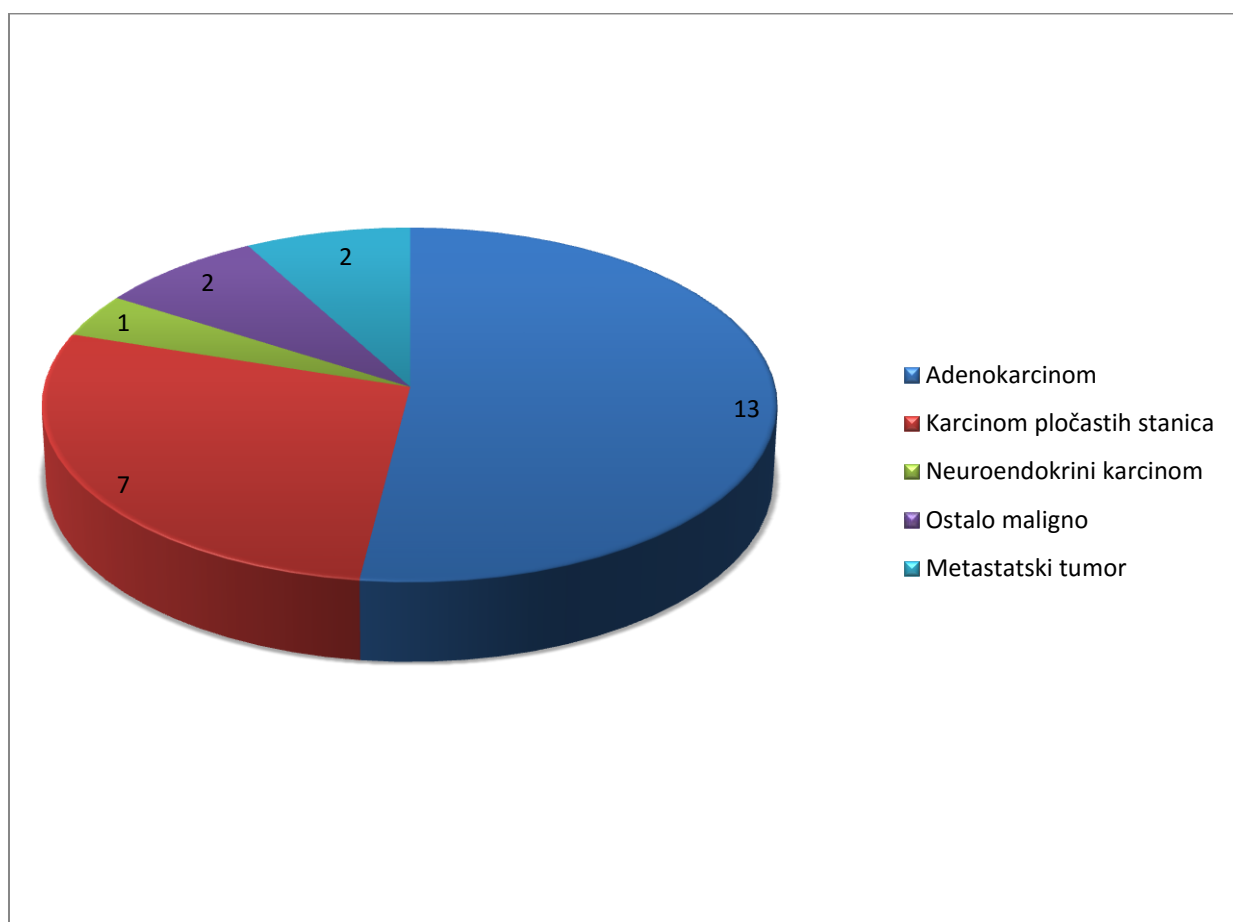
Slika 9. Primjeri dijagnostičke neusklađenost u tri ispitanika: A) citološki adenokarcinom, B) patohistološki mikrocelularni karcinom, C) citološki karcinom pločastih stanica, D) patohistološki adenokarcinom, E) citološki anaplastični karcinom malih stanica, F) patohistološki karcinom pločastih stanica (MGG 1000x, HE 100x).

Od 10 ispitanika s citološkim nalazom „karcinom nemalih stanica“, u njih šest je patohistološki dijagnosticiran adenokarcinom, u tri pločasti karcinom i u jednog ispitanika metastatski tumor (Slika 10).



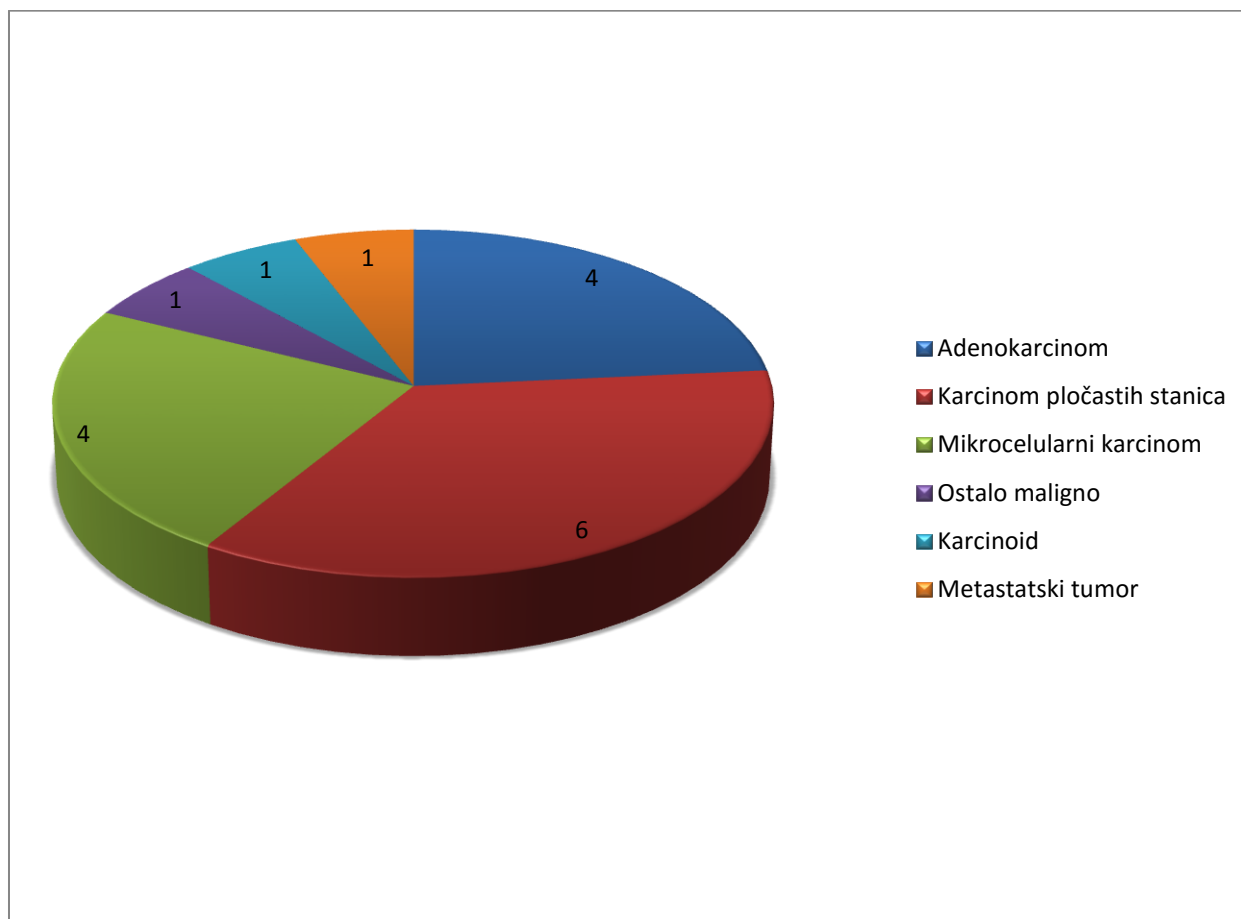
Slika 10. Usporedba citološkog nalaza „karcinom nemalih stanica“ s patohistološkom dijagnozom u 10 ispitanika kojima je u istom postupku patohistološki dijagnosticiran tumor pluća u 2016. godini na Odjelu za patologiju KBC Split.

Od 25 ispitanika s citološkim nalazom „karcinom“, patohistološka dijagnoza je u 13 slučajeva bila „adenokarcinom“, u sedam slučajeva „karcinom pločastih stanica“, u dva slučaja „metastatski karcinom“ i u jednom slučaju „neuroendokrini karcinom“. U dva slučaja radilo se o rijetkom tipu malignog tumora pluća (pleomorfni karcinom i adenoskvamozni karcinom) (Slika 11).



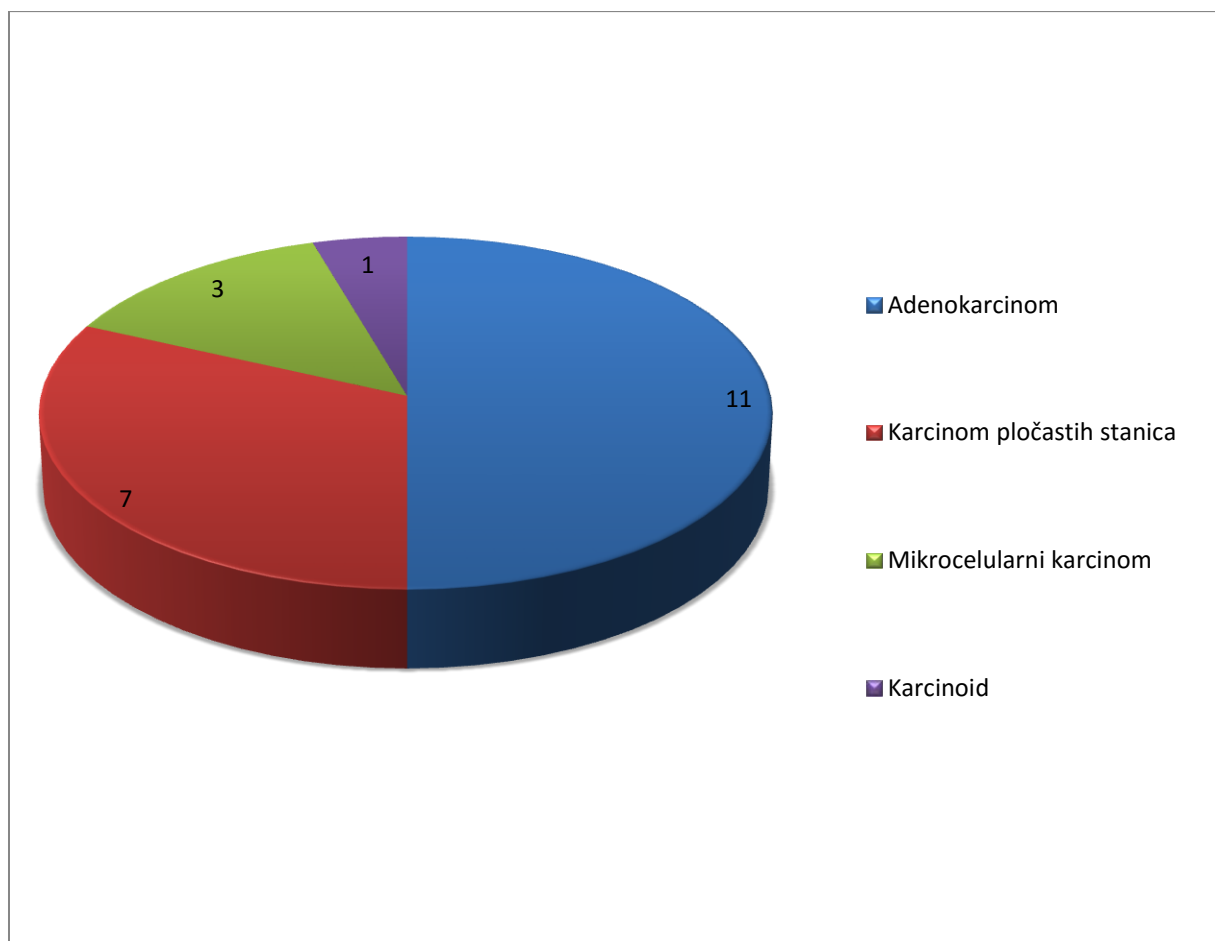
Slika 11. Usporedba citološkog nalaza „karcinom“ s patohistološkom dijagnozom u 25 ispitanika kojima je u istom postupku patohistološki dijagnosticiran karcinom pluća u 2016. godini na Odjelu za patologiju KBC Split.

U četiri ispitanika materijal je ocijenjen kao „oskudan za citološku analizu“, a u 13 ispitanika kao „suspektno na malignitet“ te su rezultati usporedbe zajedno prikazani (Slika 12). Patohistološki je u šest ispitanika dijagnosticiran karcinom pločastih stanica, četiri su imali adenokarcinom, četiri mikrocelularni karcinom, te po jedan ispitanik rijetki primarni plućni karcinom (adenoskvamozni karcinom), karcinoid ili metastatski karcinom.



Slika 12. Usporedba citološkog nalaza „oskudan za citološku analizu“ i „suspektno na malignitet“ s patohistološkom dijagnozom u 17 ispitanika kojima je u istom postupku patohistološki dijagnosticiran tumor pluća u 2016. godini na Odjelu za patologiju KBC Split.

U 22 slučaja citološki nalaz je bio „negativan“, a patohistološki postavljena dijagnoza tumora: u 11 ispitanika utvrđen je adenokarcinom, u sedam karcinom pločastih stanica, u tri mikrocelularni karcinom i u jednom slučaju karcinoid (Slika 13).



Slika 13. Usporedba citološkog nalaza „negativan“ s patohistološkom dijagnozom u 22 ispitanika kojima je u istom postupku patohistološki dijagnosticiran tumor pluća u 2016. godini na Odjelu za patologiju KBC Split.

5. RASPRAVA

U uzorku je 288 ispitanika kojima je u 2016. godini susljedno dijagnosticiran tumor pluća na Odjelu za patologiju Kliničkog zavoda za patologiju, sudsku medicinu i citologiju KBC Split. U 75% ispitanika patohistološka je dijagnoza postavljena na uzorku dobivenom bronhoskopski, u 9% iz TTB, u 15% iz resektata pluća i u 1% iz uzorka metastatskog sijela. Zlatni je standard da se dijagnoza tumora pluća potvrđuje iz citološkog materijala i biopsije dobivenih tijekom istog postupka - bronhoskopije ili iglene biopsije. Na Kliničkom zavodu za patologiju, sudsku medicinu i citologiju u KBC Split citološki i bioptički materijali obrađuju se u različitim laboratorijima, a analiziraju ih neovisno i u različito vrijeme specijalist medicinske citologije i specijalist patologije; usporedba tih nalaza rutinski se ne provodi. Cilj ovoga rada bio je u 227 ispitanika koji su imali parne nalaze iz istog dijagnostičkog postupka, a patohistološki dokazan tumor pluća, utvrditi stopu dijagnostičke usklađenosti citološkog i patohistološkog nalaza.

Prema patohistološkoj dijagnozi, primarni tumor pluća dijagnosticiran je u 284 (98%), a metastatski tumor u četiri ispitanika. Među ispitanicima s primarnim tumorom pluća, šestero su imali karcinoid, a većina, 278 (98%) primarni karcinom pluća. Podatak je u skladu s izvješćem Registra za rak HZJZ za 2015. godinu prema kojemu je rak traheje, bronha i pluća najčešći maligni tumor, s 19% novodijagnosticiranih karcinoma u muškaraca i 8% u žena (14). U razvijenom svijetu karcinom pluća najčešći je maligni tumor i s najvećim mortalitetom (15). Industrijalizacija s emisijom štetnih tvari u okoliš povezana je s izrazitim porastom incidencije karcinoma pluća u Kini posljednjih desetljeća. S druge strane, u Africi je incidencija karcinoma najmanja u svijetu.

U našem je uzorku od 288 ispitanika kojima je dijagnosticiran tumor pluća 73% muškaraca i 23% žena. Primarni plućni karcinom dijagnosticiran je u 278 ispitanika, skoro tri puta češće u muškaraca nego u žena (M:Ž=2.8:1), što je više nego u podacima iz literature. Prema podacima SZO za svijet, 68% bolesnika s karcinomom pluća su muškog spola, a u Europi i Sjevernoj Americi 67% (16).

Najmlađi bioptirani ispitanik imao je 36 godina, a najstariji 86 godina, medijan 67 godina. Bolesnici s primarnim karcinomom pluća bili su najčešće u dobi od 60-69 godina, što je sukladno podacima Hrvatskog registra za rak, ali niže nego u studiji iz SAD.

Patohistološki je u 50% ispitanika dijagnosticiran adenokarcinom, u 29% karcinom pločastih stanica i u 17% mikrocelularni karcinom. Prema podacima iz literature, u oba je spola incidencija adenokarcinoma u porastu i nema značajne razlike u učestalosti u oba spola. Smatra se da je to posljedica dubokog udisanja dima pri pušenju cigareta s filterom, što objašnjava pojavu većeg broja perifernih nego centralno smještenih adenokarcinoma (15). U pet ispitanika utvrđen je kombinirani tumor, u dva na temelju bronhoskopske biopsije, a u tri ispitanika na operativnom materijalu.

S obzirom na uzorkovanje, od ukupno 288 ispitanika kojima je dijagnosticiran tumor pluća, u 216 ispitanika dijagnoza je bila postavljena iz bronhoskopske biopsije, u 42 iz operativnog materijala (s prethodnom pozitivnim citološkim nalazom ili bez njega), u 27 slučajeva iz transtorakalne biopsije i u tri ispitanika biopsijom metastatskog sjela. Ovakva raspodjela uzorkovanja slična je onoj u drugim klinikama.

U daljnjoj analizi uspoređeni su nalazi 223 ispitanika u kojih su patohistološka dijagnoza i citološki nalaz bili na temelju biopsije i citološkog materijala uzetih u istom dijagnostičkom postupku.

Citološki je od primarnih malignih tumora najčešće dijagnosticiran adenokarcinom, u 29,5% ispitanika, mikrocelularni karcinom u 18,5% i karcinom pločastih stanica u 17,6% ispitanika. U 10 ispitanika dijagnosticiran je NSCLC. U dva slučaja je citološko mišljenje bilo da se radi o karcinoidu. U 39 slučajeva je uzorak po citološkim kriterijima bio suspektan, negativan ili oskudan. Citološko mišljenje o tipu karcinoma odgovaralo je patohistološkoj dijagnozi u 59% ispitanika. U literaturi je dijagnostička usklađenost vezana za tip karcinoma između 66% i 91%, a uporaba imunobiljega učinit će taj postotak još višim (17). Izvješće s Mayo klinike iz 2010. govori o stopi usklađenih dijagnoza od 97,4% kad se radi o razlikovanju SCLC i NSCLC, a mali broj neusklađenih dijagnoza je zbog pogrešne interpretacije nediferenciranog karcinoma, pretjerane interpretacije pločaste displazije i suboptimalnih uzoraka. U našem uzorku dijagnostička neusklađenost o tipu karcinoma nađena je u 19 (8,3%) ispitanika. Najčešće je adenokarcinom u citološkom mišljenju označen kao karcinom pločastih stanica (šest od 19) ili obrnuto (četiri od 19). Prema literaturi, točnost razlikovanja histoloških tipova je 67% do 97,5% kad se usporede s nalazom u resektatu ili na obdukciji. U šest slučajeva je citološko mišljenje bilo „mikrocelularni karcinom“, a patohistološki dijagnosticiran karcinom pločastih stanica, adenokarcinom ili NEC. S druge strane, patohistološki dijagnosticiran mikrocelularni karcinom prema citološkom mišljenju bio je karcinom pločastih stanica. U

ovim slučajevima dijagnostička neusklađenost je bila praktično važna radi različite terapije i prognoze mikrocelularnog karcinoma i NSCLC. Prema literaturi, točnost u razlikovanju SCLC i NSCLC u citologiji je između 94 i 100% s prosječnom greškom 9% za SCLC i 2% za NSCLC kad se usporede s operativnim uzorkom ili nalazom na obdukciji. Razlozi grešaka u interpretaciji citološkog nalaza mogu biti suboptimalna kvaliteta uzorka - obilna nekroza ili artefakti (zdrobljene stanice).

U 10 slučajeva u kojima je citološko mišljenje bilo „NSCLC“, patohistološki je bio dijagnosticiran adenokarcinom u šest slučajeva, karcinom pločastih stanica u tri slučaja, a jedan ispitanik imao je metastatski karcinom. Uporaba imunobiljega u citologiji omogućit će klinički važno određivanje tipa NSCLC, pa će ta skupina biti još manja. U radu iz 2011. analizirano je 186 citoloških uzoraka dobivenih finom iglom koji su imali naknadnu histološku dijagnozu endoskopskom biopsijom ili iz operativnog uzorka. Uporabom imunobiljega su 85% citoloških uzoraka i 98% histoloških uzorka bili određeni po histološkom tipu. U aspiraciji finom iglom slaganje između citoloških i histoloških dijagnoza je 66% za adenokarcinom i 53% za karcinom pločastih stanica, ali raste ako se imunohistokemija uključi u dijagnostički algoritam (17).

U 25 slučajeva u kojima je citološko mišljenje bilo „karcinom“, patohistološka dijagnoza je u 20 slučajeva bila „adenokarcinom“ ili „karcinom pločastih stanica“, u jednom slučajun radilo se o NEC-u, a po dva ispitanika imali su rjeđi maligni tumor pluća odnosno metastatski tumor.

U 39 ispitanika citološki nalaz je bio oskudan, negativan ili suspektan, a patohistološki je dijagnosticiran karcinom.

Prema patohistološkoj dijagnozi, pet (1,8%) ispitanika imali su kombinirani karcinom, ali je druga karcinomska komponenta prepoznata u citološkom nalazu jednog ispitanika. Patohistološki su bili nađeni adenokarcinom/neuroendokrini karcinom u dva ispitanika, adenokarcinom/karcinom pločastih stanica u jednog ispitanika, karcinom pločastih stanica/karcinoid u jednog bolesnika i adenokarcinom/mikrocelularni karcinom u jednog bolesnika.

Praktično je važno potvrđivanje prisutnosti mikrocelularnog karcinoma jer se kombinirani NSCLC-SCLC treba liječiti kao SCLC.

Stopa potpune dijagnostičke usklađenosti od 59% za tip karcinoma ustanovljena u ovom radu nalazi se u rasponu navedenom u literaturi. Potencijalni razlozi dijagnostičke neusklađenosti

(negativan citološki nalaz/patohistološka dijagnoza karcinoma) mogu biti oskudni ili nekvalitetni uzorci iz kojih nije moguće postaviti točnu dijagnozu, slabo diferencirane stanice karcinoma ili neprepoznavanje kombiniranih oblika sitnostaničnih i nesitnostaničnih karcinoma (18). Prisustvo nekroze i heterogenost tumora dodatno otežavaju citološku analizu, pa se, ako je moguće, rade imunocitokemijska analiza ili savjetuje ponavljanje biopsije. Treba imati na umu da dijagnoza na osnovu svjetlosnomikroskopskih obilježja tumorskih stanica ne mora nužno odgovarati biološkim obilježjima tumora (19).

U zaključku, usprkos ograničenjima metode, citološki razmazi, zbog visoke specifičnosti, osjetljivosti i točnosti, imaju veoma značajnu kliničku primjenu, a zajedno s biopsijom predstavljaju zlatni standard u dijagnostici plućnih tumora (20).

6. ZAKLJUČCI

U uzorku 288 ispitanika bioptiranih zbog tumora pluća u KBC Split 2016. godine više je muškaraca nego žena, 73% : 27%. Najviše bioptiranih je u dobi između 60 i 69 godina.

Maligni primarni plućni tumor, najčešće karcinom, dijagnosticiran je u 278 ispitanika. Ti ispitanici bili su češće muškarci ($M : \bar{Z} = 2.8 : 1$), medijan dobi 67 godina.

U raspodjeli po histološkom tipu najčešći su adenokarcinom u 50% slučajeva, karcinom pločastih stanica u 29% slučajeva i mikrocelularni karcinom u 17% slučajeva.

Od 223 ispitanika u kojih su citološki i bioptički uzorak uzorkovani u istom postupku, potpuna dijagnostička usklađenost o tipu karcinoma bila je u 59% slučajeva.

U 19 (8,3%) ispitanika utvrđena je dijagnostička neusklađenost. U 10 ispitanika radilo se o adenokarcinomu i planocelularnom karcinomu. U 6 slučajeva su citološki dijagnosticirani kao mikrocelularni karcinom, a histološki kao adenokarcinom ili karcinom pločastih stanica. U jednom slučaju patohistološka dijagnoza mikrocelularnog karcinoma bila je u nesuglasju s citološkim mišljenjem da se radi o karcinomu pločastih stanica.

U 39 ispitanika koji su imali patohistološku dijagnozu, citologija je bila suspektna, negativna ili oskudna, uglavnom zbog suboptimalnog uzorka i nekroze.

Raspodjela po dobi, spolu i tipu tumora slična je podacima iz literature u RH i razvijenom svijetu.

7. LITERATURA

1. Adler I. Primary malignant growths of the lungs and bronchi; a pathological and clinical study., New York, Longmans, Green. 1912.
2. Stewart AK, Bland KI, McGinnis LS, Morrow M, Eyre HJ. Clinical highlights from the National Cancer Data Base. *CA Cancer J Clin.* 2000;50:171-83.
3. Novello AC. Surgeon General's Report on The Health Benefits of Smoking Cessation. *Public Health Rep.* 1990;105:545-8.
4. Vrdoljak E, Šamija M, Kusić Z, Petković M, Gugić D, Krajina Z. Klinička onkologija. Zagreb: Medicinska naklada; 2013. str.20.
5. Zöllner F. Gustav Killian, father of bronchoscopy. *Arch Otolaryngol.* 1965;82:656-9.
6. Cambj-Sapunar L. Transtorakalna biopsija u dijagnostici patoloških promjena u plućima, medijastinumu i pleuri. U: Pavlov N, Čulić S, Miše K, ur. Dijagnostičke metode u pulmologiji. Split: Jedinica za znanstveni rad KBC Split: 2015, str. 295-312.
7. DeCamp MM Jr, Jaklitsch MT, Mentzer SJ, Harpole DH Jr, Sugarbaker DJ. The safety and versatility of video-thoracoscopy: a prospective analysis of 895 consecutive cases. *J Am Coll Surg.* 1995;181:113-20.
8. Ilić N, Juričić J, Krnić D. Dijagnostičke metode u torakalnoj kirurgiji. U: Pavlov N, Čulić S, Miše K, ur. Dijagnostičke metode u pulmologiji. Split: Jedinica za znanstveni rad KBC Split: 2015, str 274-285.
9. Travis WD, Brambilla E, Burke AP, Marx A, Nicholson AG, ur. WHO Classification of Tumors of the Lung, Pleura, Thymus and Heart. 4. izd. Lyon: IARC; 2015, str 10.
10. Križanac Š, Brčić L, Đačić S. Bolesti dišnog sustava: Tumori Pluća. U: Damjanov I, Sewerth S, Jukić S, Nola M, ur. Patologija. izd. 5. Zagreb: Medicinska naklada; 2018, str. 409-415.

11. Samaržija M, Jakopović M, Boban M, Bošković L, Belac Lovasić I, Juretić A, et al. Smjernice za dijagnozu, liječenje i praćenje bolesnika oboljelih od raka pluća nemalih stanica. *Liječ Vjesn.* 2017;139:365-371.
12. Slotman BJ, van Tinteren H, Praag JO, Kneijens JL, Sharouni EI, Hatton SY, et al. Use of thoracic radiotherapy for extensive stage small-cell lung cancer: a phase 3 randomised controlled trial. *Lancet.* 2015;385:36-42.
13. Vrbica Ž. Suportivno liječenje karcinoma pluća. U: Pavlov N, Čulić S, Miše K, ur. *Tumori dišnog sustava. Bol. Split: Jedinica za znanstveni rad KBC Split; 2012, str. 159-168.*
14. Hrvatski zavod za javno zdravstvo, Registar za rak, izvješća (2015) [Internet]. Zagreb; 2018. [citirano: 04. lipnja 2018.] dostupno na: https://www.hzjz.hr/wp-content/uploads/2018/03/bilten_2015_rak_final.pdf
15. Devesa SS, Bray F, Vizcaino AP, Parkin DM. International lung cancer trends by histologic type: male: female differences diminishing and adenocarcinoma rates rising. *Int J Cancer.* 2005;117:294-9.
16. World Health Organisation. International Agency for Research on Cancer (2012) [Internet]. Lyon; 2018. [citirano: 06. rujna 2018.] dostupno na: http://globocan.iarc.fr/Pages/fact_sheets_cancer.aspx.
17. Nizzoli R, Tiseo M, Gelsomino F, Bartolotti M, Majori M, Ferrari L, et al. Accuracy of fine needle aspiration cytology in the pathological typing of non-small cell lung cancer *J Thorac Oncol.* 2011;6:489-91.
18. Sackett MK, Salomao DR, Donovan JL, Yi ES, Aubry MC. Diagnostic concordance of histologic lung cancer type between bronchial biopsy and cytology specimens taken during the same bronchoscopic procedure. *Arch Pathol Lab Med.* 2010;134:1505-12.
19. Vollmer RT. Discordance of tumor diagnosis for bronchial biopsies. *Chest.* 1996; 109:1138-9.

20. Yang F, Su A, Chen Q, Yan W, Yang L, Huang J, et al. Comparison of smear cytology with histopathology in the ultrasonography-or computed tomography-guided biopsy of lung neoplasms. *Int J Clin Exp Pathol*. 2016; 9:5575-5581.

8. SAŽETAK

Dijagnoza tumora pluća najčešće se postavlja na temelju bronhoskopije ili iglene biopsije, a uzorci šalju na citološku i patološku analizu. Cilj rada je istražiti dijagnostičku usklađenost citološkog mišljenja i patohistološke dijagnoze u uzorcima dobivenim u istom postupku i analiziranim na Kliničkom zavodu za patologiju, sudsku medicinu i citologiju KBC Split. U ovoj presječnoj studiji analizirano je 288 ispitanika kojima je susljedno dijagnosticiran tumor pluća od 01. 01. 2016. do 31.12. 2016. godine na Odjelu za patologiju iz materijala dobivenog bronhalnom ili transtorakalnom biopsijom, operacijom primarnog tumora ili iz metastatskog sijela. Bioptički uzorak je obojen standardno HE i po potrebi imunohistokemijski i analiziran na Odjelu za patologiju. Citološki materijali (aspirat, četkica) obojeni su po MGG i analizirani na Odjelu za citologiju. Najviše bioptiranih, 99%, imali su plućni karcinom, a najčešći tipovi su adenokarcinom, karcinom pločastih stanica i mikrocelularni karcinom, u 50%, 29% odnosno 17% ispitanika. Medijan dobi u ispitanika s karcinomom je 67 godina, a muški je spol zastupljen značajno češće od ženskog spola. 227 od 288 ispitanika imali su parni citološki nalaz iz istog postupka. U 59% ispitanika utvrđena je potpuna dijagnostička usklađenost citološkog i patohistološkog nalaza, a u 8,3% dijagnostička neusklađenost o tipu karcinoma. U 9,7% ispitanika citološko mišljenje je bilo negativno, a patohistološka analiza je utvrdila karcinom. Raspodjela tipova karcinoma pluća, dob oboljelih i češća zastupljenost muškog spola slični su podacima iz literature. Stopa dijagnostičke usklađenosti od 59% je u rasponu objavljenom u literaturi, a dijagnostička neusklađenost od 8,3% dijelom uzrokovana nemogućnošću imunocitokemijskog tipiziranja karcinoma. Lažno negativni citološki nalazi rezultat su suboptimalnog uzorka. Povremena usporedba parnih citoloških i patoloških nalaza, kakva je urađena u ovom radu, ima za svrhu doprinijeti još boljoj dijagnostičkoj pouzdanosti morfoloških nalaza u kliničkoj praksi.

9. SUMMARY

Diagnosis of lung tumors is the most commonly based on bronchoscopy or transthoracic needle biopsy, and the samples are sent to cytological and pathological analysis. The aim of the study was to investigate the diagnostic concordance of cytology and pathohistological diagnosis in the samples obtained simultaneously in the same diagnostic procedure and analyzed at University Hospital Split, Clinical Institute for Pathology, Forensic Medicine and Cytology. In this cross-sectional study, 288 patients with lung tumor were diagnosed from 1st January to 31st December 2016 at the Department of Pathology. Biopsy samples were obtained by the bronchoscopy or transthoracic biopsy, surgery resection or metastatic site. The biopsies were stained HE (optionally immunohistochemically) and analyzed at the Department of Pathology. Cytological materials (aspirate, brush) were stained MGG and analyzed at the Department of Cytology. 99% of patients had lung cancer; the most commonly adenocarcinoma, planocellular carcinoma and microcellular carcinoma, in 50%, 29% and 17% of cases, consecutively. The median age of the patients with cancer was 67 years, with male gender predominance. Out of 227 patients who had paired cytology and histopathological diagnosis from the same diagnostic procedure, in 59% complete diagnostic concordance was found. In 8,3% cases no diagnostic concordance was found. In 9,7% patients cytology opinion was negative in contrast to positive pathohistological diagnosis of cancer. In conclusion, the distribution of lung cancer types, the age of the patients and the predominance of male gender are similar to the literature. The rate of diagnostic concordance is in the range of results published in the literature. False negative cytological findings were possibly due to suboptimal samples. Such comparison of cytological and pathological findings, as described in this paper, is intended to contribute to an even better diagnostic reliability in clinical practice.

10. ŽIVOTOPIS

Vladimir Bulić, student 3. godine Sveučilišnog preddiplomskog studija Medicinsko laboratorijske dijagnostike pri Odjelu zdravstvenih studija Sveučilišta u Splitu.

Osobni podatci:

Datum i mjesto rođenja: 15. 06. 1993., Zadar

Adresa: Ivana Mažuranića 9, 23000 Zadar

E-mail: vladimirbulic.zd@gmail.com

Obrazovanje:

Pohađao OŠ Šime Budinića i OŠ Petra Preradovića.

2008. godine upisuje Medicinsku školu Ante Kuzmanića Zadar, smjer zdravstveno-laboratorijski tehničar i 2012. godine s odličnim uspjehom završava srednjoškolsko obrazovanje.

Studiranje na Sveučilišnom odjelu zdravstvenih studija Sveučilišta u Splitu započinje 2013. godine.

Radno iskustvo:

Većinu iskustva na području laboratorijske dijagnostike stječe u srednjoškolskom i fakultetskom obrazovanju na stručnoj praksi i nastavi u OB Zadar i KBC Split.

Strani jezici: engleski, ruski i njemački.