

# Nuspojave i mjere opreza pri primjeni kontrastnih sredstava u radiologiji

---

**Vukančić, Andrea**

**Undergraduate thesis / Završni rad**

**2018**

*Degree Grantor / Ustanova koja je dodijelila akademski / stručni stupanj:* **University of Split / Sveučilište u Splitu**

*Permanent link / Trajna poveznica:* <https://um.nsk.hr/um:nbn:hr:176:094603>

*Rights / Prava:* [In copyright](#) / [Zaštićeno autorskim pravom.](#)

*Download date / Datum preuzimanja:* **2025-03-05**

*Repository / Repozitorij:*



Sveučilišni odjel zdravstvenih studija  
SVEUČILIŠTE U SPLITU

[Repository of the University Department for Health Studies, University of Split](#)



zir.nsk.hr



UNIVERSITY OF SPLIT



DIGITALNI AKADEMSKI ARHIVI I REPOZITORIJI

SVEUČILIŠTE U SPLITU

Podružnica

SVEUČILIŠNI ODJEL ZDRAVSTVENIH STUDIJA

PREDDIPLOMSKI SVEUČILIŠNI STUDIJ

RADIOLOŠKA TEHNOLOGIJA

**Andrea Vukančić**

**NUSPOJAVE I MJERE OPREZA PRI PRIMJENI  
KONTRASTNIH SREDSTAVA U RADIOLOGIJI**

Mentor:

**Doc. dr. sc. Sanja Lovrić Kojundžić**

Split, 2018.

SVEUČILIŠTE U SPLITU

Podružnica

SVEUČILIŠNI ODJEL ZDRAVSTVENIH STUDIJA

PREDDIPLOMSKI SVEUČILIŠNI STUDIJ

RADIOLOŠKA TEHNOLOGIJA

**Andrea Vukančić**

**NUSPOJAVE I MJERE OPREZA PRI PRIMJENI  
KONTRASTNIH SREDSTAVA U RADIOLOGIJI**

**SIDE EFFECTS AND PRECAUTIONS OF THE USE OF  
CONTRAST MEDIA IN RADIOLOGY**

**Završni rad / Bachelor's Thesis**

Mentor:

**Doc. dr. sc. Sanja Lovrić Kojundžić**

Split, 2018.

## Sadržaj

1. Uvod .....	1
2. Povijesni razvoj kontrastnih sredstava .....	2
3. Načini aplikacije kontrastnih sredstava .....	4
4. Neželjene reakcije na kontrastna sredstva .....	5
5. Načini prevencije i liječenje nuspojava i neželjenih reakcija na kontrastna sredstva ..	7
5.1. Prevencija nuspojava i neželjenih reakcija na kontrastno sredstvo .....	7
6. Podjela kontrastnih sredstava na negativna i pozitivna kontrastna sredstva .....	8
6.2. Pozitivna kontrastna sredstva.....	10
7. Barijev sulfat .....	13
7.1. Neželjene reakcije, nuspojave i mjere opreza primjene barijevog sulfata.....	17
7.2. Kontraindikacije za primjenu barijevog sulfata.....	20
8. Jodna kontrastna sredstva .....	22
8.1. Fizikalno-kemijske osobine jodnih kontrastnih sredstava.....	22
8.2. Neželjeni učinci, reakcije i nuspojave jodnih kontrastnih sredstava .....	24
9. Kontrastna sredstva u ultrazvučnoj dijagnostici .....	26
9.1. Neželjene reakcije na ultrazvučna kontrastna sredstva.....	27
9.2. Podjela ultrazvučnih kontrastnih sredstava.....	28
10. Kontrastna sredstva za magnetsku rezonanciju .....	29
10.1. Neželjene reakcije na kontrastna sredstva za magnetsku rezonanciju.....	31
10.2. Nefrogena sistemska fibroza.....	31
11. Primjena kontrastnih sredstava, nuspojave i mjere opreza pri primjeni kontrastnih sredstava u trudnoći, tijekom dojenja i u dječjoj dobi.....	34

11.1. Primjena kontrastnih sredstava u trudnoći.....	34
11.2. Transplacentalni prijelaz kontrastnog sredstva.....	34
11.3. Primjena kontrastnih sredstava tijekom dojenja .....	35
11.4. Primjena kontrastnih sredstava kod djece.....	36
11.5. Specifičnosti uporabe i nuspojave jodnih kontrastnih sredstava u dječjoj dobi	36
11.6. Specifičnosti i nuspojave primjene kontrastnih sredstava na bazi gadolinija u dječjoj dobi .....	38
11.7. Specifičnosti i nuspojave primjene gastrointestinalnih kontrastnih sredstava u dječjoj dobi .....	38
12. Zaključak .....	39
13. Sažetak.....	40
14. Summary.....	42
15. Literatura .....	44
16. Životopis.....	45

# 1. Uvod

Kada rentgenske zrake prolaze kroz tijelo, mogu se dijelom raspršiti, apsorbirati ili mogu ostati nepromijenjene. Apsorpcija rentgenskih zraka ovisi kako o debljini, tako i o gustoći tkiva kroz koje zrake prolaze. Što je deblje, odnosno gušće tkivo, rentgenske zrake će se bolje, odnosno više apsorbirati u organizmu.<sup>[1]</sup>

Ako u ljudskom tijelu između susjednih tkiva ne postoji prirodni kontrast, njihove razlike ćemo moći prikazati jedino uz pomoć kontrastnih sredstava. Kontrastna sredstva su tvari koje unošenjem u organizam mijenjaju apsorpciju rendgenskih zraka. Općenito, apsorpcija rentgenskih zraka raste sa četvrtom potencijom atomskog broja elementa od kojeg je neko kontrastno sredstvo građeno.<sup>[2]</sup>

Njihova svrha u dijagnostici je pojačati kontrast u prikazivanju šupljih organa, tjelesnih šupljina i prostora, krvnih žila i prokrvljenosti organa. Metode kojima pomoću kontrastnih sredstava prikazujemo organe i organske sustave nazivamo kontrastnim metodama. Kontrastna sredstva mogu imati različite koncentracije, kako bi se mogla upotrebljavati za prikaz i najmanjih postojećih razlika u strukturama između normalnog, zdravog tkiva i patoloških procesa. Njihova primjena je vrlo značajna u dijagnostičkim pretragama u konvencionalnoj radiologiji što predstavlja glavni način dobivanja kontrastnijeg prikaza organa. Također su od velike važnosti i u metodama suvremenih slikovnih prikaza poput kompjuterizirane tomografije (CT), ultrazvučne dijagnostike i magnetske rezonancije (MR). Međutim, kontrastna sredstva koja se koriste pri CT pretragama nisu ista kao kod MR pretraga ili u ultrazvučnoj dijagnostici.<sup>[1]</sup>

U ovom završnom radu, cilj mi je prikazati nuspojave koje se javljaju pri primjeni kontrastnih sredstava, mjere opreza o kojima moramo voditi računa kada se radi o injiciranju kontrastnog sredstva, način prevencije i liječenja neželjenih reakcija koje nastaju pri primjeni kontrastnih sredstava.

## 2. Povijesni razvoj kontrastnih sredstava

Prvom upotrebom rentgenskih zraka u dijagnostičke svrhe, prikazane su frakture kostiju, strana tijela i kalcifikacije u mekim tkivima. Sve navedene promjene bile su vidljive radi prirodnog kontrasta jer se u kostima nalazi kalcij koji ima visok koeficijent apsorpcije rentgenskih zraka. Sva meka tkiva su “prozirna” za rentgenske zrake i zbog toga ih nije moguće međusobno razlikovati. Ako bi se meka tkiva ili šuplji organi ispunili teškim metalima ili kalcijem, njihova gustoća bi se povećala.

1896.

Znanstvenici Morton i Hammer opisuju ideju o primjeni netoksičnih sredstava koja nisu prozirna za rentgenske zrake.

Becher pomoću olovnog acetata prikazuje debelo crijevo svinje. Dutto koristi kredu kako bi prikazao arterije amputirane ruke.

1897. / 1898.

Jednjak i želudac prikazani su pomoću bizmutovog subnitrate i karbonata.

1901.

Uz pomoć bizmutovog subnitrate prikazan je mokraćovod.

1904.

Uz pomoć bizmutovog subnitrate prikazan je kanalni sustav bubrega. Ovakva pretraga je preteča urografije i pijelografije.

Uvedena Riederova kontrastna metoda prikaza gastrointestinalnog sustava. Kao kontrast se u navedenoj metodi prikaza gastrointestinalnog sustava koristio tzv. Riederov obrok: emulzija koja se sastoji od bizmuta, brašna, laktoze i mlijeka.

1906.

Događaju se prva trovanja bizmutovim spojevima i za kontrastne pretrage počinju se koristiti spojevi tungstena, mangana, urana, željezovi oksidi.

S 1910. godinom počela je primjena barijevog sulfata koji je svoju primjenu i dan danas zadržao u kontrastnim pretragama gastrointestinalnog sustava.

1923.

Načinjena urografija pomoću anorganskog spoja joda - NaI, nakon što je primijećeno opacificiranje urotrakta NaI koji je našao svoju primjenu u liječenju sifilisa.

1928.

Prva urografija s organskim spojevima joda – primijećeno je da se derivati jodopiridona izlučuju preko kanalnog sustava bubrega i oblažu ih.

1940. godina je godina s kojom započinje povijest tzv. “modernih” kontrastnih sredstava uvođenjem Na - jodohipurata i - acetriozoata.

1955.

Primjena barijevog sulfata našla se i u kontrastnim pretragama jednjaka.

60. – ih godina prošlog stoljeća fiziološka otopina nalazi svoju primjenu u radiologiji kao ultrazvučno kontrastno sredstvo u prikazu mitralnih valvula. Nekoliko godina kasnije, upotrebljavaju se neinkapsulirani mjehurići u prikazu anatomije srca i srčanih šantova.

1968.

Dolazi se do spoznaja da su neželjene reakcije i nuspojave jodnih kontrastnih sredstava usko povezane s hiperosmolarnošću i ionskim svojstvima.

1980.

U sadržaj kontrastnih sredstava dodaju se razni aditivi za sprječavanje precipitacije i za bolje oblaganje sluznice gastrointestinalnog sustava kontrastnim sredstvom.

1984.

Klinička uporaba kontrastnih sredstava započinje gadopentatom (Magnevist).

80.- ih godina prošlog stoljeća dolazi do primjene paramagnetičnih kontrastnih sredstava na bazi mangana.

Sredinom 80.-ih godina prošlog stoljeća primjenjuju se stabilni inkapsulirani mikromjehurići, koji su se primjenjivali intravenskim putem.

1987.

Prva primjena magnetskih kontrastnih sredstava u dijagnostičke svrhe – Gadopentat (Magnevist).<sup>[3]</sup>



### **3. Načini aplikacije kontrastnih sredstava**

Načini aplikacije kontrastnih sredstava<sup>[4]</sup>:

1. Intravenska aplikacija kontrastnog sredstva
2. Intraarterijska aplikacija kontrastnog sredstva
3. Peroralni unos kontrastnih sredstava
4. Aplikacija kontrastnog sredstva preko nazogastrične sonde u tanko crijevo
5. Aplikacija kontrastnog sredstva putem rektalnog katetera u debelo crijevo
6. Aplikacija kontrastnog sredstva u subarahnoidalni prostor
7. Aplikacija kontrastnog sredstva u retroperitoneum/peritoneum
8. Aplikacija kontrastnog sredstva u traheobronhalni sustav
9. Aplikacija kontrastnog sredstva u hepatobilijarni sustav
10. Aplikacija kontrastnog sredstva transvaginalno u maternicu i jajovode
11. Aplikacija kontrastnog sredstva u fistulozni kanal

## 4. Neželjene reakcije na kontrastna sredstva

Reakcije koje se dogode pri apliciranju kontrastnih sredstava su nepredvidljive i obično mogu nastati nakon prve aplikacije kontrasta bez prethodnog izlaganja. Kod jedne te iste osobe, takve reakcije se mogu manifestirati na više načina, bez obzira što smo aplicirali istu količinu kontrastnoga sredstva.

Pri primjeni kontrastnih sredstava u organizmu, javljaju se imunološki odgovori koji su uzrok nastanka reakcija na kontrastna sredstva. Neželjene reakcije na kontrastna sredstva nazivaju se pseudoalergijama, odnosno „lažnim alergijama“ jer se takve reakcije ne smatraju posljedicama reakcije antigen - antitijelo kao što je to slučaj kod alergija. Pokazuju istu kliničku sliku kao i prave alergije i zahtijevaju isti način liječenja. Reakcije mogu biti praćene blagim simptomima i takve reakcije nazivaju se pseudoalergijskim reakcijama. Ukoliko reakcije prate teži simptomi, takav tip reakcija nazivamo pseudoanafilaktičkim reakcijama.<sup>[1]</sup>

Reakcije dijelimo u tri oblika<sup>[2]</sup>:

### 1. Blage reakcije

Blage reakcije na kontrastna sredstva su sljedeće:

mučnina, blago povraćanje, bljedilo, znojenje, kihanje, urtikarija – kožna reakcija karakterizirana pojavom crvenila i ispuččenih promjena na koži. Učestalost pojave navedenih reakcija u postotcima iznosi oko 10%.

## 2. Umjerene reakcije

Umjerene reakcije na kontrastna sredstva su: tresavica, bol u toraksu i abdomenu, jake glavobolje, nesvjesticice, povraćanje, dispneja i bronhospazam. Navedene reakcije zahtijevaju liječenje simptoma izvan intenzivne njege.

## 3. Teške reakcije

Teške reakcije na kontrastna sredstva su: anafilaktički šok, srčani zastoj, infarkt miokarda, gubitak svijesti, teški kolaps, plućni edem, Quinckeov edem - edem dubokog dermisa i potkožnih tkiva koji se očituje bolnom oteklinom. Teške reakcije na kontrastna sredstva liječe se u jedinicama intenzivne njege radi životne ugroženosti pacijenata. Učestalost teških reakcija je od 1:900 do 1: 3000, a smrtnost 1:50000 do 1: 100000.

Rizični čimbenici za pojavu neželjenih reakcija na kontrastna sredstva su sljedeći<sup>[1]</sup>:

1. Alergijske reakcije u 1.godini života i nakon 60.godine života
2. Dijabetes i oštećena funkcija bubrega
3. Osobna, kao i obiteljska sklonost razvitku reakcija na druge alergene
4. Podatci o prijašnjim postojećim težim reakcijama na kontrastna sredstva
5. Prisutnost kardiovaskularnih bolesti i bronhalna astma

## **5.Načini prevencije i liječenje nuspojava i neželjenih reakcija na kontrastna sredstva**

### **5.1.Prevenција i liječenje nuspojava i neželjenih reakcija na kontrastno sredstvo**

Prilikom planiranja radioloških pretraga koje uključuju primjenu kontrastnih sredstava, jedan od važnih ciljeva je i sprječavanje neželjenih reakcija. Ono glavno što moramo učiniti jest strogo odrediti indikacije za kontrastne pretrage.

Nadalje, potrebno je prikupiti sve podatke o postojanju/nepostojanju obiteljskih i osobnih rizičnih čimbenika za pojavu neželjenih reakcija na kontrastna sredstva, uričnoj dijatezi - sklonost stvaranja i taloženja kristala mokraćne kiseline u tkivima i organima, koronarnoj i bubrežnoj insuficijenciji, paraproteinemijama i dijabetesu.

Prilikom primjene kontrastnih sredstava, potrebno je motriti pacijenta 30 minuta nakon apliciranog kontrasta i imati pripremljene lijekove i opremu za reanimaciju zbog moguće pojave neželjenih reakcija.

Ako je u anamnezi pacijenta zabilježeno postojanje blage reakcije na kontrastno sredstvo, ne postoje kontraindikacije za novu kontrastnu pretragu, ali potrebno je prilikom nove kontrastne pretrage aplicirati neionsko kontrastno sredstvo.

Ako je pri primjeni kontrastnog sredstva došlo do pojave umjerenih reakcija, potrebno je kao i kod blagih reakcija, aplicirati neionsko sredstvo. Ali u ovom slučaju, uz kontrastno sredstvo treba uvesti profilaksu antihistaminicima 1 sat prije pretrage i kortikosteroidima 12 i 2 sata prije pretrage. Nakon provedene profilakse, a prije apliciranja kontrastnog sredstva, nužno je ispratiti intravensku kanilu zbog sprječavanja pojave precipitacije – taloženja.

Ako su se pri prethodnoj primjeni kontrastnih sredstava razvile teške reakcije, nova kontrastna pretraga je izričito kontraindicirana i mora se upotrijebiti neka druga vrsta dijagnostičke pretrage. Ako postoji opravdan razlog i ako je zaista neophodno obaviti pretragu uz pomoć kontrastnog sredstva, pretraga se može učiniti, ali prije pretrage

zahtjeva se premedikacija pacijenta, anesteziološka skrb tokom cjelokupne pretrage i uporaba neionskih kontrastnih sredstava.<sup>[1]</sup>

Javi li se kod pacijenata povraćanje, mora se razmotriti upotreba antiemetika. Što se tiče urtikarije kao neželjene pojave, liječi se intramuskularnim ili intravenskim apliciranjem antihistaminika uz opservaciju pacijenta. Kod odraslih pacijenata, adrenalin se primjenjuje intramuskularno u dozi 0,1 – 0,3 mg, pedijatrijskim pacijentima u dobi od 6 do 12 godina, aplicira se upola manja doza negoli odraslima, a onima u dobi manjoj od 6 godina četvrtina doze koja je aplicirana odraslima.<sup>[5]</sup>

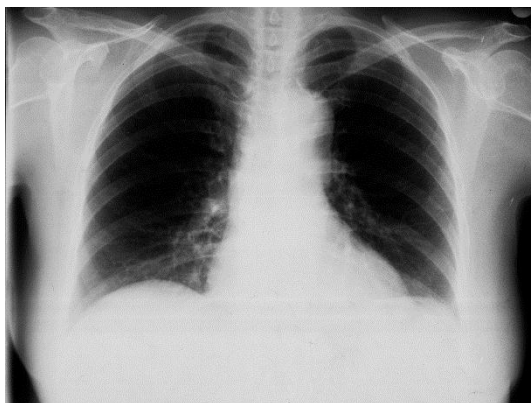
Prilikom bronhospazma kao jedne od umjerenih reakcija na kontrastno sredstvo, pacijentu se preko maske omogući isporuka kisika u dozi 6-10 L / min. Odraslim pacijentima se intramuskularno aplicira adrenalin u dozi 0,1-0,3 mg, pedijatrijskim pacijentima u dobi od 6 do 12 godina, aplicira se polovica doze aplicirane odraslim pacijentima, a onima u dobi manjoj od 6 godina aplicira se četvrtina doze koja je aplicirana odraslima.<sup>[5]</sup>

Teška reakcija poput anafilaktičkog šoka, koji se definira kao anafilaktička reakcija sa dramatičnim napadima astme, srčanim zastojem i prestankom disanja liječi se na sljedeći način: potrebno je pozvati tim za reanimaciju i osigurati pacijentu dišni put, intravenskim putem pomoću fiziološke ili Ringerove otopine omogućiti nadoknadu tekućine, preko maske omogućiti isporuku kisika u dozi 6-10 L / min, intravenski injicirati difenhidramin u dozi 25-50 mg, intramuskularno aplicirati adrenalin u dozi od 0,5 mg ako se anafilaktički šok javio kod odraslih pacijenata. Pedijatrijskim pacijentima u dobi od 6 do 12 godina adrenalin se intramuskularno aplicira u dozi od 0,3 mL, a onima u dobi manjoj od 6 godina aplicira se upola manja doza – 0,15 mL.<sup>[5]</sup>

## **6.Podjela kontrastnih sredstava na negativna i pozitivna kontrastna sredstva**

### **6.1.Negativna kontrastna sredstva**

Negativna kontrastna sredstva su ona sredstva koja imaju nisku atomsku težinu i specifičnu gustoću, a to su plinovi poput zraka, ugljičnog dioksida, dušikovog dioksida, kisika, helija, ksenona. Navedena sredstva slabije apsorbiraju rentgenske zrake od organa i dijelova tijela, i smanjuju gustoću sjene organa. Mogu se kombinirati u pretragama sa pozitivnim kontrastnim sredstvima, kao što je slučaj kod dvostruke kontrastne metode pregleda gastrointestinalnog trakta u kojoj se upotrebljava barijev sulfat kao pozitivno kontrastno sredstvo i zrak kao negativno kontrastno sredstvo, gdje upotreba zraka kao negativnog kontrastnog sredstva nema nuspojava. Nuspojave se mogu javiti jedino ako se zrak pri pretrazi aplicira u većem volumenu, ili ako postoji ozljeda krvnih žila gdje je prisutan rizik pojave zračne embolije. Navedeno kontrastno sredstvo, ugljični dioksid, specifično je sredstvo jer se može koristiti u pretragama kao alternativa jodnom kontrastnom sredstvu. Prednosti korištenja ugljičnog dioksida kao kontrastnog sredstva su da CO<sub>2</sub> nije nefrotoksičan ni hepatotoksičan, nema alergijskih reakcija, a njegova cijena je izrazito niska. Neka tkiva, odnosno organi poput pluća, želuca i crijeva sadrže u sebi zrak kao prirodni, negativni kontrast.<sup>[1]</sup>



Slika 1. PA snimka pluća na kojoj je vidljiv prirodni kontrast između pluća i okolnih organa i struktura poput srca i kostiju.

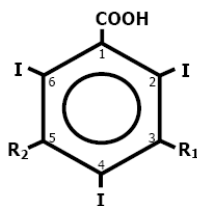
Izvor: Arhiv Zavoda za dijagnostičku i intervencijsku radiologiju KBC-a Split

## 6.2. Pozitivna kontrastna sredstva

Pozitivna kontrastna sredstva su ona sredstva koja apsorbiraju rentgenske zrake više nego negativna kontrastna sredstva jer se sastoje od elemenata viših atomskih brojeva i imaju veću gustoću. Pozitivna kontrastna sredstva dijele se prema građi i namjeni u tri velike skupine: uljna, netopljiva i vodotopljiva.

Uljna kontrastna sredstva su pozitivna sredstva koja apsorbiraju ionizirajuće zračenje više od okoline. Uglavnom su izbačena iz primjene, osim kao embolizacijska sredstva kod malignih bolesti jetre. Ponekad se primjenjuju u diferencijalnoj dijagnostici avaskularnog tipa hepatocelularnog karcinoma jetre.

Pozitivna vodotopiva kontrastna sredstva dijelimo u dvije skupine: ionska i neionska. Počinju se koristiti od 1950. godine i njihov temelj je monomer čija struktura se sastoji od benzenovog prstena na koji su vezana tri atoma joda. Danas su sva vodotopljiva kontrastna sredstva derivati trijodbenzena, gdje je jedan monomer jednak benzenskom prstenu s tri vezana joda.



Slika 2. Struktura molekule kontrastnog sredstva na bazi joda

Izvor: (Brnić, Z., Kontrastna sredstva u radiologiji, Medicinska naklada, 2007.)

Organske molekule poput benzena veoma čvrsto vežu atome joda, što posljedično dovodi do dobre vodotopljivosti i zanemarive toksičnosti. Zbog čvrstog vezanja, jod ne sudjeluje u metaboličkim procesima niti se oslobađa u organizmu.

Ionska kontrastna sredstva disociraju na katione i anione koji sudjeluju u reakcijama u organizmu iz kojih se otpuštaju tvari koje izazivaju alergijske reakcije. Za razliku od ionskih kontrastnih sredstava, neionska kontrastna sredstva ne disociraju u vodi pa ne sudjeluju u reakcijama u organizmu koje bi mogle dovesti do alergijskih reakcija.<sup>[6]</sup>

Četiri su tipa kontrastnih sredstava<sup>[1]</sup>:

1. Neionska monomerna kontrastna sredstva
2. Neionska dimerna kontrastna sredstva
3. Ionska monomerna kontrastna sredstva
4. Ionska dimerna kontrastna sredstva



Kontrastna sredstva koja su topljiva u vodi, mogu se izlučivati ili preko bubrega ili preko jetre. Ona kontrastna sredstva koja se izlučuju preko bubrega nazivaju se urotropna kontrastna sredstva, a ona kontrastna sredstva koja se izlučuju preko jetre nazivaju se hepatotropna kontrastna sredstva.

Urotropna kontrastna sredstva mogu se nalaziti u neionskom i ionskom obliku. Ovakva kontrastna sredstva mogu se aplicirati u subarahnoidalnom prostoru. Hepatotropna kontrastna sredstva, kao i urotropna, ali u manjem postotku, vežu se za albumine.

Nakon intravenske primjene, kontrastna sredstva izlučuju se putem bubrega glomerularnom filtracijom na način da prikazuju kanalni sustav. To nije slučaj kod izlučivanja hepatotropnih kontrastnih sredstava zbog veličine molekula koje ne mogu proći kroz glomerularnu membranu. Zbog navedenog razloga, hepatotropna kontrastna sredstva dulje se zadržavaju u krvi.


Zbog afiniteta prema hepatocitima, molekule hepatotropnog kontrastnog sredstva ulaze u jetrene stanice, onda dolaze do žuči putem koje se izlučuju iz organizma. Kada se govori o intenzitetu sjene urotropnog kontrastnog sredstva u kanalnom sustavu bubrega, on ovisi o sposobnosti bubrežne filtracije i koncentraciji kontrastnog sredstva u krvotoku.

U slučaju izlučivanja hepatotropnih kontrastnih sredstava, njihova koncentracija ovisi o sposobnosti eliminacije jetrenih stanica. Povećamo li dozu kontrastnog sredstva koju je potrebno aplicirati, povećava se i koncentracija kontrastnog sredstva u krvotoku.

Neionska kontrastna sredstva imaju niske vrijednosti osmolalnosti i tijekom izlučivanja putem bubrega imaju pošteđeno djelovanje na epitel bubrega. Također se koriste za prikaz subarahnoidalnog prostora i krvnih žila. Kada apliciramo urotropno kontrastno sredstvo, ono ne prolazi samo kroz kanalni sustav bubrega, nego u slučaju trudnica, i kroz placentu i ulazi u krvotok fetusa. Zbog toga se moraju postaviti stroge indikacije za apliciranje kontrastnih sredstava u trudnoći. Njihova primjena je izričito dozvoljena samo ako postoje životno vitalne indikacije za pretrage koje uključuju primjenu kontrastnih sredstava u trudnoći. Ako se tijekom dojenja izvrši kontrastna pretraga, majka ne smije dobiti dijete nekoliko dana dok se kontrast ne izluči iz organizma.<sup>[6]</sup>

## 7. Barijev sulfat

Jedno od pozitivnih kontrastnih sredstava, može se reći, glavni predstavnik pozitivnih kontrastnih sredstava je barijev sulfat,  $\text{BaSO}_4$ , kontrastno sredstvo netopljivo u vodi. Primjenjuje se kod dvostruko kontrastnih pretraga gastrointestinalnog trakta.<sup>[1]</sup>



Slika 3. Barijev sulfat

Izvor: ([https://sh.wikipedia.org/wiki/Kontrastno\\_sredstvo](https://sh.wikipedia.org/wiki/Kontrastno_sredstvo))

Barijev sulfat za dijagnostičke kontrastne pretrage može doći u dva oblika<sup>[1]</sup>:

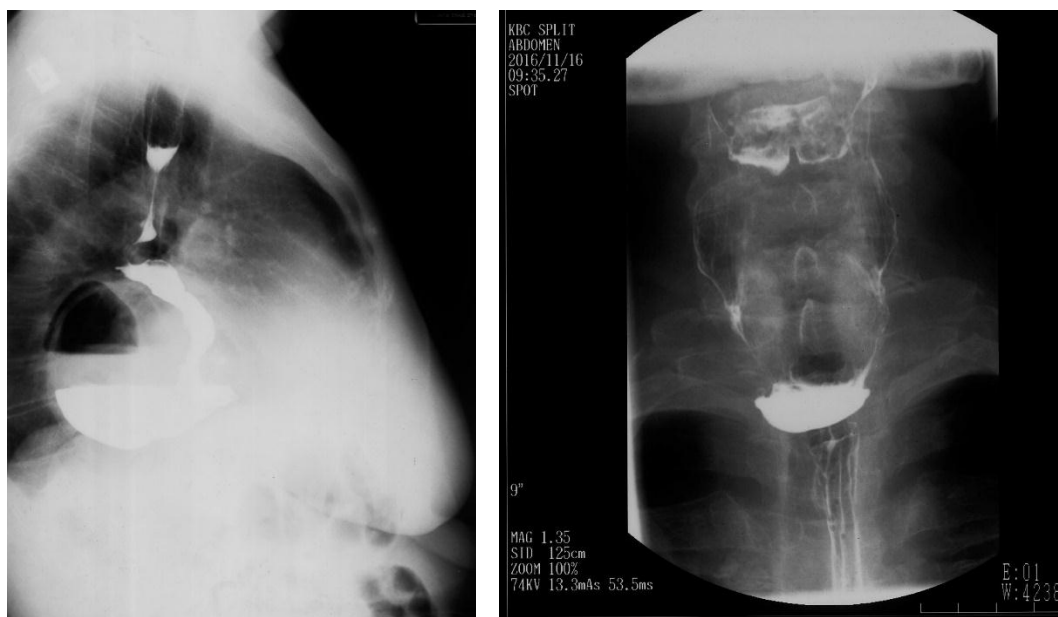1. u obliku suspenzije koja se priprema sa vodom
2. u obliku gotove suspenzije koju apliciramo za posebne dijagnostičke pretrage

Karakteristike barijeve suspenzije su sljedeće:<sup>[1]</sup>

1. viskoznost i stabilnost zbog aditiva koje sama suspenzija sadrži- regulacija pH, električnog naboja, što je vrlo važno radi punjenja crijeva kontrastom i nemogućnosti pjenjenja kontrastnog sredstva
2. taloženje i priljubljenje uz sluznicu stijenke gastrointestinalnog trakta
3. barijeva suspenzija je netoksična i neresorptivna

Područja primjene barijevog sulfata:

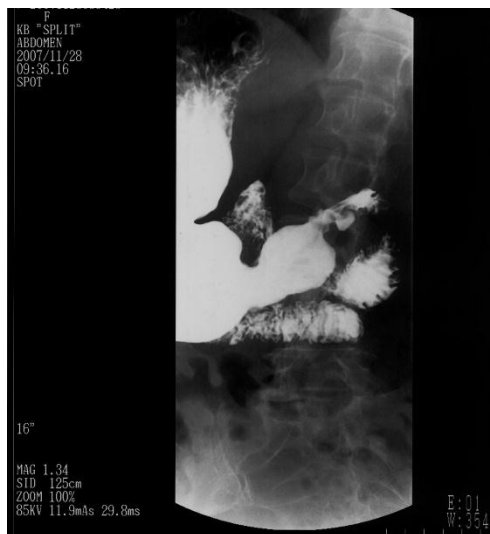RTG pretraga jednjaka:



Slika 4. Prikaz stenozе jednjaka uz pomoć kontrastnog sredstva

Izvor: Arhiv Zavoda za dijagnostičku i intervencijsku radiologiju KBC-a Split

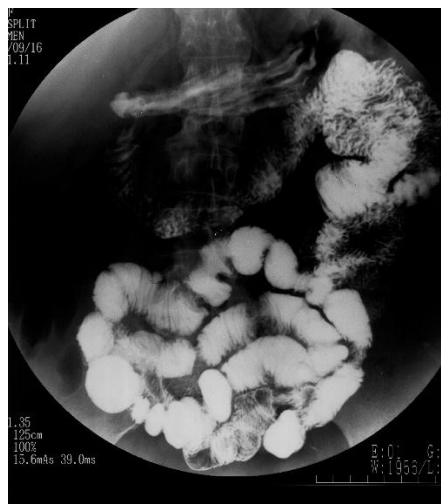RTG pretraga želuca, dvanaesnika i tankog crijeva:



Slika 5. Prikaz želuca, dvanaesnika i tankog crijeva

Izvor: Arhiv Zavoda za dijagnostičku i intervencijsku radiologiju KBC-a Split

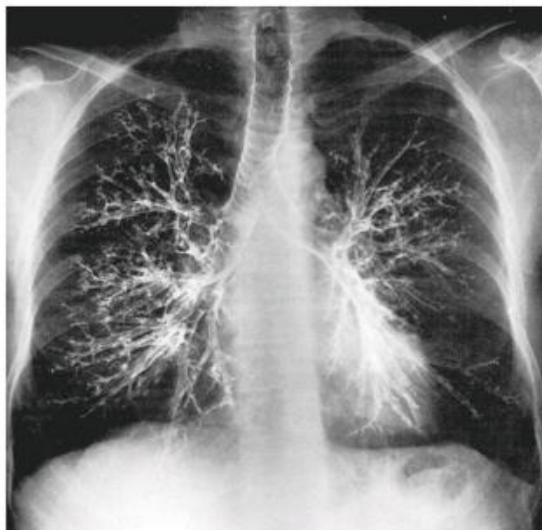Irigografija – dvokontrastna pretraga debelog crijeva:



Slika 6. Prikaz debelog crijeva putem irigografije

Izvor: Arhiv Zavoda za dijagnostičku i intervencijsku radiologiju KBC-a Split

Bronhografija (sve manje u uporabi):



Slika 7. Prikaz traheobronhalnog stabla pomoću kontrastnog sredstva

Izvor: (<https://es.slideshare.net/MateMarii/7-probava-i-urotrakt-st>)

## **7.1. Neželjene reakcije, nuspojave i mjere opreza primjene barijevog sulfata**

Barijev sulfat se mora aplicirati pod nadzorom liječnika specijalista radiologije. Mnogo neželjenih reakcija može se odviti prilikom njegovog apliciranja, a neke od njih su<sup>[7]</sup>:

### **1. Perforacija:**

Pacijenti kod kojih postoji suženje u bilo kojem dijelu probavne cijevi, posebno distalno od želuca, ili ako postoji povećan rizik od perforacije (kada su u gastrointestinalnom traktu prisutni karcinom ili gastrointestinalna fistula, amebijaza, divertikuloza, ili neke druge upalne bolesti crijeva), od velike važnosti je odnos koristi i rizika za pacijenta koji prima kontrastno sredstvo.

Treba biti posebno oprezan kada je u pitanju aplikacija klizme ili korištenje retencijskog balona, posebice kod novorođenčadi, starijih pacijenata i onih pacijenata kod kojih su prisutne razne upalne bolesti crijeva. Gruba aplikacija ili duboka aplikacija balona može uzrokovati perforaciju stijenke crijeva.

### **2. Aspiracija u bronh:**

Preporuka kod apliciranja barijevog sulfata u slučaju pacijenata koji su skloni aspiraciji je da se apliciranje započne gutanjem malog volumena barijevog sulfata. Nakon oralne primjene kontrastnog sredstva može se dobiti nagon na povraćanje koje dovodi do aspiracijskog pneumonitisa, to jest, do aspiracije u traheobronhalno stablo.

Aspiracijom kontrastnog sredstva dolazi do upale respiracijskih puteva i upale pluća-pneumonije. Ako je u anamnezi pacijenata navedena aspiracija hrane, onda kod takvih pacijenata nije preporučljivo obaviti pretragu barijevim kontrastom.

### 3. Intravazacija:

Barijev sulfat može dospjeti u vene debeloga crijeva i prodrijeti u cirkulaciju kao barijski embolus. Navedena neželjena reakcija, to jest navedena komplikacija pri apliciranju barijevog sulfata ne javlja se tako često, ali može dovesti do teških i smrtonosnih komplikacija poput sistemske ili plućne embolije – začepjenja krvnih žila embolusom, diseminirane intravaskularne koagulopatije - posljedice abnormalnog stvaranja trombina i fibrina u krvotoku, septikemije - pojave razmnožavanja i širenja mikroorganizama ili njihovih toksina u krvotoku, i produžene hipotenzije.

Ovakva vrsta komplikacije pojavljuje se češće kod pacijenata starije dobi zbog tanke stijenke rektuma i na nju treba misliti u slučaju da pacijent kolabira u toku pregleda ili neposredno nakon barijeve klizme, a posebice kod onih koji se nekoliko sati nakon pretrage osjećaju iznenadno loše.

Dijagnozu intravazacije barijevog kontrasta radiolog može postaviti služeći se nativnom radiografijom ili CT-om, posebno kod dijagnosticiranja diseminacije barijevog kontrasta. Intravazaciju kontrasta je moguće spriječiti pravilnim postavljanjem katetera u rektum prije aplikacije kontrasta.

### 4. Opstipacija ili dijareja:

Kod pacijenata čija anamneza sadrži podatak o opstipaciji - izostanku spontanog pražnjenja crijeva ili podatak o njegovoj dehidriranosti, kontrast treba primijeniti s velikim oprezom. Također, treba biti posebno oprezan kod pacijenata koji su u nekom određenom stanju koje dovodi do opstipacije ili koji primaju terapiju koja posljedično može dovesti do opstipacije. U takvim slučajevima, pacijentu je potrebno dati blaži laksativ i preporučiti konzumiranje veće količine tekućine da bismo spriječili opstipaciju.

## 5. Alergoidne reakcije na barijeva kontrastna sredstva:

Barijeva kontrastna sredstva mogu dovesti do prolaznog osipa, urtikarije, svrbeža kože i blagog bronhospazma. Ovakve reakcije su iznimno rijetke, a prave anafilaktoidne reakcije čiji su simptomi angioedem lica, gušenje i hipotenzija zahtijevaju liječenje, ali ovakav tip reakcija se također rijetko pojavljuje. Vjerojatno se ne radi o alergiji na barij, nego na aditive – dodatke kontrastnom sredstvu poput karboksimetilceluloze.

Ukoliko se pojavljuju simptomi koji pokazuju da se radi o anafilaktoidnoj reakciji, potrebno je odmah prekinuti apliciranje kontrastnog sredstva te krenuti sa liječenjem. Tijekom izvođenja irigografije moguća je pojava reakcije preosjetljivosti na balon rektalnog katetera koji je građen od lateksa ili slikonskog materijala, kao i na anestetički gel ili lubrikant. Osim navedenih teških neželjenih reakcija, moguća je pojava gađenja zbog okusa barijeve suspenzije, pa nakon gutanja kontrasta pacijenti mogu imati mučninu. Također, barijev sulfat može uzrokovati proljeve prilikom apliciranja kroz rektalni kateter jer utječe na motoriku debelog crijeva.

## 6. Druge moguće neželjene reakcije/ nuspojave/ komplikacije:

Prilikom primjene barijeve klizme, potreban je poseban oprez jer se mogu pojaviti vazovagalne reakcije – reakcije autonomnog živčanog sustava uzrokovane strahom od same pretrage, sinkopa - nagli, iznenadni i kratkotrajni gubitak svijesti, srčane aritmije i druge neželjene reakcije kardiovaskularnog sustava.

Kod osjetljivijih pacijenata javljaju se reakcije na primjenu bilo kojeg dijagnostičkog sredstva, a neke od njih su: bljedilo, pojačano znojenje, slabost, smanjeni otkucaji srca – bradikardija, hipotenzija. Kada se primijete navedene reakcije, potrebno je postaviti pacijenta u ležeći položaj i promatrati ga 15-30 minuta.

Također, mora se voditi računa o primjeni barijevog sulfata kada je riječ o pacijentima koji su na dijeti osiromašenoj natrijem, pogotovo ako mora doći do ponovne primjene kontrastnog sredstva jer među pomoćnim tvarima i aditivima koje su pridodane barijevom sulfatu, nalazi se i natrij.



S oprezom trebamo primjenjivati kontrastna sredstva kod djece, pacijenata starije životne dobi i iscrpljenih pacijenata, a naročito kod kardiovaskularnih pacijenata. Kako je i navedeno, jedna od neželjenih komplikacija pri primjeni barijevog sulfata je i pojava septikemije, odnosno bakterijemije. Kod kardiovaskularnih pacijenata je potrebno uvesti profilaktičku intravensku upotrebu antibiotika - vankomicina u kombinaciji sa drugim antimikrobicima kako ne bi došlo do pojave bakterijskog stafilokoknog endokarditisa.

#### 7. Primjena barijevog sulfata u razdoblju trudnoće i dojenja:

Nakon rektalne ili oralne primjene, barijev sulfat se resorbira u vrlo malim, zanemarljivim količinama. Farmakološki je inertna, neaktivna tvar, i nisu zabilježeni mutageni i teratogeni utjecaji. Njegova upotreba nije kontraindicirana u trudnoći, ali je važno naglasiti da ionizirajuće zračenje može oštetiti plod, naročito u prvom tromjesečju trudnoće.

Ako je nužno i ako postoji opravdana indikacija za određene radiološke pretrage kojima se mora podvrgnuti trudna pacijentica, u tom slučaju se može obaviti pregled samo ako kod pregleda postoji veća korist za majku negoli rizik za plod.

## **7.2. Kontraindikacije za primjenu barijevog sulfata**

Primjena barijevog sulfata je kontraindicirana u sljedećim slučajevima<sup>[7]</sup>:

#### 1. Poremećaji imunološkog sustava:

Ako je pacijent preosjetljiv na barijev sulfat ili pomoćne tvari koje se nalaze u suspenziji barijevog sulfata poput pektina ili sorbitola.

2. Poremećaji u gastrointestinalnom sustavu:

- a) Sumnja na fistulu ili postojanje fistule, opstrukcije ili perforacije u bilo kojem području probavne cijevi
- b) Gastrointestinalna hemoragija- krvarenje u gastrointestinalnom sustavu
- c) Gastrointestinalna ishemija – prekid protoka krvi u gastrointestinalnom sustavu
- d) Megakolon ili toksični megakolon – toksična dilatacija kolona koja se dogodi zbog transmuralne upale – upale stijenke debelog crijeva
- e) Nekroztirajući enterokolitis – pojava gangrenoznih, jako upaljenih crijeva s brojnim oštećenjima. Javlja se najčešće kod nedonoščadi ili bolesne djece.
- f) Ileus – prekid probavljanja hrane, odnosno prekid crijevne peristaltike

3. Medicinski i kirurški postupci i procedure:

Primjena barijevog sulfata kontraindicirana je prije i nakon kirurških zahvata gastrointestinalnog sustava, kao i nakon polipektomije i biopsije kolona.

Također, primjena kontrastnog sredstva kontraindicirana je tijekom i mjesec dana nakon radioterapije rektuma ili prostate.

## 8. Jodna kontrastna sredstva

Upotreba jodnih kontrastnih sredstava svakodnevna je u metodama radiografije, kompjuterizirane tomografije, angiografske dijagnostike, intervencijske radiologije. Tijekom godina korištenja, jodna kontrastna sredstva razvila su se u sredstva sigurna za upotrebu i jako dobro podnošljiva, koja nose sa sobom mogućnost primjene u bilo kojem području radiologije.

U nastajanju jodnih kontrastnih sredstava, potrebno je postići što je veći mogući broj atoma joda u otopini da bi kontrastno sredstvo što više utjecalo na poboljšavanje prikaza kontrastnosti organa i tkiva u koja se ono aplicira. Bilo bi što poželjnije imati manji broj čestica u otopini kako bi se mogli izbjeći osmotski učinci kontrastnih sredstava koji su vrlo štetni za organizam.<sup>[2]</sup>

### 8.1. Fizikalno-kemijske osobine jodnih kontrastnih sredstava

Fizikalno-kemijske osobine jodnih kontrastnih sredstava su<sup>[1]</sup>:

1. Viskoznost – viskoznost kontrastnog sredstva ovisi o unutarnjem trenju molekula kontrastnog sredstva.
2. Osmolalnost- broj čestica u jedinici volumena: mOsmol / kg.
3. Kematoksičnost- toksičnost molekula kontrastnog sredstva.
4. Naboj- postoje ionska i neionska kontrastna sredstva.
5. Topljivost- što manja topljivost kontrastnog sredstva u masti: lipofilnost, a što bolja topljivost u vodi: hidrofilnost.

U jednom mililitru kontrastnog sredstva, koncentracija joda u organskoj molekuli na koju je jod čvrsto vezan i ne sudjeluje u metaboličkim procesima može oscilirati od 280 mg do 370 mg.

Vodotopiva jodna kontrastna sredstva dijele se u dvije skupine: ionska i neionska. Topljivost u vodi se postiže pretvaranjem kontrastnog sredstva u oblik soli kod koje pozitivni ion, odnosno kation čini natrij ili metilglukamin, a negativni ion ili anion čini benzenov prsten na koji su vezani atomi joda.<sup>[1]</sup>

Četiri su tipa vodotopivih jodnih kontrastnih sredstava<sup>[1]</sup>:

1. Neionska monomerna kontrastna sredstva
2. Neionska dimerna kontrastna sredstva
3. Ionska monomerna kontrastna sredstva
4. Ionska dimerna kontrastna sredstva

Kontrastna sredstva koja su topljiva u vodi, mogu se izlučivati ili preko bubrega ili preko jetre. Ona kontrastna sredstva koja se izlučuju preko bubrega nazivaju se urotropna kontrastna sredstva, a ona kontrastna sredstva koja se izlučuju preko jetre nazivaju se hepatotropna kontrastna sredstva.

Urotropna kontrastna sredstva mogu se nalaziti u neionskom i ionskom obliku. Ovakva kontrastna sredstva mogu se aplicirati u subarahnoidalnom prostoru. Hepatotropna kontrastna sredstva, kao i urotropna, ali u manjem postotku, vežu se za albumine.

Nakon intravenske primjene, kontrastna sredstva izlučuju se putem bubrega glomerularnom filtracijom na način da prikazuju kanalni sustav. To nije slučaj kod izlučivanja hepatotropnih kontrastnih sredstava zbog veličine molekula koje ne mogu proći kroz glomerularnu membranu. Zbog navedenog razloga, hepatotropna kontrastna sredstva dulje se zadržavaju u krvi.

Zbog afiniteta prema hepatocitima, molekule hepatotropnog kontrastnog sredstva ulaze u jetrene stanice, onda dolaze do žuči putem koje se izlučuju iz organizma. Kada se govori o intenzitetu sjene urotropnog kontrastnog sredstva u kanalnom sustavu bubrega, on ovisi o sposobnosti bubrežne filtracije i koncentraciji kontrastnog sredstva u krvotoku.

U slučaju izlučivanja hepatotropnih kontrastnih sredstava, njihova koncentracija ovisi o sposobnosti eliminacije jetrenih stanica. Povećamo li dozu kontrastnog sredstva koju je potrebno aplicirati, povećava se i koncentracija kontrastnog sredstva u krvotoku.<sup>[1]</sup>

Neionska kontrastna sredstva imaju niske vrijednosti osmolalnosti i tijekom izlučivanja putem bubrega djeluju poštedno na epitel bubrega. Neionska kontrastna sredstva koriste se za prikaz subarahnoidalnog prostora i krvnih žila. Kada apliciramo urotropno kontrastno sredstvo, ono ne prolazi samo kroz kanalni sustav bubrega, nego u slučaju trudnica, i kroz placentu i ulazi u krvotok fetusa. Zbog toga se moraju postaviti stroge indikacije za apliciranje kontrastnih sredstava u trudnoći. Njihova primjena je izričito dozvoljena samo ako postoje vitalne indikacije za pretrage koje uključuju primjenu kontrastnih sredstava u trudnoći. Ako se tijekom dojenja izvrši kontrastna pretraga, majka ne smije dobiti dijete nekoliko dana dok se kontrast ne izluči iz organizma.<sup>[6]</sup>

## **8.2. Neželjeni učinci, reakcije i nuspojave jodnih kontrastnih sredstava**

Toksičnost je u velikom postotku, jedan od nepoželjnih učinaka kontrastnih sredstava. Najčešće se radi o zbroju ionske neravnoteže, osmotoksičnosti i kemotoksičnosti.<sup>[1]</sup>

Kemotoksičnost je pojam koji opisuje štetan utjecaj molekula kontrastnog sredstva na proteine koji se nalaze u izvanstaničnom prostoru i prodor molekula u unutarstanični prostor, kao i štetno djelovanje na staničnu membranu. Kemotoksičnost kontrastnog sredstva ovisi o hidrofilnosti, to jest lipofilnosti molekule. Ona više dolazi do izražaja ako je molekula lipofilnija, odnosno manje hidrofilna, pa zaključujemo da lipofilnost nikako nije poželjna osobina kontrastnih sredstava.<sup>[1]</sup>

Lipofilna kontrastna sredstva prolaze kroz krvno-moždanu barijeru i membrane mnogo bolje od hidrofilnih kontrastnih sredstava jer hidrofilni dijelovi dvosloja fosfolipida ne dopuštaju prolaz molekula hidrofilnih kontrastnih sredstava, pa lipofilna kontrastna sredstva mnogo lakše prolaze kroz stanice i djeluju na njih veoma toksično. Također, vrlo lako prolaze kroz membrane živčanih stanica, što je preduvjet za pojavu neurotoksičnosti.

Pojava kemotoksičnih reakcija na kontrastna sredstva je proporcionalna s dozom apliciranog kontrastnog sredstva, njegovom koncentracijom i brzinom injiciranja kontrastnog sredstva u krvnu žilu. Ovakav tip reakcija često se odražava kao hemodinamski poremećaj ili efekt u organima ili na krvnim žilama u kojima se nakupilo kontrastno sredstvo. Kod pacijenata koji već imaju neku bolest ili kronično oštećenje, hipertenziju, bronhalnu astmu ili oštećenje krvno-moždane barijere, postoji veći postotak pojave navedenih reakcija.

Kada govorimo o osmotoksičnosti, kontrastno sredstvo koje je u disociranom stanju, što bi značilo da su molekule kontrastnog sredstva u obliku pozitivnih iona - kationa i negativnih iona – aniona, i koje je visokog osmolaliteta, vodi k odvođenju tekućine iz eritrocita i mijenja njihov oblik.

Posljedica odvođenja tekućine iz eritrocita čini ih popustljivijim. U toku prolaska kroz kapilarnu mrežu, eritrociti postaju osjetljiviji što dovodi do nemogućnosti njihovog normalnog protoka, oštećenja endotela i stvaranja tromba. Primjerice, kod arteriografije se mogu javiti simptomi poput bolova, dilatacije krvnih žila, hipotenzije i promijenjene viskoznosti krvi.

Do ionske neravnoteže dolazi zbog prolaza kontrastnog sredstva ili u niskoj ili visokoj koncentraciji kroz krvne žile. Različit osmolalitet i toksičnost kontrastnog sredstva mogu pri izvođenju koronarografije dovesti do ventrikularne fibrilacije srca, širenja krvnih žila, topline i bolova pri izvođenju angiografije perifernih arterija, jatrogene tromboze prilikom flebografije. Tijekom izvođenja plućne angiografije javljaju se simptomi poput hipertenzije i oslobađanja histamina koji uzrokuje bronhospazam.<sup>[2]</sup>

Čimbenici rizika pojave akutnih reakcija su reakcija na prethodnu aplikaciju kontrastnog sredstva i primjena visokoosmolarnih kontrastnih sredstava. Preporuka je da se tijekom kontrastnih pretraga koriste neionska kontrastna sredstva. Potrebno je zadržati pacijenta 30 minuta nakon završene kontrastne pretrage na odjelu radiologije zbog mogućnosti pojave alergijskih reakcija.

Kod pacijenata kod kojih je prisutan visok rizik za razvoj neželjenih reakcija, potrebno je izvršiti pretragu pomoću kontrastnog sredstva koje ne izaziva navedene reakcije, a prije toga izvršiti oralnu premedikaciju prednizolonom 12 i 2 sata prije početka pretrage.<sup>[6]</sup>

## 9. Kontrastna sredstva u ultrazvučnoj dijagnostici

Napredak tehnologije i proizvodnja kontrastnih sredstava koji sadrže toliko male čestice koje mogu proći kroz plućnu membranu, dali su mogućnost da se kontrastna sredstva primjenjuju ne samo u kardiologiji gdje su prvotno korištena ultrazvučna kontrastna sredstva<sup>[6]</sup> koja se i dan danas koriste u sonografskim ispitivanjima, i za detekciju srčanog shunta, nego da se njihova primjena može pronaći i u drugim područjima medicine.<sup>[2]</sup>

Ultrazvučna kontrastna sredstva su tvari koje pojačavanju ehogenost u tkivima ili organima u kojima se nakupljaju.<sup>[6]</sup>

Na ultrazvučnom prikazu u B-modu organa ili tkiva u kojima se nakuplja ultrazvučno kontrastno sredstvo, oni će postati svjetliji, a sonogram kontrastniji. Kod prikaza obojenim Dopplerom, ultrazvučno kontrastno sredstvo pojačat će intenzitet boje na ekranu i glasnoću zvučnog prikaza.<sup>[6]</sup>

Većina ultrazvučnih kontrastnih sredstava temelji se na razlikama u akustičkoj impedanciji između okolnih tkiva, bilo to krv ili meke česti, i kontrastnog sredstva. Najučinkovitiji raspršivači ultrazvučnih valova su mikromjehurići zraka, koji se moraju stabilizirati, najčešće pomoću ugljikohidrata (galaktoze) kako bi mogli imati svoju svrhu kao intravaskularna kontrastna sredstva. Ultrazvučna kontrastna sredstva pojačavaju intenzitet dopplerskog signala, poboljšavaju detektiranje i procjenu vaskularnih struktura ako se radi o sporim brzinama protoka krvi, kao i u slučaju duboko smještenih krvnih žila.<sup>[6]</sup>

U kliničkim istraživanjima, ultrazvučna kontrastna sredstva pokazala su se vrlo korisnim u detekciji sporih protoka krvi u portalnoj veni ili jetrenoj arteriji, boljoj analizi intrakranijalnih krvnih žila, otkrivanju tumora dojke ili jetre.<sup>[6]</sup>

## **9.1. Neželjene reakcije na ultrazvučna kontrastna sredstva**

Nuspojave nakon aplikacije ultrazvučnih kontrastnih sredstava u obliku mikromjehurića su rijetke i blage i slične su uobičajenim nuspojavama pri primjeni drugih vrsta kontrastnog sredstva. Neke od njih su: glavobolja, osjećaj vrućine u tijelu, crvenilo, vrtoglavica, mučnina, povraćanje, promjene okusa, suhoća usta, dispneja, osjetljivost mjesta injekcije, hipertenzija, bol u trbuhu, slabost.

Ozbiljne reakcije pojavljuju se u manje od 0,01%. Alergoidne reakcije su vrlo rijetke i karakterizirane su osipom i crvenilom. Smatra se da je rizik pojave teških reakcija nakon davanja mikromjehurića mnogo manji od onog kod apliciranja niskoosmolalnih jodnih kontrastnih sredstava. Kod primjene kontrastnog sredstva u obliku mikromjehurića, rizik od ekstravazacijskih ozljeda je beznačajan jer su volumeni kontrastnog sredstva mali.

Kako bismo mogli prevenirati štetno djelovanje ultrazvučnih kontrastnih sredstava, nužno je naglasiti da ih je potrebno primijeniti samo ako za to postoji opravdana indikacija. Mikromjehurići, čiji su dio kemijske građe sumpor-heksafluorid i perflutren, nipošto se ne smiju aplicirati teškim kardiovaskularnim bolesnicima, zbog toga što su zabilježene vrlo ozbiljne reakcije prilikom njihove primjene. Prilikom apliciranja kontrastnog sredstva, u ovom slučaju mikromjehurića, uvijek je potrebno imati pripremljene lijekove i ostali pribor za suzbijanje neželjenih reakcija.<sup>[6]</sup>



## 9.2. Podjela ultrazvučnih kontrastnih sredstava

Ultrazvučna kontrastna sredstva možemo podijeliti prema sljedećim skupinama<sup>[6]</sup>:

1. S obzirom na veličinu i vrstu ehogenih čestica
2. S obzirom na kemijsku strukturu
3. S obzirom na sigurnost primjene
4. S obzirom na farmakokinetiku i biodistribuciju

Kao ultrazvučno kontrastno sredstvo može se rabiti više vrsta biokoloida<sup>[6]</sup>:

1. Emulzije tekućine i plina koja je formirana u mjehuriće čiji je promjer 1-10  $\mu\text{m}$
2. Emulzije dvaju vrsta tekućina koje su formirane u nano-kapljice čiji promjer iznosi 10-100 nm
3. Druge vrste mikročestica

## 10. Kontrastna sredstva za magnetsku rezonanciju

Magnetska rezonancija je suvremena metoda slikovnih prikaza koja nam daje mogućnost prikaza izvrsnog kontrasta među tkivima i organima koje promatramo. Upotrebom kontrastnog sredstva, poboljšava se kontrastna rezolucija slikovnih isječaka, postiže se mnogo veća pouzdanost i specifičnost pretrage, poboljšava se intenzitet kontrasta/signala, mijenjaju se magnetne osobine vode kao i vremena relaksacije protona.

Učinak apliciranih kontrastnih sredstava ovisi o dozi koju smo aplicirali u organizam pacijenta i o sekvencijama pulsa, odnosno o koncentraciji kontrastnog sredstva i jačini magnetskog polja.

Kontrastna sredstva za magnetsku rezonanciju možemo prvenstveno podijeliti u dvije skupine:

1. Pozitivna ili paramagnetska kontrastna sredstva čiji je glavni predstavnik gadolinij (Gd)
2. Negativna ili superparamagnetna kontrastna sredstva – čestice željeznog oksida

Glavni predstavnik pozitivnih/paramagnetskih kontrastnih sredstava je gadolinij.

U slobodnom, ionskom obliku je toksičan, međutim ako se poveže sa kelatima – molekulama nosačima, uvelike se smanjuje njegova toksičnost za organizam. Kelati gadolinija izlučuju se kroz kanalni sustav bubrega putem glomerularne filtracije, na isti način kao i jodna kontrastna sredstva. Gadolinij povećava signal i smanjuje vrijeme relaksacije protona. Ako je krvnomoždana barijera rupturirana ili oštećena, kontrastno sredstvo protječe kroz barijeru i dolazi do moždanog tkiva. Zbog propuštanja kontrastnog sredstva kroz barijeru, široka je primjena gadolinija naročito u neuroradiologiji prilikom dijagnosticiranja tumora kralježnične moždine i mozga, aneurizmi, multiple skleroze, arterijsko - venskih malformacija.<sup>[6]</sup>

Preparati gadolinija se koriste kao intravenska kontrastna sredstva koja se primjenjuju u dijagnostičke svrhe. Indikacije za primjenu kontrastnih sredstava na bazi gadolinija su<sup>[2]</sup>:

1. Povećanje intenziteta kontrasta prilikom snimanja metodom magnetske rezonancije
2. Detekcija patologije mozga i kralježnične moždine
3. Detekcija patologije jetre, gušterače, pluća, srca, prsnog koša, bubrega
4. Detekcija stenoza i oštećenja nekoronarnih arterija - MR angiografija

Kontraindikacija pri primjeni kontrastnih sredstava na bazi gadolinija je preosjetljivost na gadolinij. Najveći broj neželjenih reakcija odvija se najmanje pola sata nakon apliciranja injekcije kontrastnog sredstva. Kao i pri primjeni ostalih kontrastnih sredstava koje sadrže gadolinij, javljaju se odložene reakcije i nakon nekoliko dana. Pacijenti koji su preosjetljivi ili kod kojih su već prije postojale neželjene reakcije na kontrastna sredstva, imaju povećan rizik od pojave teških neželjenih reakcija.

Prije početka pretrage, pacijente moramo obavezno pitati imaju li alergije poput peludske groznice, astme ili urtikarije ne samo prije apliciranja kontrastnog sredstva za magnetsku rezonanciju, nego i bilo kojeg drugog kontrastnog sredstva. Kod preosjetljivijih pacijenata vrlo je važna procjena odnosa koristi i rizika primjene kontrastnog sredstva.<sup>[8]</sup> Za vrijeme pretrage, potreban je nadzor liječnika. Ukoliko pri pretrazi dođe do pojave neželjenih reakcija, apliciranje kontrastnog sredstva mora se odmah zaustaviti. Nužno je imati stalan pristup venskoj cirkulaciji i lijekove koji se primjenjuju u hitnim slučajevima, poput adrenalina i antihistaminika, i uz lijekove koristiti opremu za reanimaciju- endotrahealni tubus i respirator, ukoliko dođe do teških neželjenih reakcija.<sup>[6]</sup>

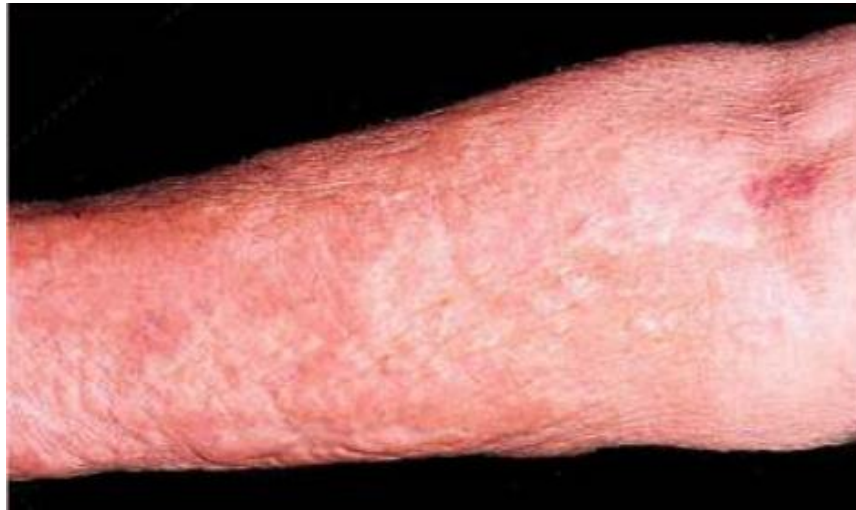## **10.1. Neželjene reakcije na kontrastna sredstva za magnetsku rezonanciju**

Štetne reakcije gadolinijevih kontrastnih sredstava su rjeđe u odnosu na ostala kontrastna sredstva. Veliki postotak reakcija koje se pojavljuju su prolazne i vrlo blage. Nakon apliciranja kontrastnog sredstva kod malog broja pacijenata pojavljuju se idiosinkratičke reakcije unutar prvih pola sata od apliciranja kontrasta. Kod primjene negativnih kontrastnih sredstava – sitnih čestica željezovog oksida, reakcije su bol u leđima i vrućina. Tijekom apliciranja kontrastnih sredstava na bazi mangana, javljaju se sljedeće reakcije: glavobolja, svrbež kože i mučnina.

Čimbenici rizika za pojavu akutnih reakcija na kontrastno sredstvo za magnetsku rezonanciju su reakcija pri prethodnoj primjeni, alergijske reakcije i bronhalna astma. Nefropatija uzrokovana kontrastnim sredstvom je reakcija na kontrastno sredstvo karakterizirana porastom vrijednosti serumskog kreatinina za više od 25% od normalnih, uobičajenih vrijednosti, unutar 3 dana od apliciranja kontrastnog sredstva. Nastaje ako je koncentracija gadolinijevog kontrastnog sredstva veća od 0,3 mg / kg. Međutim, rizik od nefrotoksičnosti raste pri primjenama većih doza kontrastnog sredstva.<sup>[6]</sup>

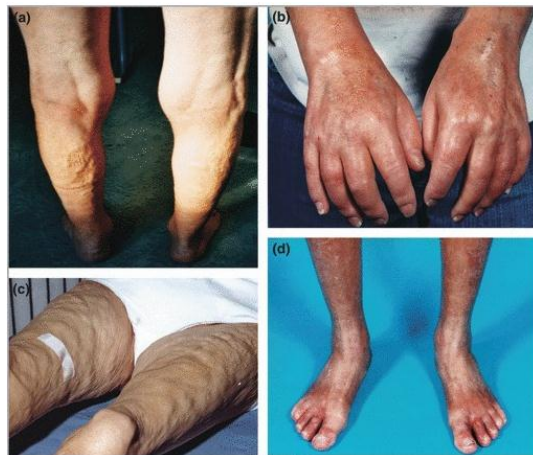## **10.2. Nefrogena sistemska fibroza**

Nefrogena sistemska fibroza (NSF) može se javiti kod pacijenata koji imaju renalnu insuficijenciju, bilo kroničnu ili akutnu, kojima je aplicirano kontrastno sredstvo na bazi gadolinija. Vjerojatnost nastanka veće šanse za pojavu nefrogene sistemske fibroze raste s povećanjem doze kontrastnog sredstva. Simptomi nefrogene sistemske fibroze uzrokovane kontrastnim sredstvom su: oticanje gornjih i donjih ekstremiteta i trupa uz posljedično zadebljanje kože koja izgledom podsjeća na koru naranče. Na koži se pojavljuju također crveni plakovi i edemi koji se stvrdnu i postanu gušći, a s vremenom poprimaju i drvenastu strukturu.<sup>[9]</sup>



Slika 8. Stanje kože uzrokovano nefrogenom sistemskom fibrozom

Izvor: (<http://www.kcus.ba/uimages/rizici%20upotrebe%20kontrasnih.pdf>)



Slika 9. Edemi i plakovi uzrokovani nefrogenom sistemskom fibrozom

Izvor: (<http://www.kcus.ba/uimages/rizici%20upotrebe%20kontrasnih.pdf>)

Smatra se da oštećena bubrežna funkcija produžava poluživot gadolinija i na taj način daje veću mogućnost njegovom ionu koji je toksične prirode da disocira iz liganda i počne se taložiti u tkivima. Vrlo štetni utjecaj na razvoj nefrogene sistemske fibroze uzrokuju ozljede ili upale tkiva. Oštećeni endotel propušta gadolinijev ion u tkiva i uzrokuje oslobađanje citokina koji vodi do nakupljanja cirkulirajućih fibrocita, stanica koje sudjeluju u cijeljenju rana. Makrofagi koji dolaze na mjesto ozljeđenoga tkiva, fagocitiraju slobodni ion gadolinija. Ovakva pojava dovodi do otpuštanja vrste citokina koji se nazivaju profibrotički citokini koji sudjeluju u pretjeranom formiranju ožiljaka. Ova teorija potvrđena je kožnim biopsijama u pacijenata koji imaju NSF. <sup>[10]</sup>

## **11.Primjena kontrastnih sredstava, nuspojave i mjere opreza pri primjeni kontrastnih sredstava u trudnoći, tijekom dojenja i u dječjoj dobi**

### **11.1.Primjena kontrastnih sredstava u trudnoći**

Radiološke pretrage koje uključuju uporabu kontrastnih sredstava, a posebice uporabu ionizirajućeg zračenja koje dovodi do ozračenja ploda, smiju se izvoditi samo ako za to postoje vitalne indikacije. Osim što postoje rizici od teratogenosti i leukemogenosti ionizirajućeg zračenja, potrebno je imati na umu teratogenost i toksičnost jodnih kontrastnih sredstava u prvom tromjesečju, ali i na učinke kontrastnih sredstava na funkciju štitnjače ploda u zadnjem tromjesečju trudnoće. Bez obzira što kod pretraga magnetskom rezonancijom ne postoje rizici koji su povezani sa ionizirajućim zračenjem, uvijek moramo imati na umu pojavu mogućih rizika prilikom apliciranja kontrastnih sredstava za magnetsku rezonanciju.<sup>[6]</sup>

### **11.2.Transplacentalni prijelaz kontrastnog sredstva**

Neionska monomerna jodna kontrastna sredstva i kelati gadolinija koji su aplicirani u organizam trudnica, u klinički uobičajenim dozama mogu doći kroz posteljicu do fetalnog krvotoka, ali u iznimno malim količinama. Kako jodna kontrastna sredstva iz krvotoka majke mogu preći u amnionsku tekućinu, fetus gutanjem može resorbirati određenu količinu kontrastnog sredstva. Postojanje ionskih jodnih kontrastnih sredstava u krvotoku fetusa može dovesti do neurotoksičnih učinaka. U otopini jodnih kontrastnih sredstava postoji manja količina slobodnih iona jodida, koji s lakoćom prolaze kroz posteljicu. Zbog toga ne možemo isključiti postojanje rizika od nastanka poremećaja funkcije štitnjače fetusa. Jako je važno obratiti pozornost kod trudnica kod kojih postoji oštećenje bubrežne funkcije, jer u takvim slučajevima razina joda može biti povišena. Kod djeteta čija je majka u trudnoći primala jodna kontrastna sredstva, nakon porođaja obavezno je provjeriti laboratorijske parametre funkcije štitnjače. Transplacentalni prijelaz kontrastnog sredstva na bazi gadolinija je izraženiji u odnosu na prijelaz jodnih

kontrastnih sredstava. Budući da je bubrežna funkcija fetusa još u razvoju, zaključujemo da sposobnost izlučivanja putem kanalnog sustava bubrega može biti ograničena. Zbog navedenog razloga, treba izbjegavati aplikaciju gadolinija kod pretraga magnetskom rezonancijom. Potrebno ga je aplicirati isključivo ako za to postoje stroge indikacije.

Preporuka je da specijalist radiologije zajedno sa liječnikom koji je trudnicu uputio na radiološku kontrastnu pretragu zajedno ustanove sljedeće:

1. Dijagnostička informacija koju dobivamo putem kontrastne pretrage klinički je veoma važna za zdravlje majke i/ili zdravlje fetusa, te ju ne možemo dobiti bez upotrebe kontrastnih sredstava tokom radioloških pretraga.
2. Pretraga je hitna i nije moguće odgoditi je i obaviti nakon porođaja.
3. Trudnica je potpisala informirani pristanak o obavljanju pretrage i svjesna je kakve rizike može donijeti radiološka kontrastna pretraga kojoj je podvrgnuta.<sup>[6]</sup>

### **11.3.Primjena kontrastnih sredstava prilikom dojenja**

Vrijeme polueliminacije intravenskog jodnog kontrastnog sredstva iz plazme iznosi oko 2 sata, a najveći dio apliciranog kontrastnog sredstva izluči se iz organizma tokom 24 sati.

Ukupna količina kontrastnog sredstva koje se izluči u mlijeko prvenstveno ovisi o dozi kontrastnog sredstva koje je majci aplicirano tijekom pretrage, a u probavnoj cijevi dojenčeta resorbira se vrlo mali postotak, svega 0,6% od količine kontrastnog sredstva koju ono unese dojenjem. Zaključujemo da je količina kontrastnog sredstva koja putem dojenja dolazi u krvotok djeteta manja od 0,01% od doze koju je dobila majka intravenskim putem.

Dolazimo do zaključka da se sa dojenjem može nesmetano nastaviti nakon primjene kontrastnih sredstava. Ovo vrijedi i za dojilje kod kojih je prisutna oslabljena bubrežna funkcija. Ponekad dojenčad mogu odbiti dojku, zbog drugačijeg okusa majčinog mlijeka.



Potrebno je ipak imati na umu oprezniji pristup u slučaju apliciranja kontrastnih sredstava dojiljama. Prije nego što se započne sa planiranjem radioloških kontrastnih pretraga, dojilja mora izdojiti mlijeko i pomoću njega hraniti dojenče, a 1 do 2 dana nakon apliciranja kontrastnog sredstva izdojiti mlijeko.<sup>[6]</sup>

#### **11.4.Primjena kontrastnih sredstava kod djece**

Osnovna pravila upotrebe kontrastnih sredstava i postupci prilikom pojave nuspojava i neželjenih reakcija su slična kao i kod odraslih pacijenata. Međutim, ona kontrastna sredstva koja se apliciraju kod odraslih pacijenata, ne apliciraju se kod djece jer nemaju odobrenje za primjenu u pedijatriji, prvenstveno zbog nepostojanja dokaza o neškodljivosti primjene.<sup>[6]</sup>

#### **11.5.Specifičnosti uporabe i nuspojave jodnih kontrastnih sredstava u dječjoj dobi**

Osmolalnost kontrastnih sredstava nosi najveću odgovornost za veliki postotak pojava neželjenih reakcija prilikom apliciranja intravaskularnih kontrastnih sredstava, bilo da je riječ o hemodinamskim poremećajima, kemotoksičnim reakcijama ili nekim blažim nuspojavama. Apliciranje kontrastnog sredstva visoke osmolarnosti dovodi do prolaska izvanstanične tekućine u krvotok, što rezultira hipovolemijom. Hipovolemija, kod djece, uzrokuje nastajanje plućnog edema i dovodi do srčanog zastoja. Kada govorimo o primjeni kontrastnih sredstava u pedijatrijskoj radiologiji, preporučuje se obavezno u kontrastnim pretragama primjenjivati niskoosmolarna ili izoosmolarna kontrastna sredstva.

Kada se radi o svojstvu kontrastnog sredstva kao što je viskoznost, ona može umanjivati brzinu apliciranja kontrastnog sredstva putem tanjih katetera. Zbog velikog pritiska tijekom apliciranja, kateter može puknuti ili može doći do ozljede krvnih žila. Viskoznost možemo smanjiti na način da kontrastno sredstvo zagrijemo na tjelesnu temperaturu. Smanjimo li brzinu i produljimo vrijeme apliciranja kontrasta, umanjujemo pojavu

pucanja perifernih vena i ektravazacije. Na taj način osiguravamo dugotrajniju opacifikaciju kontrastom. Kod novorođenčadi, potrebno je oprezno odabrati mjesto injekcije i promatrati ga prilikom apliciranja kontrastnog sredstva. Moramo voditi računa tijekom pretrage da postoje ograničenja u komunikaciji sa malim pacijentima. Ektravazacija se kod malih pacijenata pojavljuje jednako često kao i kod odraslih pacijenata, i njene posljedice su veoma blage.

Blaža nuspojava tijekom aplikacije kontrastnog sredstva kao što je mučnina, uvelike otežava provođenje pretrage jer čini dijete nemirnim. Alergoidne reakcije, kao i smrtonosne reakcije pojavljuju se vrlo rijetko. Vrlo je komplicirano prepoznati i klasificirati neželjene reakcije kod djece. Kako djeca ne mogu prepoznati tegobe i javiti ih, prijeko je potrebno nadzirati ih, uočiti kakav je izgled, a i ponašanje djece.

Pedijatrijski pacijenti kod kojih postoji rizik za pojavu neželjenih reakcija na kontrastna sredstva, prije početka pretrage moraju obavezno primiti premedikaciju koja se sastoji od kortikosteroida i antihistaminika. Opće smjernice za liječenje reakcija na kontrastno sredstvo u djece ne razlikuju se bitnije od onih za odrasle, s time da doze lijekova moraju biti prilagođene tjelesnoj masi djeteta, a oprema za reanimaciju, igle i kateteri primjereni dobi. Bez obzira na tjelesnu masu pacijenata, savjetuje se davati kisik. Bilo koja reakcija koja se pojavi, blaža ili teža, mora svakako biti dokumentirana na obrascu koji je specifičan za pedijatrijske pacijente.

Apliciranje kontrastnih sredstava kod djece može dovesti do povećanja apsorbirane doze zračenja, što u konačnici donosi veliki rizik pretrage kada uzmemo u obzir radiosenzitivnost organizma, pogotovo kada se radi o dječjem organizmu. Ako je ikako moguće, vrlo je poželjno koristiti se metodama neionizirajućeg zračenja kao što su magnetska rezonancija ili ultrazvučna dijagnostika. Međutim, ako zaista postoje opravdane stroge indikacije za vršenje radioloških kontrastnih pretraga kod pedijatrijskih pacijenata, nije opravdano ne izvršiti pretragu zbog ionizirajućeg zračenja.<sup>[6]</sup>

## **11.6. Specifičnosti i nuspojave primjene kontrastnih sredstava na bazi gadolinija u dječjoj dobi**

Aplikacija visokoosmolarnih kontrastnih sredstava za magnetsku rezonanciju na bazi gadolinija nosi manje štetnih posljedica nego aplikacija visokoosmolarnih kontrastnih sredstava na bazi joda. Razlog tome jest količina apliciranog kontrastnog sredstva jer se kontrastna sredstva za magnetsku rezonanciju apliciraju u manjim dozama. Alergoidne reakcije se javljaju rjeđe nego kod primjene jodnih kontrastnih sredstava. Obično se radi o pojavi vrlo blagih reakcija. Nefrogena sistemska fibroza se javlja nakon primjene gadolinijeveg kontrastnog sredstva kod djece kod kojih postoji renalna suficijencija. Treba biti izrazito oprezan kod primjene kontrastnih sredstava kod nedonoščadi jer njihova bubrežna funkcija nije dovoljno razvijena.<sup>[6]</sup>

## **11.7. Specifičnosti i nuspojave primjene gastrointestinalnih kontrastnih sredstava u dječjoj dobi**

Kako kod odraslih pacijenata, tako je i kod djece kontraindicirana aplikacija barijevog sulfata u slučaju perforacije gastrointestinalnog trakta. Tada obavezno treba tokom pretrage primijeniti jodna vodotopiva kontrastna sredstva. Kod djece je izraženija osjetljivost na učinke osmotskog pomaka. To je razlog zašto bi se prilikom oralne primjene trebalo pristupiti upotrebi niskoosmolarnih ili izoosmolarnih jodnih kontrastnih sredstava. Primjena navedenih kontrastnih sredstava odnosi se posebno na pacijente koji imaju oslabljenu bubrežnu ili srčanu funkciju. Kada govorimo o rektalnoj primjeni, obično se pri pretragama upotrebljava visokoosmolarno kontrastno sredstvo koje je potrebno jako razrijediti da bismo smanjili osmolarnost, ali valja voditi računa da koncentracija kontrastnog sredstva bude dovoljno visoka da bi se debelo crijevo što uspješnije opacificiralo. Rizik od pojave aspiracije kontrastnog sredstva kod djece prilikom oralne primjene je vrlo visok. Aspiracija barijevog kontrasta može dovesti do formiranja plućnog edema, ili pojave pneumonitisa što može imati veoma fatalne posljedice za dječji organizam.<sup>[6]</sup>

## **12.Zaključak**

Svrha primjene kontrastnih sredstava u različitim dijagnostičkim metodama radiologije je pojačati kontrast u prikazivanju šupljih organa, tjelesnih šupljina i prostora, krvnih žila i prokrvljenosti organa. Pri primjeni kontrastnih sredstava moramo misliti na moguću pojavu nuspojava i neželjenih reakcija blagog, umjerenog i teškog stupnja.

Nužno je strogo odrediti indikacije za kontrastne pretrage kako bi se štetni učinci mogli što više izbjeći. Ako je strogo zabranjena primjena kontrastnih sredstava u radiološkim pretragama sa ionizirajućim zračenjem, onda se koriste neionizirajuće metode poput magnetske rezonancije ili ultrazvučne dijagnostike.

U slučaju neophodnog vršenja kontrastne pretrage uz uporabu ionizirajućeg zračenja, prije samog početka primjenjuje se medikacija 12 i 2 sata prije pretrage kako bismo umanjili rizik od pojave neželjenih nuspojava i reakcija opasnih po život.

## 13.Sažetak

Kontrastna sredstva za radiografiju i kompjuteriziranu tomografiju su tvari koje unošenjem u organizam mijenjaju apsorpciju rendgenskih zraka. Njihova svrha je pojačati kontrast u prikazivanju šupljih organa, tjelesnih šupljina i prostora, krvnih žila i prokrvljenosti organa. Metode kojima pomoću kontrastnih sredstava prikazujemo organe i organske sustave nazivamo kontrastnim metodama.

Kontrastna sredstva dijelimo na negativna i pozitivna sredstva. Negativna kontrastna sredstva su ona sredstva koja imaju nisku atomsku težinu i specifičnu gustoću, a to su plinovi poput zraka, ugljičnog dioksida, dušikovog dioksida, kisika, helija i ksenona. Navedena sredstva slabije apsorbiraju rentgenske zrake od organa i dijelova tijela, i smanjuju gustoću sjene organa.

Pozitivna kontrastna sredstva su ona sredstva koja apsorbiraju rentgenske zrake više od negativnih kontrastnih sredstava jer se sastoje od elemenata viših atomskih brojeva i imaju veću gustoću, poput barija i joda.

Ultrazvučna kontrastna sredstva su tvari koje posjeduju sposobnost odbijanja ultrazvučnih valova u tkivima ili organima u kojima se nakupljaju. Većina ultrazvučnih kontrastnih sredstava temelji se na razlikama u akustičkoj impedanciji između okolnih tkiva, bilo to krv ili meke česti, i kontrastnog sredstva. Najučinkovitiji raspršivači ultrazvučnih valova su mikromjehurići zraka koji pojačavaju intenzitet dopplerskog signala, poboljšavaju detektiranje i procjenu vaskularnih struktura.

Kontrastna sredstva za magnetsku rezonanciju, čiji je jedan od glavnih predstavnika gadolinij, poboljšavaju kontrastnu rezoluciju slikovnih isječaka, povećavaju pouzdanost i specifičnost pretrage, poboljšavaju intenzitet kontrasta/signala, mijenjaju magnetne soobine vode i vremena relaksacije protona.

Neželjene reakcije na kontrastna sredstva nazivaju se pseudoalergijama, odnosno „lažnim alergijama“ jer takve reakcije ne smatraju se posljedicama reakcije antigen- antitijelo kao što je to slučaj kod alergija. Neželjene reakcije na kontrastna sredstva pokazuju istu kliničku sliku kao i prave alergije i zahtijevaju isti način liječenja.

Prilikom planiranja radioloških pretraga koje uključuju primjenu kontrastnih sredstava, jedan od važnih ciljeva je i sprječavanje nastanka neželjenih reakcija. Ono glavno što moramo učiniti jest strogo odrediti indikacije za kontrastne pretrage.

Ako je pri primjeni kontrastnog sredstva došlo do pojave umjerenih reakcija, potrebno je kao i kod blagih reakcija, aplicirati neionsko kontrastno sredstvo.

Ako su se razvile teške reakcije, pretraga je kontraindicirana i mora se upotrijebiti neka druga vrsta dijagnostičkih pretraga. Ako je neophodno obaviti pretragu, pretraga se može obaviti, ali se prije zahtjeva premedikacija pacijenta kortikosteroidima 12 i 2 sata prije početka pretrage.

Radiološke pretrage koje uključuju uporabu ionizirajućeg zračenja i kontrastnih sredstava, posebice one koje mogu dovesti do ozračenja ploda, smiju se izvoditi samo ako za to postoje vitalne indikacije. Bez obzira što kod pretraga magnetskom rezonancijom ne postoje rizici koji su povezani sa ionizirajućim zračenjem, uvijek moramo imati na umu pojavu mogućih rizika prilikom apliciranja kontrastnih sredstava.

## 14. Summary

Contrast materials for radiography and computed tomography are substances which, by entering in the body, change the absorption of X-rays. Their purpose is to improve the contrast (visibility) in imaging of hollow organs, body cavities and spaces, blood vessels and blood circulation. The methods by which contrast agents are used to distinguish (picture) organs and organic systems are called contrasting methods.

Unwanted reaction to contrast agents is called pseudoallergies, or "fake allergies" because such reactions are considered not to be the consequences of an antigen-antigen reaction, as is the case with true allergies. Unwanted reactions to contrast agents show the same clinical picture as true allergies and require the same treatment.

When planning radiological examinations with contrast agents, one of the important goals is to prevent unwanted reactions. The main thing we have to do is to strictly specify the indications for using the contrast materials.

If moderate reactions have occurred during the application of the contrast medium, it is necessary, as with mild reactions, to apply a nonionic agent.

If severe reactions have developed, the further examination search is contraindicated and another type of diagnostic method must be used. If it is really necessary to do the examination, it can be done with premedication the patient with corticosteroids 12 and 2 hours before the beginning of the examination.

Contrast materials are divided into negative and positive. Negative contrast agents are those who have low atomic weight and specific density, such gases as air, carbon dioxide, nitrogen dioxide, oxygen, helium, xenon. It means they less absorb X-rays than surrounding organs and body parts, and reduce the density of organ shadows.

Positive contrast agents are substances that absorb x-rays more than negative contrast agents because they are composed of higher atomic numbers and have higher density, such as barium and iodine.

Ultrasonic contrast agents are substances which have the ability of rejection of ultrasonic waves in the tissues or organs in which they accumulate. Most ultrasound contrast agents based on differences in acoustic impedance between the surrounding tissue, blood or soft tissue and a contrast agent. The most effective ultrasonic waves are micro-bubbles that enhance the intensity of doppler signal, improve the detection and evaluation of vascular structures.

Magnetic resonance contrast agents, one of the main gadolinium agents, enhance contrast image resolution, increase reliability and specificity of the scan, improve contrast / signal intensity, change magnetic flux and proton relaxation times.

Radiological examinations that use x-rays and contrast agents, especially those that can lead to irradiation of the fetus, can be performed only if there are vital indications. Regardless of using the magnetic resonance imaging there are no risks associated with X-rays, we must always have in mind the emergence of potential risks when applying contrast.



## 15. Literatura

1. Hebrang A., Klarić – Čustović, R., Radiologija, Medicinska naklada, 2007.
2. <http://sonda.sfzg.hr/wp-content/uploads/2015/04/Soldo-M-et-al.-Kontrastna-sredstva-%E2%80%93-primjena-u-stomatologiji.pdf>
3. <http://studentski.hr/system/materials/6/3d0dfaef4e74938da984dbcc9d7029fb57045e30.zip?1439380396>
4. [www.fzsri.uniri.hr/files/NASTAVA/Preddiplomski/.../Kontrastna%20sredstva.pdf](http://www.fzsri.uniri.hr/files/NASTAVA/Preddiplomski/.../Kontrastna%20sredstva.pdf)
5. <http://www.esur.org/guidelines/>
6. Brnić Z., Kontrastna sredstva u radiologiji, Zdravstveno veleučilište Zagreb, 2013.
7. <https://www.alims.gov.rs/ciril/files/lekovi/smpc/515-01-0117-11-001.pdf>
8. <https://www.alims.gov.rs/wp-content/blogs.dir/2/files/lekovi/smpc/7527-2009-12.pdf>
9. <http://www.kcus.ba/uimages/rizici%20upotrebe%20kontrasnih.pdf>
10. Foster R, Rebello R, Nephrogenic Systemic Fibrosis and Its Association with Gadolinium-Containing MRI Contrast Agents. McMaster University Medical Journal; 2009.

## **16. Životopis**

### **Osobni podaci:**

Ime i prezime: Andrea Vukančić

Datum i mjesto rođenja: 19. travnja, 1996. god., Livno, Bosna i Hercegovina

Državljanstvo: Hrvatsko

Adresa: Matice Hrvatske 66, Split

Mobitel: 099/ 5184 – 484

E-mail: [andrea.vukancic1904@gmail.com](mailto:andrea.vukancic1904@gmail.com)

### **Obrazovanje i osposobljavanje:**

2002. – 2007. Osnovna škola „Dr. Ivan Merz“, Drvar, Bosna i Hercegovina

2007. – 2010. Osnovna škola „Glina“, Glina

2010. – 2014. Srednja škola „Glina“ – smjer opća gimnazija, Glina

2015. – 2018. Sveučilišni odjel zdravstvenih studija, Split, smjer: Radiološka tehnologija

### **Vještine:**

Strani jezici: Engleski (aktivno), Njemački (pasivno)

Rad na računalu: Aktivno i svakodnevno korištenje MS Office paketa i interneta

Iskustva stečena na studiju: Kliničke vještine

- mjesto stjecanja kliničkih vještina: Klinički bolnički centar Split