

Probir na kromosomopatije - uloga primalje kod izvođenja invazivne dijagnostike kromosomopatija - amniocenteza

Marinović, Antea

Undergraduate thesis / Završni rad

2017

Degree Grantor / Ustanova koja je dodijelila akademski / stručni stupanj: **University of Split / Sveučilište u Splitu**

Permanent link / Trajna poveznica: <https://um.nsk.hr/um:nbn:hr:176:910247>

Rights / Prava: [In copyright](#)/[Zaštićeno autorskim pravom.](#)

Download date / Datum preuzimanja: **2024-08-27**



Sveučilišni odjel zdravstvenih studija
SVEUČILIŠTE U SPLITU

Repository / Repozitorij:

[Repository of the University Department for Health Studies, University of Split](#)



UNIVERSITY OF SPLIT



DIGITALNI AKADEMSKI ARHIVI I REPOZITORIJI

SVEUČILIŠTE U SPLITU

Podružnica

SVEUČILIŠNI ODJEL ZDRAVSTVENIH STUDIJA

PREDDIPLOMSKI SVEUČILIŠNI STUDIJ

PRIMALJSTVO

Antea Marinović

PROBIR NA KROMOSOMOPATIJE

**Uloga primalje kod izvođenja invazivne dijagnostike
kromosopatija - amniocenteza**

Završni rad

Split, 2016.

SVEUČILIŠTE U SPLITU

Podružnica

SVEUČILIŠNI ODJEL ZDRAVSTVENIH STUDIJA

PREDDIPLOMSKI SVEUČILIŠNI STUDIJ

PRIMALJSTVO

Antea Marinović

PROBIR NA KROMOSOMOPATIJE

**Uloga primalje kod izvođenja invazivne dijagnostike
kromosopatija – amniocenteza**

SCREENING FOR CHROMOSOMAL ABNORMALITIES

**The role of midwife in performing invasive diagnostics of
chromosopathies - amniocentesis**

Završni rad / Bachelor's tesis

Mentor:

Indira Kosović, dr.med.

Split, 2016.

ZAHVALA

Hvala mojoj obitelji, kolegama i prijateljima koji su mi bili velika potpora tijekom studiranja.

Uz vas sve je bilo lakše!

Iskrene zahvale bih uputila mentorici dr. Indiri Kosović na toplini i pristupačnosti, savjetima i prije svega prihvaćanju mentorstva i stručnoj pomoći pri izradi ovog završnog rada.

Posebna zahvala ide mentorici Deani Švaljug, na svemu što nas je naučila kroz ove tri godine studija. Na svim toplim riječima, poticanju hrabrosti i samopouzdanja, te svim usponima i padovima koje smo prošli s osmijehom.

Na ukazanom povjerenju u naše znanje, kompetencije i promjene koje ćemo donijeti.

Hvala Vam što ste me naučili što znači biti primalja!

SADRŽAJ

1. UVOD	1
1.1. KROMOSOMI I KROMOSOMOPATIJE	3
1.1.1. KROMOSOMI.....	3
1.1.2. KROMOSOMOPATIJE.....	4
1.1.1.1. Sindrom Down - trisomija 21 (47,XX,+21 ili 47,XY,+21).....	5
1.1.1.2. Sindrom Patau - trisomija 13 (47,XX,+13 ili 47,XY,+13)	10
1.1.1.3. Sindrom Edwards - trisomija 18 (47,XX,+18 ili 47,XY,+18)	10
1.1.1.4. Sindrom Klinefelter - (47,XXY ili 48,XXXY)	11
1.1.1.5. Sindrom Turner - monosomija X (45,X)	11
1.2. PROBIR NA KROMOSOMOPATIJE.....	12
1.3. INDIKACIJE ZA PRENATALNU DIJAGNOSTIKU	12
1.4. PODJELA DIJAGNOSTIČKIH METODA	14
1.4.1. Neinvazivne metode.....	14
1.4.2. Invazivne metode	18
2. CILJ RADA.....	25
3. RASPRAVA	26
4. ZAKLJUČAK	28
5. SAŽETAK.....	29
6. SUMMARY	30
7. LITERATURA.....	31
8. ŽIVOTOPIS.....	33

1. UVOD

Za nadzor nad humanom reprodukcijom, što je osnovni zadatak medicinskog genetičara, potrebno je poznavanje najvažnijih čimbenika u embriologiji i teratogenezi. Svrha je genetičkog savjetovanja procijeniti parove s rizikom za rađanje bolesnih potomaka, naći metodu kojom će se odrediti stanje ploda, objasniti roditeljima način na koji će se obaviti prenatalna dijagnostika, te uspostaviti najbolji odnos s roditeljima da bi bili potpuno obaviješteni o stanju nasljedne bolesti te da pristanu na rizik invazivnog postupka prenatalne dijagnostike, i što je najvažnije, da se uopće odluče hoće li se dijete roditi. Bolesti za koje se traži genetičko informiranje u genetičkom savjetovalištu između ostalog su i kromosomske aberacije (1).

Čak 50 % plodova koji su spontano pobačeni u prvom tromjesečju trudnoće je kromosomski promijenjeno. Brojčani poremećaji kromosoma nađeni su kod pobačenih plodova u partnera s normalnim brojem kromosoma, a najčešće nastaju zbog nerazdvajanja homolognih kromosoma u mejozi. Strukturni poremećaji se najčešće prenose s roditelja ili se u manjem broju javljaju kao „de novo“ mutacije. U obiteljima s visokom učestalošću spontanih pobačaja jedan roditelj može biti nositelj balansirane translokacije i uzrok ponovljenih, habitualnih pobačaja ili rađanja nenormalnog potomstva. Anomalije razvoja mogu biti posljedica i nepovoljnih uvjeta razvoja primarno normalnog jajašca (kinematogeneza) (2).

Osnovna zadaća genetičke informacije jest rađanje zdravog djeteta u obitelji s rizikom za nasljedne bolesti potomaka. Rana dijagnostika velikog broja kromosomskih i genetskih poremećaja u današnje vrijeme ima značaj u prevenciji teških bolesti bez mogućnosti terapijskih postupaka (1).

Rizik od fetalnih nakaznosti u općoj populaciji iznosi 3 %. Razvoj neinvazivnih i invazivnih tehnika prenatalne dijagnostike omogućio je probir i dijagnostiku genetski i kromosomski promijenjenih plodova u ranom razdoblju trudnoće (1).

Primjena ultrazvučne tehnologije, iz dana u dan, proširuje se novim spoznajama o anatomskim i fiziološkim promjenama tijekom normalne i patološke trudnoće, omogućujući provođenje pravodobnih kliničkih postupaka, koji smanjuju kako maternalni tako i perinatalni morbiditet i mortalitet.

Intenzivni razvoj ultrazvučne dijagnostike, s posebnim naglaskom na detaljnu evaluaciju promjena unutar prvog tromjesečja primjenom transvaginalne sonografije, omogućio je pomak ultrazvučnog probira kromosomskih poremećaja iz drugog u prvo tromjesečje. Unatoč novim spoznajama na području suvremene perinatologije, trisomija 21 (T21) i dalje je znatan problem s kojim se suočavaju suvremeni perinatolozi. Standardno prihvaćena metoda probira kromosopatija, odnosno Downova sindroma, na temelju životne dobi trudnice nije dala očekivane rezultate.

Invazivni probir, metodama kariotipizacije (aspiracija korionskih resica ili amniocenteza), kojim su obuhvaćene trudnice starije od 35 godina života, doveo je do apsurdnog efekta, a to je, da je danas broj novorođene djece s kromosopatijama u dobnostarijih trudnica maksimalno smanjen, dok je u trudnicama mlađih od 35 godina (u kojih nije proveden nikakav probir) znatno učestaliji.

Upravo zato se nametnula potreba za uvođenjem novijih, neinvazivnih tehnika probira u svim trudnicama. Proučavanjem i upoznavanjem bioloških, genotipskih i fenotipskih karakteristika kromosopatija danas se primjenjuju dvije međusobno komparativne, neinvazivne metode, s ciljem probira fetusa s kromosopatijom u neselekcioniranoj populaciji trudnica, s posebnim naglaskom na žene mlađe od 35 godina:

- Detekcija ultrazvučnih biljega, tj. markera kromosopatija. Radi se o ultrazvučno prepoznatljivim fenotipskim odstupanjima fetusa, koja su u visokom postotku karakteristična za određene kromosopatije.
- Na osnovi biokemijskog pretraživanja iz periferne krvi majke, određivanjem tzv. triple-testa (AFP, beta hCG, estradiol) ili double-testa (beta hCG, AFP) u našim uvjetima (1).

Upravo kombinacijom serumskih biljega, dobi trudnice i određivanjem ultrazvučnih biljega kromosomopatija, uspješnost detekcije istih kreće se oko 85-90 %.

Istodobna analiza nosne kosti i protoka u venskom duktusu povisuje uspješnost na 95 % (1).


1.1. KROMOSOMI I KROMOSOMOPATIJE

1.1.1. KROMOSOMI

Ljudsko tijelo građeno je od milijuna stanica od kojih većina sadrži kompletan set gena, kojih ima na tisuće, a oni su zapravo setovi uputa koji kontroliraju rast i funkciju ljudskog tijela i odgovorni su za mnoga fizička obilježja, kao što su boja očiju ili visina. Geni se nalaze na nitastim strukturama koje nazivamo kromosomi (1).

Normalan broj kromosoma za biološku vrstu nazivamo euploidijom. U čovjeka je to diploidan broj ($2n=46$) kromosoma u somatskim stanicama i haploidan broj ($n=23$) u zrelih gametama. Oplodnja je proces tijekom kojega se ženska spolna stanica (oocita) spoji s muškom spolnom stanicom (spermijem), u proširenom dijelu jajovoda (ampuli), prirodnim putem ili nakon postupka IVF-a („in vitro“ fertilizacije-oplodnje). Oko 1% spermija u rodnici će ući u cervikalni kanal. Nakon nekoliko sati njih 300-500 vlastitim kretanjem dolaze do proširenoga dijela jajovoda. Ondje ih dočekuje jajna stanica koja ulaskom spermija završava svoju 2. mejotsku diobu pa tek tada ima potpun (diploidan) broj kromosoma (1).

Nakon što se spermij spoji sa jajnom stanicom nastaje zigota, replicira se DNA (kromosomi) i počinje dioba. Rezultat oplodnje je uspostavljanje diploidnog broja kromosoma, podjednako od oca i majke s novom kombinacijom, a određen je i spol nove jedinke. Svojstva nove jedinke određena su specifičnim genima na kromosomima naslijeđenim od roditelja (1).



Slika 1. Kariotip muškarca – različiti spolni kromosomi: X i Y
(izvor: <http://www.genetika.biol.pmf.unizg.hr/pogl8.html>)

1.1.2. KROMOSOMOPATIJE

Kromosomopatije su poremećaji u broju ili građi kromosoma. Normalan broj kromosoma (euploidija) u tjelesnim (somatskim) stanicama je diploidan, dok je u spolnim stanicama haploidan.

Dijelimo ih na poremećaje koji nastaju u tjelesnim ili spolnim stanicama.

Poliploidija je kromosomska aberacija karakterizirana povećanjem broja haploidne kromosomske garniture (triploidija, tetraploidija, pentaploidija...).

Aneuploidija je kromosomska aberacija karakterizirana nasljeđivanjem ekstra kromosoma – trisomija ili gubitkom kromosoma – monosomija (1).

Do nepravilnosti u broju kromosoma dolazi tijekom procesa dijeljenja spolnih stanica (mejoze i mitoze), tj. dolazi do nerazdvajanja kromosoma pa cijeli par prijeđe u jednu stanicu (jedna stanica dobije 24 a druga 22 kromosoma).

Spajanjem takve stanice sa drugom koja ima 23 kromosoma, nastat će jedinka s 47 kromosoma (trisomija) ili 45 kromosoma (monosomija).

Kromosomi se ponekad mogu prelomiti pa se otkinuti komadić s jednog pričvrsti na drugi kromosom što nazivamo translokacija (1).

Delecije (del) predstavljaju gubitak kromosomskog segmenta. Izgubiti se može terminalni ili središnji dio kraka kromosoma (terminalna i intersticijska delecija).

Kada govorimo o poremećaju broja kromosoma, najčešće mislimo na Downov sindrom ili trisomiju 21. Nešto su rjeđi Patauov sindrom ili trisomija 13 i Edwardsov sindrom ili trisomija 18. Kromosomopatije češće u prvom i drugom tromjesečju trudnoće završe spontanim pobačajima, tako da je mali broj živorođene djece s poremećajima toga tipa (1).

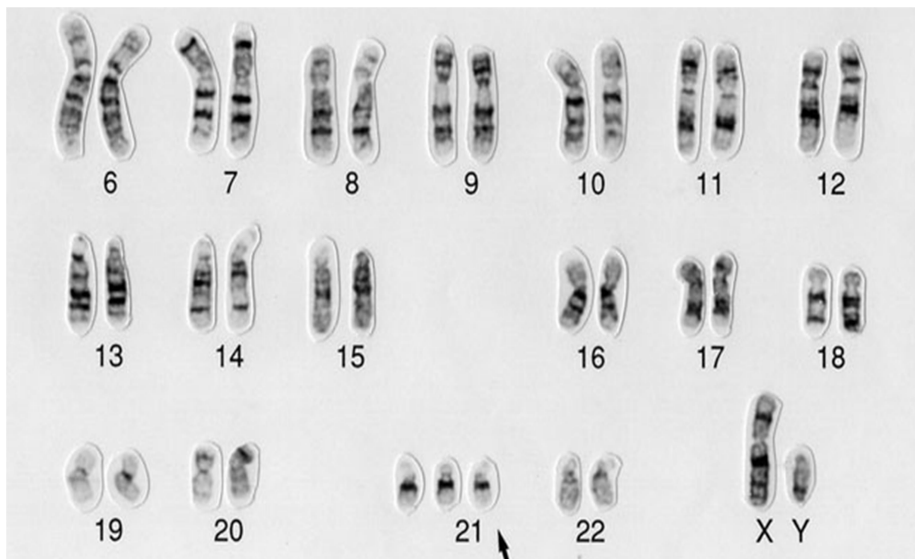
Promjene u broju kromosoma često uzrokuju fenotipske promjene, a čak i male promjene u jednom dijelu kromosoma mogu imati veliki učinak na fenotip:

- mentalna i/ili somatska retardacija
- nakaznosti, odnosno dismorfije lica, šake i stopala
- nakaznosti unutarnjih organa, osobito srca, bubrega, mozga i crijeva
- abnormalnosti vanjskog spolovila (5).

1.1.1.1. Sindrom Down - trisomija 21 (47,XX,+21 ili 47,XY,+21)

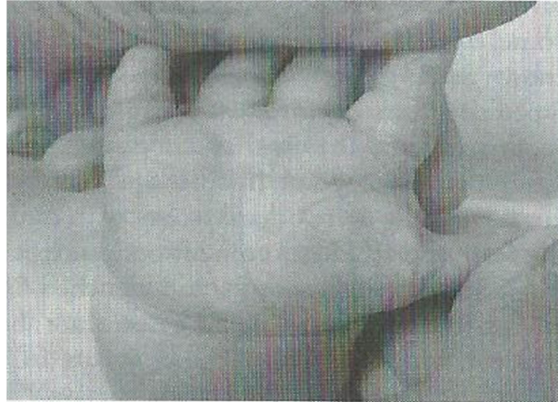Najznačajniji čimbenik za pojavu Downovog sindroma jest dob majke jer je uzrok 90 % trisomija 21. kromosoma posljedica greške tijekom mejotičke diobe jajne stanice. Stoga je u žene od 36 godina dobni rizik 1:250, a u deset godina mlađe žene taj rizik je 1:1200 (1). Najčešća aneuploidija, učestalija u dječaka negoli u djevojčica (3 : 2). Karakterizira ga mentalna zaostalost, a pritom stupanj zaostalosti može varirati. Postoji znatno intrauterino i zaostajanje u tjelesnom razvoju i rastu. Glava je smanjena opsega, a zatiljak plosnat. Oči su koso, "mongoloidno" postavljene, široko razmaknute (hipertelorizam), na medijalnom očnom kutu postoji nabor kože (epikantus), a uz obod šarenice bijele, Brushfieldove pjege. Nos je malen, široka korijena. Usta su malena, pa normalno velik jezik često viri iz usne šupljine. U dobi od 5 do 6 godina jezik postaje naglašeno izbrazdan (lingua scrotalis). Uške su gotovo uvijek loše formirane, malene i nisko postavljene. Zubi su nepravilna oblika i broja, te kasno izbijaju. Šake su široke i kratke s kratkim prstima, a česta je klinodaktilija (nagnutost 5. prsta u radijalnom smjeru). Na dlanovima može postojati brazda četiriju prstiju (majmunaska brazda) uz izmijenjene dermatoglife. Muskulatura je upadljivo hipotonična, a zglobovi

hiperfleksibilni. Otprilike 40% djece s Downovim sindromom ima prirodenu srčanu manu, najčešći su to ventrikularni i atrijalni septalni defekti. Česte su stenoze i atrezije probavnog trakta, te smanjena otpornost prema infekcijama. Trajanje života je, u prosjeku, smanjeno na polovicu u odnosu prema zdravoj populaciji, a u velikoj mjeri ovisi o postojanju malformacija vitalnih organa i životnim uvjetima. Prije otkrića penicilina trajanje života osoba s Downovim sindromom bilo je znatno kraće zbog sklonosti prema infekcijama. Djeca nikad ne dosegnu mentalne sposobnosti zdrave djece (kvocijent inteligencije u 15. godini iznosi samo 40 - 50). Učestalost pojavljivanja sindroma Down je 1 na 710 poroda (3).



Slika 2. Kariotip Downovog sindroma

(izvor: <http://www.wellcomecollection.org/>)



Slika 3. Brazda četiriju prsta

(izvor: Williams M, Leveno K.J. Manual of pregnancy complications. New York: McGraw Hill Medical; 2007.)

Ultrazvučni markeri: ravan profil lica, povećano nuhalno zadebljanje, kratak femur i humerus, hipoplastična srednja falanga malog prsta, klinodaktilija petog prsta, duodenalna atrezija, ehogeni želudac i crijeva i intrauterini zastoj u rastu. Duodenalna atrezija s karakterističnim „double bubble“ se pojavljuje u 8% fetusa s tisućom 21 (1).

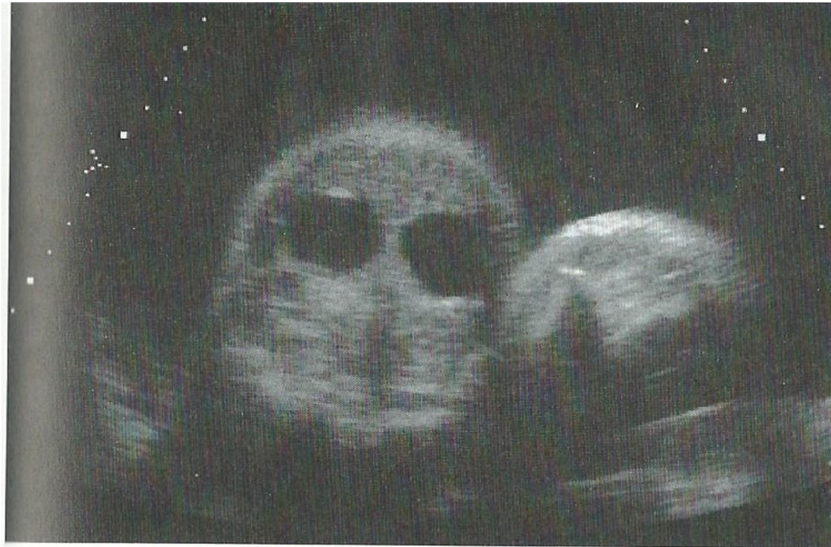

FIGURE 9-10 Double-bubble sign of duodenal atresia is seen on this axial abdominal image of the fetus. (Reproduced, with permission, from Cunningham FG, Leveno KJ, Bloom SL, et al (eds). *Williams Obstetrics*. 23rd ed. New York, NY: McGraw-Hill; 2010.)

Slika 4. Duodenalna atrezija – „double bubble“

(izvor: Williams M, Leveno K.J. Manual of pregnancy complications. New York: McGraw Hill Medical; 2007.)

Probir Downovog sindroma moguće je provoditi određivanjem ultrazvučnih i biokemijskih biljega. Od ultrazvučnih biljega najveći uspjeh detekcije, preko 70 %, ima mjerenje nuhalnog nabora, odnosno abnormalnog nakupljanja tekućine u potkožnom tkivu nuhalne regije između kože i kralježnice fetusa u prvom tromjesečju trudnoće. Biokemijski biljezi sindroma Down u majčinom krvotoku jesu biljezi funkcije fetoplacentnog odjeljka (1).

Biološke i analitičke varijacije razine biljega u majčinom krvotoku uzrok su ograničene osjetljivosti i specifičnosti, odnosno, pojave lažno negativnih i lažno pozitivnih rezultata probiranja (1).

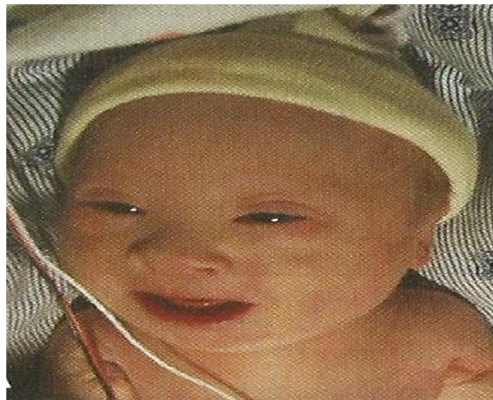Netočno procijenjena gestacijska dob u trenutku uzorkovanja najčešće pridonosi pogreškama u izračunu rizika. Koncentracija biljega fetoplacentnog odjeljka znatno se

mijenja u majčinoj krvi tijekom trudnoće, pa interpretacija izmjerenih vrijednosti poprilično ovisi o točnosti procjene gestacijske dobi (1).

Ciljani kriteriji za probir u općoj populaciji trudnica jesu uspjeh detekcije veći od 75 % uz najviše 3 % lažno pozitivnih rezultata.

Navedene kriterije zadovoljavaju:

- kombinirani test – kombinacija mjerenja debljine nuhalnog nabora i biokemijskog probira (slobodna beta hCG podjedinica + PAPP-A)
- dvostruki ili trostruki biokemijski probir u drugom tromjesečju (1).



Slika 5. Dijete s Down sindromom

(Izvor: Williams M, Leveno K.J. Manual of pregnancy complications. New York: McGraw Hill Medical; 2007.)

1.1.1.2. Sindrom Patau - trisomija 13 (47,XX,+13 ili 47,XY,+13)

Poslije Downova sindroma jedna od češćih trisomija autosoma (1: 5 000). Karakteriziran je vrlo teškim nakaznostima mozga (arinencefalija), očiju (mikroftalmija ili anoftalmija), rascjepima usne, čeljusti i nepca (heliognatopalatoshiza), polidaktilijom te anomalijama srca (defekti septuma), bubrega (cistični bubrezi, potkovasti bubrezi) i probavnog trakta (malrotacije crijeva). Anomalije SŽS obuhvaćaju 70 % , naješće holoprozencefalija i ageneza corpus callosuma. Životna prognoza je loša i većina djece umire u prvim mjesecima života ili već intrauterino.

Ultrazvučni markeri: holoprozencefalija s udruženim anomalijama lica, ageneza copus callosuma, srčane greške, anomalije šake i stopala, anomalije lica, omfalokela, policistični i potkovasti bubreg i intrauterini zastoj u rastu (2).

1.1.1.3. Sindrom Edwards - trisomija 18 (47,XX,+18 ili 47,XY,+18)

U djevojčica je češći negoli u dječaka (4 : 1) a njegova učestalost kod novorođenčadi je 1 : 3 000 – 8 000. Glavna obilježja sindroma Edwards su intrauterina distrofija (hidramnion, mala posteljica, mala porođajna težina), kraniofacijalna dismorfija (mikrocefalija ili hidrocefalija, izrazita dolichocefalija, mikroftalmija, loše formirane uške, malen i uzak nos, malena mandibula, visoko nepce), kratak sternum, anomalije srca, bubrega i probavnog trakta. Postoje i karakteristične fleksijske kontrakture prstiju (2. prst preko 3., a 5. preko 4.), što je vrlo izraženo u prvim tjednima života. U 90 % fetusa pojavljuju se srčane greške, a u 59 % polihidramnij. Prognoza je također loša, i većina djece umire tijekom prve godine. (2)

Ultrazvučni markeri: abnormalnosti ekstremiteta, zgrčeno stopalo, povećana cisterna magna, dijafragmalna hernija, cista plexus koroideusa, intrauterini zastoj i anomalije neuralne cijevi (2).

1.1.1.4. Sindrom Klinefelter - (47,XXY ili 48,XXXY)

Karakteristike su relativno visok rast, atrofija testisa s oskudnom ili odsutnom spermatogenezom uz očuvane Leydigove stanice, sterilitet, ginekomastija i katkad mentalna zaostalost. Budući da u pravilu nije klinički prepoznatljiv prije puberteta, sindrom se najčešće otkriva u muškaraca koji se liječe od neplodnosti, a u većini slučajeva vode normalan život. Učestalost iznosi 1 : 1 000 muške novorođenčadi (6).

1.1.1.5. Sindrom Turner - monosomija X (45,X)

Jedini primjer monosomije s gotovo normalnim trajanjem života. Učestalost iznosi 1 : 2500 ženske novorođenčadi, a pretpostavka je se da se tek 1 : 40 djece s Turnerovim sindromom rađa, dok je većina spontano pobačena u prvim mjesecima trudnoće. Karakteristični simptomi Turnerovog sindroma su niska tjelesna masa i dužina pri porođaju, a na licu postoji mikrognatija, epikantus, ptoza gornjeg očnog kapka uz loše formirane i nisko postavljene uške. Vrat je kratak uz kožne nabore na lateralnoj strani, koji se protežu od uha do ramena (ptorigij). Kosa završava na vratu nisko s ravnom linijom, a koža je često bogata pigmentiranim nevusima. Na šakama i stopalima novorođenčadi vide se pseudolimfatički edemi, zglobovi su hiperelastični, a postoji izraziti cubitus valgus. Moguće su i anomalije srca (20 %), od kojih je najčešća koarktacija aorte, i bubrega (40-60 %). Odrasle osobe dosegnu visinu od približno 150 cm, uz primarnu amenoreju, neplodnost i izostanak sekundarnih spolnih oznaka. Umjesto jajnika postoje samo fibrozni tračci, a stanica zametnog epitela nema. U većine je normalan psihički razvoj, mentalna zaostalost javlja se kod manje od 20 % djece. Životna prognoza djeteta s Turnerovim sindromom ovisi o postojanju i težini anomalija srca i bubrega, a rast u visinu i plodnost ne mogu se popraviti. Međutim, supstitucijskom cikličkom terapijom estrogenima i progesteronom u doba inače očekivanog puberteta, može se izazvati pojava sekundarnih spolnih oznaka, te bi se tako mogle izbjeći psihičke smetnje i rana osteoporoza (6).

Ultrazvučni markeri: cistični higrom, hidrops, renalne anomalije, srčane greške.

1.2. PROBIR NA KROMOSOMOPATIJE

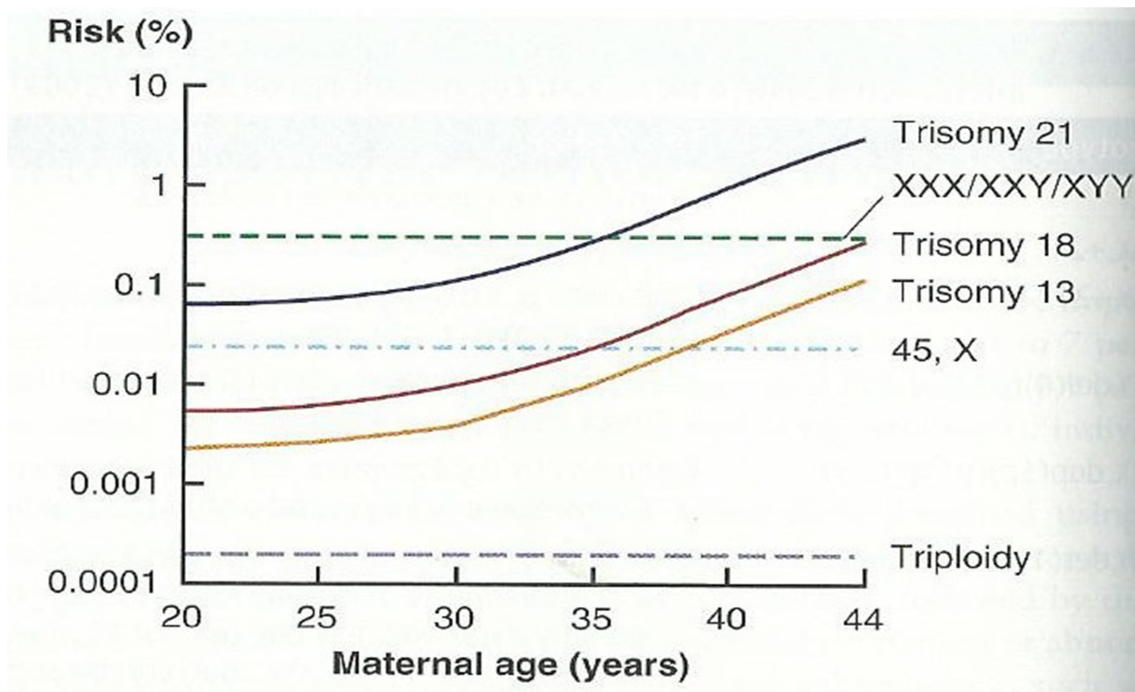
Prenatalna dijagnostika je pojam koji obuhvaća i intrauterino otkrivanje kongenitalnih anomalija, nasljednih i stečenih bolesti ploda. Kromosomopatije i malformacije ploda jedan su od mogućih uzroka perinatalne smrtnosti i morbiditeta. Kod 3-5% novorođenčadi javljaju se urođene anomalije. Napredovanje medicinske tehnologije, poglavito u granama genetike, biokemije i biofizike, uvelike je dovelo do poboljšanja suvremene dijagnostike. Danas se smatra da se zajedničkom ranom upotrebom biokemijskih i ultrazvučnih biljega za aneuploidije može prenatalno otkriti do 95 % kromosomopatija u 12. tjednu trudnoće (1).

1.3. INDIKACIJE ZA PRENATALNU DIJAGNOSTIKU

Probir na kromosomopatije u ranoj trudnoći ne rezultira odgovorom na pitanje ima li plod ili nema određenu kromosomopatiju, već rezultat probira govori o postojanju većeg ili manjeg rizika da se radi o takvom plodu, odnosno takvoj trudnoći. Znajući da bi se UZV-om tek 30 % kromosomopatija, jasno je koliko su probirni testovi doprinijeli poboljšanju otkrivanja ovih bolesti.

Rizik od kromosomskih aberacija ovisi i o dobi, pa se zna da je u žena starijih od 35 godina taj rizik značajno povišen. Danas se zna da i starija dob oca utječe na pojavnost Downovog sindroma ali i drugih malformacija (udova, neuralne cijevi).

Službeni stav hrvatskog društva za perinatologiju je da se svakoj ženi, koja je u trenutku zanošenja imala navršениh 36 godina života savjetuje amniocenteza.



Slika 6. Starosna dob majke povezana s rizikom za aneuploidije

(izvor: Williams M, Leveno K.J. Manual of pregnancy complications. New York: McGraw Hill Medical; 2007)

Indikacije za invazivnu prenatalnu dijagnostiku:

- starost majke > 35-37. godina
- starost oca > 42-45. godine
- kromosomopatije u obitelji
- abnormalnosti kromosoma kod prethodno rođenog djeteta ili kod roditelja
- prethodno rođena djeca s višestrukim nakaznostima
- abnormalnosti otkrivene ultrazvučnim biljezima
- visokorizičan kombinirani test
- druge indikacije (5).

1.4. PODJELA DIJAGNOSTIČKIH METODA

Dijagnostičke metode se dijele na invazivne i neinvazivne.

1.4.1. Neinvazivne metode

Ultrazvuk (UZV) je najpoznatija i najstarija neinvazivna metoda probira u prenatalnoj dijagnostici. Ultrazvučnim pregledom mjerimo fetalnu duljinu, promjere glavice, trbuha, bedrene kosti i na taj način pratimo rast i razvitak fetusa. Većina europskih zemalja u okviru antenatalne skrbi standardno preporučuje načiniti tri ultrazvučna pregleda: između 8. - 12., potom 22. - 24. kao i 30. - 34. tjedna, što trudnici i ginekologu pruža dodatnu sigurnost kod bilo kakvih nepravilnosti ili kod pojave komplikacija u trudnoći. Postoje specifični rani ultrazvučnim znakovi (biljezi ili markeri) koji bi mogli ukazivati na povišeni rizik od nasljednih ili stečenih poremećaja.

Jedna od najutjecajnijih osoba današnjice u ultrazvučnoj dijagnostici je Kypros Nicolaides. Njegov doprinos, zasnovan na UZV određivanju nuhalnog prosvjetljenja u periodu od 11. do 14. tjedna doveo je do uvođenja kombiniranog probira u standardnu praksu (11).

Jedan od najvažniji ultrazvučnih markera je upravo debljina nuhalnog nabora (eng. nuchal translucency). Nuhalni nabor, nuhalno zadebljanje i nuhalno prosvjetljenje sinonimi su za nakupljenu tekućinu u potkožnom tkivu okcipitalne regije fetusa. Na UZV se nuhalni nabor dijagnosticira kao hipoehogeno područje u medijalnoj liniji vrata, između kože i kralježnice. Nastaje zbog poremećaja limfne drenaže, ali i uslijed kongestije, zbog urođene srčane greške fetusa. Dijagnostički je važno razlikovati septirane od neseptiranih nuhalnih nabora. Radi se o nakupljanju tekućine koje se tijekom drugog tromjesečja može razviti u edem ili cistični higrom. Kod otprilike 75% fetusa s cističnim higromom dokazana je kromosomska abnormalnost, najčešće sindrom Turner. Kad je u pitanju edem najčešće se iza toga krije sindrom Down ili Edwards, a može biti povezan i s kardiovaskularnim i pulmonalnim defektima fetusa, kongenitalnim infekcijama i metaboličkim poremećajima (11).

Kriteriji za ocjenu debljine nuhalnog nabora strogo su standardizirani:

1. Gestacijska dob – između 11. i 13. tjedna, odnosno CRL 45-84 mm
2. Mjeri se u sagitalnom presjeku, u neutralnom položaju fetusa.
3. Mjeri se maksimalna debljina hipoehogenog područja tako da se prvi kaliper postavi na kožu fetusa a drugi na unutarnju granicu mekog tkiva. Ponavlja se tri puta i uzima u obzir najveća vrijednost (1).

Osim nuhalnog nabora, važan ultrazvučni marker je i nosna kost (eng. nasal bone). Kod 60-70 % fetusa s trisomijom 21, 50 % s trisomijom 18 i 30 % s trisomijom 13, u periodu od 11. do 14. tjedna, nosna kost se ne može prikazati ultrazvukom (10).

Kod kombiniranog testa, uz UZV mjerenje nuhalnog zadebljanja, radi se i analiza hormona beta hCG (beta human chorionic gonadotrophin) i PAPP-A (Pregnancy Associated Plasma Protein A) iz seruma majke. Trudnoće sa Downovim sindromom karakterizirane su povećanjem fetalnog nuhalnog nabora, povećanjem razine beta hCG-a i sniženjem razine PAPP-A (10).

Od 1997. godine tehnika mjerenja nuhalnog nabora u 12. tjednu trudnoće primjenjuje se kod svih trudnica u Velikoj Britaniji, a od 1998. godine pretraga je obavezna u Austriji i Sloveniji. Od 1. siječnja 2007. godine ultrazvučni probir kromosopatija uz istodobni biokemijski probir - kombinirani probir kromosopatija je obavezan u svim zemljama Europske unije. Zaključak Perinatalnih dana u RH (2014.g) je da se ova tehnika ranog otkrivanja kromosopatija treba obvezno primjenjivati (6).

Ultrazvučni pregled u razdoblju između 11. - 14. tjedna trudnoće, poglavito kod trudnica koje su prema rezultatima kombiniranog probira svrstane u tzv. skupinu umjerenog rizika za Downov sindrom uključuje "dodatne" ultrazvučne biljege:

- mjerenje postojanja i duljine nosne kosti,
- mjerenje između čeonih kosti i gornje čeljusti,
- mjerenje protoka tijekom atrijske kontrakcije u duktusu venosusu (obojeni Dopler) i registracija protoka kroz trikuspidalnu valvulu (10).

Hipoplazija maksilarne jezgre (kratka donja čeljust, eng."short maxilla") nalazi se kod 25 % fetusa s trisomijom 21. Pri pregledu obojenim Dopplerom između 11. - 14. tjedna trudnoće se u oko 80% fetusa s trisomijom 21 otkriva "zero flow" ili "reverse flow" tijekom atrijske kontrakcije u ductusu venosusu (4).

U otkrivanju fetalnih strukturnih malformacija pažljivo se ispituje i prati morfologija, te izgled pojedinih fetalnih organa, pri čemu je najidealnije vrijeme za morfološko ispitivanje fetusa oko 22. tjedna trudnoće (20. - 24. tjedan) (4).

U ovom razdoblju vidljivi su svi vitalni organi, a njihova veličina dopušta preciznu procjenu izgleda i otkrivanje eventualnih odstupanja (4).

Biokemijski testovi

Testovi biokemijskog probira su:

- dvostruki probir (double test),
- trostruki probir (triple test) i
- četverostruki probir (quadriple test), pri čemu se ovaj posljednji ne obavlja u našoj zemlji.

Ukoliko trudnica ne obavi kombinirani probir u 1. tromjesečju ili rezultati tog probira ne daju jednoznačan rezultat, postoji mogućnost obavljanja biokemijskih testova u 2. tromjesečju, ali je njihova preciznost u procjeni rizika Downovog sindroma značajno manja (od 60 do 70 %). Neinvazivni su, a temelje se na analizi hormona iz krvi trudnice i ultrazvučnih mjerenja koja se naprave u istom danu. Izvode se u 2. tromjesečju trudnoće (od 15. do 17. tjedna). Od UZV markera upotrebljavaju se vrijednosti: biparijetalni promjer (BPD) i dužina bedrene kosti fetusa (FL), a od hormona: beta HCG, alfa fetoprotein (AFP) i estriol (E3) (3).

Dvostruki i trostruki probir omogućuju usporedbu biokemijskih parametara u krvi trudnice (estriol i slobodnog- β hCG kod dvostrukog testa, odnosno estriol, β -hCG i alfa-fetoprotein kod trostrukog testa) i njene starosti sa standardnim krivuljama i na taj način procjenjuje se individualni rizik za sindrom Down. U mnogim svjetskim centrima provode se ispitivanja združenim testovima probira prvog i drugog tromjesečja – integrirani test (3).

Iako do danas nije usvojen jednoznačni pristup, zajednički cilj im je pronaći test, ili kombinaciju testova, koja će zadovoljiti slijedeće kriterije:

1. postići višu stopu otkrivanja uz što manji postotak lažno pozitivnih nalaza kod trudnoća s kromosomopatijama
2. smanjiti broj trudnica koje se nepotrebno upućuju na invazivni zahvat
3. dobiti što raniju informaciju o stanju ploda
4. uskladiti novčane troškove uložene u program probira opće populacije

U Republici Hrvatskoj postoje preporuke hrvatskog društva za perinatologiju za provođenje probira na kromosomopatije. Sastoje se od testova prvog i drugog tromjesečja za svu trudničku populaciju, a za one trudnice koje su u trenutku zanošenja navršile 36 godina, savjetuje se amniocenteza nakon jasnog informiranja razumljivim rječnikom od strane liječnika. Odluka o testiranju slijedi odluci trudnice, a ukoliko odbija testiranje istu odluku potpisuje na poleđini trudničke knjižice.

Nifty test

Nifty ili Nipt test (Nipt eng. Non-invasive prenatal test) je neinvazivni prenatalni test koji se koristi u svrhu detekcije najčešćih fetalnih kromosomopatija (Down, Edwards i Patau sindroma).

Provodi se na uzorku krvi trudnice koji sadrži DNA fetusa. U trudnoći, u cirkulaciji trudnice nalaze se slobodni DNA fragmenti kako njeni tako i od fetusa. Traže se slobodni fragmenti DNA fetusa te se analiziraju. Test se preporuča napraviti između 10. i 24. tjedna trudnoće. Koncentracija fetalne DNA u krvi trudnice izravno određuje da li je

uzorak prikladan za testiranje. Proporcionalno rastu fetusa povećat će se i koncentracija fetalne DNA..

Ovaj test može obaviti svaka trudnica, bez nekih posebnih indikacija, ali pogodan je za one koje imaju povećan rizik za Down, Edwards i Patau sindrom, starije trudnice (<35 god) ili za potvrdu rezultata neinvazivne dijagnostike. U slučaju potvrde rezultata neinvazivne dijagnostike, Nifty test je manje rizičan od amniocenteze i kordocenteze.

Nifty test je kontraindiciran kod ultrazvučnih detekcija fetalnih anomalija, te kod kromosomopatija koje ovaj test ne obuhvaća.

Ograničenja ovoga testa su testiranje samo na trisomije 13, 18 i 21, a po izboru se može doznati i spol fetusa. Aneuploidije drugih kromosoma, druge kromosomske anomalije uključujući mozaicizam za trisomije 13, 18 i 21, molekularne kongenitalne anomalije uključujući defekte neuralne cijevi, nisu isključene ovim testom.

Prednost ovoga testa je u tome što je neinvazivan, te je potrebna samo periferna krv trudnice, pa postupak nije rizičan za fetus. Nifty test spada u probirne testove i još uvijek ne može zamijeniti amniocentezu. Testovi kao što su amniocenteza i biopsija korionskih resica su invazivne, te nose povećan rizik od pobačaja. (3)

Nifty test se rutinski ne koristi radi visoke cijene. U budućnosti očekujemo veći broj laboratorija koji će ga obavljati a time i smanjenje cijene i veću kliničku dostupnost.

1.4.2. Invazivne metode

Rana amniocenteza

Rana amniocenteza (RACZ) je dijagnostički zahvat pri kojem se pod kontrolom ultrazvučne sonde iglom ulazi kroz trbuh majke u maternicu i aspirira plodova voda. Iz plodove vode moguće je napraviti daljnje biokemijske, mikrobiološke, hormonske i DNA pretrage. Prije punkcije vrši se detaljan ultrazvučni pregled, prilikom kojeg se

određuje položaj fetusa, kao i posteljice kako bi se izbjegla nepreciznost zahvata, ali i ozljeđivanje fetusa (2).

Prema gestacijskoj dobi u kojoj se obavlja zahvat razlikujemo:

- vrlo ranu amniocentezu (prije 14. tjedna trudnoće)
- ranu amniocentezu (16. – 18. tjedan trudnoće)
- kasnu amniocentezu (tijekom kraja drugog ili u trećem tromjesečju) (2).

Najčešće se izvodi između 16. i 18. tjedna trudnoće (rutinska rana amniocenteza). U tom periodu najveća je stopa uspješnih kultura koje se dobiju iz stanica plodove vode. Uz to, postoji još dovoljno vremena za dovršenje dijagnostičkog postupka prije 22. tjedna gestacije koji je vremenski važan za moguću odluku o prekidu trudnoće. Iskustvo operatera i tehnika navođenja ultrazvukom značajno pridonose smanjenju potencijalnog rizika za trudnoću (2).

Indikacije za RACZ su slijedeće:

- starost majke > 35-37. godina
- starost oca > 42-45. godine
- kromosopatije u obitelji
- abnormalnosti kromosoma kod prethodno rođenog djeteta ili kod roditelja
- prethodno rođena djeca s višestrukim nakaznostima
- abnormalnosti otkrivene ultrazvučnim biljezima
- pozitivan kombinirani test
- druge indikacije (2).

Prije zahvata nužno je informirati partnere o mogućim eventualnim komplikacijama zahvata. Rizik spontanog pobačaja iznosi 0,5-1 % (u različitim izvješćima). Međutim, i nakon zahvata mora se računati na gubitak 0,5 - 3,2 % trudnoća sa zdravom djecom te povišenu učestalost prijevremenih poroda. Nalazi se čekaju 3-4 tjedna, a vrlo rijetko može se dogoditi i da prenatalna dijagnoza izostane (ne uspije kultura stanica, zagađenje stanica i slične tehničke manjkavosti) (2).

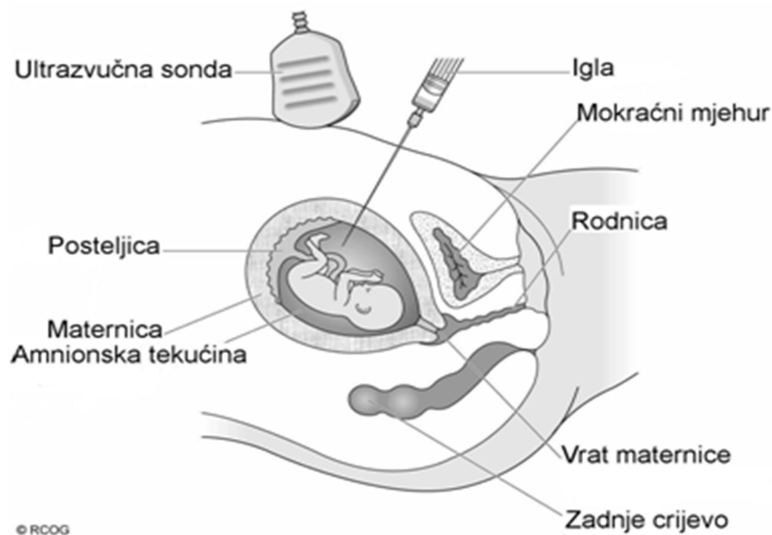
Zahvat se izvodi ambulantno, potrebno je 24-satno mirovanje nakon izvedenog postupka i uobičajeno je da se dan nakon zahvata kontrolira srčana akcija djeteta. Trudnica se mora upozoriti na mogućnost blagih kontrakcija, sukrvice, prijevremenog prsnuća plodovih ovoja, te razvoja infekcije i spontanog pobačaja, kao najteže komplikacije. Također je potrebna imunoprofilaksa kod svih Rh negativnih trudnica (1).

Plodova voda je tekućina u kojoj se nalazi fetus, stoga sadrži odljuštene stanice fetalnog podrijetla. Kultivacija fetalnih stanica i kariotipizacija (pregled fetalnih kromosoma) traje oko 3 tjedna. Amniocenteza omogućuje određivanje broja i izgleda kromosoma, kao i određivanje fetalnog spola te je i pretraga koja se koristi i kod drugih specifičnih pitanja u trudnoći (kasna amniocenteza), naročito kod procjene zrelosti djeteta ili određivanja količine bilirubina u plodovoj vodi kod Rh inkompatibilnosti (12).

Način izvođenja zahvata:

Detaljan ultrazvučni pregled prvi je korak u izvođenju amniocenteze. Njime se određuje vitalnost i gestacijska dob ploda, definira sijelo posteljice, kontrolira količina plodove vode, te se odabire optimalno mjesto punkcije. Džep plodove vode u kojem nema dijelova ploda ili većih dijelova pupkovine bi bio najpovoljniji. Preporuka je a se izbjegava prolazak igle kroz posteljicu, a savjetuje se i da mokraćni mjehur bude prazan.

Položaj trudnice je na leđima. Nakon dezinficiranja kože trbuha, mjesto uboda zaštititi se sterilnim kompresama. Pod kontrolom ultrazvuka liječnik uvodi tanku šuplju iglu unutar maternice u plodovu vodu. Kad igla dođe u dodir s plodnom vodom izvlači se mala količina tekućine posebnom štrcaljkom zbog mogućih kontaminacija majčinih stanicama. Zatim se sterilnom štrcaljkom uzima uzorak od 15 do 20 ml. Ako se u maternici nalaze dva (ili više) fetusa često je potrebno uzimanje dva (ili više) uzoraka. Nakon uzimanja uzorka liječnik ultrazvukom provjerava jesu li uredni otkucaji čedinjeg srca. Cijeli zahvat traje nekoliko minuta.



Slika 7. Amniocenteza (izvor: <http://www.geneticalliance.org.uk/>)

Biopsija korionskih resica (CVS-Chorion villus sampling)

Invazivna metoda u antenatalnoj dijagnostici kojom se, pod kontrolom UZV-a, uzima tkivo korionskih resica. Analiza korionskih resica (biopsija ili aspiracija korionskih resica) je najstarija invazivna metoda prenatalne dijagnostike.

Izvodi se od 10.–16.tjedna trudnoće, transcervikalnim ili transabdominalnim pristupom, pomoću tankog katetera, kojim se aspirira se dio posteljičnog tkiva. Ova metoda zasniva se na činjenici da trofoblast (osnova za amnion, korion i posteljicu) i fetus imaju identičnu gensku strukturu. Korionske resice razvijaju se veoma rano u trudnoći, tako da je njihova analiza moguća prije analize plodne vode. Uz to, mogu se koristiti za citogenetsku i biokemijsku analizu, ne koristeći kulturu tkiva. Stoga se dijagnoza može dobiti brzo, već za nekoliko sati. Zahvat se izvodi transcervikalno kada je posteljica smještena nisko, uz samo cervikalno ušće, i straga. Prije izvođenja zahvata obavezna je dezinfekcija rodnice i unutarnjeg ušća maternice. Transabdominalna biopsija se primjenjuje kada je posteljica smještena na fundusu sprijeda ili straga. Pri izvođenju zahvata obavezno se dezinficira trbuh trudnice, a područje na kojem se ulazi

iglom zaštititi se sterilnim kompresama. Potrebno je posebno paziti da se crijeva ne ozljede iglom. Oba načina izvođenja zahvata rade se pod ultrazvučnim nadzorom. (2)

Rizik zahvata (spontani pobačaj) iznosi oko 2,5 % i veći je od rizika RACZ. Istraživanja su pokazala da se rizici razlikuju ovisno o načinu izvođenja zahvata, odnosno transcervikalni način pokazao se kao rizičnijim. Vještina i iskustvo operativnog tima ima veliki utjecaj na ishod zahvata, a i najvažniji je faktor u odluci koja će se tehnika prenatalne invazivne tehnike odabrati.

Kultivacijom korionskih stanica metodom direktne kariotipizacije, iz dobivenog tkiva se nalaz dobiva za svega tri dana. Ovom metodom se izvrsno dijagnosticiraju nasljedne metaboličke bolesti pri čemu se otkriva ili nedostatak ili nedovoljna funkcija nekog enzima. Tipični poremećaji koje je moguće dijagnosticirati ovom metodom su cistična fibroza, hemofilija, talasemija i druge hemoglobinopatije, Hungtinova korea i mišićne distrofije (2).

Placentocenteza

Metoda prenatalne dijagnostike kojom se uzima posteljično tkivo za fetalnu kariotipizaciju, DNA , enzimatske i druge analize. Izvodi se u drugom ili trećem tromjesečju. Placentocenteza je predložena kao metoda izbora kod visokorizičnih trudnoća u kojih postoji oligoamnij (2).

Zahvat se izvodi uz ultrazvučno navođenje. Nakon dezinfekcije trbuha, spinalnom iglom aspirira se posteljično tkivo pod negativnim tlakom u štrcaljku. U štrcaljci se nalazi medij (MEM, antibiotik, heparin) pogodan za transport uzorka u citogenetski laboratorij (2).

Placentocenteza ima niži rizik od spontanih pobačaja nego rana amniocenteza.

Taj rizik se kreće od 0,3 do 3,2 % (2).

Kordocenteza

Invazivna metoda kojom se iz pupkovine uzima uzorak krvi fetusa pod nadzorom ultrazvuka. Radi u svrhu dokazivanja bolesti krvi djeteta, praćenja težine i liječenje izoimunizacija, dijagnostiku bolesti metabolizma, infekcije, određivanje fetalnog kariograma (sumnja na nakaznosti, usporenje rasta ploda), i liječenje (intrauterina transfuzija). Indikacije za kordocentezu su potreba za ubrzanom kariotipizacijom ploda, posebice ako rani prenatalni dijagnostički testovi nisu napravljeni na vrijeme ili dobiveni rezultati nisu adekvatni, potvrđivanje fetalne anemije ili trombocitopenije te za određivanje acido-baznog statusa ploda s intrauterinim zastojem u rastu radi indiciranja trenutka porođaja (2).

Najčešće se radi u 22. ili 23. tjednu trudnoće. Metoda je zahtjevna, dugotrajna te zahtjeva veliko iskustvo operatera, a moguće su i komplikacije. Kod kordocenteze punktira se pupkovina najmanje 1 cm od mjesta na kojem se pupčana vrpca odvaja od posteljice te aspirira mala količina krvi iz pupčane vene (2).

Najučestalije komplikacije zahvata su fetalna bradikardija, naročito kad se punktira arterija, i krvarenje na mjestu punkcije. Osim toga, može doći do kontrakcija maternice, s tim i prijevremenog poroda, infekcija vezanih za unos kožnih bakterija tijekom izvođenja zahvata, tromboze ili hematoma pupkovine i abrupcije posteljice (2).

Biopsija fetalne kože

Postupak uzimanja uzorka fetalne kože

Pretraga se izvodi od 20. do 22. tjedna trudnoće jer su tada formirani svi slojevi.

Također praćena ultrazvučnim nadzorom, uključuje pripremu kao i kod prethodno navedenih zahvata. Za biopsiju fetalne kože koristi se posebno dizajniran forceps, nešto deblji od igala za biopsiju koriona. Uvodi se do stražnjice djeteta i uzima nekoliko kubičnih milimetara tkiva (2).

Postupci nakon izvođenja invazivnih zahvata

U ovom segmentu izražena je uloga primalje kao stručnjaka koji svojim znanjem uz liječnikove preporuke educira trudnicu o daljnjem ponašanju. Trudnice polažu povjerenje u primalje, stoga je važna psihofizička priprema i potpora koju primalja treba savjesno pružiti. To uključuje i preporuke o mirovanju i odmaranju minimalno dva sata nakon zahvata uz nadzor i praćenje općeg stanja trudnice i srčane akcije fetusa. Primalja također upućuje trudnicu na kontrolu srčane akcije kod nadležnog ginekologa i dan nakon zahvata. Standardne preporuke također uključuju mirovanje, ne nošenje teških predmeta i što manje naprezanje kroz slijedećih nekoliko dana (1).

2. CILJ RADA

Ovaj završni rad za cilj ima opisati dostupne metode neinvazivne, a posebice invazivne, dijagnostike kromosomskih bolesti. Ujedno je cilj objasniti indikacije i postupke kod invazivnih metoda te opisati morfološke i druge osobitosti djece s najčešćim kromosomopatijama. Između ostalog važno je i razlučivanje dvojbi trudnica kod rezultata testova. Posebnu ulogu u svemu tome ima i primalja, pa cilj ovog rada obuhvaća i njenu psihofizičku pripremu i edukaciju trudnica, te pružanje pravodobnih informacija kako bi zajedno s liječnikom trudnicama olakšali pristup obavljanju pretraga i donošenja odluka. Važno je i opisati ulogu primalje kao asistenta u izvođenju invazivnih zahvata, u ovom slučaju poglavito amniocenteze.

3. RASPRAVA

Prirođene anomalije najčešći su razlog perinatalnog mortaliteta u razvijenom svijetu. Tri do sedam djece od stotinu rođenih ima neku prirođenu manu. Iz toga proizlazi da je identificiranje uzroka i pronalaženje načina za postavljanje dijagnoze prenatalno, i po mogućnosti, dovoljno rano, jedan od glavnih opstetričkih zadataka.

Okolo 20 - 25 % prirođenih anomalija posljedica je pogreške u građi kromosoma, manjku ili mutaciji jednog ili nekolicine gena, pa valja voditi računa kako ćemo u narednih desetak godina moći otkriti trećinu prirođenih anomalija. Međutim možemo samo nagađati kojom će brzinom mogućnosti liječenja slijediti mogućnosti dijagnostike pa su stoga opravdane brojne etičke dvojbe.

Genetsko savjetovanje, tj. genetsko testiranje preporuča se ponuditi nositeljima mutacije u određenoj populaciji, obitelji u kojoj je pozitivna anamneza na nasljedne bolesti, kao i kod žena koje imaju visok rizik od anomalija zbog bolesti (npr. dijabetes melitus, izloženost toksoplazmozi, virusima ili teratogenim agensima), kao i ženama iznad 35. godine života. Prenatalna dijagnostika se provodi zbog straha roditelja od eventualnih nasljednih bolesti i oboljenja potomaka, ali se prilikom potvrđivanja medicinske dijagnoze često otvaraju etička pitanja. U tom slučaju, odluka mora biti donešena svjesno, samostalno i bez prisile u maksimalno poštivanje etičkih, vjerskih i moralnih načela onog koji donosi odluku.

Probir na kromosomopatije može pomoći smirivanju roditelja koji su zabrinuti za zdravlje svog djeteta jer se to može odraziti na samu trudnoću. Utvrđivanjem nekog genetskog oštećenja i priopćavanju rezultata dijagnostike roditeljima, dajemo im vremena da prihvate to stanje, te da se pripreme za povjerenu im zadaću.

U donošenju odluke učiniti probir ili ne, postoje različite dvojbe kod trudnica.

Razlozi zbog kojih trudnice najčešće pristaju na probir su :

- žele više informacija o zdravlju djeteta
- u slučaju pozitivnog nalaza žele doznati više o tome, te po potrebi roditi u centru gdje postoji mogućnost bolje skrbi odmah po porođaju

- prekid trudnoće u slučaju potvrđene kromosomopatije.

S druge strane, najčešći razlozi odbijanja su:

- osobni (strah od samog zahvata, rizika ili rezultata)
- vjerski (rezultat pretrage nije bitan jer prekid trudnoće nije opcija).

Pri izvođenju amniocenteze vrlo je bitna uloga primalje. Kad zahvat obavlja sam operater, gubi potpunu ultrazvučnu kontrolu koja je najvažniji faktor, te riskira mogućnost pomicanja igle u neželjenom smjeru. Zadatak primalje je asistencija operateru, u vidu prvenstveno pripreme samog prostora i instrumenata, dohvat potrebnih instrumentacija, aspiracija plodove vode, adekvatnoj pohrani uzorka. Važan dio primaljske asistencije obuhvaća psihofizičku pripremu trudnice, savjetovanje i edukaciju o samom postupku te mogućim rizicima od kojih je najčešći spontani pobačaj. Primalja mora voditi računa o pravodobnoj informiranosti trudnice te joj omogućiti svjesno i samostalno donošenje odluke o izvođenju zahvata uvažavajući njen strah, vjerska ili kulturološka uvjerenja te joj savjesno pružiti podršku.

Ne postoji lak način informiranja roditelja da njihovo dijete ima određenu malformaciju. Ukoliko se dijagnoza postavi prije rođenja, preporučljivo je unaprijed se pripremiti za sve predstojeće izazove. Prije svega, važno je porazgovarati s liječnikom o mogućnostima pronalaska pedijatra ili specijalista koji imaju iskustva s djecom koja boluju od određene bolesti, te pokušati naučiti što se više može o tome, uz pomoć knjiga, časopisa, interneta, iskustava drugih ljudi. Razgovor s drugim roditeljima djece s malformacijama može uvelike pomoći u svladavanju teških osjećaja. Također može pomoći da se unaprijed dozna kakvi izazovi ih očekuju.

4. ZAKLJUČAK

Glavni cilj za usavršavanjem prenatalne dijagnostike, koja u najranijoj fazi trudnoće daje odgovor na pitanje o mogućim kromosomopatijama, je potreba za rađanjem zdravog novorođenčeta.

Neinvazivna dijagnostika može biti vrlo precizna u otkrivanju i uočavanju kromosomskih aberacija. Ne daje konačnu dijagnozu, ali daje uvid u stupanj rizika.

Kad rezultati testova neinvazivne dijagnostike pokažu visok stupanj rizika, daljnju ulogu preuzima invazivna dijagnostika.

Metode invazivne dijagnostike nose sa sobom određene rizike nose sa sobom određene komplikacije pa odluka o izvođenju zahvata ovisi prvenstveno o samoj trudnici.

Informiranost i educiranost trudnice o indikacijama i mogućim komplikacijama uloga je koja pripada liječniku i primalji kao timu zaslužnom za psihofizičku pripremu trudnice. Ipak, njena vlastita odluka je najvažnija, a donosi je nakon informiranja od strane liječnika i primalje, uvažavajući svoje vjerske, etičke i moralne norme.

5. SAŽETAK

U današnje vrijeme, trudnoća i majčinstvo sve više se odgađaju, a posljedično tome povećava se rizik za kromosopatije. Uz navedeni trend sve je veća potreba za dijagnostikom kromosomskih anomalija. Nakon uzimanja detaljne osobne, obiteljske i reprodukcijske anamneze, trudnica se upućuje na daljnje pretrage. Ovisno o stupnju rizika te životnoj dobi trudnice, izvode se neinvazivni ili invazivni zahvati. Uz već uobičajen ultrazvuk kojim se traga za anomalijama morfologije fetusa, dostupni su i različiti biokemijski testovi kojima se uz ultrazvučna pridružuju i mjerenja koncentracije hormona u krvi majke. Ti testovi se provode kroz prvo i rano drugo tromjesečje, a rezultat otkriva ima li trudnica veću ili manju šansu, od one očekivane za svoju dob, da rodi dijete sa poremećajem kromosoma. Rezultat testa koji upućuje na povećan rizik traži potvrdu nekom od metoda invazivne antenatalne dijagnostike.

Sami postupci invazivne dijagnostike kromosopatija često su fizički i psihički zahtjevni za trudnicu te nose određene rizike od gubitka trudnoće. Primalja, kao dio medicinskog tima, ima vrlo važnu ulogu u tom procesu. Njena dužnost je, osim fizičke pripreme, pružiti savjete i potporu trudnici cijelim putem, objasniti joj postupak zahvata i dati sve moguće informacije potrebne za donošenje odluke o izvođenju samog zahvata, koja ostaje na trudnici, prihvaćajući njene vjerske, etičke i moralne argumente.

6. SUMMARY

Nowadays, pregnancy and motherhood are being more and more delayed and that consequently increases risk for chromosomopathies. Along with this trend, the need for chromosomopathy diagnostics increases too. After taking detailed personal, family and reproductive anamnesis, the pregnant woman is referred for further tests. Depending of stage of risk, the procedure is followed by non-invasive or invasive diagnostics.

In addition to the usual ultrasound searching for anomalies morphology of the fetus, there are also various biochemical tests that are combined with ultrasound and measuring the concentration of hormones in mother's blood. Results reveal lower or higher risk for for the birth of a child with chromosomal abnormalities. They also indicate that the increased risk requires confirmation by invasive prenatal diagnosis method.

Those procedures are often physically and mentally demanding for a pregnant woman and they carry certain risks. Midwife, as part of the medical team, has a very important role in this process. Her duty is to provide advice and support to expectant mother all the way, to explain the procedure and give her all possible informations for making decision for realising that procedure, which remains on the pregnant woman, accepting her religious, ethical and moral arguments.

7. LITERATURA

1. Kuvačić I, Kurjak A, Đelmiš J. Porodništvo. Zagreb: Medicinska naklada; 2009.
2. Podobnik M. Invazivna prenatalna dijagnostika // Porodništvo / Kuvačić I, Kurjak A, Đelmiš J. (ur.). Zagreb: Medicinska naklada; 2009. p.139-148
3. Turnpenny P. D. Emeryjeve osnove medicinske genetike. Zagreb: Medicinska naklada; 2011; p. 152-159.
4. Đurić K. Biokemijski biljezi fetalnih aneuploidija u drugom tromjesečju trudnoće: Doktorski rad. Zagreb: K. Đurić; 2001. p. 112-118.
5. Tišlarić D. Probir dvostrukim biokemijskim testom, časopis za ginekologiju, perinatologiju, reproduktivnu medicinu i ultrazvučnu dijagnostiku]. Supplement / 2003; 12 (1); p. 68-73
6. Kurjak A. Ultrazvučni probir kromosomopatija u prvom tromjesečju // Gynaecologia et perinatologia: [časopis za ginekologiju, perinatologiju, reproduktivnu medicinu i ultrazvučnu dijagnostiku]. Supplement / 2003; 12 (1); p. 62-68
7. Stipoljev F. Tehnike prenatalne i preimplantacijske dijagnostike // Društveni značaj genetske tehnologije / Polšek D, Pavelić K. (ur.). Zagreb: Institut društvenih znanosti Ivo Pilar; 1999. p. 73-84.
8. Podobnik M, Duić Ž, Ciglar S. i ostali. Biopsija posteljice: najsigurnija metoda prenatalne dijagnostike // Gynaecologia et Perinatologia / Kuvačić I, Dražančić A, Filipović-Grčić B. (ur.). Zagreb: Hrvatski liječnički zbor - Hrvatsko društvo za ginekologiju i opstetriciju; 2007. p.132-133
9. Dubravko H. i suradnici. Porodničke operacije. Zagreb: Medicinska naklada; 2009. p. 90-100
10. Kenneth J. Ldeno, James M. Alexander, et al. Williams Manual of pregnancy complications. 23rd ed. 2013

11. Brady AF, Pandya PP, Yuksel B, Greenough A, Patton MA, Nicolaides KH. Outcome of chromosomally normal livebirths with increased fetal nuchal translucency at 11–14 weeks' gestation. *J Med Genet* 1998; 35:222–4.
12. Jon Hyett, Marc Perdu, Gurleen Sharland, Kypros H Nicolaides. Using fetal nuchal translucency to screen for major congenital cardiac defects at 10-14 weeks of gestation: population based cohort study
13. Košec V, Hodek B, Herman R. i ostali. Usporedba invazivnih i neinvazivnih metoda u otkrivanju Downova sindroma. // *Gynaecologia et Perinatologia*. 1999; 8; 1; p. 23-25
14. Topić E, Primorac D, Janković S. Medicinsko-biokemijska dijagnostika u kliničkoj praksi. Zagreb: Medicinska naklada; 2004; 52-63.
15. Tišlarić-Medenjak D, Zec D, Košec I. i ostali. Primjena kombiniranog ultrazvučno-biokemijskog probira fetalnih trisomija u prvom i dvostrukog biokemijskog probira u drugom tromjesečju u neugroženim trudnoćama. Zagreb: Medicinska naklada; 2009; 18; 3; p. 123-131

8. ŽIVOTOPIS

OSOBNI PODATCI:

Ime i prezime: Antea Marinović
Datum i mjesto rođenja: 21.10.1991.g ; Split
Adresa: Držićeva 13, Solin
E-mail: a.marinovic91@gmail.com

OBRAZOVANJE:

2013.g - 2016.g Sveučilište u Splitu – Odjel zdravstvenih studija;
Primaljstvo
2006.g - 2010.g Prirodoslovno – tehnička gimnazija

VJEŠTINE:

Rad na računalu: Aktivno korištenje raznih računalnih programa
Strani jezici: Engleski: aktivno u govoru i pismu