

# Fizioterapija osoba sa ozljedom nervus radialisa

---

**Bulić, Anja**

**Undergraduate thesis / Završni rad**

**2016**

*Degree Grantor / Ustanova koja je dodijelila akademski / stručni stupanj:* **University of Split / Sveučilište u Splitu**

*Permanent link / Trajna poveznica:* <https://um.nsk.hr/um:nbn:hr:176:334750>

*Rights / Prava:* [In copyright](#)/[Zaštićeno autorskim pravom.](#)

*Download date / Datum preuzimanja:* **2025-02-23**



Sveučilišni odjel zdravstvenih studija  
SVEUČILIŠTE U SPLITU

*Repository / Repozitorij:*

[Repository of the University Department for Health Studies, University of Split](#)



UNIVERSITY OF SPLIT



SVEUČILIŠTE U SPLITU

Podružnica

SVEUČILIŠNI ODJEL ZDRAVSTVENIH STUDIJA

PREDDIPLOMSKI SVEUČILIŠNI STUDIJ

PREDDIPLOMSKI STUDIJ FIZIOTERAPIJE

**ANJA BULIĆ**

**FIZIOTERAPIJA OSOBA NAKON OZLJEDE NERVUSA  
RADIALISA**

**ZAVRŠNI RAD**

Split, srpanj 2016.

SVEUČILIŠTE U SPLITU

Podružnica

SVEUČILIŠNI ODJEL ZDRAVSTVENIH STUDIJA

PREDDIPLOMSKI SVEUČILIŠNI STUDIJ

PREDDIPLOMSKI STUDIJ FIZIOTERAPIJE

**ANJA BULIĆ**

**FIZIOTERAPIJA OSOBA NAKON OZLJEDE NERVUSA  
RADIALISA**

**PHYSIOTHERAPY AFTER RADIAL NERVE INJURY**

**BACHELOR'S THESIS**

**Daniela Šošo, dr. med.**

Split, july 2016.

# Sadržaj

<b>1. UVOD</b> .....	<b>1</b>
1.1. Anatomija .....	2
1.1.1. Anatomija perifernog živčanog sustava .....	2
1.1.2. Anatomija ručnog živčanog spleta .....	5
1.1.3. Anatomija nervusa radialisa .....	9
1.2. Oštećenja perifernog živčanog sustava .....	11
1.2.1. Oštećenja pojedinih živaca .....	11
1.2.2. Oštećenja plexusa brachialisa .....	13
1.2.3. Oštećenja nervusa radialisa .....	14
<b>2. CILJ RADA</b> .....	<b>17</b>
<b>3. METODE</b> .....	<b>188</b>
3.1. Dijagnostika .....	18
3.1.1. Manualni mišićni test (MMT) .....	18
3.1.2. Ispitivanje refleksa .....	23
3.1.3. Ispitivanje osjetnog sustava .....	24
3.1.4. Elektromiografija ( EMG ) .....	25
3.1.5. Elektromioneurografija (EMNG) .....	27
<b>4. Liječenje</b> .....	<b>28</b>
4.1. Konzervativno liječenje .....	28
4.2. Operativno liječenje .....	29
4.3. Fizioterapija .....	30
4.3.1. Kinezioterapija .....	31
4.3.2. Termoterapija .....	33
4.3.3. Elektrostimulacija .....	34
4.3.4. Interferentne struje .....	35
4.3.5. Galvanizacija .....	36
4.3.6. Hidroterapija .....	37
4.4. Radna terapija .....	38
4.5. Ortoze .....	39
<b>5. ZAKLJUČAK</b> .....	<b>40</b>
<b>6. SAŽETAK</b> .....	<b>41</b>

<b>7. SUMMARY.....</b>	<b>42</b>
<b>8. LITERATURA .....</b>	<b>43</b>
<b>9. ŽIVOTOPIS.....</b>	<b>45</b>

## 1. UVOD

Glavna funkcija perifernih živaca je provođenje impulsa od centralnog živčanog sustava prema periferiji tijela te obrnuto. Ukoliko dođe do njihova oštećenja, u kliničkoj slici će dominirati ispadi inervacijskog područja pojedinog živca. Važno je naglasiti da je svaka periferna lezija živca mlohava.

U većini slučajeva, ta oštećenja su mehanički uzrokovana, i to najčešće: nagnječenjem, pritiskom ili pak istezanjem živca. Također može doći do kompresije određenog područja ili do oštećenja uzrokovanog kroničnim, periodično ponavljanim, manjim traumama. Nastanku lezija ovakvog tipa mogu pogodovati neki opći faktori, npr. Oštećenje uzrokovano pritiskom prilikom neudobnog položaja tijela i udova u dubokoj komi, prilikom narkoze, kad je ruka intoksicirane osobe prebačena preko stolice ili tvrde podloge ili pak ukoliko je profesijom uzrokovana.

Među najčešćim lezijama perifernih živaca su : oštećenje nervusa facialis, nervusa medianusa, nervusa peroneusa, nervusa ulnarisa te nervusa radialisa.

Fizikalna terapija ima veoma bitnu ulogu kod liječenja posljedica oštećenja perifernih živaca. Nakon povrede, prvi zadatak je postaviti ozlijeđeni ekstremitet u pravilan položaj da bi se spriječilo stvaranje kontraktura, koje se javljaju zbog prevladavanja zdravih antagonista (mišići koji imaju suprotnu funkciju od bolesnih mišića). Cijeli proces rehabilitacije te fizioterapeutskih postupaka mora biti individualno planiran te postepeno provođen. Cilj je spriječiti nastanak deformacija i kompenzacijskih mehanizama, smanjiti stupanj nastale fizičke nesposobnosti, no prvenstveno se nastoji uspostaviti izgubljena funkcija.

## 1.1. Anatomija

### 1.1.1. Anatomija perifernog živčanog sustava

Periferni živčani sustav je dio živčanog sustava kojeg čine svi živci i gangliji smješteni izvan središnjeg živčanog sustava, funkcionalni i morfološki je nastavak mozga i kralježnične moždine. Čine ga 12 pari moždanih (kranijalnih) živaca, nn.craniales te 31 par moždinskih (spinalnih) živaca, nn.spinales. Pored toga, perifernom živčanom sustavu su pridruženi i živci i gangliji koji pripadaju autonomnom ili vegetativnom živčanom sustavu, pars autonomica systematis nervosi peripherici. Taj dio je podijeljen na dva dijela: simpatički te parasimpatički, odnosno pars sympathica et parasymphatica.

Periferni živčani sustav je odgovoran za prijenos živčanih impulsa od mozga do mišića, organa, žlijezda i žila, te za prijenos impulsa u mozak iz osjetnih receptora raznih dijelova tijela (npr. Kože ili mišića) te osjetnih organa (npr. Oka ili uha). Osnovna jedinica kojom se prijenosi impuls je živčano vlakno, neurofibrila. Ta jedinica se sastoji od aksona, mijelinske ovojnice te od neurileme. Mijelinska ovojnica predstavlja svojesvrski tip "izolacije" živčanog vlakna, omogućuje brži prolazak živčanom impulsu, a nastaje omatanjem membrane posebnih stanica oko vlakna živca. Osim izolacije, ovojnica živcu također daje i boju, tako da su živci obavijeni mijelinskom ovojnicom bijelkasti, dok su nemijelinizirani živci sivi. Takav primjer mijeliziranih i nemijeliziranih, odnosno "bijelih" i "sivih" živaca su komunikantne grane moždinskih živaca sa simpatičkim lancem; bijela grana, ramus communicans albus, koju predstavljaju vlakna koja idu iz moždinskog živca do simpatičkog ganglija te siva grana, ramus communicans griseus, koju predstavljaju nemijelinizirana vlakna postganglijskih neurona koja se vraćaju na živac s ganglija. Neurofibrila obavija još jedan tip ovojnice, neurilema.

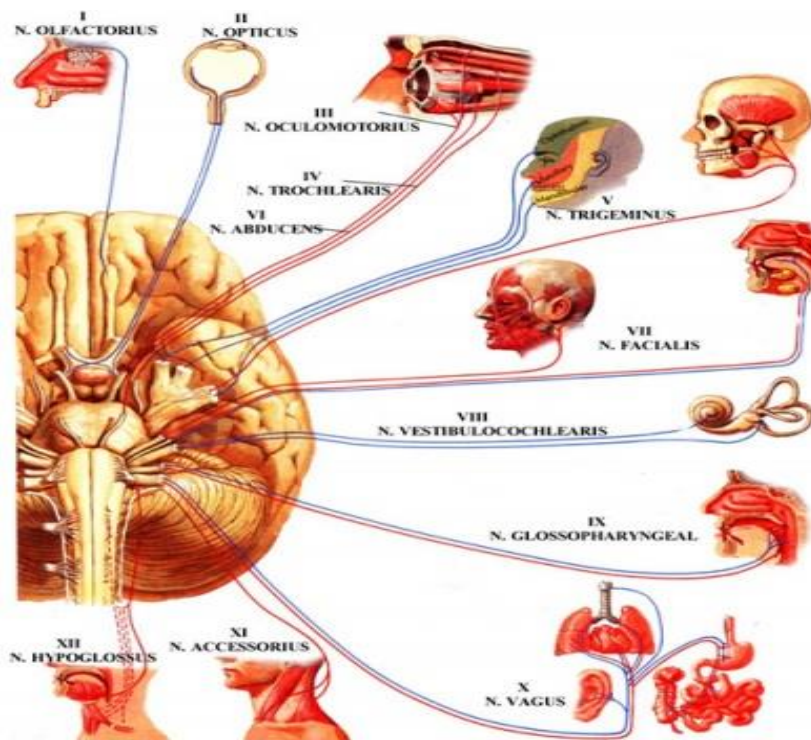
Aferentna vlakna, neurofibrae afferentes su živčana vlakna koja omogućuju prijenos impulsa sa periferije tijela u središnji živčani sustav, a eferentna vlakna, neurofibrae efferentes su ona vlakna koja impuls vode iz središnjeg sustava prema periferiji. Somatska vlakna, neurofibrae somaticae su vlakna koja provode osjet iz periferije te vlakna koja prenose impuls za voljno mišićje, dok se visceralnim vlaknima, neurofibrae viscerales nazivaju vlakna koja omogućuju provod osjeta iz visceralnih organa te prijenos impulsa za kontroliranje nevoljnih muskulaturnih pokreta.

U perifernom živčanom sustavu, nakupina živčanih vlakana se naziva živac, nervus. Ukoliko živac ima samo eferentna živčana vlakna, on se naziva motornim živcem, n.motorius, a ukoliko ima samo aferentna vlakna, onda je osjetni živac, n.sensorius. Često živac može imati i motorna i osjetna živčana vlakna, u tom slučaju ga nazivamo miješanim, n.mixtus. Živci se skupljaju u fasciculus, snop kojeg obavija vezivna ovojnica. Plexus, živčani splet predstavlja skup fascikulusa. Nakupina neurona se naziva ganglijem, ganglion. Preganglijska vlakna, neurofibrae preganglionicae su

vlakna koja ulaze u ganglij, a postganglijska vlakna, neurofibrae postganglionicae izlaze iz ganglija.

Kranijalni, moždani živci, nn. craniales su dio perifernog živčanog sustava koja polaze iz centralnog živčanog sustava, tj. iz mozga. Postoji dvanaest parova kranijalnih živaca. Prvi i drugi kranijalni živac predstavljaju moždane putove velikog mozga, nisu periferni nervi u pravom smislu riječi, dok ostatak kranijalnih živaca polazi iz moždanog debla. Funkcionalno, sadrže sve tipove živčanih vlakana. Označavaju se rimskim brojevima gledano s prednjeg dijela lubanje prema natrag, rostralno prema kaudalnom:

- n. olfactorius (I)
- n. opticus (II)
- n. oculomotorius (III)
- n. trochlearis (IV)
- n. trigeminus (V)
- n. abducens (VI)
- n. facialis (VII)
- n. vestibulocochlearis (VIII)
- n. glossopharyngeus (IX)
- n. vagus (X)
- n. accessorius (XI)
- n. hypoglossus (XII)

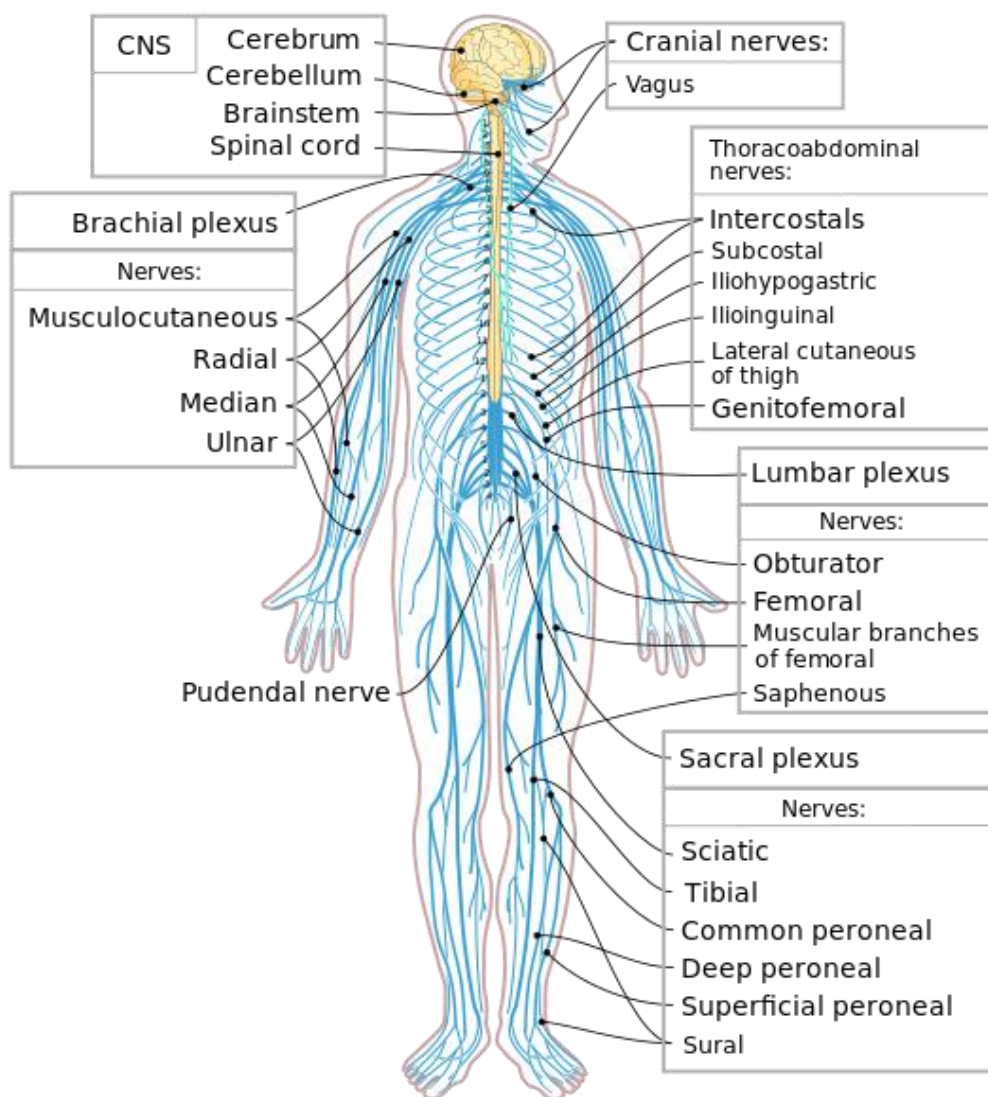


Slika 1.



Spinalni živci su dio perifernog živčanog sustava koji izlaze iz kraljeznične moždine, iz kralježničnog kanala kroz otvore među kralješcima. U tijelu čovjeka postoji 31 par spinalnih odnosno moždinskih živaca, organiziranih u grupe prema dijelu kralježnice kroz koju prolaze:

- 8 pari cervikalnih ili vratnih živaca (C1-C8)
- 12 pari torakalnih ili grudnih živaca (Th1- Th12)
- 5 pari lumbalnih ili slabinskih živaca (L1-L5)
- 5 pari sakralnih ili križnih živaca (S1-S5)
- 1 par kokcigealnih ili trtičnih živaca (Co1)



Slika 2.

Funkcionalno, spinalni živci su uglavnom mješoviti, što znači da sadrže i motorna (eferentna) i osjetna (afherentna) vlakna. Motorna živčana vlakna polaze sa prednjeg dijela kraljeznične moždine, dok osjetna dolaze preko spinalnog ganglija do stražnjeg roga kraljeznične moždine. Ta vlakna se međusobno spajaju u jedan spinalni živac, koji se potom dijeli na četiri grane: prednju (lat. Ramus anterior), stražnju (lat. Ramus posterior), komunikacijsku (lat. Ramus communicans) te meningeusnu (lat. Ramus meningeus).

Prednje grane moždinskih živaca se spajaju u spletove (plexuse), živce s ulogom inervacije kože i mišića prednjeg te bočnih dijelova tijela.

Formirani spletovi (plexusi) su:

- cervikalni ili vratni splet (lat. Plexus cervicalis) ; C1-C4
- brahijalni ili ručni splet (lat. Plexus brachialis) ; C5-Th1
- lumbalni ili slabinski splet (lat. Plexus lumbalis) ; L1-L4
- sakralni splet ili križni splet (lat. Plexus sacralis) ; L4-S3
- stidni ili pudendalni splet (lat. Plexus pudendus) ; S2-S4
- trtični splet (lat. Plexus coccygeus) ; S4-Co

Prednje grane se u torakalnom dijelu ne udružuju u spletove, već prolaze ispod odgovarajućih rebara kao međurebreni živci. Stražnje grane moždinskih živaca su odgovorne za inervaciju mišića i kože leđa. Komunikacijske grane su zadužene za uspostavljanje veze između simpatičkog dijela autonomnog živčanog sustava i kraljeznične moždine dok meningeusne grane osjetno inerviraju ovojnice unutrašnjosti kanala kraljezničnog stupa, unutar kojeg se nalazi kraljeznična moždina.

### **1.1.2. Anatomija ručnog živčanog spleta**

Ručni živčani splet (plexus brachialis) čine korjenovi četiriju vratnih (C5-C8) i jednog prsnog (Th1) spinalnog živca. Prvo se korjenovi tih živaca spajaju u tri debela: gornje deblo ili truncus superior (C5 i C6), srednje deblo ili truncus medius (C7) te donje deblo ili truncus inferior (C8 i Th1). Potom se svaki od tih debala dijeli na svoj prednji i stražnji dio, odnosno divisiones anteriores et posteriores. Stražnji dio inervira mišiće ekstenzore, a prednji dio fleksore. Šest dijelova plexusa se spaja u tri snopa: tri stražnja dijela se spajaju u stražnji snop (fasciculus posterior), gornja dva prednja dijela korjenova C5, C6 te C7 se udruže u lateralni snop (fasciculus lateralis) dok se donji prednji dio korjenova C8 te Th1 nastavlja u obliku medijalnog snopa (fasciculus medialis). Svaki od tih snopova daje dvije završne grane, ukupno ih ima šest:

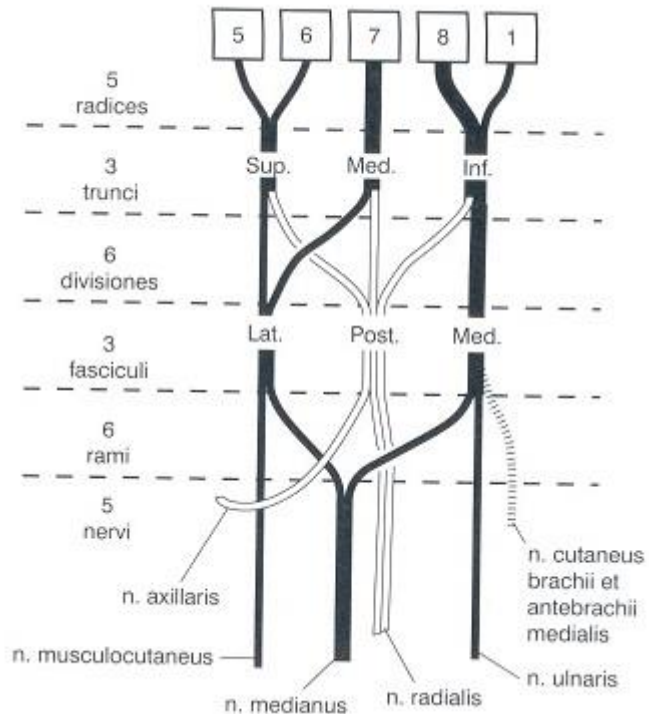
-n.musculotaneus i radix lateralis n.mediani ( od lateralnog snopa)

-radix medialis n.mediani i  
n.ulnaris (od medijalnog snopa)

-n.radialis i n.axillaris (od  
stražnjeg snopa).

N.medianus nastaje spajanjem  
jedne grane lateralnog i  
medijalnog snopa. Plexus  
brachialis se preko spojnih grana,  
rami communicantes albi et  
grisci spaja i sa simpatičkim  
lancem.

Plexus brachialis se nalazi u  
inferolateralnom dijelu vrata.  
Nalazi se iznad i iza potključne  
arterije te između prednjeg i  
srednjeg skalenskog mišića.  
Potom prolazi iza klavikule te  
dolazi u pazušnu jamu. S  
obzirom na položaj u odnosu  
na klavikulu, plexus se dijeli  
na dva dijela: supraklavikularni te infraklavikularni dio. Iz supraklavikularnog dijela,  
pars supraclavicularis plexus brachialis polaze ogranci prije nego što prijeđu u snopove  
ručnog spleta te odgovorni su za inervaciju mišića vrata, ramena i prsnoga koša.  
Infraklavikularni dio, pars infraclavicularis se spaja u snopove u području aksile, točnije  
kraj aksilarne arterije.



Slika 3. Princip nastanka plexusa brachialis

Živci supraklavikularnog dijela ručnog spleta inerviraju mišiće vrata, ramenog obruča i prsnog koša.

Podrijetlo	Živac	Mišići koje inervira živac	Segmentna inervacija
rr. anteriores nn. cervicalium	n.dorsalis scapulae	mm.rhomboidei m.levator scapulae	C4, C5 C5
	n.thoracicus longus	m.serratus anterior	C5, C6, C7
trunci plexus brachialis	n.thoracodorsalis	m.latissimus dorsi m.teres major	C6, C7, C8 C5, C6
	n.subclavius	m.subclavius	C5, C6
	n.suprascapularis	m.supraspinatus m.infraspinatus	C4, C5, C6 C5, C6
	nn.subscapulares	m.subscapularis (m.teres major)	C8, Th1 C5, C6
	n.pectoralis medialis	m.pectoralis major m.pectoralis minor	C8, Th1 C8, Th1
n.pectoralis lateralis	m.pectoralis major m.pectoralis minor	C5, C6, C7	

Tablica 1. Živci supraklavikularnog dijela ručnog spleta

Od infraklavikularnog dijela razlikujemo ogranke medijalnog, lateralnog te stražnjeg snopa, kojima je glavna funkcija inervacija mišića ruke.

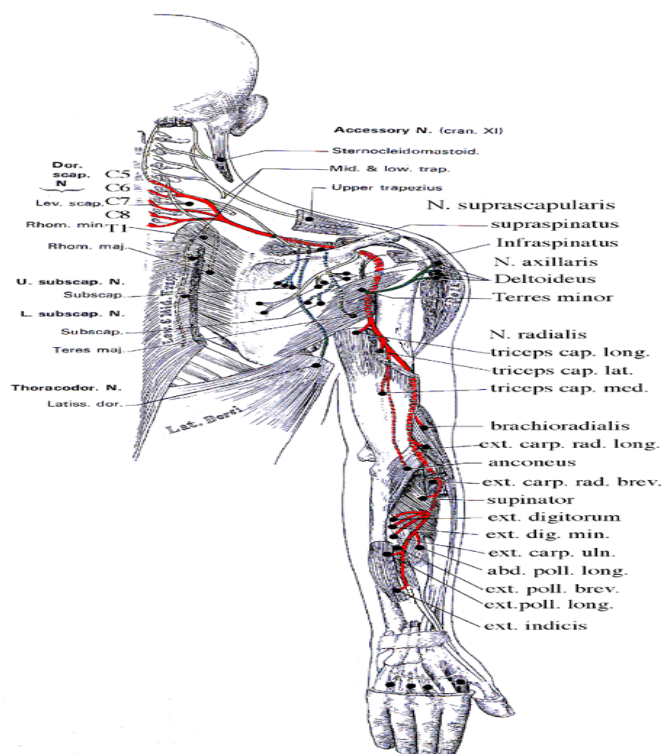
Podrijetlo	Živac	Mišići koje inervira živac	Segmentna inervacija
fasciculus lateralis	n.musculocutaneus	m.coracobrachialis m.biceps brachii m.brachialis	C5, C6, C7 C5, C6 C5, C6
	radix lateralis n.mediani	fleksori podlaktice (osim m.flexor carpi ulnaris i ulnarne glave m.flexor digitorum profundus)	C5-C7
fasciculus medialis	n.cutaneus brachii medialis n.cutaneus antebrachii medialis n.ulnaris		C8-Th1 C8-Th1
	radix medialis n.mediani	m.flexor carpi ulnaris caput ulnaris m.flexoris digitorum profundus kao i lateralni korijen	C8-Th1 C8-Th1 C8-Th1
fasciculus posterior	n.axillaris	m.deltoideus m.teres minor	C5, C6 C5, C6
	n.radialis	m.triceps brachii m.anconeus m.brachioradialis i sve ekstenzorne mišiće podlaktice	C5, C6, C7 C8, Th1 C5, C6, C7

Tablica 2. Živci infraklavikularnog dijela ručnog spleta

### 1.1.3. Anatomija nervusa radialisa

Nervus radialis (palčani živac) predstavlja drugi završni ogranak stražnjeg snopa brahijalnog spleta, iz korjenova C5-Th1. Iza arterije axillaris odlazi u sulcus nervi radialis, žlijeb na humerusu, koji se nalazi između medijalne i lateralne glave tricepsa nadlaktice. Nakon što probije međumišićnu pregradu, septum intermusculare laterale, odlazi iz stražnje nadlaktične lože u prednju te ulazi u žlijeb između m.brachialis i m.brachioradialis i m.extensor carpi radialis longus et brevis zvan sulcus cubitalis radialis. U visini glavice nadlaktične kosti ( capitulum humeri) odvajaju se ogranci za m.extensor carpi radialis longus, m.brachioradialis, m.brachialis, za periost lateralnog epikondila nadlaktične kosti te grančice za humeroradijalni zglob i ligamentum annulare radii. U spomenutom žlijebu se glavno stablo palčanog živca dijeli na dvije završne grane: ramus profundus i ramus superficialis. Ogranci n.radialisa su:

- n.cutaneus brachii lateralis inferior te n.cutaneus brachii posterior, odgovorni za inervaciju kože lateralne i stražnje strane nadlaktice
- n.cutaneus antebrachii posterior, s funkcijom inervacije kože stražnje strane podlaktice
- rr.musculares za ekstenzore stražnje strane ruke
- ramus profundus
- ramus superficialis



Slika 4.

Nakon podjele u dvije krajnje grane, r.profundus i r.superficialis, obe kreću distalno, a od polazišta m.extensor radialis brevis ramus superficialis se spušta uz m.brachioradialis prelazeći kraj m.supinatora dok se ramus profundus spušta u supinatorski kanal. Često pri pokretu pronacije rub m.extensor carpi radialis brevis pritišće ramus profundus pri njegovom ulazu u supinatorski kanal.

Nadalje, ramus profundus ulazi između m.supinatora ulazeći ispod Frohseove arkade, tetivnog luka površinskog sloja mišića. U svojem daljnjem toku oko lateralne strane radijusa živac leži između površinskog i dubokog sloja m.supinatora i dolazi na stražnju stranu podlaktice te daje ogranke za ekstenzore šake i prstiju. (16) Pri ulasku u supinatorski kanal, ramus profundus nervi radialis daje ogranke za m.supinator te za m.extensor carpi radialis brevis. Na donjem rubu supinatora, dijeli se u dvije završne grane, jednu za m.abductor pollicis longus, m.extensor indicis te m.extensor pollicis longus et brevis te drugu, medijalnu granu za m.extensor carpi ulnaris, m.extensor digiti minimi te za m.extensor digitorum communis.

Što se tiče površinske grane radijalnog živca, to je uglavnom osjetna grana, ide ispred musculus pronator teres, pokrivenog ulnarnim rubom brachioradialis. Na distalnom dijelu podlaktice lateralno zaokreće, prolazi između m.brachioradialis i radijusa, probija podlaktičnu fasciju te dolazi pod kožu, to se mjesto nalazi ispod prijelaza srednje u distalnu trećinu podlaktice. Iznad stiloidnog nastavka radijusa, processus styloidei radi daje ogranke za nn.digitales dorsales koji osjetno inerviraju prva tri prsta, točnije cijeli prvi prst, drugi prst do baze druge falange te radijalnu polovicu trećeg prsta do baze druge falange. (16) , a distalnije dijelove tih prstiju inervira medijalni živac.



Slika 5.

## 1.2. Oštećenja perifernog živčanog sustava

### 1.2.1. Oštećenja pojedinih živaca

Oštećenja pojedinih perifernih živaca najčešće su mehanički uzrokovana, primjerice nagnječenjem, pritiskanjem ili istezanjem živca. Ubodna i rezna oštećenja odnosno prekinuća živca su rjeđa. Frakturama živci mogu biti dvostruko oštećeni: primarno oštećeni u trami, a sekundarno nakon nekoliko tjedana, mjeseci, pa čak i godina radi održavanja abnormalnog položaja, stvaranja kalusa na oštećenom području ili istezanja živca. Često uzrok oštećenja mogu biti komplikacije određenih poremećaja kao što su alkoholizam, dijabetes, avitaminoze ili pak tumori. Također može biti uzrokovano prekomjernom dozom određenih lijekova te prekomjernom izloženosti nekim kemikalijama ( primjerice olovo, arsen, živa). Periferni živci mogu biti oštećeni prilikom dugotrajne izloženosti vrućini ili hladnoći. Pojedini živci se oštete jer im je mjesto pružanja na predilekcijskim mjestima, primjerice n.ulnaris u laktu, n.peroneus u potkoljenici te n.radialis u nadlaktici.

S obzirom na način nastanka te na opsegu zahvaćenosti perifernih živaca, oštećenja dijelimo na :

1. kompresivni sindromi – među najčešćima sindrom karpalnog kanala (n.medianus), sindrom m.supinatora (n.radialis), sindrom ulnarnog sulkusa (n.ulnaris), meralgia paresthetica (n.radialis)
2. mononeuropatije/ polineuropatije – oštećenje jednog/ više perifernih živaca

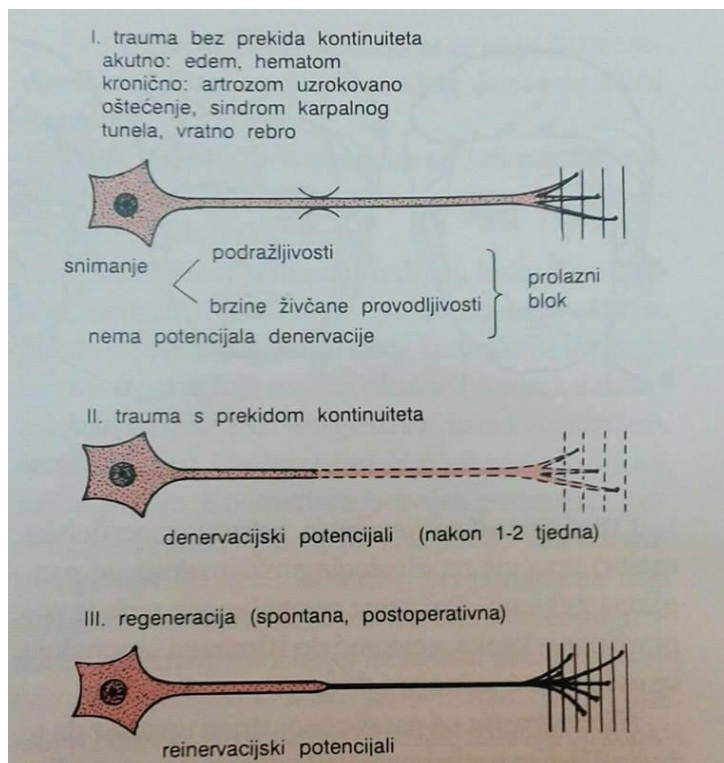
Prema mjestu oštećenja, razlikujemo sljedeće mogućnosti:

- neuropraksija -primarno oštećenje mijelinske ovojnice ( koje može biti djelomično ili potpuno). Kod ovog tipa oštećenja ne dolazi do prekida kontinuiteta aksona, ali je brzina provođenja impulsa sve do provodnog bloka smanjena. To je reverzibilni poremećaj provodljivosti koji se oporavlja u roku od 6 tjedana od vremena ozljede, najčešće uzrokovan tupim udarcem, zatezanjem ili kompresijom živca. Elektrostimulacija distalno od mjesta oštećenja daje mišićni odgovor, ali stimulacija proksimalno od tog dijela daje parcijalni odgovor ili ga pak uopće nema. Ne nalaze se znakovi denervacije, ali pokušaj voljne kontrakcije mišića inerviranih od strane ozljeđenog živca ne dovodi do pojave njihovih akcijskih potencijala. Kod neuropraksije najčešće je oštećena motorna funkcija, a ako je i senzibilitet oštećen, obično je pogođen taktilni i proprioceptivni senzibilitet (čije impulse provode vlakna bogata mijelinom), a najmanje je pogođen termoanalgetički senzibilitet. (12)
- aksonotmeza- aksonalno oštećenje. To je naziv za oštećenje živca kod kojeg dolazi do prekida kontinuiteta aksona i mijelinske ovojnice, ali živčane ovojnice ostaju sačuvane ( epineurijum, perineurijum te endoneurijum ). Distalno od



mjesta povrede, akson degenerira te se uklanja makrofagima dok Schwannove ćelije bujaju. Elektromiografska testiranja pokazuju fibrilacije mišića dva do tri tjedna nakon ozljede te se i denervacijski potencijali pojavljuju nedugo poslije toga. Pokušaj kontrakcije mišića ne rezultira pojavom akcijskih potencijala. U kliničkoj slici je prisutna totalna senzitivna i motorna oduzetost. Budući da su živčane ovojnice očuvane, regeneracija aksona se odvija neometano.

- neurotmeza- potpuni prekid kontinuiteta aksona i živčane ovojnice. U ovom tipu oštećenja, klinička slika se podudara sa aksonotmezom, međutim kod neurotmeze nema mogućnosti regeneracije. Na proksimalnom dijelu mjesta oštećenja razvija se neurom: proliferacija vezivnog tkiva, Schwannovih stanica izmiješanih sa dezorganiziranim, razgranatim proliferiranim gornjim okrajcima aksona. (12) Na distalnom dijelu mjesta oštećenja razvija se gliom, građen od proliferiranog vezivnog tkiva te Schwannovih stanica.



Slika 6. Tri vrste oštećenja perifernih živaca

### 1.2.2. Oštećenja plexusa brachialis

Ozljede ručnog živčanog spleta (plexusa brachialis) i njegovih grana su klinički vrlo bitne jer dovode do poremećaja pokreta i osjeta ruke. Do oštećenja brahijalnog spleta može doći zbog istezanja, fizičke ozljede ili pak zbog kojekakvog patološkog zbivanja u aksili ili na vratu. Klinički se očituje gubitkom mišićnog pokreta odnosno kljenuti, i vrlo često gubitkom osjeta odnosno anestezijom. Opsegom pokreta se stupanj kljenuti može procijeniti: kod potpune kljenuti pokret nije izvediv, dok se kod djelomične pokret može izvesti, ali slabije nego kakav je na zdravoj ruci. Stupanj anestezije se također može procijeniti ispitivanjem pacijentove osjetljivosti na bol, npr. ispitivanje boli ubodom igle.

Ozljede gornjeg dijela ručnog živčanog spleta najčešće nastaju u situacijama kada dolazi do prekomjerne laterofleksije glave u odnosu na rame, primjerice pri povlačenju glave novorođenčeta tijekom rođenja ili prilikom pada s motora na rame. Pri takvom tipu ozljede dolazi do natezanja prednjih i stražnjih korjenova spinalnih živaca C5 i C6. Ukoliko dođe do njihove ozljede, osim gubitka osjeta i pokreta u rukama, također dolazi do gubitka osjeta dijela leđa te paralize skapularnih mišića ( stanje poznato pod nazivom Erb-Duchenneova kljenut). U slučaju prostrijelne ili ubodne rane u području vrata, dolazi do oštećenja na mjestu između prednjeg i srednjeg skalenskog mišić, gdje splet izlazi. Ova vrsta paralize je prepoznatljiva prema posebnom položaju ruke: ruka visi, rotirana medijalno, a šaka je u fleksiji te okrenuta prema natrag. Fleksija ramenog i lakatnog zgloba je onemogućena kao i abdukcija i lateralna rotacija ramena. Paralizirani ili oslabljeni mišići nakon ozljede gornjeg dijela ručnog živčanog spleta su: m.deltoideus, m. teres minor, m.supraspinatus, m.infraspinatus, m.biceps brachii te m.brachialis.

Ozljede donjeg dijela ručnog živčanog spleta nisu naročito česte, nastaju kad dođe do prekomjerne te nagle abdukcije u ramenu, primjerice kad se osoba pri padu uhvati za nekakvo uporište ili pri povlačenju ruke novorođenčeta prilikom porođaja. Takvi pokreti dovode do istezanja spleta te prekidanja prednjih i stražnjih korjenova spinalnih živaca C8 te Th1. Oštećenje tih živaca može dovesti do različitih patoloških stanja kao što su skalenski sindrom ( spazam prednjeg i srednjeg skalenskog mišića), apikalni tumor pluća ili vratno rebro. Posljedica oštećenja je kljenut odnosno paraliza mišića inervirane od strane tih mišića (stanje poznato pod nazivom Klumpkeova kljenut), posebice onih inerviranih od strane n.ulnarisa. kljenut se očituje poremećajem fine motorike prstiju te nemogućnošću ulnarne fleksije, a šaka poprima oblik pandže. Što se tiče osjeta, smanjen je na medijalnoj strani cijele ruke.

Do ozljede stražnjeg snopa ručnog živčanog spleta, i to najčešće n.radialis može doći zbog uporabe predugih štaka. Preduge štake konstantno vrše pritisak na stražnji snop, što u konačnici rezultira paralizom mišića stražnje strane ruke: m.triceps, m.anconeus te ekstenzori šake. Osoba je u nemogućnosti da ispruži lakat, ručni zglob i prste.

### 1.2.3. Oštećenja nervusa radialis

Najčešća radijalna neuropatija se javlja na sulcusu nervi radialis. Ova neuropatija se često naziva i "paralizom subotnje groznice" (eng. 'Saturday night palsy'), budući da dolazi do kompresije živca kad je ruka prebačena preko stolice ili tvrde podloge, dok je pacijent pod utjecajem alkohola ili droga. Tijekom normalnog ciklusa spavanja, dovoljno pokreta tijela se događa da se takve živčane zamke ne pojavljuju. Međutim, tijekom obamrlosti i / ili kome izazvane pretjeranom konzumacijom alkohola i drugih droga, zaštitni pokret za vrijeme ciklusa spavanja je potisnut. Do ovakvog slučaja neuropatije također može doći kada opijeni par spava tako da glava jedne osobe leži na ruci druge osobe kroz produženo razdoblje, situacija poznata pod nazivom "paraliza mladenaca" (eng. 'Honey-mooner's paralysis'). Ostali potencijalni uzroci etiologije uključuju frakturu humerusa, opetovane naporne kontrakcije tricepsa te vaskulitis.

U kliničkoj slici pacijenti s ozljedom radijalnog živca su obično prezentirani sa tzv. "visećom šakom". Ispitivanje snage otkriva slabost zapešća te ekstenzora prstiju. Također pokazuju otežanu fleksiju u laktu, zbog slabosti nadlaktičnog palčanog mišića (lat. *musculus brachioradialis*). Pacijenti se žale i na slabost abdukcije palca i supinacije podlaktice budući da su afektirani, uz već spomenuti *m. brachioradialis* i *m. abductor pollicis longus* te mišići supinacije podlaktice. Ekstenzija lakta (*triceps*) je u većini zabilježenih slučajeva pošteđena jer je inervacijsko mjesto mišića koji omogućuje ekstenziju podlaktice iznad uobičajenog mjesta ozljede radijalnog živca. Bolesnici se također mogu žaliti na senzorne poremećaje posterolateralne strane ruke, području raspodjele površnog radijalnog senzornog živca.

Ispitivanje sensorike obično pokazuje određeni stupanj senzornog deficita na teritoriju površnog radijalnog senzornog živca. Senzacija stražnjeg dijela nadlaktice i podlaktice bi trebala biti normalna, ispitivanja pokazuju smanjeni ili odsutni refleksi *m. brachioradialis*, sa očuvanim odgovorom bicepsa, tricepsa te fleksora prstiju ruke. Ispitivanje motorike i sensorike distribucije *n. medianus* te *n. ulnaris* bi trebalo rezultirati normalnim, očuvanim refleksima no slabost ekstenzije zapešća može dovesti do vidljive slabosti interosealnih mišića inerviranih od strane nervusa *ulnaris*. To se događa zbog činjenice da se prsti ne mogu abducirati u tolikom opsegu kada su metakarpofalangealni zglobovi u fleksiji, zbog oblika metakarpalnih glava. Ova pseudo-slabost interosealnih mišića može biti eliminirana držanjem prstiju u ekstenziji, postavljenjem ruke u odgovarajući položaj na čvrstoj podlozi.

Chialgia paresthetica ili sindrom *ramus superficialis nervi radialis* je ime za izoliranu neuropatiju površne grane palčanog živca. Kao što smo već ustanovili, ova grana palčanog živca može biti komprimirana kroz cijelu dužinu svog toka, a u slučaju ovog sindroma kompresija se događa u korijenu šake ispod tetivnog dijela *musculus brachioradialis*. Među najčešće uzroke ovog sindroma spadaju: trauma palčane kosti (os radii), uski podlaktični sadreni zavoj te pri operacijskih zahvatima na korijenu šake. Također, do parestetične keiralgije može doći zbog utjecaja kroničnih podražaja živaca,

primjerice zbog preuskih manšeta rukava košulje ili pak zbog prejakog pritiska remena ručnog sata. Zabilježeni su i slučajevi ozljede ove grane živca kojima je uzrok intravenska infuzija u području korijena šake ili podlaktice. Ukoliko se ne zna pravi uzrok nastanka ove lezije, on se pripisuje anatomskim odnosima radijalnog živca u korijenu šake.

U kliničkoj slici karakteristično je da motoričkih poremećaja nema, a dominira žareća bol te promjena senzibilnosti kože stražnje strane palca i kožnog nabora između palca i kažiprsta. Tinelov znak je u često slučajeva pozitivan (pojava parestezija u prva tri prsta). Na lateralnom dijelu podlaktice se pri samom dodiru odjeće izaziva nelagodni osjećaj u smislu disestezija, a žareća se bol najčešće pogoršava noću. Ukoliko se radi o kroničnom oštećenju živca, doći će i do trofičkih promjena na koži, ona postane sjajna, stanji se, a dlake se razrijede ili pak nestanu.

Sindrom musculosa supinator je naziv za mnogo rjeđi tip kompresije radijalnog živca u visini supinatora. Riječ je o kompresiji ramusa profundusa, duboke grane radijalnog živca koja probija interosealnu membranu između radijusa i ulne te inervira m. extensor carpi ulnaris, m. abductor pollicis longus te ekstenzore prstiju i palca, ne sadrži nikakva kožna senzorna vlakna. U većini slučajeva, dolazi do kompresije radijalnog živca preko Frohseova tetivnog luka uslijed opetovanih pokreta ekstenzije u laktu te pronacije i fleksije šake no mogu je uzrokovati i traume u području lakta, kao što su prijelom distalnog dijela humerusa, Monteggia prijelom te luksacija radijusa. Kao čest uzrok se spominju i tumori koji uzrokuju kompresiju supinatornog kanala, kao i upalne promjene kod reumatoidnog artritisa te promjene okolnih sluznih vreća.

Za kliničku sliku supinatorskog sindroma su karakteristične mukle boli stražnjeg dijela podlaktice uz lokaliziranu bolnost distalno od lateralnog epikondila na duboki pritisak, oko tri poprečna prsta. Pacijenti su prezentirani sa slabošću ekstenzije prstiju i palca u području metakarpofalangealnog zgloba. Abdukcija palca također može biti oslabljena. Zbog slabosti m. extensora carpi ulnaris ručni zglob tijekom ekstenzije ide u smjeru radijalne devijacije. Može biti prisutna bol proksimalnog dijela podlaktice i lateralnog dijela lakta jer duboka grana radijalnog živca inervira interosealnu membranu te kapsulu zgloba lakta. Budući da se ramus superficialis odvaja od profundusa iznad ulaza u supinatorni kanal, ne dolazi do poremećaja senzibilnosti. Ukoliko se radi o jačoj kompresiji te dugotrajnoj simptomatologiji, dolazi do pojave karakterističnog kliničkog znaka kljenuti palčanog živca, tzv. "viseća šaka". Viseću šaku karakterizira nemogućnost ekstenzije prstiju i pešća, šaka visi, prsti su malo flektirani, stisak je šake oslabljen, a držanje predmeta otežano (16). Pri kliničkom ispitivanju, koristi se test "istiskivanja vode iz rublja" koji izaziva simptome supinatornog sindroma.

Sindrom musculosa supinatora se često može zamijeniti sa lateralnim epikondilitisom. Kretnje pronacije i ekstenzije podlaktice uz istodobnu fleksiju šake karakteristična je za nastanak sindroma m. supinatora, a kretanja zapravo je završna faza teniskog servisa pa

se s pravom sindrom m.supinatora smatra jednim od sindroma tzv. "teniskog lakta" (7). Lateralni epikondilitis se dokazuje testom ekstenzije srednje prsta protiv otpora s ispruženim laktom, što izaziva trenutnu bol u području epikondila, dok je za supinatorski sindrom karakteristična bolnost na pritisak tri poprečna prsta distalno do epikondila.

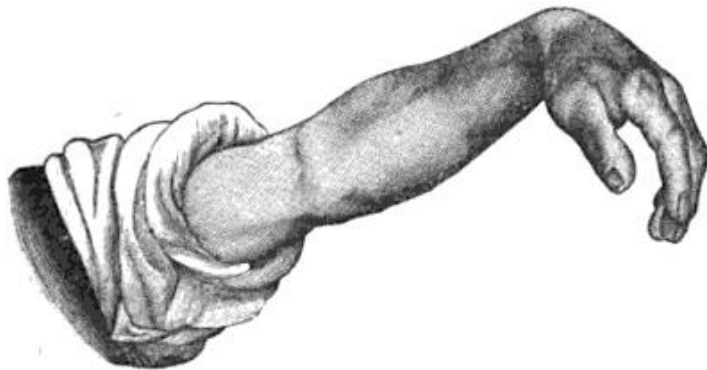


FIG. 66.—Position of the fingers and the hand in a case of peripheral radial paralysis— sleep-paralysis; from a photograph (personal observation, Zurich clinic).

Slika 7.

S obzirom na razinu oštećenja, oštećenja n.radialisa se mogu podijeliti na:

- donju leziju- u donjoj leziji se ne nalazi tzv."viseća šaka", palac se ne može abducirati,a u distalnim falangama ostalih prstiju onemogućena je ekstenzija.
- srednju leziju- prisutna je "viseća šaka" i slabost ekstenzije ručnog zgloba te pareza m.brachioradialisa. refleks tricepsa je održan, dok je od brachioradialisa oslabljen/ ugašen.
- gornju leziju- zahvaćen je m.triceps, refleks mu je oslabljen/ ugašen.

## 2. CILJ RADA

N. radialis je izložen čestim oštećenjima koja su najčešće mehanički uzrokovana, primjerice prilikom ozljede nadlaktice ili pri hodu sa štakama kada dođe do kompresije tog živca. Do kompresije može doći i kod alkoholičara koji zaspu s glavom poduprtom rukom, te pritisak nadlaktične kosti na živac uzrokuje ishemiju. Rjeđa su oštećenja uzrokovana trovanjem (primjerice olovom).

Budući da ozljede n.radialisa uzrokuju motoričke i senzibilne poremećaje šake i prstiju koje povećavaju stopu invalidnosti u populaciji, sve više pažnje se pridaje liječenju i rehabilitaciji ovog živca. Cilj rada je pobliže objasniti sve postupke konzervativnog i operativnog liječenja ovog stanja, s naglaskom na fizioterapiji. Prvi dio rada je fokusiran na opću strukturu perifernog živčanog sustava te ručnog živčanog spleta čiji je završni ogranak upravo n.radialis. Nadalje su opisani najčešći mehanizmi ozljede perifernih živaca, posebice n.radialisa te naposljetku, rehabilitacija odnosno fizioterapija istog.

## 3. METODE

### 3.1. Dijagnostika

Dijagnoza oštećenja perifernih živaca relativno je laka ukoliko se za njom traga. Anamneza i fizikalni pregled pokazuju koji ud je zahvaćen, potječu li simptomi od inervacijskog područja jednog ili više živaca, te je li taj deficit čisti motorički odnosno senzorni ili pak mješoviti. Ovi odgovori sužavaju dijagnozu te usmjeravaju daljnje pretrage. Za pretragu mogućeg postojanja oštećenja perifernog živčanog sustava, potrebno je ispitati trofiku, tonus i snagu mišića, kao i senzibilitet. Osim toga, uspostavljanju dijagnoze doprinose i elektrodijagnostički postupci kao što su elektromiografija (EMG) te elektromioneurografija (EMNG).

Trofika mišića se može uočiti prilikom inspekcije, u lakšim oblicima može se utvrditi i palpiranjem mišića u mirovanju. U slučaju perifernih lezija, klinička slika je tipično okarakterizirana mišićnim atrofijama. Kod ispitivanja trofike ruke, potrebno je obratiti pažnju na boju dlanova i nadlanica, usporediti obe ruke, pregledati područje tenara, hipotenara te interosealnih prostora. Za procjenu debljine kože, uštipnuti kožu dorzuma, a za procjenu teksture, vlažnosti i temperature kože opipati ruke. □

Tonus mišića se ispituje kao mišićni protuotpor pasivnim fleksijskim i ekstenzijskim pokretima udova. Pritom je važno da bolesnici budu opušteni, kolikogod je to moguće. Tako se možemo osvjedočiti o slobodnoj pokretljivosti zgloba i paziti na eventualne artikularne smetnje pokretnosti i bolne manifestacije. (15)

#### 3.1.1. Manualni mišićni test (MMT)

Manualni mišićni test (MMT) metoda mjerenja snage određenog mišića ili mišićne skupine, koji je baziran na učinkovitoj izvedbi pokreta u odnosu na silu gravitacije te u odnosu na pruženi manualni otpor na taj pokret. Prema MMT-u, ocjene za mišićnu snagu su od 0 do 5. Ispituje se može li mišić uopće postići kontrakciju, može li izvesti pokret bez utjecaja gravitacijske sile te sve do svladavanja pokreta u punom opsegu, uz prisutnost manualnog otpora fizioterapeuta.

Ocjenom 0 ocjenjujemo mišić kod kojeg pri pokušaju izvođenja pokreta nema ni vidljivih ni palpatornih tragova kontrakcije.

Ocjenom 1 ocjenjujemo mišić koji nije u stanju da izvede pokret, ali su evidentni tragovi kontrakcije.

Ocjenom 2 ocjenjujemo mišić u stanju da izvede pokret u punom opsegu, ali u rasteretnom stanju, u kojem je isključena sila gravitacije ( 25 % snage).

Ocjenom 3 ocjenjujemo mišić koji je u stanju da izvede pokret te savlada težinu vlastitog segmenta u okomitom položaju, antigravitacijski (50 % snage).

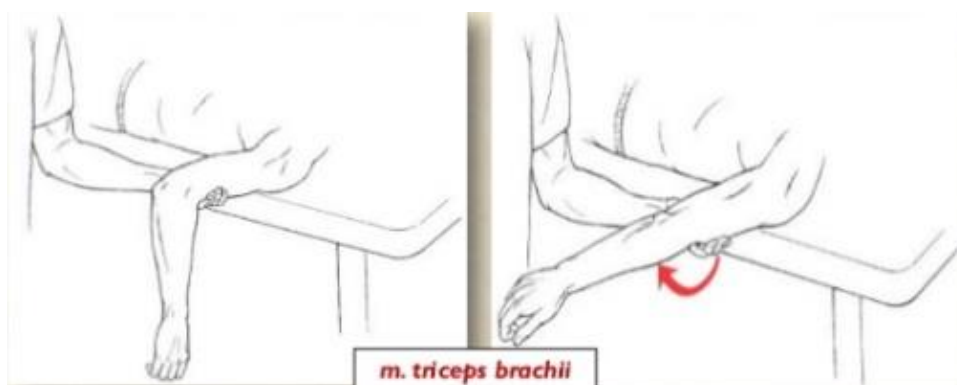Ocjenom 4 ocjenjujemo mišić koji može savladati slabiji manualni otpor antigravitacijski, u punom opsegu pokreta (75 % snage).

Ocjenom 5 ocjenjujemo mišić koji može jači manualni otpor antigravitacijski, u punom opsegu pokreta (100 % snage).

Kod sumnje na leziju radijalnog živca, MMT-om se ispituju mišići koje taj živac inervira:

- m.triceps brachii
- m.brachioradialis
- m.extensor carpi radialis i ulnaris
- mm.extensor digiti communis i digiti V.proprius
- m.supinator
- m.extensor pollicis longus et brevis
- m.extensor indicis proprius
- m.abductor pollicis longus

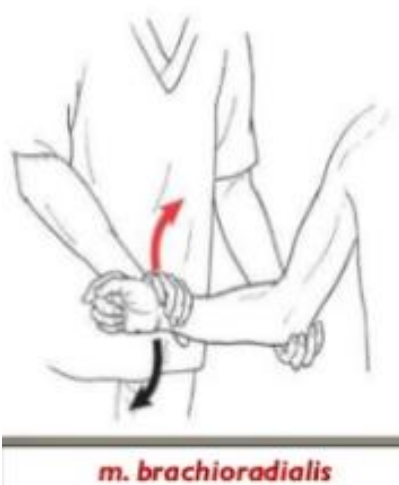
- MMT m.tricepsa brachii (funkcija: ekstenzija podlaktice)  
Bolesnik leži na trbuhu. Nadlaktica je abducirana za 90 stupnjeva, a podlaktica flektirana preko podloge. Za ocjenu 3, treba izvesti pokret ekstenzije antigravitacijski u punom opsegu pokreta. Za ocjenu 4 i 5, ispitivač fiksira jednom rukom bolesnikovu nadlakticu, a drugom pruža manji manualni otpor za ocjenu 4, odnosno veći manualni otpor iznad ručnog zgloba za ocjenu 5. Za ocjenu 2, bolesnik leži na leđima. Nadlaktica je abducirana na 90 stupnjeva, a podlaktica flektirana na podlozi. Iz tog položaja ekstendira podlakticu. Za ocjenu 1, bolesnik je u istom položaju te pri pokušaju ekstenzije prate se tragovi kontrakcije. Ukoliko ih nema, ocjenjuje se ocjenom 0.



Slika 8.

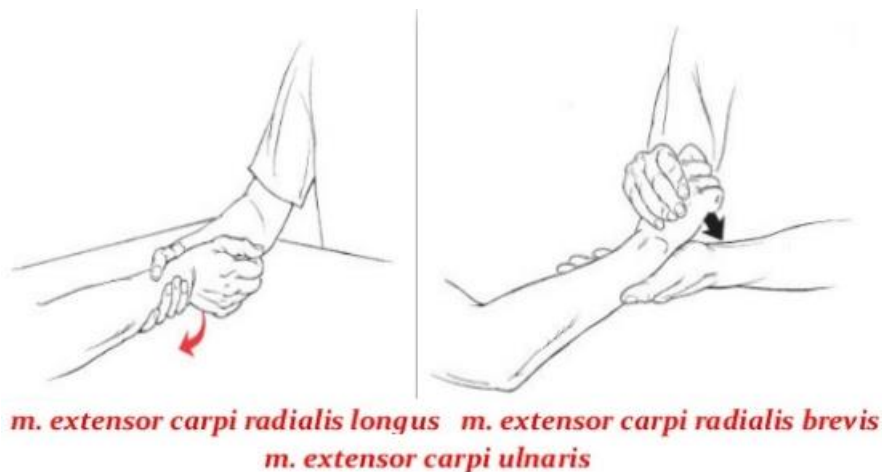


- MMT m. brachioradialis (funkcija: fleksija podlaktice u srednjem položaju između pronacije i supinacije)  
Bolesnik sjedi ili stoji, nadlaktica je fiksirana uz trup. Za ocjenu 3, treba napraviti pokret fleksije podlaktice antigravitacijski u punom opsegu pokreta. Za ocjenu 4, treba svladati manji manulni otpor koji pruža ispitivač iznad ručnog zgloba, a za ocjenu 5 treba svladati veći otpor. Za ocjenu 2, bolesnik leži na leđima s ekstenziranom podlakticom te je ekstenzira po podlozi. Za ocjenu 1, traže se tragovi kontrakcije prilikom izvođenja pokreta, ukoliko ih nema daje se ocjena 0.



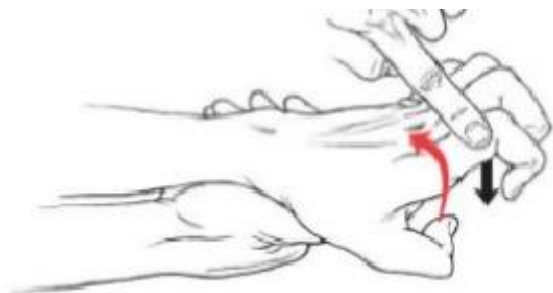Slika 9.

- MMT za m.extensor carpi radialis longus, m.extensor carpi radialis brevis, m.extensor carpi ulnaris (funkcija: dorzalna fleksija odnosno ekstenzija šake, radijalna i ulnarna devijacija)  
Bolesnik sjedi sa podlakticom proniranom na podlozi. Za ocjenu 3, ekstenzira šaku antigravitacijski. Za ocjenu 4, za izolirani test radijalnog ekstenzora podlaktica se postavlja u položaj između pronacije i srednjeg položaja te bolesnik izvodi ekstenziju šake s radijalnom devijacijom dok ispitivač pruža otpor na radijalnoj strani metakarpusa. Za izolirani test ulnarnog ekstenzora, podlaktica je u položaju pronacije s podignutom ulnarnom stranom, a bolesnik izvodi ekstenziju s ulnarnom devijacijom dok se otpor pruža u području V.metakarpalne kosti. Za ocjenu 2, izvodi pokret ekstenzije u rasteretnom položaju. Za ocjenu 1, pri pokušaju ekstenzije palpiraju se ulnarni ekstenzori dorzalno i ulnarno iznad radiokarpalnog zgloba, a radijalni ekstenzori dorzalno i radijalno iznad radiokarpalnog zgloba.



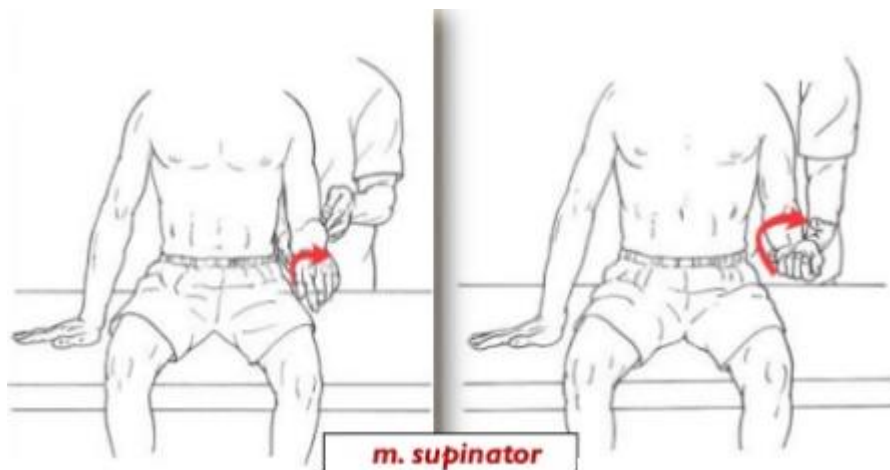
Slika 10.

- MMT za *m. extensor digitorum communis*, *m. extensor indicis proprius* te *m. digiti V. proprius* ( funkcija: *m. extensor digitorum communis* je odgovoran za ekstenziju prvih falangi zadnja četiri prsta, ostala dva ekstenzora su odgovorna za ekstenziju drugog i petog prsta)  
 Za ocjenu 3, šaka je pronirana i fiksirana, a prsti su van podloge flektirani te bolesnik vrši ekstenziju prve falange antigravitacijski. Za ocjenu 4 i 5, pruža mu se otpor na dorzalnim stranama zadnja četiri prsta u smjeru fleksije. Za ocjenu 2, šaka je s prstima na podlozi položena na ularnoj strani te se pokret ekstenzije vrši rasteretno. Za ocjenu 1 se pri pokušaju ekstenzije palpiraju tetive ekstenzora na dorzalnoj strani metacarpusa.



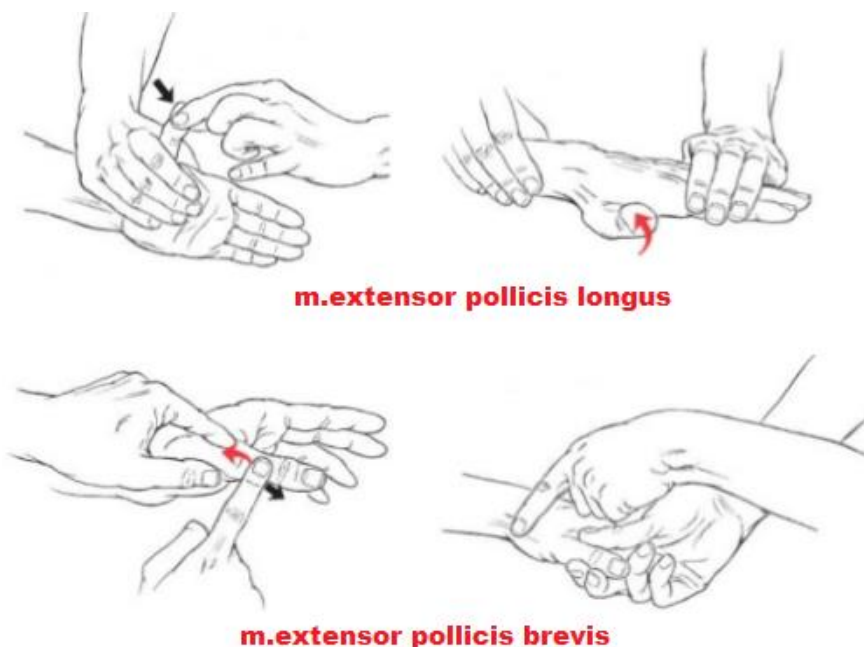
Slika 11.

- MMT za *m. supinator* ( funkcija: supinacija podlaktice)  
 Bolesnik sjedi s nadlakticom aduciranom uz toraks, a podlakticom flektiranom do 90 stupnjeva te proniranom na dlanu ispitivača. Za ocjenu 3, izvodi pokret supinacije antigravitacijski. Za ocjenu 4 i 5 ispitivač pruža otpor u smjeru pronacije. Za ocjenu 2, bolesnik izvodi pokret supinacije supinacije, a za ocjenu 1 se pri pokušaju supinacije palpira mišić na gornjoj četvrtini radijalne strane radijusa.



Slika 12.

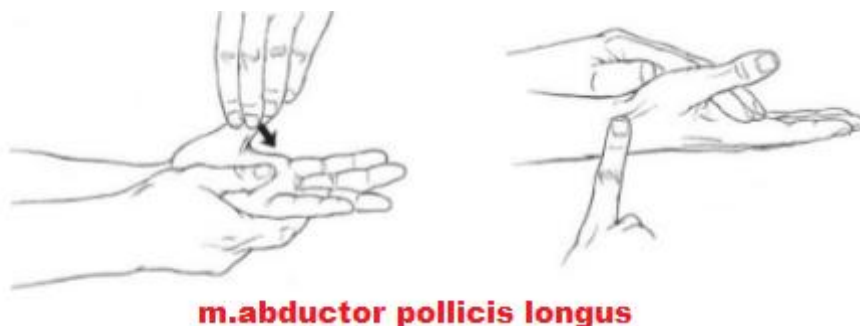- MMT za m.extensor pollicis longus et brevis (funkcija: m.extensor pollicis brevis ekstendira prvu falangu palca, a m.extensor pollicis longus drugu falangu) Šaka je na podlozi pronirana sa fiksiranom prvom metakarpalnom kosti. Za ocjenu 3, bolesnik ekstendira prvu odnosno drugu falangu palca. Za ocjenu 4, izvodi ekstenziju dok svladava otpor koji se pruža sa dorzalne strane prve odnosno druge falange palca. Za ocjenu 2, pokret izvodi djelomično, a za ocjenu 1 pri pokušaju ekstenzije palpira se tetiva m.extensora pollicis brevis na dorzalnoj strani prve metakarpalne kosti, a tetiva m.extensora pollicis longus na dorzalnoj strani prve falange palca.



Slika 13.

- MMT za m.abductor pollicis longus (funkcija: abdukcija palca)

Šaka je položena na ularnu stranu na podlozi, a palac je aduciran. Za ocjenu 3, bolesnik vrši abdukciju palca antigravitacijski. Za ocjenu 4 i 5, vrši pokret dok mu se pruža otpor sa radijalne strane palca. Za ocjenu 2, šaka je pronirana na podlozi i bolesnik abducira palac rasteretno. Za ocjenu 1, pri pokušaju pokreta palpira se tetiva mišića na radijalnoj strani baze prve metakarpalne kosti.



Slika 14.

### 3.1.2. Ispitivanje refleksa

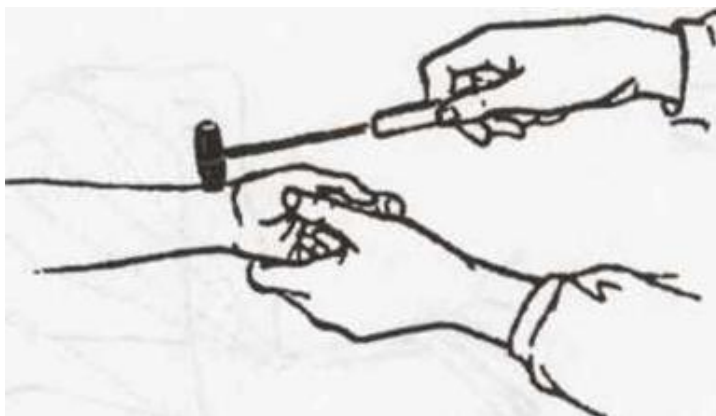
Razlikujemo vlastite i tuđe reflekse. Podražaj za vlastiti refleks je naglo istežanje mišića aktiviranjem mišićnih vretena. Ishod je kontrakcija istog mišića. Mjesto podražaja i efektorni organ su isti, ti refleksi se izazivaju prema načelu "sve ili ništa", ponavljanim ispitivanjem ne dolazi do zamora. (17)

Tuđi refleksi se izazivaju stimulacijom receptora u koži, a ispod smješteni mišić predstavlja efektorni organ, ponavljanim izazivanjem podražaja ovih refleksa dolazi do zamaranja.

Za ispravno ispitivanje vlastitih refleksa, preduvjet je da se ruka i noga nalaze u položaju koji će omogućiti reflektorno skraćivanje, npr. refleks tricepsa se ne izvodi sa ekstenziranom rukom. Važno je da se bolesnik opusti, s refleksnim batićem se ne udara u mišić jer se time ne izaziva pojava refleksa, već kontrakcija mišića koja je mehanički uvjetovana.

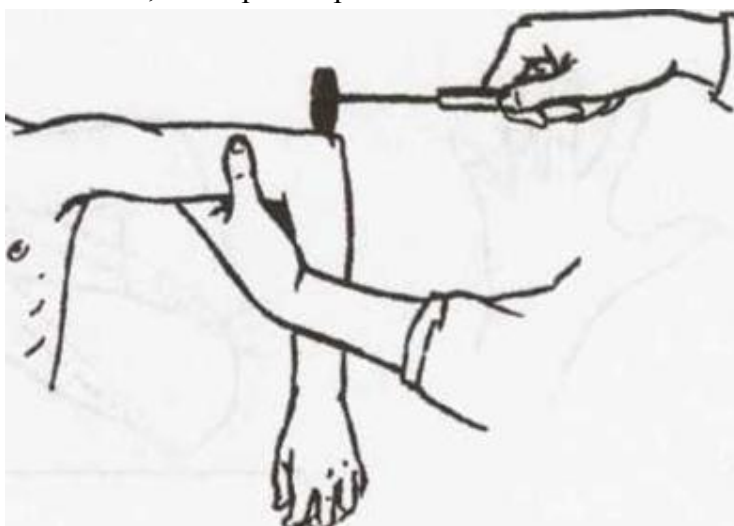
Kod sumnje na oštećenje n.radialisa, ispitujemo:

- Refleks periosta radijusa (RPR). Ruka se postavlja u srednji položaj između pronacije i supinacije, refleksnim batićem se udara po distalnoj trećini radijusa čime se izaziva kontrakcija m.brachioradialisa.



Slika 15.

- Refleks tricepsa (TSR). Refleksnim batićem se pogađa tetiva odmah iznad olekranona, ali ne poviše po trбуhu mišića



Slika 16.

### 3.1.3. Ispitivanje osjetnog sustava

Kod ispitivanja osjetnog sustava, testiraju se sljedeći modaliteti osjeta:

- Osjet dodira- bolesnik treba reći osjeća li podražaj koji se sastoji od nježnog doticaja kože vrškom prsta ili smotuljkom pamuka.
- Ispitivanje lokalizacije- bolesnik opisuje mjesto podražaja
- Razlikovanje komponenti ( oštre / tupe ) u osjetu boli- podražujemo bolesnikovu kožu glavicom igle, ispituje se bolesnika osjeća li tupi ili oštri podražaj, te ukoliko je oštar, je li podražaj i bolan.
- Osjet temperature- ispituje se s dvjema epruветama, jednom sa toplom, drugom sa hladnom vodom. Koža se podražuje bez ikakvog redoslijeda, već

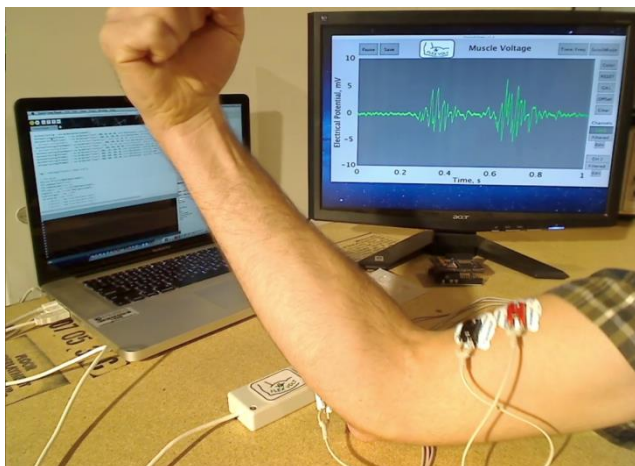
nasumice. Bolesnika se ispituje osjeća li podražaj te je li na različitim mjestima isti.

- Prepoznavanje na koži napisanih brojaka- brojke se sa vrškom prsta ili glavicom igle pišu po koži ispitivanog područja te se ispituje može li ih bolesnik prepoznati.
- Prepoznavanje vođenih pokreta- ispitivanje se provodi najprije distalno na zglobovima između falangi palca i prstiju. Tek ako se tu utvrdi oštećenje, ispituju se veći, proksimalni zglobovi. Ispitivani se prst ili palac uhvati postranično, palcem i kažiprstom ispitivala, da bolesnik ne bi mogao prema jačini pritiska s volarne ili dorzalne strane prepoznati smjer pokreta. Otkloni, slijed fleksija i ekstenzija bez određena rasporeda rade se najprije grubo do krajnjeg položaja, a zatim sve finije, a bolesnik treba pogoditi smjer kretanje. (15)
- Ispitivanje osjeta vibracije sa glazbenom viljuškom-viljuška se postavlja na prominentna područja (primjerice lakat, distalni odsječak radijusa) te se ispituje do kojeg trenutka ispitanik primjećuje vibriranje. Izostanak osjeta vibracija je uvijek patološki, te upućuje na poremećaj u stražnjim snopovima kralježnične moždine ili perifernim živcima.
- Diskriminacija istodobnoga dvostrukoga dodirivanja- istodobno i simetrično se primjenjuju taktilni podražaji , uspoređujemo obe nadlaktice, podlaktice, šake, natkoljenice, potkoljenice i stopala.
- Prepoznavanje opipom- kod teških poremećaja osjeta na rukama, nerijetko je oštećena i sposobnost prepoznavanja predmeta opipom.

Za ispitivanje osjetnog sustava potrebno je poznavanje senzorne inervacije oštećenog živca. U slučaju lezije radijalnog živca, dolazi do poremećaja osjeta na dorzalnoj strani nadlaktice, podlaktice šake u radijalnom području te u dva prsta i radijalnoj polovici trećeg prsta, izuzev zadnjih falangi tih prstiju jer su one inervirane n.medianusom.

#### **3.1.4. Elektromiografija ( EMG )**

Elektromiografija (EMG) je elektrofiziološka te prije svega dijagnostička metoda, kojom se registriraju akcijski potencijali mišićnih vlakana i motornih jedinica ispitivanih mišića, u fazi mirovanja i voljne kontrakcije. Izvodi se uz pomoć specijalnog aparata, tzv. elektromiografa te uz pomoć različitih vrsta elektroda (površinskih i iglenih) preko kojih se neuromišićni potencijali registriraju sa pacijenta na aparat, koji vrši njihovu kvalitativnu i kvantitativnu obradu.



Slika 17.

Po načinu prikupljanja električnih struja, elektromiografiju dijelimo na globalnu (općenitu) i elementarnu (osnovnu) elektromiografiju.

Globalna elektromiografija je neinvazivna dijagnostička metoda, elektrode se postavljaju i lijepe na kožu, a da je pritom ne oštećuju. Neke pak elektrode se mogu zalijepiti uz pomoć posebnih malih diskova, dok sredina elektrode, koja je ispuščena, može biti ispunjena kontaktnom pastom.

S druge strane, elementarna (osnovna) elektromiografija je invazivna metoda, te nam daje podatke s mnogo ograničenijeg prostora (oko 2-3 mm). Koriste se iglene elektrode kojima se može približiti do mišićne stanice te do ekstracelularnog prostora. Osim do stanice, može doprijeti i do intracelularnog prostora. Stoga, elementarna elektromiografija se dijeli na intracelularnu te ekstracelularnu elektromiografiju. Najčešće se upotrebljava ekstracelularna, dok intracelularna elektromiografija zasad ima više eksperimentalni karakter.

Mišićna aktivnost se može mjeriti galvanometrom, ali je uobičajeno da se akcijski potencijali prikazuju na osciloskopu. Razlog tome je što su promjene akcijskog potencijala vrlo brze te traju svega nekoliko desetinki milisekunde pa ih većina instrumenata može izmjeriti samo približno, dok katodni osciloskop može slijediti ovakve brze promjene. Normalni mišić u mirovanju prikazuje minimalnu električnu aktivnost na osciloskopu. Međutim, čak i lagano mišićno stezanje proizvodi neku električnu aktivnost, koja se povećava kako stezanje postaje jače. Pri bolestima mišića, perifernog živca i spinalnog motornog neurona, električna aktivnost je abnormalna.

Kod lezije perifernih živaca, elektromiografijom se mogu dobiti korisne informacije o potencijalnoj regeneraciji živca. Neposredno nakon lezije živca, elektromiografija neće registrirati ikakvu aktivnost, ali dva do tri tjedna nakon doći će do pojave fibrilacija i deinervacijskih potencijala, u slučaju da je ispitivani mišić deinerviran. S regeneracijom

živca doći će do smanjenja broja fibrilacija i deinervacijskih potencijala, a pojaviti će se motorni akcijski potencijali.

### **3.1.5. Elektromioneurografija (EMNG)**

Elektromioneurografija (EMNG) elektrodijagnostička metoda kojom se snima i mjeri električna aktivnost određenih mišića i živac, najčešće korištena za ispitivanje simptoma kao što su bol, parestezije, grčenje ili mišićna slabost. To je pretraga koja uključuje (elektro)miografiju i neurografiju. Neurografijom se ispituje brzina provodljivosti živaca ( motornih / osjetnih ) te kvaliteta odgovora koji se pri tome dobiju. Motorički živac se podražuje električnim nabojem što izaziva stvaranje impulsa. Taj impuls putuje duž živca te na kraju dosegne mišić i uzrokuje njegovu kontrakciju. Vrijeme potrebno da impuls dosegne mišić označava brzinu provođenja živca. Slična mjerenja može se napraviti i za osjetne živce. Kod aksonskih oštećenja nalazimo malo usporenje provođenja, ali niske potencijale. Pri oštećenju mijelinskih ovojnica karakteristično je usporenje provodljivosti (15). Ako je mišićna slabost posljedica bolesti mišića, brzina provodljivosti živca će ostati normalna. Ako pak do mišićne slabosti dođe zbog neurološke bolesti, živčana provodljivost će biti smanjena. Budući da se koristi samo u iznimnim slučajevima, prije EMNG-a je potrebna detaljna anamneza i neurološki status. Može se raditi i površnim elektrodama, ali to rezultira uočljivo manje pouzdanim podacima.

EMNG-om se može rano i brzo potvrditi klinička dijagnoza ili čak postaviti dijagnoza bolesti i ozljeda perifernog živčanog sustava.

Elektrodijagnostička istraživanja mogu biti korisna u identifikaciji i lokalizaciji lezije radijalnog živca. Ispitivanje provodljivosti nervusa radialisa se treba provesti sa stimulacijom živca na žlijebu humerusa ( sulcus n.radialis), čak i proksimalnije ako je to tehnički moguće. Elektroda se postavlja na radijalno inervirani mišić podlaktice, kao npr. m. extensor digitorum ili m.extensor indicis. Ova tehnika je korisna u lokalizaciji lezije te u kvantiziranju stupnja bloka kondukcije nasuprot gubitku aksona na sulcusu n.radialis. Kondukcijski blok se može dijagnosticirati kada stimulacija iznad mjesta lezije rezultira u minimalnom 50 %-tnom gubitku amplitude evociranog pokreta, uspoređenom sa stimulacijom ispod mjesta lezije. Ako je prisutan gubitak aksona, amplituda akcijskog potencijala cijelog mišića će se smanjiti neovisno je li mjesto stimulacije iznad ili ispod mjesta oštećenja živca. Senzorika se evaluira ispitivanjem površnih radijalnih senzoričkih akcijskih potencijala.

Osim elektrodijagnostičkih mjerenja, standardno rentgensko snimanje te magnetska rezonanca mogu biti korisne u evaluaciji mogućih uzroka ozljede živca, kao i u eliminaciji drugih mogućih dijagnoza (kao npr. cervikalna radikulopatija na razini vratnih kralježaka C7 ili C8) dok se ultrazvuk dokazao korisnim u dijagnosticiranju priklještenja radijalnog živca uslijed humeralne frakture.



## 4. Liječenje

Periferno neuropatije ne mogu se neposredno riješiti samo medikamentima ili kirurškim zahvatom. Liječenje i rehabilitacija oštećenja i oboljenja perifernog živčanog sustava uključuje čitavi niz procedura koja jedna bez druge ne mogu dovesti do optimuma funkcije pacijenta, pritom je nužno naglasiti da je svaki plan liječenja i rehabilitacije individualiziran prema fizičkom te psihičkom stanju pacijenta. Liječenje ozljeda perifernih živaca, samim time i radijalnog živca dijeli se na: konzervativno te operativno liječenje.

### 4.1. Konzervativno liječenje

U konzervativno liječenje primarno spadaju fizioterapijski postupci te medikamentozno liječenje. U sklopu rehabilitacije perifernih živaca, od fizioterapeutskih postupaka, prvo mjesto ima kinezioterapija, ali se obilno primjenjuju i ostale procedure fizioterapije kao što su elektrostimulacija te elektroterapija. Kao što smo već prije napomenuli, nakon ozljede perifernog živca prvi zadatak je postaviti ozlijeđeni ekstremitet u pravilan položaj da bi se spriječilo stvaranje kontraktura, koje se javljaju zbog prevladavanja zdravih antagonista. Prije kinezioterapije potrebno je određenom toplinskom procedurom zagrijati zahvaćeni ekstremitet, kako bi se poboljšala mišićna kontraktibilnost. Ukoliko se pak utvrdi da je uzrok oštećenja perifernog živca neki drugi poremećaj, potrebno je liječiti osnovno oboljenje kako bi se usporilo odnosno zaustavilo napredovanje periferno neuropatije, a ako su za oštećenja živca "krive" toksične kemikalije, potrebno je prekinuti izlaganje opasnoj tvari, ili da izloženost smanji do minimuma.

S kineziološkog stajališta, potrebno je početi što prije sa svakodnevnim pasivnim razgibavanjem zahvaćenih zglobova kako bi se spriječile artroze, koje znatno usporavaju i otežavaju proces rehabilitacije. Također je potrebno svakodnevno primjenjivati mišićnu masažu te, koliko god je to moguće, aktivne inervacijske vježbe. Paretični ud je korisno vježbati istodobno te simetrično sa mišićima suprotnog, zdravog uda ("cross education"). Također, od velike je važnosti odgovarajuća imobilizacija zahvaćenih udova pomoću abdukcijskih udlaga, omči za ruke itd. radi izbjegavanja nastanka artroza u krivom položaju. Kod oštećenja radijalnog živca imobiliziraju se zglobovi šake da bi se izbjeglo preveliko istezanje tetiva u tzv. "viseće šake".

Što se medikamentoznog liječenja tiče, za ublažavanje bolova periferno neuropatije se koriste razni lijekovi, ali primarno su indicirani klasični analgetici poput nesteroidnih protuupalnih lijekova. Nadalje, mogu se koristiti i lijekovi koji sadrže opojne tvari, ali budući da mogu potencijalno uzrokovati ovisnost, propisuju se samo u situacijama kad ostali tretmani ne daju učinka.

Također, koriste se i lijekovi protiv napadaja, izvorno razvijeni za liječenje epilepsije. Na kraju, mogu se koristiti i imunosupresivni lijekovi s ciljem smanjenja reakcije imunološkog sustava.

Obilježje vitamina B1 kao antineuritičnog vitamina odnosno "aneurina" često vodi do pogrešnih zaključaka, liječenje oštećenja živca uzimanjem ovog vitamina je nesvršishodno ukoliko to oštećenje nije uzrokovano njegovim nedostatkom. Tijamin je nužan za funkciju živaca, a njegov manjak uzrokuje inaktivaciju sustava za prijenos natrija, i pareze, a u EMG-u uzrokuje smanjenje akcijskog potencijala. Iz tog se ne smije izvesti zaključak da unošenje vitamina B1 ili čak B kompleksa, utječe na oštećenja živca uzrokovana drugim čimbenicima. (12) Često davanje ekstremno visokih doza ovog vitamina je, gledavši s ekonomskog stajališta, zapravo samo izuzetno skupa terapija placebo efekta.

Osim fizioterapijskih postupaka, u rehabilitaciji perifernih živaca važno mjesto ima primjena ortopedskih pomagala.

#### **4.2. Operativno liječenje**

Ako poslije ozljede perifernog živca nema očekivanih znakova regeneracije ili su neadekvatni, kirurška intervencija je indicirana. Pritom je potrebno voditi računa o ograničenom vremenu regeneracije, ukoliko je mišić denerviran dulje od 12 mjeseci, sposobnost reinervacije se gubi. Tijek regeneracije oštećenog živca se može slijediti uz pomoć Hoffmannova znaka perkusije: izrastajući aksijalni cilindar je preosjetljiv na udarac ili pritisak te pritom nastaju parestezije u osjetnog inervacijskog područja ispitivanog živca. Regeneracija živca se također može pratiti tako da se dužinom njegova tijeka lagano perkutira sa čekićem ili prstom, odozdo prema gore. U slučaju regeneracije, mjesto koje je preosjetljivo na udar se pomiče prema dolje. Ukoliko se to pojavi netom nakon oštećenja te je konstantno prisutno, izgledi za oporavak su dobri, a ako znaka nema ni tjednima nakon oštećenja, prognoza nije obećavajuća. Kod lezije radijalnog živca uzrokovanom zatvorenom frakturom humerusa, vjerojatnost spontanog oporavka je velika, no to ne znači da bi trebali čekati znakove oporavka duže od tri mjeseca za eventualnu kiruršku intervenciju, jer operativni postupak poslije tog termina ne može omogućiti motornu inervaciju u terminu od 12 mjeseci, dok za oporavak osjetnog sustava ovakvo vremensko limitiranje ne postoji.

Kod otvorene ozljede šav živca se primjenjuje odmah kao primarni ili rani sekundarni u roku od 3 do 4 tjedna nakon ozljede te se tada može očekivati primarno izlječenje. Kod zatvorenih ozljeda, kada se ne zna točno je li riječ o neuropraksiji, neurotmezi ili aksonotmezi, živac se oslobađa tek nakon 2 do 3 mjeseca i tada je indicirana mikrokirurzijska interfascikularna neuroliza. To je postupak oslobađanja živčanog snopa od okolnog tkiva, i to u situacijama kad je riječ o potpunoj plegiji mišića bez znakova reinervacije.

### 4.3. Fizioterapija

Fizikalna terapija je grana medicine koja primjenjuje razne oblike fizikalne energije u svrhu prevencije, liječenja i rehabilitacije bolesnika. Među osnovna načela fizioterapije i rehabilitacije spadaju:

- Postavljanje jasne svrhe liječenja (izlječenje ili osposobljavanje za život s definitivnim oštećenjem)
- Primjena termoterapijske procedure kod kroničnih stanja i prije vježbi
- Analgezija (primjenom pasivnih procedura fizikalne terapije)
- Poštovanje granice boli pri izvođenju vježbi
- Primjena hladnoće u akutnim stanjima
- Postignuće aktivnog pokreta u funkcionalnom rasponu kad god je to moguće (3)

Cilj terapije je poticanje organizma da vlastitu energiju iskoristi na racionalan način ili unošenje određenog tipa energije u organizam čime će se postići željeni efekti (primjerice analgezija, povećanje opsega pokreta, kontrakcija ili relaksacija mišića).

Prema tipu fizikalnog agensa, fizioterapija se dijeli na:

- Mehanoterapija (terapeutska primjena mehaničke energije, u nju spadaju kinezioterapija, trakcija i masaža, hidroterapija)
- Elektroterapija
- Fototerapija (laser, infracrvene te ultraviolettne zrake)
- Termoterapija (aplikacija topline te krioterapija)
- Prirodni činitelji (balneoterapija, talasoterapija, klimatoterapija)

Kod rehabilitacije ozljeda perifernog živčanog sustava, u ovom slučaju n. radialis, fizioterapija se temelji primarno na kinezioterapiji, a dokazana je velika korist i od elektroterapije i elektrostimulacije. Kinezioterapija podrazumijeva pasivne vježbe, aktivno potpomognute vježbe, aktivne vježbe (s otporom ili bez). U specifičan dio kinezioterapijskih postupaka spada EMG biofeedback terapija, terapija u kojoj se provode određene vježbe dok se mišićna aktivnost prati putem raznih zvučnih, slikovnih ili elektromiografskih signala. Također, važni oblik kinezioterapije predstavljaju vježbe za prevenciju kontraktura. Za poboljšanje cirkulacije i ublažavanje boli, u fizioterapiji ozljeda perifernih živaca primjenjuju se procedure elektroterapije i magnetoterapije, a za kontrakturu termoterapija, primjerice krioterapija ili primjena parafinskih obloga.

Fizioterapija također ima zadaću educirati bolesnika o važnosti svakodnevne i trajne provedbe naučenog programa vježbi. Vježbe predstavljaju krunu fizikalne terapije u smislu prevencije, liječenja kao i rehabilitacije. Samo se vježbama mogu postići dugotrajni rezultati i ciljevi, dok ostale fizioterapijske procedure predstavljaju pripremu tijela za pokret.

#### 4.3.1. Kinezioterapija

Kinezioterapija je dio aplikativne kineziologije koja koristi pokret u svrhu prevencije i liječenja bolesti. Ciljevi kinezioterapije su:

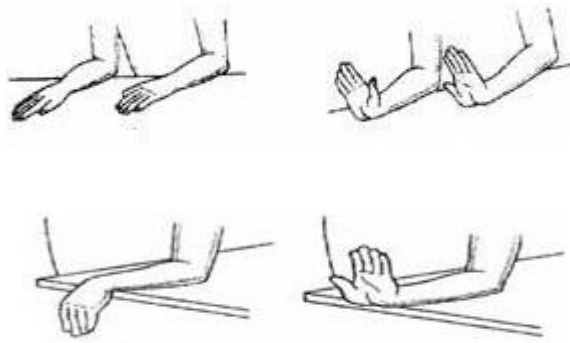
- Uspostavljanje, održavanje ili povećanje opsega pokreta
- Povećanje ili održavanje mišićne snage i izdržljivosti te brzine pokreta
- Poboljšavanje koordinacije pokreta
- Poboljšanje stava ili položaja tijela te prevencija ili korekcija deformacija
- Poboljšanje funkcije drugih organskih sustava osim lokomotornog, respiratornog, kardiovaskularnog itd. (3)

S obzirom na cilj, medicinske vježbe možemo podijeliti na: vježbe snaženja, vježbe opsega pokreta, vježbe koordinacije, vježbe brzine itd, a prema načinu izvođenja dijelimo ih na aktivne te pasivne vježbe. Aktivne vježbe bolesnik radi snagom svojih mišića, a njih dijelimo na aktivno potpomognute (koje se rade u suspenziji ili uz pomoć fizioterapeuta), aktivne sa ili bez otpora dok pasivne vježbe radi fizioterapeut bez aktivnog učesća bolesnika, u slučajevima kada je ocjena MMT-a 0 i 1. Također, vježbe se mogu dijeliti na statičke i dinamičke.

Kao što smo već napomenuli, kinezioterapija ima veoma važnu ulogu u rehabilitaciji ozljeda perifernog živčanog sustava. Čim je to s kirurškog stajališta dopušteno, potrebno je početi u što ranijem roku sa svakodnevnim pasivnim razgibavanjem zahvaćenih zglobova. Bolesni ,paretični ud je korisno vježbati istodobno te simultano sa mišićima suprotnog, zdravog uda. Također, od velike je važnosti odgovarajuća imobilizacija zahvaćenih udova pomoću abdukcijских udloga, omči za ruke itd. radi izbjegavanja nastanka artroza u krivom položaju. Kod oštećenja radijalnog živca imobiliziraju se zglobovi šake da bi se izbjeglo preveliko istezanje tetiva u tzv. "viseće šake". Šaku se postavlja u udlogu tako da je radiokarpalni zglob u ekstenziji, čime se sprječava skraćanje fleksora šake te prstiju dok prsti ostaju u laganoj fleksiji čime se održava optimalna dužina tetive m. extensora digitorum longus.

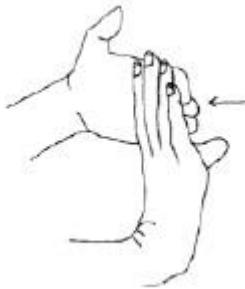Kod konkretne kinezioterapije lezije radijalnog živca, trebaju se provoditi sljedeće vježbe:

- Vježbe ekstenzije šake i prstiju istovremeno sa zdravom šakom



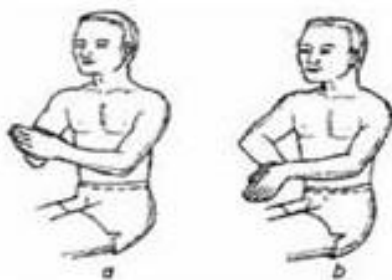Slika 18.

- Vježbe istezanja ekstenzora prstiju radi prevencije kontraktura ( minimalno 3-4 puta na dan



Slika 19.

- Pokušati pokret ekstenzije šake i prstiju uz istovremeno pružanje otpora pokretu na zdravoj strani



Slika 20.

- Pasivne vježbe ekstenzije šake i prstiju, abdukcija i adukcija palca te supinacija šake

Poseban oblik kinezioterapije čini EMG biofeedback terapija, koja prilikom obavljanja vježbi prati aktivnost mišića preko ranih signala (zvučnih, elektromiografskih, grafičkih itd.).

Ukoliko uspoređujemo kinezioterapijske programe osoba sa distrofijama te onih sa ozljedama perifernog živčanog sustava, primjećuje se velika sličnost u vježbama, ali je razlika u intenzitetu i načinu provođenja. Kod bolesnika s ozljedama perifernog živca manja je opasnost od mogućeg oštećenja mišića stoga se vježbe snaženja mogu slobodnije provoditi, s većim brojem ponavljanja te s primjenom otpora. Važno je napomenuti da se prije početka vježbi preporučuje zagrijavanje ekstremiteta određenom toplinskom procedurom kako bi se poboljšala kontraktibilnost mišića. Prilikom obavljanja vježbi, potrebno je da ih pacijent vizualno kontrolira. U trenutku kad se javi aktivni pokret mišića koji se vježba, pacijenta se savjetuje da tu ruku upotrebljava što više pri obavljanju aktivnosti svakodnevnog života.

#### **4.3.2. Termoterapija**

Termoterapija je primjena topline u svrhu liječenja i rehabilitacije određene bolesti ili ozljede. Toplina povećava senzornu i motornu provodljivost što rezultira bržom mišićnom kontrakcijom i refleksnim odgovorima.(3) Izvori topline mogu biti mehanički, kemijski i elektromagnetski. Termoterapijski postupci predstavljaju dio rehabilitacijskog programa te također služe kao dodatak medikamentnoj terapiji. U slučaju rehabilitacije ozljede nervusa radialisa, primjenjuju se prije aktivnih i pasivnih vježbi kao uvod u vježbe te prije električne stimulacije. Njihova primjena potiče metabolizam i cirkulaciju te dovodi do povećanja elastičnosti tkiva. Također su korisni u smanjenju boli i spazma mišića te povećanju opsega pokreta u zglobovima. Kod liječenja n.radialisa najčešća termoterapijska metoda koja se koristi jest parafin.

Parafin je površinska metoda termoterapije koja ima povoljan učinak na mišiće i zglobove. Indicirana je pri liječenju kroničnih bolnih stanja, hipertonusa te kontraktura, a kontraindicirana kod akutne upale, edema, otvorenih rana te oštećenja periferne cirkulacije. Najčešće komplikacije pri primjeni parafinskih obloga su opekline, osobito kod osoba oštećenog senzibiliteta, jer bolesnik nije sposoban osjetiti bol i vrućinu. Parafinski oblog se aplicira na ozlijeđeni ekstremitet, terapija traje 20-40 minuta nakon čega slijede određeni kinezioterapijski ili pak elektroterapijski postupci.



Slika 21.

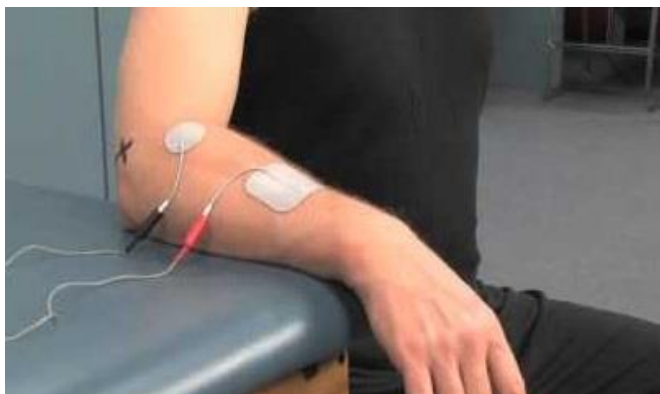### 4.3.3. Elektrostimulacija

Elektrostimulacija je metoda fizioterapija kojom se uz pomoć električnog podražaja (impulsa) izaziva mišićna kontrakcija. Dijelimo je na :

- električnu neuralnu stimulaciju (ENS)
- transkutanu električnu neuralnu stimulaciju (TENS)
- funkcionalnu električnu stimulaciju (FES)

Elektrostimulacija impulse generira iz uređaja, elektrostimulatora. Pritom se moraju odrediti njihove značajke; amplituda, trajanje, oblik te frekvencija. Amplituda predstavlja visinu impulsa, izražava se u miliamperima ( mA) ili voltima (V), trajanje predstavlja njegovu širinu, izraženu u sekundama (s). Oblik impulsa jest promjena amplitude u jedinici vremena, može biti monofazičan te bifazičan, dok frekvencija predstavlja broj impulsa u sekundi, izraženo u hertzima (Hz). Za stvaranje ovih impulsa koriste se dva izvora struje- istosmjerna te izmjenična. Istosmjerna može biti konstantna (galvanska) ili kontinuirana, a izmjenična može biti faradska ili sinusoidna struja. U tretiranju denervirane muskulature, najčešće se koristi galvanska stimulacija.

Elektrode elektrostimulatora se mogu postaviti na dva načina: monopolarno te bipolarno. Kod stimulacije malih mišića ruke, kao u tretmanu lezije n.radialisa, najčešće se primjenjuje monopolarna tehnika. Elektroda se postavlja distalnije, gdje mišić prelazi u tetivu, to obično predstavlja mjesto najboljeg odgovora. Ovaj postupak pomicanja motoričke točke u slučaju denervacije se naziva longitudinalna reakcija. Druga, veća elektroda se postavlja na mjesto blizu tretiranog mišića, a mora biti veća jer će time gustoća struje na njoj biti manja, te nedovoljna za izazivanje kontrakcije. S druge strane,



bipolarna tehnika se koristi s dvjema elektroda jednake veličine, ova tehnika je pogodna za stimulaciju i inervirane i denervirane muskulature.

Slika 22.

Elektrostimulacija je indicirana u raznim stanjima ( mišićna atrofija, jačanje zdravog mišića, zaostala kljenut itd.), a od posebne je važnosti kod perifernih lezija. Kontraindiciran je kod osoba sa srčanim stimulatorom, kod krvarenja, metalom u području stimulacije, kožnim promjenama te u trudnoći. Cilj stimulacije jest da podražaj izazove selektivnu kontrakciju mišića, a da ta kontrakcije bude dovoljno jaka da utječe na mišićnu trofiku. Kod denervirane muskulature, optimalna primjena elektrostimulacije je 2-3 puta tjedna u trajanju od 30 minuti. Provođi se do pojave aktivnog pokreta, odnosno ocjene MMT-a 3 ili do znakova

reinervacije na EMG-u. Daljnja terapija uključuje već spomenuti, EMG- biofeedback trening.

Transkutana električna živčana stimulacija (TENS) je primjena kontrolirane, niskofrekventne električne stimulacije. Glavna svrha primjene TENS-a jest izazivanje analgetskog učinka. Postoji više teorija o djelovanju TENS-a, najpoznatija je teorija nadzora ulaza (engl. *gate control theory*) koja objašnjava da analgezija proizlazi iz elektrostimulacije A-vlakana, koja prenose osjet dodira i inhibicije C-vlakana, koja prenose bolne podražaje. Postavljanje elektroda ovisi o tipu i lokalizaciji boli, kod lezije n.radialisa, postavlja se dužinom živca. Prednost ovog tipa elektrostimulacije jest jednostavnost, sigurnost primjene te neinvazivnost. Međutim, unatoč svojom učinkovitosti, postoje mišljenja da je to terapija placebo efekta.



Slika 23.

Funkcionalna električna stimulacija (FES) je metoda elektrostimulacije koja se koristi za izazivanje funkcionalnog i svrhovitog pokreta paretičnog mišića. Koristi se u sklopu fizioterapije ozljede n.radialisa, stimulira živac i ekstenzore šake i podlaktice kako bi došlo do poboljšanja funkcije i hvata šake, to može postići primjenom funkcionalnih ortoza-stimulatora, međutim njihova primjena je veoma ograničena. Osim radijalnih elektroničkih ortoza, postoje i jednokanalni stimulatori ekstenzije šake ( HEMIFES, FERA) s površinskim elektrodama.

#### 4.3.4. Interferentne struje

U rehabilitaciji ozljeda perifernih živaca, samim time i n.radialisa korisnim su se dokazale interferentne struje. U terapijskom smislu, one nastaju preklapanjem dviju srednjefrekventnih struja od kojih jedna ima fiksnu frekvenciju 4000 Hz, a druga prilagodljivu frekvenciju 4000-4200 Hz. Maksimalni učinak nastaje u zoni geometrijskog preklapanja ovih struja. Budući da imaju vazodilatacijski, antiedemski te analgetski učinak te jer potpomažu kontrakciju mišića, koriste se kao jedna od mogućih uvodnih procedura fizioterapije kod ozljeda perifernih živaca. Elektrode se mogu primjenjivati kvadripolarno ili bipolarno, što je u ovom slučaju češće. Terapija traje 10-



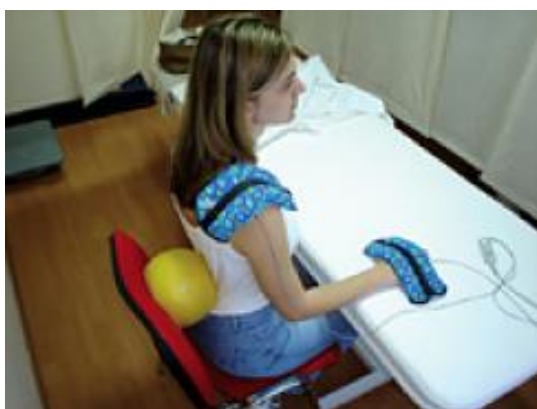30 min, a kontraindicirana je kod nositelja elektrostimulatora, malignoma, krvarenja, bolesti vena i arterija, infektivnih bolesti te trudnoće.

#### 4.3.5. Galvanizacija

Galvanizacija predstavlja najstariju elektroterapijsku metodu. U uređajima za galvanizaciju dolazi do pretvaranja izmjenične struje u istosmjernu male jakosti. Ovaj tip elektroterapije se može primijeniti na više načina:

- Medicinska galvanizacija
- Iontoforeza
- Elektroliza

Medicinsku galvanizaciju prema načinu postavljanja elektroda dijelimo na poprečnu (transregionalnu) i uzdužnu (longitudinalnu). Ukoliko je jedna elektroda manja, na njoj je jakost struje veća, a učinak izraženiji (točkasta galvanizacija). Prema kontaktnoj tehnici možemo razlikovati suhu galvanizaciju (uobičajeno preko elektroda) te vlažnu (prenošenje galvanske struje u vodi). Iontoforeza je metoda aplikacije lijekova u ioniziranom stanju putem galvanske struje. Kod ozljeda perifernog sustava, iontoforezom primjenjujemo antireumatike u 1-2 % otopini, prednost ovoga je produljeno djelovanje te izbjegavanje peroralne terapije. Elektroliza se ne primjenjuje u fizijatriji, to je metoda korištenja galvanske struje za destrukciju tkiva.



Slika 24.

Terapija galvanskom strujom izaziva analgeziju, ubrzavanje cijeljenja tkiva, hiperemiju te mijenjanje ekscitabilnosti živčanih vlakana. Kod lezija živaca, da bi se pospešila njihova provodljivost, primjenjuje se uzdužno odnosno longitudinalno. Poseban oprez je potreban kod terapije osoba sa oštećenim senzibilitetom, zbog opasnosti od opekotina.

#### 4.3.6. Hidroterapija

Hidroterapija je metoda fizikalne terapije koja se koristi tekućim medijem za prijenos mehaničkih i toplinskih učinaka na tijelo. Prednosti pri izvođenju vježbi su mnogobrojne. Budući da voda ima visoki toplinski kapacitet, te sposobnost prijenosa topline kondukcijom i konvekcijom na tijelo čime se izaziva analgetski učinak te dolazi do popuštanja mišićnog spazma. Sila uzgona olakšava izvođenje pokreta uz smanjenu aktivnost mišića te je opća pokretljivost u vodi veća, a hidrostatski tlak, koji je veći od kapilarnog utječe na pražnjenje kapilarnog bazena te na smanjenje edema. S druge strane, vježbama u vodi angažman mišića se može povećati promjenom brzine ili smjera pokreta, primjerice ukoliko se isti pokret izvodi s povećanom brzinom, napor je veći. Također, plivanje predstavlja idealnu vježbu za stjecanje simetričnih obrazaca pokreta.



Slika 25.

#### **4.4. Radna terapija**

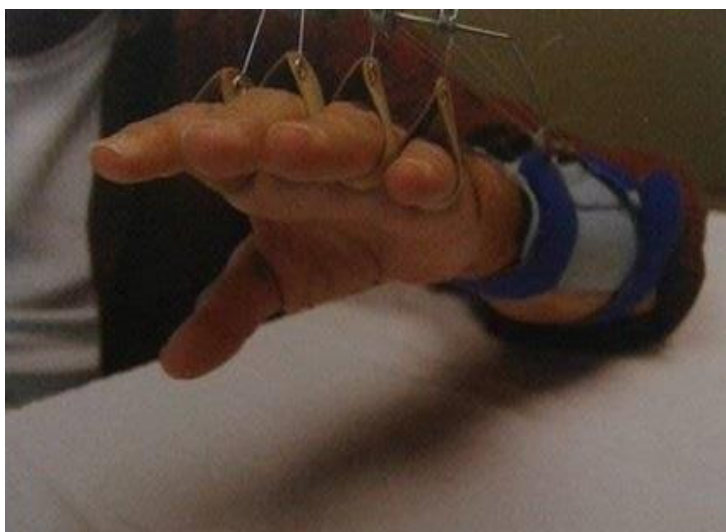
Osim navedenih fizioterapijskih postupaka, u rehabilitaciji ozljede radijalnog živca važnu ulogu ima i radna terapija. Radna terapija je dio rehabilitacijskog programa koji obuhvaća postupke liječenja i fizičkih i psihičkih stanja kroz specifične aktivnosti s ciljem vraćanja izgubljene funkcije i neovisnosti u svim aspektima te aktivnostima svakodnevnog života. Temelji se na ljudskoj potrebi za okupiranošću i vjerovanju da čovjek može utjecati na svoje zdravlje kroz ono što radi, kroz aktivnosti. Program radne terapije mora uvijek biti u skladu s fizikalnom terapijom. Tijekom radnog procesa pacijent upotrebljava oštećeni dio tijela ( u ovom slučaju šaku) pri obavljanju aktivnosti svakodnevnog života ( primjerice pisanje, osobna higijena, hranjenje itd.). kod oštećenja n.radialisa, cilj je da pacijent što više koristi ruku, ali bez prisiljavanja. Zadaci ne smiju biti preteški, ali moraju biti postavljeni na način da će njihovo izvršavanje dovesti do povećavanja snage i izdržljivosti oslabljenih ekstenzora šake i prstiju te do poboljšanja motorike. Pogodne tehnike terapije radom su primjerice crtanje prstima, brušenje brus papirom, brušenje daske ili kamenog mozaika, brisanje stakla, obrada drveta itd.

## 4.5. Ortoze

Kod ozljeda perifernog živca, koje mogu biti locirane na bilo kojem dijelu dužine cijelog živca, stupanj ozljede određuje opseg stvorenog deficita. Nakon ozljede nervusa radialisa, vrlo je važno šaku postaviti u pravilan položaj, kako bi se izbjegao nastanak kontraktura. U tu svrhu se koriste posebno dizajnirane orteze tj. udlage. Primjenom ortoza, čije je djelovanje bazirano na primjeni korektivnih sila, kontrolira se odnosno poboljšava funkcija udova te prevenira daljnje anatomsko- funkcionalno pogoršanje. (18) Odabir udlage je individualan za svakog pacijenta jer je određen njegovim funkcionalnim statusom te stupnjem onesposobljenosti.

Oblik udlaga za oporavak ekstenzijskih tetiva šake i prstiju ovisi o tipu i lokalizaciji ozljede. Za proksimalniju ozljedu je potrebna udlaga koja statički drži ručni zglob u ekstenziji sa dinamičkom ekstenzijom metakarpofalangealnih i interfalangealnih zglobova. Takav tip omogućuje fleksiju MCP zglobova unutar ograničenja udlage do kuta od približno 30°.

Budući da kod ozljede radijalnog živca najčešće dolazi do stanja poznatim pod nazivom viseća šaka, karakteriziranim sa oslabljenom ekstenzijom ručnog zgloba te prstiju, cilj ortotskog materijala u ovom slučaju jest da poveća opseg oslabljene funkcije tog područja. Udlaga je bazirana na podlaktici te ima produžetak koji drži ručni zglob, prste te palac u ekstenziji kako bi se spriječilo skraćivanje fleksora šake i prstiju, a u isto



vrijeme dopušta fleksiju prstiju.

Nužno je naglasiti da iako udlage mogu biti savršeno dizajnirane i vješto izrađene, beskorisne su ako se ne nose redovno. Što više izbora i glasa ima pacijent pri izboru Slika 26.

udlage, to su veće šanse da će ih koristiti pravilno i redovno.

Važno je ispitati pacijenta o njegovim ciljevima, idejama te željama prije odabira dizajna udlage. Kvalitetno izrađene te primjenjene udlage pacijentu moraju biti funkcionalno adekvatne, sigurne za primjenu, ugodne te estetski prihvatljive. Bolesnicima je nužno objasniti postupak pravilne primjene ortoze u postupku rehabilitacije.

## 5. ZAKLJUČAK

N.radialis je živac koji je izrazito tanak i osjetljiv, stoga je njegova povreda izrazito česta, i to ne samo traumatski uzrokovana kao primjerice prilikom frakture humerusa, već do povrede može doći i prilikom operacijskog zahvata. Zbog izrazite osjetljivosti, u kliničkoj slici su dominantni motorički i senzorički deficiti u obliku tzv. "viseće šake". Da bi se spriječio nastanak kontraktura te dodatno pogoršanje funkcionalne sposobnosti, s fizikalnom terapijom je potrebno što prije započeti, najučinkovitiji dokazani fizioterapijski postupci za ovaj tip oštećenja su kinezioterapija te elektrostimulacija. Rehabilitacija svake ozljede, pa tako i ovog perifernog živca je kompleksan proces koji uključuje multidisciplinarni pristup. Važno je naglasiti da svaki korak rehabilitacije mora biti individualno prilagođen pacijentu i stupnju oštećenja živca. U većini slučajeva, oporavak ozljede n.radialisa je veoma dobar, te kod velikog broja bolesnika rezultira potpunim povratom funkcije, motoričke i/ ili senzoričke. Međutim, to ne znači da se proces fizioterapije može olako shvatiti jer uspjeh medicinske rehabilitacije pacijenta s ozljedom n.radialisa ne ovisi samo o vrsti i stupnju oštećenja, već i o pacijentovoj motivaciji i volji za suradnjom.

## 6. SAŽETAK

Periferni živčani sustav, kojeg čine svi živci izvan središnjeg, je odgovoran za prijenos živčanih impulsa od mozga do mišića, organa, žlijezda i žila, te za prijenos impulsa u mozak iz osjetnih receptora raznih dijelova tijela te osjetnih organa. Oštećenje živca ovog sustava rezultira ispadom njegovog inervacijskog područja. Najčešće lezije perifernih živaca su : oštećenje nervusa facialis, nervusa medianusa, nervusa peroneusa, nervusa ulnaris te nervusa radialis. Od posebne je važnosti n.radialis, čijom povredom najčešće dolazi do stanja poznatim pod nazivom viseća šaka, koju karakterizira otežana ili onemogućena ekstenzija šake i prstiju. Nervus radialis je mješoviti živac, što znači da njegovom povredom nije oštećena samo funkcija šake, već i sensorika. Međutim, senzorni simptomi su minimalni te su ograničeni na malo područje dorzuma šake. Do kompresije živca najčešće dolazi na mjestu gdje on obilazi humerus, na sredini nadlaktice. Često do takve kompresije dolazi kod alkoholičara, koji se ujutro bude bez mogućnosti ekstenzije u šaci i prstima (paraliza subotnje večeri). Rjeđe mjesto kompresije se događa u visini supinatora, to je tzv. supinatorski sindrom, kod kojeg su, osim tipičnog motoričkog deficita, česte i bolne senzacije koje iradiraju u prste. Dijagnoza ovog stanja je relativno lagana, postoji niz testova koji mogu ukazati na slabost motorike uobičajene za ovaj živac, a potvrđuje se EMNG nalazom denervacije. Oporavak je izrazito dobar, fizikalna terapija ima bitnu ulogu u rehabilitaciji ove ozljede. Na primarnom mjestu se nalazi kinezioterapija, a dosta se obilno koriste i procedure elektrostimulacije te elektroterapije. Kinezioterapija obuhvaća pasivne, aktivno potpomognute te aktivne vježbe ( s otporom i bez). Kao uvodna procedura, za smanjivanje boli i povećanje mišićne kontrakcije korisna je primjena termoterapije. Osim fizioterapijskih procedura, za rehabilitaciju ozljeda n.radialis je veoma važno pravilno pozicioniranje ekstremiteta te upotreba ortopedskih pomagala.

## 7. SUMMARY

The peripheral nervous system, which consists of nerves outside of the central nervous system, is responsible for the transmission of nerve impulses from the brain to the muscles, organs, glands and vessels, and for the transmission of impulses to the brain from sensory receptors of various body parts and sensory organs. Damaging the nerves of this system results in a breakdown of its receptive field. The most common lesions of the peripheral nerves are of the facial nerve, median nerve, nerve peroneus, ulnar and radial nerve. Lesion of the radial nerve is of particular importance because it usually results in a state known as 'The wrist drop', which is characterized with difficult or impossible extension of hand and fingers. Radial nerve is a mixed nerve, which means that the breach does not only damage its function, but also sensors. However, sensory symptoms are minimal and are limited to a small area of the dorsum of the hand. The most common radial neuropathy occurs at the spiral groove, in the middle of the upper arm. This type of nerve entrapment usually occurs in alcoholics, who wake up in the morning with weakened extension of the hand and fingers ('Saturday night palsy'). Less frequent place of compression occurs around the supinator muscle, it's a condition called supinator syndrome. In addition to typical motor deficits, this syndrome is characterized with frequent and painful sensations radiating into fingers. The diagnosis is relatively easy, there are a number of tests that can indicate muscle weakness typical for this nerve injury, but diagnosis is confirmed with signs of EMG denervation. Recovery is extremely good, physical therapy plays an important role in the rehabilitation of these injuries. Most effective results derive from kinesiotherapy and from procedures of electrostimulation and electrotherapy. Kinesiotherapy includes passive, active assisted and active exercise (with resistance and without). Thermotherapy is often used as an initial procedure for reducing pain and increasing muscle contraction. In addition to procedures of physical therapy, proper positioning of the limbs and usage of orthopedic aids is crucial for a successful rehabilitation of the radial nerve.

## 8. LITERATURA

1. Kovač, I. Rehabilitacija i fizikalna terapija bolesnika s neuromuskularnim bolestima. Zagreb : Savez društava distrofičara Hrvatske, 2004.
2. Traumatologija koštano-zglobnog sistema. Gornji Milanovac : Dečje novine, 1989.
3. Ćurković, B. Fizikalna i rehabilitacijska medicina: udžbenik za studente. Zagreb: Medicinska naklada : 2004.
4. Majkić M.: Klinička kineziometrija .III izmijenjeno i dopunjeno izdanje, Medicinski fakultet sveučilišta u Zagrebu
5. Bijlsma J; Hachulla E. Textbook on Rheumatic Diseases. Second edition
6. Vrebalov- Cindro V. Klinička elektromiografija i neuromuskularne bolesti. Split, 2005.
7. Pećina M ; Krmpotić-Nemanić J. Kanalikularni sindromi. Medicinski fakultet sveučilišta u Zagrebu, 1987.
8. Braddom R. Physical Medicine and Rehabilitation. Third edition
9. Demarin V. Klinička dijagnostika ozljeda perifernih živaca. U: Fizikalna medicina i rehabilitacija : časopis Hrvatskoga društva za fizikalnu medicinu i rehabilitaciju pri HLZ - 9 (1992)
10. L, Smiljka. Morfologija ozljeda perifernih živaca. U: Fizikalna medicina i rehabilitacija : časopis Hrvatskoga društva za fizikalnu medicinu i rehabilitaciju pri HLZ .- 9 (1992)
11. Soldo, S. Neurorehabilitacija i restauracijska neurologija. Osijek : Medicinski fakultet, 2013.
12. Sekulović, N. Povrede centralnog i perifernog nervnog sistema. Beograd ; Zagreb : Medicinska knjiga, 1985
13. Jajić, I. Fizikalna i rehabilitacijska medicina : osnove i liječenje. Zagreb : Medicinska naklada, 2008.



14. Neuropatska bol : patofiziologija, dijagnostika i liječenje. Osijek : Medicinski fakultet : Sveučilište Josipa Jurja Strossmayera, 2009.
15. Kelović, Z; Petanjek, Z; Šimić, G. Periferni živčani sustav (Systema nervosum periphericum) . U: Krmpotić-Nemanić, Jelena. Anatomija čovjeka. Zagreb : Medicinska naklada, 2004.
16. Poeck, K. Neurologija. Zagreb : Školska knjiga, 2000.
17. Smiljanić, B. Traumatologija : udžbenik za studente medicine, specijalizante i specijaliste opće kirurgije. Zagreb : Školska knjiga, 2003.
18. Ortopedska pomagala . Novosti u protetici, ortotici i rehabilitaciji : knjiga simpozija : Društvo za protetiku i ortotiku - ISPO Croatia, 2010.

## 9. ŽIVOTOPIS

### OSNOVNI PODACI

Ime i prezime: Anja Bulić

Datum i mjesto rođenja: 04. siječnja 1995., Split, Hrvatska

Državljanstvo: hrvatsko

Adresa: Bartola Kašića 6, 21312 Podstrana, Hrvatska

Telefon: mobilni: + (385 91) 541 2622, fiksni: + (385 21) 335 769

E-mail: bulic.anja@gmail.com

### OBRAZOVANJE

2001– 2009 Osnovna škola „Strožanac“, Podstrana, Hrvatska

2009 – 2013 Srednja škola „1. Gimnazija“, Split, Hrvatska

2013 – Sveučilište u Splitu, Sveučilišni odjel zdravstvenih studija, Preddiplomski studij Fizioterapije, Split, Hrvatska

### STRANI JEZICI

Engleski: aktivno

Talijanski: osnovno