

Rehabilitacija bolesnika sa ankilozantnim spondilitisom

Jurić, Ivana

Undergraduate thesis / Završni rad

2016

Degree Grantor / Ustanova koja je dodijelila akademski / stručni stupanj: **University of Split / Sveučilište u Splitu**

Permanent link / Trajna poveznica: <https://um.nsk.hr/um:nbn:hr:176:314335>

Rights / Prava: [In copyright](#) / [Zaštićeno autorskim pravom.](#)

Download date / Datum preuzimanja: **2024-07-23**

Repository / Repozitorij:



Sveučilišni odjel zdravstvenih studija
SVEUČILIŠTE U SPLITU

[Repository of the University Department for Health Studies, University of Split](#)



UNIVERSITY OF SPLIT



DIGITALNI AKADEMSKI ARHIVI I REPOZITORIJI

SVEUČILIŠTE U SPLITU

Podružnica

SVEUČILIŠNI ODJEL ZDRAVSTVENIH STUDIJA

PREDDIPLOMSKI SVEUČILIŠNI STUDIJ

PREDDIPLOMSKI STUDIJ FIZIOTERAPIJE

Ivana Jurić

**REHABILITACIJA BOLESNIKA S ANKILOZANTNIM
SPONDILITISOM**

Završni rad

Split, 2016.

SVEUČILIŠTE U SPLITU

Podružnica

SVEUČILIŠNI ODJEL ZDRAVSTVENIH STUDIJA

PREDDIPLOMSKI SVEUČILIŠNI STUDIJ

PREDDIPLOMSKI STUDIJ FIZIOTERAPIJE

Ivana Jurić

**REHABILITACIJA BOLESNIKA S ANKILOZANTNIM
SPONDILITISOM**

**REHABILITATION OF PATIENTS WITH ANKYLOSING
SPONDYLITIS**

Završni rad / Bachelor's Thesis

Mentor: Mr. sc. Asja Tukić

Split, 2016.

Rad je ostvaren na Odjelu za fizikalnu medicinu, rehabilitaciju i reumatologiju KBC Split.

MENTOR:

Mr. sc. Asja Tukić

Rad sadrži: Listova 51

Tablica 3

Slika 33

Najiskrenije se zahvaljujem svojoj mentorici mr.sc. Asji Tukić na savjetima, strpljenju i znanju koje je nesebično dijelila samnom. Hvala svima ostalima koji su na bilo koji način sudjelovali u izradi ovog rada.

SADRŽAJ:

1. UVOD.....	1
1.1.Reumatske bolesti.....	1
1.2.Anatomija.....	3
1.2.1. Anatomska građa kralježnice.....	3
1.2.2. Anatomska građa prsnog koša.....	5
1.3.Ankilozantni spondilitis.....	6
1.3.1. Epidemiologija.....	7
1.3.2. Etiologija i patogeneza.....	8
1.3.3. Patološkoanatomska slika.....	9
1.3.4. Klinička slika.....	9
1.3.5. Dijagnostika.....	17
1.3.6. Liječenje.....	21
1.4. Rehabilitacija bolesnika s ankilozantnim spondilitisom.....	22
1.4.1. Kinezioterapija.....	22
1.4.1.1.Vježbe disanja.....	23
1.4.1.2.Vježbe snaženja.....	25
1.4.1.3.Vježbe povećanja gibljivosti i istežanja kralježnice.....	27
1.4.1.4.Vježbe povećanja mobilnosti korijenskih zglobova.....	28
1.4.2. Ostale procedure fizikalne terapije.....	29
1.4.3. Medikamentozna terapija.....	31
1.4.4. Edukacija.....	32
2. CILJ RADA.....	35
3. METODE I ISPITANICI.....	36
4. ZAKLJUČAK.....	41
5. LITERATURA.....	43
6. SAŽETAK.....	44
7. SUMMARY.....	45
8. ŽIVOTOPIS.....	46

1. UVOD

1.1. REUMATSKE BOLESTI

Reumatskim bolestima nazivamo veliku skupinu bolesti nepoznate etiologije, koje se pretežno manifestiraju na lokomotornom sustavu te kao zajednički simptom imaju bol i ograničenje pokreta u zahvaćenom području. Imaju veliko kako socijalno-medicinsko tako i ekonomsko značenje; oštećujući lokomotorni sustav smanjuju sposobnost za fizički rad. Najteže reumatske bolesti pogađaju ljude zrele životne dobi. U svom toku su progresivne i s vremenom uzrokuju sve veća oštećenja organa za kretanje. Podaci dokazuju da te bolesti uzrokuju izostanke s posla i prerano odlazanje u invalidsku mirovinu [1]. Oko 50% osoba s reumatskim bolestima ima ograničenja u svojim svakodnevnim aktivnostima, a mnogi od njih su prisiljeni prestati raditi. Reumatski simptomi predstavljaju razlog za oko 15% svih posjeta liječniku primarne zaštite [2]. U postavljanju dijagnoze reumatskih bolesti najvažniji koraci kojima se koristimo su anamneza i klinički pregled.

Klasifikacija reumatskih bolesti:

1. Upalni reumatizam
 2. Degenerativni reumatizam
 3. Ekstraartikularni (vanzglobni) reumatizam
 4. Metaboličke bolesti kostiju i zglobova
-
1. Upalni reumatizam obuhvaća one reumatske bolesti u kojima je osnovni patološko-anatomske proces upala. Ta se upala zbiva u čitavu sustavu organizma, pa stoga upalne reumatske bolesti u širem smislu pripadaju skupini sistemnih bolesti vezivnog tkiva. Ipak, najizrazitije i najteže lokalne promjene odvijaju se na određenim organima, ovisno o tome o kojoj bolesti se radi [1]. Glavne i najčešće bolesti ove skupine su: ankilozantni spondilitis, reumatska groznica, reumatoidni artritis, psorijatični artritis, juvenilni artritis.

2. Degenerativni reumatizam, ili degenerativne bolesti zglobova i kralježnice, obuhvaća dvije glavne skupine bolesti – bolesti kralježnice i bolesti zglobova. Temeljni patološko-anatomski proces jest degeneracija hrskavice, i to zglobne hrskavice, ili hrskavice intervertebralnog diska (sve druge promjene izgleda zgloba i kralježnice njena su sekundarna posljedica). Takvi procesi na kralježnici zovu se spondiloze, a na perifernim zglobovima artroze. Pri tome se radi samo o lokalnim promjenama na određenom dijelu lokomotornog sustava, dok ostale organske sustave i opće bolesnikovo stanje te bolesti ne mijenjaju [1]. Degenerativne bolesti su najučestalije bolesti lokomotornog sustava, a od zglobova su najčešće pogođeni zglob kuka i zglob koljena.
3. Ekstraartikularni reumatizam izdvaja se kao posebna skupina iz dva razloga. Prvo, tu se promjene ne zbivaju u zglobu, već u njegovoj okolini, tj. u tetivama i njihovim ovojnica, sluznim vrećama, mišićima itd. te se sam zglob pri tome anatomski ne mijenja. Drugo, patološko-anatomski se isprepleću i upalne i degenerativne promjene, tako da ne postoji čista slika jednog ili drugog procesa. Opće bolesnikovo stanje se ne mijenja[1].
4. Metaboličke bolesti kostiju i zglobova nastaju zbog poremećaja mijene tvari u organizmu. Među njima su najvažnije dvije: urički artritis (ulozi, giht), koji nastaje zbog taloženja kristala mokraćne kiseline i njenih soli u hrskavici zglobova odakle prodiru u zglob i izazivaju vrlo burnu i bolnu upalu zglobova, i osteoporoza koju karakterizira smanjena gustoća kostiju i smanjen sadržaj vapna u njima. Giht najčešće napada zglob palca na nozi, dok osteoporoza zahvaća prvenstveno kralježnicu [1,3].

1.2. ANATOMIJA

1.2.1. Anatomska građa kralježnice

Kralježnica je šupalj koštani stup sastavljen od 33 ili 34 kralješka, *vertebrae*, što su spojeni zglobovima ili su međusobno srasli. Na gornjem je kraju kralježnica u zglobu sa zatiljnom kosti, a prema dolje je preko križne kosti spojena s kostima zdjelice. Prema dijelu tijela u kojem se nalaze, kralješke dijelimo u pet skupina: vratne, *vertebrae cervicales*, prsne, *vertebrae thoracicae*, slabinske, *vertebrae lumbales*, križne, *vertebrae sacrales* i trtične, *vertebrae coccygeae*. Vratnih kralježaka ima 7, prsnih 12, slabinskih 5, križnih 5 i trtičnih 4 ili 5. Vratni, prsni i slabinski kralješci su slobodni (*vertebrae verae*) i omogućuju pokrete kralježnice kao cjeline, a križni i trtični su srasli u istoimene kosti (*vertebrae spuriae*). Na svakom kralješku razlikujemo trup, *corpus vertebrae*, luk, *arcus vertebrae*, i sedam nastavaka (dva para zglobnih, par poprečnih i jedan šiljasti nastavak). Kralješci se međusobno razlikuju koštanom površinom i veličinom, što utječe na njihovu funkciju [4,5]

Između kralješaka nalazi se međupršljenska pločica, *discus intervertebralis*. Disk spaja trupove dvaju kralješaka. Građen je od fibroznog tkiva, *anulus fibrosus*, u čijoj sredini je polutekuća masa, građena od hladetinastog tkiva, *nucleus pulposus*. Posljednji disk spaja peti lumbalni kralješak s križnom kosti (*promontorium*). Diskovi su potpomognuti s prednje i stražnje strane longitudinalnim ligamentima. Oba ligamenta su čvrsto vezana uz diskove, a pored povećanja pokretljivosti, diskovi doprinose i amortizaciji vertikalne sile. I lukovi kralješaka su povezani svezama, *ligamenta flava*. Te sveze popunjavaju prostor između lukova kralješaka i protežu se od zglobnog do spinalnog nastavka, gdje dolaze u doticaj s interspinalnim svezama, koje su razapete između spinalnih nastavaka, *ligamenta interspinalia*. Po hrptu nastavaka ide uzdužni ligament, *ligamentum supraspinale* [5].

Fiziološke krivine kralježnice u sagitalnoj ravnini su cervikalna lordoza, torakalna kifoza, lumbalna lordoza i sakralna kifoza. Taj oblik kralježnice je uvjetovan uspravnim stavom čovjekova tijela i omogućuje da glava zadrži najprikladniji položaj u prostoru, da se razdijeli težina čovjekova tijela na manje komponente i prenese na veću površinu. Pokretljivost kralježnice u cjelini je prilično velika jer vrlo mala gibanja među

pojedininim kralješcima daju kralješnici izvanrednu pokretljivost. Kretnje kralježnice se zbivaju u trima ravninama u prostoru, oko tri osi :

- Oko frontalne ; inklinacija i reklinacija
- Oko sagitalne ; laterofleksija lijevo i desno
- Oko uzdužne ; rotacija ulijevo i udesno [5,6]

Kod gibanja kralježnice sudjeluju mnogobrojne skupine mišića.

Mišići vrata – dijelimo ih na prednju i stražnju skupinu. Mišići, savijači glave, koji se nalaze na prednjoj strani vrata, u donjem dijelu su povezani za ključnu kost, a gornjem za kosti glave. Oni savijaju glavu naprijed i nagnju u stranu. Na leđnoj strani vrata se nalaze mišići koji svojom kontrakcijom vuku glavu unatrag.

Mišići trupa su prsni, leđni i trbušni mišići.

Prsni mišići su opisani u poglavlju anatomije prsnog koša zbog njihove velike funkcije u disanju.

Leđne mišiće dijelimo prema razvoju, obliku i djelovanju u dvije osnovne skupine, a to su površinski i dubinski leđni mišići.

Površinsku skupinu leđnih mišića čine široki i plosnati mišići koji polaze sa šiljastih nastavaka kralješaka i hvataju se na kost ramenog obruča i nadlaktičnu kost, ili na stražnje dijelove i rebra. S obzirom na hvatište razlikujemo dvije skupine ovih mišića:

1. Spinohumeralna skupina: *m.trapezius*, *m.latissimus dorsi* (vuče ramenu kost k tijelu dolje, natrag i obrće je prema unutra), *m.rhomboideus* (vuče lopaticu nazad i prema gore te je priteže uz grudni koš) i *m.levator scapulae* (diže srednji, gornji kut lopatice)
2. Spinalnokostalna skupina: *m.serratus posterior superior* i *m.serratus posterior inferior* (prvi podiže rebra te je pomoćni udisajni mišić, a drugi ih spušta i pomoćni je ekspiratorni mišić)

Duboku skupinu leđnih mišića čine uzdužno postavljeni mišići, s obje strane leđnog grebena kralježnice. Oni učvršćuju kralješnicu za koštani zdjelični obruč. Ti mišići osiguravaju stabilnost i položaj kralježnice pri različitim pokretima i stavovima tijela.

Prednji i postranični trbušni zid grade sljedeći veći mišići: *m.rectus abdominis*, *m.obliquus externus abdominis*, *m.obliquus internus abdominis* i *m.transversus abdominis*. Stražnji trbušni zid gradi *m.quadratus lumborum*. Trbušni mišići svojim tonusom reguliraju stav i držanje tijela, učvršćuju paravertebralne zglobove i sudjeluju u kretanjama trupa [5].

1.2.2. Anatomska građa prsnog koša

Kostur prsnog koša čine rebra, rebrene hrskavice, prsna kost i prsni kralješci, koji zajedno tvore stijenku prsnog koša i okružuju prostor u kojem su organi prsne šupljine. Prsni koš, *thorax*, je prostor okružen s 12 grudnih kralježaka (*vertebrae thoracicae*), 12 pari rebara (*costa*) i prsnom kosti (*strenumom*).

Prsna kosti ili *strenum* nalazi se u sredini prednjeg dijela prsnog koša. Dijelovi sternuma su držak ili *manubrium sterni* koji na gornjem dijelu ima ima polumjesečastu udubinu (*incisura jugularis*) i uz nju sa svake strane *incisurae clavicales* za ključne kosti. Ispod klavikularnih nalazi se *incisura costalis prima* za prvo rebro, a na spoju manubriuma s trupom sternuma je *incisura costalis secunda* za drugo rebro.

Trup ili *corpus sterni* gradi srednji dio kosti, s lijeve i desne strane nosi udubine za treće do sedme rebrene hrskavice, *incisurae costales*. Između drška i trupa je kut, *angulus sterni*. Vrh prsne kosti ili *processus xyphoideus* nalazi se na donjem kraju prsne kosti. U starosti koštano sraste s trupom prsne kosti.

Rebra (*costae*) dijelimo na prava i lažna rebra. Ima ih 12 pari. Prvih sedam rebara nazivamo pravim rebrima jer se svojim hrskavicama neposredno vežu sa strenumom i čine *articulationes sternocostales*, dok se rebra od osmog do 12.spajaju sa sternumom putem hrskavice sedmog rebra pa ih stoga nazivamo lažnim rebrima. Neka od njih uopće nisu spojena sa strenumom, već slobodno strše u trbušnu šupljinu – 11. i 12. rebro, njih nazivamo lebdećim rebrima, *costae fluctuantes*. Na rebrima razlikujemo glavu rebra (*caput costae*) koja se spaja s trupom kralješka i čini *articulatio costovertebrale*, vrat (*collum costae*), trup (*corpus costae*) te prednji kraj rebra koji završava rebrenom hrskavicom. Rebrene hrskavice od sedmog do desetog rebra međusobno su spojene i čine rebreni luk, *arcus costarum* [4].

Muskulaturu prsnog koša čine: *musculus pectoralis maior* koji ima tri glave. *Caput claviculare* polazi s medijalne strane klavikule, *caput sternale* polazi s prednje površine sternuma od prvog do sedmog rebra i *caput abdominale* koji polazi s prednje i gornje strane fascije m.rectusa abdominis. One se hvataju za *cristu tuberculi maior*. Mišić izvodi antefleksiju, unutarnju rotaciju, addukciju i hiperaddukciju nadlaktice te podiže rebra pa time pomaže udisaj.

Musculus pectoralis minor polazi sa gornjih rebara, hvata se za lopaticu, radi depresiju ramena i pomoćni je mišić u udisaju (inspiriju).

Musculi intercostales interni polaze s donje i unutarnje strane rebara. Hvataju se za gornji rub susjednog nižeg rebra, a funkcija im je spuštanje rebara – izdisaj (ekspirij).

Musculi intercostales extreni polaze s donje i vanjske strane rebara. Hvataju se za gornji rub susjednog nižeg rebra, a funkcija im je kao i kod internih – ekspirij.

Diaphragma ili ošit je neparan mišić koji odvaja prsnu i trbušnu šupljinu. Veže se uz donje rubove prsnog koša i izbočena je prema prsnoj šupljini. U sredini ima tetivno središte, *centrum tendineum*. Glavni je udisajni mišić te pomaže pri istiskivanju sadržaja iz organa u abdomenu [4,5,7]

1.3. ANKILOZANTNI SPONDILITIS

Ankilozantni spondilitis je glavni predstavnik skupine upalnih reumatskih bolesti, spondiloartropatija ili spondiloartritisa koje imaju zajednička klinička obilježja i genetsku predispoziciju. Njegova najvažnija značajka je upalna križobolja [8].

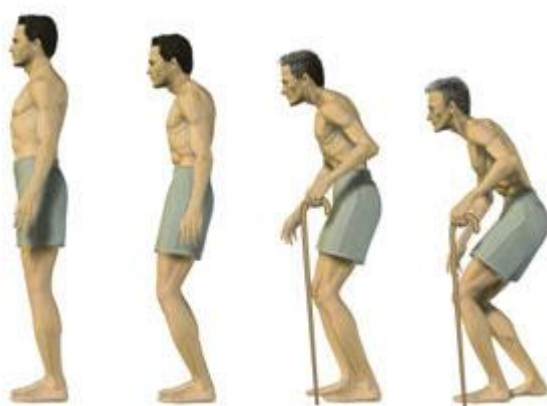
Zahvaća sakroilijakalne zglobove, kostovertebralne, kralježnične zglobove i kostotransferzalne zglobove. U stanovitom broju oboljelih zahvaćeni su korijenski i periferni zglobovi, akromioklavikularni, sternoklavikularni i temporomandibularni zglobovi. Rijetko su zahvaćeni mali zglobovi šake i stopala.

Upalni se proces često razvija na hvatištima tetiva i ligamenata te na sinhondrozama.

Također se mogu razviti recidivirajući iritis, aortalna insuficijencija, a moguće su i promjene na probavnom sustavu te amiloidoza. Može zahvatiti kožu i mišiće. Mnoga

takva mjesta afekcije daju bolesti sistemno obilježje, zbog koje je tijek ove bolesti progresivan, a prognoza je nesigurna [9].

U ankilozantnom spondilitisu postoji tendencija osifikacijama mekih vezivnih struktura, osobito na kralježnici. Tako s vremenom okoštavaju i vezivni prstenovi diskusa i ligamenti kralježnice, pa ona u završnom stadiju bolesti poprima izgled posve ukrućenog štapa, kao da se radi o jednoj cjelovitoj kosti. Takva se kralježnica obično uspoređuje s "bambusovim štapom" [1].



Slika 1. Progresija bolesti

1.3.1. Epidemiologija

Ankilozantni spondilitis može nastupiti u bilo kojoj životnoj dobi. Vrijeme pojavljivanja bolesti, intenzitet bolesti i stupanj funkcionalne nesposobnosti (invaliditeta) razlikuju se od bolesnika do bolesnika te je potrebno učiniti preciznu individualnu obradu svakog pojedinog bolesnika [10].

Prevalencija bolesti je 1-2% i ovisi o prevalenciji gena HLA-B27 u populaciji. Čak 90% oboljelih od ankilozantnog spondilitisa nosi taj antigen. S druge strane, samo 20% nositelja antigena HLA-B27 obolijeva od AS. 15-20% oboljelih ima pozitivnu

obiteljsku anamnezu. Treba imati na umu da kod manjeg broja oboljelih s kliničkom slikom ankilozantnog spondilitisa ne mora biti pozitivan HLA-B27 antigen. Muškarci obolijevaju čak tri puta češće nego žene, kod kojih bolest ima sporiji i manje izražen klinički i radiološki tijek. Obično započinje u mlađih osoba, u dobi od 20. do 40. godine. AS je dvadesetak puta češći kod bolesnika koji boluju od Chronove bolesti i ulceroznog kolitisa, neovisno o prisutnosti HLA-B27 antigena [11]. U našoj populaciji 0,6-1 promila ljudi boluje od ankilozantnog spondilitisa [12].

1.3.2. Etiologija i patogeneza

Etiologija ankilozantnog spondilisa je kompleksna i vezana je za kombinaciju genetskih i vanjskih faktora (urogneitalna infekcija, upalne crijevne bolesti i drugo) [9]. Uzrok bolesti je nepoznat, a zna se da je citokin TNF-alfa pokretač upalnog procesa. Smatra se da postoji povezanost između HLA-B27 i bakterijskih molekula, a najčešće se spominje *Klebsiella pneumoniae*. Primarno sjelo upalnih promjena je entezitis praćen edemom kosti i pojavom erozija, a progresijom bolesti nastaje osifikacija te fibrozna i koštana ankiloza.

Najranije su upalom zahvaćeni sakroilijakalni zglobovi. Na kralježnici prve promjene nastaju na hvatištu niti *anulusa fibrosusa* za prednji rub kralježaka, a rano budu zahvaćeni apofizealni, kostovertebralni i kostohondralni zglobovi te hvatišta ligamenata i tetiva u području zdjelice, trohantera i petne kosti [11].

1.3.3. Patološkoanatomska slika

Jedna od najranijih manifestacija bolesti je sakroileitis, kod kojeg dolazi do entezitisa i sinovitisa. Najprije nastaje nespecifična upala koja uzrokuje destrukciju hrskavice i kosti, a potom reparacija i iščezavanje znakova upale metaplazijom fibroznog vezivnog tkiva koje pokazuje veliku sklonost osifikaciji. Na sakroilijakalnim zglobovima javljaju se oskudni sinovitis, hondritis i jukstraartikularni ostitis.

Na kralježnici se upalni proces zbiva se u rahlome vezivnome tkivu, u prediskalnom prostoru, na hvatištu *anulusa fibrosusa*, u čahuri intervertebralnih zglobova, na hvatištu *ligamentum suprestinale*, *ligg.interspinalia*, žutog ligamenta, u vezivnome tkivu u blizini tih ligamenata i u dubokoj paravertebralnoj muskulaturi.

Na intervertebralnim zglobovima se najprije pojavljuje sinovitis, nakon čega nastaju proliferativne i metaplastične promjene. Osifikacija čahure uzrokuje sinostozu. Zbog toga je pri upalnom procesu kod AS izražen raskorak između eksudacije i posebne sklonosti za proliferaciju, metaplaziju i, sekundarno, sinostozu.

Na perifernim zglobovima se nalaze nespecifične upalne promjene koje se mogu naći kod različitih zglobnih bolesti. U histološkoj se slici uočavaju odlaganje fibrina, proliferacija sinovijalnih stanica, limfocita i plazma-stanica. No, ipak se kod AS nalaze neka specifična obilježja. Upalni je proces slabije izražen i manje je intenzivan, a prevladavaju fibroplazija i hiperplazija sinovijalnih resica. Umnoženo vezivno tkivo može metaplazirati i zatim osificirati [9,11].

1.3.4. Klinička slika

Bolest najčešće počinje oko 20.godine života, a optimalna biološka dob za njezinu pojavu kreće se između 15. i 29.godine života, a rijetko se pojavi u djece. Bez obzira na to na kojoj lokaciji lokomotornog sustava bolest počinje, uvijek su zahvaćeni sakroilijakalni zglobovi. Stoga se, kao i na osnovi dijagnostičkih kriterija, smatra da nema dijagnoze bolesti bez sakroileitisa. Bolest može početi iridociklitisom, artritisom, entezitisom ili sakroileitisom. Kliničku sliku s obzirom na lokalizaciju možemo

podijeliti na vertebralni i ekstravertebralni dio te na lezije visceralnih organa koji mogu biti zahvaćeni upalnim promjenama značajnim za ankilozantni spondilitis.

Što se tiče vertebralnih promjena sakroileitis gotovo u dvije trećine oboljelih počinje postupno i malobrojnim simptomima. U početku je glavni simptom bol u lumbosakralnom području, koja bolesnika rano budi, te jutarnja zakočenost.

Bol je lokalizirana duboko u području sakroilijakalnih zglobova i glutealnoj regiji, a putuje iz jednog u drugi, i to u neodređenim i nepravilnim vremenskim razmacima. Bolesnici je prikazuju kao bol u kuku. No, ako od bolesnika zatražimo da nam kažiprstom pokaže mjesto najjače boli, onda će to biti mjesto duboko u glutealnoj regiji, daleko straga od kuka, iza i iznad velikoga trohantera. Palpacijom otkrivamo da je to sakroilijakalni zglob. Bol se može širiti prema trtici, stražnjoj i lateralnoj strani natkoljenice do koljena, seleći se iz jedne noge u drugu. U oko 10% oboljelih bol se širi niz potkoljenicu do nožnog zgloba i do palca, te nalikuje na ishijalgiju. U tim je slučajevima pozitivan Lazarević-Laségueov znak, ali bez neuroloških ispada.

Širenje boli uvjetovano je inervacijom sakroilijakalnih zglobova. Naime, njih na prednjoj strani inervira spinalni korijen L3-S2 i ogranci nervusa gluteusa superiora, a na stražnjoj korjenovi S1-S2. Njihova se sklerotomska inervacija ne poklapa sa segmentalnom inervacijom kože, što još više pridonosi projekciji boli na većoj udaljenosti od sakroilijakalnih zglobova. Prve tegobe često traju kraće vrijeme, da bi se nakon nekoliko tjedana, mjeseci ili čak godina ponovno pojavile i trajale opet određeno vrijeme ili postale stalne. Takvi se prvi napadaji shvaćaju kao lumbosakralni sindrom, miofibrozitis, lumbago i fibrozitis.

Rana jutarnja bol, koja se javlja između 3 i 5 sati, često remeti miran san, a jutarnja ukočenost traje samo nekoliko minuta i iščezava nakon razgibavanja, tuširanja ili uzimanja analgetika. U daljnjem tijeku križobolja postaje jača, jutarnja se ukočenost produžava od nekoliko desetaka minuta do nekoliko sati, a javlja se i ukočenost križa nakon dužeg dnevnog mirovanja.

S vremenom trajanja, obično oko 3 mjeseca, tegobe se počinju fiksirati, traju duže od tri mjeseca. Bol je uvijek jača u mirovanju i iščezava pri razgibavanju odnosno opterećenju.

U akutnoj fazi sakroileitisa može se razviti blago povišenje tonusa paravertebralnih mišića, koji ne uzrokuje smanjenje pokreta u slabinskoj kralježnici, već samo smanjenje

fiziološke lumbalne lordoze. Pojačani tonus *erectores trunci* govori da su zahvaćeni intervertebralni zglobovi i ostali sastavni dijelovi lumbalne kralježnice. Prema tome je afekcija slabinskog dijela kralježnice zapravo nastavak sakroileitisa, a vrlo rijetko izolirana manifestacija bolesti. Praćena je boli i ukočenošću nakon odmaranja, sjedenja i spavanja, dakle, istim simptomima koje nalazimo kod sakroileitisa.

Bol na palpaciju se osjeća u paravertebralnim mišićima, supkutanome vezivnome tkivu i trnastim nastavcima kralježaka.

Veličina se pokreta smanjuje u svim smjerovima već u ranoj fazi bolesti, koja se može utvrditi mjerenjem inklinacije, reklinacije, lateralne fleksije ulijevo i udesno, mjerenjem torako-lumbalne ekstenzije, spondilometrijom, udaljenošću prsti-pod i drugim načinima.

Afekcija prsnog dijela kralježnice se očituje spontanom boli koja isijava u interkostalne prostore, boli u prsnom košu pri dubokom udisaju, smanjenjem inspiratorno-ekspiratorne razlike opsega prsnog koša pri disanju (›indeks disanja‹), smanjenjem pokretljivosti, torakalnom kifozom, atrofijom interkostalne muskulature i pektoralnih mišića koji zajedno s uvrnutim i spuštenim ramenima daju izgled izravnote prednje stjenke prsnog koša (ravna prsa) [9,11].

Zbog smanjene pokretljivosti prsnog koša kod disanja javlja se abdominalno disanje kao kompenzacija. Ošit pravi dublje pokrete, tj. veće od 4 cm radi kompenziranja mobilizacije rebara. Trbuh se izbočuje, udubina umbilikusa postaje plića i na kraju se izravna s razinom kože. U tom slučaju se trbuh pri disanju izbočuje i uvlači, što nalikuje na ponašanje lopte pri pumpanju i pražnjenju. Zbog toga ovaj fenomen nazivamo ›fenomenom gumene lopte‹ [9,13]. Bol u torakalnom dijelu kralježnice i prsnom košu se obično javlja pred zoru i nakon dužeg odmora, a nestaje nakon razgibavanja. Bol se pojačava pri dubokom udisaju ili kašljanjem. Pri izraženim spinozitisima prisutna je bol i na palpaciju i pri ležanju. Radikularna bol koja nastaje zbog iritacije korjenova spinalnih živaca ili upalnih promjena perineuralnog vezivnog tkiva sijeća u interkostalne prostore, a pojačava se pri kašljanju i kihanju. Zbog afekcije kostovertebralnih, kostotransverzalnih zglobova, kostosternalnih i kostaohondralnih spojeva, manubriosternalne sinhondroze i sternoklavikularnoga zgloba mijenja se mehanika disanja, nastaje rigidnost stjenke prsnog koša i smanjuje se ›inspiratorno-respiratorna razlika opsega prsnog koša‹. ›Indeks disanja‹ već rano postaje manji od

fizioloških vrijednosti, tj. manji od 6 cm, a napredovanjem bolesti izrazito se smanjuje, a kad je ona vrlo uznapredovala, može biti manji od 1 cm. Povećan intraabdominalni tlak pri disanju može uzrokovati razvoj ingvinalne hernije.

Razvojem promjena na kralježnici uočavaju se promjene držanja i smanjenje tjelesne visine. Pogrešnost se obično javlja potkraj dana, zbog umora, a nestaje nakon odmaranja. No kod fiksiranih promjena razvijaju se deformiteti.

Vratni dio kralježnice najčešće je zahvaćen zadnji. Iznimno bolest počinje afekcijom vratnog dijela kralježnice i postupno se širi descendentno. Afekcija vratnog dijela kralježnice u prosjeku nastaje 9,4 godine od početka bolesti. Bol je lokalizirana ili difuzna, širi se u rame i u ruku u obliku vratnog i cervikobrahijalnog sindroma, a rjeđe se širi prema glavi, zatiljku ili sljepoočnicama (cervikocefalni sindrom). Zbog povišena tonusa paravertebralnih mišića i zbog djelovanja opterećenja od težine glave smanjuje se fiziološka vratna lordoza i izdužuje vrat, a ponekad se savija u luku prema naprijed i dolje te fiksira. Pri pokušaju gledanja u stranu bolesnik okreće cijelo tijelo, a pri gledanju prema gore mora pokleknuti kako bi mogao ispraviti vidno polje i prilagoditi ga željenu cilju. Svi pokreti u vratu su ograničeni.

Upalne promjene na gornjem dijelu vratne kralježnice (unkovvertebralnim zglobovima C3 – C7, atlasu i densu) imaju važnu ulogu u nastanku neuroloških i cerebrovaskularnih komplikacija (parestezije, tetrapareza, tetraplegija, insuficijencija arterije vertebro-bazilaris). Većina se simptoma javlja u napadajima i njihova je pojava izrazito vezana za određene pokrete glave i vrata (pogled prema gore, podizanje brade pri brijanju, u tijeku vožnje itd.).

Razvojem bolesti smanjuju se i fiziološke krivine kralježnice. To se u ponajprije odnosi na smanjenje lumbalne i vratne lordoze i razvoj torakalne kifoze.

Obično se najprije smanji lordoza lumbalne kralježnice, koja može biti neznatno smanjena ili je kralježnica potpuno ravna. Razvoj kralježnice ›ravne poput daske‹ odraz je određenog tijeka bolesti i dugotrajna ležanja u krevetu. U kasnijem tijeku bolesti smanjuje se i fiziološka lordoza vratnog dijela kralježnice, koja u konačnoj fazi bolesti može biti potpuno izravnana.

U kroničnoj se fazi razvije tipičan stav bolesnika s ankilozantnim spondilitisom. Stav skijaša karakterizira minimalna arkualna kifoza, neznatno naznačen ›fenomen gumene

lopte, izravnana lumbalna lordoza i noge lagano savijene u kuku i u koljenu. Takve



Slika 2. Stav skijaša

osobe primjećuju da su im ruke postale duže, a tjelesna visina manja.

Osim sakroilijakalnih zglobova i kralježnice, mogu biti zahvaćeni korijenski i periferni zglobovi, sternoklavikularni, temporomandibularni, akromioklavikularni i krikoaritenoidni zglob, sinhondroze i hvatišta tetiva, ligamenata te aponeuroza.

U bolesnika s ankilozantnim spondilitisom mogu se naći promjene na očima, plućima, srcu i u drugim utrobnim organima, na poprečnoprugastim mišićima, koži i živčanom sustavu.

Afekcija korijenskih zglobova češća je na kuku nego na ramenu, a još učestalija ako bolest počinje prije dvadesete godine života.

Koksitis (coxitis) se ubraja se među najteže ekstravertebralne manifestacije ankilozantnog spondilitisa, a uzrokuje manje ili veće oštećenje funkcionalnog kapaciteta cijelog lokomotornog sustava, katkad veće od afekcije kralježnice. Afekcija kuka može biti obostrana ili jednostrana, simetrična ili asimetrična, može prethoditi bolesti, javiti se na početku bolesti ili u njezinom tijeku. Koksitis se očituje boli u preponi, koja se širi prema medijalnoj prednjoj ili lateralnoj strani natkoljenice. Ubrzo se razvija lagana i sve veća fleksorna i adduktorna kontraktura. U teškim oblicima koksitis završava ankilozom i ukočenjem. Bol u području kuka može nastati i zbog entezitisa na velikom i malom trohanteru. U tom je slučaju indicirano odrediti veličinu intermaleolorne udaljenosti. Bolesnika zamolimo da maksimalno abducira kukove, nakon čega obavimo mjerenje. Kod vanjskih entezitisa u položaju abdukcije nastaje bol i smanjena je intermaleolarna udaljenost.

Kod afekcije ramena je rijetko zahvaćen i humeroskapularni zglob, i to jednostrano ili obostrano, prolazno ili trajno. Češće se aficira akromioklavikularni zglob. Bol je vodeći simptom, a širi se u nadlakticu i prema vratu ili je u slučaju akromioklavikularnog artritisa, lokalizirana na tome zglobu, što se dokazuje palpacijom. Lako se uočava zbog otekline, a pri pregledu uočava se da je ograničena najprije abdukcija, a zatim rotacija i prema unutra i prema van.

Periferni se artritis javljaju u gotovo dvije trećine bolesnika, bilo da prethode afekciji sakroilijakalnih zglobova i kralježnice, bilo da se javljaju u tijeku bolesti. Pojavljuju se kao monoartritis ili oligoartritis, a vrlo rijetko imaju poliartikularni oblik. Artritis su učestaliji na donjim nego na gornjim udovima, a vrlo se rijetko razvijaju na malim zglobovima šaka i stopala. Koljeno je najčešće zahvaćeno. Artritis su najčešće prolazna karaktera. Artritis korijenskih i, napose, perifernih zglobova bez afekcije kralježnice zadaju poteškoće u diferencijalnoj dijagnozi. Nalaz entezitisa, sakroileitisa ili iridociklitisa olakšava dijagnozu [9].

Glavna manifestacija u ankilozantnom spondilitisu izvan perifernih zglobova i aksijalnog skeleta jest entezitis koji se može razviti na hvatištu svakog mišića, tetive i ligamenta za kost. Entezitis se razvije napose u području zdjelice, ramena, kuka, lakta i u okolini drugih zglobova i u području peta [14]. Entezitis se javlja u 30 do 35% bolesnika i može se pojaviti u svim fazama bolesti s prevalencijom u početku bolesti.

Klinički, entezitis se u početku očituje na palpaciju i pri pokretu, odnosno pri mišićnoj kontrakciji. Budući da se velik broj mišićnih hvatišta nalazi blizu zgloba, važno je palpacijom utvrditi točnu lokalizaciju boli. Na pojedinim površnijim hvatištima mišića nalazi se otekline (hvatište Ahilove tetive).

Entezitisi se mogu razviti na protuberanciji okcipitalis eksterni, mastoidnom nastavku temporalne kosti i području zigomatične kosti. U području kralježnice entezitisi se najčešće razvijaju na vršcima processusa spinozusa i na transverzalnima nastavcima, zatim na vanjskoj strani rebra. Entezitis u području ramena nastaje na velikom i malom tuberkulu humerusa, akromionu i korakoidnom nastavku. Sve su te lokalizacije blizu zgloba pa mogu nastati dijagnostički problemi zbog sličnosti s artritisom.

Područje lakta ima više predilekcijskih mjesta: medijalni i radijalni epikondil i olekranon ulne. Entezitis u području zdjelice pojavljuje se na grebenu ilijačne kosti, tuberu sjedne kosti, trohanterima itd. U području pete razvijaju se entezitisi koji imaju dijagnostičku vrijednost. Mogu se pojaviti kao rani ili u početku vodeći znak upalnih reumatskih bolesti. Entezitis pete kod tih bolesti se zove *calcaneo pathia rheumatica inflammatoria*. Entezitis kalkaneusa očituje se boli koja se pojačava pri stajanju i hodu.

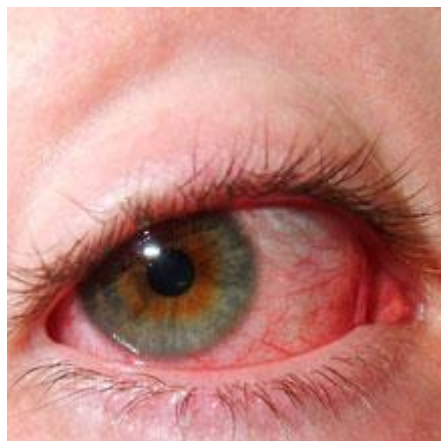
Općenito se može reći da je entezitis mjesto primarne bolesti. Mjerenje osjetljivosti mjesta razvoja entezitisa znači određivanje aktivnosti ankilozantnog spondilitisa.

U tijeku bolesti mogu se razviti neurološke komplikacije. One su uglavnom posljedica atlanto-aksijalne dislokacije, ili nastaju zbog pritiska granulacijskog tkiva discitisa, odnosno spondilodiscitisa, koje prodre u vertebralni kanal, i osifikacije mekih struktura.

Klinički se atlanto-aksijalna dislokacija očituje boli u vratu, koja sijeva u okcipitalnu i temporalnu ili retroorbitalnu regiju. Ovisno o veličini pomaka mogu se razviti znakovi lezije medule spinalis (kvadripareza, kvadriplegija, egzitus letalis).

U kasnijim fazama bolesti može biti zahvaćena i kauda ekvina. Sindrom se očituje boli u nozi i stražnjici, s ispadima motorike i osjeta, impotencijom, poteškoćama u mokrenju i opstipacijom. Sindrom se razvije unilateralno ili bilateralno, često vrlo postupno i podmuklo.

Kod žena ova bolest počinje mirnije i nešto kasnije nego u muškaraca pa se dijagnoza redovito postavlja tek nakon 10 godina od početka bolesti. Bolest sporo napreduje i nije toliko aktivna kao u muškaraca. Periferni su zglobovi učestalije zahvaćeni i u njih bolest češće počinje afekcijom perifernih zglobova. Osificirajuće promjene na torakolumbalnome prijelazu manje su naznačene, a vratna je kralježnica u žena češće aficirana [9,11].



Slika 3. Uveitis oka

Obilježje križbolje	UPALNA	MEHANIČKA
Početak	Neprijetno i postupno	Nagao i brz
Dob	<40	15 – 90
Obiteljska anamneza	Pozitivna	Nije pozitivna
Karakter bola	Tupa, difuzna	Oštra, lokalna
Distribucija bola	Sklerotomska	Radikalna
Senzibilitet	Bez ispada	Ispad po dermatomima
Refleksi	Bez promjena	Promijenjeni
Ometanje sna	Buđenje, ometanje sna	Bez ometanja
Jutarnja zakočenost	Jaka	Bez ili blaga zakočenost
Učinak mirovanja	Pogoršanje	Poboljšanje
Učinak vježbi	Poboljšanje	Pogoršanje

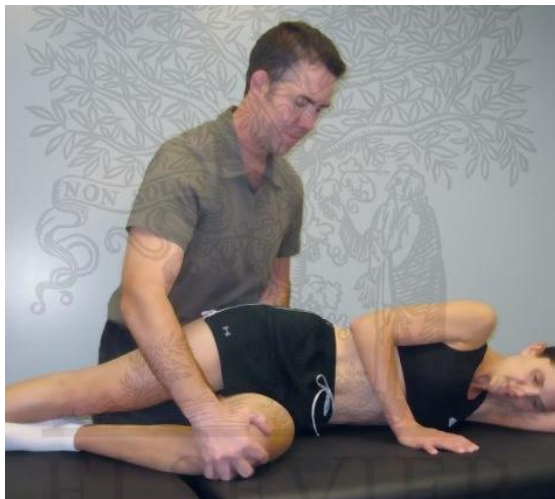Tablica 1. Prikaz razlike upalne i mehaničke križbolje

1.3.5. Dijagnostika

Dijagnoza se postavlja na temelju anamneze, kliničke slike, različitim testovima i mjerenjima koji se koriste u fizikalnom pregledu, a utvrđuje se radiološkim nalazom sakroileitisa (MR,RTG) i/ili nalazom HLA-B27 antigena [11]. U utvrđivanju statusa i postavljanju dijagnoze primjenjuju se brojni testovi te se palpacijom otkriva bolna osjetljivost jednog ili oba sakroilijakalna zgloba.

Većina je testova, napose Mennellov, pozitivna u početku sakroileitisa, a u vrlo uznapredovalim slučajevima gotovo nikada [9].

Za ispitivanje sakroileitisa radimo Mennellov test. Bolesnik leži na boku, s maksimalno privučenom natkoljenicom prema trbuhu i flektiranom potkoljenicom. Bolesnik obuhvaća flektiranu nogu ispod koljena i vuče je prema prsima. Druga je natkoljenica ispružena u kuku, a potkoljenica je savinuta pod pravim kutom. Ispitivač jednom rukom trzajima vuče ›gornju‹ nogu prema natrag. Nakon toga se bolesnik okrene na drugi bok, a liječnik na isti način ispita i drugi sakroilijakalni zglob. Ako je upalni proces u sakroilijakalnim zglobovima još aktivan, pojavljuje se bol pri tom pokretu [13].



Slika 4. Mennellov test

Znak tetive na luku-Povišen tonus *erectores trunci* prisutan je već u početku afekcije slabinske kralježnice kao znak neposredne ukočenosti mišića zbog upalnog procesa. Takvo se mišićje pri saginjanju u stranu, tj. u konkavitetu, ne relaksira. Znak se zove ›znak tetive na luku‹. Kod svih ostalih stanja koja aficiraju slabinsku kralježnicu, napose degenerativnih promjena, na toj strani nastaje relaksacija mišića *erectores trunci* [9]. Ograničenje laterofleksije se može utvrditi i mjerenjem udaljenosti vrška trećeg prsta spuštene ruke od poda.

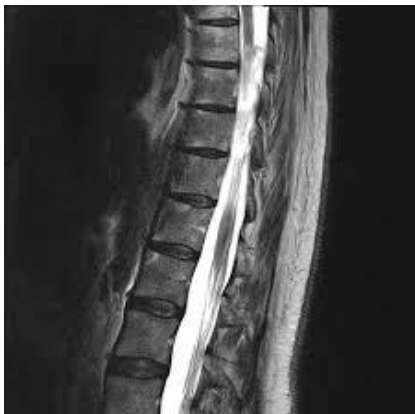Radiološka obrada je najpouzdanija metoda za ranu dijagnozu. Prije 70 godina francuski je reumatolog J. Forestier napisao da se ključ za ranu dijagnostiku ankilozantnog spondilitisa nalazi u radiografiji sakroilijakalnih zglobova, a ako na standardnom radiogramu ne vidimo promjene tada je MR metoda izbora za rano otkrivanje sakroileitisa.

Na torakolumbalnome prijelazu kralježnice također se veoma rano mogu otkriti prve promjene u obliku osifikacije hvatišta ligamenata i diskova, ali tada obično već postoje znakovi sakroileitisa. U akutnoj fazi uočavamo edem kosti, kapsulitis, sinovitis i entezitis, a u kroničnoj sklerozu, erozije te fibroznu i koštanu ankilozu.

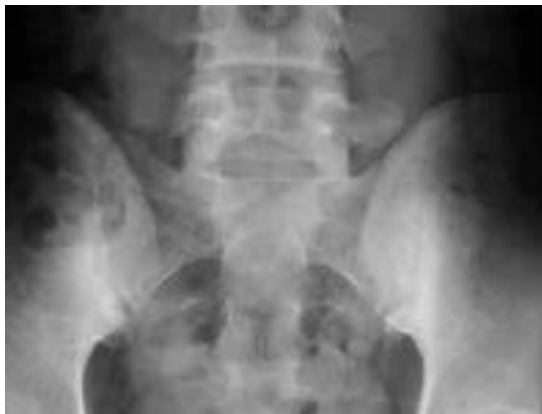Smatra se da nema ankilozantnog spondilitisa pri kojem nisu zahvaćeni sakroilijakalni zglobovi. Na standardnom radiogramu promjene na SI zglobovima su bilateralne i simetrične. Erozije zgloba stvaraju lažna proširenja zglobnog prostora. Izražena je skleroza ilijačne kosti, a proliferativne promjene dovode do fibrozne i koštane ankilozе. U subhondralnoj kosti načelno se već nakon nekoliko tjedana razvije difuzna osteoporoza kao znak aktivne hiperemije [9,15]. Promjene na kralježnici su karakteristične za ankilozantni spondilitis. Već u ranom stadiju bolesti vide se prekidi kontinuiteta trabekula u gornjem i donjem kutu trupa kralješka praćeni stvaranjem nove kosti tako da se postupno izravnavaju konkaviteti na prednjoj plohi trupa kralješka i on poprima četvrtasti oblik (*squaring*) - Romanus lezija. Na hrskavičnim zglobovima kralježnice (diskovertebralnima, simfizi stidnih kostiju i manubriostrenalnoj sinhondrozi) razvija se upalni proces. Uz prednji i postranični rub trupa kralješka osificiraju vanjska vlakna fibroznog prstena intervertebralnog diska. Riječ je o sindezmozima koji se mogu razviti duž cijele kralježnice. S vremenom osificiraju i prednji uzdužni ligament (znak bodeža) te paravertebralno vezivno tkivo. Kad napokon osificira svo vezivo kralježnice na rendgenskoj snimci imamo prikaz koji podsjeća na bambusov štap [15].

Zglobni prostor kuka koncentrično je sužen, uz male erozije, protruziju acetabuluma te obilne rubne koštane apozicije na prijelazu glave i vrata [11].

Slika 5. MR kralježnice



Slika 6. Rtg sakroilijakalnih zglobova



Laboratorijski nalazi

Ne postoji specifičan laboratorijski nalaz koji bi potvrdio dijagnozu ankilozantnog spondilitisa. Sedimentacija eritrocita ubrzana je u većine bolesnika, i to u onih s naglim i atipičnim početkom bolesti, s izrazitom sistemnom aktivnošću i u bolesnika s aktivnim poliartritisom. U bolesnika kojima je izolirano zahvaćena kralježnica sedimentacija eritrocita često je normalna.

Krvna slika ne pokazuje neke tipične promjene eritrocita. U oko četvrtine bolesnika izražena je normokromna ili hipokromna anemija s niskim vrijednostima serumskog željeza. U većine bolesnika je normalan broj leukocita, a u 15% oboljelih prisutna je leukocitoza. U serumu bolesnika s ankilozantnim spondilitisom nije prisutan reumatoidni faktor. Imunoglobulini (osim IgG, koji su povišeni) pokazuju normalne vrijednosti. ANF se obično ne nalaze. Mišićni enzimi, poput aldolaze, CPK i LDH u početku su i u aktivnoj fazi povišeni, a u slučaju vrlo uznapredovale bolesti njihove su vrijednosti snižene.

Antigen HLA-B27 pozitivan je u oko 90% bolesnika s ankilozantnim spondilitisom [9,11].

Tablica 2. **Modificirani New York kriteriji za AS** – dijagnoza AS se postavlja ako je prisutan radiološki i najmanje jedan klinički kriterij [11].

Klinički kriteriji	Križobolja i zakočenost koja traje duže od 3 mjeseca, ublažava se kretanjem, ne i mirovanjem
	Ograničena pokretljivost lumbalne kralježnice u frontalnoj i sagitalnoj ravnini
	Ograničenje indeksa disanja
Radiološki kriteriji	
	Sakroileitis II.stupnja bilateralno ili III.-IV.stupanj unilateralno

Tablica 3. Klasifikacijski kriteriji za spondiloartritis, ASAS, 2011.[16]

Bolesnici s križoboljom \geq 3 mjeseca (s ili bez perifernih simptoma) i životne dobi \leq 45 godina	Bolesnici s perifernim simptomima bez križobolje
Radiološki sakroileitis* plus \geq 1 SpA obilježje ili HLA-B27 plus \geq 2 druga SpA obilježja	Artritis ili entezitis ili daktilitis plus SpA obilježja
SpA obilježja:	1 SpA obilježje:
- upalna križobolja	- Uveitis
- artritis	- Psorijaza
- entezitis (peta)	- Crohnova bolest / kolitis
- uveitis	- Prethodna infekcija
- daktilitis	- HLA-B27
- psorijaza	- Radiološki sakroileitis
- Crohnova bolest / kolitis	ili 2 druga SpA obilježja:
- dobar učinak NSAR	- artritis
- SpA u obitelji	- entezitis
- HLA-B27	- daktilitis
- povišen CRP	- iskustvo upalne križobolje ikada
*radiološki sakroileitis:	- SpA u obitelji
- na MR nalaz aktivne upale	
- sigurni radiološki sakroileitis prema modificiranim Njuroškim kriterijima	

Osjetljivost 80%, specifičnost 83% (N = 975).

1.3.6. Liječenje

Uzrok ankilozantnog spondilitisa nije poznat, pa tako ni liječenje. Liječenje treba prilagoditi fazi bolesti, to jest akutnoj, subakutnoj i kroničnoj fazi ankilozantnog spondilitisa [17].

Cilj liječenja je suzbiti bol i upalu, poboljšati funkcionalne sposobnosti bolesnika, usporiti ili zaustaviti razvoj strukturnih promjena. Liječenje treba prilagoditi uzimajući u obzir kliničku manifestaciju bolesti (zahvaćanje aksijalnog skeleta, perifernih zglobova, enteza...), aktivnost bolesti, funkcionalni status bolesnika, nastale strukturne promjene, zahvaćenost kuka, dob i komorbiditet.

Optimalno liječenje zahtijeva kombinaciju nefarmakološkog i farmakološkog liječenja. Nefarmakološko liječenje uključuje edukaciju bolesnika, opće mjere, vježbe i ostale metode fizikalne terapije. Bolesnika je potrebno upoznati s prirodom bolesti. Osobito je potrebno naglasiti važnost svakodnevnog vježbanja da se održi postura, gibljivost kralježnice, prsnog koša i korijenskih zglobova [11].

Pogrbnjeno držanje, deformiteti kralježnice i imobilizacija kukova uzrok su teških oštećenja funkcionalnog kapaciteta lokomotornog sustava. Kada nije postignuta prevencija, ili kad se razvijeni deformiteti ne mogu korigirati, primjenjuje se kirurško liječenje. Kirurško liječenje je indicirano u slučaju jakih fleksijskih i abdukcijskih kontraktura, teških deformacija kralježnice, neuroloških komplikacija te atlanto – aksijalne luksacije. Kirurški zahvati koji se primjenjuju su: vertebrotonomija, mobilizacija kuka (aloartoplastika), sinovijektomija, laminektomija i artrodeza segmenta C1-C4 zajedno s okcipitalnom kosti [9].

Nekim bolesnicima potrebno je odrediti pomagalo za podupiranje (štaka, štap) ili invalidska kolica jer se tako mogu spriječiti daljnja oštećenja zgloba te pacijent ima mogućnost kretanja. Steznik za rasterećenje kralježnice propisuje se samo za teške slučajeve bolesti [11].

1.4. REHABILITACIJA BOLESNIKA S ANKILOZANTNIM SPONDILITISOM

Rehabilitaciju osoba s ankiлоzantnim spodilitisom provodimo u svrhu smanjenja boli i povećanja funkcionalne sposobnosti, te bolje kvalitete života. Rehabilitacija u osoba s ovim oboljenjem nam služi kao prevencija stvaranju različitih deformiteta lokomotornog sustava te nam omogućuje i dugotrajniju radnu sposobnosti i učinkovitost.

1.4.1. Kinezioterapija

Kinezioterapija koristi aktivni pokret kao stimulator neuromuskularnog aparata i osteoplastične aktivnosti. Program kinezioterapije treba biti unaprijed isplaniran te se mora provoditi postupno. Muskulaturu, koja je hipertonična, moramo dovesti u stanje najveće moguće relaksacije. Važno je odrediti početni položaj za provedbu vježbi. Najmanji utrošak energije zahtijeva ležeći položaj, jer nam za taj položaj nije potreban rad mišića. Aktivnim vježbanjem održava se neuromuskularna funkcija, stimulira se aktivnost zglobova i mišića, propiocepcija ostaje očuvana, zadržava se normalna postura, kao i pokretljivost u oštećenim segmentima kralježnice. Od velike je važnosti sprječavanje hipotonije i atrofije mišića te očuvanje respiratorne gibljivosti prsnoga koša.

Kinezioterapija je kontraindicirana u bolesnika s discitisom, atlanto – aksijalnom dislokacijom, aortalnom insuficijencijom i iridociklitisom. Ako dođe do prijeloma bez dislokacije u torakalnoj i lumbalnoj kralježnici potrebno je mirovanje ili povremeno nošenje sadrenog steznika. Kod prijeloma u području cervikalne kralježnice primjenjuje se halo-trakcija, sadreni steznici, a rijetko kada kirurško liječenje.

Pri primjeni kinezioterapije ne smijemo zaboraviti da učinkovitost bilo kojeg terapijskog programa ovisi o općem stanju bolesnika, aktivnosti bolesti, stupnju već postojećeg oštećenja i okolnih struktura [9,11].

1.4.1.1. Vježbe disanja

Vježbe disanja imaju veliko važnost za oboljele od ankilozantnog spondilitisa. Provode se vježbe disanja kostalnog tipa, a izbjegava se abdominalno disanje. Cilj torakalnog disanja je održavanje mobilnosti rebara i usporenje okoštavanja kostovertebralnih i kostotransferzalnih zglobova. Izvode se u svim položajima, ali najučinkovitije su ako se izvode u ležećem položaju na leđima, savijenih kukova i koljena. Na taj način bolesnik odvaja kostalno od abdominalnog disanja. Pri torakalnom disanju si možemo još pomoći dajući pritisak na području trbuha. U tu svrhu često koristimo vrećice pijeska [11,17].

Forsirano torakalno disanje sastoji se od što dubljeg udaha uz prolongirani izdah pri kojem bolesnik izgovara slovo ›s‹ ili ›f‹, kako bi smo zvučno mogli kontrolirati vrijeme izdisaja. Vježbe disanja dodatno rasterećuju oštećenu kralježnicu [11].

Slika 8. Ležeći na leđima provodimo vježbu kostalnog disanja, a pomoću vrećice pijeska isključujemo abdominalno disanje



Slika 9. Bolesnik drži ruke iza glave, savijene u laktovima. Prilikom izdaha laktovima pokušava dotaknuti podlogu





Slika 10. Bolesnik rukama prati širenje prsnog koša prilikom udaha, te pritiskom ruku potpomaže izdah



Slika 10. Koristeći remen bolesnik kontrolira inspirij i potpomaže ekspirij

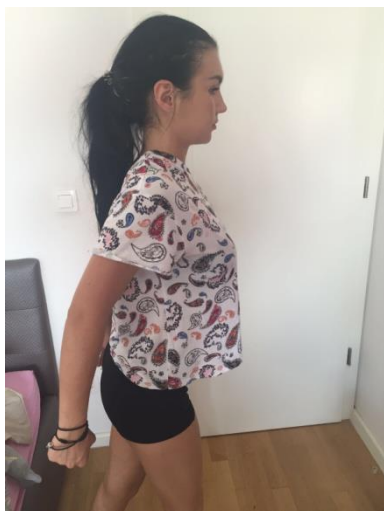

Slika 10.

Slika 11.

Bolesnik povećava opseg kostalnog disanja na način da u sjedećem položaju radi abdukciju i vanjsku rotaciju





Slika 12. Bolesnik u stojećem položaju izvodi produženi ekspirij izgovarajući slovo s/f.

1.4.1.2. Vježbe snaženja

Vježbe jačanja se odnose prvenstveno ne mišiće ekstenzore ekstremiteta i ekstenzore trupa. Oko jačanja abdominalne muskulature i pregibača natkoljenice su podijeljena mišljenja, ali ukoliko bolesnik ima razvijen stav skijaša i pojačanu torakalnu kifoza te vježbe su kontraindicirane. Ako se razvije koksitis izometričkim vježbama jačamo pelvitrohanternu muskulaturu za stabilizaciju kuka [11].




Slika 13. Odizanjem stražnjice od podloge postižemo jačanje lumbalnog dijela kralježnice i istodobno isezanje m.iliopsoasa

Slika 14.




Slika 15.



Slika 16.



Slika 17.



Ovim vježbama odizujući trup i ruke postizemo jačanje leđnih i glutealnih mišića.



Slika 18. Bolesnik u potrbušnom stavu odize suprotnu nogu i ruku.

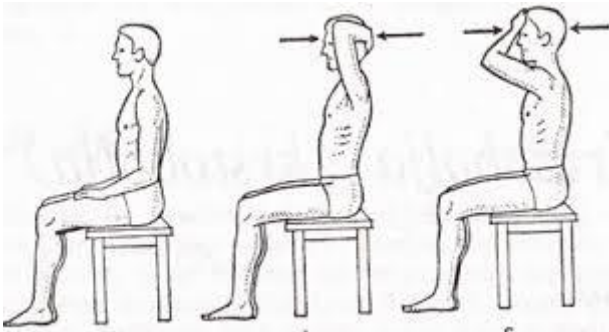


Slika 19. Jačanje trbušnog zida

1.4.1.3. Vježbe povećanja gibljivosti i istezanja kralježnice

Provode se kao aktive ili aktivno potpomognute vježbe. Za vratnu kralježnicu karakteristične su asistirane vježbe s opreznom trakcijom, uz izvođenje svih pokreta do granice bola, a provode se u ležećem ili sjedećem stavu. Iste vježbe moguće je raditi i u suspenzijskoj napravi. Ove vježbe su indicirane samo kod bolesnika kod kojih je isključena atlanto – aksijalna dislokacija. [11].

Cervikalna




Slika 20. Pružajući otpor rukama jačamo mišiće vrata

Izvodimo sve kretnje u vratnoj kralježnici, ali uz asistenciju terapeuta.

Torakalna



Slika 21. Noge su flektirane u koljenu i kuku. Ruke su raširene u visini ramena i oslonjene na podlogu. Okrećemo koljena u jednu, a vršimo pritisak ruke u drugu stranu.



Slika 22. Odizanje ruke s rotacijom kralježnice. Pogled prati ruku

Lumbalna



Slika 23. i slika 24. Vježba „mačka“

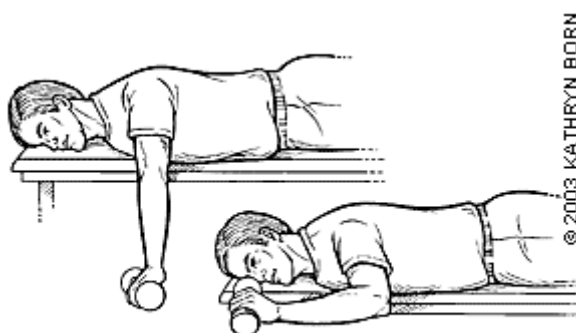
1.4.1.4. Vježbe povećanja mobilnosti korijenskih zglobova

Kod kinezioterapije bolesnika s ankilozantnim spondilitisom vrijedi pravilo da fleksore trebamo istezati, a ekstenzore jačati. Za povećavanje raspona pokreta korijenskih zglobova koristimo pasivne vježbe, vježbe u suspenziji, vježbe istezanja, pendularne vježbe i vježbe u vodi [17].

Kod ovakvih bolesnika kuk se nalazi u laganoj fleksijskoj kontrakturi te zbog toga istežemo m.iliopsoas. Isto tako istežemo i prsne mišiće koji su skraćeni zbog razvijene torakalne kifoze. Istovremeno s provođenjem vježbi istezanja prsnih mišića provodimo i adekvatan respiracijski trening [11].



Slika 25. Vježba istezanja kuka



Slika 26. Vježba istezanja zgloba ramena

1.4.2. Ostale procedure fizikalne terapije

Postoje brojni postupci koje možemo koristiti ,u kombinaciji s kinezioterapijom, kod nefarmakološkog liječenja i rehabilitacije bolesnika s ankilozantnim spondilitisom, a glavni nam je cilj smanjiti bolnost i povećati funkciju kralježnice i oboljelih zglobova [11].

Hidroterapija

Hidroterapija ima veliko značenje kod oboljelih od ankilozantnog spondilitisa. Voda u bazenu treba imati temperaturu 36-38°C jer toplina pospješuje cirkulaciju. Sila uzgona, ovisno o dubini vode, postiže učinak maksimalne relaksacije. Zbog smanjenog pritiska na zglobove, opća pokretljivost je veća, aktivnost mišića manja, a bolnost je bitno smanjena. Mišićna aktivnost se povećava izvođenjem brzih, kontinuiranih pokreta, promjenom brzine ili smjera [11].

U bazenu primjenjujemo i podvodnu masažu kojom smanjujemo tonus paravertebralnih mišića, poboljšavamo cirkulaciju i metabolizam tkiva [17].

Balneoterapija

Balneoterapija je liječenje primjenom mineralne vode koje se nazivaju i ljekovite mineralne vode. Balneoterapija koristi sve fizikalne faktore hidroterapije uz kemijsko djelovanje mineralnih voda. U termalnim mineralnim vodama se nalaze minerali koji djeluju na ljudsko tijelo izazivajući hiperemiju, smanjujući bol i poboljšavajući funkciju [11,18].

Ultrazvuk

Primjena ultrazvuka vezana je za "suhu" primjenu putem kontaktnog medija ili kroz vodu. Primjenjuje se na oba sakroilijakalna zgloba, najčešće u dozi oko 2 W/cm², te na paravertebralne mišiće u području vratne i slabinske kralježnice u manjim dozama. Ultrazvuk prodire u tkivo dublje nego dijatermija, a može prodrijeti i na zglob kuka. Ultrazvuk se koristi kao priprema rastezanja vezivnog tkiva [17].

Dijatermija

Dijatermiju definiramo kao stvaranje topline u tkivima zbog otpora koji ta tkiva pružaju prolasku visokofrekventne električne struje. Primjenjujemo i kratkovalnu i mikrovalnu dijatermiju. Dijatermija utječe na smanjenje boli i relaksaciju mišića [17].

Elektroterapija

Elektroterapijom se služimo kada želimo utjecati na smanjenje boli i upale te poboljšanje cirkulacije i mišićne kontrakcije. Od struja se primjenjuju interferentne i dijadinamske struje, te TENS jačine do 80 miliampera i frekvencije 80 do 180 Hz. Primjenjuje se više puta na dan, ukupno ne više od 30 minuta u 24 sata.

Iontoforeza i ultrasonoforeza su indicirane u liječenju entezitisa. Tim postupcima unosimo ljekovita sredstva kojima izazivamo hiperemiju i analgeziju [17,18].

Fototerapija

Svjetlosna terapija se provodi pomoću tunela sa svjetiljkama ili soluks svjetiljke. Njena zadaća je ublažavanje boli i relaksacija muskulature, što se također postiže i primjenom ultraljubičastih zraka i helioterapije [17].

1.4.3. Medikamentozna terapija

Prvi izbor u medikamentoznom liječenju boli i zakočenosti u bolesnika s ankilozantnim spondilitisom su nesteroidni antireumatici. Kod bolesnika s povišenom osjetljivošću na gastrointestinalne nuspojave preporuča se i istodobna primjena gastroprotektivnih lijekova. U cilju bolje analgezije se kombiniraju i s čistim analgeticima. Kada bolesnik ne podnosi nesteroidne antireumatike ili kada su mu isti kontraindicirani koriste se samo analgetici. Kod sustavne primjene kortikostreoida nemamo dobar rezultat liječenja, dok lokalne infiltracije u zahvaćena hvatišta i zglobove daju dobar učinak. Samo blokatori TNF-alfa djeluju i na aksijalnu i na perifernu bolest. Takvi lijekovi se primjenjuju samo u bolesnika koji imaju trajno visoku aktivnost bolesti unatoč primijenjenoj konvencionalnoj terapiji [11].

1.4.4. Edukacija

Bolesnika trebamo informirati o naravi bolesti, upoznati ga s metodama liječenja i preventivnim postupcima koje će provoditi u svakodnevnom životu. Također, mora biti upoznat s posljedicama i štetnosti neprovođenja redovitog liječenja. Zbog održavanja sposobnosti i mogućnosti samozbrinjavanja značajno mjesto zauzima pravilan odabir zanimanja [11].

Glavni cilj u rehabilitaciji bolesnika s ankilozantnim spondilitisom je izbjeći ili barem smanjiti, što je više moguće, tjelesnu invalidnost, i osposobiti čovjeka za rad i aktivnosti samozbrinjavanja. Za postizanje tog cilja potrebna nam je velika suradljivost pacijenta [1].

U sklopu edukacije provodimo i radnu terapiju kojom ga pripremamo za sve potrebne aktivnosti svakodnevnog života. Bolesnika trebamo dobro informirati o prvilnim položajima za što bolje održavanje posture i izvođenje vježbi jer rehabilitacija ne završava izlaskom iz bolnice, već traje cijeli život.

Položaj pri ležanju

Osoba treba ležati i spavati na umjereno tvrdom ležaju i ne smije imati jastuk ispod glave.

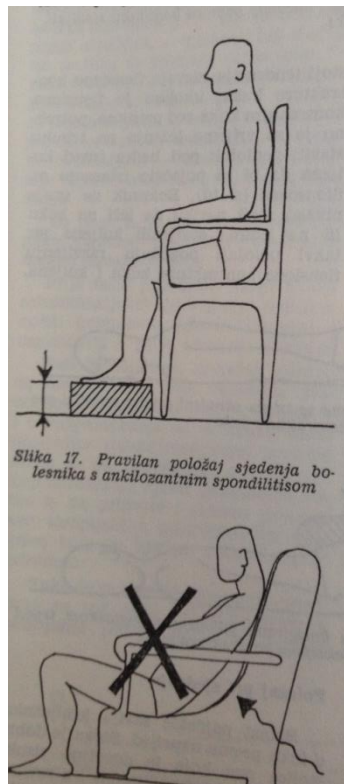
Kod ležanja je puno preporučljiviji položaj na trbuhu, jer se u tom položaju istežu skraćeni grudni mišići i pregibači natkoljenice. Ukoliko je prisutna fleksiona kontraktura kuka, potrebno je za vrijeme ležanja na trbuhu staviti podložak pod bedra iznad koljena da bi pojačali istežanje m.iliopsoasa. Bolesnik treba izbjegavati položaje na boku ili leđima sa savinutim koljenima jer takvi položaji pogoduju razvijanju fleksione kontrakture koljena i kuka [1].

Položaj pri sjedenju

Kod ankilozantnog spondilitisa kralježnica je obično savijena u luku prema naprijed, pa bi stolica trebala biti dovoljno visoka s ravnim i visokim naslonom za podupiranje kralježnice. Ako je stolica previsoka, ispod stopala treba staviti podmetač. Treba se izbjegavati sjedenje u fotelji jer su u tom položaju ramena povijena, a kralježnica savijena prema naprijed, što pogoduje skraćenju m.pectoralisa. Ako je radni položaj

bolesnika sjedeći treba ga educirati da tokom dana mijenja položaj tijela, a ako ni to nije moguće onda bi trebao u pauzama provoditi vježbe istezanja gornjih ekstremiteta s pravilnim disanjem (duboki inspirij) [1].

Slika 27. Položaj pri sjedenju



Položaj pri hodu

Tokom hodanja treba činiti umjereno duge korake principom: iskorak-udah, donoženje-izdah. Treba hodati uzdignute glave gledajući horizontano naprijed, grudni koš izbaciti prema naprijed, a ramena unazad. U početku se takav položaj pri kretanju treba svjesno kontrolirati

dok ne postane navika. Preporučuje se što više kretanja i izbjegavanje velikog fizičkog naprezanja [1]

Pomagala za podupiranje i samopomoć

Kod veće aktivnosti bolesti se preporučuje nošenje steznika za kralježnicu. Steznik je indiciran kod deformacija koje ne možemo korigirati, kod bolesnika sa spondilodiscitisom ili atlanto-aksijalnom dislokacijom. Na taj način ovratnikom spriječavamo komplikacije i umanjujemo bolnost.

Kod afekcije jednog kuka štap se treba nositi na suprotnoj strani, a ako su zahvaćena oba, štap nosimo na strani koja je manje bolna.

U slučaju obostranog koksitisa i/ili afekcije koljena indicirana su kolica, uz dopušteno kretanje, jer na taj način spriječavamo daljnje oštećenje zgloba [17].

Športske i rekreativne aktivnosti

Osobe s ankilozantnim spondilitisom se mogu baviti sportom. Trebaju izbjegavati sportove koji pojačavaju torakalnu kifozu, pretjerano jačaju prsne mišiće i povećavaju postojeće deformitete. Športske aktivnosti kod ovih bolesnika trebaju biti dozirane i kontrolirane. Preporučljive aktivnosti kod ovih bolesnika su plivanje, osobito leđno, igre loptom, jahanje, skijanje, trčanje.

Bilokakva rekreacija osim što podiže opću kondiciju, jača mišiće i ubrzava metabolizam utječe pozitivno i na psihičko stanje oboljelog [17].

Spolni život

Spolni život osoba oboljelih od ankilozantnog spondilitisa može također biti pogođen bolešću. Problemi nastaju u bolesnika s afekcijom kuka i kralježnice jer je spolni poticaj smanjen. Čak i neki lijekovi koje bolesnici uzimaju utječu na smanjenje libida. Ovaj problem je izražen i kod žena. Mlađe žene s tom bolesti i afekcijom kuka i križboljom imaju bolno opterećenje što negativno utječe na spolni život. U tom slučaju treba pribjegavati varijacijama u položaju i snošaj izvoditi u analgeziji. [17.]

Vožnja

Ankilozantni spondilitis često izaziva i poteškoće u vožnji. Kod afekcije vratne kralježnice bolesnik ima najveće probleme koji su izraženi kad je u vožnji potrebno rotirati glavu, npr. kod vožnje unatrag, parkiranja. Može se povećati i atlanto-aksijalna dislokacija pri rotacijama glave u vožnji te izazvati iritaciju ili kompresiju kralježnične moždine i posljedično tetraparezu. U tom slučaju obvezno je nošenje plastičnog rasteretnog ovratnika koji će spriječiti rotacije glave i sve posljedice koje iz toga nastaju [17].

2. CILJ RADA

Cilj ovog rada je na što jasniji način prikazati postupke u rehabilitaciji oboljelih od ankilozantnog spondilitisa. Također, cilj nam je što veći značaj pripisati edukaciji bolesnika i njegove okoline o samoj bolesti i rehabilitaciji. Obzirom da je riječ o kroničnoj bolesti, glavni zadatak nam je spriječiti progresiju i omogućiti bolesniku što bolju adaptaciju u aktivnosti svakodnevnog života. Cilj samog liječenja je izbjeći tjelesnu invalidnost, suzbiti bol, pružiti psihosocijalnu potporu te edukacijom i rehabilitacijom poboljšati kvalitetu života bolesnika.

3. METODE I ISPITANICI

METODE

Prije samog početka rehabilitacije potrebno je provesti funkcionalnu procjenu pacijenta. Provodimo je metodama funkcionalnog testiranja:

- Goniometrijsko testiranje
- Dinamometrijsko testiranje
- Manualni mišićni test
- Indeks sagitalne gibljivosti kralježnice
- Indeks mobilnosti prsnog koša
- Procjena funkcionalne sposobnosti pacijenta (BASFI, BASDAI)

Goniometrijsko testiranje—objektivna metoda mjerenja opsega pokreta u zglobovima i kralježnici radi utvrđivanja funkcionalnog stanja i kontrole uspješnosti liječenja. Može se izvoditi goniometrom ili kutomjerom. Preporuča se da mjerenje izvodi isti ispitivač zbog manje mogućnosti pogreške. Gibljivost zgloba može biti potpuna, ograničena (kontraktura) ili je zglob ukočen (ankiloza). Mjere se aktivni i pasivni pokreti. Kod mjerenja goniometar moramo učvrstiti na tijelu i osovina zgloba se mora pokrivati s osovinom goniometra. Mjerenje započinje u nultom položaju [19].

Dinamometrijsko testiranje – objektivna metoda kojom mjerimo maksimalnu statičku mišićnu silu. Za vrijeme mjerenja segment koji se pokreće i tetiva koja se hvata za taj segment su pod 90 stupnjeva. Najčešće se mjeri dinamometrom na pero, a mjerna jedinica mišićne sile je Newton (N) [7].

Manualni mišićni test – subjektivna metoda mjerenja mišićne snage. Subjektivnost svodimo na najmanju moguću razinu ukoliko isti terapeut provodi mjerenja koja se provode prije, za vrijeme i nakon terapije. Za vrijeme mjerenja pacijent bi trebao biti oslobođen odjeće. Snaga mišića se ocjenjuje ocjenama od 0 do 5. Ocjenom 0 se označava pokušaj agonista da izvede kretnju ali bez njegove vizualne ili palpatorne

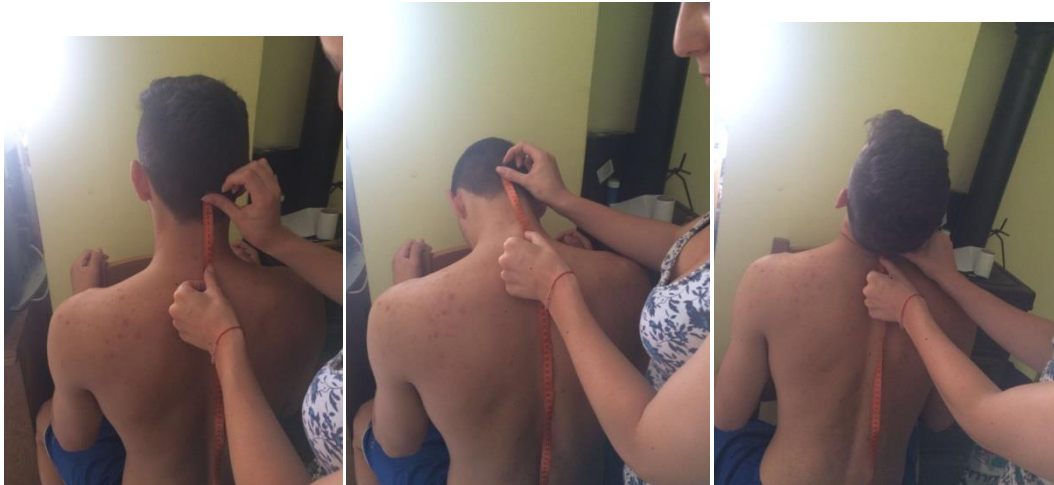
kontrakcije. Ocjenom 1 (10% snage) označavamo mišić koji nije u stanju izvesti pokret ali vizualno ili palpatorno uočavamo tragove kontrakcije. Ocjenom 2 (25% snage) se označava mišić koji može svladati težinu vlastitog segmenta u rasteretnom položaju u punom obimu pokreta. Ocjenom 3 (50% snage) ocjenjujemo mišić koji je u mogućnosti svladati težinu vlastitog segmenta antigravitacijski kroz puni obim pokreta. Ocjenom 4 (75% snage) ocjenjujemo mišić koji može svladati otpor antigravitacijski kroz puni obim pokreta. Ocjenom 5 (100% snage) ocjenjujemo mišić koji je svladao jači otpor antigravitacijski u punom obimu pokreta [7].

Indeks sagitalne gibljivosti kralježnice – metoda kojom procjenjujemo funkcionalno stanje kralježnice. U zdravih ljudi najveće pokrete mjerimo u području vratne i lumbalne kralježnice, koji su u području torakalne kralježnice ograničeni, a u području sakralne kralježnice su neizvedivi. Tokom mjerenja bolesnik se nalazi u stojećem položaju.

Kod mjerenja mobilnosti vratne kralježnice mjerimo centimetarsku udaljenost od protuberantiae occipitalis externe do spinoznog nastavka sedmog vratnog kralješka u neutralnom položaju. Zatim, zamolimo pacijenta da savije glavu i vrat prema naprijed te zabilježimo povećanje vrijednosti u centimetrima od nultog položaja (inklinacijski indeks). Potom, zamolimo pacijenta da savije vrat i glavu prema natrag te mjerimo skraćenje (reklinacijski indeks). Indeks sagitalne gibljivosti vratne kralježnice dobijemo zbrojem inklinacijskog i reklinacijskog indeksa.

Kod indeksa sagitalne gibljivosti torakalne kralježnice prvu fiksnu točku nam označava spinozni nastavak prominentnog kralješka, a drugu točku 30 cm ispod. Mjerimo razliku kod inklinacije i reklinacije, te zbrajanjem tih vrijednosti dobivamo indeks sagitalne gibljivosti torakalne kralježnice.

Kod mjerenja mobilnosti lumbalne kralježnice označavamo donju točku koja se nalazi u visini spinoznog nastavka petog slabinskog kralješka (u razini zamišljene linije koja spaja criste iliace se nalazi četvrti slabinski kralježak, a peti je ispod njega), a gornja točka je 10 cm iznad nje. Kao i kod mjerenja cervikalne i torakalne, tako i kod lumbalne kralježnice zbrajamo inklinacijski i reklinacijski indeks [7,13].



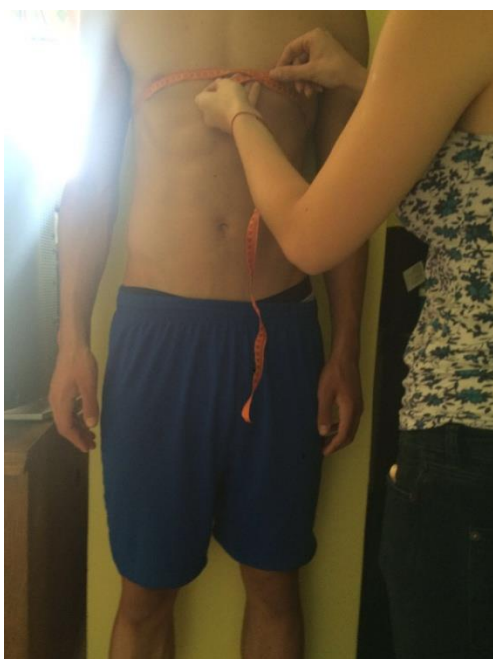Slike 28.,29.,30. Mjerenje ISG cervikalne kralježnice

Udaljenost prst-pod – mjerenje koje provodimo za položaj antefleksije i lateralne devijacije kralježnice. Iz neutralnog položaja bolesnik se saginje naprijed ili lateralno, ovisno što mjerimo, te pokušava prstima dotaknuti pod ne savijajući koljena. Centimetarskom vrpcom mjerimo udaljenost od poda do srednjeg prsta ruke. Veličina udaljenosti ovisi o afekciji kralježnice, kukova i ramena, te o elastičnosti mišića.



Slike 31., 32. Mjerenje udaljenosti prst – pod kod antefleksije i laterofleksije

Indeks mobilnosti prsnog koša – mjerenje koje provodimo centimetarskom trakom. Njome utvrđujemo kolika je mogućnost torakalnog disanja kod bolesnika jer proces okoštavanja može zahvatiti i kostovertebralne zglobove. Kod muškaraca mjerenje provodimo u visini bradavica (mamilarno), a kod žena bazalno (malo iznad grudi) ili aksilarno. Ukoliko je moguće mjerenje izvodimo u stojećem stavu. Mjerimo opseg grudnog koša pri maksimalnom inspiriraju i pri maksimalnom ekspiriraju. Određivanjem inspiratorno-ekspiratorne razlike dobivamo indeks disanja. Kada indeks disanja iznosi 0 cm osoba ne diše torakalno već abdominalno. U tom slučaju je vidljiv fenomen gumene lopte [7,11].



Slika 32. Mjerenje mobilnosti grudnog koša

Procjena funkcionalne sposobnosti pacijenta

BASFI (Bath Ankylosing Spondylitis Functional Index) je mjerni instrument za utvrđivanje stupnja funkcionalne onesposobljenosti u aktivnostima svakodnevnog života kod bolesnika s ankilozantnim spondilitisom. Upitnik se sastoji od deset pitanja koja se odnose na aktivnosti samozbrinjavanja i aktivnosti svakodnevnog života. Na pitanja bolesnik odgovara brojem od 0 do 10, gdje 0 znači da to čini bez poteškoća, a 10 da to ne može učiniti. Deficit je proporcionalan ukupnom zbroju odgovora u BASFI-u.

Često u upitnik upisujemo i mjerenja indeksa sagijalne gibljivosti kralježnice i indeks disanja.

BASDAI (Bath Ankylosing Spondylitis Disease Activity Index) je upitnik koji nadopunjuje BASFI indeks. To je upitnik o aktivnosti bolesti koji obuhvaća šest pitanja koja se odnose na osjećaj umora i boli u korijenskim i perifernim zglobovima te kralježnici, nelagodi bilo kojeg dijela tijela na pritisak, entezitisima te na intezitet i trajanje jutarnje zakočenosti. Na sva pitanja se odgovara VAS skalom.

Od drugih upitnika koristimo ASDAS, koji procjenjuje intenzitet križbolje, opću aktivnost bolesti, bolnosti i ukočenost perifernih zglobova te jutarnju zakočenost, i BASMI, koji se sastoji od 5 kliničkih i funkcijskih mjera i objektivne pokretljivosti kralježnice [11.]. Ovi testovi služe kao procjena za utvrđivanje funkcionalne onesposobljenosti, ali ih koristimo i kao sredstvo za evaluaciju.

Označi na dužini udaljenost od lijevog kraja dužine (u mm)
Pitanja se odnose na prethodnih mjesec dana

1. Obuvanje čarapa (bez pomoći)

	 	mm
	bez poteškoća nemoguće	
2. Pretklon (iz struka) i podizanje olovke s poda (bez pomoći)

	 	mm
	bez poteškoća nemoguće	
3. Dohvat predmeta s visoke police (bez pomoći)

	 	mm
	bez poteškoća nemoguće	
4. Ustajanje sa stolice bez rukohvata (bez pomoći)

	 	mm
	bez poteškoća nemoguće	
5. Ustajanje s poda iz ležećeg položaja

	 	mm
	bez poteškoća nemoguće	
6. Stajanje bez potpore kroz 10 minuta i bez osjećaja neudobnosti

	 	mm
	bez poteškoća nemoguće	
7. Uspinjanje po 12-15 stuba bez držanja za rukohvat ili druge pomoći

	 	mm
	bez poteškoća nemoguće	
8. Gledanje preko ramena bez okretanja trupa

	 	mm
	bez poteškoća nemoguće	
9. Obavljanje fizički zahtjevnih aktivnosti (npr. gimnastika, rad u vrtu, šport)

	 	mm
	bez poteškoća nemoguće	
10. Obavljanje svakodnevnih aktivnosti u kući ili na poslu u punom obimu

	 	mm
	bez poteškoća nemoguće	

BASFI - rezultat: _____
(zbrojiti sve vrijednosti i podijeliti s 10)

Slika 33. BASFI indeks

4. ZAKLJUČAK

Ankilozantni spondilitis je progresivna, konična i upalna reumatska bolest koja primarno zahvaća aksijalni skelet, ali može zahvatiti periferne zglobove, izvanzglobne strukture i druge organske sustave.

Etiologija bolesti je nepoznata, a muškarci oboljevaju čak tri puta češće nego žene kod kojih je aktivnost bolesti manje izražena te je progresivnost sporija.

Iako upalne promjene prvotno započinju na sakroilijakalnim zglobovima i šire se kranijalno duž kralježnice, to nije uvijek slučaj. Nekada su prvi klinički znakovi koji se javljaju upravo na periferiji poput upale ahilove tetive i plantarnog fascitisa.

Bolest se može razvijati godinama do pojave prvih simptoma. Tada bolesnici idu kod doktora žaleći se na "bol u kuku", koja zapravo označava sakroileitis i odmakli stadij bolesti. Karakteristični znakovi su jutarnja bol i ukočenost koja s aktivnošću, tokom dana, nakon razgibavanja, popušta. U ranom stadiju bolesti bol "šeta" od križa kranijalno i kaudalno. Tek kasnije, kroz napredovanje bolesti, bol je lokalizirana na području križa te je sve više prisutna i danju i noću, ne popuštajući čak ni nakon razgibavanja. Bolesnik postaje sve više ograničen u kretanju, ponajviše pri izvođenju pokreta laterofleksije. Na radiološkim snimkama možemo primijetiti razne promjene na kralježnici i sakroilijakalnim zglobovima koje su karakteristične za ankilozantni spondilitis. Na kralježnici se stvaraju sindezmofiti, kralješci međusobno srašćuju i kralježnica poprima izgled bambusovog štapa. Cijela postura se mijenja i savija prema naprijed. Lumbalna lordoza se smanjuje, postaje izravnata, torakalna kifoza se povećava, a cervikalna lordoza ostaje ista ili se povećava. Zbog ravnoteže, ali i prirode same bolesti, bolesnik je pogrbljena držanja, savijenih nogu u kukovima i koljenima, zauzima "stav skijaša". Obzirom da je riječ o sistemnoj bolesti opće stanje bolesnika postaje loše, osoba postaje anemična, mišići slabe te je potreba za analgeticima sve veća.

Za dijagnozu ove bolesti koristimo se kliničkom slikom, radiološkom obradom i laboratorijskim pretragama. Kod 90% bolesnika pronalazimo HLA-B27 antigen.

Glavni cilj kod liječenja bolesnika s ankilozantnim spondilitisom je spriječiti, što je više moguće, daljni napredak bolesti, razvoj deformiteta i invalidnosti, te osposobiti osobu za što kvalitetnije funkcioniranje u aktivnostima svakodnevnoga života. Da bi ispunili

cilj unutar liječenja nastojimo smanjiti upalu i bol i spriječiti nastanak deformiteta. Koristimo se različitim lijekovima (analgetici, nesteroidni antireumatici) i fizikalnom terapijom koja ima jako pozitivan učinak.

U iznimnim slučajevima, kada je do velikih deformiteta već došlo indicirano je kirurško liječenje u vidu aloartroplastike korijenskih zglobova i klinaste resekcije kralježaka kod velikih deformiteta.

Od fizikalnih procedura koristimo se elektroterapijom, termoterapijom, hidroterapijom, edukacijom i kinezioterapijom. Prije početka vježbanja važno je educirati bolesnika o bolesti i o važnosti same kinezioterapije. Kroz edukaciju stvaramo navike pacijenta o pravilnim položajima tijela. Mora spavati na tvrdoj podlozi bez jastuka, a sjediti mora na odgovarajućim stolicama. Osoba se može baviti sportom. Preporuča se plivanje, osobito leđni stil plivanja. Elektroterapijske i termoterapijske procedure djeluju analgetski i poboljšavaju cirkulaciju tretiranog dijela. Kroz programe kinezioterapije povećavamo opseg pokreta, jačamo određenu skupinu mišića, istežemo drugu, ali jako veliku važnost u samoj rehabilitaciji pridajemo vježbama disanja. Kod ovi bolesnika dolazi i do okoštavanja kostovertebralnih zglobova, pa je mogućnost širenja prsnog koša pri disanju ograničena. Osobe imaju osjećaj nedostatka zraka i dišu abdominalno, pa zbog toga provodimo vježbe torakalnog disanja.

Zbog tijeka i naravi bolesti važno je što prije educirati pacijenta i okolinu te krenuti s kontinuiranim provođenjem rehabilitacije. Na početku rehabilitacije pacijenti znaju biti prestrašeni, nemotivirani, pa čak i depresivni i zbog toga je veoma važan naš pristup. Moramo mu biti psihosocijalna potpora kako bi mu možda na taj način olakšali ali i potakli ga na aktivnu suradnju. Moramo djelovati u timu čiji je član i sam bolesnik da bi uspjeh rehabilitacije bio što bolji.

5. LITERATURA

1. Dürriegl, T., Vitulić, V., Reumatologija, Jugoslavenska medicinska naklada, Zagreb, 1982.
2. <https://www.plivazdravlje.hr/tekst/clanak/16283/Uvod-u-reumatologiju.html?plivahealth%5Bdesktop%5D=0>
3. <http://www.plivazdravlje.hr/bolest-clanak/bolest/67/Giht.html>
4. Krmpotić-Nemanić, J., Marušić, A., Anatomija čovjeka, Medicinska naklada, 2.korigirano izdanje, Zagreb, 2007.
5. Kosinac, Z., Kineziterapija sustava za kretanje, Split, 2006.
6. Pećina, M., suradnici, Ortopedija, 3.izmijenjeno i dopunjeno izdanje, Zagreb, 2004.
7. Majkić, M., Klinička kineziometrija, 3.izmijenjeno i dopunjeno izdanje, Medicinski fakultet sveučilišta u Zagrebu, Zagreb, 1988.
8. Grazio, S., Buljan, D., suradnici, Križbolja, Naklada Slap, 2009.
9. Jajić, I., Reumatologija, Medicinska knjiga, Zagreb, 1995.
10. <http://remisija.hr/bolesti/ankilozantni-spondilitis/>
11. Vlak, T., Martinović Kaliterna, D., Rano prepoznavanje reumatskih bolesti; dijagnostika i liječenje, Sveučilište u Splitu, Medicinski fakultet, Split, 2011.
12. <http://www.drursic-fizikalna.hr/objavljeni-clanci/3-ankilozantni-spondilitis>
13. Jajić, I., Jajić, Z., Fizijatrijsko-reumatološka propedeutika, Zagreb, 2004.
14. Jajić, I., Jajić, Z., Izvanzglobni reumatizam i srodna stanja, Medicinska naklada, Zagreb, 2005.
15. Potočki, K., Dürriegl, T., Klinička reumatološka radiologija, Medicinska naklada, Zagreb, 2011.
16. Reumatizam, časopis, volumen 58, broj 2, Hrvatsko reumatološko društvo HLZ-a, Zagreb, 2011.
17. Jajić, I., Jajić, Z., Reumatske bolesti:fizikalna terapija i rehabilitacija, Medicinska knjiga, Zagreb, 1997.
18. Jajić, I., Jajić, Z., suradnici, Fizikalna i rehabilitacijska medicina: osnove i liječenje, Medicinska naklada, Zagreb, 2008.
19. <http://www.medicinski-leksikon.info/znacenje/goniometrija.html>

6. SAŽETAK

Ankilozantni spondilitis je upalna reumatska bolest koja zahvaća kralježnicu i sakroilijakalne zglobove. Uzrok bolesti je nepoznat, iako postoji povezanost ankilozantnog spondilitisa s prisutnošću antigena HLA-B27 u oboljelih. Bolest se javlja u mlađih osoba, u dobi od 20 do 40 godina, a muškarci oboljevaju tri puta češće nego žene.

Bolest prvenstveno zahvaća kralježnicu i sakroilijakalne zglobove, ali mogu biti aficirani i korijenski zglobovi, enteze itd. Bolesnik ima karakteristično fleksijsko držanje tijela koje povezujemo sa stavom skijaša. Iako je ankilozantni spondilitis bolest kralježnice, bol nije ograničena samo na leđa. Bolest je sistemna, pa se događaju i promjene na očima, srcu i drugim visceralnim organima.

Dijagnoza se postavlja na temelju anamneze, kliničkog pregleda, RTG nalaza i krvne pretrage. Liječenje je farmakološko i nefarmakološko. Rehabilitacija sa sastoji od kinezioterapije, hidroterapije, primjene struja i termoprocudura, radne terapije, primjene pomagala, a u slučaju velikih deformacija i operativno liječenje.

U rehabilitaciji najbolji učinak ima kinezioterapija. Vježbama povećavamo opseg pokreta, jačamo i istežemo mišiće i provodimo vježbe torakalnog disanja.

Cilj rehabilitacije je spriječiti invaliditet i omogućiti što kvalitetniji život bolesnika.

7. SUMMARY

Ankylosing spondylitis is an inflammatory rheumatic disease that affects the spine and sacroiliac joints. The cause of the disease is unknown, although there is a correlation between ankylosing spondylitis and the presence of HLA-B27 in the patients. The disease occurs in young adults, aged 20 to 40 years, and men are affected three times more often than women.

The disease primarily affects the spine and sacroiliac joints, but also root joints, entheses etc. can be affected by. The patient has the characteristic flexion posture that we associate with skiers attitude. Although ankylosing spondylitis is a spine disease, the pain is not restricted to the back. The disease is systemic, so changes occur in the eyes, heart and other visceral organs.

Diagnosis is based on anamnesis, clinical examination, x-ray findings and blood tests. Treatment is pharmacological and non-pharmacological. Rehabilitation consists kinesiotherapy, hydrotherapy, and the application of current and thermal procedures, occupational therapy, the application of orthopedic supplies, and in the case of large deformation surgical treatment.

The rehabilitation is best used kinesiotherapy. With exercise we increase range of motion, strengthen and stretch the muscles and we are also conducting exercises of thoracic breathing.

The goal of rehabilitation is to prevent disability and provide a better quality of patients life.

8. ŽIVOTOPIS

OSNOVNI PODATCI

Ime i prezime : Ivana Jurić

Datum i mjesto rođenja : 31.ožujka 1995., Split, Hrvatska

Državljanstvo : hrvatsko

Adresa : Pujanke 61, 21000 Split, Hrvatska

Telefon: mobilni : + (385 95) 5523778, fiksni : + (385 21) 378885

E-mail : ivanajuuu1@gmail.com

OBRAZOVANJE

2001. – 2009. Osnovna škola „Pujanki“, Split, Hrvatska

2009. – 2013. Srednja škola „1. Gimnazija“, Split, Hrvatska

2013. – Sveučilište u Splitu, Sveučilišni odjel zdravstvenih studija, Preddiplomski studij fizioterapije, Split, Hrvatska

RADNO ISKUSTVO

KAMELEON ENERGIJA d.o.o. – konobarski poslovi

IPSOS d.o.o. – anketiranje

ATALIAN GLOBAL SERVICES CROATIA D.O.O. – čišćenje

ZARA HRVATSKA d.o.o. – ispomoć u trgovini

DODATNA ISKUSTVA

Engleski – aktivno

Talijanski – osnovno

Vozačka dozvola – B kategorija