

Nastanak i prevencija artefakata na magnetskoj rezonanci

Barnjak, Bruno

Undergraduate thesis / Završni rad

2016

Degree Grantor / Ustanova koja je dodijelila akademski / stručni stupanj: **University of Split / Sveučilište u Splitu**

Permanent link / Trajna poveznica: <https://um.nsk.hr/um:nbn:hr:176:189995>

Rights / Prava: [In copyright](#) / [Zaštićeno autorskim pravom.](#)

Download date / Datum preuzimanja: **2025-01-01**

Repository / Repozitorij:



Sveučilišni odjel zdravstvenih studija
SVEUČILIŠTE U SPLITU

[Repository of the University Department for Health Studies, University of Split](#)



UNIVERSITY OF SPLIT



SVEUČILIŠTE U SPLITU

Podružnica

SVEUČILIŠNI ODJEL ZDRAVSTVENIH STUDIJA

PREDDIPLOMSKI SVEUČILIŠNI STUDIJ

RADIOLOŠKA TEHNOLOGIJA

Bruno Barnjak

**NASTANAK I PREVENCIJA ARTEFAKATA NA
MAGNETSKOJ REZONANCI**

Završni rad

Split, 2016.

SVEUČILIŠTE U SPLITU

Podružnica

SVEUČILIŠNI ODJEL ZDRAVSTVENIH STUDIJA

PREDDIPLOMSKI SVEUČILIŠNI STUDIJ

RADIOLOŠKA TEHNOLOGIJA

Bruno Barnjak

**NASTANAK I PREVENCIJA ARTEFAKATA NA
MAGNETSKOJ REZONANCI
APPEARANCE AND PREVENTION OF MR ARTIFACTS**

Završni rad / Bachelor's thesis

Mentor:

Doc. dr. sc. Krešimir Dolić

Split, 2016.

Sadržaj

1. UVOD	2
1.1.Povijesni razvoj.....	3
2. MR – UREĐAJ	5
2.1.Građa MR – uređaja.....	8
2.2.Fizikalne osnove nastanka signala u MR.....	11
3. KVALITETA PRIKAZA (<i>Image quality</i>)	12
3.1.Karakteristike tkiva.....	12
3.2.Kontrast slike i intenzitet signala.....	13
3.3.Pulsne sekvencije.....	14
4. MR – ARTEFAKTI	17
4.1.Pomicanje struktura oslikavanog dijela tijela.....	19
4.2.Artefakt Aliasing.....	24
4.3.Fizikalno uvjetovani artefakti.....	26
4.3.1.Distorzijski artefakti.....	26
4.3.2.Zipper artefakti.....	30
4.3.3.Magic angle.....	31
4.3.4.Artefakti overlapping.....	31
4.4.Gibbsov artefakt.....	32
4.5.Artefakt Chemical shift.....	33
4.6.Tehnički (hardverski) artefakti.....	35
4.6.1.Artefakt „Spike Noise“.....	35
4.6.2.Inhomogenost signala.....	36
5. ZAKLJUČAK	38
6. SAŽETAK / SUMMARY	39 - 40
7. LITERATURA	41
8. ŽIVOTOPIS	43

1. UVOD

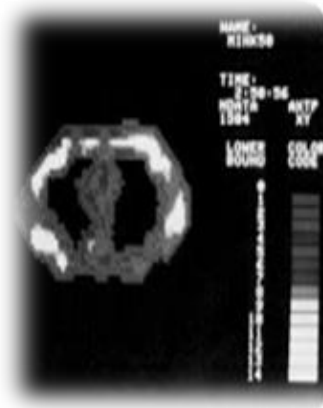Dijagnostika magnetnom rezonancijom – MR (*Magnetic resonance*) ili MRI (*Magnetic resonance imaging*) radiološka je neinvazivna metoda oslikavanja koja omogućava multiplanarni prikaz tijela pri čemu pacijenta ne izlažemo ionizirajućem zračenju. To je slikovna metoda kojom se dobivaju tomografski presjeci ljudskog tijela u visokoj rezoluciji (snimke slojeva tkiva u sve tri glavne ravnine, kao i kombinacije). MR metoda omogućava poboljšani prikaz i pouzdanije razlikovanje različitih mekotkivnih struktura, planiranje liječenja i procjenu terapijskog uspjeha (operacija, kemoterapija, radioterapija). MR je predstavljen 80-ih godina prošlog stoljeća i do danas se neprestano usavršava te je postao metoda izbora za dijagnostiku mnogih organskih sustava, posebno SŽS-a (središnji živčani sustav), lokomotornog, probavnog te dojke i srca. Naročito je važna primjena ove metode u pedijatrijskoj radiologiji, kao i za kvalitetno praćenje tijeka liječenja onkoloških pacijenata.

Kao i kod drugih metoda oslikavanja, i MR slike mogu biti dijagnostički umanjene kvalitete te dovesti do pogrešne interpretacije zbog artefakata. Kvaliteta slike ne može biti određena samo jednim parametrom niti postoji sveobuhvatan način koji može točno izmjeriti kvalitetu slike. Artefakti se mogu definirati kao i sve strukture koje su vidljive na slici, a ne pokazuju stvarnu anatomiju. Rezultat su loše provedbe MR pregleda bilo zbog same aparature, utjecaja okoline, bilo zbog tehničkih propusta operatera ili bioloških procesa unutar samog bolesnika.

Stoga je vrlo važno poznavati artefakte, kao i uzroke, te ako je moguće kompenzirati ih ili svesti na najmanju moguću mjeru. MR pregledu treba pristupiti vrlo pažljivo i studiozno jer već adekvatnom pripremom pacijenta možemo izbjeći neke artefakte (*magnetic susceptibility*) uzrokovane vanjskim faktorima. U ovom završnom radu prikazati ću vrste i razloge nastanka MR artefakata kao i način na koji se mogu izbjeći odnosno svesti na najmanju moguću mjeru kako ne bi umanjili dijagnostičku vrijednost pretraga.

1.1. Povijesni razvoj

Osnovu magnetne rezonancije postavio je *sir Joseph Larmor* razvojem formule koja upućuje na povezanost frekvencije precesije spinova atomskih jezgara ovisno o snazi magnetnog polja - „Larmorova frekvencija“. Prve fizikalne osnove MR-a dokazuje *Isidor Rabi* 1937. godine izmjerivši rezonantnu frekvenciju litija ovisnu o snazi statičkoga magnetnog polja, za što je dobio Nobelovu nagradu za fiziku 1944. godine. Dvije grupe istraživača, predvođene *Felixom Blochom* i *Edwardom Purcellom*, tijekom 50-ih godina 20. stoljeća, neovisno jedna o drugoj razvijaju napredne instrumente koji omogućuju praktičnu primjenu fenomena MR-a. Za svoje otkriće također dobivaju Nobelovu nagradu za fiziku 1952. godine. Praktična primjena u medicini počinje početkom 70-ih godina prošlog stoljeća prvim eksperimentima koje provodi *Raymond Damadian* (slika 1). On je konstruirao prvi uređaj za MR 1977. g. pa tako nastaje prva MR slika ljudskog tijela (za jedan sloj trebala su četiri sata akvizicije podataka).



Slika 1 : Prva MR slika ljudskog tijela

(izvor: <http://www.icr.org/article/raymond-damadian-inventor-mri/>)

Nakon toga slijedi razvoj i primjena gradijenata (*Paul Lauterbur*, 1973. godine). *Sir Peter Mansfield* 1974. godine razvija uporabu gradijenata. Za svoja otkrića nagrađeni su Nobelovom nagradom 2003. godine. Godine 1975. *Richard Ernst* u proces analize i obrade signala radi dobivanja kvalitetnog prikaza 2D uvodi Fourierovu transformaciju. Prvi komercijalni MR uređaj proizveden je 1980. godine.

Nagli razvoj znanosti i tehnologije pratila je i primjena u području MR-a. Takav nagli razvoj omogućava kvalitetniji morfološki prikaz, funkcionalni prikaz fizioloških procesa, spektroskopije magnetnom rezonancijom te u posljednje vrijeme mikroskopije magnetnom rezonancijom.

2. MR - UREĐAJ

MR uređaji snimaju signale koji potječu iz jezgri vodika (protona) koji se nalaze u molekulama ljudskog tijela koje je postavljeno u snažno, homogeno magnetno polje. Pri snimanju koriste jako magnetno polje i radiovalove te je snimanje neškodljivo jer ne dolazi do ionizacije tkiva. Ipak, dio energije se prenese u tkivo (SAR, *specific absorption rate*) i obilježava energiju koja se preda kao zagrijavanje tkiva.

Prema snazi magnetnog polja koje razvija, MR uređaji se često dijele na uređaje :

- niske snage 0.1 T – 0.3 T
- srednje snage 0.5 T – 1 T
- visoke snage 1.5 T – 4 T.

Prema načinu konstrukcije i tehničkim značajkama magneta MR uređaji se dijele na:

- permanentne
- vodljive
- supravodljive.

Permanentni magneti su prirodni magneti koji za stvaranje magnetnog polja koriste svoje prirodno magnetno svojstvo te nije potrebna električna energija za proizvodnju i održavanje toga polja. Građeni su od magnetiziranoga feromagnetskog materijala kao što je slitina željeza i kobalta (AlNiCo) ili slitine elemenata rijetkih zemalja. Za održavanje homogenosti polja vrlo je važna postojana klimatizacija (temperatura i vlaga). U usporedbi sa supravodljivim magnetima homogenost je vrlo slaba. Ovi magneti su velike težine, a osnovni nedostatak je njihova ograničena snaga (najviše do 0.35 T). Prednost permanentnih magneta je vrlo niska cijena održavanja i relativno jednostavna mogućnost konstrukcije otvorenih sustava. Danas se koriste u ortopediji, za kontrolu operativnih i intervencijskih zahvata i praktični su za klaustrofobične osobe.

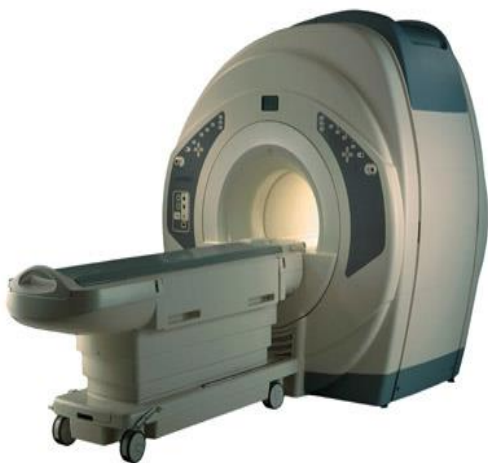

Slika 2: Permanetni magnet otvorenog tipa

(izvor: <http://euromedic.rs/pregledi/magnetna-rezonanca-mr/>)

Vodljivi magneti se danas vrlo rijetko rabe i više imaju povijesno značenje jer su ih gotovo u potpunosti istisnuli supravodljivi uređaji. Kod ovakvih elektromagnetnih sustava potrebno je osigurati veliku količinu električne energije te je potrebna kvalitetna klimatizacija zbog velike količine oslobođene toplinske energije. Sve navedeno bitno poskupljuje troškove pregleda uz relativno slabu homogenost. Prednost ovih uređaja je manja težina uz postizanje magnetnih polja veće snage.

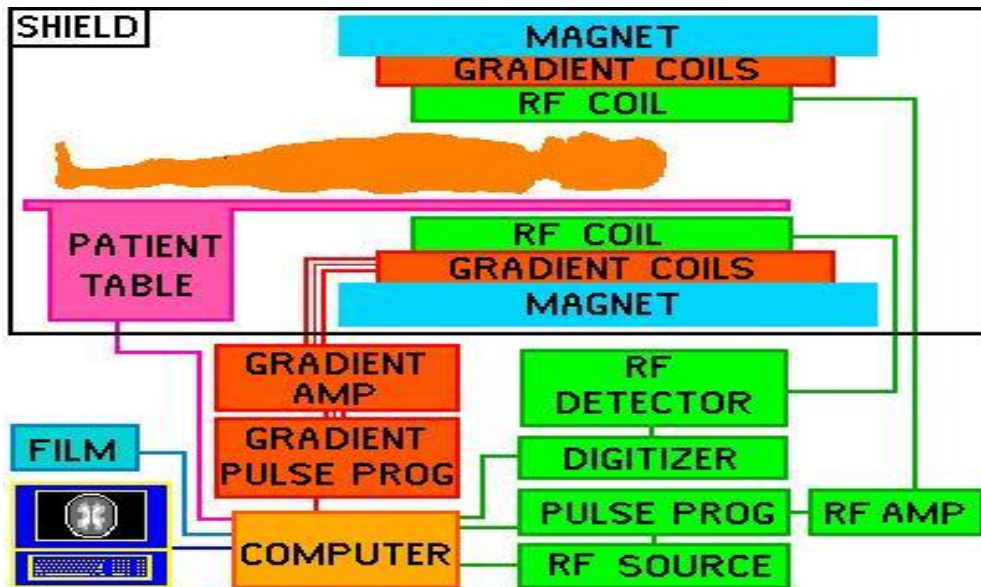
Supravodljivi magneti načinjeni su od zavojnica proizvedenih od supravodljivih slitina (niobij/titan) kroz koje teče jaka električna struja bez otpora. Fenomen supravodljivosti postiže se tek na temperaturi bliskoj apsolutnoj nuli (4.2 K), kada nema otpora tijekom struje kroz slitine. Da bi se postigla apsolutna nula, namotaji su uronjeni u tank s tekućim helijem koji je u sklopu kriostata. Ovi magneti postižu snage od 0.5 T do 7 T. Danas se u kliničkoj primjeni koriste uređaji snage do 3 T, a u znanstvenim istraživanjima i do 7 T. Nedostatak supravodljivih magneta je njihova vrlo visoka cijena, kao i skupo održavanje zbog znatne potrošnje tekućeg helija. Nove generacije uređaja imaju sustav za ponovno ukapljivanje helija, što znatno smanjuje troškove održavanja.



Slika 3 : Supravodljivi magnet otvorenog tipa i zatvorenog tipa

(izvor: prezentacija građa MR – uređaja)

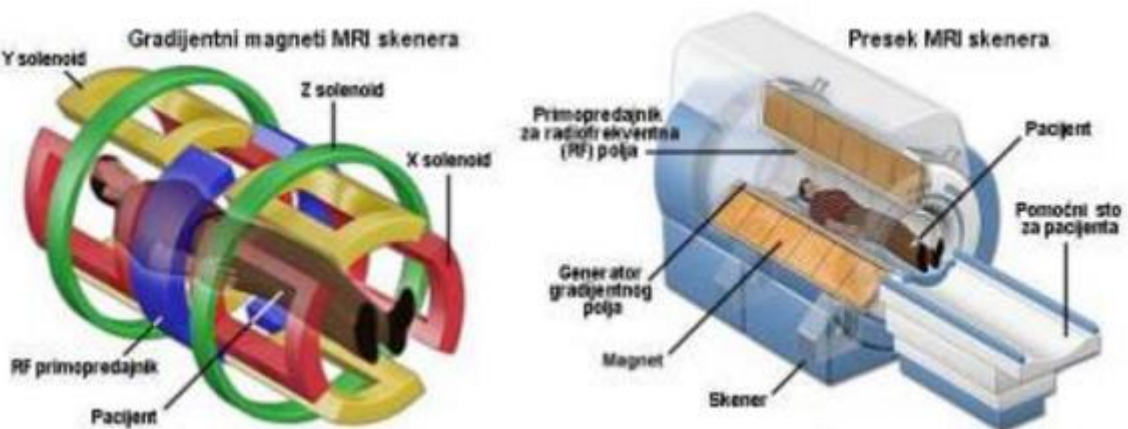
2.1. GRADA MR UREĐAJA



Slika 4: Shematski prikaz MR uređaja

Svaki MR uređaj sastoji se od nekoliko podsustava (slika 5):

- Magnet
- Gradijentne zavojnice i gradijentna pojačala
- Radiofrekventne zavojnice i radiofrekventna pojačala
- Oklop
- Računalni i elektronički sustav.



Slika 5 : MR uređaj (izvor: http://www.b92.net/zivot/nauka.php?nav_id=364771)

Svaki MR uređaj smješten je u posebno izgrađenoj prostoriji (Faradejev kavez - koji je zaštita od vanjskih utjecaja). Pri montiranju MR uređaja mora se voditi računa da bude lociran daleko od metalnih objekata koji se pokreću. Osnovni dio uređaja za magnetnu rezonanciju je magnetni tunel, tzv. *bore* (*bore tube* = šupljina, provrt magneta). Oko tunela su gusto namotani cilindrični supravodljivi navoji kroz koje teče vrlo jaka električna struja i tako stvara homogeno magnetno polje unutar tunela. Magnetno polje je najjače i najhomogenije u središnjem dijelu zavojnice. Unutrašnji promjer tunela mora biti dovoljno velik da u njega stane ljudsko tijelo (50-80 cm), a dužina tunela je 1 do 2 metra. U sklopu tunela je smješten magnet, kriostat, gradijenti i radiofrekventna zavojnica za tijelo.

Funkcija magneta je da osigura stalno, stabilno i homogeno magnetno polje nad što većim dijelom tijela pacijenta (*Field of View*). Snaga magnetnog polja B_0 izražava se u jedinici T (tesla). Snaga 1 T = 10 000 Gaussa, 1 Gauss (G) je snaga magnetnog polja planeta Zemlje (gravitacijska sila).

Gradijenti su zavojnice smještene u tunelu magneta linearno u tri ravnine (x,y,z). Gradijentne zavojnice i gradijentna pojačala oblikuju vremenski izmjenjiva gradijentna magnetna polja unutar tunela koja su nužna za odabir ravnine snimanja, debljine sloja te za prostorno lociranje izvora signala unutar sloja. Osim snažnoga magnetnog polja unutar tunela javljaju se i rubna polja u obliku magnetnih silnica oko magneta koja se poništavaju oklopima. Oklop može biti pasivni i aktivni. Dok se pasivni sastoji od niza čeličnih blokova (10 do 20 tona, poskupljuje troškove), aktivni oklop čini dodatna zavojnica izvan primarne koja proizvodi magnetno polje koje djelomično poništava polje izvan tunela magneta. Danas se koristi uglavnom aktivni oklop.

Radiofrekventni (RF) sustav se sastoji od RF pojačala, pretpojačala i zavojnica. RF pojačalo emitira dovoljno jak signal na točno određenoj frekvenciji koja ovisi o snazi magnetnog polja. Signal se emitira na točno izabranom sloju. RF zavojnice emitiraju RF puls i primaju signal iz snimanog dijela tijela koji se oblikuje prema dijelu tijela koji se snima (za glavu, vrat, kralježnicu, dojku, koljeno, rame...), čime se postiže bolji prijem malih količina signala. Što je zavojnica bliža snimanom dijelu tijela, postiže se bolji odnos signal – šum SNR (*Signal to Noise Ratio*), o čemu izravno ovisi kvaliteta slikovnog prikaza. Nakon prijema u RF zavojnici, signal se provodi do RF pretpojačala, zatim na daljnju obradu u digitalno – analogni pretvarač (D/A konverter). RF zavojnice mogu biti aktivne i pasivne.

Aktivne zavojnice emitiraju RF puls i detektiraju signal iz snimanog dijela tijela. Takve su najčešće za glavu, koljeno i tijelo. Pasivne zavojnice samo detektiraju signal, a kao emiter služi zavojnica za tijelo. Takve su zavojnice za kralježnicu, rame, dojke, ručni zglob te fleksibilne zavojnice.

Računalni sustav se obično sastoji od jednog snažnog računala, brzoga numeričkog procesora i jedne ili više radnih stanica za obradu i pohranjivanje slike. Operativni sustav računala ima ulogu kontrole svih pojedinih komponentnih sustava i stvaranje parametara koji određuju vrstu dobivene slike, a koje jednim imenom nazivamo pulsni slijed (*pulse sequence*).

2.2. Fizikalne osnove nastanka signala u MR-u

Svaka atomska jezgra koja sadrži neparni broj nukleona (protoni i neutroni) ima vlastiti magnetni moment i slabo magnetno polje koje može poslužiti kao izvor signala. U dijagnostičkoj su primjeni uglavnom jezgre atoma vodika (sadrži jedan proton, atomski broj je 1) zbog vrlo široke raširenosti vodika u tijelu. Atom vodika lako otpušta elektrone i tako postaje proton, pa je MR zapravo oslikavanje protona vodika. Kad se jezgra vodika izloži snažnom magnetnom polju, usmjeravaju se prije nasumice orijentirane jezgre. Pri tome jezgra vodika sukladno zakonima kvantne fizike može zauzeti dva osnovna stanja: paralelno ili antiparalelno sa smjerom vanjskoga magnetnog polja. Paralelno stanje je stanje niže energije i uvijek postoji mali suvišak protona u paralelnom smjeru, a ovisi o snazi vanjskoga magnetnog polja i temperaturi. Taj je efekt u fizici poznat kao magnetna osjetljivost tkiva. Vektorska suma svih pojedinačnih magnetnih momenata jezgri vodika daje neto tkivnu magnetizaciju (longitudinalni magnetizacijski vektor). Manipulacija tim tkivnim magnetnim vektorom u jakom vanjskom magnetnom polju dovodi do nastanka signala koji je temelj nastanka snimke u magnetnoj rezonanciji. Na magnetni vektor djeluje torzijska sila glavnoga magnetnog polja te dovodi do rotacijskog gibanja vektora oko smjera polja, a to rotacijsko gibanje naziva se precesija. Spomenuta rotacija događa se na precesijskoj frekvenciji. Nakon primjene elektromagnetnog vala na rezonantnoj frekvenciji dolazi do rezonancije protona koja čini prijelaz protona iz stanja niže u stanje više energije uz apsorpciju kvanta energije te do uspostave tzv. fazne koherencije (faziranje) među protonskim spinovima. Fazna koherencija je sinkrono gibanje gotovo svih protona. Zbog rezonancije i faziranja protona vektor neto tkivne magnetizacije otklanja se od smjera glavnoga magnetnog polja te je sada okomit na njega, čime nastaje transverzalna magnetizacija. Rotirajući transverzalni magnetni vektor inducira struju u okomito postavljenoj zavojnici koja je zapravo MR signal. Tako dobiveni signal se iz analognog oblika pomoću A/D pretvarača prevodi u digitalni oblik i podvrgava složenoj obradi, tzv. *Fourierovoj* transformaciji, kako bi se dobila snimka.

3. KVALITETA PRIKAZA (*Image quality*)

Prednost primjene metode magnetne rezonancije zasniva se na mogućnosti razlikovanja vrlo male promjene karakteristike tkiva unutar jednog organa ili organskih sustava. Mogućnost takvog prikaza ovisi o mnoštvu povezanih čimbenika:

- karakteristika tkiva (intrinzični parametri)
- vrsta primjene pulsne sekvencije (ekstrinzični parametri)
- rezolucija prikaza (FOV, matrica prikupljanja, debljina sloja)
- kontrast (TR i TE)
- SNR (NEX, *bandwidth*)
- snaga i homogenost magnetnog polja.

3.1. Karakteristike tkiva

Svaku vrstu tkiva karakteriziraju:

- T1 relaksacijsko vrijeme
- T2 relaksacijsko vrijeme
- protonska gustoća (*Proton Density* - PD)
- fiziološki parametri (protok krvi i likvora, pO₂).

T1 relaksacijsko vrijeme je potrebno da bi spinovi pobuđeni RF pulsom predali energiju okolnom tkivu (relaksacija spin-rešetka) i poravnali se s uzdužnom osi statičkoga magnetnog polja. Naziva se još i vrijeme longitudinalne relaksacije. T1 izravno ovisi o veličini molekula te snazi magnetnog polja. U T1 vremenu longitudinalna magnetizacija doseže 63 % početne, osnovne vrijednosti. To je vrijeme u kojem je 63 % protona relaksirano.

T2 relaksacijsko vrijeme označava vremenski period nestanka transverzalne komponente vektora magnetizacije (spin-spin). T2 transverzalna relaksacija nastaje zbog gubitka fazne koherencije protona vodika (defaziranje). Nakon perioda T2 transverzalna magnetizacija smanjena je za 63 %. T1 i T2 vrijeme izražavaju se u milisekundama (ms).

Protonska gustoća karakteristika je tkiva koja označava broj jezgri vodika (H^+) po jediničnom volumenu, *voxelu*.

3.2. Kontrast, slike i intenzitet signala

Razlika intenziteta signala u MR slici između dva ili više različitih tkiva ovisi o brojnim intrinzičnim (već ranije spomenutim) i ekstrinzičnim parametrima. Ekstrinzične parametre postavlja operater na samom uređaju tijekom snimanja i mogu se razlikovati od vrste do vrste primljenoga pulsno slijeda (*sequence*). U literaturi se ti parametri najčešće susreću u obliku kratica: *time to repeat* - TR; *time to echo* - TE; *inversion time* - TI; *flip angle* - FA; *slice*, broj ekscitacija – NEX (*Number of Excitation*), polje pregleda - FOV... Ne ulazeći u komplicirane odnose ovih pojedinih parametara i njihov utjecaj na intenzitet signala, treba napomenuti da je kombinacijom ovih parametara moguće dobiti sasvim suprotan signal iz istog tkiva. Kakav će biti intenzitet signala pojedinog tkiva, odredit će unutarnje osobine tkiva i izabrane vrijednosti spomenutih parametara. Upravo u ovome leži snaga i vrijednost dobivene slike MR uređajem, ali istodobno i opasnost pogrešnog tumačenja tako nastale slike. Samo poznavanje učinka promjene pojedinih parametara i poznavanje patohistoloških procesa u pojedinim bolestima omogućava smisljeno tumačenje MR slika.

Većina kontrasta u MR slikama potječe iz razlike u relaksacijskim vremenima te iz razlike u protonskoj gustoći pojedinih tkiva. Općenito vrijedi da je za dobivanje snimke u kojoj je glavni izvor kontrast T1 relaksacija tkiva potrebno primijeniti relativno kratko TE vrijeme koje minimizira učinak T2 diferencijacije tkiva, dok TR vrijeme treba biti u razini T1 konstante. Za dobivanje T2 mjerene snimke potrebno je koristiti relativno dugo TE vrijeme (diferencija na osnovi T2 relaksacije) i dugo TR vrijeme (minimizira T1 relaksacije). Za dobivanje PD mjerene snimke potrebno je upotrijebiti kratko TE vrijeme i dugo TR vrijeme, čime preostaje samo gustoća protona kao izvor razlike jakosti signala iz pojedinih komponenata tkiva.

3.3. Pulsne sekvencije

Pulsna sekvencija je određeni vremenski slijed aplikacije RF pulsova i gradijentnih pulsova radi pobuđivanja protona H^+ u snimanom volumenu tkiva. Vrstu pulsne sekvencije, kao i kvalitetu prikaza (SNR, rezolucija, kontrast) određujemo primjenom brojnih ekstrinzičnih parametara: TR, TE, TI, FA, FOV, debljina sloja, NEX...

TR - *Time to Repeat* je vrijeme ponavljanja, vremenski period između emitiranja uzastopnih RF pulsova. Traje nekoliko milisekunda do nekoliko sekunda. RF pulsovi mogu biti emitirani pod kutom od 90° (SE sekvencije), 180° (FSE sekvencije) ili pod nekim manjim kutom (GRE sekvencije).

TE - *Time to Echo* je vrijeme odziva, vremenski interval između emitiranja sredine RF pulsa i sredine nastalog signala u tkivu. Bitna odlika kvalitete MR uređaja je postizanje minimalnog TE. Mjeri se u milisekundama.

TI - *Time to Invert* je vrijeme inverzije, parametar kod inverzijskih sekvencija koji određuje vrijeme između sredine emitiranoga inverznog pulsa i sredine RF pulsa.

FA - *Flip Angle* je kut između ukupnoga magnetizacijskog vektora i uzdužne osi glavnoga magnetizacijskog polja. Može biti 90° , 180° ili manje od 90° .

FOV - *Field of View* je područje pregleda, snimanja ili prikazivanja. Najčešće je kvadratnog oblika. Na osnovi traženog područja planiraju se fazno (*phase encoding*) i frekvencijsko kodiranje (*frequency encoding*). Odabirom vrijednosti faznog i frekvencijskog kodiranja FOV se dijeli u voxele i određuje njihova veličina.

Frekvencijsko kodiranje je lociranje signala u jednoj prostornoj ravnini primjenom kratkotrajnoga gradijentnog polja.

Fazno kodiranje je lociranje prostornog položaja spinova (signala) snimanog presjeka (sloja) pridruživanjem različitih faza različitim lokacijama unutar određene plohe (*k-space*).

Matrica prikupljanja (*acquisition matrix*) je matrica neobrađenih podataka. Odabirom broja koraka frekvencijskog i faznog kodiranja određuje se veličina matrice. Dobiveni podatci iz matrice prikupljanja obradom dvodimenzionalnom Fourierovom analizom izračunavaju se u matrici snimke (*image matrix*).

Prostorna rezolucija (*spatial resolution*) je mogućnost razlučivanja najmanje udaljenosti između dviju točaka na snimci.

Debljina sloja je parametar koji se određuje ovisno o traženoj anatomskoj strukturi te dijagnostičkom zadatku. Povećanjem debljine sloja postiže se veći SNR, ali se gubi na prostornoj rezoluciji. Uz odabir debljine sloja bitan je i odabir razmaka među slojevima (*slice gap*) koji ne smije biti manji od 10 % zbog specifične geometrije detektiranog signala.

NEX - *Number of Excitations* je vrijednost koja određuje broj RF pobuda.

Frekvencijski raspon (*bandwidth*) zadani je raspon između najviše i najniže frekvencije traženog signala radiofrekvencijskog spektra koji sustav može emitirati ili očitavati tijekom trajanja sekvencije.

Raspon akvizicije očitavanja (*read out bandwidth*) raspon je frekvencije odjeka za čiju detekciju koristimo prijamni sustav MR uređaja (RF zavojnice).

SNR (*Signal to Noise Ratio*) odnos je između jakosti detektiranog signala i pozadinskog šuma. Može se poboljšati upotrebom odgovarajućih RF zavojnica, produžavanjem vremena akvizicije, debljim slojem, povećanjem FOV-a te smanjivanjem TE-a.

Magnetno polje (**Bo**) bitan je čimbenik u postizanju kvalitete prikaza magnetnom rezonancijom. Glavne karakteristike magnetnog polja su snaga i homogenost. Što je snažnije magnetno polje, postiže se bolji SNR, ali se povećava mogućnost pojave **artefakata**.

U suvremenoj dijagnostičkoj upotrebi nalazi se veliki broj različitih sekvencija. Osnovna podjela koja omogućava razumijevanje osnovnih postavki i olakšava snalaženje u nazivlju je sljedeća:

1. *Spin echo, SE sequence*

- *Single echo SE*
- *Multi echo SE*
- *Echo train (FSE, TSE i sl.)*
- *Inversion recovery SE (STIR i FLAIR).*

2. Gradient echo, GRE sequence

- *Spoiled GRE*
- *Refocused GRE*
- *Kombinacija SE i GRE.*

3. Echo planar imaging, EPI sequence

- *DWI*
- *PI*
- *BOLD.*

Primjenom svake od tih sekvencija, osim EPI sekvencije, mogu se dobiti karakteristične slike poznate od početka primjene MR uređaja. EPI sekvencije se rabe u pretragama u kojima nije važna prostorna već vremenska rezolucija, to su sekvencije koje daju informacije o funkciji promatranog organa odnosno tkiva i postavljaju vrlo visoke zahtjeve za MR uređaj.

Na ove osnovne porodice sekvencija možemo primijeniti neke tehničke modifikacije kao što su: prostorna presaturacija, supresija signala masti, magnetizacijski transfer, smanjenje artefakata gibanja i druge koje omogućavaju dobivanje kvalitetnije i dijagnostički iskoristive MR slike.

Osim tehničkih parametara, uvijek ostaje ljudski faktor odnosno dijagnostički tim. Kao gotovo ni u jednoj dijagnostičkoj metodi, pri snimanju MR uređajem važna je usredotočenost na tijek pregleda i izbor načina pretrage. Umijeće dobrog operatera (radiolog/ing.med.radiologije) sastoji se u isticanju ili prikazivanju minimalne lezije primjenom odgovarajućih sekvencija te radiologa koji poznaje fiziku magneta, kao i patologiju procesa.

4. MR - ARTEFAKTI

Napretkom tehnologije došli smo u jednu posve novu sferu oslikavanja koja sa sobom donosi nevjerovatne prikaze ljudskog organizma. Kao i kod drugih metoda oslikavanja, i MR slike mogu biti dijagnostički umanjene kvalitete zbog artefakata te dovesti do pogrešne interpretacije. **Artefakt** je nešto što se vidi na slici, struktura koja nije normalno prisutna, nego nastaje kao posljedica dijagnostičke procedure i na taj način bitno umanjuje kvalitetu dobivene slike. Tako artefakti prilikom snimanja MR uređajem rezultiraju iz složenog međudjelovanja suvremenih podsustava te nastaju kao rezultat lošeg rada hardvera ili softvera uređaja, posljedice utjecaja okoline ili bioloških procesa unutar samog tijela. Stoga je vrlo važno prepoznati artefakte, njihove uzroke te ih kompenzirati ako je moguće ili svesti na najmanju moguću mjeru. Artefakti u MR oslikavanju su brojni, pa bi se načelno mogli podijeliti na sljedeći način.

Najčešći artefakti mogu se podijeliti u tri skupine:

- **Pomicanje struktura oslikavanog dijela tijela**

- **Fizikalno uvjetovani artefakti**

- **Tehnički uvjetovani artefakti**

ARTEFAKTI

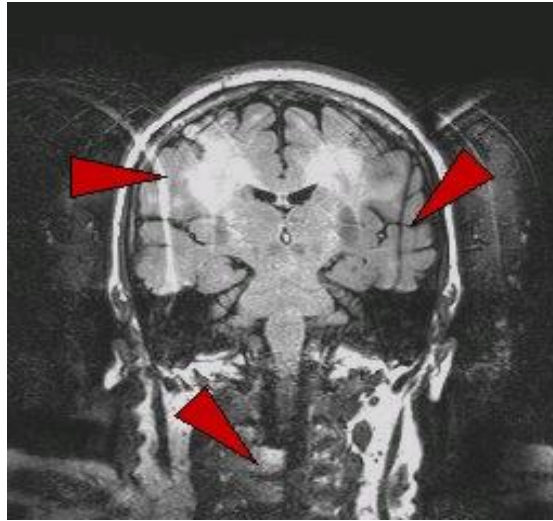
(lat. *arte factum*)

Tablica 1.

POMICANJE STRUKTURA OSLIKAVANOG DIJELA TIJELA	FIZIKALNO UVJETOVANI ARTEFAKTI	TEHNIČKI UVJETOVANI ARTEFAKTI	FOURIEROVE TRANSFORMACIJE
	magnetic susceptibility	Spike Noise	
	Zipper	moire fringes	
	magic angle	herring bone	aliasing
Ghost	Overlapping	central point a.	Gibbsov a.
	chemical shift a.	zebra stripes	
KOREKCIJA:	KOREKCIJA:	KOREKCIJA:	
<ul style="list-style-type: none"> • pravilna priprema pacijenta • imobilizacija • sedacija, anestezija • peristaltika crijeva: intravenska aplikacija spazmolitika • razne tehnike: Breathold, ecg gatig • primjena pulsnih sekvencija 	<ul style="list-style-type: none"> • kranio-kaudalno ukošavanje • primjena pulsnih sekvencija i softvera • servisna intervencija 	<ul style="list-style-type: none"> • uporaba filtara slike • servisna intervencija 	

4.1. Pomicanje struktura oslikavanog dijela tijela

(*Ghosting and Smearing*)



Slika 6: artefakt *ghosting and smearing*

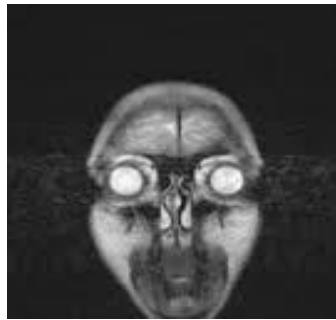(izvor: prezentacija MR artefakti)

Artefakti pomicanja rezultiraju dodatnim prikazom nepostojećeg objekta (tzv. "duh" artefakt, *ghost*) koji ometa i zamagljuje detalje MR slike. Pomicanje može biti **voljno** (pomicanje snimanog dijela tijela, gutanje, pomicanje očnih jabučica - slika 7) i **nevoljno** (otkucaji srca, pomicanje stijenke toraksa i abdomena tijekom disanja, pulzacija krvnih žila, peristaltika crijeva, protok cerebrospinalnogfluida - CSF-a, tremor), a koje nije pod utjecajem volje bolesnika. Artefakti povezani s gibanjem (*motion*) uzrokuju nastanak artefakata u smjeru faznog kodiranja. Posljedice su dvostruke konture ili zrcalne slike dijelova anatomije koji su pokretni.

Kod artefakata uzrokovanih **voljnim** pomicanjem vrlo je važna pravilna priprema pacijenta i upoznavanje s načinom izvođenja pretrage. S obzirom na snimani dio tijela preporučljivo je zatvoriti oči i ne micati očnim jabučicama (pregled mozga), dok kod pregleda vratne kralježnice preporuka je ne gutati slinu tijekom trajanja sekvencije. Preporuča se i primjena različitog pribora za pacijente kojim osiguravamo ugodan tijek pregleda te odgovarajuću imobilizaciju snimanog dijela tijela. Kod nekih pacijenata, s obzirom na objektivne okolnosti, kao što su starosna dob, stanje svijesti, kao i psihički poremećaji, to nije dovoljno pa se preporučuje primjena sedacije (opća anestezija). Ako pomicanje nije moguće izbjeći, treba ih uzeti u obzir i prepoznati (uključiti u interpretaciju slike).

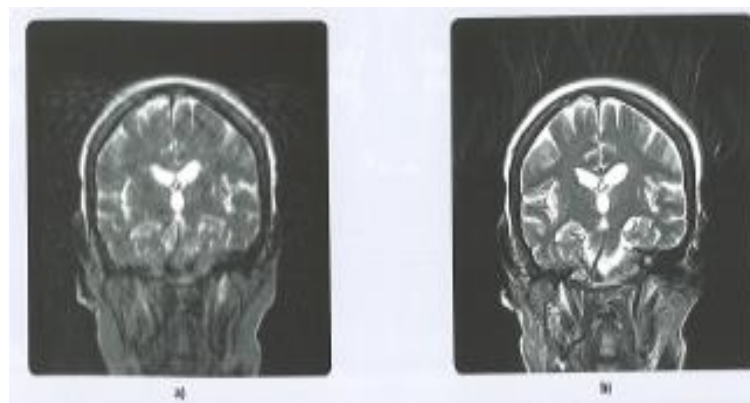
Kako smanjiti artefakte uzrokovane voljnim pomicanjem snimanog dijela tijela:

- **pacijenta detaljno upoznati s načinom izvođenja pretrage (zatvoriti oči, ne gutati)**
- **pravilno pripremiti pacijenta**
- **primijeniti različite pribore za odgovarajuću imobilizaciju snimanog dijela tijela**
- **preporučuje se primijeniti sedaciju (opća anestezija)**
- **pregled učiniti ugodnim**



Slika 7: (izvor:Igor Fučkan,Magnetska rezonancija,Priprema i planiranje pregleda)

Među mnogim tehnikama koje su otkrivene da bi smanjile smetnje vezane uz pomicanje najučinkovitije su pulsne sekvencije. Razvoj hardverskih i softverskih poboljšanja je omogućio primjenu pulsni sekvencija s kompenzacijom pomicanja (*motion corection strategies*): **BLADE** (slika 8) (**Siemens Medical Systems**), **MultiVane** (**Philips Medical Systems**), **PROPELLER** (**GE Healthcare**).

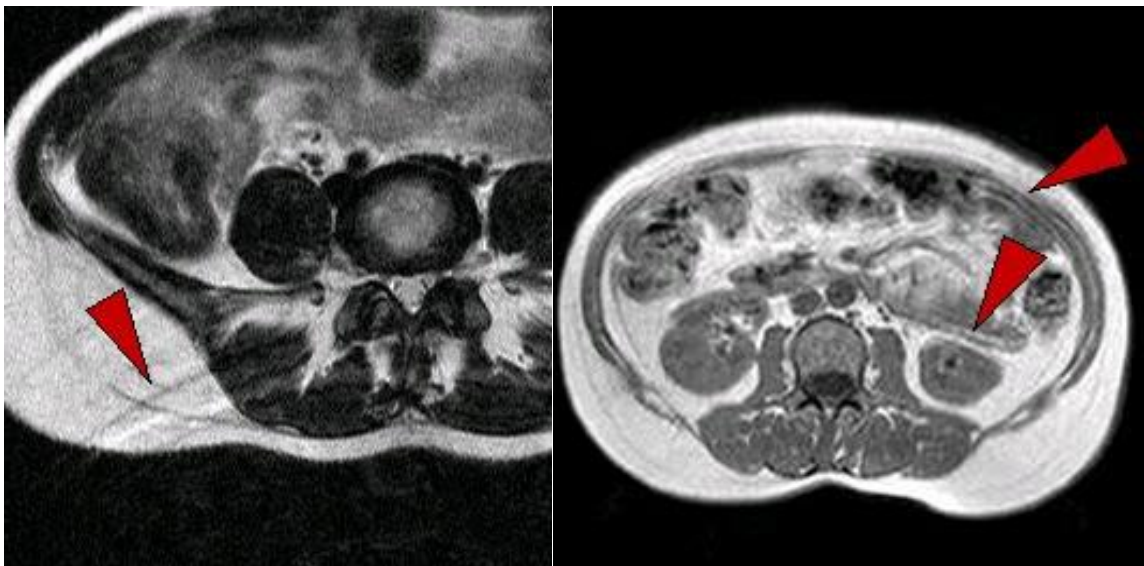


Slika 8: (izvor:Igor Fučkan, Magnetska rezonancija, Priprema i planiranje pregleda)

Pojava *ghost-a* na završnoj MR kliničkoj slici ovisi o tome gdje se u k-prostoru događaju fazne pogreške. Ako se pojavljuje duž x-osi k-prostora, *ghosting* će se pojaviti u frekvencijskom kodiranju, a ako se pojavi duž y-osi k-prostora, *ghosting* će se pojaviti u faznom kodiranju. Kada se pojavi u sredini, nastat će mrlja na završnoj slici.

Nevoljno uzrokovani artefakti *ghost-a* posljedica su fizioloških pomicanja snimanog dijela tijela, kao što su:

- otkucaji srca
- disanje (pomicanje stijenke toraksa i abdomena)
- pulzacije krvnih žila
- peristaltika crijeva
- protok CSF-a.



Slika 9: Artefakti uzrokovani disanjem i peristaltikom
(izvor : prezentacija MR- artefakti)

Ovi artefakti se **ne** mogu izbjeći, ali ih možemo kompenzirati različitim metodama. Znači, za intrinzično pomicanje organa, odnosno pomicanje koje nije pod utjecajem volje bolesnika, postoje posebne mjerne tehnike s uporabom dodatnih uređaja ili softverskom prilagodbom.

Pri pregledu **toraksa, abdomena i srca** u obzir dolazi primjena sljedećih tehnika:

- *Breathhold tehnika* (tehnika sa zadržavanjem daha)
- *ECG gating* (tehnika sa sinkronizacijom rada srca)
- *Respiration gating, respiration triggering* (tehnika sa sinkronizacijom disanja)
- *PPG-Peripheral Pulse Gating* (tehnika sa sinkronizacijom perifernog pulsa).

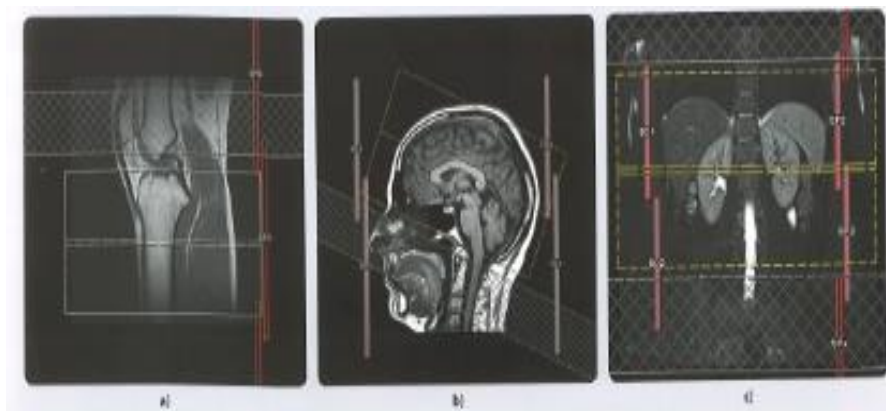
Kod kratkih mjernih sekvencija moguće je zaustaviti disanje te u uvijek jednakom inspiriju izvršiti mjerenje slojeva podijeljeno na više manjih dijelova akvizicije (*slab-ova*). Kompresija abdomena se vrši dodatnim priborom kako bi se izbjeglo pomicanje trbušnog zida izazvano disanjem i/ili peristaltikom.

Cardiac triggering je mjerna tehnika s uporabom EKG signala. Najčešće se izvodi sa retrospektivnim kardijalnim (*gatingom*), tj. nizom serija MR slika pojedine anatomske cjeline. Dobiveni podatci se sortiraju prema njihovim vremenskim oznakama da bi se dobio slijed slika koji omogućava procjenu miokardijalne funkcije.

Respiratorni *gating* se odabire za područje disanja pri kojem je minimalno pomicanje torakalnog i abdominalnog zida. Ne koristi se često u kliničkim ispitivanjima jer nije izvediv za dojenčad, djecu i pacijente s respiratornim i kognitivnim oštećenjima.

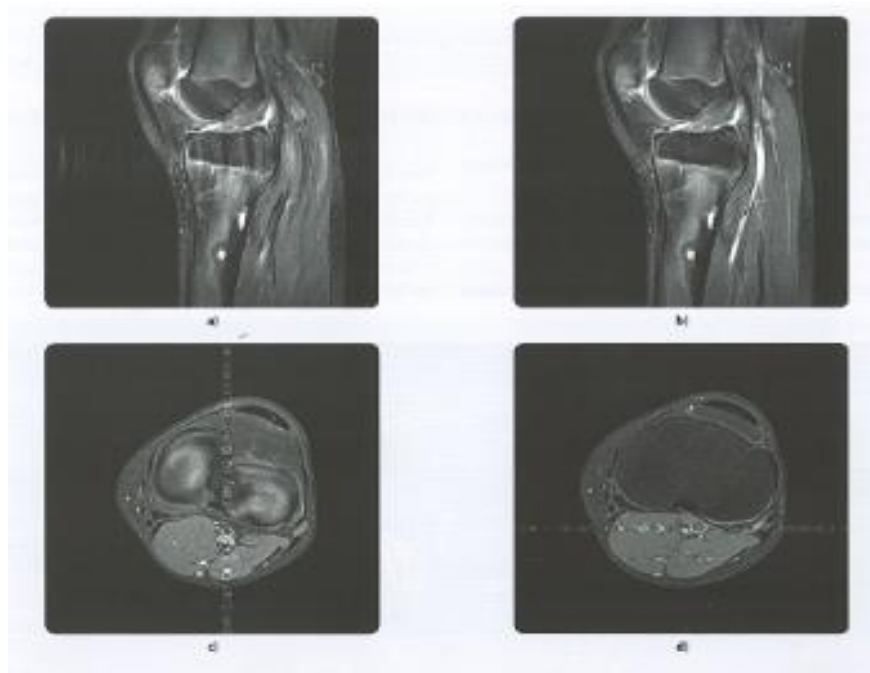
Mjerne *triggering* i *gating* tehnike produljuju vrijeme akvizicije ovisno o ritmu disanja i radu srca, što dodatno stvara probleme u obradi bolesnika.

Artefakt uzrokovan **pulzacijom** velikih krvnih žila kompenziramo primjenom presaturacijskih pulsova između izvora cirkulacije (srca) i snimanog dijela tijela (slika 10).



Slika 10: (izvor:Igor Fućkan, Magnetska rezonancija, Priprema i planiranje pregleda)

Pulzacije velikih krvnih žila izbjegavamo i promjenom smjera faznoga kodiranja (*phase encoding direction*). Budući da se artefakt ghosting uvijek javlja u smjeru faznog kodiranja, možemo ga kompenzirati, ali ne i potpuno eliminirati promjenom smjera faznog kodiranja. Tako ne uklanjamo artefakt, ali postizemo da nam ne smeta u zadanom području interesa (*Region of interest*). Pulzacijski artefakt se često javlja i nakon primjene paramagnetskih kontrastnih sredstava. Njegova kompenzacija je promjena smjera faznog kodiranja ili primjena tehnika MPRAGE (slika 11).



Slika 11: (izvor:Igor Fučkan, Magnetska rezonancija, Priprema i planiranje pregleda)

Artefakte uzrokovane **peristaltikom** crijeva uspješno se kompenzira intravenskom aplikacijom spazmolitika neposredno prije pregleda.

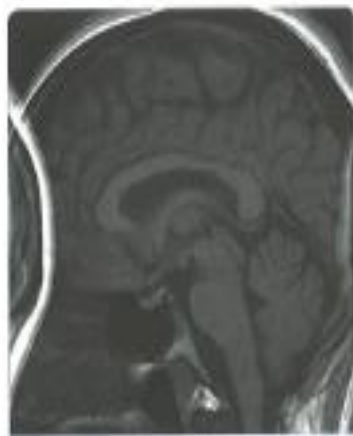
Artefakte uzrokovane protokom CSF-a smanjujemo na najmanju moguću mjeru primjenom PPG-a.

FLOW artefakt: kretanje krvi je izvor artefakata uzrokovanih pokretom. Krvni tijek se manifestira kao *ghosting* prilikom faznog kodiranja (GRE sekvencije su osjetljivije nego SE sekvencije).

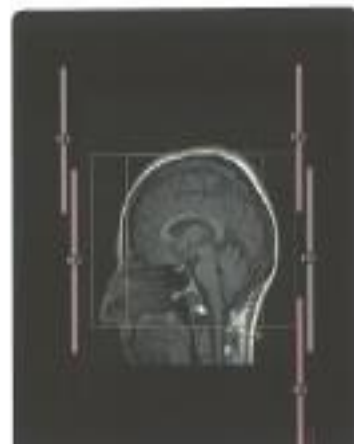
4.2. Artefakt *Aliasing*

Artefakt kod kojeg dobivamo prikaz anatomskih struktura izvan zadanog FOV-a, preslikan „unutar FOV-a“. *Aliasing* artefakt se pojavljuje kada je vidno polje snimanja manje od anatomije koja se snima. Treba primijetiti da je vidno polje pri očitavanju i *phase encodingu* obrnuto proporcionalno rastućem gradijentnom koraku koji je potreban iz jedne točke u drugu. To znači da je vidno polje razmak (distancija) uzduž gradijenta koji netko mora preokrenuti da dođe do jednog kompletnog ciklusa. Stoga, kada se odabire vidno polje, očekuje se da će gradijenti pomicati jedan ciklus od jednog do drugog kraja polja. Ako se osjetljivost transmisije zavojnice RF širi izvan vidnog polja, spinovi izvan polja će se pobuditi, ali će oni biti dio idućeg ciklusa u faznom kodiranju. Međutim fazni kutovi spinova izvan vidnog polja su bitno ekvivalentni onim spinovima unutar odabranog polja, ali na suprotnoj strani slike. Po Fourierovoj transformaciji dolazi do preklapanja signala izvan ciljanoga vidnog polja sa signalom unutar toga vidnog polja. Artefakt *aliasing* uočavamo uzdužno u smjeru faznog (*phase wrap*) i frekvencijskog (*frequency wrap*) kodiranja.

Artefakt preklapanja *phase wrap* u smjeru faznog kodiranja (slika 12 a) kompenziramo povećanjem FOV-a, ako je to moguće (ovisno o vrsti pregleda), ili povećanjem fazno-kodirajućih koraka - *phase encoding steps*, (slika 12 b). Ovisno o povećanju fazno-kodirajućih koraka dolazi i do neznatnog produljenja akvizicije.



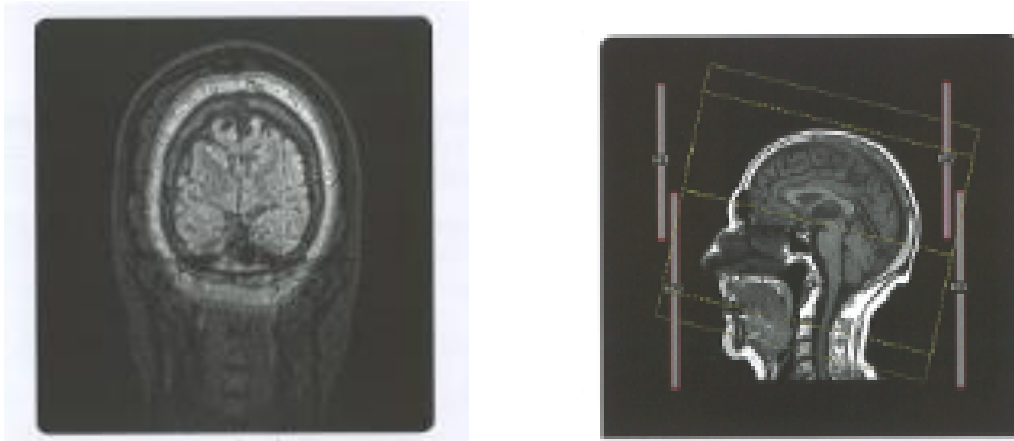
Slika 12 a.



Slika 12 b.

(izvor:Igor Fućkan, Magnetska rezonancija, Priprema i planiranje pregleda)

Frequency wrap je artefakt preklapanja frekvencijskog kodiranja. Naročito je uočljiv pri primjeni 3D pulsni sekvencija (slika 13). Ovaj artefakt kompenziramo povećanjem frekvencijsko kodirajućih koraka.



Slika 13: (izvor:Igor Fučkan, Magnetska rezonancija, Priprema i planiranje pregleda)

U slučajevima kada je potrebno upotrijebiti mali FOV (pregled hipofize, orbita, unutrašnjeg uha) preporučljiva je upotreba površinskih RF zavojnica (*surface coil*).

4.3. Fizikalno uvjetovani artefakti

- **distorzijski artefakti**

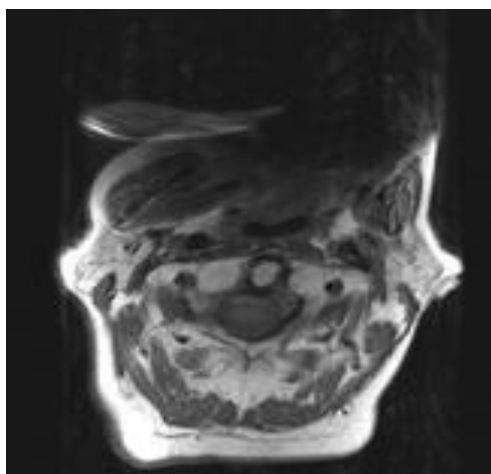
- *zipper* artefakti

- *magic angle* artefakti

- artefakti zbog preklapanja

(*overlapping*)

4.3.1. Distorzijski artefakti – *magnetic susceptibility* (lat.distorsio – iskrivljavanje)

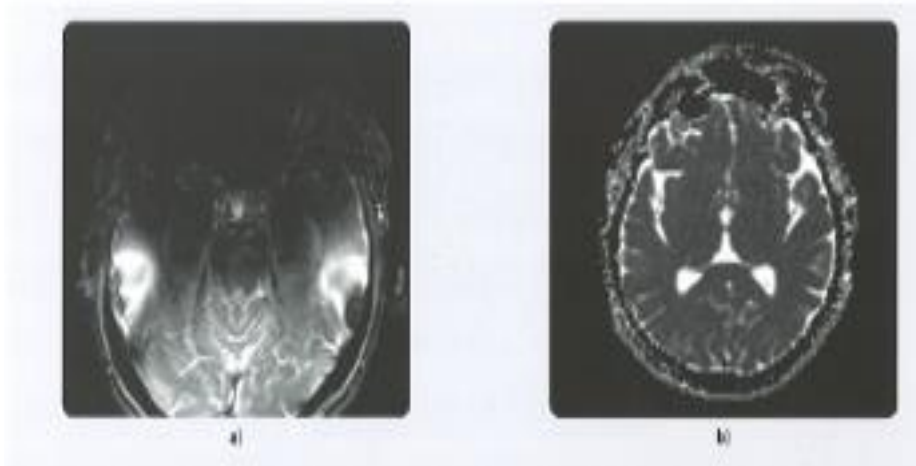


Slika 14: (izvor: <http://radiopaedia.org/articles/mri-artifacts>)

Artefakt koji nastaje zbog toga što različita tkiva imaju različitu magnetizaciju. Javlja se na granici tkiva koja imaju veliku razliku u gustoći (npr. koštano-zračni dio baze lubanje i parenhim mozga), tj. različitu magnetizaciju u osnovnom magnetnom polju B_0 . Distorzijski artefakt je vrijednost koja upućuje koliko aplicirano magnetno polje B_0 stvara više ili niže polje unutar materijala (sklonost tkiva magnetizaciji).

Obzirom na distorzijski artefakt materijale dijelimo na dijamagnetične (stvaranje nešto slabijeg polja), paramagnetične (stvaranje nešto jačeg polja) te feromagnetične (stvaranje osjetno jačega magnetnog polja).

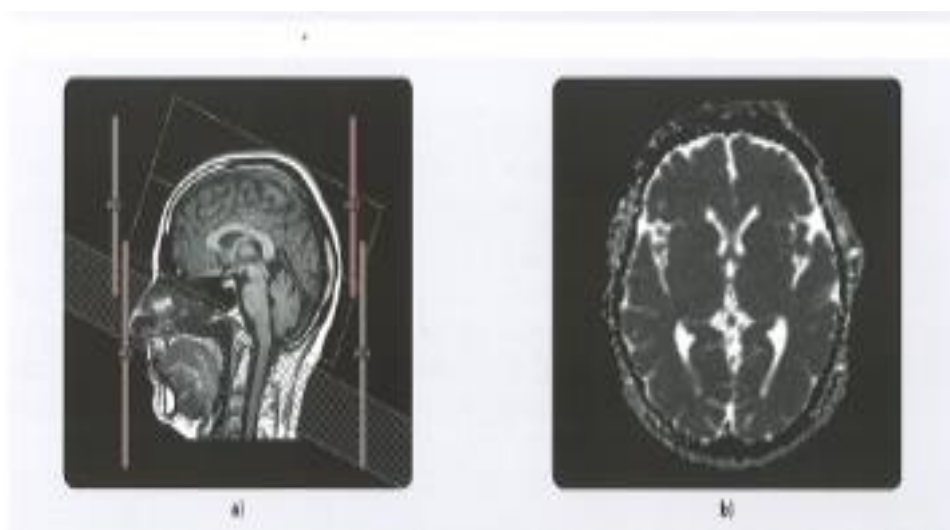
Najčešće je izražen pri primjeni tehnika GRE (slika 15 a) i DWI (slika 15 b).



Slika 15 a i Slika 15 b

(izvor: Igor Fučkan, Magnetska rezonancija, Priprema i planiranje pregleda)

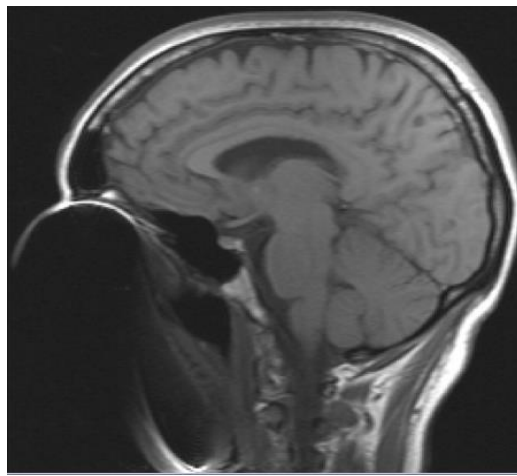
Ovi artefakti se djelomično mogu kompenzirati kranio-kaudalnim ukošenjem slojeva (slika16).



Slika 16: (izvor: Igor Fučkan, Magnetska rezonancija, Priprema i planiranje pregleda)

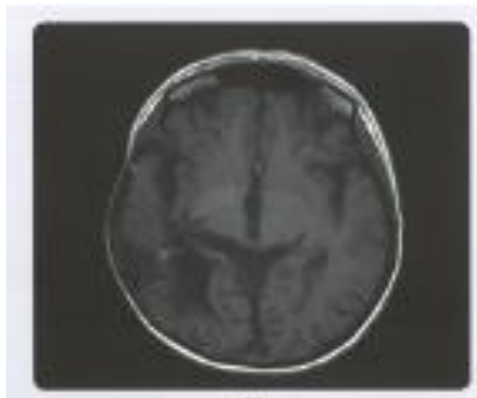
Većina MR uređaja danas je opremljena algoritmima za ispravljanje tj. korekciju.

Geometrijska distorzija slike može biti uzrokovana metalnim stranim tijelom u ili na pacijentu. Metalna strana tijela u pacijentu mogu biti fiksne zubne proteze, vaskularne klipse, osteosintetski materijali i slično. Slika 17 pokazuje da se artefakti uzrokovani materijalom obično manifestiraju kao područja potpunog gubljenja signala jer je lokalno magnetno polje tako jako da se spinovi odmah defaziraju. (Vizualna) distorzija do koje dolazi, a koju stvaraju metalni implantati na slikama se ne mogu potpuno eliminirati dok se njihov utjecaj može smanjiti primjenom FSE sekvencija. Treba izbjegavati zagrijavanje tkiva koje dolazi od metala.



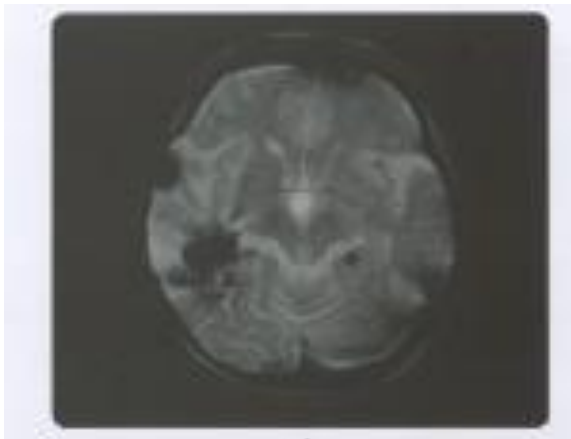
Slika 17: (izvor: <http://pubs.rsna.org/doi/full/10.1148/rg.261055134>)

Artefakt *magnetic susceptibility* djelomično se kompenzira i primjenom SE T1 pulsni sekvencija (slika 18).



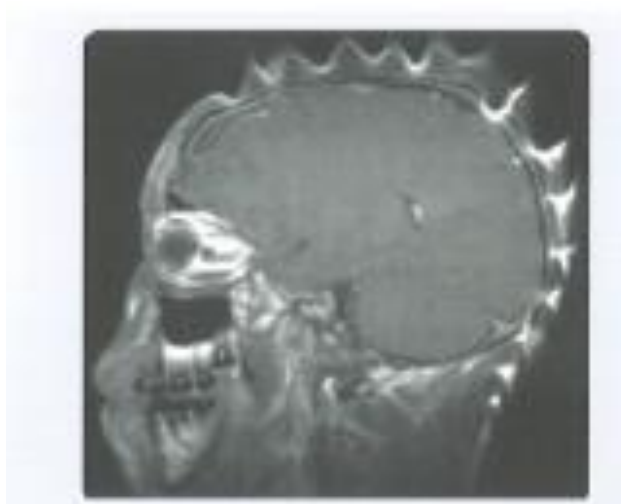
Slika 18: (izvor: Igor Fućkan, Magnetska rezonancija, Priprema i planiranje pregleda)

Artefakt *magnetic susceptibility* se koristi u primjeni tehnike GRE T2 za dokazivanje krvarenja pri kojem dolazi do nakupljanja spojeva s visokom koncentracijom željeza (ferritina, hemosiderina) (slika 19).



Slika 19: (izvor: Igor Fučkan, Magnetska rezonancija, Priprema i planiranje pregleda)

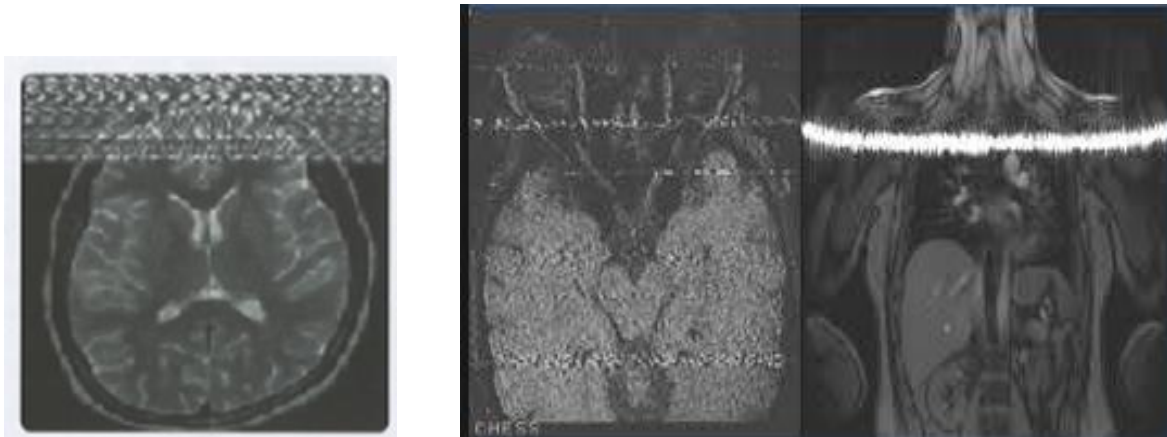
Prije MR pregleda nužna je pažljiva priprema pacijenta jer je na taj način moguće izbjeći artefakt *magnetic susceptibility* uzrokovan vanjskim faktorom kao što je gel ili lak za kosu (vosak) (Slika 20).



Slika 20: (izvor: <http://pubs.rsna.org/doi/full/10.1148/rg.261055134>)

4.3.2. *Zipper artefakt* – artefakt zatvarača

Zipper artefakti se javljaju, kao što je vidljivo na slici (slika 21), kao isprekidana linija duž smjera faznog kodiranja (*frequency encoding axis*). To su uobičajeni artefakti vezani uz opremu, a uzrokuje ih „curenje“ ili istjecanje elektromagnetne energije u prostoriji za MR. Pojavljuje se kao područje povećanog šuma sa širinom od 1 do 2 piksela. Ovu vrstu artefakata uzrokuje **stalni vanjski** (radiovalovi) ili **unutrašnji** (žarulje, TV-kamera, kabeli), neželjeni izvor RF signala. Sve su prostorije za MR zaštićene kako bi eliminirale interferenciju lokalnih RF stanica ili od elektronske opreme koja emitira elektromagnetni signal s mogućom interferencijom. Istjecanje je obično uzrokovano elektroničkom opremom koja je dovedena u MR prostor i frekvencijom koju proizvodi ova oprema. Vanjski uzroci mogu biti isključeni pažljivom provjerom Faradayeva kaveza i RF filtra. Unutrašnji uzroci se mogu isključiti servisnom intervencijom. *Zipper* artefakti najčešće nastaju nepažnjom, tj. unosom elektronske opreme u prostoriju za MR. Trajanje problema nakon uklanjanja ili isključivanje sve elektroničke opreme u prostoru snimanja može upozoravati da je RF štit oslabljen i doveden u opasnost.

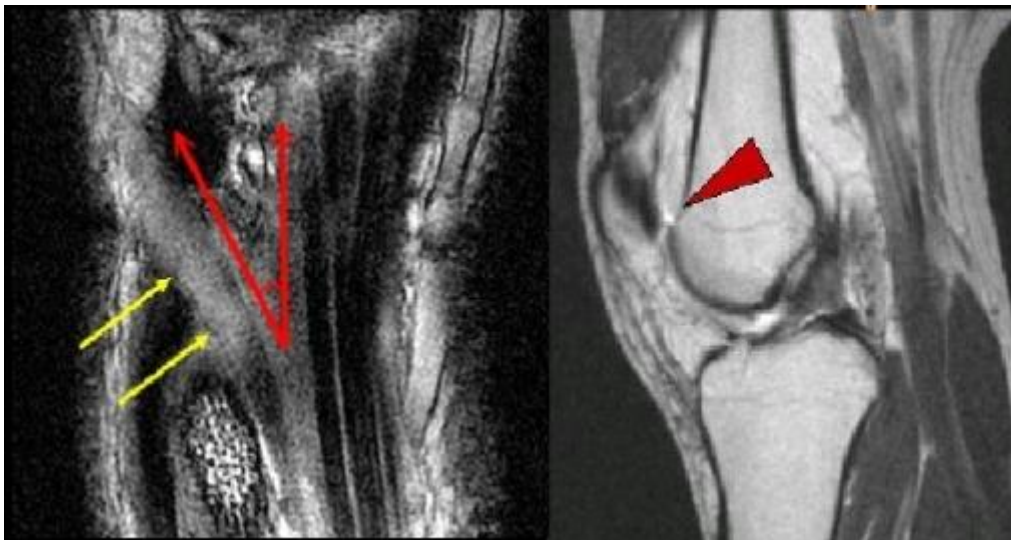


Slika 21 : *zipper* artefakti

(izvor <http://radiopaedia.org/articles/zipper-artifact>)

4.3.3. *Magic angle*

Ovi artefakti nastaju kada se strukture koje su niskog signala (ligamenti) nalaze pod kutom u odnosu na osnovno magnetno polje. Tako se u T2 slici u tim strukturama mogu pojaviti artefakti u vidu svijetlih pruga i imitirati patološko stanje (ruptura). To se često vidi na tetivama ramena i patelarnom ligamentu koljena (slika 22).

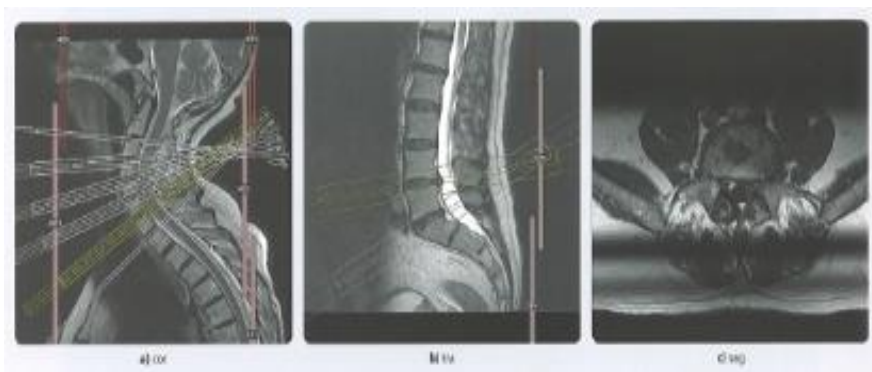


Slika 22: artefakt *magic angle*

(izvor: <http://radiopaedia.org/articles/mri-artifacts>)

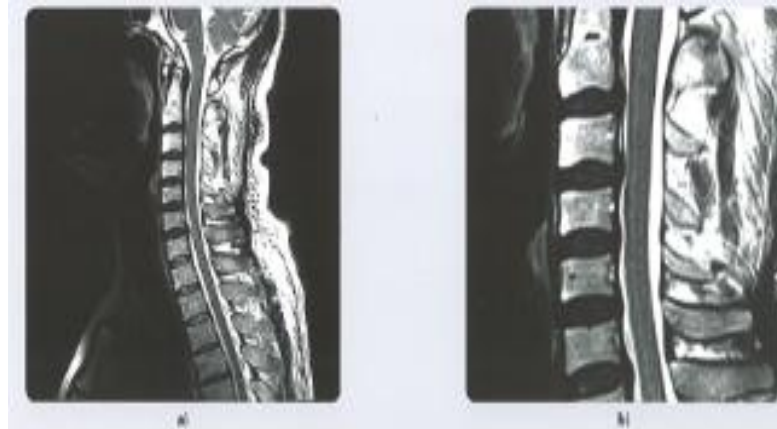4.3.4. - Artefakt *overlapping* - artefakt zbog preklapanja

Artefakti *overlapping* posljedica su planiranja s obzirom na anatomske strukture – planiranje transverzalnih presjeka kod izrazite zakrivljenosti kralježnice. Tako, ako artefakt ne prekriva traženo područje (korpus kralježaka, spinalni kanal), nema potrebe za korekcijom. U slučaju potrebe uputno je napraviti svaki segment posebno (slika 23).



Slika 23: (izvor: Igor Fučkan, Magnetska rezonancija, Priprema i planiranje pregleda)

4.4. Gibbsov artefakt (*truncation, ringing artifact*)

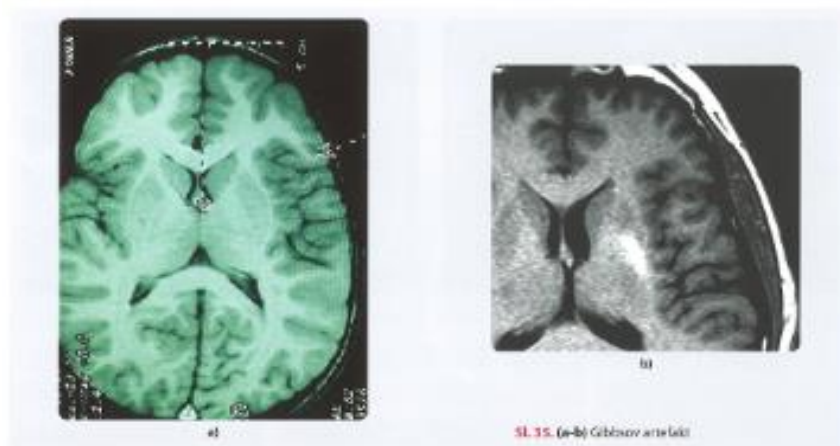


Slika 24: (izvor: Igor Fučkan, Magnetska rezonancija, Priprema i planiranje pregleda)

Gibbsovi artefakti ili artefakti odbacivanja manifestiraju se kao svijetle ili tamne linije paralelno sa ili uz granice područja tkiva velike razlike u gustoći (kost - meka tkiva). Ovi artefakti su uzrokovani nekompletnom digitalizacijom signala (*echo*). Nedostatak prikupljenih uzoraka bilo u faznom kodiranju ili pri očitavanju dovodi do Gibbsovih prstenova kao rezultat Fourierove transformacije. Obično se vide u *phase encodingu* jer se matrica faznog encodinga, koja je manja od matrice očitavanja, često bira da se smanji vrijeme akvizicije. Prstenovi se mogu svesti na minimum povećavanjem matrice i/ili smanjivanjem FOV-a te upotrebom filtra.

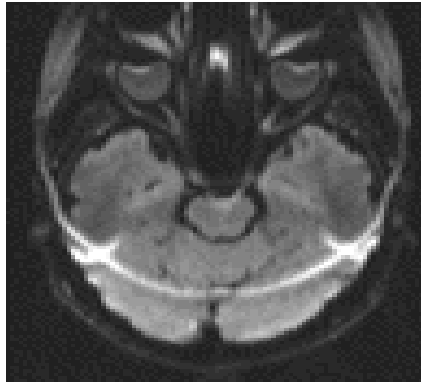
Pri pregledu kralježnice Gibbsov artefakt se može manifestirati kao prikaz siringomijelije.

Pri pregledu mozga ove artefakte uočavamo kao prstenaste linije *ringing* (slika 25).



Slika 25: (izvor: Igor Fučkan, Magnetska rezonancija, Priprema i planiranje pregleda)

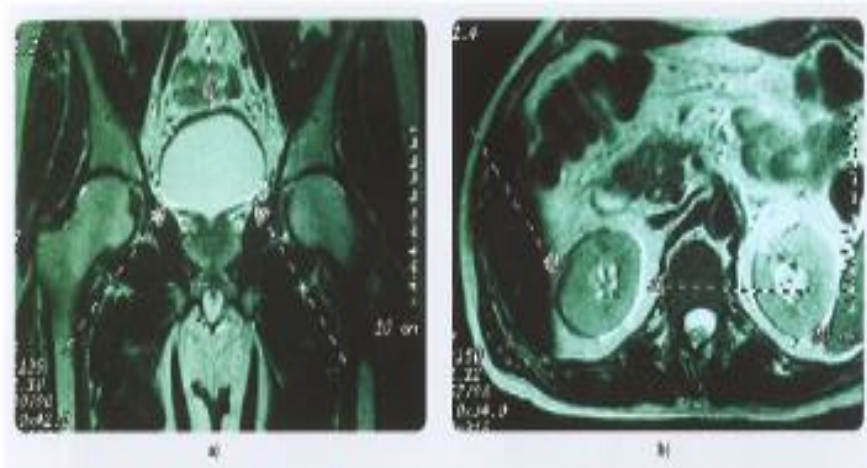
4.5. Artefakt *chemical shift* (kemijski pomak)



Slika 26: artefakt kemijski pomak

izvor: <http://radiopaedia.org/articles/mri-artifacts>

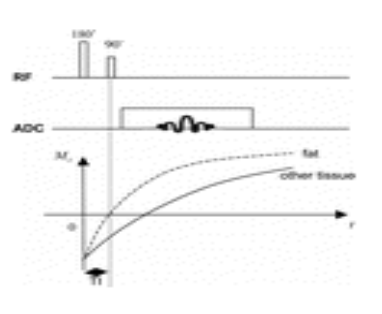
Ovaj artefakt uzrokovan je različitim frekvencijama precesije (Larmorova frekvencija) protona vodika ^1H ovisno o biokemijskom sastavu molekule unutar koje se nalazi. Pomak u Larmorovoj frekvenciji između protona vode i protona masti naziva se kemijski pomak. Najuočljiviji je na granici tkiva s velikom koncentracijom masti i vode (npr. mokraćni mjehur – vezivno tkivo u maloj zdjelici, slika 27, i bubreg – masna čahura, slika 28), a manifestira se tamnim rubom s jedne i svijetlim rubom s druge strane.



Slika 27 i Slika 28

(izvor: Igor Fućkan, Magnetska rezonancija, Priprema i planiranje pregleda)

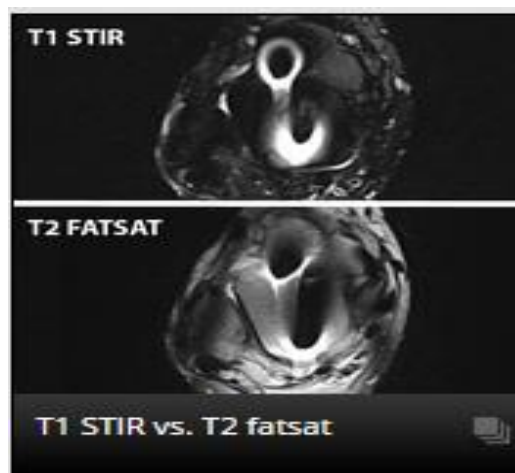Artefakt kemijskog pomaka javlja se samo uzduž smjera frekvencijskog kodiranja i uočljiviji je na T2w nego na T1w prikazima. Razlika frekvencije precesije protona ^1H u vodi i masti proporcionalna je snazi magnetnog polja B_0 (pri 1.5 T protoni rezoniraju na približno 220 Hz). Artefakte je bitno prepoznati da se ne zamijene za lažni patološki nalaz. Dokazujemo ih promjenom smjera frekvencijskog kodiranja, a kompenziramo smanjenjem veličine voxela primjenom tehnika FAT-SAT (FAT-SATuration) ili pulsni sekvencija STIR (*Short Time Inversion Recovery*).



Slika 29:

(izvor: <http://pubs.rsna.org/doi/full/10.1148/rg.261055134>)

U ovoj metodi se koristi sekvencija STIR da bi prigušila signal iz masti. Ako se zna T1 od bilo kojeg tkiva, inverzijsko vrijeme potrebno da se poništi signal iz tog tkiva u sekvenciji STIR je dano rezultatom $0.7 \times T1$ signala masti. Kako se utišava signal masti, većina tkiva skale kao u T2 mjernoj slici, što rezultira atraktivnim kontrastom slike. (slika 30). U slučaju masti inverzijsko vrijeme je oko 150 ms pri 1.5 T. Odluka da se koristi saturacija masti ili STIR sekvencija ovisi o specifičnim aplikacijama, a obje metode imaju prednosti i mane.



Slika 30: (izvor: <http://radiopaedia.org/articles/fat-suppressed-imaging>)

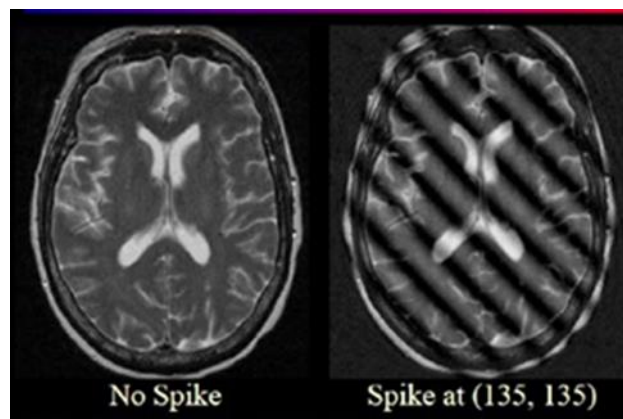
Poznata mjerna sekvencija je i pod nazivom CHESS (*CHEmical Shift Selection*) – selekcija kemijskog pomaka koja se često upotrebljava za prikaz abdominalnih organa pri MRI abdomena i zdjelice. Uporaba slika mjernih sekvencija s kemijskim pomakom i bez njega (prikaz vode i masti, i to izvan faze i u fazi) može dati prikaz steatoze jetre ili patologije drugih organa.

MR spektroskopija se temelji na različitim, vrlo malim razlikama u frekvenciji spina pojedinih metabolita, a za detekciju signala koriste se jezgre ^{31}P , odnosno ^1H . Ovi elementi daju podatke o specifičnim spektrima magnetne rezonancije – *spectral peaks* kao rezultat fiziologije stanice.

4.6. Tehnički (hardverski) artefakti

4.6.1. Artefakt *Spike Noise*

Artefakt *Spike Noise* se javlja kao povremeni paralelni linijski artefakt uzrokovan trenutačnim poremećajem u radu RF sustava. Manifestira se tamnim i svijetlim linijama preko slike. (slika 31). Uzroci mogu biti: **vanjski** (osvijetljenost, ventilator, kabeli unutar prostora MR uređaja, loše izveden oklop magneta ili Faradayev kavez) i **neispravan RF sustav** (RF zavojnice, RF pretpojačala, RF pojačala). Pri periodičnoj pojavi ove vrste artefakta moguća je upotreba filtara slike (*Image Filter*) ili višestrukih prijamnih RF zavojnica. U slučaju česte pojave nužna je servisna intervencija.



Slika 31 : slika bez artefakta i s artefaktom *Spike Noise*

izvor:(<http://pubs.rsna.org/doi/full/10.1148/rg.261055134>)

4.6.2. Inhomogenost signala



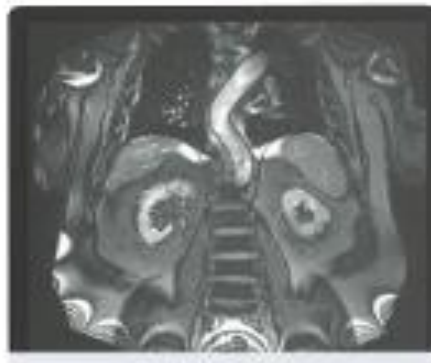Slika 32 :inhomogenost signala pri MR pregledu dojki

izvor:(Fučkan I., Magnetska rezonancija, priprema i planiranje pregleda)

Do inhomogenosti signala dolazi zbog nepravilne pripreme ili namještanja snimanog dijela tijela (pritisak ili dodir rubnih dijelova zavojnice, mokro ili znojno tijelo...). U tom slučaju dovoljna je pravilna priprema, kao i odgovarajuće namještanje snimanog dijela tijela.

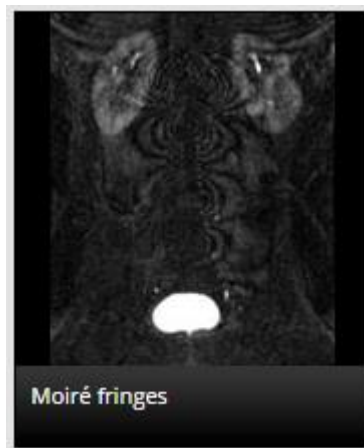Ovaj artefakt se vrlo često javlja pri MR pregledu dojki s visokim sadržajem masnog tkiva prilikom primjene tehnike (FAT SATuration), slika 32.

Artefakt *Moire* uočljiv je na rubnim područjima ROI-a (*Region of Interest*) prilikom primjene maksimalnog FOV-a. Taj artefakt nastaje zbog inhomogenosti magnetnog polja na rubnom području efektivnog FOV-a (proporcionalno snazi magnetnog polja B_0), pri 1.5 T – maksimalni efektivni FOV 500 mm.

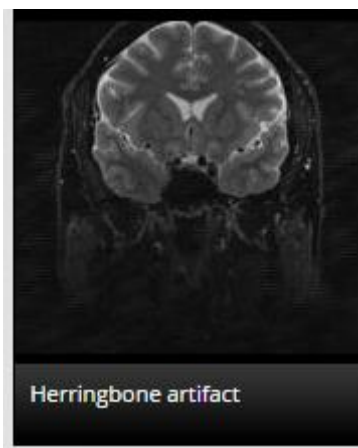

Slika 33: (izvor: Igor Fučkan, Magnetska rezonancija, Priprema i planiranje pregleda)

Ostali primjeri za hardverske (tehničke) artefakte:

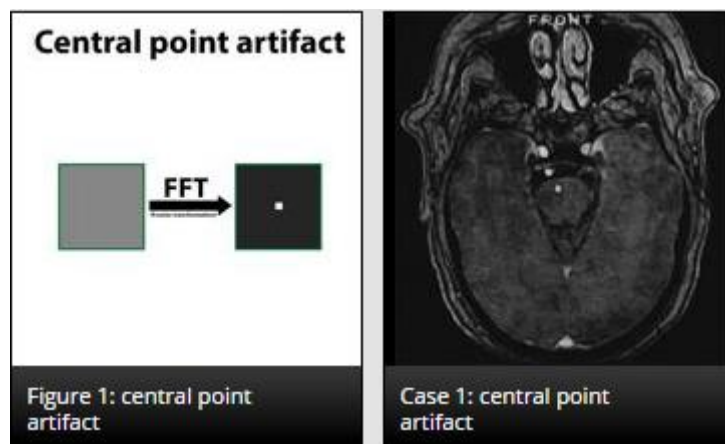


Slika 34



Slika 35

(izvor: <http://radiopaedia.org/articles/mri-artifacts>)



Slika 35

izvor: (<http://radiopaedia.org/articles/mri-artifacts>)

5.ZAKLJUČAK

Napretkom tehnologije došli smo u jednu posve novu sferu oslikavanja koja sa sobom donosi nevjerojatne prikaze ljudskog organizma, ali i **artefakte** koji zahtijevaju da se njima pozabavimo kao zasebnom cjelinom. MR slike su tako dijagnostički umanjene kvalitete što može dovesti i do pogrešne interpretacije. Artefakti su rezultat izvedbe MRI pregleda, nastaju kao posljedica fizioloških ili sistemskih utjecaja. Stoga je vrlo važno prepoznavati artefakte kao i uzroke koji dovode do njihove pojave. Kao gotovo ni u jednoj dijagnostičkoj metodi, kod snimanja MR uređajem važna je usredotočenost na tijek pregleda i izbor načina pretrage. Pacijenta treba upoznati s načinom izvođenja pretrage i samom pregledu pristupiti vrlo pažljivo i studiozno jer već na taj način možemo izbjeći neke artefakte uzrokovane vanjskim faktorima (*magnetic susceptibility*).

MR slike su izrazito osjetljive na trenutni poremećaj homogenosti magnetnog polja. Rješenje ovog problema se sastoji u otklanjanju uzroka artefakta (npr. stranog tijela). Ukoliko se izvor artefakta ne može ukloniti (razni implantati, osteosintetski materijal i sl.) treba izabrati ravnine skeniranja i slojeve koji ne prolaze kroz ove objekte. Promjene pravca mjerenja faze i frekvencije na ponovljenim mjernim sekvencijama mogu dati zadovoljavajući rezultat.

Ako uzroke nije moguće ukloniti treba ih, ako je moguće kompenzirati i svesti na najmanju moguću mjeru kako bi osigurali što bolju kvalitetu slike. Danas je moguća primjena pulsniha sekvencija s kompenzacijom pomicanja, *motion correction strategies* (BLADE) kao i uporaba posebnih mjernih sekvencija – CHES (artefakti kemijskog pomaka) i druge.

Artefakti uzrokovani vrtložnim strujanjem hardvera zbog gradijentnog prekidanja (on/off) tijekom akvizicije (mjerne sekvencije) rješava softver kompenzacijom vrtložnih struja. Tehnički (hardverski) artefakti nastaju zbog poremećaja u radu RF sustava pa je neophodna servisna intervencija.

Osim tehničkih parametara uvijek ostaje bitan ljudski faktor odnosno dijagnostički tim. Umijeće dobrog operatera (radiolog/ing.med.radiologije) sastoji se u isticanju ili prikazivanju minimalne lezije primjenom odgovarajućih sekvencije te radiologa koji poznaje fiziku magneta kao i patologiju procesa

6. SAŽETAK

Danas se u medicinskoj dijagnostici sve više koristi pretraga oslikavanja magnetnom rezonancijom. Prednost je u mogućnosti dobivanja velikog kontrasta između različitih „mekih“ tkiva u organizmu često i bez upotrebe i.v. kontrasta. To je neinvazivna slikovna metoda koja omogućava promatranje ljudskog tijela u sve tri ravnine (može i više presjeka istovremeno). Relativno je malo kontraindikacija za MR – pregled (implantirani metalni materijali, strana tijela, hemodinamski nestabilni pacijenti...). Međutim, tijekom snimanja nerijetko se znaju pojaviti artefakti koji umanjuju dijagnostičku vrijednost snimki, a mogu dovesti i do pogrešne interpretacije prikazane patologije odnosno anatomije.

U MR – kontekstu artefakt se doživljava kao bilo koji sadržaj slike koji točno ne odgovara i ne odražava skenirani objekt. Razumijevanje izvora artefakata omogućuje optimizaciju učinka MR – sistema, a mogu biti klasificirani kao izvori koji se vežu za rekonstrukciju, sistem i fiziologiju.

Artefakti uzrokovani rekonstrukcijom se pojavljuju zbog ograničenja koja su svojstvena algoritmima rekonstrukcije koje koristi proizvođač.

Do artefakata uzrokovanih sistemom dolazi zbog privremenih utjecaja unutar jednog ili više podsistema. Isto tako mogu biti znak degradacije električnih komponenti u podsistemu (moguća je kompenzacija).

Artefakti uzrokovani fiziološkim poremećajima ovise o složenom međudjelovanju subjekta i MR – sistema. Ove artefakte je moguće svesti na minimum razumijevanjem osnovne anatomije i fiziologije te uz odgovarajuću upotrebu određenih pulsni sekvencija.

Stoga, od iznimne važnosti je prepoznati artefakat i njihove uzroke, kompenzirati ih i svesti na najmanju moguću mjeru kako bi osigurali što bolju kvalitetu slike.

6. SUMMARY

Nowadays, the magnetic resonance imaging has been widely used in medical diagnostics. The advantage consists of the possibility to obtain high contrast among different „soft tissues“ in the body, often without using i.v. contrast. It is a noninvasive imaging method which enables examination of the human body in all of the three planes (and acquisition of more cross sections at the same time). There are relatively few contraindications for MR (implanted metallic materials, metallic object, hemodynamic instable patients..). However, during the acquisition, the appearing artifacts lower the diagnostic value of the images, and can lead to misinterpretation of the presented pathology or anatomy.

In a MR context, an artifact is assumed as any image content which doesn't correspond and doesn't reflect the scanned object.

An understanding of the sources of artifacts enables optimization of the MR imaging system performance, that can be classified as image reconstruction, system and physiologically – related sources. Image reconstruction artifacts occur because of limitations that are intrinsic to reconstruction algorithms used by a manufacturer.

System – related artifacts occur due to temporary effects within one or more of the subsystems or they can be a sign of degradation of electrical components in the subsystem, and they can be compensated.

Artifacts related to physiology depend on complex interactions between the subject and the MR imaging system. These artifacts can be minimized by an understanding of the basic anatomy and physiology, and by the appropriate use of specific pulse sequences.

Therefore, it is important to recognize the artifacts and their causes, to compensate and minimize in order to obtain the best quality image.

7. LITERATURA:

1. Bracewell R. The Fourier transform and its applications. New York, NY: McGraw-Hill, 1978.
2. Farzaneh F, Riederer SJ, Pelc NJ. Analysis of T2 limitations and off-resonance effects on spatial resolution and artifacts in echo-planar imaging. *Magn Reson Med* 1990; 123–139.
3. Formica D, Silvestri S. Biological effects of exposure to magnetic resonance imaging: an overview. *Biomed Eng Online* 2004; 3:11.
4. Fučkan I., Magnetska rezonancija, priprema i planiranje pregleda, Zagreb, 2012
5. Henkelman RM, Hardy PA, Bishop JE, Poon CS, Plewes DB. Why fat is bright in RARE and fast spin-echo imaging. *J Magn Reson Imaging* 1992; 2(5):533–540.
6. Hennig J, Nauerth A, Friedburg H. RARE imaging: a fast method for clinical MR. *Magn Reson Med* 1986; 3: 823–833.
7. Hennig J. Generalized MR interferography. *Magn Reson Med* 1990; 16: 390–402.
8. Hinks RS, Constable RT. Gradient moment nulling in fast spin echo. *Magn Reson Med* 1994; 32(6):698–706.
9. Hood MN, Ho VB, Smirniotopoulos JG, Szunowski J. Chemical shift: the artifact and clinical tool revisited. *RadioGraphics* 1999; 19(2):357-371.
10. Hood MN, Ho VB, Smirniotopoulos JG, Szunowski J. Chemical shift: the artifact and clinical tool revisited. *RadioGraphics* 1999; 19: 357–371.
11. <http://euromedic.rs/pregledi/magnetna-rezonanca-mr/>
12. <http://mrscanning.com/leksikon-artefakt.html>
13. <http://radiopaedia.org/articles/mri-artifacts>
14. http://www.b92.net/zivot/nauka.php?nav_id=364771
15. <http://www.zzjzpgz.hr/nzl/31/aparati.htm>
16. <https://prezi.com/zwnj-4pi-3b/fizika-medicinska-dijagnostika>
17. Kolind SH, MacKay AL, Munk PL, Xiang QS. Quantitative evaluation of metal artifact reduction techniques. *J Magn Reson Imaging* 2004; 20:487-495
18. Mansfield P. Multi-planar image formation using NMR spin echoes. *J Phys C* 1977; 10:L55-L58.
19. Mezrich R. A perspective on k-space. *Radiology* 1995; 195: 297–315.

20. Nakatsu M, Hatabu H, Itoh H, et.al. Comparison of short inversion time inversion recovery (STIR) and fat-saturated (chemsat) technique for back - ground fat intensity suppression in cervical and thoracic MR imaging. *J Magn Reson Imaging* 2000;11:56-60.
21. Olsen RV, Munk PL, Lee MJ, et al.. Metal artifact reduction sequence: early clinical applications. *RadioGraphics*2000;20(3):699–712.
22. Pattany PM, Phillips JJ, Chiu LC, et al. Motion artifact suppression technique (MAST) for MR imaging. *J Comput Assist Tomogr* 1987;11:369-377
23. Pavić L.,Radoš M.; Mali medicinski leksikon magnetne rezonancije, Zagreb: Školska knjiga Zagreb, 2005
24. SchenckJF. Safety of strong, static magnetic fields. *J Magn Reson Imaging*2000; 12: 2–19.
25. ShellockFG. Pocket guide to MR procedures and metallic objects: update 2001. Baltimore, Md: Lippincott Williams & Wilkins,2001.
26. Strugačevac P., Teorijska osnova MRI tehnike, Klinička bolnica Osijek, 2009
27. Wintersperger BJ, Runge VM, Biswas J, et al.. Brain magnetic resonance imaging at 3 Tesla using BLADE compared with standard rectilinear data sampling. *Invest Radiol* 2006;41(7):586–592.
28. Wood ML, Henkelman RM. MR image artifacts from periodic motion. *Med Phys* 1985;12(2):143–151.
29. Wood ML, Henkelman RM. Truncation artifacts in magnetic resonance imaging. *Magn Reson Med* 1985;2(6):517–526
30. WoodML, Henkelman RM. Magnetic resonance artifacts from periodic motion. *Med Phys*1985; 12: 143–151.
31. Zhuo J, Gullapalli RP. AAPM/RSNA physics tutorial for residents: MR artifacts, safety, and quality control.*RadioGraphics* 2006;26(1):275-297

8. ŽIVOTOPIS

OSOBNI PODATCI

Ime i prezime : Bruno Barnjak

Datum i mjesto rođenja : 02.10.1994., Split, Hrvatska

Adresa : Antuna Branka Šimića 14., Split

Telefon : 021 / 370-082
095 / 394 94 39

E-mail : barnjakbruno@gmail.com

OBRAZOVANJE

2001. – 2009. Osnovna škola Blatine – Škrape, Split

2009. – 2013. Prirodoslovna tehnička škola – Split, Split

2013. – 2016. Sveučilišni odjel zdravstvenih studija
Preddiplomski sveučilišni studij
Smjer : Radiološka tehnologija

VJEŠTINE

Strani jezici : Engleski (aktivno u govoru i pismu)

Rad na računalu : Aktivno i svakodnevno korištenje MS Office paketa i interneta.

