

# MSCT angiografija u dijagnostici bolesti arterija donjih ekstremiteta

---

Čanaki, Franciska

Undergraduate thesis / Završni rad

2016

Degree Grantor / Ustanova koja je dodijelila akademski / stručni stupanj: **University of Split / Sveučilište u Splitu**

Permanent link / Trajna poveznica: <https://um.nsk.hr/um:nbn:hr:176:392906>

Rights / Prava: [In copyright](#) / [Zaštićeno autorskim pravom.](#)

Download date / Datum preuzimanja: **2024-10-20**

Repository / Repozitorij:



Sveučilišni odjel zdravstvenih studija  
SVEUČILIŠTE U SPLITU

[Repository of the University Department for Health Studies, University of Split](#)



UNIVERSITY OF SPLIT



SVEUČILIŠTE U SPLITU

Podružnica

SVEUČILIŠNI ODJEL ZDRAVSTVENIH STUDIJA

PREDDIPLOMSKI SVEUČILIŠNI STUDIJ

RADIOLOŠKA TEHNOLOGIJA

**Franciska Čanaki**

**MSCT ANGIOGRAFIJA U DIJAGNOSTICI BOLESTI  
ARTERIJA DONJIH EKSTREMITETA**

**Završni rad**

Split, 2016.

SVEUČILIŠTE U SPLITU

Podružnica

SVEUČILIŠNI ODJEL ZDRAVSTVENIH STUDIJA

PREDDIPLOMSKI SVEUČILIŠNI STUDIJ

RADIOLOŠKA TEHNOLOGIJA

**Franciska Čanaki**

**MSCT ANGIOGRAFIJA U DIJAGNOSTICI BOLESTI  
ARTERIJA DONJIH EKSTREMITETA**

**MSCT  
angiographyinthediagnosisofdiseasesofthearteriesofthelowerextre  
mities**

**Završni rad /Bachelor's thesis**

Mentor:

**Doc.dr.sc. Ivana Štula**

Split, 2016.

# Sadržaj

1.	UVOD .....	1
2.	CILJ RADA.....	2
3.	ANATOMIJA, PATOLOGIJA I DIJAGNOSTIČKI ALGORITAM.....	3
3.1	ANATOMIJA.....	3
3.2	PATOLOGIJA.....	5
3.2.1	Patomorfološke promjene na krvnim žilama.....	5
3.2.2	Uzroci patoloških promjena na krvnim žilama.....	8
3.3	DIJAGNOSTIČKI ALGORITAM.....	12
3.3.1	Anamneza.....	13
3.3.2	Fizikalni pregled.....	14
3.3.3	Ankle-brachial indeks (ABI) .....	14
3.3.4	Mjerenje segmentalnih arterijskih tlakova .....	15
3.3.5	Ultrazvuk .....	15
3.3.6	MR angiografija.....	16
3.3.7	Digitalna subtrakcijska angiografija.....	17
4.	TEHNOLOGIJA RADA CT ANGIOGRAFIJE .....	18
4.1	TEHNIKA SNIMANJA .....	19
4.2	PROTOKOL SNIMANJA.....	20
4.2.1	Pozicioniranje pacijenta.....	20
4.2.2	Akvizicija slike i parametri rekonstrukcije.....	21
4.2.3	Aplikacija kontrastnog sredstva .....	23
4.2.4	Vrijeme skeniranja.....	27
4.2.5	Parametri snimanja periferne CTA za 64 slojni uređaj .....	30
4.3	VIZUALIZACIJA I INTERPRETACIJA SLIKE.....	31
4.3.1	CPR (Cuvred Planar Reformation) rekonstrukcija .....	34
4.3.2	MIP (Maximum Intensity Projection) .....	35
4.3.3	VRT ( <i>volume rendering technique</i> ), Volumno renderiranje .....	36
4.3.4	Tanki slojevi MIP i VRT (Thin-slab).....	37
4.3.5	<i>Vessel View</i> .....	37
4.4	ARTEFAKTI.....	38
5.	USPOREDBA DOPLERA, CTA, MRA I DSA .....	39

6.	ZAKLJUČAK .....	43
7.	LITERATURA.....	44
8.	SAŽETAK.....	45
9.	SUMMARY .....	46
10.	ŽIVOTOPIS .....	47

## **1. UVOD**

Bolesti arterija donjih ekstremiteta poprilično su širok pojam i uključuju stenotičko-okluzivne promjene, aneurizme, arteriovenske fistule i malformacije, disekcije, trensekcije itd. S obzirom da je incidencija pojave ovakvih promjena na krvnim žilama svakim danom sve viša, potrebno je poznavati osnove njihova nastanka i dijagnostike kako bi se pravovremeno i na ispravan način pristupilo liječenju i na taj način poboljšalo kvalitetu života pacijenata.

Iz tih razloga u ovom završnom radu ukratko smo opisali anatomiju, patologiju i dijagnostički algoritam koji se koristi kod bolesti arterija donjih ekstremiteta, a naglasak smo stavili na samu temu ovog rada – CT angiografiju.

## **2. CILJ RADA**

Cilj ovog rada je shvatiti važnost MSCT angiografije u dijagnostici bolesti krvnih žila donjih ekstremiteta. Kako bi to postigli, potrebno je poznavati osnove anatomije, patologije i alternativnih dijagnostičkih metoda koje možemo koristiti pri postavljanju dijagnoze.

Iz tog razloga, cilj rada je osim temeljnih informacija o MSCT angiografiji, upoznati čitatelja s vaskularnim strukturama donjih ekstremiteta, patološkim stanjima koji se mogu pojaviti na njima, dijagnostičkim metodama koje prema algoritmu slijede prije odnosno nakon MSCT angiografije i čitatelju dati doznaja o prednostima i nedostacima same CT angiografije u odnosu na ostale pretrage dijagnostičkog algoritma.

### 3. ANATOMIJA, PATOLOGIJA I DIJAGNOSTIČKI ALGORITAM

#### 3.1 ANATOMIJA

Stijenka arterija, od lumena žile prema periferiji, ima tri sloja – intimu, mediju i adventiciju.

##### **Zajednička ilijačna arterija (*arteriailiacacommunis*)**

U razini četvrtog slabinskog kralješka, abdominalna aorta završno se dijeli na desnu i lijevu zajedničku ilijačnu arteriju. Zajednička ilijačna arterija nema kolateralnih grana. Spušta se prema gornjem otvoru male zdjelice, te se u razini sakroilijačnih zglobova završno dijeli na unutarnju i vanjsku ilijačnu arteriju (*a. iliaca interna et a. iliacaexterna*)

##### **Vanjska ilijačna arterija (*arteriailiacaexterna*)**

Vanjska ilijačna arterija napušta trbušnu šupljinu prolazeći ispod ingvinalnog ligamenta (*lig. inguinale*). Dolazi na prednju stranu natkoljenice u femoralni trokut (*trigonumfemorale*), gdje mijenja naziv u *a. femoralis*.

##### **Zajednička bedrena arterija (*arteriafemoraliscommunis*)**

Bedrena arterija jest glavna arterija donjih ekstremiteta. Femoralna arterija dijeli se na duboku bedrenu arteriju (*a.profundafemoris*) koja prehranjuje prednju i stražnju skupinu mišića natkoljenice i na površnu bedrenu arteriju (*a.femoralissuperficalis*)te daje grane za vrat femura i zglob kuka (*a. circumflexafemorismedialisetlateralis*).Površna bedrena arterija spušta se anteromedijalnom stranom natkoljenice kroz aduktorni kanal gdje u distalnom dijelu prelazi u koljenu arteriju (*a.poplitea*).

Poplitealna arterija se grana na tibiofibularno stablo i *a. tibialisanterior*koja kroz otvor na gornjem dijelu međukoštane membrane odlazi iz zakoljene jame među mišiće prednje skupine potkoljenice. Prolazi ispod retinakulimaekstenzornih mišića, te dolazi na dorzum stopala, gdje mijenja naziv u *a. dorsalispedis*. Na dorzimu stopala, lateralno od tetive *m. ekstenzora halucisalongus*apipa se puls te arterije. *A. dorsalispedis* daje sljedeće grane:

- *a. arcuata*proteže se lateralno u luku s konveksitetom usmjerenim distalno. Iz konveksiteta izlaze arterije za međukoštane prostore i za prste.



- *a. plantarisprofunda* probija I. međukoštani prostor, te se spaja s lateralnom plantarnom arterijom na tabanu.

**Tibiofibularno stablo** se dijeli na *a. tibialis posterior* i *a. fibularis* koje prehranjuje mišiće i lateralni dio pete. *A. tibialis posterior* prehranjuje stražnju i lateralnu skupinu mišića potkoljenice. Proteže se između mišića na stražnjoj strani potkoljenice, prolazi iza medijalnoga maleola i dolazi na taban. Ova arterija daje najveći dio cirkulacije za stopalo. Dijeli se na dvije završne grane koje se protežu plantarnom stranom stopala

- *a. plantaris medialis* proteže se kroz medijalnu plantarnu brazdu prema naprijed

- *a. plantaris lateralis* proteže se kroz lateralnu plantarnu brazdu prema naprijed, potom medijalno zaokreće kao *arcus plantaris profundus* te se u području prvog međukoštanog prostora spaja s dubokom granom *a. dorsalis pedis*. Iz *arcus plantaris profundus* izlaze grane za međukoštane prostore i za prste.

## 3.2 PATOLOGIJA

### 3.2.1 Patomorfološke promjene na krvnim žilama

Patološke promjene koje nalazimo na krvnim žilama morfološki se prezentiraju kao suženje (stenoza), začepljenje krvne žile (okluzija), proširenje krvne žile (aneurizma), prekid stijenke krvne žile (disekcija, transekcija), AV malformacija.

#### 3.2.1.1 Stenotičko – okluzivne bolesti arterija

**Stenoza** se definira kao suženje lumena krvne žile. Najčešći razlog je stvaranje aterosklerotskog plaka koji se može definirati kao zadebljanje stijenke za više od 50% u odnosu na normalnu stijenku. **Okluzija** je naziv za potpuno začepljenje lumena arterije kojemože biti akutno i kronično.

Stenotičko-okluzivne promjene arterija imaju veliku učestalost te se prema nekim autorima javljaju već u 2% muškaraca dobne skupine između 45. i 64. godine života, a čak u 11% muškaraca starijih od 60 godina.

Stenotičko-okluzivne promjene dovode da različitog stupnja ishemije ovisno o mjestu i opsegu začepjenja arterije te o brzini razvoja. Najvažniji faktor za održavanje minimalne opskrbe pogođenog ekstremiteta krvlju je postojanje kolateralne cirkulacije, koja zadovoljava potrebe ekstremiteta u mirovanju, dok u naporu postaje nedostatna. Smatra se da tek 75%-tna stenoza arterija dovodi do hemodinamski značajnog pada distalno od stenoze, što se smatra poticajem za otvaranje kolateralne cirkulacije. Akutna okluzijska bolest arterije se osim svojom tipičnom simptomatologijom razlikuje od kronične upravo po kolatralnoj cirkulaciji.

Prema kliničkoj slici i simptomatologiji razlikuju se **četiri funkcijska stadija prema Fontaineu:**

I stadij	Izražene su promjene na arterijama, ali bez kliničkih simptoma
II stadij	Bol se javlja samo u naporu – intermitentna klaudikacija
III stadij	Bol se javlja u mirovanju
IV stadij	Bol od ulceracija i gangrena

Najistaknutiji simptom stenotičko-okluzivnih bolesti arterija su **intermitentnekaludikacije**. Bolesnici se tuže na boli u listu oboljele noge koja prestaje nekoliko minuta nakon odmora. Premda je najčešća lokalizacija boli u listu, ona se može javiti u glutealnoj regiji ili natkoljenici kod začepljenja završnog dijela aorte i okluzijiiilijačnih arterija.

**Bol u mirovanju** rezultat je teže ishemije tkiva i znak napredovanja bolesti. Bol je lokalizirana uglavnom u prstima, a rjeđe u distalnim dijelovima potkoljenica. Bolesnici se tuže na osjećaj hladnoće, trnce i na vrlo jaku bol koja se obično pojačava noću.

Najvažniji objektivan znak stenotičko-okluzivnih promjena na arterijama nogu je **gubitak arterijskih pulzacija**. Arterijske se pulzacije palpiraju na tipičnim mjestima gdje su one ne površini i pristupačne palpaciji. Stenoze ili okluzije arterija lokalizirane su distalno od posljednjeg normalno opipljivog pulsa.

Idući vrlo važan nalaz kod pregleda bolesnika predstavljaju arterijski **šumovi** nad abdominalnom aortom, ilijačnim i femoralnim arterijama. Oni se pojačavaju nakon napora, a uvijek su znak signifikantnih suženja arterija. Promjena boje kože također je važan znak bolesti, koža je pigmentirana, lividne boje, hladna, bez dlačica, suha, tanka i glatka. Nokti su grubi i zadebljali. Pogoršanjem ishemije javlja se gangrena.

### **3.2.1.2 Aneurizma**

Aneurizma (*aneurysma*) je lokalno proširenje arterija za više od 50% u odnosu na širinu ostalog lumena. Aneurizme možemo podijeliti na prave i pseudoaneurizme. Kod **prave aneurizme** dilatirana su sva tri sloja arterije, dok se kod **pseudoaneurizme** radi o proširenju koje je ograničeno samo dijelom adventicijom ili samo oklonim vezivnim tkivom. Prema etiologiji aneurizme mogu biti urođene, aterosklerotične, sifilitične, mikotičke i traumatske. Prema makroskopskom izgledu mogu biti sakularne i fuziformne.

Aneurizma poplitealne arterije predstavlja najčešću lokalizaciju aneurizme perifernih arterija. U vrijeme dijagnosticiranja u gotovo 50% slučajeva aneurizma poplitealne arterije je asimptomatska. Aneurizme se mogu manifestirati kao pulsirajuće mase, uzrokovati bol zbog pritiska na okolne strukture ili pak distalne embolizacije što se može očitovati sindromom plavih prstiju. Embolizacija dovodi do simptoma arterijske insuficijencije kao što su intermitentna kludikacija ili u težim slučajevima bolima u mirovanju ili gangrenom. Aneurizme ilijačnih arterija rijetko su izolirane, obično se radi o nastavku

aneurizme abdominalne aorte. Aneurizme femoralne arterije obično su jatrogene i pseudoaneurizme.

Rizik od ruptur aneurizme je nizak (manje od 5% za poplitealne aneurizme) i raste s veličinom aneurizme.

### ***3.2.1.3 Arteriovenske fistule i AV malformacije***

Kod normalnih žila između arterija i vena postoji kapilarni bazen. AV fistule i AV malformacije predstavljaju direktnu komunikaciju između arterije i vene. Kod **AV fistule** postoji direktan spoj između vene i arterije, dok kod **AV malformacije** postoji konglomerat nepravilnih krvnih žila između arterije i vene koji nastaje zbog poremećaja u razvoju između 4-10 tjedna trudnoće. AV fistule mogu biti prirođene i tada su involvirane u male krvne žile ili stečene u traumi, penetrantnim ozljedama ili kao posljedica prodora arterijske aneurizme u odgovarajuću venu.

Mogu se manifestirati šumom, promjenom boje kože, ulceracijama ili simptomima arterijske insuficijencije i/ili venske insuficijencije zbog visokog arterijskog tlaka u venskom sustavu. Veliki AV shuntovi mogu dovesti do dekompenzacije srca.

### ***3.2.1.4 Disekcija, transekcija***

Nastaje zbog prekida intime sa širenjem krvi duž medije što dovodi do stvaranja pravog i lažnog lumena. Obično nastaje uslijed traume, a češća je kod pacijenta sa kolagenozama kao što je *Marfanov* ili *Ehler-Danlosov* sindrom. Manifestira se bolom i znakovima akutne ishemije kod značajne opstrukcije protoka kroz pravi lumen. Posljedica traume može biti i potpuni prekid kontinuiteta stijenke koji se manifestira znakovima krvarenja, a na angiografiji se vidi ekstravazacija kontrasta ili stvaranje pseudoaneurizme.

## 3.2.2 Uzroci patoloških promjena na krvnim žilama

### 3.2.2.1 Ateroskleroza

Ateroskleroza je bolest krvnih žila čija je glavna značajka aterosklerotski plak koji sadržava lipide, upalne stanice, stanice glatkog mišićja, vezivno tkivo, trombe i depozite kalcija u intimi velikih i srednje velikih arterija. Zbog rasta ili rupture plaka dolazi do opstrukcije krvnog protoka, razvijaju se simptomi, a oni se razlikuju ovisno o zahvaćenoj arterijskoj krvnoj žili. Ateroskleroza može zahvatiti sve velike ili srednje velike arterije, uključujući koronarne, karotidne i cerebralne arterije, aortu i njezine ogranke, te velike arterije ekstremiteta.

Ateroskleroza ima afinitet zahvaćanja određenih područja arterijskog stabla, a to su područja nelaminarnog ili turbulentnog tijeka krvi na mjestima račvanja arterijskog stabla.

Aterosklerotski plak može biti stabilan ili nestabilan. Stabilan plakregradira, ostaje statičan ili raste sporo desetljećima, dok ne uzrokuje stenozu ili okluziju. Nestabilni plakovi su skloni spontanoj eroziji, fisuriranju ili rupturi, čime uzrokuju akutnu trombozu, okluziju ili infarkt.

Čimbenici rizika za razvoj ateroskleroze uključuju dob, pozitivnu obiteljsku anamneza, muški spol, neke dislipidemije, pušenje cigareta, šećernu bolest, arterijsku hipertenziju, itd.

Ateroskleroza je u početku asimptomatska, često i kroz nekoliko desetljeća. Kada lezija ugrozi krvni protok, razvijaju se i simptomi i znakovi. Prolazni ishemični simptomi (stabilna angina u naporu, TIA, intermitentne klaudikacije) se razvijaju rastom stabilnog plaka i redukcijom arterijskog lumena za više od 70%. Kada plakrupturira ili akutno okludira veliku arteriju, uz pojavu tromboze ili embolije, razvijaju se i simptomi nestabilne angine ili infarkta, ishemičkog moždanog udara, boli u udovima u mirovanju. Ateroskleroza može uzrokovati i naglu smrt bez prijašnje pojave stabilne ili nestabilne angine pectoris.

### 3.2.2.2 Upalne bolesti arterije

Uzročnici upala u krvnim žilama su različiti i mogu se svrstati u četiri skupine: imunosni (reakcija antigen-protutijelo), infektivni (bakterije, virusi, gljivice), zračenje i ostali. Upala može zahvatiti bilo koju krvnu žilu, što uzrokuje oštećenje odgovarajućeg organskog sustava pa klinička slika može biti vrlo raznolika.

Skupina bolesti kod kojih autoimuni proces dovodi do upale krvne stijenke nazivamo **vaskulitisima**. Oni se dijele prema veličini krvne žile koje zahvaćaju na : vaskulitis velikih

krvnih žila (Takaysov, gigantocelularni), srednjih krvnih žila (polyartheritisnodosa) imalih krvnih žila, tzv. grupu vaskulitisapozitivnih na antineutrofilna antitijela (Wegenerovagranulomatoza). Vaskulitisi se najčešće manifestiraju dugačkim stenozama arterija gornjih ekstremiteta ili aneurizmatskim proširenjem aorte, njezinih supraaortalih ogranka i visceralnih krvnih žila.

Najčešća upalna bolest donjih ekstremiteta je **obliterirajućitrombangitis (Buergerova bolest)**. Bolest nepoznate etiologije, karakterizirana upalnim promjenama u malim i srednje velikim arterijama i venama. Pojavljuje se češće u muškaraca između 20. i 35. godine života i to u pušača. Premda rijedak, obliterirajućitrombangitis je, nakon ateroskleroze, najčešći uzrok kroničnih okluzivnih bolesti arterija. Prema novijim radovima, uzrok Buergerove bolesti mogao bi biti: reakcija na nikotin pojedinih osoba sa specifičnim fenotipom ili autoimuna bolest sa staničnom osjetljivošću na ljudski kolagen koji je sastavni dio krvne žile.

Bolest se očituje znakovima ishemije, a prve smetnje javljaju se zimi. Bolesnici se tuže na bljedoću prstiju i stopala, osjećaj hladnoće, trnce, a napredovanjem bolesti i na osjet boli. Početni simptom bolesti je intermitentnaklaudikacija, javlja se pri hodanju, a bol je najčešće lokalizirana u stopalu ili na listu. U poodmakloj kliničkoj slici koža oboljelog stopala je hladna, suha, trofički promijenjena, s gubitkom dlačica, čestopigmentirana, lividne boje, a na prstima se razvijaju ulceracije i gangrena. Uslijed popratne tromboze vena može se razviti edem. U toj fazi bolesti bolesnici imaju stalne boli koje se pojačavaju noću, što onemogućava normalan san. Bolest ima progredijentan tok, premda prestanak pušenja može dovesti do remisije.

### ***3.2.2.3 Arterijska tromboza***

Uzrok akutne ishemije može biti akutna arterijska tromboza koja se javlja na mjestu postojećeg aterosklerotskogplaka ili aneurizme. Spontana tromboza zdrave arterije je rijetka i može se javiti u policitemiji, cijanotičkim greškama srca i traumi arterije-

Težina kliničke slike ovisi o mjestu okluzije i o kolateralnoj cirkulaciji. Karakteristike akutne ishemije jesu bol, bljedoća, gubitak arterijskih pulzacija i paraliza ekstremiteta. U anamnezi se dobiva podatak o iznenadnom, vrlo snažnom osjetu boli čiji vrhunac bolesnik osjeća već nakon nekoliko minuta. Pri pregledu ekstremitet je vrlo hladan, blijed ili cijanotičan. Pulsevi su odsutni ispod mjesta okluzije. Pogoršanjem ishemije oštećuje se funkcija živaca što izaziva parestezije. Prvi znak tkivne ishemije je gubitak finog osjeta, ako se ishemija nastavlja, on prelazi u gubitak motorne funkcije i kompletan gubitak osjeta. Paralizaje posljedica ne samo neuralnedisfunkcije već mišićnog oštećenja i rigidnosti zbog ishemije.

### ***3.2.2.4 Embolija arterija***

Embolus je obično djelić intrakardijalno ili ekstrakardijalno oblikovana zrelog tromba. Intrakardijalnimuralnitrombi mogu se javiti u akutnom infarktu miokarda, postinfarktним aneurizmama srca, lijevom atriju u fibrilaciji atrija i mitralnoj stenozii.

Ekstrakardijalni se trombi najčešće formiraju u aneurizmi aorte ili aneurizmama drugih arterija i oni mogu biti uzrok distalnihembolizacija. Osim tromba, embolički materijal može biti otrgnuta kalcificirana masa u reumatskoj valvulnoj grešci srca. U bakterijskom endokarditisu embolusi su građeni od fibrinskih vegetacija koji sadrže bakterije, pa kod embolije mogu nastati apscesi. Posebni su oblici masne embolije kod frakture dugih kostiju i zračne embolije.

### ***3.2.2.5 Trauma arterija***

Periferne vaskularne ozljede mogu rezultirati otvorenim ili zatvorenim povredama na udovima. Ukoliko se na vrijeme ne prepoznaju, traume perifernih arterija mogu imati katastrofalne posljedice za pacijenta. Prema podacima koji datiraju iz Velike Britanije, u 2015. godini periferne vaskularne ozljede činile su 80% svih vaskularnih trauma, a od toga 2/3 ozljeda odnosilo se na krvne žile donjih ekstremiteta. U 70-90% slučajeva, uzrok tih trauma bila je penetracijska ozljeda. Mehanizam nastanka traume veoma je važan prognostički znak. Penetrantne ozljede nastale vatrenim oružjem imaju posebno visok rizik za vaskularnu ozljedu. Posljedice traume arterije ovise ponajviše o vremenu između njihova nastanka i liječenja. Ishemija koja traje dulje od 6 sati pri tjelesnoj temperaturi, dovodi do nepovratnog oštećenja mišića i živaca. Morbiditet arterijskih trauma je nizak, ali može se dogoditi zbog krvarenja ili infekcije.



### **3.3 DIJAGNOSTIČKI ALGORITAM**

**Neinvazivni testovi** u bolestima perifernih arterija pružaju podatke koji u kombinaciji s anamnezom i kliničkim statusom omogućuju donošenje odluke o terapijskom postupku ili potrebi izvođenja drugih dijagnostičkih postupaka. Na temelju provođenja neinvazivnih testova radi se izbor daljnjih dijagnostičkih i terapijskih procedura. Radi se o izboru između izvođenja raznih slikovnih dijagnostičkih metoda (**dopler, CT angiografija, MR angiografija, DSA**).

Dijagnostički algoritam u dijagnostici bolesti arterija donjih ekstremiteta:

- 1. Anamneza**
- 2. Fizikalni pregled**
- 3. ABI**
- 4. Mjerenje segmentalnih arterijskih tlakova**
- 5. Ultrazvuk**
- 6. CTA**
- 7. MRA**
- 8. DSA**

### 3.3.1 Anamneza

U anamnezi treba posvetiti pozornost na obiteljsku komponentu jer je važno utvrditi postoje li podaci o koronarnim, perifernim vaskularnim ili cerebrovaskularnim bolestima.

U osobnoj anamnezi ispituju se dosadašnje bolesti ili stanja koja mogu biti povezana s osnovnom bolešću: arterijska hipertenzija, angina pektoris, infarkt miokarda, cerebrovaskularni inzult, šećerna bolest. Prisutnost srčane greške, osobito mitralnestenoze s fibrilacijom atriya pogoduje razvoju perifernih embolija.

Posebnu pozornost u anamnezi treba obratiti na loše navike kao što su pušenje, prekomjerno unošenje hrane, a posebice alkohola.

Bol je vodeći subjektivni anamnestički simptom koju treba vrlo dobro raščlaniti u raznim bolestima perifernih krvnih žila. Arterijske bolesti mogu se očitovati raznim karakteristikama boli s obzirom na pojavu, intenzitet i trajanje. Ova različitost može nam poslužiti u razlikovanju ne samo arterijskih od venskih bolesti, već i od drugih patoloških stanja. Po svojoj naravi bol može biti intermitentna (najčešće uzrokovana naporom, promjenom temperature i promjenom položaja uda) i trajna (koja ukazuje na progresiju bolesti i težinu stanja, nije povezana s naporom). Ekvivalenti boli koji upućuju na arterijsku insuficijenciju jesu trnci, parestezije, pa i osjećaj žarenja u ekstremitetu.

### 3.3.2 Fizikalni pregled

Objektivni fizikalni pregled obuhvaća inspekciju donjih udova, auskultaciju arterija na tipičnim mjestima, procjenu arterijskih pulzacija i provođenje funkcionalnih testova.

**Inspekcija** obuhvaća promatranje simetrije pojedinih regija ekstremiteta, veličine, deformitete, nepravilan položaj i pokrete. Nadalje, promatra se boja kože, trofičke promjene, edemi, te eventualno analiziraju prisutne uočljive promjene kao što su ožiljci i proširenje žila.

**Palpacija** ekstremiteta ne smije završiti samo u traženju bolnih točaka ili eksploraciji promjene koja se uočila inspekcijom, nego mora obuhvatiti kožne temperature i vrlo pažljivu palpaciju svih pristupačnih arterija. **Procjena arterijskih pulzacija** je najvažnija objektivna pretraga u okluzijskim bolestima arterija na temelju koje se postavlja dijagnoza.

**Auskultacija** arterija ima veliku vrijednost jer prisutnost pulsatornog šuma upućuje na patološku stenozu lumena. Takav se šum najbolje čuje na mjestu same stenozе, a širi se u smjeru krvne struje. Povećava se nakon testa opterećenja.

**Izvođenje funkcijskih testova** uglavnom je vezano za fizikalni pregled gornjih ekstremiteta, a od funkcijskih testova za donje ekstremitete pronalazimo test promjene položaja ekstremiteta i test hodanja. **Test promjene položaja ekstremiteta** radi se tako da se podiže bolesni ekstremitet. Nakon 1- 2 minute javlja se bljedoća kože, a relaksacijom noge koža ostaje blijeda još barem 15 s. **Test hodanja** služi za procjenu intermitentne klaudikacije, pri kojem bolesnik hoda brzinom od dva koraka u sekundi ili se test izvodi na pokretnom sagu. U slučaju postojanja značajne stenozе arterije, intermitentna klaudikacija se u testu javlja obično unutar prijedanih 100 metara.

### 3.3.3 Ankle-brachial indeks (ABI)

Tzv. **ankle-brachial indeks (ABI)**, odnosno omjer sistoličkog tlaka na gležnju i na brahijalnoj arteriji vrlo je jednostavan test koji se može provoditi ambulantno u probiru bolesnika s perifernom arterijskom bolešću.  $ABI > 1$  je uredan, a  $< 0,9$  patološki. Vrijednosti 0,9-0,8 označuju blage poremećaje, a vrijednosti 0,8-0,5 jake poremećaje u protoku, koji se manifestiraju intermitentnim klaudikacijama. Vrijednosti  $< 0,5$  označavaju kritičnu ishemiju, a pri 0,3 u pravilu postoje bolovi pri mirovanju i ulceracije. U dijabetičara vrijednosti ABI-ja

moгу biti lažno visoke i vrlo su nepouzđane u procjeni stupnja promjena na perifernim arterijama.

### 3.3.4 Mjerenje segmentalnih arterijskih tlakova

Mjerenje segmentalnih arterijskih tlakova na perifernim arterijama vrlo je jednostavna metoda koja pruža važne fiziološke podatke o arterijskom protoku i u širokoj je kliničkoj primjeni, ali ne pruža praktički nikakve anatomske, morfološke podatke o analiziranim žilama.

### 3.3.5 Ultrazvuk

Ultrazvuk je **temeljna slikovna metoda** u dijagnostici brojnih patoloških stanja na arterijama i venama u svim organima i organskim sustavima. Neinvazivan je, nema štetnog djelovanja na ljudski organizam i ne zahtjeva injiciranje kontrastnog sredstva u krvne žile. Omogućuje i morfološki prikaz lezija, ali pruža i važne hemodinamske podatke na samom mjestu gdje se patološke promjene nalaze, proksimalno i distalno.

Suvremeni aparati svi imaju 2D B-mod prikaz, pulsirajući doplerski detektor protoka i spektralni analizator, te obojeni *powerDoppler* koji znatno olakšavaju izvođenje pretrage.

Periferne arterije nogu mogu se pregledavati linearnim sondama frekvencija u rasponu od 5 do 10 MHz. Najvažniji je element doplerskog pregleda perifernih arterija spektralna frekvencijska analiza koja omogućuje kvantifikaciju poremećaja u protoku.

Kompletan, tehnički optimalan doplerski pregled uključuje pregled arterija obje noge i aortoilijačnog područja.

### 3.3.6 MR angiografija

MRI je slikovna radiološka metoda koja se temelji na vremenu relaksacije T1, T2 i *spindensity*. MR je veoma osjetljiva na pokrete. U jednu ruku, kretanje koje se odvija unutar magnetskog polja uzrokuje brojne neželjene artefakte, ali u drugu ruku, kretanje se može iskoristiti kako bi se ostvarila neinvazivna tehnika oslikavanja krvnih žila. Takva tehnika se zove MR angiografija (MRA).

Tehnike koje se najčešće koriste u MRA mogu se podijeliti u dvije velike kategorije: ***phasecontrast time offlight*MRA**.

***Phasecontrast*tehnika** razlikuje kontrast između krvi koja protječe i okolnih statičnih tkiva manipulirajući fazu magnetizacije. Faza je mjera magnetizacije od trenutka transformacije u transverzalnu ravninu do trenutka kad je detektirana. *Phasecontrast*metoda koristi dvodimenzionalnu i trodimenzionalnu akviziciju. Dvodimenzionalna akvizicija se može ostvariti ekstra brzo i učinkovita je za lokalizaciju. Dvodimenzionalna akvizicija može se kombinirati sa srčanim *gateingom* kako bi se dobile snimke krvnih žila u okolini srca. Takve snimke zahtijevaju okomit položaj u odnosu na tok krvi.

Trodimenzionalna akvizicija zahtjeva više vremena u odnosu na dvodimenzionalnu pa se zbog toga manje koristi u kliničkoj praksi. Osim što zahtjeva dulje vrijeme skeniranja, ne daje mogućnost *gateinga*. Prednosti trodimenzionalne akvizicije uključuju visok SNR odnos, voksele malih dimenzija i kraći TE u odnosu na 2D akviziciju.

**Tehnika *time offlight (ToF MRA)*** proizvodi kontrast između krvi u pokretu i statičnih tkiva. To dovodi do produkcije veoma visokog signala krvi i veoma niskog signala tkiva, što izvrsno utječe na kontrastnost između ta dva elementa. Ova kontrastnost postiže se snimanjem veoma tankih slojeva i postavljanjem ravnine skeniranja okomito na tok krvi u krvnoj žili.

*ToF MRA* može se koristiti u obliku dvodimenzionalne i trodimenzionalne akvizicije. Za dvodimenzionalnu akviziciju, podaci se dobivaju iz više gusto postavljenih slojeva u području interesa. Slojevi su tanki (1-3 mm), a postoji mogućnost *gateinga* čime se izbjegavaju artefakti zbog srčanih kontrakcija.

### 3.3.7 Digitalna subtraksijska angiografija

Digitalna subtraksijska angiografija je radiološka metoda prikaza krvni žila. Izvodi se uz pomoć visoko rezolutno digitalnog sustava koji koristi digitalne *flat panel* detektore u različitim veličinama. Slika se dobiva putem pojačala odnosno *flatpanel* detektora kojima se stvara digitalna slika koju bilježi računalni sustav. Za razliku od kostiju, žile ne pokazuju veću apsorpciju rendgenskih zraka od okolnog tkiva. Kao rezultat toga, žile nisu posebno istaknute na RTG slici ako ne poduzmemo daljnje mjere kako bi ih istakli.

DSA čine snimanja bez kontrastnog sredstva - slika maska i slika s kontrastnim sredstvom - slika s kontrastom. Zatim se obavlja **subtrakcija** između slike s kontrastom i maske. Regije s istom atenuacijom RTG zraka poništavaju se međusobno na subtrahiranoj slici, dok se regije s (malo) drugačijom atenuacijom, kao što su žile ispunjene kontrastom, jasno naglašavaju.

**Roadmap** je poseban način rada u kojem se slike fluoroskopije prikazuju subtrahirane. Tijekom fluoroskopije, slika je obrnuta (maska) i superponira se iznad svih kasnijih fluoroskopskih slika. Ova aplikacija naglašavanjem krvnih žila omogućava lakše pozicioniranje katetera i žica. *Roadmap* omogućuje pregled regije od interesa sa subtrahiranom fluoroskopijom za dinamičnu navigaciju tijekom postupaka, kao što su angioplastika, kateterizacija ili uklanjanje plaka.

**Clearstent** je funkcija kojom možemo istaknuti fine strukture, npr. napuhani stent. Konačna slika je stvorena prosjekom više fremova snimanja uz usklađivanje stent markera.

**DR-Dynavision** predstavlja daljnji razvoj klasične rotacijske angiografije u kojoj je istraživano područje snimljeno iz različitih smjerova u jednoj rotaciji.

**DSA-Dynavision** je kutom potaknuto snimanje s digitalnom onlinesubtrakcijom. Maska i slika s kontrastom su na taj način stečene u istoj kutnoj poziciji C-luka. Budući da maska i slika s kontrastom nastaju u istom smjeru, stečene su u istim uvjetima.

**Peristepping** je linearno snimanje regije koje se može izvesti korak po korak.

**Perivision** je *stepping* metoda s digitalnom onlinesubtrakcijom. S injekcijom kontrasta, kreira se angiografija *stepping* tehnikom sa subtrahiranim prikazom.

## 4. TEHNOLOGIJA RADA CT ANGIOGRAFIJE

CT angiografija je **radiološka metoda prikaza krvnih žila** koja se radi na suvremenim višeslojnim (MSCT, *multislice CT*) uređajima. Iako je oslikavanje arterija donjih ekstremiteta CT uređajem započelo davno, još primjenom uređaja s jednim redom detektora, prikaz krvnih žila jednom akvizicijom i jednim davanjem kontrastnog sredstva postalo je moguće tek **uvodenjem višerednih detektorskih uređaja**. Poboľšanjem mogućnosti CT skenera, periferna CT angiografija uvedena je u svakodnevnu kliničku praksu i kao rezultat brze evolucije CT tehnologije, visokorezolutno oslikavanje krvnih žila donjih ekstremiteta postalo je rutinska metoda u dijagnostici krvnih žila.

CT angiografijom moguće je prikazati intrakranijske arterije, karotidne arterije, precizno se mogu prikazati bolesti aorte, plućnih arterija, itd. CTA zdjelice i nogu indicirana je u osoba s perifernom arterijskom bolešću i sniženim omjerom krvnog tlaka na gležnju i nadlaktici (ABI) nakon koje je moguć odabir načina liječenja te planiranje intervencijskog ili kirurškog zahvata.

## 4.1 TEHNIKA SNIMANJA

Periferni CT angiogrami mogu se raditi sa svim višerednim detektorskim CT uređajima koji se danas koriste. Kada je standardni protokol snimanja programiran u uređaj, periferna CT angiografija vrlo je jednostavna metoda za izvođenje. Ukoliko su pacijenti pokretni, snimanje se lako može napraviti unutar 10 do 15 minuta.

Generalno, parametri akvizicije periferne CT angiografije slijede one za CT angiografiju abdomena. Osim ako je u uporabi automatski modulator struje, koristi se napon cijevi **od 120 kV** i maksimalna snaga cijevi od **300 mA**, što rezultira sličnom radijacijskom ekspozicijom i dozom kao kod abdominalnog CT-a (12,97 mGy, 9,3 mSv). Zadržavanje daha potrebno je jedino na početku CT snimanja kada se snima abdomen i zdjelica. Niska snaga(i/ili napon) može i trebala bi se koristiti kod pacijenata niske tjelesne težine. Kod pretilih pacijenata, napon i snaga cijevi obično se trebaju povećati. Za rekonstrukciju se obično koriste **srednji do meki rekonstrukcijski kernel**.



## 4.2 PROTOKOL SNIMANJA

Svaki CT uređaj na kojem se izvodi periferna CT angiografija trebao bi u sebi imati programiran jedan ili više protokola akvizicije i aplikacije kontrastnog sredstva.

**Puni protokol snimanja** sastoji se od:

- topograma
- jedne serije koja služi test bolusu ili praćenju bolusa
- snimanja s kontrastnim sredstvom
- opcionalnog snimanja u kasnoj fazi (koje se izvodi samo na zahtjev liječnika)

### 4.2.1 Pozicioniranje pacijenta

Pacijent se pozicionira u **supiniranipoložajnogama okrenut prema gentriju**. Kako bi se održalo polje rekonstrukcije malo i kako bi se izbjeglo odstupanje od izocentra, važno je da se pacijentove noge centriraju točno u središte snimanja. Ukoliko je potrebno, mogu se koristiti **priručna imobilizacijska sredstva** kao što su trake ili jastuci za stabilizaciju ekstremiteta. Također, ono na što je potrebno obratiti pozornost je **izbjegavanje ekstremne plantarne fleksije stopala**.

Anatomsko područje od interesa za perifernu CT angiografiju proteže se od **Th 12** (kako bi se prikazale renalne arterije) proksimalno, do pacijentovih **stopaladistalno**. Prosječna duljina skena je između **110 i 130 centimetara**, ali kod određenih kliničkih situacija mogu se koristiti i manja polja snimanja.

## 4.2.2 Akvizicija slike i parametri rekonstrukcije

Odluka o izboru akvizicijskih parametara (detektorska konfiguracija/*pitch*) i odgovarajućim parametrima rekonstrukcije uvelike ovisi o tipu i modelu MSCT uređaja. Prostorna rezolucija prvenstveno ovisi o veličini detektora i *pitch* faktoru ali i o uvjetima rekonstrukcije slike. Brzina snimanja veća je kod uređaja sa više slojeva ali se može povećati maksimalnim *pitch-om* i povećanjem brzine gibanja gentry-a.

### ***4-slojni CT uređaj***

Ovaj uređaj ima četiri reda detektora veličine 2,5mm, kako bi se pokrilo cijelo polje snimanja kod periferne CT angiografije, s prihvatljivim vremenom snimanja. Na ovakvim uređajima *pitch* je postavljen na 1,5mm. Kao rezultat toga, najmanja moguća debljina sloja koju je moguće ostvariti ovakvim uređajem je otprilike **3 mm** što je adekvatno za dobar prikaz aortoilijačnih i femoropoplitealnih arterija.

### ***8-slojni CT uređaj***

Kod 8-slojnog CT uređaja konfiguracija detektora od 8 x 1,25 mm uz *pitch* od 1,35 dopušta anatomske prikaz cijelog perifernog arterijskog stabla u vremenu snimanja kao i kod 4-slojnog uređaja, sa **znatno boljom rezolucijom**. Rekonstrukcijom slike u visokoj rezoluciji moguće je dobiti rekonstruiranu debljinu sloja od 0,8mm.

### ***16-slojni CT uređaj***

Ovaj uređaj, za razliku od do sad navedenih, po prvi put omogućava akviziciju submilimetarskih slojeva ako se koristi konfiguracija detektora od 16x0,625mm (16x0,75mm). Ova veličina detektora znači izotropni voxel, odnosno točno sliku vrlo malih struktura što nam je važno za prikaz malih potkoljениčnih arterija ili arterija na stopalu. Pri tome je brzina skeniranja slična onoj 8-slojnih skenera. U praksi je najčešće dovoljno koristi konfiguraciju detektora od 16 x 1,25 mm ili 16 x 1,5 mm, pri čemu je brzina skeniranja dvostruko manja od 8-slojnog uređaja. Veća brzina skeniranja omogućava snimanje čitavog tijela praktično sa jednim bolusom kontrasta. Akvizicija submilimetarskih slojeva, ima nedostatak u povećanju buke i vremenu potrebnom za rekonstrukciju slike.

## 64-slojni CT uređaj

Akvizicija podataka koje proizvodi 64 slojni uređaj isključivo je submilimetarska (64x0,625mm ili 64x0,75mm). Brzina snimanja na 64-slojnom uređaju neusporediva je s prethodno navedenim. S obzirom na ogromnu količinu podataka i slika koje na taj način dobivamo, čiji se brojevi kreću između 900 i 2500 slika za periferiju, a koji predstavljaju ogromno opterećenje memorije, zbog čega se snimke obično spremaju na većoj debljini sloja (npr. 1-1,5 mm).

Tablica 1. Usporedba parametara 4-slojnog, 8-slojnog, 16-slojnog i 64-slojnog CT uređaja

Equipment	Gantry Rotation Time (sec)	Detector Configuration (channels × mm)	Pitch	Table Increment (mm/360°)	Table Speed (mm/sec)	Scan Time (sec) <sup>†</sup>	Injection Protocol (Type)
Four channels							
GE	0.8	4 × 2.5	1.5	15	19	69	Slow
Siemens	0.5	4 × 2.5	1.5	15	30	43	Slow
Eight channels							
GE	0.5	8 × 1.25	1.35	13.5	27	48	Slow
GE	0.5	8 × 2.5	1.35	27	54	24	Fast
Sixteen channels							
GE	0.6	16 × 1.25	1.375	35	46	28	Fast
Siemens	0.5	16 × 1.5	1.2	33	58	23	Fast
Submillimeter							
GE	0.5	16 × 0.625	1.375	17.5	28	47	Slow
Siemens	0.5	16 × 0.75	1.2	18	29	45	Slow
Sixty-four channels							
Siemens	0.5	64 × 0.6 <sup>‡</sup>	0.85	17	32	40	Slow <sup>§</sup>
Siemens	0.33	64 × 0.6 <sup>‡</sup>	1.1	21.1	63	20	Fast
GE*	0.7	64 × 0.625	0.5625	22.5	32	40	Slow
GE*	0.6	64 × 0.625	0.9375	37.5	63	20	Fast

\* Sixty-four-channel GE scanners not been used in practice by the authors at time of writing.  
† Scan times shown for a scanning range of 130 cm.  
‡ Physical detector configuration is 32 detector rows.  
§ Scan time fixed to 40 sec.

Izvor: Fleischmannetal; Ctangiographyofperipehalarterialdisease, J VascIntervRadiol 2006;17:3-26

## Dual source CT uređaj

Dual-Energy CT je nova metoda ispitivanja ljudskog tijela gdje se kvantitativne informacije o tkivu dobivaju primjena dviju razina energija zračenja što omogućava bolji prikaz. U **CT angiografiji donjih ekstremiteta** dvije rendgenske cijevi rade na različitim naponima cijevi od **80 i 140 kV** što dovodi do maksimalne razlike u kontrastu između kontrastnog sredstva, koštanih struktura i kalcifikata u stjenkama krvnih žila i stoga nudi optimalnu diferencijaciju između tkiva.

### 4.2.3 Aplikacija kontrastnog sredstva

Kod CT angiografije, u svrhu boljeg opacificiranja vaskularnih struktura intravenski se aplicira **vodotopivoniskoosmolalno jodno kontrastno sredstvo** kojim se opacificiraju arterije. Jod u organu od interesa ili krvnoj plazmi uzrokuje **veću apsorpciju rendgenskog zračenja**. To rezultira povećanjem u CT atenuaciji i poboljšanjem prikaza na CT slici.

Skeniranje se provodi u arterijskoj fazi. Aplikacija kontrasta kod CT angiografije uvijek je uz pomoć automatske šprice. Volumen i brzina aplikacije kontrastnog sredstva i fiziološke otopine određuje se prema unaprijed propisanom protokolu.

#### *Faktori koji utječu na opacificaciju kontrasta i vrijeme snimanja*

##### **1. Faktori vezani uz pacijenta**

Ključni faktori koji utječu na opacificaciju kontrasta i vrijeme snimanja vezani uz pacijenta su visina, težina i srčani volumen. Ostali faktori koji su bitni, ali se smatraju manje utjecajnim su dob, spol, venski pristup, funkcija bubrega, ciroza jetre, portalna hipertenzija i niz drugih patoloških stanja.

**Tjelesna težina** je najvažniji faktor vezan za pacijentakoji utječe na opacificaciju kontrasta i vrijeme snimanja. Kako bi se održala konstantna razina opacificacije kontrastnog sredstva u pacijenata veće tjelesne težine, potrebno je primjeniti veću količinu jodnog kontrasta i/ili veću koncentraciju. Doza jodnog kontrastnog sredstva često se povećava s tjelesnom težinom u odnosu 1:1, dakle linearno proporcionalno. Ova doza ima potencijal davanja prevelike doze joda iz razloga što masno tkivo nema perfuzijsku razinu jednaku mišićnom već manju. Iz tog razloga dozu kontrastnog sredstva bolje je povećavati povećanjem indeksa tjelesne mase.

**Tjelesna visina** je parametar koji je proučavan znatno rjeđe u odnosu na težinu. S obzirom da ukupna količina krvi koja se nalazi u organizmu raste s visinom, a visina i tjelesna težina su povezane, logično je da će se povećanjem visine osobe povećavati i količina kontrasta koja se primjenjuje. Korelacija između visine i težine je jača za ljude lakše od 80 kg, ali je slabija kod težih osoba, jer kod pretilosti visina i težina ne moraju biti nužno povezani. Zaključno, kako bi se odredila točna količina kontrastnog sredstva potrebna za idealnu opacificaciju, potrebno je uzeti u obzir ne samo tjelesnu težinu, već i visinu i postotak masti u tijelu.

**Srčani udarni volumen** je najvažniji čimbenik koji utječe na vrijeme snimanja. Kad se srčani udarni volumen smanjuje, bolus kontrastnog sredstva se distribuira sporije što rezultira odgođenim dolaskom bolusa na područje interesa. Kad je vrijeme snimanja kritično, koriste se vremenski test bolusa i test praćenja.

**Dob i spol** pacijenta također utječu na opacifikaciju i vrijeme skeniranja. Opacifikacija kontrastnog sredstva blago se razlikuje između muškaraca i žena zbog njihove razlike u volumenu cirkulirajuće krvi. Krvni volumen pacijentica je manja za 5-10% u odnosu na krvni volumen pacijenata iste tjelesne težine i visine. Ova razlika mogla bi objasniti zašto je opacifikacija kontrastnog sredstva kod žena veća u odnosu na opacifikaciju jednake količine kontrasta kod muškaraca. Dob je povezana sa sporijom distribucijom kontrasta iz razloga što s godinama opada srčani udarni volumen.

**Venski pristup**, odnosno odabir venskog pristupa utječe na vrijeme distribucije kontrastnog sredstva do područja interesa. Najčešće korišten venski pristup za aplikaciju kontrastnog sredstva u CT angiografiji je kubitalna vena.

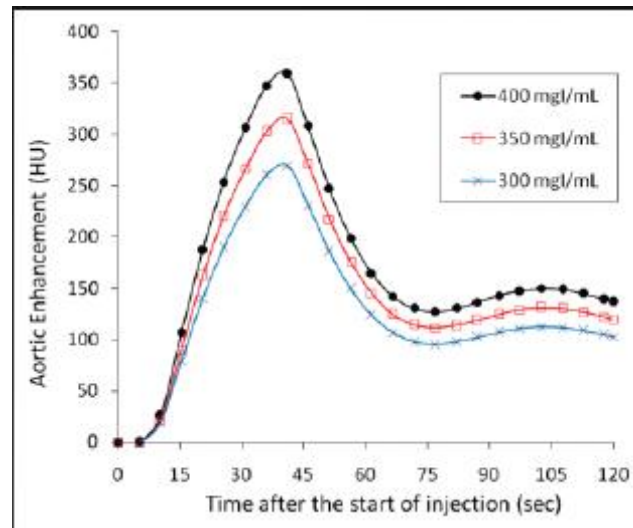
**Bolesti jetre**, osobito ciroza može biti povezana s smanjenom opacifikacijom kontrastnog sredstva zbog parenhimalne fibroze i smanjene venske perfuzije. Nekoliko istraživanja pokazalo je da je opacifikacijajetre produljena i smanjena kod bolesnika s cirozom, dok je arterijska faza očuvana jednako kao i kod zdravih pacijenata.

**Funkcija bubrega** treba biti očuvana kako bi se kontrastno sredstvo moglo dati bez prevelikog rizika. Rizik kontrastom inducirane nefropatije je usko povezan s dozom joda koja se koristi. Za pacijentovu sigurnost, količina joda trebala bi biti što niža, ali da je dijagnostički opravdana. Korištenje što manje količine joda neophodno je u bolesnika s postojećom renalnom disfunkcijom kod visokog rizika razvoja nefropatije. Nekoliko istraživanja bavilo se kontrastom induciranom nefropatijom. Rezultati su pokazali da nefropatija nije česta kod pacijenata koji su primili manje od 5 mL kontrasta po kilogramu tjelesne težine. Ipak treba biti na oprezu, jer kod pacijenata s oštećenom bubrežnom funkcijom i najmanja količina kontrasta može uzrokovati nefropatiju.

## 2. Faktori vezani uz kontrastno sredstvo

- a) **Koncentracija kontrastnog sredstva:** Stupanj opacifikacije proporcionalno se povećava s koncentracijom joda.

Grafikon 1. Kod istog volumena kontrasta apliciranog istom brzinom opacifikacija se razlikuje ovisno o koncentraciji joda.



Izvor: Bae KT. Radiology 2010;256:32

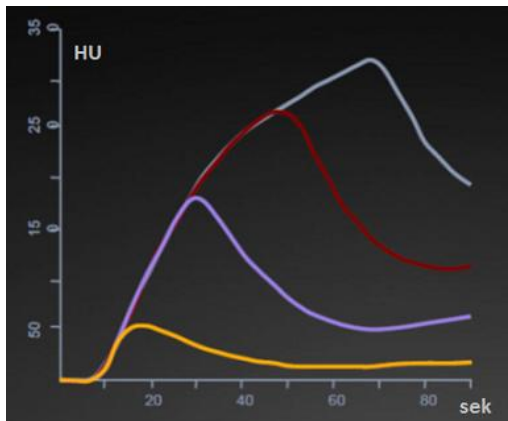
Korištenje kontrastnog sredstva sa visokom koncentracijom joda omogućava dobru opacifikaciju područja od interesa. S druge strane, kontrastno sredstvo s visokom koncentracijom joda je visoko viskozno i daje veći rizik od kontrastom uzrokovane nefropatije.

Nakon kontrasta uvijek ide **bolus fiziološke otopine** (otprilike 30 mL) koji gura bolus kontrasta kroz krvnu žilu. Isto tako, bolus fiziološke otopine omogućuje aplikaciju manje količine kontrasta te smanjuje pojavu artefakata

Korištenje **nižeg napona rendgenske cijevi** rezultira snažnijom opacifikacijom kontrasta, što potencijalno može smanjiti količinu kontrastnog medija koja je potrebna da bi se postigao isti stupanj opacifikacije.

- b) **Trajanje aplikacije kontrastnog sredstva** je najvažniji čimbenik vezan uz aplikaciju kontrastnog sredstva koji utječe na vrijeme skeniranja. Dulje vrijeme aplikacije znači veći volumen kontrasta. Odgoda snimanja trebala bi biti utvrđena s trajanjem aplikacije.

Grafikon 2. Kod iste brzine aplikacije kontrasta duža aplikacija znači veću količinu kontrasta



5 sekundi = 15 cc

20 sekundi = 60 cc

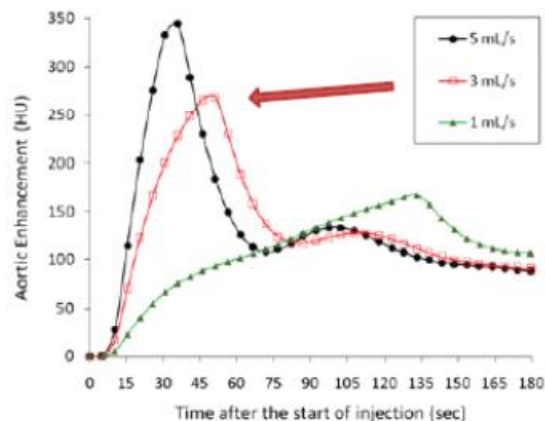
40 sekundi = 120 cc

60 sekundi = 180 cc

Izvor: Bae KT. Radiology 2010;256:32

- c) **Brzina protoka kontrastnog sredstva** utječe na opacifikaciju. Brzina aplikacije kontrastnog sredstva je najčešće između 3 i 5 mL/s. Brzina veća od 8 mL/s ne poboljšava imbibiciju arterije. Dulje vrijeme aplikacije za istu brzinu kontrastata znači veći volumen kontrasta.

Grafikon 3. Kod istog volumena kontrasta iste koncentracije joda opacifikacija se razlikuje ovisno o brzini aplikacije sredstva.



Izvor: Bae, K.T.; Radiology 2010;256:32

#### 4.2.4 Vrijeme skeniranja

Tranzitno vrijeme je vrijeme koje prođe od trenutka aplikacije kontrastnog sredstva do trenutka maksimalne imbibicije arterija i ovisi o:

- udaljenosti određenog arterijskog stabla od mjesta venske aplikacije kontrasta
- srčanom udarnom volumenu (EF)
- promjeni na arterijskom stablu (stenoze, aneurizme, arterio-venske fistule)

Tranzitno vrijeme kontrasta može znatno varirati, od 12-40 sek, kod bolesnika različitog kardiogenog statusa. Bolesnici sa arterijskim stenozama, okluzijama ili aneurizme na bilo kojem mjestu između abdominalne aorte i arterija stopala mogu imati znatno odgođenu arterijsku opacifikaciju. U grupi od 20 pacijenata s okluzivnom PAB, vrijeme tranzita kontrastnog sredstva od aorte do poplitealne arterije variralo je od 4 do 24 sekunde. S obzirom da se stol CT uređaja u toku snimanja pomiče, on bi trebao pratiti bolus kontrasta, što je kod pacijenata s PAB kao što vidimo iznimone**precizno**. Ipakako se CT stol kreće brzinom >30mm/sek malo je vjerojatno da će skeniranje ići prije bolusa kontrasta kod standardnih protokola za određeni tip skenera. Ukoliko se to dogodi moramo biti spremi odmah ponoviti skeniranje u području potkoljenica.

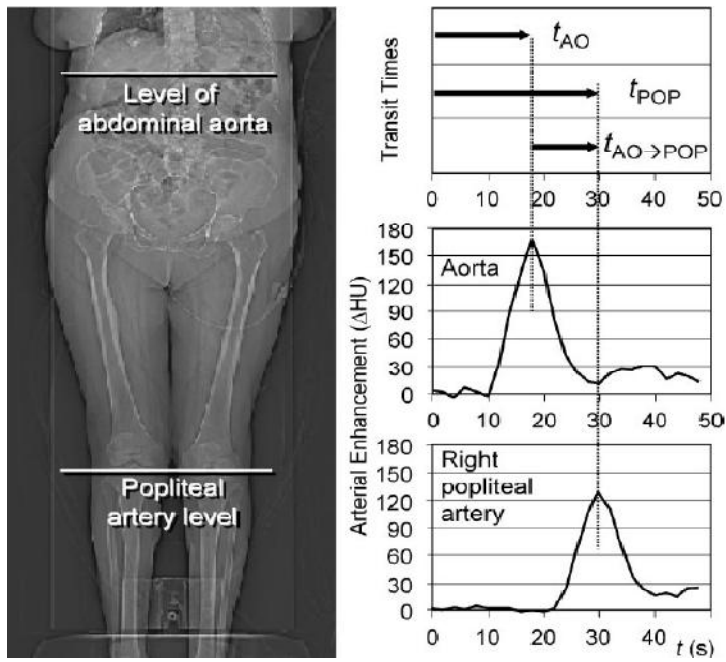
Vrijeme arterijskog bolusa je vrijeme potrebno da kontrast ispuni određenu arteriju individualno i može se odrediti:

1. Vremenski test bolusom
2. Praćenjem bolusa

#### ***Vremenski test bolus***

Vremenski test bolus radi se tako da se odredi arterija i na nju postavi ROI (*regionofinterest*). Aplikira se test bolus doza kontrasta 10 do 20 mL. Mjeri se vrijeme da se unutar arterije postigne određena atenuacija. Prednosti vremenskog test bolusa su mogućnost postavljanja više ROI, točna procjena vremena skeniranja i test venskog puta. Nedostatak je što se kontrast mora davati u dva navrata. Ova metoda omogućuje preciznije određivanje aplikacije kontrasta kod okluzija ili aneurizme jer omogućuje da se prati imbicija u području poplitealne arterije.



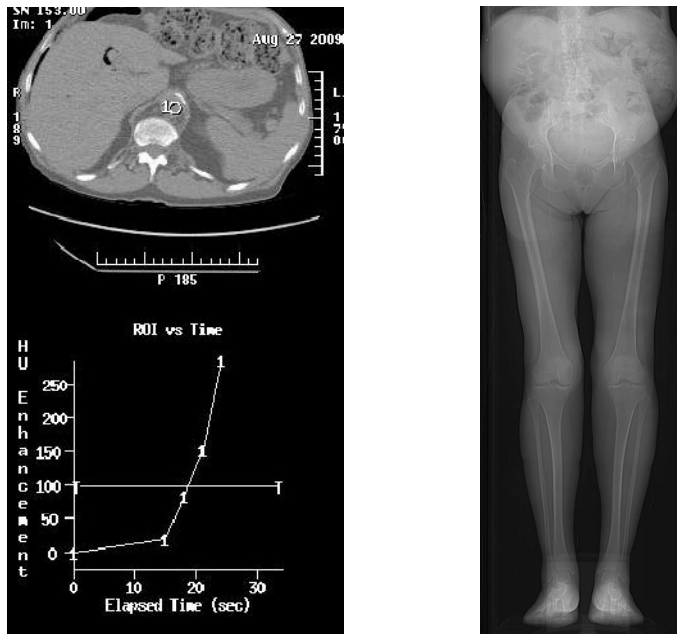


Slika 1: Vremenski test bolus na dvije razine

Izvor: Fleischman, R. *Bolustransit through peripheral arteries* CT Radiology, 2005;236:1076-81

### ***Praćenje (monitoring) bolusa***

Praćenje (monitoriranje) bolusa provodi se na način da se odabere referentni sken određene arterije i postavi ROI. Aplikira se bolus kontrasta sa odgodom od četiri sekunde. Prati se atenuacija u ROI i skeniranje započinje kad se postigne određena atenuacija. Prednosti praćenja bolusa su manja količina potrebnog kontrasta i brzina metode. Nedostaci su što je moguće da dođe do neadekvatnog skeniranja zbog loše odabrane atenuacije ili loše procjene odgode skeniranja te velika mogućnost nastanka artefakata.



Slika 2. i 3.: Monitoring bolusa

Izvor: Fleischmann, D. Radiol Clin N Am, 2010; 48: 237

Postoje dva osnovna protokola aplikacije kontrasta, a ovisna su o brzini pomicanja stola tijekom skeniranja. Ako je brzina skeniranja  $< 30\text{mm/sek}$  koristimo protokol za sporu akviziciju. Prosječna vrijeme skeniranja periferije kod ove brzine je 40 sek., stoga aplikacija kontrasta treba trajati oko 35 sek što znači da pacijent treba oko 140ml kontrasta ako ga apliciramo brzinom od 4mL/s. Kod brzih skenera možemo koristimo također ove parametre aplikacije kontrasta ali u određenu odgodu skeniranja obično oko 12sek. Odgoda već od 15 sekundi može dovesti do prikaza vena u abdomenu što otežava analizu. 64 slojni MSCT omogućava brzinu od 80mm/s što dovodi do strategije bifazičnog davanja kontrasta npr. 25mL (5,0mL/s a zatim 120mL (4,0mL/s) tijekom 35 sek.

#### 4.2.5 Parametri snimanja periferne CTA za 64 slojni uređaj

Tablica 2. Protokol periferne CTA za 64-slojni uređaj

Parametar	Specifikacija
<b>Odmak stola</b>	varijabilno, otprilike 30 mm/s
<b>Vrijeme skeniranja</b>	40 s
<b>Primjer akvizicijskih parametara</b>	64 x 0,6 mm
<b>Trajanje aplikacije</b>	35 s
<b>Odgoda snimanja</b>	Jednaka tranzitnom vremenu kontrastnog sredstva plus 3 s
<b>Brzina protoka</b>	Maksimalan protok prvih 5s, nastaviti s 80% protoka 30 s i isprati fiziološkom otopinom
<55 kg	20 mL (4 mL/s) + 96 mL (3,4 mL/s)
<65 kg	23mL (4,5 mL/s) + 108 mL (3,6mL/s)
75 kg	25 mL (5 mL/s) + 120 mL (4 mL/s)
>85 kg	28 mL (5,5 mL/s) + 132 mL (4,4 mL/s)
>95 kg	30 mL (6 mL/s) + 144 mL (4,8 mL/s)

Izvor: Fleischmannetal.CTangiographyofperipeheralarterialdisease, J VascIntervRadiol 2006;17:3-26

### 4.3 VIZUALIZACIJA I INTERPRETACIJA SLIKE

Vizualizacija, interpretacija slike i efektivna komunikacija pronađenog su od ključne važnosti u perifernoj CT angiografiji. Snažna radna stanica, kao i standardizirani procesi rada su nužni kako bi se CT angiografije nesmetano radile na dnevnoj bazi.

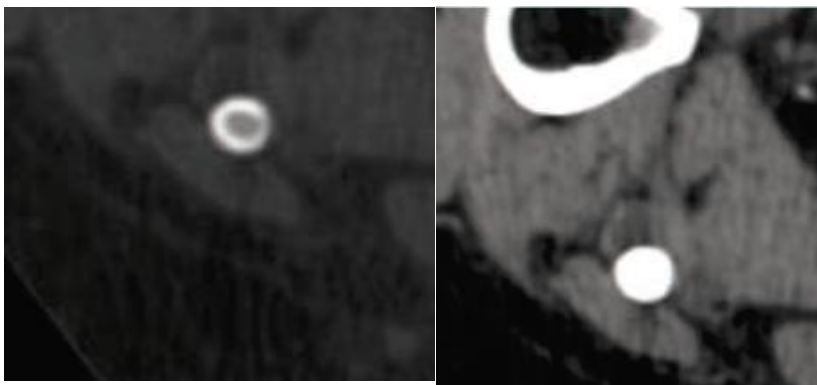
Kod kompjuterizirane tomografije, slika se rekonstruira iz velikog broja snimanja istog presjeka iz različitih kutova. Izvor zračenja i detektori sinkronizirano rotiraju oko pacijenta, detektor mjeri zračenje koje je kroz pacijenta prošlo.

Rekonstrukcija slike je **matematička obrada izmjerenih podataka** koja se temelji na izračunu koeficijenata atenuacije za svaki voksel. CT uređaji obično imaju na raspolaganju **više različitih algoritama** koji su prilagođeni za prikaz različitih struktura, npr. standardni algoritam za prikaz mekih tkiva, algoritam visoke rezolucije za prikaz koštanih struktura, algoritam visoke rezolucije za prikaz plućnog parenhima, algoritam koji ističe rubove, itd.

*Tip filtriranja* u rekonstrukcijskom algoritmu, obzirom na odnos prostorne rezolucije i šuma (buke), može varirati od **mekanog (blagog) do oštrog pojačanja rubova**. Naime, povećanjem prostorne razlučivosti povećava se i količina šuma. Općenito treba odabrati **visokolezolutni (sharp) algoritam (kernel)** za prikaz tkiva s velikim prirodnim kontrastom kod kojih šum neće značajnije degradirati kontrast slike, dok se slabija definicija rubova (**mekani ili softalgoritam**) odabire za prikaz tkiva s malim prirodnim kontrastom kod kojih je cilj smanjiti šum da bi se uočila patologija.

### 1) *Transverzalni presjeci*

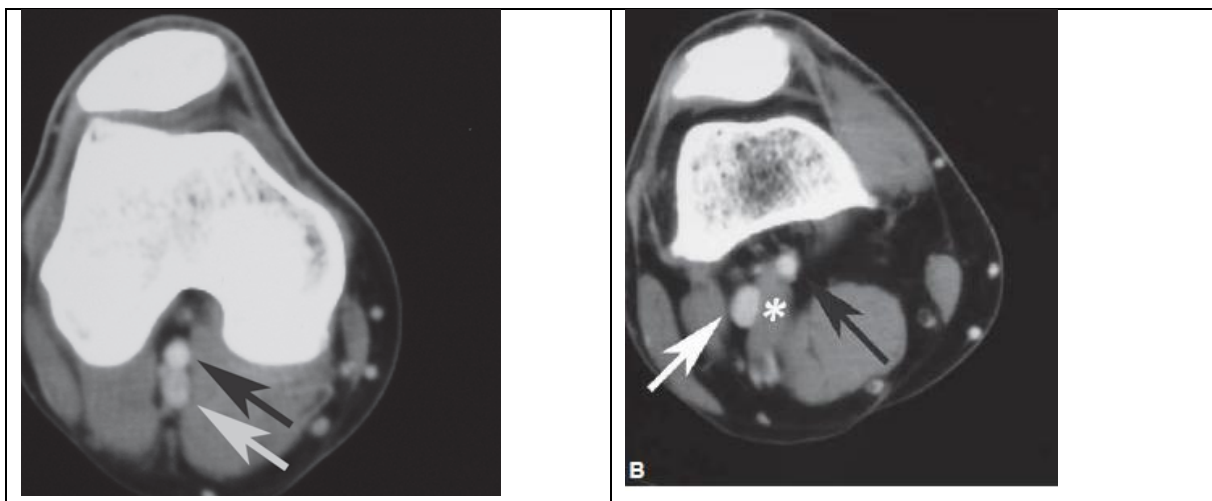
Obavezna je analiza aksijalnih presjeka koji daju informaciju o okolnim strukturama koje mogu biti uzrok patološkog stanja npr. kompresija poplitealne arterije medijalnom glavom gastroknemijusa u entrapment sindromu. Aksijalni presjeci omogućavaju jasan prikaz stijenke arterije i bitni su točno mjerenje i procjenu aneurizmi. Osim toga osiguravaju da se arteficialne promjene koje se mogu javiti kod *postprocessinga* ne shvate krivo kao patologija. U analizi aksijalnih skenova jako je bitno pravilno korištenje prozora koji omogućuju jasno razlikovanje kalcifikata stijenke i kontrasta u lumenu žile. Kada se koristi uski prozor kalcifakti se doimaju veći nego što su tzv. „*blooming*“.



Slika 4 a) prozor 300/1200HU vidi se razlika kontrasta i kalcifikatstijenke

Slika 4 b) prozor 200/600HU nema razlikovanja kalcifikata i lumena

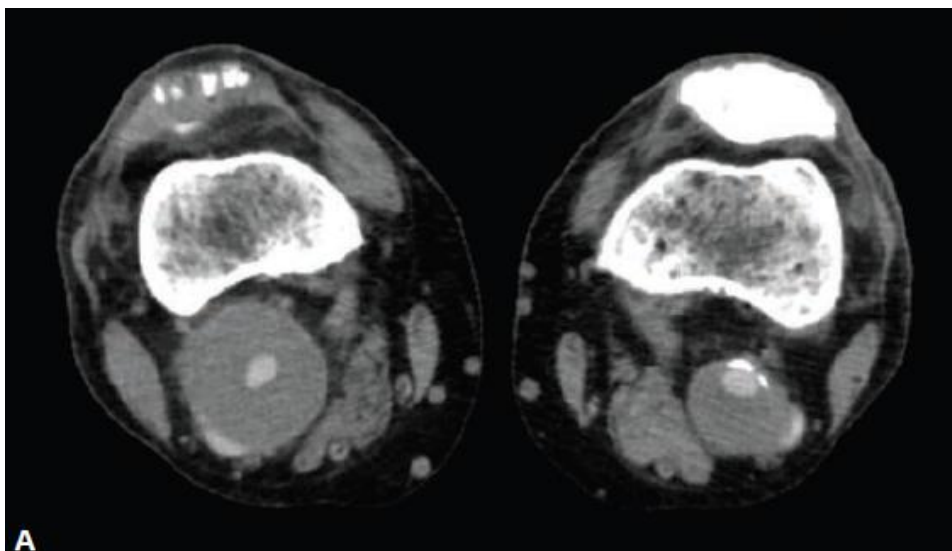
Izvor: Abrams' Angiography: Volume III: InterventionalRadiology, 1997.



Slika 5 a) CT prikaz poplitealne jame s primjenom kontrastnog sredstva u zdravog pacijenta. Primjećuje se bliski anatomski položaj arterije i vene.

Slika 5 b) CT prikaz poplitealne jame s primjenom kontrastnog sredstva, anatomski položaj arterije i vene je razmaknut mišićem.

Izvor: Abrams' Angiography: InterventionalRadiology, 3rd,2014



Slika 6. Aksijalni bilateralni CT prikaz muralnih tromba u poplitealnoj arteriji

Izvor: Abrams' Angiography: InterventionalRadiology, 3rd,2014.

## 2) *Postprocessing*

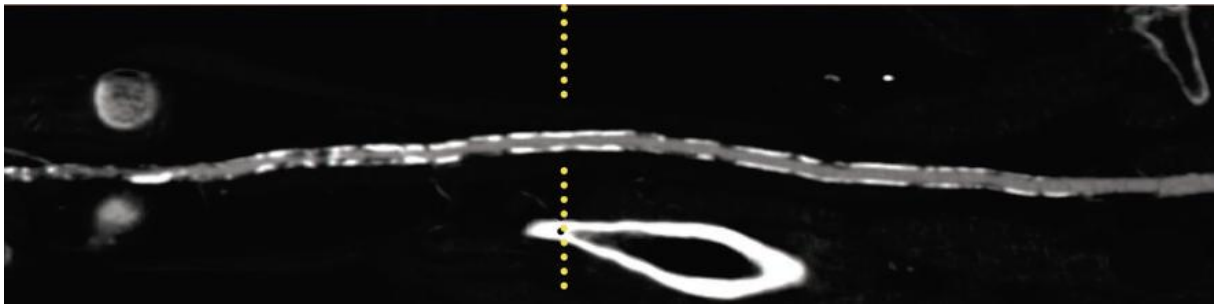
Svrha *postprocessinga* je da omogući dodatne informacije, unaprijedi analizu slike i olakša postavljanje dijagnoze. Na dobivenoj CT slici presjeka kroz tijelo mogu se vršiti različita mjerenja duljine, kutova i prosječnih CT brojeva unutar regije interesa.

Mogućnosti manipulacije i rekonstrukcije slike kod CT snimanja ovise o tehničkoj i programskoj opremljenosti samog uređaja i radne stanice. Svrha *postprocessinga* je da omogući dodatne informacije, unaprijedi analizu slike i tako nas dovede bliže dijagnozi.

U CT angiografiji koristi se nekoliko tehnika rekonstrukcije: CPR (zakrivljena planarna rekonstrukcija), tanki MIP slojevi, MIP (MaximumIntensityProjection ) rekonstrukcija, VRT te semiautomatske rekonstrukcije kao što je *vesellview*.

### 4.3.1 CPR (CurvedPlanarReformation) rekonstrukcija

Svaki detalj na transvezalnom sloju može biti rekonstruiran u nekoj drugoj ravnini, obzirom da voksel ima trodimenzionalne koordinate. Klasična multiplanarna rekonstrukcija (MPR) omogućava prikaz u bilo kojoj uobičajenoj ravnini: sagitalnoj, koronarnoj ili kosoj nema veliku ulogu kod CT angiografije gdje se od koristi praktično samo rekonstrukcija koja slijedi tortuoznu žilu (zakrivljena rekonstrukcija). Rekonstrukcija nastaje matematičkom obradom podataka iz aksijalnih slojeva na način da duž strukture koja nas zanima povlačimo crtu i softver omogućuje prikaz čitave dužine strukture na jednoj slici. Ova rekonstrukcija je dobra za prikaz lumena tortuoznih i kalcificiranih krvnih žila. Negativna strana je što njena točnost ovisi o preciznosti povlačenja linije kroz centar strukture.

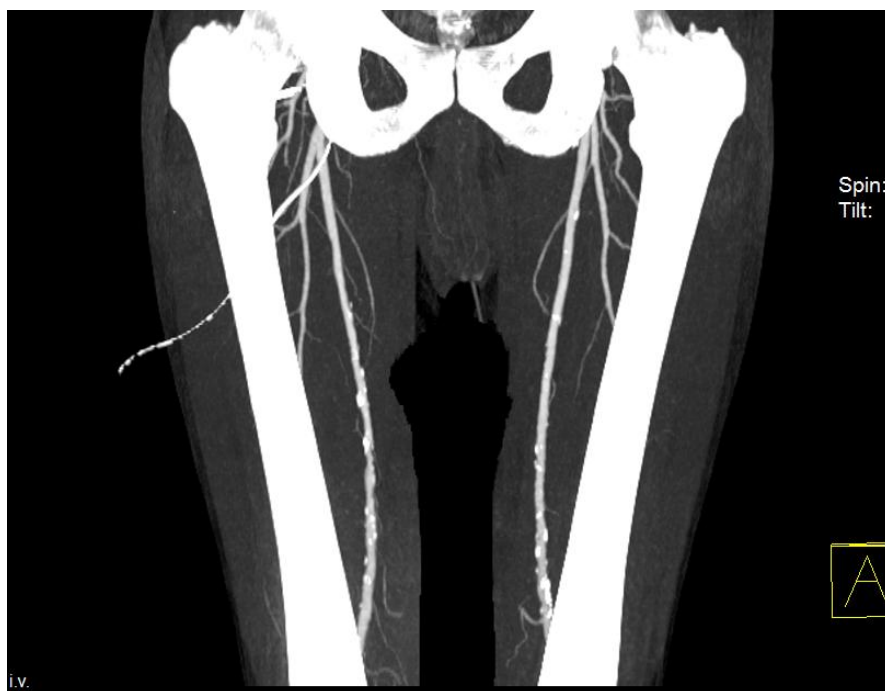

Slika 7. *Curvedplanarreformation*superficialnefemoralne arterije

#### 4.3.2 MIP (MaximumIntensityProjection)

Algoritam rekonstrukcije prepoznaje piksele najveće gustoće u svakoj projekcijskoj ravnini odnosno takve piksele jednakih koeficijenata gustoće izdvaja od ostalih piksela. Tako dobijemo sliku vaskularnih struktura koje zbog intravenskog kontrasta imaju visoku atenuaciju RTG zraka.

MIP je osnovni alat postprocesinga u prikazu krvnih žila koji omogućuje stvaranje panoramskog prikaza krvne žile duž njene osovine.



Slika 8. Projekcija maksimalnog signala, prikaz femoralnih arterija

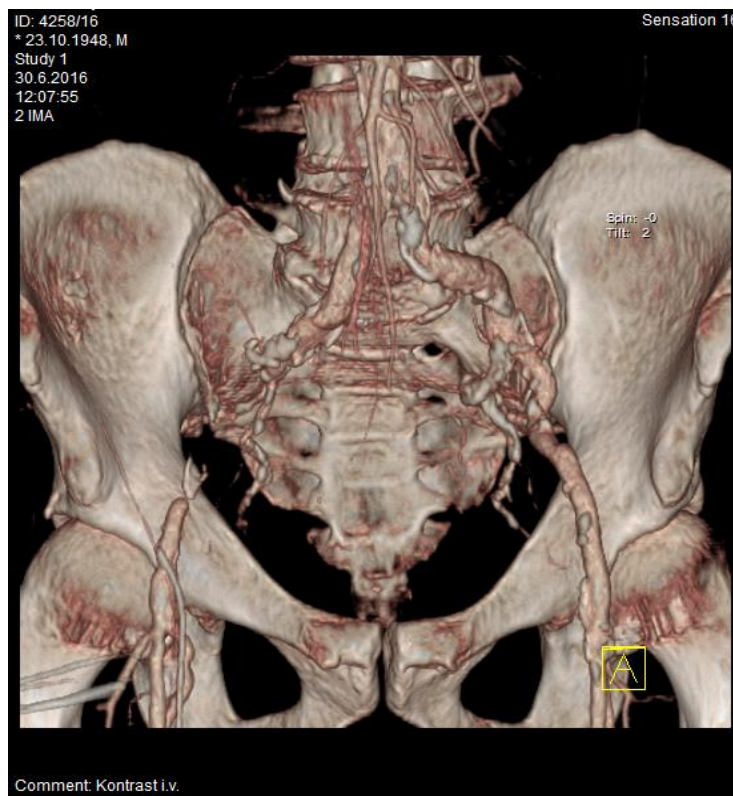
Nedostatak MIP rekonstrukcija je što okolne koštane strukture koje su također naglašene ovim softverom otežavaju analizu krvnih žila. Često je potrebno uklanjati kosti sa slike tzv. „*panching*“ što znatno produžava vrijeme analize a može dovesti i do lažno pozitivnih nalaza ako se ukloni i dio žile.



### 4.3.3 VRT (*volumerendingtechnique*), Volumno renderiranje

Volumno renderiranje, *volumerendingtechnique* ili skraćeno VRT je metoda rekonstrukcije u kojoj dodjeljujemo različite vrijednosti prozirnosti i različite boje različitim vrstama tkiva ovisno o njihovoj gustoći (atenuaciji).

MIP koristi manje od 10% prikupljenih podataka. Za razliku od njega, volumno renderiranje koristi gotovo sve podatke i omogućava prikaz preklapljenih struktura, proizvodi manje artefakata, ali zahtjeva značajno jače računalo od ostalih tehnika. Kod MIP-a se prikazuju samo maksimalne vrijednosti piksela. VRT pridodaje raspon svjetline/boje čime se jasnije prikazuju konture objekta ili se postiže semitrparentni prikaz pojedinih tkiva.

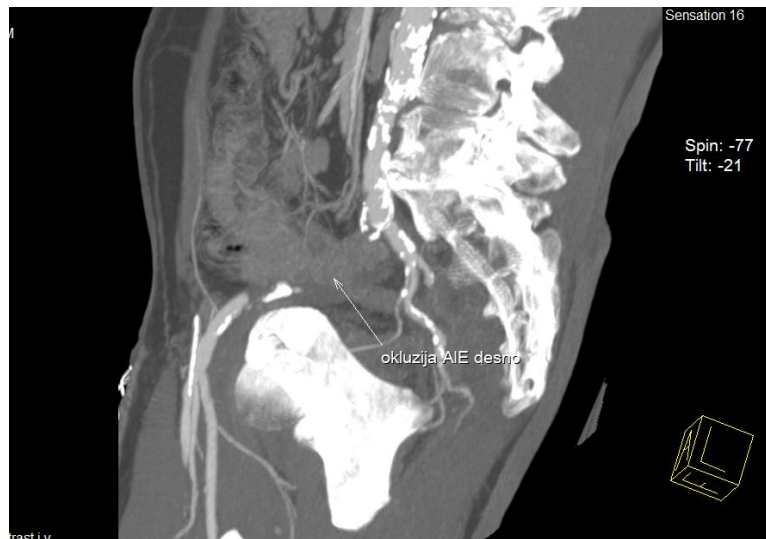

Slika 9. Volumno renderiranje, prikaz okluzije desne vanjske ilijakalne arterije

VRT može prikazati mnoge anatomske strukture i njihove odnose na samo jednoj slici. Može biti korisniji za brzu vizualizaciju patoloških stanja i anatomsku orijentaciju u odnosu na MIP. Nedostatak volumnog renderiranja je potreba za jakim računalnom podrškom, nepreciznost u prikazu stenoza te slabiji prikaz malih arterija u odnosu na MIP.

#### 4.3.4 Tanki slojevi MIP i VRT (Thin-slab)

Oni koriste smo podatke iz određenih volumena od interesa za rekonstrukciju. Postavljanjem određene debljine sloja uz rotaciju moguće je brzo dobiti jasan prikaz područja od interesa bez potreba za uklanjanjem okolnih struktura.



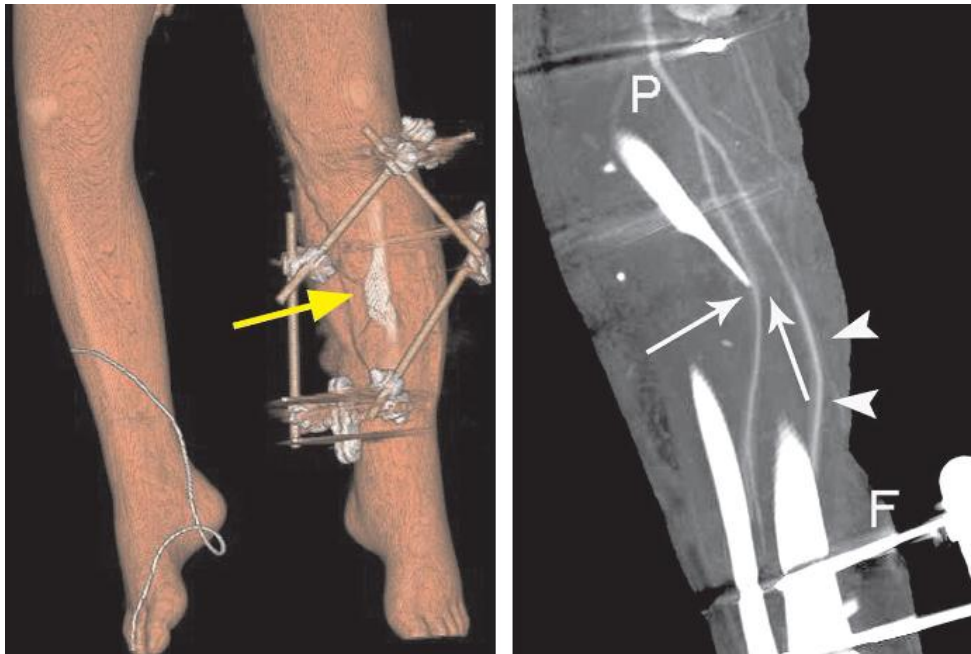
Slika 10. MIP slojevi od 30 mm, prikaz okluzije desne vanjske ilijakalne arterije

#### 4.3.5 *VesselView*

*Vesselview* je tehnika koja omogućava semiautomatsko izdvajanje krvne žile od okolnih struktura i semiautomatsku CPR uz mogućnost mjerenja stupnja stenozе i dužine promjena.

## 4.4 ARTEFAKTI

Kod CT angiografije artefakti mogu nastati iz više razloga, a najčešći su artefakti zbog kontrasta, respiratorni artefakti, pulsacijski artefakti, artefakti nastali zbog gutanja, beamhardening artefakti, artefakti zbog metala, itd. Kod periferne angiografije najvažniji su artefakti zbog micanja pacijenta i metalnih proteza (implantati, stentovi, fiksateri..)



Slika 11 a) b) c) Artefakti zbog metala

Izvor: Fleischmannetal.CTangiographyofperipheralarterialdisease, J VascIntervRadiol 2006;17:3-26

## 5. USPOREDBA DOPLERA, CTA, MRA I DSA

Kako bi usporedili dijagnostičke metode koje se koriste u dijagnostici bolesti arterija donjih ekstremiteta potrebno je navesti njihove prednosti i nedostatke.

### **Dopler ultrazvuk**

**Prednosti** dopler ultrazvuka su u tome što je neinvazivan, brz, jeftin, nema štetnog djelovanja na ljudski organizam i ne zahtjeva injiciranje kontrastnog sredstva u krvne žile. Omogućuje i morfološki prikaz lezija. Dopler, omogućuje funkcionalnu kvantifikaciju, odnosno stupnjevanje stenoza izravnim mjerenjem brzina protoka na mjestu stenozе, te analizu hemodinamike proksimalno i distalno od njega za razliku od CTA.

**Nedostaci** su što kalcifikati u krvnim žilama onemogućuju njihov kvalitetan prikaz, te ponekad točnu mogućnost mjerenja brzina na mjestu stenozе. Za izvođenje pregleda potrebna je potpuna suradnja pacijenta. Ograničena je analiza krvnih žila zdjelice zbog mogućeg meteorizma, također prisustvo rana onemogućava analizu samog tog segmenta. Promjene u proksimalnim dijelovima arterija zbog promjena protoka ograničavaju procjenu stenozе u distalnim dijelovima. Anatomske prikaz je manje precizan od ostalih *imaging* metoda. Negativna strana doplera je što njegova pouzdanost ovisi o iskustvu pregledavača, što nije slučaj kod CT-a i MR-a, a nalaz je podložan subjektivnosti liječnika.

Usporedba doplerskih i arteriografskih nalaza u više objavljenih članaka pokazala je da se doplerom mogu razlučiti stenozе manje od 50% i veće od toga, s osjetljivošću od 77 do 82% i specifičnošću do 92 do 98%.

Procjenjivane se točnosti dupleks-doplera u prikazu arterija kod 150 bolesnika, koji su svi nakon toga išli na arteriografiju. Čak 99% arterijskih segmenata do razine poplitealne arterije uspješno su prikazani dupleks-doplerom, kao i 95% tibijalnih arterija i 83% peronealnih arterija. Stenozе su uspješno razlikovane od okluzija u 98% slučajeva

### **DSA**

I dalje se smatra zlatnim standardom u dijagnostici bolesti arterija, te složi za procjenu točnosti ostalih metoda. Ipak njezino mjesto u dijagnostici bolesti arterija nogu preuzele su

druge metode i samo u slučaju nepodudaranja rezultata različitih metoda ili nalaza metode i kliničke slike može biti indiciran pregled DSA.

**Prednosti** DSA su automatska ekspozicija, subtrakcija digitalne slike, digitalni *postprocessing*, velik broj slika u sekundi. Ona daje najbolji prikaz malih krvnih žila uz mogućnost parćenjem dimenzije. Danas se DSA rijetko koristi u dijagnostici samo kod nejasnih slučajeva npr. analiza arterija potkoljenice te u sklopu intervencijskog zahvata.

**Nedostaci** : Najveći nedostatak je što je pretraga invazivna, iziskuje primjenu kontrastnog sredstva, teško je dostupna uz visoke doze zračenja. Analizu ograničava i veličina vidnog polja, visoka osjetljivost na pokrete pacijenta, prostorna rezolucija je ograničena današnjim mogućnostima ravnih detektora i nema mogućnosti prikazivanja izvan lumena krvne žile.

### **MR angiografija**

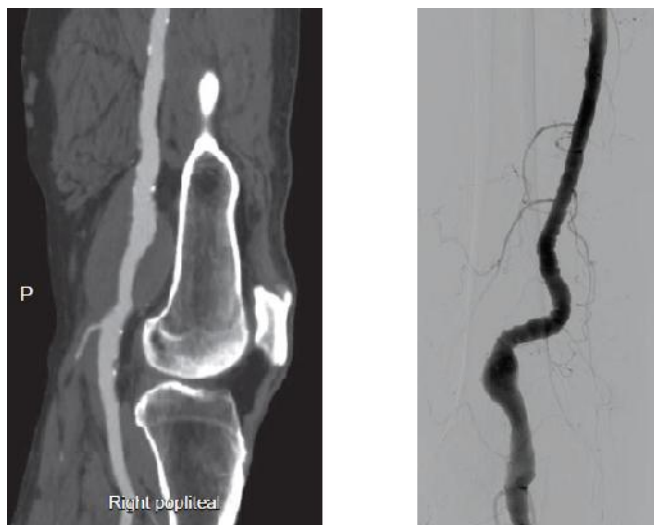**Prednost** MR angiografije koja dominira je izostanak ionizirajućeg zračenja. Daje izvrstan anatomske prikaz vaskularnih struktura. Mogućnost snimanja MRA bez korištenja kontrastnog sredstva naročito je bitan kod bubrežnih bolesnika i alergija.

**Nedostaci** su što je MRA teško dostupna i skupa. Malo je uređaja za MR i većinom se primjenjuju za obradu mozga, leđne moždine i lokomotornog sustava. Pretraga je vrlo skupa i najčešće zahtijeva injiciranje gadolinijskih kontrasta intravenski. Potrebno je biti vrlo oprezan u bolesnika s oštećenom bubrežnom funkcijom kako kontrast ne bi izazvao nefrogenu sistemske fibrozu.

Istraživano je može li MRA s aplikacijom kontrasta zamijeniti dopler u inicijalnoj obradi bolesnika s PAB. Analizirani su troškovi, terapijska pouzdanost, promjene u težini bolesti i promjene u kvaliteti života, kao i troškovi dodatnih slikovnih procedura i terapijskih intervencija. Pokazalo se da je terapijska pouzdanost MRI viša, ali su i troškovi MRI bitno viši od ultrazvuka, a nisu nađene znatne razlike u promjenama u težini bolesti ili promjene u kvaliteti života

## CT angiografija

**Prednosti** CT angiografije leže u tome što daje precizniji anatomski prikaz od UZ prikaza, metoda je brza i dostupna. U vrlo kratkom vremenu može se longitudinalno snimiti veliki volumen tkiva i nakon intravenske aplikacije kontrasta vrlo kvalitetno prikazati kontrastom ispunjene periferne arterije, te učiniti niz naknadnih rekonstrukcija slike na radnim stanicama. Metoda omogućava jasan čitave arterije, a ne samo slobodnog lumena kao kod DSA što je bitno u procjeni aneurizmi .



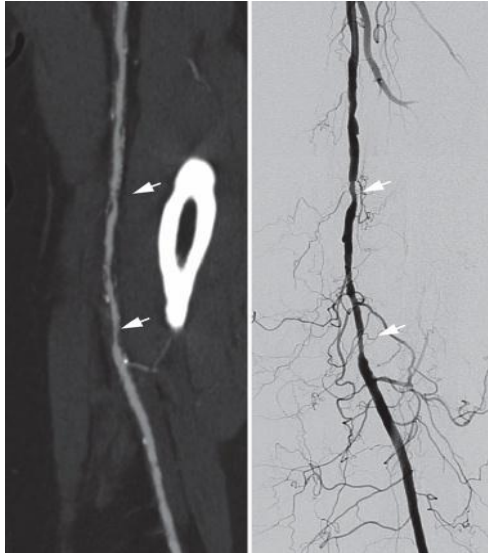
Slika 12 a) Sagitalna MIP rekonstrukcija desne poplitealne arterije

Slika 12 b) DSA iste poplitealne arterije

Izvor: Abrams' Angiography, InterventionalRadiology, 3rd, 2014.

**Nedostaci** su mogućnost alergije na kontrastno sredstvo koje se mora primijeniti pri pretrazi, rizik od nastanka kontrastom indicirane nefropatije i artefakti. Kada postoje ekstenzivne kalcifikacije arterijskih stjenka, te nakon postavljanja stentova otežan je prikaz lumena arterije pri CTA. CTA za razliku od drugih metoda daje malo podataka o hemodinamici i smjeru gibanja krvi što može biti bitno kod kolateralnog protoka. Također zbog način akvizicije slike može se dogoditi da propustimo jako brze ili jako spore protoke.

U nedavnim metaanalizama, MRA i CTA donjih ekstremiteta pokazali su jednaku osjetljivost i specifičnost (MRA: 93–95% i CTA 95–96%) u detekciji hemodinamski relevantnih stenoza većih od 50% i potpunih okluzija.



Slika 13 a) i b) Usporedba MSCT i DSA u prikazu stenozе superficijalne femoralne arterije

Izvor: Fleischmann et al. CT angiography of peripheral arterial disease, J Vasc Interv Radiol 2006;17:3-26

Zbog svoje dostupnosti, brzine i visoke točnosti CTA donjih ekstremiteta često je prva metoda izbora nakon doplera u dijagnostičkoj obradi pacijenta sa bolestima arterija donjih ekstremiteta.

## 6. ZAKLJUČAK

Krvne žile donjih ekstremiteta često su zahvaćene patološkim stanjima od koji su najbitniji ateroskleroza, vaskulitis i aneurizme.

Od slikovnih metoda dijagnostički algoritam koji koristimo za dijagnosticiranje tih stanja uključuje ultrazvuk, CT angiografiju, MR angiografiju i DSA.

CT angiografija je radiološka metoda prikaza krvnih žila koja se radi na suvremenim višeslojnim (MSCT, *multislice CT*) uređajima. Za dobivanje slike koristi se ionizirajuće rendgensko zračenje i aplikacija kontrastnog sredstva što ograničava njenu primjenu.

CTA zdjelice i nogu indicirana je u osoba s perifernom arterijskom bolešću i sniženim omjerom krvnog tlaka na gležnju i nadlaktici (ABI) ili pozitivnim nalazom vaskularnog ultrazvuka. CT angiografija neophodna je pri odabiru načina liječenja te planiranje intervencijskog ili kirurškog zahvata.

MSCT angiografija ima svoje prednosti i nedostatke u odnosu na druge metode iz dijagnostičkog algoritma. Prednosti su to što je relativno dostupna, brza metoda i prikaz krvnih žila vrlo visoke osjetljivosti i točnosti u dijagnostici bolesti krvnih žila. Nedostaci su cijena, relativno visoka doza zračenja za pacijenta i korištenje kontrastnih sredstava za koje je poznato da mogu oštetiti bubrežnu funkciju i uzrokovati alergijsku reakciju.

Bilo kako bilo, unatoč nedostacima koje MSCT angiografija nosi sa svojim dijagnostičkim informacijama, sigurno je da se koristi i da će se nastaviti koristiti u kliničkoj praksi jer je kao slikovna dijagnostička metoda izvor neprocjenjivo vrijednih informacija koje će s razvojem CT uređaja s još više detektora biti sve vrijednije.



## 7. LITERATURA

- [1] Bajek, Bobinac, Jerković, Malnar, Marić; Sustavna anatomija čovjeka; Rijeka; 2007.
- [2] Jakić-Razmnović, šarčević, Seiwerth; Patologija; Zagreb: Zdravstveno Veleučilište, Naklada Slap; 2009.
- [3] Brkljačić; Vaskularni ultrazvuk; Zagreb: Medicinska naklada Zagreb; 2010.
- [4] Laub G., Gaa J., Drobnitzky M.; MagneticResonanceAngiographyTechniques, Electromedica (1998.), str. 68-75.
- [5] Korosec F.; BasicPrinciplesofPhase-contrast, Time-of-FlightandContrast-enhanced MR angiography; Prinplesof MR angiography, UniversityofWisconsin-Madison
- [6] BaeK.T.; IntravenousContrastMediumAdministrationandScanTiming at CT, Radiology, 2010.
- [7] Fleischmann D., HalletR.L., Rubin G.D.; CT angiographyofPeripheralArteryDisease, JVIR, 2006.
- [8] Čustović, Goldner, Čikeš i suradnici; Klinička kardiologija, Medicinska naklada Zagreb, 1995.
- [9] Rathlev N., Peripheralvaskularinjuries; UniversitySchoolof Medicine andBaystateMedicalCenter, 2015.
- [10] Jens S., KoelemayM.J., Bipat S.; Diagnosticperformanceofcomputedtomographyangiographyandcontrast-enhancedmagneticresonanceangiographyinpatientswithcritical limb ischaemiaandintermittentclaudication: systematicreviewand meta-analysis; EurRadiol. 2013,
- [11] Collins R., Burch J., Cranny G. i suradnici; Duplexultrasonography, magneticresonanceangiography, andcomputedtomographyangiography for diagnosisandassessmentofsymptomaticlower limb peripheralarterialdisease, BMJ, 2007.
- [12]Geschwind JFH, Dake MD. Abrams' Angiography, InterventionalRadiology, 3rd edition, Lippincott Williams andWilkins, Philadelphia 2014
- [13] Fleischmann, D. Radiol.Clin N Am, 2010; 48: 237
- [12] Nastavni materijali s predavanja

## 8. SAŽETAK

Tema ovog završnog rada je korištenje MSCT angiografije u dijagnostici bolesti donjih ekstremiteta. Ovaj rad ukratko opisuje anatomiju i patologiju arterija donjih ekstremiteta. Nadalje, naveden je dijagnostički algoritam kojim se postavlja dijagnoza određenog patološkog stanja i svaka od dijagnostičkih metoda tog algoritma opisana je u kratkim crtama kako bi se kasnije mogle pojedinačno usporediti s MSCT angiografijom. Sama tehnika MSCT angiografije donjih ekstremiteta opisna je detaljno. Objasnjen je utjecaj različitih MSCD skenera i protokola na stvaranje slike kao i značaj „*postprocessinga*“ u dijagnostici patoloških stanja arterija donjih ekstremiteta. Na kraju, osvrnuli smo se na prednosti i nedostatke dijagnostičkih metoda koje, osim CT angiografije, uključuju ultrazvuk, MR angiografiju i DSA.

## 9. SUMMARY

Purpose of this paper is using of MSCT angiography in diagnosing illnesses in the lower extremities.

This paper shortly describes anatomy and pathology of arteries in lower extremities. Furthermore, diagnostic algorithm is stated, which is used to determine the diagnosis of specific pathological state and every diagnostic method from that algorithm is explained briefly, so it can be individually determined later with MSCT angiography. Technique of MSCT angiography itself is detailed explained. The effect of different MSCT scanners and protocols of reproducing of picture, as well as value of postprocessing is described. At the end we looked back at the advantages and disadvantages of diagnostic methods that, besides CT angiography include ultrasound, MR angiography and DSA.

## **10. ŽIVOTOPIS**

### **Osobni podaci**

**Ime i prezime:** Franciska Čanaki

**Adresa:** Varoš III/17, 21410 Splitska

**E-mail:** f.canaki@hotmail.com

**Datum i mjesto rođenja:** 17.1.1995., Koprivnica

### **Obrazovanje**

2009.-2013. Zdravstvena škola Split, Fizioterapeutska tehničarka

2013.-2016. Preddiplomski studij radiološke tehnologije, Sveučilišni odjel zdravstvenih studija

### **Dodatne informacije**

Komunikativnost, poznavanje rada na računalu, poznavanje engleskog jezika u govoru i pismu