

Radiološka dijagnostika patoloških promjena orbite

Marelja, Ivan

Undergraduate thesis / Završni rad

2016

Degree Grantor / Ustanova koja je dodijelila akademski / stručni stupanj: **University of Split / Sveučilište u Splitu**

Permanent link / Trajna poveznica: <https://um.nsk.hr/um:nbn:hr:176:452210>

Rights / Prava: [In copyright](#)/[Zaštićeno autorskim pravom.](#)

Download date / Datum preuzimanja: **2024-08-18**



Sveučilišni odjel zdravstvenih studija
SVEUČILIŠTE U SPLITU

Repository / Repozitorij:

[Repository of the University Department for Health Studies, University of Split](#)



UNIVERSITY OF SPLIT



DIGITALNI AKADEMSKI ARHIVI I REPOZITORIJI

SVEUČILIŠTE U SPLITU

Podružnica

SVEUČILIŠNI ODJEL ZDRAVSTVENIH STUDIJA

PREDDIPLOMSKI SVEUČILIŠNI STUDIJ

RADIOLOŠKE TEHNOLOGIJE

Ivan Marelja

**RADIOLOŠKA DIJAGNOSTIKA PATOLOŠKIH PROMJENA
ORBITE**

Završni rad

Mentor:

Dr.sc. Sanja Lovrić Kojundžić,

Split, 2016.

SVEUČILIŠTE U SPLITU

Podružnica

SVEUČILIŠNI ODJEL ZDRAVSTVENIH STUDIJA

PREDDIPLOMSKI SVEUČILIŠNI STUDIJ

RADIOLOŠKE TEHNOLOGIJE

Ivan Marelja

**RADIOLOŠKA DIJAGNOSTIKA PATOLOŠKIH PROMJENA
ORBITE /**

Imaging of orbital pathology

Završni rad / Bachelor's Thesis

Mentor:

Dr.sc. Sanja Lovrić Kojundžić,

Split, 2016.

Zahvala

Zahvaljujem mentorici dr.sc. Sanji Lovrić Kojundžić, dr.med na pomoći i savjetima prilikom izrade završnog rada te na pomoći pri usavršavanju profesionalnih vještina.

SADRŽAJ

UVOD.....	6
1. Anatomija orbite.....	7
1.1. Zidovi orbite.....	7
1.2. Otvori i komunikacija orbite.....	8
1.3. Suzni aparat.....	9
1.4. Mišići oka	9
2. CILJ RADA.....	10
3. RADIOLOŠKA DIJAGNOSTIKA PATOLOGIJE ORBITA.....	11
3.1. KONVENCIONALNE (RADIOGRAFSKE) METODE.....	11
3.1.1. Caldwellova projekcija.....	12
3.1.2. PA projekcija orbita.....	13
3.1.3. Parijetoorbitalna projekcija optičkog kanala po Rheseu.....	14
3.1.3.1. Orbitoparijetalna projekcija.....	15
3.1.4. PA projekcija kostiju lica – „mačja glava“	16
3.1.5. Parijetoakantalna projekcija po Watersu.....	16
3.2. DIGITALNE RADIOLOŠKE METODE.....	18
3.2.1. CT.....	18
3.2.1.1. Prednosti kompjutorizirane tomografije.....	21
3.2.1.2. Nedostaci kompjutorizirane tomografije.....	21
3.2.2. REKONSTRUKCIJSKI ALGORITMI.....	22
3.2.2.1. MPR (multiplanarna rekonstrukcija).....	22
3.2.2.2. VRT (<i>volume rendering technique</i>).....	23
3.2.2.3. SD(površinsko renderiranje, <i>shaded surface display</i>) i 3D	23

3.2.3. MR (magnetna rezonancija).....	24
4. PATOLOGIJA ORBITE.....	26
4.1. Orbitalne frakture.....	27
4.2. Upale orbite.....	28
4.3. Orbitalni tumori.....	29
5. LITERATURA.....	30
6. SAŽETAK.....	32
7. SUMMARY.....	33
8. ŽIVOTOPIS.....	34

1. UVOD

Uz anamnezu i klinički pregled, radiološka je pretraga nezaobilazna za prepoznavanje anatomskih odnosa i njihovih varijacija, za otkrivanje patoloških promjena i za diferencijalnu dijagnostiku promjena područja orbite.

Otkrićem x-zraka W.C.Röntgena 1895.godine dolazi do povijesnog pomaka u razvoju dijagnostike kako u medicini, tako i u stomatologiji. Već nakon dva tjedna od njegovog otkrića počinje njihova primjena u medicinske svrhe. Patologija orbite podrazumijeva različite razvojne anomalije, traumu i upale orbite, vaskularne bolesti i tumore. Različita stanja i bolesti susjednih regija poput paranazalnih šupljina i neurokranija mogu direktno ili indirektno utjecati na promjene unutar orbitalne regije. Ovisno o dijelu orbite unutar kojeg se patologija manifestira, razlikujemo bolesti intrakonalnog i ekstrakonalnog područja te bolesti optičkog živaca, a ovisno o vrsti patologije koristi se i optimalna dijagnostička metoda koja pruža maksimum dijagnostičkih informacija. U ovom radu će se prikazati uloga kompjutorizirane tomografije (CT), magnetne rezonancije (MR), ultrazvuka (UZV) te konvencionalnih radioloških metoda u prikazu patologije orbitalne regije.

2. Anatomija orbita

Očne šupljine, *orbite* su dvije koštane šupljine unutar lubanje slične šupljim četvrtastim piramidama s bazama usmjerenim anterolateralno te vrhovima usmjerenima posteromedijalno. Orbite ispunjavaju očne jabučice, intraokularni mišići, živci, krvne žile, masno tkivo i suzni aparat.

Orbite sadrže i štite očne jabučice i prilježne vidne strukture:

- Vjeđe, koje omeđuju i prekrivaju orbite s vanjske strane te kontroliraju izloženost očne jabučice
- Ekstraokularni mišići, koji pokreću očne jabučice i podižu gornje vjeđe
- Živce i žile koji prolaze do očnih jabučica i mišića
- Orbitalne ovojnice (fascije) koje okružuju očne jabučice i mišiće
- Sluznicu, *conjunctiva*, koja oblaže vjeđe i prednju površinu očnih jabučica te veći dio suznog aparata koji vlaži očnu jabučicu.

Orbitalna mast tvori ležište u kojem su položene orbitalne strukture.

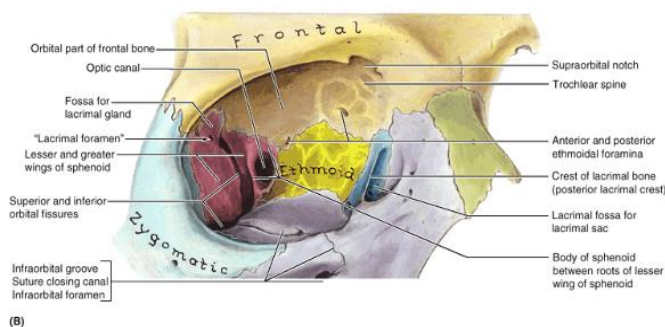
2.1. Zidovi orbite

Orbita je koštana struktura oblika piramide koja ima bazu, četiri stijenke i vrh (**slika 1**). Bazu orbite (veliki vanjski otvor ili ulaz u očnu šupljinu, *aditus orbitae*) s gornje strane omeđuje čeonu kost (*margo supraorbitalis*), a lateralno zigomatična kost. Medijalno omeđenje *aditus orbitae* čini *processus frontalis* gornje čeljusti, a donji rub djelomično izgrađuje također gornja čeljust, a djelomično zigomatična kost (*margo infraorbitalis*). *Aditus* je najveći otvor očne šupljine i predstavlja komunikaciju prema vanjskom prostoru. Kostiju koje tvore rubove baze orbite su pojačane kako bi štatile orbitalni sadržaj te činile hvatište orbitalnog septuma, fibroznog lista koji se širi u vjeđe. Postranični rubovi *aditus* su *margo lateralis* i *margo medialis*.

Gornja stijenka, *paries superior*, odvaja očnu šupljinu od prednje lubanjske jame i gotovo je horizontalno položena. Najvećim je dijelom čini *pars orbitalis* čeonu kosti. Anterolateralno, nalazi se plitka udubina u orbitalnom dijelu frontalne kosti, *fossa lacrimalis*, u kojoj je smještena suzna žlijezda.

Medijalna ili nazalna stijenka, *paries medialis*, građena je najsloženije. Tvore je gornja čeljust svojim čeonim nastavkom, zatim suzna kost i sitasta kost svojim labirintom odnosno orbitalnom laminom. *Processus frontalis* maksile i *os lacrimale* razgraničuju orbitu izravno

od nosne šupljine. *Lamina orbitalis* sitaste kosti je pak tanka razdjelna stijenka između očne šupljine i prostora etmoidalnog labirinta. U području orbitalne lamine očna šupljina, dakle, ne graniči direktno s nosnom šupljinom, nego među njima postoje pneumatizirani prostori sitaste kosti. Medijalna stijenka stoji približno u sagitalnoj ravnini, usporedno s ravninom simetrije. Većina kostiju koje tvore medijalnu stijenku je tanka poput papira. Donja stijenka ili pod, *paries inferior*, razdvaja očnu šupljinu od maksilarnog sinusa. Najvećim je dijelom tvori *facies orbitalis* na trupu gornje čeljusti, a upotpunjuje je zigomatična kost i djelomično nepčana kost. Donju stijenku od lateralne razgraničuje *fissura orbitalis inferior*.



Slika 1. Orbita

Izvor: http://www.perpetuum-lab.com.hr/uploads/monthly_01_2011/ccs-120-0-19733400-1295975641.png

2.2. Otvori i komunikacija orbite

U vrhu orbitalne piramide nalazi se *canalis opticus* koji spaja orbitu sa srednjom lubanjskom jamom. *N. opticus* tim putem dolazi u očnu šupljinu. Dvije su velike pukotine povezane s lateralnom stijenkom, to su: *fissura orbitalis superior* i *fissura orbitalis inferior*. Na medijalnoj stijenci sprijeda u razini aditusa počinje *canalis nasolacrimalis*, prolaz koji vodi u nosnu šupljinu. *Canalis nasolacrimalis* usmjeruje se prema dolje i malo nazad a vodi u nosnu šupljinu u koju se otvara ispod donje nosne školjke. Kroz taj kanal prolaze suze iz suzne vreće u nosnu šupljinu. Na gornjem rubu aditusa postoje dva prijelaza iz orbite u regiju čela: *incisura frontalis* i lateralno od nje *foramen supraorbitale*.

2.3 Suzni aparat

Suzni aparat se sastoji od suzne žlijezde i njenih odvodnih organa i pridruženih suznih kanalića (*puncta lacrimalia*), suzne vreće (*saccus lacrimalis*) i nosno-suznog kanala (*ductus nasolacrimalis*).

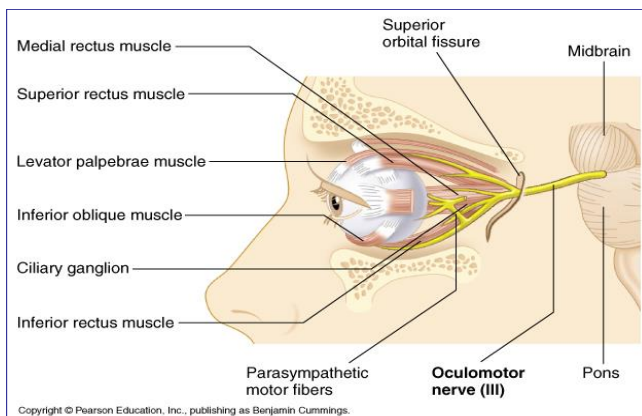
2.4 Mišići oka

Gornji ravni mišić (*musculus rectus superior*), prolazi iznad očne jabučice u lagano kosom smjeru prema vani. Glavna mu je funkcija podizanje očne jabučice i adukcija oka (*slika 2*). Donji ravni mišić (*musculus rectus inferior*) spušta, aducira i rotira lateralno očnu jabučicu. Lateralni ravni mišić (*musculus rectus lateralis*) abducira oko (pomiče očnu jabučicu lateralno). Medijalni ravni mišić (*musculus rectus medialis*) najveći je ekstraokularni mišić i jedino mu je djelovanje adukcija očne jabučice, odnosno, primicanje zjenice središnjoj liniji tijela.

Gornji kosi mišić (*musculus obliquus superior*) sudjeluje u unutrašnjoj rotaciji očne jabučice.

Donji kosi mišić (*musculus obliquus inferior*) rotira oko prema vani i prema gore..

Musculus levator palpebrae superioris također je ekstraokularni mišić, podiže i retrahira gornju vjeđu.



Slika 2. Unutarnje strukture oka

Izvor: <http://slideplayer.com/slide/6279789/>

3. CILJ RADA

Cilj ovog završnog rada je prikaz dijagnostičkih postupaka u analizi patoloških stanja orbite u svrhu adekvatnog i pravodobnog liječenja bolesti ovog područja. Specifični ciljevi:

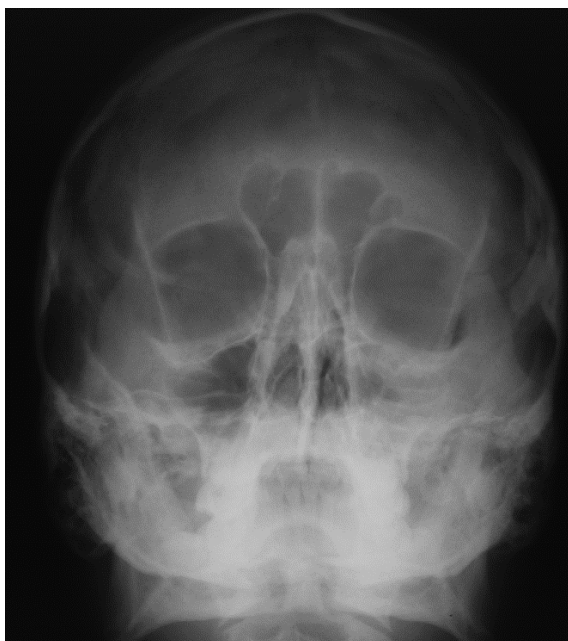1. Utvrditi najčešća patološka stanja orbite koja zahtijevaju radiološku dijagnostiku,
2. Utvrditi najčešće izvođene radiološke pretrage,
3. Usporediti konvencionalne radiološke metode s digitalnim metodama kao što su CT i MRI.

4. RADIOLOŠKA DIJAGNOSTIKA

Orbite su koštanim strukturama omeđene mekotkivne strukture oblika stošca s bazom usmjerenom prema naprijed i vrhom okrenutim prema natrag. Vrh orbite odgovara optičkom kanalu kroz kojeg vidni živac iz orbite prelazi u lubanjsku šupljinu. Os orbite (spojnica vrha i sredine baze je usmjerena koso od straga, medijalno prema naprijed, lateralno u odnosu na medijalnu ravninu pod kutom od 35 - 40° prema kaudalno u odnosu na liniju baze lubanje oko 30°. Gornja orbitalna *fissura* je pukotina između dva krila sfenoidne kosti koja dijeli krov orbite od lateralne stijenke. Donja orbitalna *fissura* je uska pukotina između dna orbite i lateralne stijenke.

4.1. Konvencionalne (radiografske) metode

Postoji svega nekoliko konvencionalnih metoda pregleda orbita, od kojih se većina više uopće ne koristi **zbog napretka tehnologije**. Važno je napomenuti da se konvencionalne metode koriste isključivo u dijagnostici patologije koštanih struktura i optičkog kanala (**slika 3**). Njihova upotreba je sve rjeđa zbog niske kontrastne rezolucije i dostupnosti suvremenih digitalnih metoda s mogućnosti 3D prikaza pomoću kojeg se izbjegava superpozicija raznih struktura orbite. U daljnjem tekstu ćemo opisati konvencionalne metode i navesti što je bitno za pacijenta i naravno za radiološkog tehnologa tijekom izvođenja pretrage glede namještanja pacijenta, njegove zaštite i potrebne radiološke opreme.



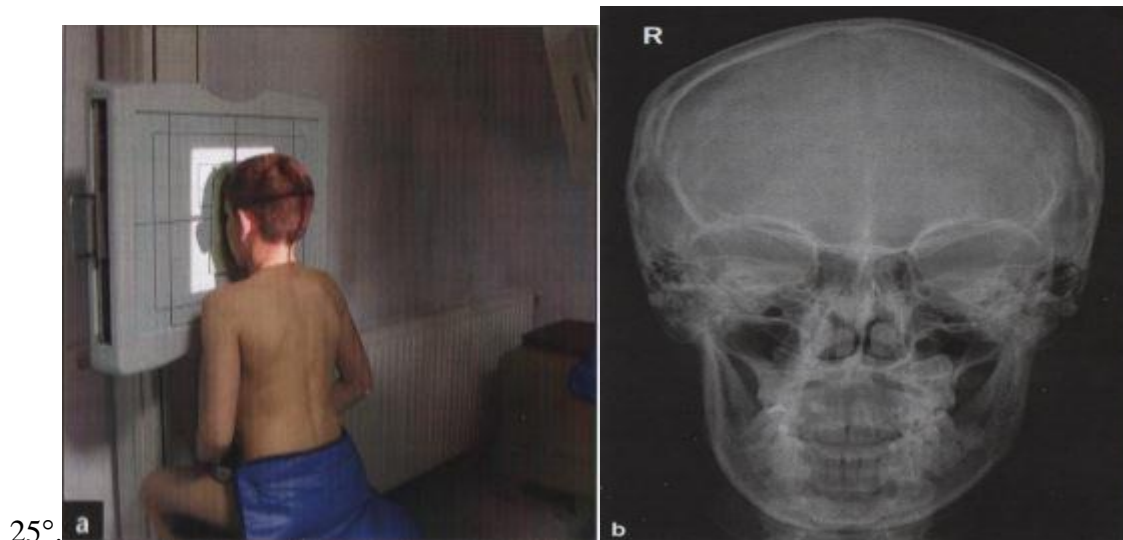
Slika 3. Konvencionalna radiografija: kraniogram *blow out fractura*

4.1.1. Caldwellova projekcija

Bolesnik sjedi licem okrenut prema vertikalnom stativu ili leži potrbuške na radiografskom stolu (**slika 4**). U ležećem stavu ruke su flektirane u laktovima, a bolesnik se oslanja dlanovima koji su položeni na podlogu u visini ramena. Medijanu ravninu glave i tijela bolesnika treba postaviti u središte rešetke okomito prema podlozi, a ramena podjednako udaljena od podloge. Orbitomeatalna linija mora biti okomita na receptor slike što se u pravilu postiže tako da bolesnik dodiruje podlogu čelom i nosom. Vanjski rub orbite i vanjski slušni otvor trebaju biti na obje strane podjednako udaljeni od podloge.

Receptor slike korišten za ovu pretragu je veličine 24x30 cm, postavljen uzdužno na os tijela i centriran na korijen nosa.

Ova projekcija predviđa ukošenje središnje zrake za 15° prema bradi dok izlazi na nazionu. Neki uređaji imaju mogućnost nagiba okomitog receptora slike gornjim rubom prema RTG cijevi za traženih 15° tako da središnja zraka može ostati okomita. Za prikaz gornjih orbitalnih *fissura* ili *foramina rotunda* nagib treba povećati na 20-



Slika 4 : Caldwellova projekcija

Izvor: Skeletna radiografija, D. Miletić

4.1.2. PA (Postero-anteriorna) projekcija orbita

Bolesnik sjedi, licem okrenut prema vertikalnom stativu ili leži potrbuške na radiografskom stolu. Brada i nos pacijenta moraju biti u dodiru s podlogom (**slika 5**).

Receptor slike korišten za ovu pretragu je veličine 18x24 centimetra i položen je poprečno na os glave te mora biti centriran na korijen nosa.

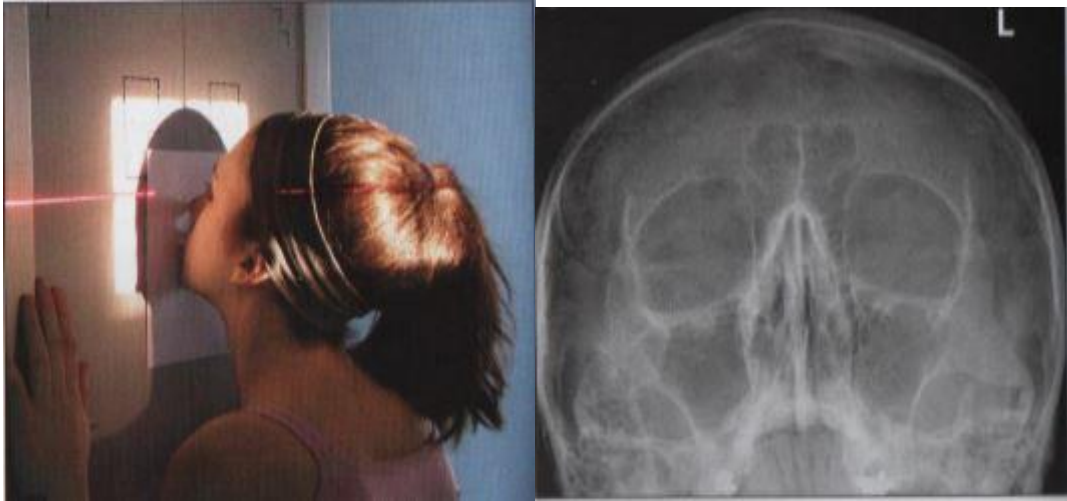Središnja zraka mora biti usmjerena okomito na stativ, odnosno podlogu i izlaziti na korijenu nosa.

Ako se pretraga izvodi zbog stranog tijela potrebno je snimati u više različitih položaja očne jabučice i na radiogramu označiti smjer pogleda. Kako bismo isključili varijacije veličine nosa ispitanika, kut prema orbitomeatalnoj liniji mora biti oko 30°.

Ako pretragom želimo prikazati dno orbita i njihovih *fissura*, čelo i nos pacijenta pristonimo uz stativ, a središnju zraku ukosimo 20° prema čelu, također izlazeći na korijenu nosa.

Na kraju, potrebno je zaustaviti disanje i ustaliti pogled u trenutku same ekspozicije.

Što se tiče kriterija za procjenu radiograma, odnosno onoga što trebamo vidjeti na samom snimku, bitno je da su orbite prikazane simetrično bez preklapanja s piramidama temporalnih kostiju.



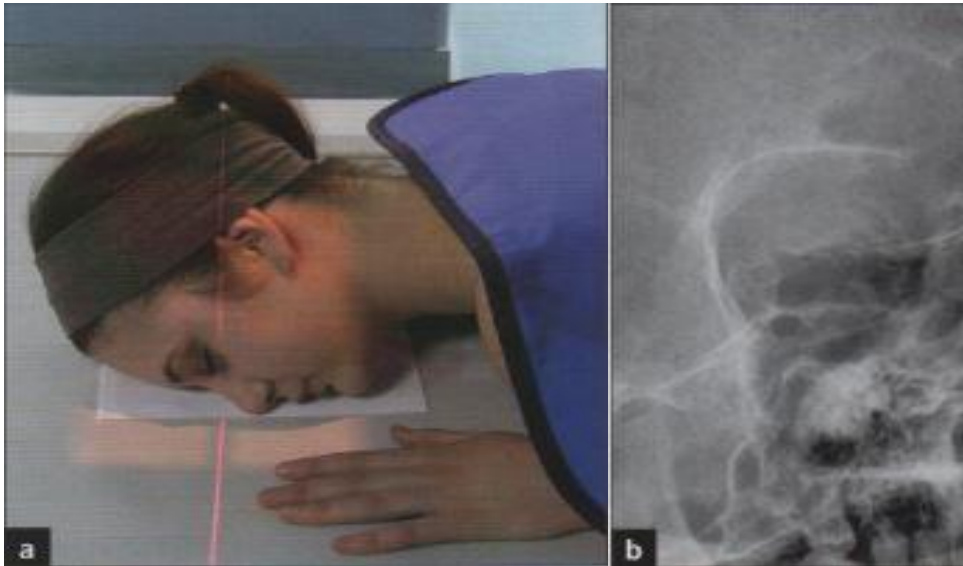
Slika 5: PA projekcija orbita

Izvor: Skeletna radiografija, D. Mileti

4.1.3. Parijetoorbitalna projekcija optičkog kanala po Rheseu

Bolesnik leži u položaju semipronacije na radiografskom stolu ili stoji uz vertikalni stativ. Ako je pacijent u ležećem položaju potrebno je flektiranom rukom i nogom nesnimane strane stabilizirati položaj tijela. U početku je pacijent bradom, nosom i jagodičnom kosti snimane strane u dodiru s podlogom (**slika 6**). Potom je potrebno uskladiti glavu s kutovima orbite u odnosu na medijalnu ravninu, koje smo već spomenuli ($35\text{--}40^\circ$) i orbitomeatalnu liniju (30°). Obično je akantomeatalna linija nesnimane strane položena okomito na podlogu. Receptor slike korišten za ovu pretragu je veličine 13×18 ili 18×24 centimetra popola i centrira se na donji vanjski kut orbite.

Središnja zraka je okomita na receptor slike, ulazi nešto ispod parijetalnog tubera suprotne, odnosno nesnimane strane i izlazi na donjem lateralnom kvadrantu orbite snimane strane. Optički kanal se ovom projekcijom projicira u lateralnom i kaudalnom kvadrantu orbite poput manjeg kruga obrubljenog kortikalisom. Potrebno je prilagoditi snop zračenja kako bi se



Slika 6: Parijetoorbitalna projekcija optičkog kanala po Rheseu

Izvor: Skeletna radiografija, D. Miletić

4.1.3.1. Orbitoparijetalna projekcija

Ova se projekcija koristi kao inačica parijetoorbitalne projekcije po Rheseu ako spomenutu nije moguće izvesti.

Ovdje akantomeatalnu liniju snimane strane treba postaviti okomito na podlogu, glavu okrenuti na nesnimanu stranu za $35 - 40^\circ$, a središnju zraku usmjeriti okomito na vanjski donji kvadrant orbite (**slika 7**). Kod ove projekcije se optički kanal prikaže uvećan zbog povećane udaljenosti objekta i filma



Slika 7: Orbitoparijetalna projekcija

Izvor: Skeletna radiografija, D. Miletić

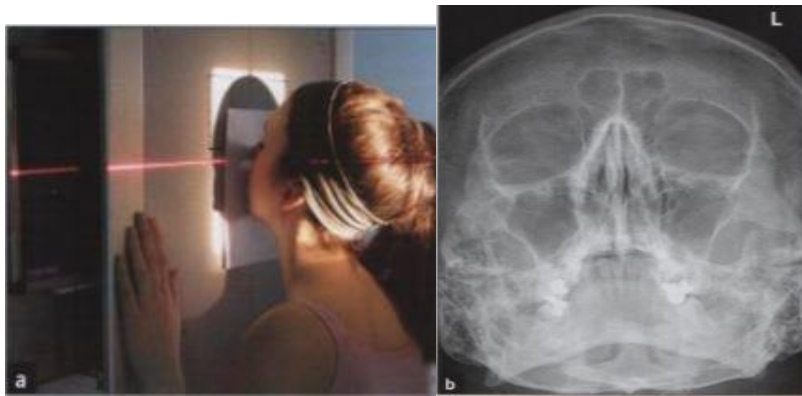
4.1.4. PA projekcija kostiju lica – mačja glava

Ova projekcija podjelom spada u radiograme kostiju lica, ali je opisana zbog uloge u prikazu *blow out* fraktura koje su jedno od najčešćih stanja koja zahtijevaju radiološku dijagnostiku.

Bolesnik sjedi licem okrenut prema stativu ili leži potrbuške na radiološkom stolu, ruke su flektirane i u visini ramena se oslanjaju na podlogu. Glava je bradom i nosom prislonjena na podlogu, a akantomeatalna linija je približno okomita na receptor slike (**slika 8**).

Receptor slike korišten za ovu pretragu je veličine 18x24 centimetra i postavljen je uzdužno na os glave. Središnja zraka je okomita na podlogu i izlazi na akantionu.

Važno je da se kosti lica na snimci prikažu simetrično, a sjena orbite bude oštro ocrtana (upravo iz tog razloga je odlična za prikaz *blow out* fraktura).



Slika 8: PA projekcija kostiju lica – mačja glava

Izvor: Skeletna radiografija, D. Miletić

4.1.5. Parijetoakantalna projekcija po Watersu

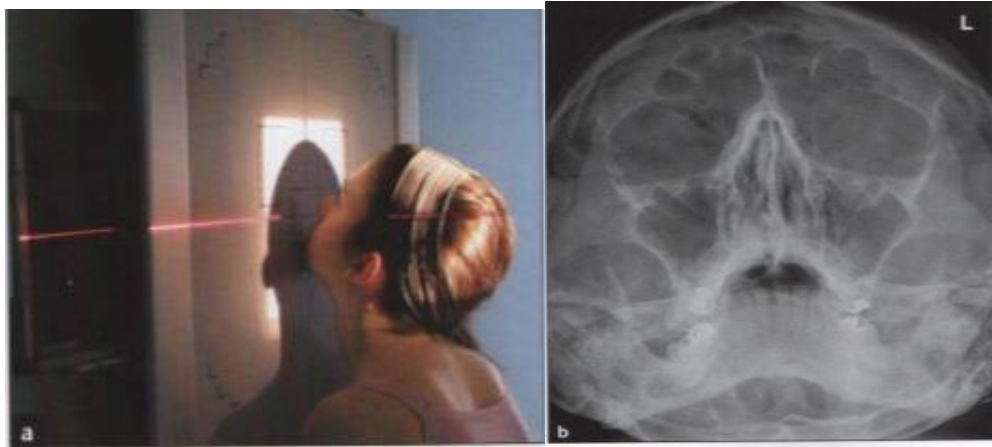Ova projekcija također podjelom spada u radiograme kostiju lica, ali je opisana zbog uloge u prikazu orbita.

Pacijent je sjedeći licem okrenut prema stativu, medijana ravnina glave je okomita na podlogu. Glavu treba zabaciti unatrag tako da je spojnica vrha brade i vanjskog slušnog hodnika okomita na podlogu, vrh brade je naslonjen na podlogu, a vrh nosa odmaknut od podloge (**slika 9**).

Receptor slike korišten za ovu pretragu je veličine 18x24 centimetra i postavljen je uzdužno na os glave.

Središnja zraka je usmjerena okomito na podlogu i izlazi na akantionu.

Ovom se projekcijom prikazu orbite koje su podjednako udaljene od lateralnih rubova kranija. Pored orbita prikazuju se maksila i zigomatični lukovi.



Slika 9: Parijetoakantalna projekcija po Watersu

Izvor: Skeletna radiografija, D. Miletić

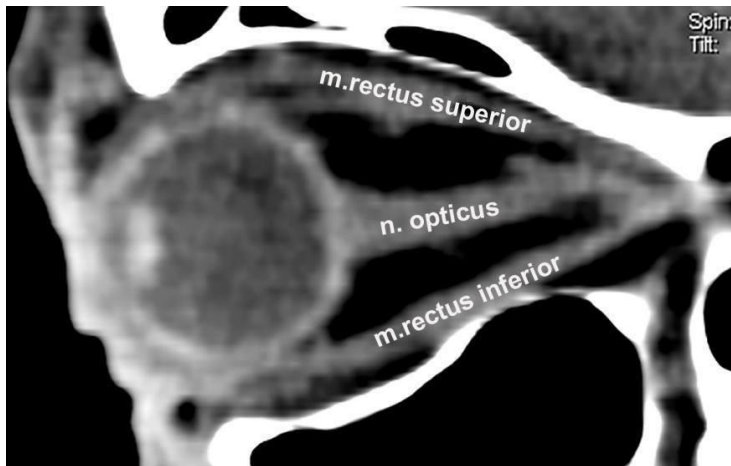
4.2. Digitalne radiološke metode

U digitalne radiološke metode ubrajamo CT (kompjutorizirana tomografija) i MR (magnetna rezonancija) U ovom završnom radu ćemo pojasniti najčešće indikacije i kontraindikacije, način izvođenja pretraga te prednosti i nedostatke u odnosu na konvencionalne metode.

4.2.1. CT (Kompjutorizirana tomografija) orbita

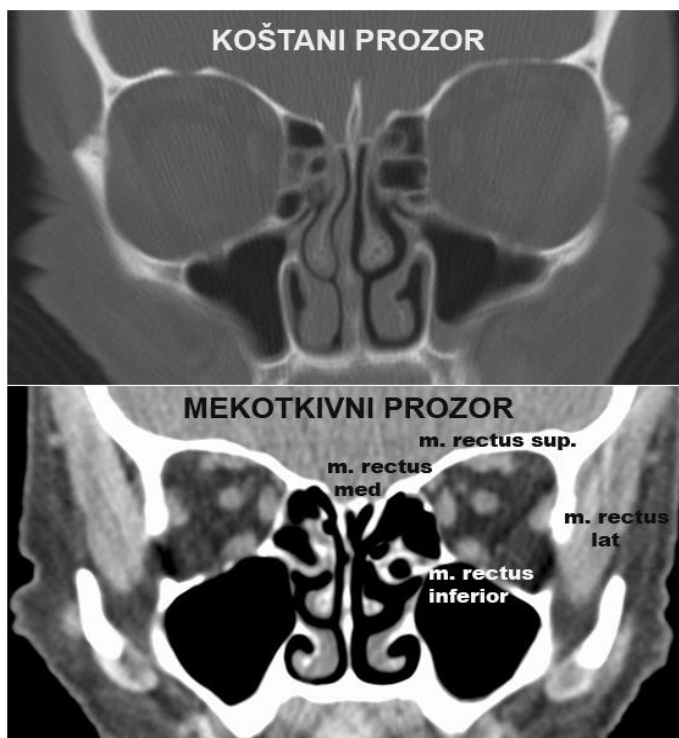
Kompjuterizirana tomografija se koristi u dijagnostici ozljeda i stranih tijela orbita, tumorskih lezija, upalnih i autoimunih bolesti, oteklina, hematoma, koštanih promjena te degenerativnih procesa u orbiti.

Ova metoda daje potpunu sliku o položaju fragmenata kostiju, kao i stanju mekih tkiva. Možemo vizualno procijeniti masno tkivo koje okružuje oko, suznu žlijezdu, mišić te vidni živac. Kontraindikacije su trudnoća, uputno ju je uputno zamijeniti MR-om u dječjoj dobi.. CT kao pretraga orbita pruža najviše informacija, pogotovo kada oftalmolog traži aktivno sudjelovanje radiologa u dijagnostičkoj obradi. Najvažnije je obratiti pozornost na debljinu sloja, plan snimanja, prozor tkiva, poboljšanje kontrastnosti, modifikacije pretrage i snimanje CT-a orbita i mozga. Što se tiče debljine sloja, znamo da o tome ovisi prostorna rezolucija CT-a; odnosno što je tanji sloj to je rezolucija bolja. Uobičajeno se za orbite koristi debljina od 2 mm, a u posebnim slučajevima (prikazivanje *apexa*) slojevi od 1 mm pružaju više informacija. Plan snimanja podrazumijeva rutinski, uobičajeni način snimanja, odnosno aksijalne i koronarne presjeke. Sagitalni presjek, odnosno prikaz *m. rectus inferior* je važan kod analize *blow-out* fraktura orbite (**slika 10**).



Slika 10. CT orbita; “mekotkivni prozor” Sagitalni presjek kroz orbite u ravnini vidnog živca.
Izvor: KBC Split

Svaki prozor tkiva ima svoju širinu i visinu. Prozor za meka tkiva najbolji je za evaluaciju orbitalnih mekotkivnih lezija, dok za prikaz koštanih promjena koristimo prozor za kosti (slika 11).



Slika 11: CT orbita koji prikazuje ventralni i dorzalni dio orbite, područje bulbusa, vidni živac i očne mišiće u koštanom i mekotkivnom prozoru
Izvor: KBC Split

Potrebno je poboljšati kontrastnost kod evaluacije *hiasme*, periselarnog područja i proširenih tumora. Na taj način poboljšavamo prikaz vaskularnih promjena, cista te lezija na optičkom živcu od kojih su najčešći meningeomi i gliomi.

Pod modifikacijama pretrage podrazumijevamo korištenje kontrastnog sredstva kod prikaza vaskularnog variksa dok pacijent izvodi Valsalva pokus.

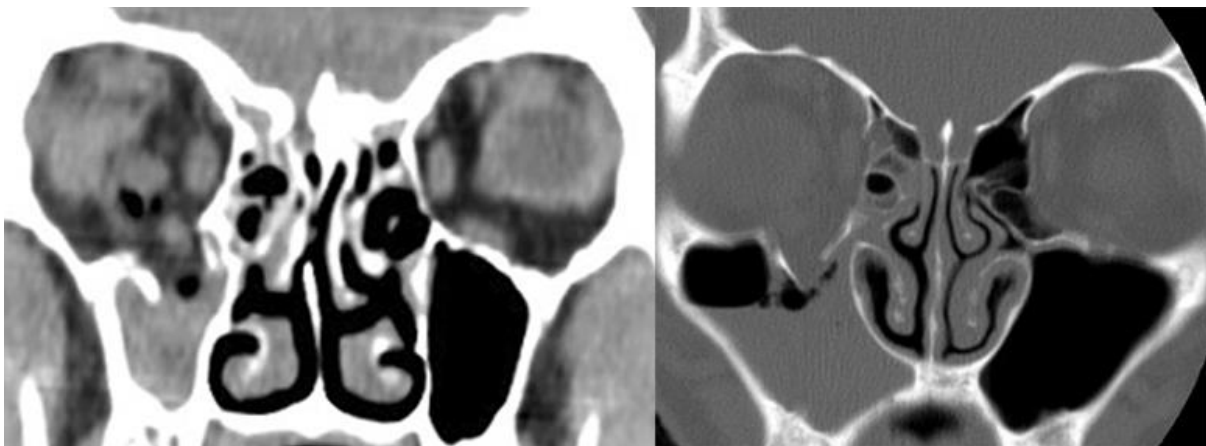CT mozga i orbita se radi kod sumnje na moždane promjene koje uključuju orbite, najčešće uslijed ozljeda glave i orbita te meningeoma optičkog živca.

Također su neke od indikacija: razne vaskularne promjene, orbitalni variksi, arteriovenske malformacije, karotido-kavernozne fistule, orbitalni tumori te aneurizme koje također imaju posebne protokole za izvođenje pretrage.

Kavernozne fistule zahtijevaju upotrebu kontrastnog sredstva da bi se što bolje prikazale tortuozne krvne žile i intrakranijalni prostor.

Orbitalni tumori zahtijevaju srednji aksijalni presjek i protokole za mjerenje veličine tvorbe.

Za evaluaciju orbitalnih trauma potrebno je odrediti: broj fraktura, lokaciju, stupanj i usmjerenje frakture određenog dijela orbite, postojanje fragmenata u intraorbitalnom ili intrakranijalnom prostoru, evaluaciju ozljeda mekog tkiva (mišići, hematomi, emfizemi itd.); **slika 12).**



Slika 12. CT orbita koronarni presjeci u “mekotkivnom i koštanom prozoru”- blow out fraktura desne orbite s prolapsom koštanih ulomaka i orbitalne masti u desni maksilarni sinus.

Izvor: KBC Split

Kod stranih tijela potrebno je odrediti njihovu lokaciju (nalazi li se intrakonalno ili ekstraokonalno) i njihovu povezanost s okolnim strukturama oka. Važno je napomenuti da pomoću CT-a možemo vizualizirati metalna strana tijela čak 0,5 mm veličine, dok strana tijela drugog materijala (plastika, drvo, kamen) nisu vidljiva u tolikoj mjeri.

Frakture dna orbite karakterizira diskontinuiranost kosti i premještanje koštanih ulomaka u maksilarni sinus, prolaps očne masti i/ili opacificiranje maksilarnog sinusa sa ili bez nivoa tekućine. Kod frakture zidova orbite vidljivi su emfizem i diskontinuiranost kosti.

Što se tiče pacijenta i same CT pretrage, važno je zapisati ime, dob i spol pacijenta, datum izvođenja pretrage, vrstu pretrage, ako je korišteno kontrastno sredstvo. Sve te informacije će se nalaziti na dijagnostičkom materijalu.

4.2.1.1. Prednosti kompjutorizirane tomografije:

CT najbolje prikazuje detalje jer ima najbolju rezoluciju, odlično prikazuje optički živac i omogućuje prikaz izrazito malih struktura, zidova orbita te hernijaciju masti.

Za razliku od konvencionalne radiografije koja može prikazati tkiva razlike u gustoći od barem 10 %, CT može prikazati tkiva razlike u gustoći od samo 0,1 %.

Kontrastna razlučivost je poboljšana smanjenjem raspršenog zračenja i manjim kV.

4.2.1.2. Nedostaci kompjutorizirane tomografije:

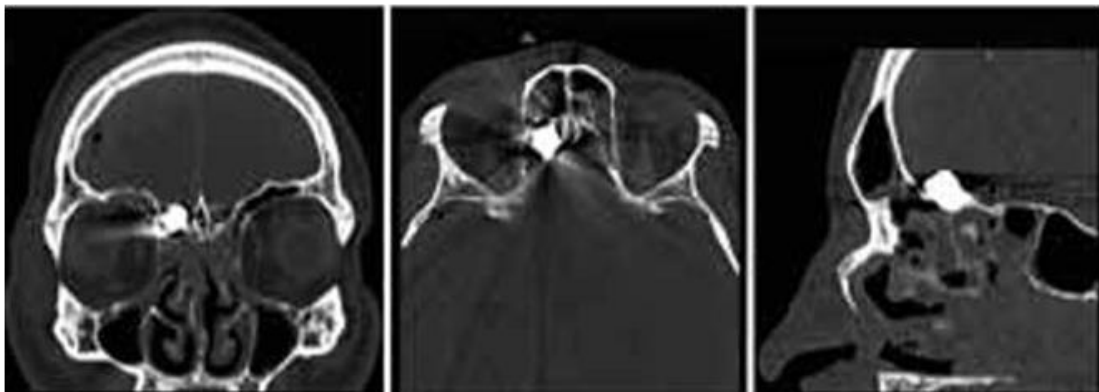
Nemogućnost razlokovanja patološkog od fiziološkog tkiva koje ima isti denzitet, rizik od nastajanja katarakte i velika doza zračenja.

4.2.1.1. REKONSTRUKCIJSKI ALGORITMI

Razvoj tehnologije doveo je do razvoja novih aplikacija za CT, kao što su SSD, VRT te 3D. Spomenute aplikacije, odnosno rekonstrukcijski algoritmi probudili su veliki klinički, ali i akademski interes upravo iz razloga što nudi sve potrebne informacije u jednoj radiološkoj studiji. Nadalje ćemo pojasniti što predstavlja pojedini algoritam i koja je zapravo njegova uloga.

4.2.1.2. MPR (Multiplanarna rekonstrukcija)

Svaki detalj na transversalnom sloju može biti rekonstruiran u nekoj drugoj ravnini, obzirom da svaki voksel ima 3D koordinate. Omogućava prikaz u bilo kojoj uobičajenoj ravnini: sagitalnoj, koronarnoj ili kosoj (MPR) ili slijedeći neku drugu nepravilnu orijentaciju (zakrivljena rekonstrukcija). I na takvim rekonstrukcijama moguće je obavljati razna mjerenja udaljenosti, veličine ili kutova kao i izračunavati histogram prosječne gustoće. Za dijagnostičke svrhe mogu se koristiti osnovni ili aksijalni slojevi. MPR omogućava rekonstrukciju dvodimenzionalne slike u bilo kojoj ravnini, a nastaje matematičkom obradbom podataka iz aksijalnih slojeva.

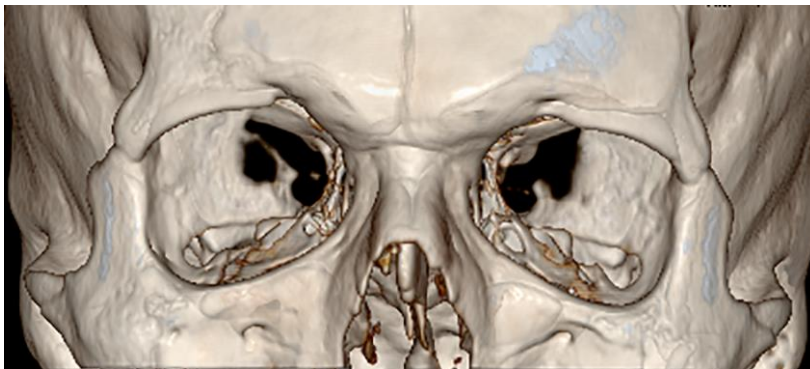


Slika 13: MPR, koronarna, aksijalna i sagitalna ravnina (strano tijelo)

Izvor: KBC Split

4.2.1.3. VRT (*volume rendering technique*)

Volumno renderiranje (VRT) je metoda rekonstrukcije u kojoj dodjeljujemo različite vrijednosti prozirnosti i različite boje različitim vrstama tkiva ovisno o njihovoj gustoći, odnosno atenuaciji. Koristi gotovo sve podatke i omogućava prikaz preklopljenih struktura, proizvodi manje artefakata, ali također zahtijeva značajno jače računalo nego ostale tehnike. Nedostatak VRT-a je potreba za jakom računalnom podrškom te nepreciznost u procjeni stenoza. S druge strane, MIP za razliku od VRT-a koristi samo 10 % prikupljenih podataka. VRT pridodaje raspon svjetline/boje čime se jasnije prikazuju konture objekta ili se postiže semitransparentni prikaz pojedinih tkiva, može prikazati mnoge anatomske strukture i njihove odnose na smo jednoj slici. Treba napomenuti da VRT može biti korisniji za brzu vizualizaciju patoloških stanja i anatomske orijentaciju nego MIP.



Slika 14: VRT Rekonstrukcija orbita

Izvor: KBC Split

4.2.1.4. SD (površinsko renderiranje, *shaded surface display*) i 3D (promatranje anatomske detalja ili patološke promjene u različitim smjerovima i ravninama)

Algoritmi površinskog renderiranja prikazuju vanjsku površinu izabranog organa kao osvijetljenu vanjskim izvorom svjetlosti. Prvi korak je izdvajanje površine objekta od drugih struktura uz pomoć *thresholding-a*. Pr. ako postavimo da je granica 150 HU prikazu se samo voxeli vrijednosti veće od 150 HU.

Drugi korak- *gray scale shading* dobije se dojam reflektiranja svjetlosti od površine stvarajući osjećaj dubine, ali se time gubi dio podatka.

Ovakav prikaz 3D slike pomaže u razlučivanju složenih anatomske struktura.

SSD omogućava virtualan pogled na površinu strukture od interesa.

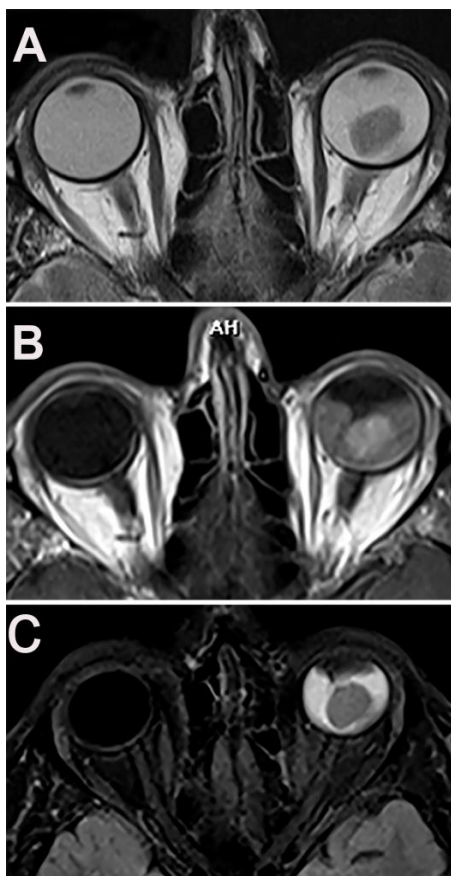
4.2.2. Magnetna rezonancija (MRI)

Magnetna rezonancija je slikovna dijagnostička metoda koja se temelji na kompjutorskoj obradi detektiranih promjena u relaksaciji jezgara atoma vodika nakon izlaganja jakom magnetskom polju. Odlična je za prikaz mekih tkiva oka, orbite, periorbite i te kranija. Kost i kalcifikati se slabije diferenciraju na MR-u zbog niskog intenziteta signala. Klasični prikazi su u T1 i T2 vremenu, a koriste se brojne druge tehnike koje olakšavaju diferenciranje patoloških promjena, poput sekvence supresije signala masti. MR omogućava prikaz tomografskih slojeva u aksijalnoj, koronarnoj i sagitalnoj ravnini. Prisutnost predmeta s feromagnetičnim svojstvima u tijelu ili sumnja na takvo postojanje predstavljaju kontraindikaciju za izvođenje ove pretrage.

Magnetna rezonancija je, kad se radi o dijagnostici mekotkivnih orbite, metoda izbora.

Osnovne sekvence kojima se koristimo su: T1-*weighted* (T1W)- tkiva sa kraćim T1 vremenom relaksacije, kao npr. mast, prikazuju se hiperintenzivno u odnosu na one s dužim T1 vremenom, kao što je voda; T2 *weighted* (T2W)- tkiva sa dužim T2 vremenom relaksacije (voda) prikazuju se hiperintenzivno u odnosu na tkiva sa kraćim T2 vremenom relaksacije (krv), *Fluid attenuation inversion recovery* (FLAIR) sekvenca:- signal tekućina možemo suprimirati koristeći ovu sekvencu. FLAIR je osobito korisna kod analize demijelinizirajućih procesa gdje se bolje vidi razlika u intenzitetu., Kontrastno sredstvo- Gadolinij skraćuje T1 vrijeme što nam daje svjetliji, odnosno hiperintenzivniji prikaz na T1 mjerenim snimkama. Važno je napomenuti da uz kontrast, odnosno nakon njegove primjene obavezno koristimo spomenutu T1 sekvencu. U pravilu *n. opticus* ne mijenja intenzitet prikaza. Sekvenca supresije signala masti (*Fat suppression*); npr. signal intraokularne masti može prekriti povećanje intenziteta signala uzrokovanim patološkim promjenama toga područja, što se rješava upravo ovom sekvencom. T2 mjereno vrijeme se koristi za bolju vizualizaciju i praćenje kranijalnih živaca (posebno III.- n. oculomotoriusa). MRA (magnetna angiografija) koristi se za dijagnosticiranje aneurizmi i pregled intrakranijalnih krvnih žila suptrakcijom moždanog parenhima s ili bez gadolinija. MRV (magnetna venografija): slično kao kod angiografije, možemo dobiti sliku vena s ili bez gadolinija.

Protokol snimanja orbite uključuje vrlo tanke slojeve (3mm ili manje), aksijalne i koronarne presjeke u T2 mjerenom vremenu, *fat sat* sekvenci prije i poslije primjene gadolinija (aksijalni i koronarni presjeci). Kavernozi sinusi bi trebali biti prikazani u svim sekvencama.



Slika 15. MR orbita, aksijalni presjeci, T2 mjereno vrijeme (A), T1s kontrastom (B) te skevenca supresije masti (C), prikaz melanoma lijeve orbite

Najvažnije i najčešće indikacije za MRI orbite su: analiza intraokularnog tumora s ekstraokularnim širenjem, prisutnost i lokalizacija intraokularnog nemagnetskog stranog tijela, akutna proptoza, za diferencijaciju solidnih tumora od hemoragičnih i cističnih lezija, diferencijacija lezije vidnog živca od lezija ovojnice vidnog živca.

Kontraindikacije za MR pretragu uključuju strana metalna tijela unutar orbite, pacemaker, klipse i implantate.

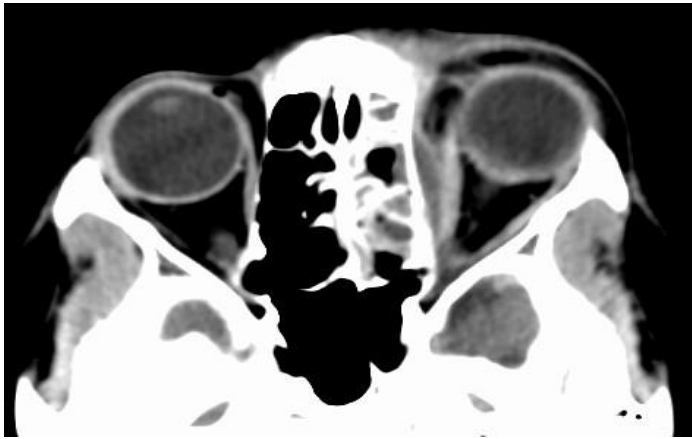Prednosti MRI-a: izvrstan pregled mekih tkiva, vidljiv cijeli *n. opticus*, nema izlaganja ionizirajućem zračenju.

Nedostaci MRI-a: manja osjetljivost za koštane abnormalnosti i kalcifikate, artefakti masti mogu prekriti patologiju.

5. Patologija orbite

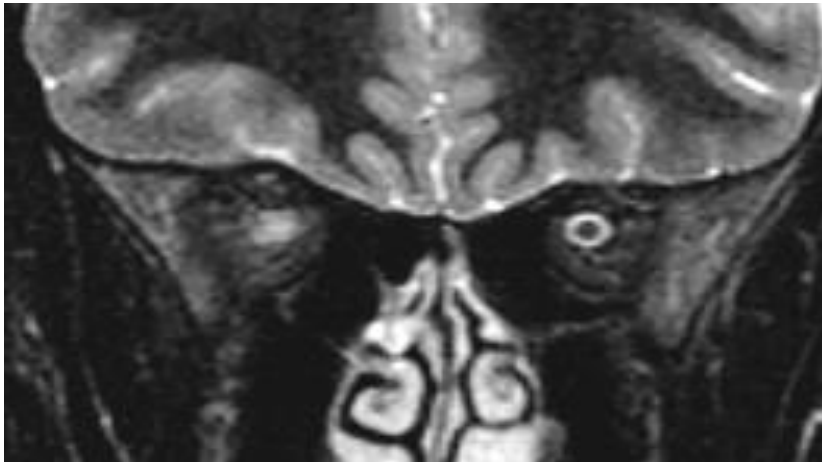
Klinička slika i simptomi patoloških stanja orbite ovise o tome u kojem se dijelu oka ta patologija manifestira. Poradi lakšeg diferencijalno dijagnostičkog pristupa orbitu dijelimo u nekoliko odjeljaka: ekstrakonusni i intrakonusni prostor te konus i bulbus oka..

Ekstrakonusni prostor, lateralno od ekstraokularnih mišića, tu se uglavnom nalazi intraorbitalna mast, kranijalni živci, zidovi paranazalnih sinusa te lateralni zid orbite. Dakle, patologija ovog dijela uključuje , Schwannome (budući da se tu nalaze I. i II. grana n. *trigeminusa*), celulitise i apscese (širenje sinusitisa - **slika 16**), metastaze tumora, displazije te multipli mijelom koštanog dijela tog prostora.



Slika 16: CT aksijalni presjek,apsces lijeve orbite. Izvor: KBC Split

Intrakonusni prostor obuhvaća, sve strukture koje se nalaze medijalno od ekstraokularnih mišića. Tu se nalazi *nervus opticus* koji je zapravo produžetak središnjeg živčanog sustava (SŽS). Patologija živčanog tkiva uključuje gliome, neuromijelitis optica (**slika 17**), a kada se radi o krvnim žilama onda obuhvaća kapilarne hemangiome i upale, odnosno pseudotumore i atero-venske malformacije.



Slika 17: MR orbita, koronarni presjek, STIR sekvenca - optički neuromijelitis desno. Izvor: KBC Split

Konusni prostor obuhvaća ekstraokularne mišiće. U ovoj regiji su značajne nespecifične upale koje u mnogim slučajevima otežavaju dijagnostički postupak. Patologija je u ovom dijelu uključuje sinusitise koji se lako šire u ekstraokularne mišiće, zatim glikogenoze , limfome i tumorske metastaze.

5.1. Orbitalne frakture

Orbitalni rubovi dovoljno su snažni da štite sadržaj orbite. Ipak, kada je mehanička sila dovoljno jaka, rezultat su frakture šavova između kostiju koje tvore orbitalni rub. Zbog tankog medijalnog i donjeg zida orbite, udarac može prelomiti orbitalne zidove. Indirektna ozljeda koja pomiče orbitalne zidove naziva se “blow out” fraktura. Frakture mogu zahvatiti i ozljede sinusa, tako frakture medijalnog zida obuhvaćaju etmoidne, a donjeg zida maksilarni sinus. Iako je gornji zid jači nego medijalni i donji, dovoljno je tanak da ga se može izravno probiti. Tanki predmet može proći i zahvatiti frontalni režanj mozga.

Orbitalne frakture često rezultiraju intraorbitalnim krvarenjem, koji stvara pritisak na očnu jabučicu, uzrokujući protruziju očne jabučice. Bilo koja trauma oka zahvaća priležeće strukture; primjerice, dislokacija maksilarnih zubi i frakture nosnih kostiju koje rezultiraju krvarenjem, opstrukcija dišnih puteva i infekcija koje se mogu proširiti kroz oftalmičku venu.

Prijelomi mogu biti: vanjski, kao posljedica direktne traume orbitalnog ruba te mogu biti kombinirani s unutrašnjim frakturama. Dijagnoza se potvrđuje rentgenski. Često su zahvaćene i susjedne paranazalne šupljine i nos.

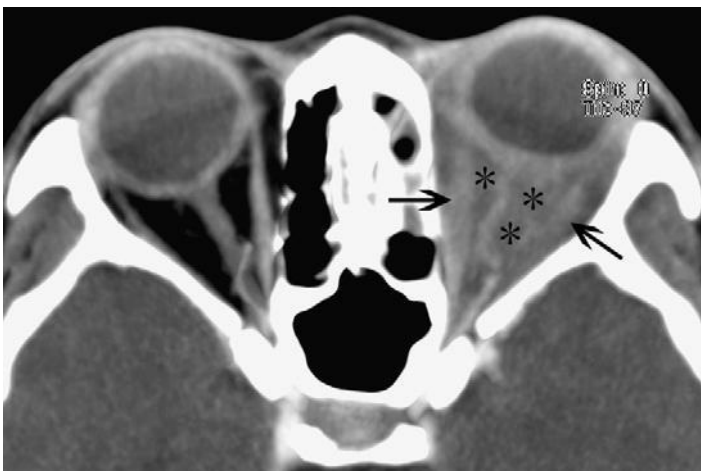Unutrašnje frakture (blow-out frakture) nastaju kao posljedica tupe traume (udarac šakom, nogometnom loptom, prilikom eksplozija...) kada postoji kompresija sadržaja orbite i značajan porast intraorbitalnog tlaka. Masno tkivo orbite, zatim donji *rectusi* i donji *obliquus* mogu se inkarcerirati u pukotinu.

5.2. Upale orbite

Upale orbite (upalni pseudotumor orbite) mogu zahvatiti bilo koju strukturu unutar orbite. Upalni odgovor može biti nespecifičan, granulomatozni ili kao vaskulitis. Može biti dio osnovne bolesti ili može zasebna upala. Mogu zahvatiti populaciju svake životne dobi. Upala može biti akutna ili kronična, a može i recidivirati.

Simptomi i znakovi najčešće uključuju nagli nastanak boli uz pojavu edema i crvenila kapaka. Moguća je i proptaza, diplopija i gubitak vida.

Slični nalazi se pojavljuju kod infekcija orbite, ali ne postoje anamnestički podaci o traumi ili žarištu infekcije u blizini (sinusitisu). Može biti potrebna CT-a ili MR pretraga. Kod kroničnih ili ponovljenih slučajeva može se učiniti biopsija u svrhu pronalaska znakova osnovne bolesti.



Slika 18: CT prikaz upalnog procesa orbitalne masti

Izvor: http://eyewiki.aao.org/w/images/1/2/28/NSOI_Orbital_fat.JPG

5.3. Orbitalni tumori

Zbog bliskog smještaja optičkog živca sa sfenoidalnim i posteriornim etmoidalnim sinusom, maligni tumori u ovim sinusima mogu erodirati tanke koštane zidove orbite i pritisnuti optički živac i ostale orbitalne sadržaje. Tumori u orbiti stvaraju egzoftalmus. Najčešći orbitalni tumori su: melanom, retinoblastom, meningeom, gliom očnog živca, pseudotumor te hemangiom.

6. LITERATURA

1. 26. lipnja 2012., Human anatomy: Orbit CT scan Anatomy
Dostupno na:
<http://msk-anatomy.blogspot.ba/2012/06/orbit-ct-scan-anatomy.html> (1. Svibnja 2016. godine)
2. Yiu G., Lieberman G., Ožujak 2007., Imaging of the orbit
Dostupno na:
<http://eradiology.bidmc.harvard.edu/LearningLab/central/Yiu.pdf>
(1. Svibnja 2016. godine)
3. Forrest, Christopher R. M.D. M.Sc, F.R.C.S.(C); Lata, Andrew C. M.D. F.R.C.P.(C); Marcuzzi, Daniel W. M.D. F.R.C.P.(C); Bailey, M. Hugh M.D. F.R.C.S.(C); Forrest, Christopher R. M.D. M.Sc., F.R.C.S. (C), 1993.
The Role of Orbital Ultrasound in the Diagnosis of Orbital Fractures, Plastic and reconstructive surgery: Volume 92
Dostupno na:
http://journals.lww.com/plasreconsurg/abstract/1993/07000/the_role_of_orbital_ultrasound_in_the_diagnosis_of.4.aspx (1. Svibnja 2016. godine)
4. Patel P. OD , Orbital imaging
Dostupno na:
<http://www.slideshare.net/PrashantPatel26/orbital-imaging-xrayct-scanand-mri> (1. Svibnja 2016.)
5. Guy J Petruzzelli, MD, PhD, MBA, FACS, Listopad 2013., Orbit Anatomy: Osteology,
Dostupno na:
<http://emedicine.medscape.com/article/835021-overview> (1. Svibnja 2016. godine)
6. O' Rahilly, Muller, Carpenter i Swenson, 2008., Basic Human Anatomy , Chapter 45: The orbit
Dostupno na:
https://www.dartmouth.edu/~humananatomy/part_8/chapter_45.html#chpt_45_lacrimal_apparatus (1. Svibnja 2016. godine)

7. Antonio Pascotto, MD, 14. srpnja 2015., Imaging in orbital fractures
Dostupno na:
<http://emedicine.medscape.com/article/383739-overview> (1. Svibnja 2016. godine)
8. John H. Sullivan, 2002.-2003., Orbit
Dostupno na:
http://www.oculist.net/others/ebook/generalophthal/server-java/arknoid/amed/vaughan/co_chapters/ch013/ch013_print_chapter.html (1. Svibnja 2016. godine)
9. RSNA RadioGraphics: Three-dimensional Volume Rendering of Spiral CT Data: Theory and Method
Dostupno na:
<http://pubs.rsna.org/doi/full/10.1148/radiographics.19.3.g99ma14745> (1. Svibnja 2016. godine)
10. 2014. Oftalmologija: Bolesti orbite: Upalne bolesti orbite, MSD Priručnik dijagnostike i terapije
Dostupno na:
<http://www.msd-prirucnici.placebo.hr/msd-prirucnik/oftalmologija/bolesti-orbite/upalne-bolesti-orbite> (1. Svibnja 2016. godine)
11. Prof.dr.sc. Ivan Krolo, 2007. Digitalne radiologijske slikovne (imaging) metode,
Dostupno na:
https://www.sfzg.unizg.hr/download/repository/WEB_DIGITALNE.pdf (1. Svibnja 2016. godine)
12. Bešenski N., Janković S., Buča A., 2011. Klinička neuroradiologija mozga, Medicinska naklada

7. SAŽETAK

Naslov rada: Radiološka dijagnostika patoloških promjena orbite

Student: Ivan Marelja

Mentorica: Sanja Lovrić Kojundžić

Preddiplomski studij radiološke tehnologije, Odjel zdravstvenih studija Sveučilišta u Splitu

Cilj ovog rada je imao prikaz dijagnostičkih postupaka u analizi patoloških stanja orbite u svrhu adekvatnog i pravodobnog liječenja bolesti ovog područja. Radiologija igra iznimno važnu ulogu u pravodobnom dijagnosticiranju bolesti, odnosu patološkog i anatomskeg u svrhu uspješnog liječenja. Rad obuhvaća osnovnu anatomiju orbita, anatomske odnose orbitalnih struktura, najčešće patološke promjene i metode koje se koriste u analizi orbitalne patologije. Od iznimne je važnosti pravi odabir pretrage u ovisnosti od tipa patološke promjene kao i pravilno izvođenje iste uz izbjegavanje artefakata bilo koje vrste.

8. SUMMARY

Title: Imaging of orbital pathology

Student: Ivan Marelja

Mentor: Sanja Lovrić Kojundžić

The aim of this study is to demonstrate diagnostic procedures in the analysis of orbital pathology to adequately and timely treat diseases of the area.

Radiology has an important role in timely diagnosis, assessing relations between anatomy and pathology to provide successful treatment. The work includes basic anatomy of the orbita, relations between surrounding anatomic structures, the most common pathology and radiology procedures used in imaging of orbital lesions. It is very important to choose proper radiologic procedure that depends on pathology, and also to avoid the artifacts of any kind.

9. ŽIVOTOPIS

Osobni podaci

Ime i prezime: Ivan Marelja

Adresa: Stjepana II. Kotromanića bb

e-mail: ivanmarelja@gmail.com

Datum rođenja: 31.10.1994.

Obrazovanje

2009. – 2013. Srednja medicinska škola, usmjerenje med.sestra/tehničar (Gimnazija Livno)

2013. – 2016. Preddiplomski studij radiološke tehnologije, Sveučilišni odjel zdravstvenih studija

Radno iskustvo

Dodatne informacije

Poznavanje rada na računalu u MS Office-u.

Poznavanje engleskog jezika u govoru i pismu.

Predstavnik studenata 2013.-2016.

Član Studentskog Zbora Sveučilišnog Odjela Zdravstvenih Studija 2014.-2016

Član Povjerenstva za unutarnju prosudbu sustava kvalitete Sveučilišnog Odjela Zdravstvenih Studija 2014.-2016.

Član Vijeća Odsjeka za radiološku tehnologiju 2016.