

# Digitalne radiološke metode

---

**Biber, Dolores**

**Undergraduate thesis / Završni rad**

**2014**

*Degree Grantor / Ustanova koja je dodijelila akademski / stručni stupanj:* **University of Split / Sveučilište u Splitu**

*Permanent link / Trajna poveznica:* <https://um.nsk.hr/um:nbn:hr:176:385877>

*Rights / Prava:* [In copyright](#)/[Zaštićeno autorskim pravom.](#)

*Download date / Datum preuzimanja:* **2024-12-20**



Sveučilišni odjel zdravstvenih studija  
SVEUČILIŠTE U SPLITU

*Repository / Repozitorij:*

[Repository of the University Department for Health Studies, University of Split](#)



zir.nsk.hr



UNIVERSITY OF SPLIT



DIGITALNI AKADEMSKI ARHIVI I REPOZITORIJI

SVEUČILIŠTE U SPLITU

Podružnica

SVEUČILIŠNI ODJEL ZDRAVSTVENIH STUDIJA

PREDDIPLOMSKI SVEUČILIŠNI STUDIJ

RADIOLOŠKA TEHNOLOGIJA

**Dolores Biber**

**DIGITALNE RADIOLOŠKE METODE**

**Završni rad**

Split, 2014.



SVEUČILIŠTE U SPLITU

Podružnica

SVEUČILIŠNI ODJEL ZDRAVSTVENIH STUDIJA

PREDDIPLOMSKI SVEUČILIŠNI STUDIJ

RADIOLOŠKA TEHNOLOGIJA

**Dolores Biber**

**DIGITALNE RADIOLOŠKE METODE**

**Završni rad**

Mentor:

**prof. dr. sc. Stipan Janković**

Split, 2014.

# Sadržaj

1. UVOD.....	1
1.1. Povijest digitalnih radioloških metoda.....	2-3
1.2. Proces nastanka digitalne slike.....	3-5
1.3. Digitalne radiološke metode danas.....	5-6
1.4. Budućnost digitalnih radioloških metoda.....	6-9
2. CILJ RADA.....	10-11
3. DIGITALNE RADIOLOŠKE METODE.....	12-32
3.1. Kompjutorizirana tomografija (CT).....	12
3.1.1. Princip nastanka CT-slike.....	12
3.1.2. Generacije CT-uređaja.....	13-14
3.1.3. Sastavni dijelovi CT-uređaja.....	14-15
3.2. Magnetska rezonancija (MRI).....	16
3.2.1. Osnovni principi nastanka MR-slike.....	16-18
3.2.2. Vrste MR-uređaja prema snazi magnetskog polja i načinu konstrukcije.....	18
3.2.3. Osnovne pulsne sekvence u MRI.....	19-20
3.2.4. Specijalne pulsne sekvence.....	20-21
3.3. Digitalna suptrakcijska angiografija (DSA).....	21
3.3.1. Tehnike suptrakcije.....	21-22
3.3.2. Princip izvođenja angiografije.....	22
3.3.3. Sastavne komponente DSA-uređaja.....	23
3.3.4. Prijenos i pohrana DSA-slike.....	23-24
3.4. Dijagnostički ultrazvuk (UZV).....	25
3.4.1. Princip nastanka ultrazvučne slike.....	25-26
3.4.2. Vrste ultrazvučnih sondi.....	26
3.4.3. Doppler-ultrazvuk.....	27

3.5. Digitalna dentalna radiografija.....	28
3.5.1. Vrste radiograma u dentalnoj radiografiji.....	28-30
3.5.2. Digitalne dentalne tehnike oslikavanja.....	30-31
3.6. Pozitronska emisijska tomografija.....	31
3.6.1. PET-kamera i principi nastanka koincidencije.....	32
3.6.2. Distribucija i primjena FDG-a.....	33
4. RASPRAVA.....	34-36
5. ZAKLJUČAK.....	37
6. SAŽETAK.....	38-39
7. SUMMARY.....	40-41
8. LITERATURA.....	42
9. ŽIVOTOPIS.....	43

## 1. Uvod

Radiologija, kao grana medicine, do dosada se uglavnom temeljila na konvencionalnim (analognim) radiološkim metodama, no, kako se radiologija najvećim dijelom oslanja na najnovija tehnološka dostignuća, tako se sve više koriste digitalni sustavi za dobivanje slike ljudskoga tijela pa su oni gotovo u potpunosti zamijenili analogne uređaje u kliničkoj praksi. Naime, digitalne metode oslikavanja ne nastaju izravnim djelovanjem rendgenskih zraka na rendgenski film ili na fluorescentni zaslon (ekran) rendgenskog uređaja, već obradom digitaliziranih ulaznih analognih dijagnostičkih informacija. Ulazne informacije potom se digitaliziraju u analogno-digitalnom pretvaraču (ADC, analogno-digitalni konverter), koji ih pretvara u brojčane podatke, a nakon kompjutorske obrade, uz pomoć različitih matematičkih algoritama, ti isti brojčani podaci prikazuju se na ekranu računala u obliku slike sastavljene od niza kvadratića, tzv. piksela, koji se nalaze unutar digitalne mreže – matriksa, a koji posjeduju odgovarajuće nijanse sive skale. Tako dobivenu sliku moguće je dodatno "popravlјati" odnosno raditi postprocesing slike na način da se može mjeriti, kalibrirati, mijenjati kontrastnost, a sve u svrhu dodatnih informacija, unapređenja slike te samim time približavanja dijagnozi. Sve radiološke slike uglavnom koriste verziju DICOM 3.0 koja se stalno doraduje i usavršava. Ovaj format dobar je za primjenu u PACS-sustavima jer sadrži demografske podatke unutar slike, također i parametre dobivanja slike te podatke o izvršiteljima pretrage. Naime, ovaj format zahtijeva posebne softvere.

Masovna digitalizacija u radiologiji započela je uporabom kompjutorizirane tomografije, koja se služila digitalnim računalom kako bi brojne informacije sa RTG-detektora pretvorila u vizualne informacije. Tim slijedom postupno se počinju digitalizirati i ostale konvencionalne metode u radiologiji. CT je danas od iznimne važnosti za postavljanje mnogih dijagnoza u medicini, prvenstveno patoloških stanja vezanih za koštani sustav. Osim toga, danas je većina ultrazvučnih uređaja također digitalne naravi, a ti se uređaji sve više usavršavaju i unapređuju, dok je magnetska rezonancija nemoguća bez digitalne pretvorbe analognog signala te je bez nje veoma teško postaviti bilo kakvu dijagnozu vezanu za patološka stanja prvenstveno mekih česti. Za razliku od dijagnostičke radiologije, nuklearna medicina uz pomoć PET uređaja omogućuje uvid u patološka zbivanja unutar tijela na molekularnoj razini uz pomoć radiofarmaka. Sve navedene digitalne metode pridonose smanjenju zračenja pacijenata i

profesionalnog osoblja, a osim toga, imaju niz prednosti koje uvelike pomažu što boljoj dijagnostici i terapiji bolesnika.

## 1.1. Povijest digitalnih radioloških metoda

Digitalne se radiološke metode zasnivaju na računalnoj tehnologiji. Svakidašnjim razvojem i unapređenjem računala, radiološki uređaji postaju sve kvalitetniji i omogućuju bolji i precizniji prikaz ljudskoga tijela. Prve logaritamske tablice spominju se već u 17. stoljeću, a zatim slijedi razdoblje brzog razvoja mnogobrojnih komponenti računala, gdje je svaka novootkrivena komponenta bila značajna i za samu računalnu tehnologiju i za radiologiju. Naime, prvo računalo s binarnim kodom konstruirano je 1938. godine. Zatim slijedi izum prvog potpuno automatiziranog računala (1946.), nakon toga konstruiraju se prvi tranzistori-poluvodiči od germanija koji su ubrzavali električni prijenos (prva računala s tranzistorima UNIVAC). Godine 1968. tvrtka Intel prezentira prvi mikroprocesor od 1 kB, a tri godine kasnije (1971.) ta ista tvrtka proizvodi prvi tržišni mikroprocesor 4004, sa 2300 tranzistora. B. Gates i P. Allen utemeljitelji su tvrtke za izradu računalnih programa *Microsoft* (1975.). Razvoj interneta započinje 1990-ih godina.

Rendgenske zrake otkrio je 8. Studenoga 1895. godine W. Roentgen, eksperimentirajući s vakuumskom cijevi u kojoj je zamijetio kako nevidljive zrake koje izazivaju fluorescenciju, prolaze kroz materiju te se ne otklanjaju u magnetskom polju. Ove zrake Roentgen je nazvao x-zrake zbog njihove nepoznate prirode. Nakon otkrića Roentgenovih x-zraka, započinje ubrzani razvoj radiologije, pa tako već 1896. godine znanstvenik T. A. Edison otkriva fluoroskopiju, a Pupin fotografski film. Godine 1913. konstruirana je prva vakuumaska rendgenska cijev, a potom 1918. godine stvoren je prvi dvoslojni film. Kako su naposljetku Roentgenove x-zrake zračile te ionizirale materiju kroz koju su prolazile te samim time činile štetu, 1920. godine uvodi se prvi zakon o zaštiti od zračenja (ALARA). Nakon toga, istraživanja u području radiologije nekoliko su godina "utihnula". Tek 50-ih, 60-ih i 70-ih godina javljaju se nove komponente uređaja i metode oslikavanja u radiologiji te tako nastaje prvo elektronsko pojačalo i tv-lanac, uređaj za automatsko razvijanje filmova, te filmovi s folijama rijetkih zemalja, a već se 1966. godine uvodi dijagnostički ultrazvuk u rutinsku primjenu. Digitalna era radiologije nastaje uvođenjem prvog komercijalnog CT-uređaja (tvrtka EMI u Londonu) 1972. godine, a potom nastaje cijeli niz digitalnih tehnika oslikavanja te medija za dobivanje slike (fosforne ploče, CCD-ploče te ploče flat-panel (ravni detektori) itd.). Godine 1982. u primjenu je uvedena digitalna suptrakcijska angiografija, a 1980. godine



započela je s radom prva komercijalna magnetna rezonancija. Osim toga, nastaje DICOM-protokol (sustav za pohranu i prijenos radioloških slika), a uz to, uveden je i prvi PACS-sistem (1989.). Ti sustavi omogućuju liječnicima gledanje radioloških slika i čitanje nalaza na udaljenim lokacijama, tzv. teleradiologija.

## 1.2. Proces nastanka digitalne slike

Digitalna slika nastaje obradom digitaliziranih ulaznih analognih dijagnostičkih informacija. Kada rendgenske zrake prođu kroz tijelo pacijenta, dolaze u obliku analognih signala na direktne odnosno indirektne sustave za akviziciju slike (detektore) te se, putem analogno-digitalnog konvertera, analogni kontinuirani signal pretvara u digitalni diskontinuirani signal u obliku brojčanih vrijednosti. Analogno-digitalni pretvarač jest elektronički uređaj koji pretvara kontinuiranu varijablu (voltažu) u binarne brojeve proporcionalne voltaže, a sastavljen je u obliku integriranih krugova izgrađenih od semikonduktorskog materijala (npr. silikona) unutar kojega su smješteni bilijuni tranzistora i drugih elektroničkih komponenti. Tako dobiveni podaci šalju se u računalu u obliku napona gdje se na ekranu prikazuju kao brojni pikseli, smješteni u mrežu koja se zove matriks.

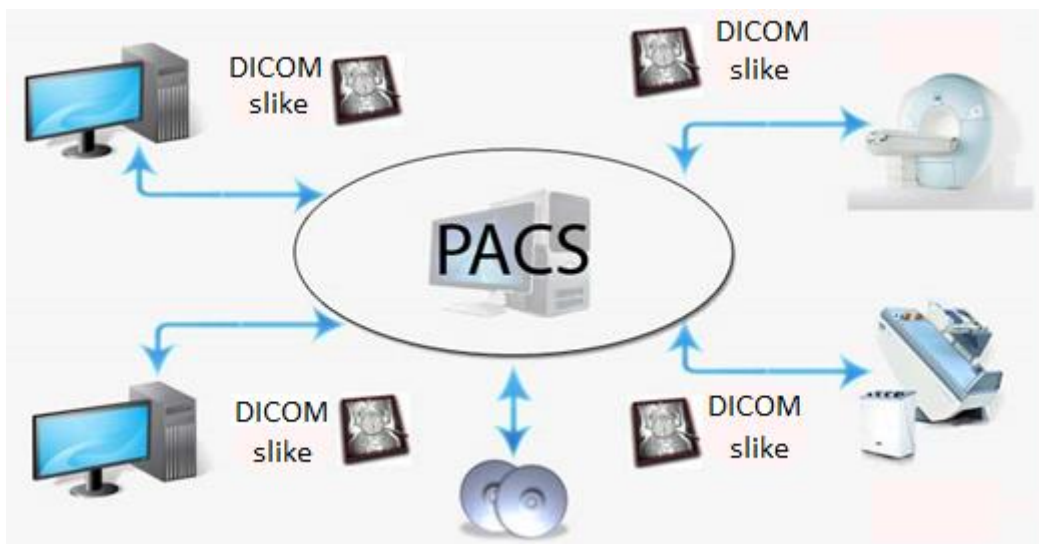
Veličina matrice može biti različitih dimenzija: u primjeni je najčešća 1024 x 1024, a ostale mogu biti 512 x 512, 128 x 128 i dr. Piksel je, ujedno, osnovni element svake slike koji sadržava određen broj informacija o njoj, a te su informacije na slici prikazane u rasponu sive boje. Vrijednost svakog piksela odgovara fizičkim i kemijskim svojstvima anatomskih struktura u ljudskom tijelu. Što je veći broj piksela, time je veća i rezolucija slike. Zračenje se pak različito apsorbira prolaskom kroz tkiva različitih gustoća. Vrijednost svakog piksela označena je kao razina sivih tonova. Količina informacija u pojedinom pikselu označena je bitom. Bit je najmanja jedinica binarnog sustava koja predstavlja jedno od dva moguća stanja u binarnom sustavu (0 ili 1). Osim toga, postoji i dubina bita koja omogućuje kombiniranje većeg broja nijansi sive skale piksela, odnosno što je veći broj bitova, ujedno je veći i broj kombinacija, a pri tome se dobiva više nijansi sive boje. U radiologiji digitalna slika koristi 10 ili 12-bitnu rezoluciju koja omogućuje do 4000 različitih nijansi sivoga, dok ljudsko oko razlikuje tek oko 50 različitih nijansi sivoga.

Digitalno obrađivanje slike moguće je provoditi u obliku kompjutorizirane radiografije (CR), uz pomoć fosfornih ploča, ili putem digitalne radiografije (DR), uz pomoć direktnih ili

indirektnih sustava za akviziciju kao što su detektori flat-panel, scintilatori s amorfnim silicijem i dr. Fosforne ploče građene su od zaštitnog sloja, aktivnog sloja, nosivog sloja i barkoda. Aktivni je sloj građen od nakupina barijevog fluorohalida (bromidi, kloridi, jodidi), promjera 3 – 10 mikrometara u vezivnoj tvari. Nosivi sloj može biti građen od aluminijskog stakla, polietilen-tereftalata (PET) i dr. Što se pak tiče kasete, one su iste kao i kod RTG-filma, promjeri iznose 18 x 14 cm, 24 x 30 cm, 30 x 40 cm, 15 x 40 cm, 18 x 40 cm itd. Slika nastaje na način da energija x-zraka dovede elektrone u sloju barijevog fluorohalida na više energetske nivoe i oni ostanu kao takvi zarobljeni u nestabilnim obojenim centrima. Da bi se ti elektroni oslobodili iz centara, moraju biti stimulirani crvenim laserom unutar digitalizatora, pri čemu se emitira plavo svjetlo čiji je intenzitet proporcionalan apsorbiranom zračenju. Prednost fosfornih ploča jest veća rezolucija dobivene slike, brzina čitanja latentne slike te brzina ponovnog regeneriranja fosforne ploče. Unutar digitalne radiografije, jedan od načina indirektnog dobivanja slike je CCD-sustav, građen od fosforescentne ploče (scintilator) koja se sastoji iz cezijeve jodida te fiberoptičkih vlakana spojenih sa CCD-uređajem. Rendgenske zrake koje prođu kroz tkivo pacijenta padaju na kristale scintilatora i izbijaju elektrone. Elektroni pri povratku na niži energetski nivo oslobađaju elektromagnetske valove energije svjetla. Fotoni svjetla fiberoptičkim vlaknima odlaze na CCD-detektore te kao digitalni signal odlaze na radnu stanicu. Osim CCD-sustava, za indirektno dobivanje digitalne slike koriste se i scintilatori s pločom flat-panel. Scintilator, građen od cezijeve jodida, smješten je na sloj amorfnog silicija u kojemu se nalaze diode osjetljive na svjetlo koje proizvode električni signal, a tranzistori provode signal koji se prevodi u binarni kod. Direktna digitalna radiografija za dobivanje slike koristi detektore flat-panel koji su građeni od tekućeg kristala tzv. amorfnog selenija. U trenutku kad rendgenske zrake padnu na amorfnu seleniju, njihova energija proizvede električni signal. Taj električni signal proporcionalan je energiji RTG-zraka koje padnu na selenijsku ploču. Nakon ekspozicije, pikseli sadrže slikovnu informaciju koja se očitava red po red tako da se redu koji se očitava promijeni kontrola voltaže. Uz detektore je vezan pojam DQE (*detective quantum efficiency*), odnosno konverzijski faktor koji označava učinkovitost digitalnih detektora kojim se opisuje postotak rendgenskog zračenja koje se pretvorilo u vjeran prikaz objekta. Uređaji s detektorima flat-panel umreženi su s radnim stanicama na kojima radiolozi obrađuju i očitavaju snimke sa različitih radioloških uređaja.

Nakon dobivanja slike, slijedi postprocesing, odnosno dodatna obrada slike kao što su inverzija, uvećanje, mjerenje te određivanje prozora (*"windowing"*). Window ili prozor jest

raspon nijanse sive skale koji utječe na kontrast slike, a centar ili level središnja je nijansa sive skale za svaki window i utječe na svjetlinu slike. Osim toga, moguće je i filtriranje pomoću mutne maske gdje se vrijednost svakog piksela zamjenjuje s prosječnom vrijednošću. Za to je usko vezan pojam kernel koji označava broj piksela u arealu koji se uzimaju za prosječnu vrijednost. Radna stanica mora imati računala s velikom rezolucijom monitora, zatim različite softvere za obradu slike, koji su umreženi, te visokorezolucijske LCD-monitore. Zadnji postupak u procesu nastanka digitalne slike jest ispis slike te pohrana u RIS/PACS-sustavu. Sve digitalne radiološke slike sadržavaju standard DICOM 3.0, pomoću kojega je, neovisno o proizvođaču, omogućena komunikacija između različitih modaliteta dobivanja digitalne slike, prijenosa, prikaza, ispisa te arhiviranja. DICOM-slika sadržava ime i prezime pacijenta, datum obavljanja pretrage, datum i godinu rođenja pacijenta, ime ustanove i dr. Potom se radiološke slike pohranjuju u PACS-sustavu (slika 1), a on služi za arhiviranje i slikovnu komunikaciju u radiologiji.



*Slika 1. Prikaz PACS-sustava (Preuzeto i preuređeno: [www.neologica.it](http://www.neologica.it))*

### 1.3. Digitalne radiološke metode danas

Danas su gotovo sve radiološke metode digitalne, iako neke bolnice, kao npr. KBC Split, i dalje, prilikom radiografije, koriste konvencionalne metode snimanja pomoću film-folijskog sustava. Digitalnim metodama ipak se teži i konačni je cilj radioloških odjela digitalizirati sve spektre rada unutar radioloških djelatnosti radi samih prednosti koje digitalne metode nude u odnosu na konvencionalne radiološke metode dobivanja slika. Najveća je prednost digitalnih

metoda mogućnost reduciranja nepotrebnog zračenja, kako pacijenta tako i osoblja. Smanjenje izlaganja zračenju postiže se različitim mogućnostima digitalne obrade slike pomoću kompjutera tj. digitalni sustav profesionalnom osoblju omogućava rad sa što manjom mogućnošću nastanka pogrešaka. Također povezanost računala putem internetskih veza omogućava prijenos i dijeljenje radioloških slika i podataka na udaljene lokacije – tzv. teleradiologija. Nadalje, digitalne metode omogućuju rekonstrukcije dobivenih slika pa tako npr. u kompjutoriziranoj tomografiji iz aksijalnih presjeka možemo dobiti prikaze u sagitalnoj i koronarnoj ravnini pomoću multiplanarne rekonstrukcije (MPR). Također različiti digitalni operacijski računalni sustavi, uz pomoć raznih softvera, omogućuju razna multiplanarna "podebljanja" (Thick MPR), kao i rekonstrukcije po zakrivljenoj plohi ili "curved planar reformation" (CRP). Osim toga, moguća su i različita naglašavanja objekata najvećih densiteta u odnosu na strukture iz neposredne blizine, a ta vrsta rekonstrukcije naziva se maximum intensity projection (MIP), za razliku od MIP-a postoji i Thin-slab MIP gdje se veći volumeni dijele u više manjih. Međutim, današnje digitalne radiološke metode omogućuju i druge rekonstrukcije kao što je npr. MinIP (minimum intensity projection), koja je slična MIP-u, ali prikazuje samo najmanje densitete i isključivo se koristi kod prikaza traheobronhalnog stabla i žučnih vodova. Digitalne radiološke metode pružaju i virtualna oslikavanja površinskih struktura, a nazivaju se „shaded surface display“ – SSD. Također, koriste se i trodimenzionalne tehnike VRT-volume rendering koje liječniku omogućuju jasniji 3D-prikaz pojedinih organa, a ovom se tehnikom dodaje određeni raspon svjetline koja pomaže u prikazu. Danas je uz pomoć digitalnih radioloških metoda omogućena pohrana podataka na optičke sustave poput CD-ROM-a, CR-R-a, CD-RW-a, međutim, svi ti sustavi imaju određene mogućnosti iščitavanja, pohrane i upisa podataka.

#### 1.4. Budućnost digitalnih radioloških metoda

S obzirom na spoznaju da se u današnje vrijeme teži ka što boljem i kvalitetnijem tehnološkom razvoju, unapređenja su mnogobrojna i na području same radiologije. Naime, danas su gotovo svi segmenti radiologije digitalizirani, ali se uvijek ide ka još boljem unapređenju i što kvalitetnijoj izradi digitalne radiološke aparature. Danas, uz pomoć visokorezolucijskih računala i brojnih softvera, omogućen je prikaz ljudskog tijela na različite načine. Što se pak tiče novih radioloških metoda, u Americi je izumljen prvi 4D ultrazvučni uređaj naziva General Electric VOLUSON E8 (slika 2A) i trenutno je najsuvremeniji uređaj u

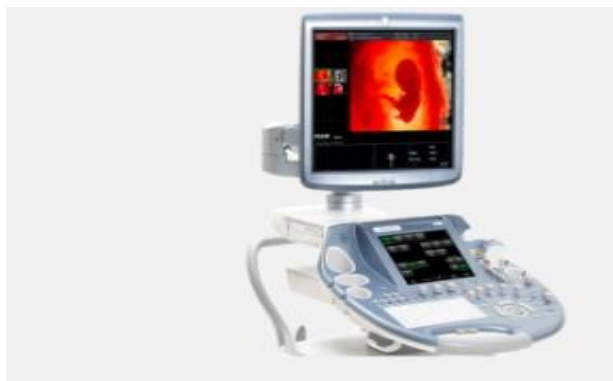ultrazvučnoj dijagnostici, koristi se u trudnoći i u ginekologiji, a 3D-prikazu daje dimenzije pokreta ploda pri 40 fps (slika 3B). Osim prikaza fizionomije ploda, omogućava uvid u anatomiju i ponašanje ploda. Posebno je atraktivan prikaz lica, ali i reakcije ploda kao što su igranje prstićima, smijeh i sl. Uređaj, pak, ima i tehnološke mogućnosti detaljne analize svih struktura ploda, koštanog sustava, mozga, srca, krvnih žila i unutarnjih organa (UZV-tomografija, analiza srčane anatomije, Color Power Doppler...), što je važno u ranom otkrivanju anomalija ploda. Osim toga, sve više se unapređuje i područje dentalne radiografije gdje su uvedeni različiti senzori pri snimanju, kao npr. CCD (Charge – Coupled Device) senzor i CMOS – APS (Complementary Metal Oxide Semiconductor – Active Pixel Sensor). GXS-700 jest digitalni intraoralni senzor temeljen na tehnologiji CMOS, specifične građe, namijenjen snimanju zuba. Na tržištu se nalazi u obliku dvaju formata, koji se nazivaju veličina 1, a iznosi 20 x 30 mm, te veličina 2 koja iznosi 26 x 36 mm. Također su u upotrebi i nosači senzora koji dolaze u različitim bojama, usmjeravaju snop x-zraka te prijanjaju uz zube, gornju i donju čeljust. Naime, u dentalnoj radiografiji, osim osnovnih metoda snimanja, uvedena je i magnetska rezonancija, ali, nažalost, trenutno se jako malo koristi. Magnetska rezonancija u području dentalne medicine uglavnom se koristi za dijagnostiku upalnih procesa gingive i sl. Međutim, u radiologiji se sve više koristi i virtualna kolonoskopija koja spada u neinvazivne metode, a izumljena je prvenstveno poradi olakšanja podnošenja pretrage kod pacijenta u odnosu na klasičnu kolonoskopiju, ali i radi boljeg prikaza patoloških stanja unutar kolona. Naknadnom rekonstrukcijom slike moguće je prikazati čitavi kolon i promjene u njegovoj okolini. To je metoda koja traje svega nekoliko minuta, a radiologu omogućava uvid u čitavi lumen kolona bez postavljanja kolonoskopa u crijevo.

Osim gore navedenih radioloških metoda snimanja, koje se sve više primjenjuju kod analiziranja i uvida u pojedine strukture ljudskog tijela i koje će u budućnosti postati rutinske kod nekih oboljenja, također je nezaobilazna i mamografija. Ona je danas od velike važnosti kod otkrivanja karcinoma dojke, koji se u posljednjih nekoliko godina smatra najzloćudnijim rakom u žena te uzrokuje najveći mortalitet od svih karcinoma, stoga se teži ka što boljim i kvalitetnijim mamografskim metodama. Osim klasične mamografije, u liječenju i dijagnostici tumora dojke koristi se metoda angiogramografija koja služi za snimanje krvnih putova preko kojih se hrane tumorske stanice. To je radiološka pretraga čiji je cilj ubrizgavanje intravenoznog kontrasta (joda) u ruku. Ako pretraga pokaže velik broj krvnih putova prepletenih na jednom mjestu, to ukazuje na prisustvo kancerogenih stanica. Zato je ova pretraga od iznimne važnosti za budućnost u otkrivanju raka dojke jer, ne samo da omogućava

otkrivanje tumora, već i stupanj njegove proširenosti. Pregled traje oko 10 minuta, a stupanj ozračenja pacijentice nešto je veći nego li kod klasične mamografije. Angiomamografija je, pak, metoda koja se preporučuje samo onda kada mamografski pregled, magnetska rezonancija ili ultrazvuk ne pokažu jasnu dijagnozu. Također postoji i tzv. elastografija koja je namijenjena mjerenju elastičnosti mekih tkiva te je uz pomoć nje lakše određivanje čvorića na dojci. To je neinvazivna tehnika snimanja dojke koja na osnovi obojene kartografije mjeri otpor mekih tkiva (sumnjive promjene prikazane su različitim bojama). Stoga meka i pokretna izraslina ukazuje na postojanje benigne ciste, dok tvrda i fiksirana izraslina otvara sumnju na postojanje malignog tumora. Naime, kod ove pretrage dojka se pritišće ultrazvučnom sondom nekoliko puta, u jednakim vremenskim intervalima i istom jačinom, kako bi se izmjerio otpor tkiva. Na pritisak sondom, boje zdravog tkiva mijenjaju se od crvene preko žute do zelene, dok u tkivima koja su izmijenjena tumorom prevladavaju plave i tamne, sive i crne nijanse. Uz pomoć elastografije, lakše je odrediti položaj čvorića na dojci koje eventualno treba dalje pratiti. Ona zapravo nadopunjuje prethodne snimke, naročito kod žena s izrazito gustim tkivom dojke. Tako velika gustoća dojke može prekriti neke iznimno male čvoriće, iste gustoće kao i tkivo koje ih okružuje.

Tomosinteza je također jedna od budućih pretraga dojki, a predstavlja precizniji oblik mamografskog pregleda. Riječ je, pak, o izrazito preciznoj, trodimenzionalnoj mamografskoj snimci dojke koja olakšava pravovremenu i precizniju dijagnozu. Smanjuju se ukupno trajanje pretrage i doza zračenja kojoj je pacijentica izložena. Već za 15-20 sekundi moguće je dobiti preciznu sliku. Uređaj za snimanje pomiče se milimetar po milimetar oko cijele dojke i, zahvaljujući ugrađenom numeričkom sustavu, gotovo u realnom vremenu emitira trodimenzionalnu sliku dojke u visokoj rezoluciji. Tomosintezom je moguće otkriti 20-30 % više slučajeva karcinoma dojke nego li klasičnom mamografijom. U Francuskoj trenutno postoji 15 takvih uređaja, a pregled se naročito preporučuje ženama mlađima od 50 godina i onima čije je tkivo dojke izrazito gusto pa je samim time teže za analizu.

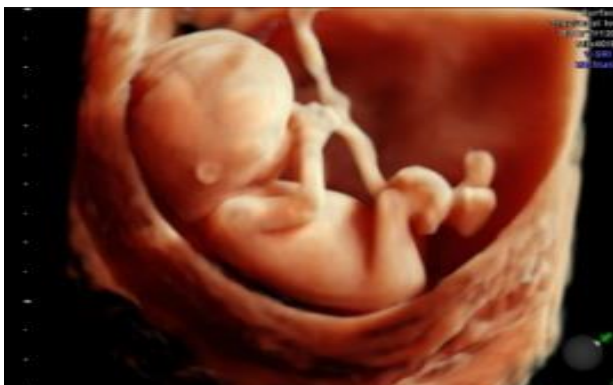Budućnost razvoja novih radioloških uređaja i metoda od iznimne je važnosti poradi što kvalitetnijeg i jednostavnijeg dijagnosticiranja bolesti u ljudi, uz što manje doze zračenja za pacijente i za osoblje.



A

*Slika (2A). Prikaz ultrazvuka General Electric Volusion E8*

(Preuzeto: [www3.gehealthcare.com](http://www3.gehealthcare.com))



B

*Slika (3B). Slika ploda u 3D-prikazu na UZV-u Volusion E8*

(Preuzeto: [www3.gehealthcare.com](http://www3.gehealthcare.com))

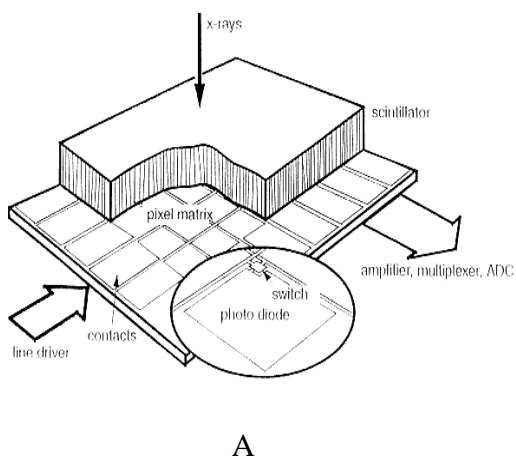
## 2. Cilj rada

U ovom radu cilj je na što pristupačniji i jednostavniji način prikazati pojedine digitalne dijagnostičke radiološke uređaje, od njihove funkcije, načina rada i razvoja kroz povijest do mogućnosti koje pružaju u dijagnostici i u terapiji različitih patoloških stanja. Osim toga, važno je prikazati i njihove prednosti, kao i nedostatke, jer to daje uvid u kvalitetu uređaja, a samim time i kvalitetu prikaza dobivenih radioloških slika. Budući da to nisu konvencionalni uređaji i da ne koriste film-folijski sustav za dobivanje slike te da ne nastaju na isti način, važno je istaknuti princip na koji digitalne slike nastaju, njihove putove prijenosa te prednosti i nedostatke sustava za pojedine načine dobivanja slike.

Sve digitalne radiološke metode ili tehnike snimanja jesu one koje ne nastaju izravnim djelovanjem rendgenskih zraka na rendgenski film ili fluorescirajući ekran rendgenskog uređaja, već analogno-digitalnom obradom ulaznih dijagnostičkih informacija. Dakle, kod digitalnih se metoda analogne dijagnostičke informacije (strujni impulsi na izlazu iz detektora CT-uređaja, električna struja koja nastaje nakon refleksije ultrazvučnih valova u sondi ultrazvučnog uređaja, različito osvjetljenje ekrana elektronskog pojačala slike kod digitalne suptrakcijske angiografije, visokofrekventni elektromagnetni valovi nakon magnetizacije tkiva kod magnetne rezonancije) digitaliziraju u analogno-digitalnom pretvaraču (pretvaraju u brojčane podatke) i nakon kompjutorske obrade u digitalno-analognom pretvaraču rekonvertiraju u odgovarajuću vizualnu sliku na ekranu CT-uređaja, ultrazvučnog uređaja, magnetnog rezonatora itd., ili na laserskom filmu i sl. Kod najnovijih digitalnih uređaja koji imaju ravni matrični detektor (slika 4A) dobiva se izravan prikaz digitalne slike na monitorima. U skupini digitalnih tehnika razlikujemo digitalnu radiografiju s uporabom elektronskog pojačala, digitalnu dinamičku radiografiju s uporabom elektronskog pojačala, izravnu digitalnu radiografiju s uporabom ravnih detektora te izravnu digitalnu dinamičku radiografiju s uporabom ravnih detektora. Kod ovih tehnika digitalna je slika prikazana na monitoru pomoću kvadratića (piksela), a oni predstavljaju skup informacija dobivenih iz volumena snimljenog sloja – voksela (slika 5B), volumnog elementa slike. Stoga je digitalna slika sastavljena od digitalnog matriksa tj. mreže jednakog broja horizontala i okomica binarnih brojeva – binarni kod. Ovi brojevi predstavljaju vrijednosti u izvorištu analognih informacija kao što su: jačina reflektiranog ultrazvučnog vala, intenzitet oslabljenih rendgenskih zraka nakon prolaska kroz tijelo pacijenta kod CT-a (atenuacija), odnosno jačina magnetizacije tkiva kod magnetne rezonancije. U usporedbi s konvencionalnim radiološkim



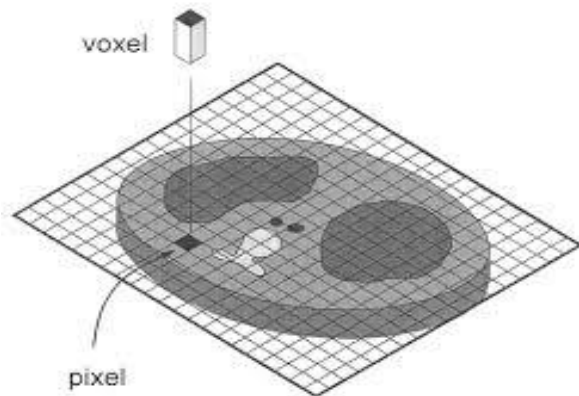
metodama i tehnikama snimanja, digitalne metode imaju znatno veći kontrast slike, mogućnosti različitih mjerenja, vrijednosti sive skale pojedinih dijelova snimanog objekta, različite rekonstrukcije slike, multiplanarni prikaz, trodimenzionalni prikaz, različite volumetrije, arhiviranje slike na magnetni ili optički disk, virtualnu endoskopiju, teleradiološku razmjenu elektronskih podataka i, što je najvažnije, mogućnost maksimalnog reduciranja vremena i količina doza za pacijenta i profesionalno osoblje.



A

Slika (4A). Ravni matrični detektor

(Preuzeto: [www.sdsc.edu](http://www.sdsc.edu))



B

Slika (5B). Prikaz piksela i voksel

(Preuzeto: [www.ndt.net](http://www.ndt.net))

## 3. Digitalne radiološke metode

### 3.1. Kompjutorizirana tomografija

Kompjutorizirana tomografija predstavlja jedan od najvećih napredaka u radiologiji nakon otkrića rendgenskih zraka. Za ovo otkriće zaslužni su inženjer Godfrey Hounsfield i matematičar Allen Cormack. CT-uređaji su se razvijali kroz generacije, tako da je prva generacija CT-uređaja bila konstruirana samo za pregled glave i mozga, no već druga generacija omogućuje pregled glave i cijelog tijela.

#### 3.1.1. Princip nastanka CT-slike

Kompjutorizirana tomografija (slika 6A) temelji se na slabljenju (atenuaciji) rendgenskih zraka kroz snimani dio tijela, do čega dolazi zbog apsorpcije i rasapa energije rendgenskih zraka. Slabljenje rendgenskih zraka ovisi o atomskom broju i elektronskoj gustoći tkiva, kao i o energiji rendgenskih zraka. Nakon što zrake prođu kroz tkivo različitih organa, oslabljeno zračenje pada na detektore koji ga pretvaraju u električni signal. Na takav način nastaje niz različitih projekcija koje se, pak, složenim matematičkim algoritmima uz pomoć računala rekonstruiraju u sliku koja se kao takva prikazuje na ekranu u obliku matrice sastavljene od niza piksela. Na nastaloj slici moguć je postprocesing, odnosno različite manipulacije slike poput zumiranja, mjerenja, inverzija te mijenjanja vrijednosti piksela. Pravilno dobivena slika potom se šalje na sustav PACS/RIS, a uz to podržava standarde DICOM 3.0 uz pomoću kojih se slika može slati na udaljene lokacije, što liječnicima pomaže pri pisanju nalaza ako se ne nalaze u zdravstvenoj ustanovi gdje je pacijent sniman (teleradiologija). Atenuacija rendgenskih zraka u kompjutoriziranoj tomografiji izražava se Hounsfieldovom jedinicom, tako nazvanoj u čast izumitelja G. Hounsfielda. Raspon mjerljivih stupnjeva atenuacije je od -1000 do +3000 jedinica. Tako je atenuacijski broj za vodu -0, za plin -1000, za mast -100 itd. Noviji CT-uređaji pak imaju raspon atenuacije od -10 000 do +30 000 HU, zbog boljeg prikaza metalnih implantata, umjetnih kukova i sl. U kompjutoriziranoj tomografiji presjeke pojedinih organa dobivamo u poprečnim (transverzalnim, aksijalnim) presjecima.

### 3.1.2. Generacije CT-uređaja

Unapređenje kompjutorizirane tomografije nastaje kroz nekoliko generacija, a prvenstveno se odnosi na poboljšanje strukture detektora i međusobne odnose kretanja rendgenske cijevi i detektora. U prvoj generaciji CT-uređaja rendgenska cijev je imala translacijski i rotacijski pomak oko snimanog objekta, vrlo uski pravocrni snop RTG-zraka usmjeren na samo jedan detektor. Nakon napravljene jedne projekcije, RTG-cijev i detektor su se pomicali za jedan stupanj oko snimanog objekta i tako sve do  $180^\circ$ . Za dobivanje odgovarajuće slike trebalo je puno vremena jer je ekspozicija jednog sloja trajala 3-5 minuta. Uređajem ove generacije bilo je moguće snimati samo mozak, a uz to, pacijenti su bili izloženi velikim dozama zračenja. Druga generacija uređaja imala je kombinaciju translacijskog i rotacijskog pomaka rendgenske cijevi za vrijeme skeniranja, ali i širi snop RTG-zraka. Uređaj je imao 16 detektora i zbog toga je bilo skraćeno vrijeme ekspozicije čak 10-60 sekundi po sloju. Uređaji treće generacije imaju rotaciju rendgenske cijevi i detektorskog luka oko snimanog dijela tijela uz široki lepezasti snop. Jedna ekspozicija je sadržavala rotaciju od  $360^\circ$  čime je duljina ekspozicije po jednom sloju bila 1,4 do 14 sekundi. Ovi su uređaji imali 360 do 600 detektora te kolimaciju iza i ispred tijela pacijenta, a njima je moguće skenirati sve organe. Uređaji četvrte generacije, pak, imaju kontinuirano gibanje rendgenske cijevi oko stacioniranih detektora smještenih po čitavom krugu gentryja, snop RTG-zraka je isti kao i u trećoj generaciji. Ovi uređaji imaju pričvršćen kolimator za detektor. Broj detektora se kreće od 1200 do 2000 i više. Vrijeme ekspozicije jednog sloja je 1 do 3 sekunde. Daljnim unapređenjem nastaju visokorezolucijski CT-uređaji koji rade na principu treće generacije CT-uređaja, a imaju optimalne parametre u svrhu specijalne rezolucije koristeći najveću moguću kolimaciju snopa te sadržavaju specijalne rekonstrukcijske algoritme. Ovi uređaji pak imaju važnost u CT-dijagnostici prsnih organa.

Spiralni CT-uređaji spadaju u tzv. šestu generaciju uređaja, a princip rada im se temelji na kontinuiranoj rotaciji rendgenske cijevi i detektora oko snimanog objekta koji se na stolu CT-uređaja kontinuirano linearno pomiče kroz primarni snop RTG-zraka za vrijeme ekspozicije. Takav način snimanja pravi tzv. spiralu oko snimanog objekta i samim time omogućava pregled velikog anatomskeg područja. Osnovna značajka spiralnih CT-uređaja jest dobivanje cjelokupnog volumena iz pregledanog dijela tijela. Ova vrsta CT-uređaja ima niz prednosti, kao što su prikazi organa s fiziološkim pokretima, brzog kontrastnog prikaza krvnih žila, virtualnih endoskopskih pretraga itd. Osim gore navedenih generacija, postoji i sedma generacija CT-uređaja koji se nazivaju ultrabrzzi CT-uređaji, a koji su nastali kao

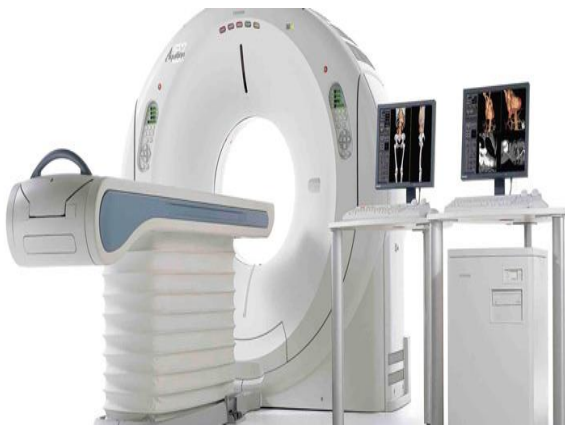rezultat rješavanja problema oko brzine rotacije rendgenske cijevi i detektora u jedinici vremena. Naime, prvi CT-uređaji imali su rotaciju od 80 okretaja u minuti, međutim, brzim razvojem tehnologije, postigli su brzinu od oko 250 ms po jednoj rotaciji RTG-cijevi. Prednost ovakvog sustava jest obrada velikog volumena pregledanog dijela tijela u vrlo kratkom vremenu.

### 3.1.3. Sastavni dijelovi CT-uređaja

Digitalni radiološki uređaji zahtijevaju visokokvalitetne dijelove aparata poradi boljeg i kvalitetnijeg prikaza tijela pacijenta i postavljanja dijagnoze. Stoga je glavni dio CT-uređaja kućište (*gantry*). Ono sadržava bitne dijelove uređaja i služi za njihovu zaštitu, a tu spadaju rendgenska cijev, detektori, uređaji za transformiranje električne energije i dr. Osim toga, kućište osigurava kružnu rotaciju RTG-cijevi oko tijela pacijenta. Otvor kućišta je različitih dimenzija, obično promjera 50-70 cm, u koje se smješta tijelo pacijenta prije snimanja. Rendgenska cijev je posebne konstrukcije jer je izložena velikom toplinskom opterećenju, pri čemu zahtijeva i posebni sustav hlađenja. Uz navedene dijelove, najvažniji dio kućišta su detektori i detektorski kanali. Detektor služi za prihvaćanje rendgenskog zračenja nakon prolaska kroz tijelo pacijenta i njegovo pretvaranje u električni signal, koji se kasnije digitalizira i služi za stvaranje slike, a detektorski kanali služe za međusobno povezivanje detektorskih elemenata. U osnovi, kanali sadrže detektorski element, predpojačalo signala i integrator ili analogni filter, te analogno-digitalni konverter.

Detektori su položeni linearno, u obliku detektorskog luka (slika 7B). Oni su građeni od scintilacijskog kristala i fotodiode ili su plinski. Scintilacijski detektori su osjetljivi na rendgensko zračenje što rezultira manjom dozom zračenja, nije potreban visoki napon za rad detektora, osjetljivi su na temperaturne promjene, a njihova proizvodnja je skupa. Plinski detektori, pak, rade na principu ionizacije plina te je potreban visok napon za rad detektora. Oni su jeftiniji, ali imaju slabiju sposobnost detekcije rendgenskog zračenja kao i potrebu za povremenim obnavljanjem plemenitog plina. Neizostavni i najbitniji dio CT-uređaja jest kolimator. Građen je od materijala visokog atomskog broja. Kolimator mora osiguravati uski, monokromatski snop rendgenskih zraka usmjeren na dio tijela koji se snima. On se nalazi na prozoru rendgenske cijevi, a neke generacije CT-uređaja imaju još jedan kolimator koji se nalazi iza tijela pacijenta, a ispred detektora. Nakon obavljenog CT-protokola, moguće su različite rekonstrukcije slike pomoću matematičkih algoritama. Postoje tri osnovne vrste

algoritama rekonstrukcije koji se koriste u kompjutoriziranoj tomografiji, a to su metoda povratne projekcije (back projekcija), iterativni algoritmi te analitički algoritmi. Metoda povratne projekcije najviše se upotrebljava za rekonstrukcije u CT-u, a temelji se na osnovi izmjerenih podataka o apsorpciji rendgenskih zraka kroz presjeke tijela. Mana je povratne projekcije zamućenje slike. Primjenom filtrirane metode povratne rekonstrukcije eliminiraju se zamućene konture. S obzirom na to jesu li konture oštro pojačanih rubova ili mekih rubova, koriste se visokorezolutni (oštri, sharp) algoritam (kernel) ili pak mekani ili soft algoritmi. Oštri algoritmi koriste se za prikaz tkiva s velikim prirodnim kontrastom (pluća, kosti), dok se meki algoritmi koriste za prikaz tkiva s malim prirodnim kontrastom (jetra, slezena itd.). Također postoje i iterativni algoritmi koji se rijetko koriste kod rekonstrukcije zbog toga što je postupak izrazito spor i uvjetuje završetak mjerenja prije započinjanja rekonstrukcije te se pokazao kao nepraktičan. Analitički algoritmi primjenjuju se u bržim, modernim uređajima. Pravilno dobivene slike šalju se i pohranjuju u sustavu RIS/PACS, u obliku standarda Dicom 3.0.



A

*Slika (6A). Prikaz CT-uređaja*

(Preuzeto: [tmcaznews.com](http://tmcaznews.com))



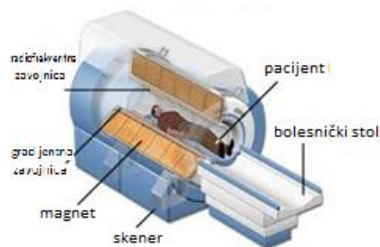
B

*Slika (7B). Detektorski luk*

(Preuzeto: [www.siemens.com](http://www.siemens.com))

## 3.2. Magnetska rezonancija

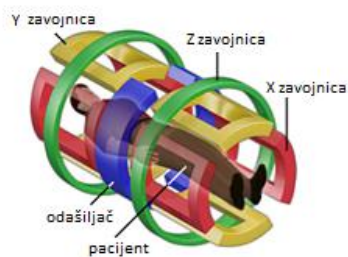
Magnetska rezonancija jest slikovna dijagnostička digitalna metoda u radiologiji. Magnetska rezonancija omogućava dobivanje presjeka tijela u transverzalnoj, sagitalnoj i koronarnoj ravnini. Ona se temelji na jakom uniformnom i stabilnom magnetskom polju koje proizvodi magnet kao dominantni dio uređaja čija je svrha magnetizirati dio tijela koji želimo snimiti. MR-uređaj (slika 8A) smješten je u posebno građenoj prostoriji (*Faradjev kavez*) koji služi kao zaštita magneta od vanjskih utjecaja kao npr. radia, dalekovoda, televizije itd. Osnovni dijelovi uređaja su glavni magnet s kućištem te magnetski tunel, tzv. bore u kojemu leži pacijent, gradijentne zavojnice smještene po X, Y i Z osi (slika 9B), a služe za izbor ravnine snimanja, debljine sloja te za prostorno lociranje izvora signala unutar sloja, radiofrekventne zavojnice (pasivne i aktivne) za prijenos i prihvaćanje signala, kao i računalo za procesiranje dobivenih podataka. Fenomen magnetske rezonancije otkrili su dvojica fizičara Felix Bloch i Edward Mills Purcell sa svojim timovima 1946. godine.



A

*Slika (8A). Sastavni dijelovi MR-uređaja*

(Preuzeto i preuređeno: [www.magnet.fsu.edu](http://www.magnet.fsu.edu))



B

*Slika (9B). Gradijentne zavojnice*

(Preuzeto i preuređeno: [www.dynapar.com](http://www.dynapar.com))

### 3.2.1. Osnovni principi nastanka MRI-slike

Uređaji MR-a snimaju signale koji potječu iz jezgri vodika koje se nalaze u molekulama ljudskog tijela, postavljenog u snažno, homogeno magnetsko polje. Magnetsko polje označava

se jedinicom tesla (T). Pacijent se smjesti u kućište magneta, tijelo se magnetizira. Protoni vodika u tijelu poredaju se u jednom smjeru prema tom vanjskom magnetskom polju. Protoni se vrte oko svoje osi, poredani jedan do drugoga (paralelno i antiparalelno) s vanjskim magnetskim poljem. Oko polovice protona postavi se u smjeru magnetskog polja (paralelno), druga polovica u smjeru suprotnom od smjera magnetskog polja (antiparalelno). Paralelni položaj označava stanje niže energije, a antiparalelni položaj je stanje viših energija. Ipak je nešto veći broj protona postavljen u smjeru magnetskog polja nego u suprotnom smjeru. Taj mali broj protona dostatan je da stvori magnetsko polje, pri čemu nastaje neto magnetni moment ili magnetizacijski vektor koji ukazuje na smjer magnetskog polja. Magnetizacijski vektor ovisi o jakosti vanjskog magnetskog polja ( $B_0$ ) i o temperaturi. Svaka vodikova jezgra koja čini neto magnetizacijski vektor, vrti se oko svoje osovine tj. "precesira", a brzina njezine vrtnje naziva se frekvencija vrtnje ili precesiranje. Put koji pri tome opiše naziva se put vrtnje ili precesije. Da bi magnetizacijski moment postao mjerljiv, odnosno da bi se pomaknuo iz paralelnog usmjerenja magnetnog polja, na njega mora djelovati sila izvana, odnosno mora primiti vanjsku energiju. To se postiže djelovanjem radiofrekventnog vala. Izvana primijenjeni RF-valovi mijenjaju magnetizaciju protona vodika tako da otklanjaju protone vodika iz longitudinalne ravnine u transverzalnu ravninu i tako ih dovode na više energetske niveoe. Da bi se to moglo postići, RF-valovi moraju imati istu frekvenciju kao i vodikove jezgre, tj. moraju jednako rezonirati. Potom slijedi prekid emitiranja radiofrekventnih valova te se magnetizacijski vektor vraća iz transverzalne ravnine u longitudinalnu ravninu, pri čemu dolazi do oslobađanja energije od pobuđenih protona, koji tu energiju moraju predati svome okruženju. Ta se pojava naziva oporavak longitudinalne magnetizacije ili T1-oporavak (T1-relaksacija, tzv. spin-rešetka). Istovremeno dolazi do gubitka vrtnje magnetizacijskih vektora pojedinih vodikovih jezgri u istoj fazi odnosno dolazi do defaziranja, raspadanja transverzalne magnetizacije ili T2-raspadanja (T2-relaksacije, tzv. spin spin). Radiofrekventni valovi ponavljaju se u određenim vremenskim razmacima koji se nazivaju vremena ponavljanja ("repetition time", TR), a vrijeme djelovanja RF-vala i nastanka MR-signal naziva se vrijeme signala ("echo time" TE) i određuje koliko će se transverzalne magnetizacije izgubiti prije no što nastane MR-signal. Dobiveni signal snima se u matricu nazvanu k-prostor (eng. K-space), analizira računalom i preračunava u snimku koja odgovara malenom volumenu tkiva. Kako se prilikom snimanja koriste jako magnetsko polje i radiovalovi, snimanje je neškodljivo za pacijenta iz razloga što ne dolazi do ionizacije tkiva kao što je to kod prolaska RTG-zraka kroz tijelo pacijenta. Ipak se dio energije prenese u tkivo, a označava se kraticom SAR (od engl. *specific absorption rate*). Također, kod magnetske rezonancije pri snimanju koristi se

paramagnetsko kontrastno sredstvo tzv. gadolinij, u svrhu što boljeg i kvalitetnijeg prikaza dijagnostičke slike. Osim toga, neizostavni dio MR-a su radiofrekventne zavojnice. One služe kao prijammnik i odašiljač radiofrekventnog pulsa. Uređaji za magnetnu rezonanciju mogu, pak, upotrebljavati dvije radiofrekventne antene, gdje jedna služi kao odašiljač, a druga kao prijammnik. Međutim, postoje i radiofrekventne antene sa samo jednom radiofrekvencijom – takva antena dio vremena djeluje kao odašiljač, a dio kao prijammnik. Veličina radiofrekventne antene određuje širinu polja snimanog dijela tijela. Signal iz antene modificira se elektronski u signal za digitalnu sliku.

### 3.2.2. Vrste MR-uređaja prema snazi magnetskog polja i načinu konstrukcije

MR-uređaji se, pak, razlikuju po snazi magnetskog polja koje razvijaju te po načinu konstrukcije i po tehničkim osobinama. Prema snazi, MR-uređaji mogu biti različiti, pa tako imamo MR-uređaje niske snage od 0,1 – 0,3 T, srednje snage od 0,5 – 1 T i visoke snage od 1,5 – 4 T. Način konstrukcije i tehničke osobine prvenstveno se odnose na kvalitetu samoga uređaja. Stoga su permanentni magneti iznimno nepraktični i danas se rijetko koriste. Kod ovakvih magneta nije potrebna električna energija za proizvodnju magnetskog polja, za održavanje homogenosti polja vrlo je važna postojana klimatizacija, a homogenost magnetskog polja je vrlo slaba. Oni se danas uglavnom koriste u ortopediji, operativnim i intervencijskim zahvatima, te kod osoba koje su klaustrofobične. Prednost im je vrlo niska cijena održavanja i laka mogućnost konstrukcije otvorenih sustava. Međutim, snaga njihova magnetskog polja svega je 0,35 T. Za razliku od permanentnog magneta, postoji i vodljivi magnet, unutar kojega magnetsko polje nastaje prolaskom struje kroz vodič. Ovom magnetu potrebna je velika količina električne energije, pregledi su skupi, a maksimalna snaga magnetskog polja iznosi 0,7 T. Uglavnom, ove vrste magneta malo se koriste. Za razliku od prethodno navedenih magneta, znatno se razlikuje supravodljivi magnet koji se danas uvelike primjenjuje u kliničkoj praksi, a karakterizira ga snažno, stalno i homogeno magnetsko polje koje nastaje prolaskom struje kroz guste namotaje supravodljive slitine (niobij-titanij) koja je ugrađena u bakrenu jezgru. Fenomen supravodljivosti postiže se tek na temperaturi bliskoj apsolutnoj nuli. Da bi se postigla apsolutna nula, namotaji su uronjeni u tank s tekućim helijem koji je u sklopu kriostata. Nove generacije uređaja imaju sustav za ponovno ulijevanje helija, što znatno smanjuje troškove održavanja. Snaga supravodljivih magneta je 0,5 do 3,5 T. U kliničkoj primjeni koriste se uređaji snage do 3 T.



### 3.2.3. Osnovne pulsne sekvence u magnetskoj rezonanciji

Pulsne sekvence u magnetskoj rezonanciji od iznimne su važnosti jer dobro odabrana pulsna sekvenca pridonosi i kvaliteti pretrage i kvaliteti dobivene slike. Pulsne sekvence predstavljaju određeni vremenski slijed aplikacija RF-pulseva i gradijentnih pulseva radi pobuđivanja protona vodika u snimanom volumenu tkiva. Vrstu pulsne sekvence i kvalitetu prikaza određujemo primjenom brojnih, ekstrinzičnih parametara (TE, TR, IR itd.). Različita tkiva u tijelu razlikuju se po osobinama T1, T2 i PD (proton density). Podešavanjem vanjskih čimbenika postiže se željeno opterećenje slike, a skup posloženih parametara čini tzv. sekvencu. Opterećenje (weighting) slike manipulacijom ekstrinzičnih parametara omogućuje predominaciju jednog nad ostala dva kontrastna mehanizma. U T1W (T1 weighted) slika se postiže kratkim TR koji ne dozvoljava potpuni oporavak masti i vode, jer kada bi se potpuno oporavili, ne bi bilo kontrasta među tkivima. Kod T2W (T2 weighted) slika se postiže dugim TE pri čemu se izgubi dio transverzalne magnetizacije prije očitavanja signala. Da je TE kratak, ni mast ni voda ne bi imali vremena za gubitak magnetizacije pa se ne bi prikazivala razlika u vremenu T2-relaksacije. PD-opterećenje postiže se eliminacijom utjecaja T1 (dugo TR) i eliminacijom utjecaja T2 (kratko TE). Poznavajući ekstrinzične parametre, moguća je kombinacija različitih osnovnih pulsnih sekvenci. Tako jedna od najčešće korištenih sekvenci u magnetskoj rezonanciji jest SE (spin echo), unutar koje signal nastaje bilježenjem odjeka stvorenog nakon ekscitacije tkiva pobudnim RF-pulsom od  $90^\circ$  i refokusiranja transverzalne magnetizacije pulsom od  $180^\circ$ . Dodatni puls od  $180^\circ$  vraća vodikove protone u fazu i time pojačava signal. Tako nastali odjek zove se spin echo. U sekvenci spin echo postoji i sekvenca echo train SE u kojoj signal nastaje nakon ekscitacije pobudnim RF-pulsom od  $90^\circ$  nakon kojega slijedi serija brzih ponavljanja refazirajućih pulseva od  $180^\circ$ . Najčešći nazivi ove vrste sekvence su FSE (Fast Spin Echo) te TSE (Turbo Spin Echo). FSE najčešće se koristi za sekvencu T2 – T2 FSE.

Sljedeća sekvenca je IR SE (inversion recovery SE) kod koje RF-pulsu od  $90^\circ$  prethodi inverzijski puls od  $180^\circ$  čija frekvencija odgovara frekvenciji tkiva čiji signal želimo prigušiti (suprimirati). Longitudinalna magnetizacija spinova te frekvencije preokreće se (inverzija) za  $180^\circ$  nakon čega slijedi njezin oporavak. Pobudni RF-puls ( $90^\circ$ ) emitira se u trenutku kad vektor longitudinalne magnetizacije tkiva iznosi 0 te zbog toga ovi spinovi ne pridonose stvaranju signala. Tehnike sekvenci IR SE koriste se za prigušenje signala vode (FLAIR), te za prigušenje signala masti (STIR). Osim gore navedenih sekvenci, postoji i sekvenca GRE (Gradient Echo). To je vrsta pulsne sekvence u kojoj se detektira signal koji nastaje nakon

ekscitacije tkiva pobudnim RF-pulsom od  $90^\circ$  te nakon refokusiranja raspršene transverzalne magnetizacije primjenom uzastopnih, gradijentnih pulseva. Vrijeme skeniranja je znatno kraće. Kut otklona prema transverzalnoj ravnini ovdje je manji od  $90^\circ$ , a umjesto  $180^\circ$  pulsa, vraćanje u fazu postiže se gradijentima. Ove sekvence se primjenjuju kod skeniranja abdomena u jednom udahu i kod prikaza vaskularnih struktura jer su vrlo osjetljive za protok. GRE-sekvence su danas, zbog svoje brzine i pouzdanosti, među najčešće korištenima u kliničkoj primjeni.

EPI (Echo Planar Imaging) ekstremno su brze MR-tehnike oslikavanja gdje je cijela snimka rekonstruirana nakon samo jednog pobudnog RF-pulsa. Nakon pobudnog pulsa, slijedi serija brzih gradijentnih pulseva nakon kojih pak slijedi gradijentni odjek. Svaki odjek puni po jedan red k-prostora. Zbog svoje brzine, EPI tehnike se koriste kod pregleda nemirnih pacijenata, a posebno područje primjene našle su i u fMRI (functional MRI). Za razvoj ovih tehnika posebno su važni velika snaga magnetskog polja te snažni i brzi gradijentni sustav. Važno je spomenuti i topogram (lokalizator) koji predstavlja pulsnu sekvencu koja se izvodi na početku svakog pregleda magnetskom rezonancijom. Služi za orijentaciju i planiranje prostornih ravnina pregleda. Najčešće je to brza GRE-sekvencu (10-15 sekunda), koja se izvodi u transverzalnom, sagitalnom i koronarnom presjeku.

### 3.2.4. Specijalne pulsne sekvence

Osim osnovnih pulsni sekvenci u magnetskoj rezonanciji, postoje i određene specijalne sekvence. Prva takva je tehnika snimanja DWI (diffusion weighted imaging) kod koje se poništava sav signal iz tkiva, tako da se prikazuje jedino signal onih molekula koje se kreću zbog difuzije. Ove tehnike svakodnevno se koriste za prikaz moždanog tkiva koje je doživjelo ishemiju, odnosno moždani udar. Druga važna tehnika je DTI (diffusion tensor imaging) kod koje se snima difuzija uzduž vlakana neurona, čime se dobivaju korisni podaci o tijeku snopova neurona u mozgu, što je korisno kod nekih operativnih zahvata, ali i kod analiza nekih bolesti i stanja. Ne primjenjuje se rutinski. MR-spektroskopija jest tehnika snimanja u kojoj se iz odabranih dijelova tkiva mozga i patološki promijenjenih tkiva dobivaju spektri pomoću kojih se može, kao i kod obične spektroskopije, zaključiti stanje o molekulama u tkivu. Postoji pak i fMRI – funkcionalna magnetska rezonancija, pomoću koje je moguće dobiti razliku signala koja je posljedica promjene u tkivu koja nastaje njegovim korištenjem.

Kako je obično riječ o snimanju mozga, ovim snimanjem je moguće pokazati aktivnost pojedinih dijelova mozga.

### 3.3. Digitalna suptrakcijska angiografija

Digitalna suptrakcijska angiografija jest invazivna dijagnostička metoda kojom se pomoću kontrastnih sredstava i računalne tehnologije prikazuju srce i krvne žile (arterije i vene). DSA je invazivna metoda koja se temelji na aplikaciji intravaskularnog kontrastnog sredstva što bliže području interesa, s mogućnošću snimanja više snimaka tijekom prolaska kontrasta kroz žile te s mogućnošću suptrakcije (oduzimanja).

Povijest angiografije započinje 20-ih godina 20. stoljeća. Prva angiografija na pacijentu potječe iz 1923. godine, a napravio ju je Berberich. Egas Moniz 1927. godine obavlja prve cerebralne angiografije. Između 1930. i 1940. Dos Santos radi translumbalni pristup aorti, a Farinas pristup iz femoralne arterije u aortu. Seldinger je, pak, jedan od važnijih inovatora u digitalnoj suptrakcijskoj angiografiji jer je napravio tehniku uvođenja katetera preko igle, koja se i danas koristi u DSA za prikaz krvnih žila. Pravi počeci digitalne suptrakcijske angiografije datiraju iz 1980-ih godina, što ukazuje na to da je ovo novija digitalna tehnika u području radiologije.

#### 3.3.1. Tehnike suptrakcije

Razvojem DSA, vjerovalo se da će se analiza patologije krvnih žila moći dobro provoditi intravenskom primjenom kontrastnih sredstava, međutim, za dobru analizu krvnih žila i dalje su potrebni invazivna kateterizacija i selektivna primjena kontrasta u arteriju. Aplikacijom kontrasta promijeni se apsorpcija lumena krvnih žila i može se vizualizirati unutrašnjost krvnih žila. Stoga je neophodno koristiti proceduru koja pojačava kontrastnost između kostiju i krvnih žila, a ta se kontrastnost pojačava zahvaljujući digitalnoj suptrakcijskoj angiografiji. To je metoda kojom se digitalno jedna slika odbija (suptrahira) od druge (slika 11B). Tehnike suptrakcije temelje se na istraživanjima fotografske suptrakcije na RTG-filmu nizozemskog radiologa Bernarda Georga Ziedsa des Plantesa 1934./35. godine. Fotografska (analogna) tehnika suptrakcije sadržava skaut-film koji predstavlja klasičnu RTG-snimku, te se oduzme od maske koja nastane na način da se skaut-film u tamnoj komori stavi na neosvijetljeni

jednoslojni film i osvijetli. Potom se razvije film na kojem se dobije invertna slika skaut-filma, tzv. maska. Zatim se aplicira kontrastno sredstvo i ponovno se snima na rendgenski film, a zatim se RTG-film s kontrastom i maska pomno stave jedan na drugi da se preklope anatomske strukture. Ispod se stavi neosvijetljeni jednoslojni film i ponovno osvijetli. Ova je tehnika zastarjela i puna nedostataka te je danas u potpunosti zamijenjena digitalnom tehnikom suptrakcije.

Digitalna tehnika suptrakcije se, pak, temelji na korištenju računala za uklanjanje koštanih struktura koje se superponiraju s kontrastnim sredstvom u krvnim žilama. Od digitalnih angiografskih tehnika, najznačajnija je tehnika uzimanja maske u kojoj se prvo snimi predkontrastna snimka te se digitalizira. Zatim se snimi serija snimaka s kontrastom te se svaka od njih naknadno digitalizira. Nakon toga, računalo matematičkim algoritmima na svakoj postkontrastnoj snimci, piksel po piksel, briše strukture koje postoje i na masci. Tehnika TID (Time Interval Difference) druga je najčešća korištena tehnika suptrakcije u DSA, a kod ove tehnike za svaku suptrakcijsku snimku koristi se nova maska koja je postkontrastna snimka uzeta u ranijoj fazi od one koja se koristi. Ovom se tehnikom uklanjaju svi dijelovi koji se pomiču pa se zato koristi u kardiologiji zbog brzog pomicanja srca koje može raditi velike artefakte gibanja. Prednosti digitalnih suptrakcija pred klasičnim fotografskim suptrakcijama su velike – značajno ubrzanje procesa stvaranja slike, slika je znatno kvalitetnija, moguć je postprocesing slike, moguće je digitalno arhiviranje, manje su komplikacije, manje zračenje pacijenata i osoblja te predstavlja i veliko pojeftinjene metode.

### 3.3.2. Princip izvođenja angiografije

Princip izvođenja angiografije temelji se na otkriću tehnike uvođenja žice vodilje i katetera preko igle za punkciju, koju je otkrio 1953. godine Seldinger. Stoga se sve današnje angiografije rade sa Seldingerovom tehnikom. Tehnika se izvodi na način da se pod kutem od 45° punktira odabrana krvna žila, najčešće femoralna arterija, potom se u iglu ubaci žica vodilja i uvede dublje u žilu. Izvadi se igla, a ostavi žica vodilja u žili te se preko žice postavi kateter. Izvadi se žica vodilja, a kateter ostavi u žili. Često se prije katetera preko žice vodilje uvede uvodnica; to je specijalno građeni kratki kateter koji drži mjesto punkcije otvorenim i u trenutku kada mijenjamo kateter. Sve pretrage na pacijentu izvode se u strogim sterilnim uvjetima u angiodvoranama. Materijali za DSA i intervencije koriste vrlo različite mjere širina kao što su inchi, gauge, french, milimetri i charriere.

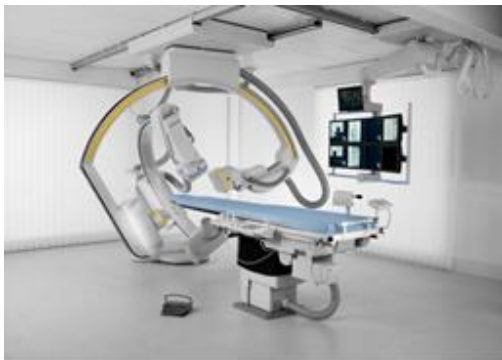### 3.3.3. Sastavne komponente DSA-uređaja

DSA-aparatura je veoma specifična. U istom aparatu mora imati sustav za dijaskopiju i snimanje; dijaskopija je često dugotrajna, snima se velik broj snimaka u kratkom vremenu, pacijent mora biti sasvim miran, osoblje mora imati mogućnost rada sa više strana, također, mora postojati složen sustav softvera te sustav za arhiviranje snimaka. DSA-uređaj ima sve potrebne dijelove, pa je tako generator najvažniji dio svakog DSA-uređaja jer je njegov zadatak kontinuirano dovoditi struju u RTG-cijev koja će zato moći stvarati ekspozicije jednakog intenziteta. To se postiže trofaznim pulsним generatorom. Također, generator mora donijeti i visok napon kako bi ubrzao elektrone koji udaraju u anodu (40 – 120 kV). Za DSA se koriste visokofrekventni generatori snage 100 kW, napona 20 – 125 kV, a kapaciteta od 1000 mA. Osim toga, angiografski aparat (slika 10A) zahtijeva jake i izdržljive RTG-cijevi. One moraju omogućiti veći broj ekspozicija visokog intenziteta u kratkom vremenu, što stvara i enormnu količinu topline. U ovakvim RTG-cijevima anoda je povećana, pod kutom u odnosu na katodu, kut se u nekih cijevi može i mijenjati. Rotira na ležaju od tekućeg metala, a brzina rotacije je od 7500 do 15 000 rpm (okretaja u minuti). Cijevi imaju dva ili tri fokusa, najmanji fokus je 0,3 mm. Kolimatori su neizostavni dio digitalne aparature, pa su stoga važni i u angioaparatu, a ima ih različitih oblika s mogućnošću pomicanja ovisno o potrebama snimanja. U modernim aparatima mogu biti softverski kontrolirani tako da se ne mora dijaskopirati za vrijeme kolimacije. Dobri angiouređaji imaju i specijalne kolimatore u središnjem dijelu, važne za smanjenje "bljeskanja" između nogu za vrijeme snimanja krvnih žila nogu. C-luk je oblik konfiguracije RTG-cijevi i uređaja za stvaranje slike. Njegova složena građa omogućuje pristup svim dijelovima tijela bolesnika. C-luk pak sadržava cijeli niz bitnih dijelova angiouređaja kao što je RTG-cijev, sustav kolimatora, elektronsko pojačalo, ravna ploča te kablovi za dovod visokog i niskog napona iz generatora. C-luk može biti monoplanarni ili biplanarni te stropni ili podni.

### 3.3.4. Prijenos i pohrana DSA-slika

Sustav za akviziciju rendgenske slike složeni je sustav unutar kojega je potrebno jednom slikom pokriti veliko anatomsko područje snimanog dijela tijela bolesnika, a u svrhu što manjeg injiciranja kontrasta, bolje analize čitavog tijeka žile te zbog manjih komplikacija pri intervencijama. U digitalnoj suptrakcijskoj angiografiji za akviziciju RTG-slike koriste se

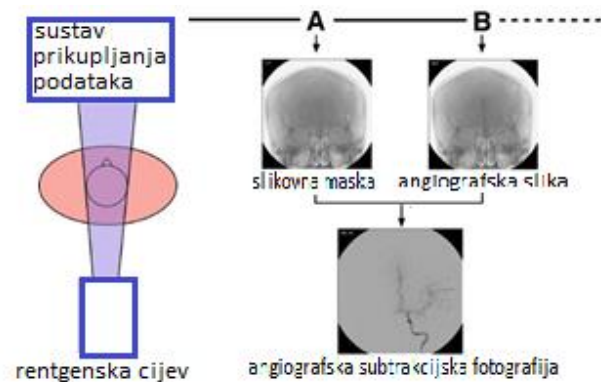
elektronsko pojačalo te ravni detektori. Ravni su detektori (detektori flat panel) sastavljeni od tekućeg kristala kao što je amorfni selenij ili silicij; oni spadaju u direktne sustave za akviziciju RTG-slike. U trenutku kad RTG-zrake padnu na amorfni selenij, energije RTG-zraka proizvode električni signal. Za razliku od direktnih detektora flat panel, postoje i indirektni sustavi za akviziciju RTG-slike. Scintilatori cezijeveog jodida s amornim silicijem ili pak CCD-ploče indirektni su sustavi za akviziciju, a slika nastaje u trenutku kada RTG-zrake padnu na scintilator s cezijevim jodidom te se te iste zrake pretvaraju u svjetlost. Zatim fotodioda apsorbira svjetlost i pretvara je u električni signal. Svaka fotodioda predstavlja 1 pixel ili element slike. Električni se impuls u svakom pixelu digitalno očitava i šalje u slikovni procesor. Neizostavni je dio angiografije automatska štrcaljka koja služi za automatsku aplikaciju kontrastnog sredstva. Na kraju svake pretrage, na slici je moguć postprocesing, a to su različita mjerenja, označavanja, uvećavanja i sl. Slika se zatim prebacuje na DVD/CD te se digitalno arhivira na sustav RIS/PACS, gdje ostaje pohranjena određeni niz godina.



A

Slika (10A). Angiografski uređaj

(Preuzeto: [www.droid.cuhk.edu.hk](http://www.droid.cuhk.edu.hk))



B

Slika (11B). Princip izvođenja suptrakcije

(Preuzeto i preuređeno: [www.vinmec.com](http://www.vinmec.com))

### 3.4. Dijagnostički ultrazvuk

Povijest ultrazvuka (slika 12A) započinje davnih 1790-ih godina kad je Lazzar Spallanzania, proučavajući šišmiše, otkrio da pri kretanju koriste "sluh" više nego vid. Pierre Curie je, pak, pronašao vezu između električnog napona i tlaka na kristal 1881. godine. To je bio značajan iskorak prema ultrazvučnom pretvaraču. Ludwig i Struther koriste ultrazvuk u otkrivanju žučnih kamenaca i stranih tijela u mišićima pasa. Godine 1952. Wild i suradnici uvode dijagnostički UZV za otkrivanje tumora dojke. Donald i suradnici konstruirali su 1957. godine prvu dvodimenzionalnu kontaktnu sondu. Yoshida je 1960. godine doplerski efekt iskoristio za prikazivanje rada srca i pulsaciju krvnih žila.

#### 3.4.1. Princip nastanka ultrazvučne slike

Ultrazvuk je zvučni val frekvencije iznad 20 000 Hz. Zvuk koji pak čujemo kreće se od 20 – 20 000 Hz, a medicinski ultrazvuk je u rasponu između 2,5 MHz do 15 – 20 MHz. Ultrazvučni val ima visoku frekvenciju, malu valnu duljinu, mali difrakcijski efekt te visok intenzitet. Ultrazvuk se dobiva pomoću ultrazvučnih generatora koji rade na principu inverznog piezoelektričnog efekta. Piezoelektrični efekt je osobina nekih kristala (kvarc, barijev titanat, natrijev i kalijev titanat) da se pod pritiskom električni polariziraju. Obrnuto, ako se kristal električki polarizira, doći će do mehaničke elastične deformacije kristala, što predstavlja inverzni piezoelektrični efekt. Princip nastanka ultrazvuka temelji se na deformaciji piezoelektričnog kristala u sondi u oscilatornom električnom polju gdje proizvode ultrazvučne valove (inverzni piezoelektrični efekt). Valovi se zatim šire kroz tkivo, reflektiraju se s reflektivnim slojevima tkiva, te se na kraju val vraća u sondu na piezoelektrični efekt kristala, deformira ga i producira električni signal (piezoelektrični efekt). U tijelu ultrazvučni val atenuira, refraktira i reflektira. Neki su od ultrazvučnih valova atenuirani. Tijelo apsorbira ultrazvučnu energiju i val nestaje. On se neće vratiti u sondu i neće stvoriti signal. Što je tijelo deblje, više će apsorbirati ultrazvučnih valova, zato je teže vidjeti dublje strukture. Zatim, svako tkivo ima svojstvo koje se zove akustična impedancija ( $Z$ ). Ona ovisi o gustoći supstance i brzini kojom ultrazvučni val njome prolazi. Supstance s različitim  $Z$  značajno mijenjaju smjer ultrazvučnog vala. Kada ultrazvučni val pokuša prijeći iz jedne supstance u drugu koje imaju različite  $Z$ , dogodit će se skretanje (refrakcija) pojedinih ultrazvučnih valova, a dio valova se reflektira i vraća u sondu (refleksija). Što je

veća akustična impedancija, refleksija je jača. Postoje različite refleksije kao rasprša refleksija koja nastaje kao posljedica raspršenja nepravilne površine objekta čime se valovi ne vraćaju u sondu, te spekularna refleksija gdje veliki i glatki predmeti potpuno reflektiraju valove.

### 3.4.2. Vrste ultrazvučnih sondi

Najvažniji i najskuplji dio ultrazvučnog aparata jest ultrazvučna sonda (slika 13B) čija je uloga dvostruka jer odašilja i prima ultrazvučne valove. Po konstrukciji, sonde mogu biti elektronske i mehaničke. Elektronske sonde mogu biti linearne, zakrivljene i sektorske. Linearne sonde imaju kristale poredane u nizu u jednoj ravnini, daju pravokutnu sliku na ekranu i koriste se u pravilu za prikaz površinskih tkiva. Zakrivljene sonde imaju kristale poredane po blago elipsoidnom obliku, a sektorske sonde posjeduju kristale poredane po obodu kružnice vrlo malog radijusa. Ove sonde daju trokutaski prikaz i koriste se za pregled srca, ali rjeđe za pregled trbušnih organa.

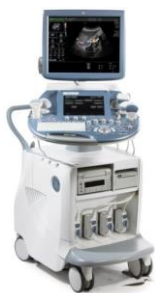Za razliku od elektronskih sondi, mehaničke se sastoje od nekoliko kristala koji rotiraju oko svoje osi u kućištu. Pokreću se sinkronim elektromotorom smještenim u dršku sonde. Princip rada ovakvih sondi zasniva se na rotaciji kristala, te na odašiljanju impulsa s jednog kristala i prihvaćanju odbijenog ultrazvučnog vala na drugom kristalu. Mehaničke su sonde isključivo sektorske. Ultrazvučni valovi koji se vrte u sondu stvaraju sliku. Jačina ili amplituda svakog reflektiranog vala prikazuje se kao točka. Pozicija točke određuje dubinu iz koje je reflektirani val primljen, a te se točke kombiniraju na matriksu zaslona i formiraju sliku (B mode). Ultrazvučna slikovna metoda koja se koristi za određivanje dubine organa ili njihovih dimenzija zove se A mode. B mode je dvodimezionalni prikaz na ultrazvučnom ekranu, a slika se prikazuje u obliku tamnijih i svjetlijih točaka. U ultrazvučnoj dijagnostici koriste se sonde različitih frekvencija. Niskofrekventne sonde koriste se za prikaz abdominalnih organa, a frekvencije su od 2,5 do 5 MHz. Srednjofrekventne sonde koriste se kod prikaza krvnih žila, a frekvencija im je od 6 do 11 MHz te visokofrekventne sonde za prikaz tzv. "small parts" (malih organa poput: štitnjače, testisa i dr.), a frekvencije su od 10 do 15 MHz.



### 3.4.3. Doppler-ultrazvuk

Doplerski efekt (slika 14C) jest promjena promatrane duljine vala zbog međusobnog približavanja ili udaljavanja izvora i promatrača. Efekt je otkrio Christian Doppler 1842. godine. Na osnovi toga otkrića nastao je naziv doppler-ultrazvuk. Doplerski je pomak pojava u kojoj se ultrazvučni valovi reflektiraju od objekta u kretanju te im se mijenja valna duljina i frekvencija. U osnovne doplerske tehnike spada kontinuirani dopler koji mjeri sve frekvencije pokretnih struktura unutar ultrazvučnog snopa. Ne može mjeriti protok u duboko smještenim žilama, jer se signal miješa sa signalom krvnih žila na površini. Pogodan je za površinska mjerenja.

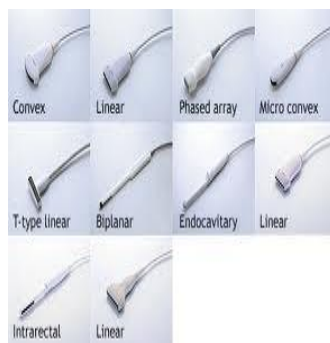Zatim pulsni dopler koji može mjeriti protok u svakoj pojedinoj krvnoj žili i pogodan je za dublje smještene krvne žile. Problem je s mjerenjem velikih brzina jer je najveća mjerljiva brzina ograničena brojem ultrazvučnih impulsa koji se šalju u tijelo. Kolor-dopler je dvodimenzionalni prikaz krvi koja teče u žilama. Smjerovi i brzina kodiraju se bojom (crvena i plava). Protok pod kutom od  $90^\circ$  kodira se crnom bojom, kao da ga nema. Veće brzine kodiraju se svjetlijim tonovima. Kolor-duplex označava kombinaciju duplex (pulsnog doplera i B moda) doplera i kolor-doplera. Power-dopler pokazuje u boji snagu doplerskog signala. Mjeri male protoke, te općenito stupanj prokrvljenosti insoniranog volumena. Osim toga, ultrazvuk se koristi i za kontrolu intervencijskih zahvata poput biopsija, drenaža, skleroterapija i ablacija te kod regionalnih anestezija.



A

Slika (12A). UZV-uređaj

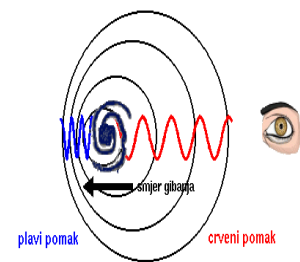
(Preuzeto: [www.trademed.com](http://www.trademed.com))



B

Slika (13B). Ultrazvučne sonde

(Preuzeto: [www.cvsales.com](http://www.cvsales.com))



C

Slika (14C). Doppler-efekt

(Preuzeto: [eskola.hfd.hr](http://eskola.hfd.hr))

### 3.5. Digitalna dentalna radiografija

Uređaji za dentalnu radiografiju dijele se na dvije osnovne skupine: rendgenski uređaji za pojedinačne dentalne snimke i rendgenski uređaji za panoramske dentalne snimke. Navedeni uređaji mogu biti i klasični dentalni RTG-uređaji i digitalni dentalni rendgenski uređaji. Naime, kod klasičnih dentalnih uređaja koristi se film kao medij za dobivanje slike, dok se kod digitalnih dentalnih uređaja kao medij za dobivanje slike koriste fosforne ploče ili ravni detektori, te CCD-kamere. Za digitalne intraoralne snimke koriste se intraoralni digitalni senzori uz koje je doza zračenja pacijenta smanjena za 60 % u odnosu na filmove kao receptore slike. U uporabi su dvije vrste senzora: CCD-senzor i CMOS-APS-senzor. Kad se rade pojedinačne snimke zubi, koristi se film formata 3 x 5 cm, a kod panoramskih snimaka zubi koriste se filmovi formata 15 x 30 cm. Rendgenski uređaji za panoramske dentalne snimke koriste se za panoramsko snimanje zubi, za snimanje gornje i donje čeljusti te temporomandibularnih zglobova, a kao medij za memoriranje slike koristi se jednoslojni rendgenski film. Kod panoramskih slika zubi koriste se uređaji kod kojih rendgenska cijev i film sinkrono rotiraju oko pacijenta. Ekspozicijski uvjeti kV su promjenjivi, dok su ekspozicijski uvjeti mA nepromjenjivi. Vrijeme ekspozicije se određuje prema programu koji se koristi za određenu vrstu snimanja, a broj programa za snimanje je od 3 do 16. U stomatologiji za radiografiju zubi koriste se i neki posebni radiološki uređaji, kao npr. uređaj za kompjutoriziranu tomografiju sa softverom za evaluaciju čeljusti, te za dobivanje 3D-slika u maksilofacijalnoj i estetskoj kirurgiji.

#### 3.5.1. Vrste radiograma u dentalnoj radiografiji

Radiogrami koji se koriste u stomatološkoj praksi mogu se podijeliti u dvije glavne skupine. To su intraoralni i ekstraoralni radiogrami zubi i čeljusti. Podjela se temelji na položaju receptora slike pri rendgenskom snimanju. Kod intraoralne radiografije receptor slike nalazi se u ustima bolesnika, a kod ekstraoralnih radiograma izvan usne šupljine. Intraoralni radiogrami zahtijevaju posebne rendgenske uređaje, a kao receptori slike koriste se dentalni filmovi ili posebno konstruirani digitalni detektori. Pojam receptora slike obuhvaća sve medije na kojima se bilježi radiogram zuba i čeljusti. To mogu biti već spomenuti konvencionalni dentalni rendgenski filmovi ili digitalni detektori slike koji se dijele na sustave CR i DR. CR-sustavi uključuju čitače (skener) koji pretvaraju analognu sliku sa

fosforecentnog medija u digitalni zapis, dok DR-sustavi obavljaju tu pretvorbu izravno na detektoru. Dentalni film je umotan u plastičnu košuljicu koja ga štiti od mehaničkih i kemijskih oštećenja, a unutar košuljice prekriven je crnim papirom koji onemogućuje djelovanje vidljive svjetlosti na fotoosjetljivi sloj filma. Djelovanje povratnog zračenja na fotoosjetljivi sloj sprečava kositreni ili aluminijski listić na stražnjoj strani receptora slike koji ga apsorbira. Ekstraoralni radiogrami mogu se izvoditi na konvencionalnim radiografskim uređajima s izuzetkom panoramske radiografije. Osim toga, u stomatologiji se koriste apikalni i periodontalni radiogrami. To su izvrsni pojedinačni radiogrami zuba s najmanjom deformacijom stvarne morfologije snimanog zuba. Koriste se u dijagnostici periapikalnog područja i endodontalnih procesa. Središnja zraka kod apikalnih radiograma cilja na apeks, a kod periodontalnih radiograma na vrh alveolarnog grebena. Za sve intraoralne radiograme, bolesnika treba postaviti u početni položaj kod kojega se glava, vrat i tijelo nalaze u jednoj okomitoj mediosagitalnoj ravnini. Potrebno je koristiti kvalitetan nosač receptora slike da bi se dobio optimalan radiogram. Moguće je sistematski pretražiti čitavo zubalo periodontalnom tehnikom, kod čega je potrebno eksponirati ukupno 14 dentalnih filmova. Intraoralni dentalni filmovi pojavljuju se u 5 standardnih veličina koje su prilagođene različitim veličinama zubi u djece i odraslih. Za prednju maksilarnu regiju obično se koriste filmovi dimenzija 31 x 41 ili 22 x 35 mm, za pretkutnjake 24 x 40 mm, za kutnjake 31 x 41 mm, a za očnjake se obično koristi format 22 x 35 mm, po potrebi i veći. Kod radiografije mandibularnog dentoalveolarnog luka filmovi su isti kao za maksilu; odabir treba prilagoditi kliničkoj indikaciji i dobi ispitanika.

Receptor slike duljom stranicom prati os zuba kod radiografije sjekutića i očnjaka, dok je kod pretkutnjaka i kutnjaka orijentiran duljom stranicom poprečno na os zuba. Apikalni i periodontalni radiogrami zuba moraju biti izvedeni u skladu s pravilom ortoradijalne projekcije. Prema tom pravilu, nagib rendgenske cijevi u horizontalnoj se ravnini određuje tako da se središnja zraka usmjeri okomito na spojnicu bukalnih ploha između snimanih zuba. Sljedeći radiogrami su intraoralni okluzalni radiogrami čeljusti koji omogućuju aksijalnu projekciju mandibule i modificiranu aksijalnu projekciju maksile. Receptor slike treba pažljivo umetnuti u usta i potisnuti prema ramusu mandibule, koliko to dopuštaju individualni anatomske odnosi. Pacijent zagriže omot receptora slike te zadržava položaj receptora bez pomaka tijekom ekspozicije. Glatku stranu receptora slike treba okrenuti prema čeljusti koja se snima tako da olovna pločica bude na suprotnoj strani u odnosu na snimanu čeljust. Format dentalnog filma za odrasle osobe u pravilu je 57 x 76 mm, a kod male djece može se koristiti

31 x 41 mm. Ovom tehnikom postiže se prikaz većih segmenata maksile i mandibule na radiogramu. Također služi lokalizaciji zaostalih korijena, konkremenata u izvodnim kanalima slinovnica, procjeni proširenosti ekspanzivnih lezija čeljusti, lomova ili prirođenih rascjepa čeljusti i nepca.

### 3.5.2. Digitalne dentalne tehnike oslikavanja

Osim gore navednih konvencionalnih radioloških metoda za snimanje zuba, u radiologiji orofacijalnog područja sve se više koriste i neke digitalne radiološke metode kao što su kompjutorizirana tomografija, magnetska rezonancija, ultrazvučna dijagnostika kao i neke najnovije tehnike poput radiovizigrafije, digitalnog ortopantomografa, digitalne volumne tomografije i dr. Kod kompjutorizirane tomografije na dosadašnjim uređajima se javljao problem skeniranja debljim slojevima u transverzalnoj ravnini. Danas je problem riješen CT-uređajima s više redova detektora koji standardno skeniraju slojeve debljine 0,5 do 1,5 mm, tako da se slika može rekonstruirati u bilo kojoj ravnini bez gubitka kvalitete, odnosno deformacije. Postoje i vrlo kvalitetni dentalni softverski programi za CT-primjenu.

Također magnetska rezonancija je jedna od digitalnih metoda oslikavanja čeljusti i zuba koja, pak, zahtijeva specijalne zavojnice i dostatnu snagu magnetskog polja ako se želi postići odgovarajuća kvaliteta, jer se radi o malom objektu. Glavna prednost magnetske rezonancije jest kontrastno razlučivanje mekih tkiva, dok se u dentalnoj radiologiji zahtijeva izvrsna prostorna rezolucija koja je još uvijek najbolja na standardnom radiogramu. Međutim, jedino se magnetskom rezonancijom može prikazati intraartikularni disk koji je ključna struktura u procjeni disfunkcije temporomandibularnog zgloba. Digitalna volumna tomografija je trodimenzionalna tehnika prikaza orofacijalnog područja u stomatologiji.

Digitalna radiovizigrafija je najnovija digitalna tehnika u stomatologiji. Ona se temelji na računalnoj tomografiji. Međutim, u odnosu na CT, izloženost zračenju je do 95 % manja, a slike u 3D-u stomatolog može slobodno okretati, analizirati i postavljati dijagnozu. Uređaj za ovu vrstu pretrage opremljen je posebnim softverima za analizu slike, a omogućuje različita uvećanja slike i spremanje u datoteku. Prednosti ove tehnike uvelike pridonose smanjenju zračenja pacijenta i do 80 %, brže slikanje i razvijanje slike, korištenje digitalnog intraoralnog senzora i dobivanje visokokvalitetne slike koja se može analizirati i preuređivati. Digitalni ortopantomograf je panoramska snimka cijele gornje i donje čeljusti, koja, osim

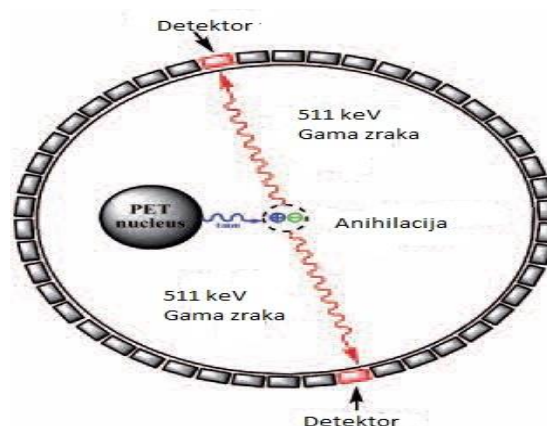
zuba, prikazuje i čeljusne kosti, zglobove te pripadajuće sinuse. Ova pretraga traje svega nekoliko minuta, a samom zračenju pacijent je izložen svega 14 sekundi. Izloženost zračenju je minimalna. Digitalne rendgenske tehnike snimanja omogućuju veću kontrastnost slike, mogućnost različitih mjerenja “gustoće” pojedinih dijelova snimanog objekta, mogućnost različite rekonstrukcije slike bez dodatnog zračenja bolesnika te mogućnost različitih volumetrijskih mjerenja.

### 3.6. Pozitronska emisijska tomografija

Pozitronska emisijska tomografija predstavlja tehniku nuklearnog oslikavanja tijela, a sliku stvara na principu pozitronskog raspada radionuklida. Ti radionuklidi su stvoreni u ciklotronu i služe kao radioobilježivači biološke regije od interesa. Radioobilježivač (***FDG<sub>18</sub>, flor – deoksi – glukoza***) unosi se u tijelo pacijenta intravenozno, injekcijom, i distribuira se u tijelu u skladu s biokemijskim osobinama tkiva. Kada dođe do radioaktivnog raspada, pozitron se emitira iz jezgre, što preko anihilacije s elektronom dovodi do emisije visokoenergetskih fotona. PET-skener se sastoji od niza detektora koji okružuju objekt od interesa i strukturirani su tako da fotone koji su nastali putem anihilacije konvertiraju (pretvaraju) u električni signal (preko zabilježene koincidencije) koji se može čitati i analizirati putem računalnih sustava. Nastalu sliku moguće je rekonstruirati, a ishod rekonstrukcije predstavlja 3D-slika gdje je intenzitet signala u bilo kojem vokselu proporcionalan količini radionuklida u datom vokselu. PET-slike omogućuju kvantitativno mapiranje prostorne distribucije radioobilježivača. Također, moguće je i mjerenje koncentracije radionuklida u tkivima u funkciji vremena, dobivajući tako informaciju o brzinama pojedinih bioloških procesa. S obzirom na činjenicu da se pomoću PET-skenera dobiva informacija o metabolizmu pacijenta, odnosno informacija o fiziološkim procesima, te znajući da fiziološke promjene u organizmu nastaju prije anatomskih, PET-skener danas predstavlja najsavršeniji nuklearni dijagnostički uređaj u upotrebi.

### 3.6.1. PET-kamera i principi nastanka koincidencija

Koincidencija predstavlja tzv. detektiranje para anihilacijskih fotona (slika 16.). PET-kamera je građena od prstena detektora, a dva detektora na istom pravcu registriraju anihilacijske fotone u kratkom vremenskom intervalu (6 – 12 ns). Postoji nekoliko različitih koincidencija, osim prave koincidencije. Kada je detektiran samo jedan foton, onda nema koincidencije, fotoni s dva različita događaja u vremenskom prozoru čine tzv. "random"-frakciju koincidencije. Kad je pak samo jedan foton detektiran nakon rasapa u tijelu pacijenta te s ispravno detektiranim fotonom pravi lažnu liniju odgovora, naziva se frakcija rasapa – scatter. Na jednom pravcu, tzv. liniji odgovora, fotoni od mjesta anihilacije odlaze pod kutom od  $180^\circ$ . Frakcija rasapa degradira sliku, međutim kako PET-detektori imaju širok raspon energetske osjetljivosti, ne mogu učinkovito eliminirati ovu frakciju. Ovom koincidencijom je pak detektiran samo jedan foton, koji ne rezultira stvaranjem signala, smanjuje efikasnost sistema i povećava mrtvo vrijeme. PET-kamera ne treba kolimator radi lociranja signala, kolimacija je zapravo elektronska i njome se izabiru samo događaji koji su na jednom pravcu. To je jedan od osnovnih razloga zašto PET-kamera ima bolju efikasnost i osjetljivost. Rezolucija PET-slike ovisi o veličini detektora, a što su detektori manji i što ih je više u nizu (blok detektora), to je rezolucija bolja, ali je cijena veća. Danas su mogući blokovi od 64, 152 detektora. Zahtjevi za detektore su veliki jer posjeduju veću energiju, nema kolimacije pa je veći broj fotona, veće mrtvo vrijeme itd. Rezolucija PET-a danas je oko 3-4 mm.



**Slika 16.** Prikaz anihilacije pozitron – elektron

(Preuzeto i preuređeno: [www.ansto.gov.au](http://www.ansto.gov.au))

### 3.6.2. Distribucija i primjena FDG-a

FDG je radiofarmak koji se u nuklearnoj medicini, točnije pozitronskoj emisijskoj tomografiji, najčešće primjenjuje u svrhu prikaza postojećih patoloških promjena u tijelu pacijenta, naime njegova distribucija daje uvid u patološke promjene na molekularnoj razini. FDG (2-fluoro-2-deoksi-D-glukoza) analog je D-glukoze, vrijeme poluraspada mu je 2 sata. U molekulu fluor-deoksi-glukoze neradioaktivni atom flora supstituira se radioaktivnim, pozitronskim emiterom, F-18, te nastaje 2-18-fluoro-2-deoksi-D-glukoza. F-18-FDG u stanice ulazi kao i glukoza, uz pomoć transportnih proteina. U stanici je heksokinaza prevodi u F18-FDG-6-fosfat koji ne sudjeluje u daljnjem procesu glikolize kao glukoza, tako da u formi F18-FDG-6-fosfata ostaje u stanicama. Dakle, raspodjela FDG-18 odražava raspodjelu metabolizma glukoze u tijelu. Tumorske stanice imaju izraženu ekspresiju glukoza-transportera, obično inzulin-neovisnih (Glut-1 i Glut-3) te istovremeno ubranu fosforilaciju i sniženu razinu enzima koji razgrađuju 2-FDG-6-fosfat. Ove tri činjenice dovode do pojačane akumulacije FDG-a u tumorskim stanicama. Mnoge tumorske stanice za rast i reprodukciju kao izvor energije koriste glukoza te pokazuju pojačani metabolizam glukoze u usporedbi s normalnim tkivima. Stoga se FDG koristi u detektiranju tumora i njihovih metastaza. Osim toga FDG se koristi i za detekciju raznih upalnih stanja kao npr. osteomijelitisa, u dijagnostici postoperativnih upalnih komplikacija nakon ugradnje endoproteza, detektiranju apscesa i sl. Kako FDG ovisi i o perfuziji pojedinih dijelova tijela, može se koristiti i za procjenu perfuzije određenih organa ili tkiva, kao kod detekcije epileptogenog žarišta u mozgu koje pokazuje hipoperfuziju u fazama između epileptičkih napadaja. FDG se još koristi i kod ishemije miokarda, a njegovo nakupljanje će ukazati da su stanice miokarda još uvijek vijabilne, iako su "hibernirane", te će revaskularizacijom taj dio miokarda povratiti svoju funkciju.

## 4. Rasprava

Radiologija je grana medicine koja obuhvaća dijagnostičku i intervencijsku radiologiju, radioterapiju te terapiju radioaktivnim izotopima i dijagnostiku istima (nuklearna medicina). Kako su to digitalizirani sustavi, svi zahtijevaju što bolju kvalitetu i uređaja i rada osoblja. Uspostavljen sustav kvalitete na radiološkim odjelima mora osiguravati primjereno visoku kvalitetu radioloških usluga koje će garantirati točnost dijagnostičkih informacija, uz najniže moguće troškove i optimalne doze zračenja koje pacijent primi tijekom pretrage. Sukladno tome, danas postoje posebni softveri koji sprečavaju prekomjerno izlaganje zračenju te su u uređajima sve više zastupljeni automatski usavršeni algoritmi obrade podataka i protokoli izvođenja pretrage. Stoga su digitalne radiološke metode omogućile brojne prednosti u radu s pacijentom. Prije svega, smanjene su doze zračenja kako za pacijenta tako i za profesionalno osoblje, omogućena su razna mjerenja pojedinih dijelova snimanog objekta, kao i naknadna obrada dobivene slike. Osim toga, digitalne radiološke metode nude i različite prikaze tijela kao što su multiplanarni prikazi u više ravnina (MSCT), trodimenzionalni prikazi, različite volumetrije te na kraju arhiviranje slika na magnetni ili optički disk te prijenos radioloških slika na velike udaljenosti (teleradiologija). Osim navedenih prednosti, u digitalnim radiološkim metodama postoje i određeni nedostaci kao što su velika početna investicija, nedosegnuta ili tek djelomično dosegnuta prostorna rezolucija filma, potreba za dodatnom obukom osoblja te velika osjetljivost hardvera i softvera.

Tijekom posljednjih 20-tak godina, sve je veća težnja za zamjenom radiološkog filma kao medija za dobivanje slike i uvođenjem kompjutoriziranih i digitalnih detektora. Razlozi su brojni – od nepraktičnosti u rukovanju, velike i nefunkcionalne arhive, podložnosti raznim oštećenjima filma, nemogućnosti naknadne obrade slike, potrebe za ponavljanjem snimanja ako slika nije dobra pa do veće izloženosti zračenju i zagađenju okoliša kemikalijama za razvijanje. Receptori za digitalnu sliku mjere količinu neapsorbiranih rendgenskih zraka koje prolaze kroz bolesnika uporabom elektroničnih detektorskih elemenata. U digitalnim detektorima veličina piksela je u rasponu od 10 do 100 milimikrona što omogućuje prostornu rezoluciju od 5 do 10 linijskih parova po milimetru u direktnim digitalnim sustavima, dok kod standardnih digitalnih sustava ona iznosi 2,5 do 5 lp/mm. Sama početna cijena digitalnih detektora puno je veća u odnosu na konvencionalne medije očitavanja slike, no dugoročno se isplati zbog manjih troškova održavanja i nepostojanja troškova kemijskog razvijanja filma. Digitalne radiološke metode omogućuju veoma pojednostavljene procese stvaranja



rendgenskih slika kao i brzi postupak obrade bolesnika. Dobivene slike su visoko kvalitetne. U digitalnim radiološkim metodama rendgenska slika nastaje indirektnom i direktnom digitalnom radiografijom. Kod indirektno radiografije za stvarnje rendgenske slike koriste se različiti scintilatori kao npr. scintilator sa CCD-kamerom te scintilator s amorfnim silicijem. Scintilatori mogu biti građeni od različitih kristala poput cezijeveog jodida, amorfnog silicija, amorfnog selenija itd. Za razliku od indirektnih medija za dobivanje slike, postoje i direktni mediji unutar kojih spadaju detektori flat panel. Uz pomoć CCD-detektora, slika nastaje na način da rendgenske zrake koje prođu kroz tijelo pacijenta padaju na kristale scintilatora i izbijaju elektrone. Elektroni pri povratku na niži energetske nivo oslobađaju elektromagnetske valove energije svjetla. CCD-detektori mogu biti mali, što nije dobro iz razloga jer postoje praznine koje treba digitalno "krpati". Osim toga, postoje i veliki CCD-detektori, međutim oni su veoma skupi i imaju dosta šuma. Scintilatori s amorfnim silicijem stvaraju sliku na način da upadne zrake dioda pretvara u svjetlost, a tranzistori provode signal koji se prevodi u binarni kod. Ovi detektori, pak, imaju manji šum na slici, za razliku od prethodnih, te mogućnost detekcije male količine stvorenog svjetla što omogućuje veću kontrastnost između tkiva malih razlika u apsorpciji rendgenskih zraka. Detektori flat panel građeni su od tekućeg kristala (amorfnog selenij). U trenutku kad rendgenske zrake padnu na amorfnog selenij, njihova energija proizvodi električni signal. Ova karakteristika tekućih kristala omogućila je razvoj digitalnih ploča – detektora flat panel. Prednost ovih detektora jest nepotrebna pretvorba rendgenskih zraka u svjetlo pa tek onda u električni signal, a s obzirom na to da nema suvišnih pretvorbi, stvaranje slike je brže nego u indirektnoj tehnologiji. Također nema raspršnog zračenja jer se rendgenska zraka, čim upadne u kristal koji je postavljen u kolumne, pretvara u električnu energiju i ne raspršuje se kao pri drugim tehnologijama. Šum je zanemariv. Međutim, nedostatak je vrlo komplicirana izrada detektora gdje se između dvaju stakala, koji se gotovo zalijepe, ostavi otvoren jedan kut kroz koji se ulijeva amorfnog selenij. Kako je sadržaj tekući, može se dogoditi da na nekim mjestima ostanu praznine koje neće imati elektronski podražaj i ostatak će na slici kao artefakti. Uz to, veoma su skupi i zahtijevaju potpunu zamjenu rendgenskih aparata dok se npr. fosforne ploče mogu koristiti i na već postavljenim aparatima. Također, detektori flat panel moraju biti povezani s računalom, što je problem za mobilne rendgenske uređaje.

CT je dijagnostička metoda koja za prikaz patoloških stanja u bolesnika koristi ionizirajuće zračenje, a pri tome najefikasnija je metoda u prikazu koštanih struktura, za razliku od magnetske rezonancije koja je superiornija za prikaz mekog tkiva. CT je metoda

koja, kao i sve ostale digitalne radiološke metode, zahtijeva mirnoću pacijenta tijekom snimanja jer u protivnom nastaju artefakti koji radiolozima smetaju u čitanju nalaza, a samim time postoji rizik od ponovnog zračenja pacijenta. Artefakti mogu biti različiti kao npr. artefakt od strane metalnog objekta u polju, zatim pokreti pacijenta tijekom snimanja, parcijalni volumni efekti te artefakti beam hardening. Svi se oni na slici prikazuju u obliku pruga.

Magnetska rezonancija je pak digitalna metoda koja se ne zasniva na ionizirajućem zračenju već na molekulama vode koje su najzastupljenije u tijelu čovjeka. Ova digitalna metoda ima izvrsnu kontrastnost, a isto tako i prostornu rezoluciju. Kao što je već navedeno, magnetska rezonancija je metoda koja se isključivo koristi za prikaz mekog tkiva. Vrlo je skupa i osjetljiva, ali je od iznimne važnosti za prikaz nekih bolesnih stanja u pacijenta. Magnetskom rezonancijom se pak ne smiju snimati pacijenti koji u tijelu imaju bilo kakav metal (npr. endoproteza kuka, stentovi, metalni vijci) itd. Prije svake pretrage magnetskom rezonancijom, od iznimne je važnosti pitati pacijenta ima li u sebi bilo kakvo metalno tijelo. Međutim, svi metalni materijali koji se uvode u tijelo pacijenta danas su zamijenjeni tzv. titanom, a njegova struktura ne smeta magnetu u radu, te se stoga takvi pacijenti mogu snimiti magnetskom rezonancijom.

Što se pak tiče dijagnostičkog ultrazvuka, on je danas jedan od najčešćih u primjeni u medicini. Razlozi su mnogobrojni, prvenstveno jer se ne zasniva na ionizirajućem zračenju, dovoljno je dobre kontrastnosti i prostorne rezolucije da može dati informaciju o patološkom stanju, a osim toga, uz pomoć ultrazvuka mogu se provoditi i drugi dijagnostički medicinski postupci kao npr. praćenje punkcije pod ultrazvukom, različite biopsije itd. Također dopler ultrazvukom mogu se prikazati i protoci krvnih žila kao i njihova patologija.

## 5. Zaključak

Posljednjih deset do dvadeset godina digitalna se radiografija počela snažno razvijati zahvaljujući razvoju i unapređenju računalnih tehnika. Ona danas predstavlja dominantnu skupinu metoda u radiologiji. Kvaliteta digitalnih radioloških slika superiorna je konvencionalnim. Uvođenjem najnovijih softvera i drugih računalnih sustava, digitalna slika je kvalitetnija i pouzdanija. Početna investicija digitalnih radioloških uređaja ipak nadmašuje cijenu konvencionalnih, stoga je skuplja i veći su troškovi održavanja samih uređaja. Međutim, digitalni radiološki uređaji omogućili su bolju integraciju u sustav PACS/RIS, a sve digitalne radiološke slike podržavaju standarde DICOM 3.0 što uvelike omogućuje tzv. teleradiologiju. Digitalni radiološki uređaji imaju visokorezolucijske LCD-monitore, danas su u upotrebi monitori sa 3 megapiksela. Kod analogno-digitalne konverzije koristi se pak 12-bitna rekonstrukcija sirovih podataka, što daje 4096 nijansi sive skale po jednom pikselu. Isto tako, na ID-konzoli mogu se dobiti podaci o pacijentu (ime i prezime, datum rođenja, odjel i dijagnoza) preko radiološkog informacijskog sustava tzv. RIS-a, a time ih nije potrebno ponovno unositi. Sve nastale digitalne radiološke slike potrebno je dodatno obraditi i očitati te napisati nalaz i potpisati ga od strane liječnika. Kako je klasični radiološki film zamijenjen monitorom, potrebne su radne stanice koje sadržavaju odgovarajuće softvere na kojima radiolozi analiziraju slike. Radna stanica u radiologiji razvijena je na osnovi PC-a za teleradiologiju i dislocirane odjele, odjele intenzivne skrbi te polikliničke ambulante. Sve digitalne radiološke mreže međusobno su povezane putem lokalne informatičke mreže tzv. LAN-a, a čitav se proces kontrolira preko servera. Posebni softveri koji kontroliraju i razmjenjuju digitalne slike su sustavi PACS (*Picture Archiving and Communication System*) koji se moraju prilagoditi postojećem sustavu rada radiološkog odjela, ali i bolničkom informacijskom sustavu tzv. HIS-u. Osim toga, razvoj digitalnih metoda doveo je do mogućnosti gotovo anatomskog mapiranja presjeka ljudskog tijela te prikaza funkcionalnih promjena pojedinih anatomskih struktura, što je osobito značajno kod nekih operacijskih zahvata. Najnoviji digitalni uređaji koji omogućuju prikaz patoloških promjena na molekularnoj razini takozvani su nuklearni uređaji PET/CT i PET/MRI.

## 6. Sažetak

W. Roentgen je prvi uspio definirati i opisati nepoznate x-zrake te je tim otkrićem postavio temelje današnje suvremene radiologije. Tijekom godina, radiologija i njezini sustavi postupno su se razvijali i usavršavali. Danas su gotovo svi radiološki uređaji digitalizirani. Konvencionalna radiografija temelji se na analognom prikazu slike tj. slike koja nastaje interreakcijom x-zraka i organizma, a bilježi se na film-folijskom sustavu. Digitalna rendgenska slika pak predstavlja interreakciju x-zrake i tijela, ali je zabilježena u obliku kompjutorskog zapisa. Osnovni element digitalne slike jest piksel. On ima dvije važne karakteristike: tzv. veličinu piksela i dubinu piksela. Pikseli međusobno povezani daju mrežu piksela odnosno matriks. Najčešća je dimenzija korištenih matrica suvremenih radioloških uređaja 1024 x 1024. Također, svaki piksel posjeduje nijansu sive skale (od crne do bijele boje). Digitalne radiološke metode za pohranu slike, kao medij, koriste CCD-detektore, detektore flat panel, detektore s amorfnim silicijem i dr. U digitalnoj slici moguće je razlikovati 4000 nijanse sivoga. Osnovna su obilježja svake radiološke digitalne slike prostorna rezolucija i kontrastnost. Ljudsko oko razlikuje približno 50 nijansi sivoga. Osnovna je prednost digitalne slike naknadna mogućnost prilagođavanja i uočavanja dijagnostički važnih detalja koji su naizgled "skriveni". To se postiže manipulacijom prozora ("windowing"). Dodatni proces obrade slike tzv. postprocesing jest postupak koji omogućuje uvećavanje pojedinih anatomskih detalja do nekoliko puta, kao i precizna mjerenja dužina i zapremnina različitih organa ili patoloških procesa što je od značaja za planiranje daljnje terapije. Digitalne radiološke slike arhiviraju se u PACS-sustav.

Teleradiologija je telemedicinska disciplina koja liječnicima radiolozima omogućava čitanje i pisanje nalaza na udaljenim lokacijama. Magnetska rezonancija je slikovna dijagnostička digitalna metoda u radiologiji. Magnetska rezonancija omogućava dobivanje presjeka tijela u transverzalnoj, sagitalnoj i koronarnoj ravnini. Magnetski uređaji dijele se prema snazi magnetskog polja i po načinu konstrukcije. Osnovne pulsne sekvence u magnetskoj rezonanciji su SE, GRE, FSE i dr. Kompjutorizirana se tomografija temelji na atenuaciji rendgenskih zraka koje prođu kroz ljudsko tijelo. Osnovni dijelovi CT-uređaja su detektori i rendgenska cijev. Atenuacija rendgenskih zraka u kompjutoriziranoj tomografiji izražava se Hounsfieldovom jedinicom. Raspon mjerljivih stupnjeva atenuacije je od -1000 do +3000 jedinica. Atenuacijski broj za vodu je -0, za plin -1000, za mast -100.

DSA je invazivna metoda koja se temelji na aplikaciji intravaskularnog kontrastnog sredstva što bliže području interesa, s mogućnošću snimanja više snimaka tijekom prolaska kontrasta kroz žile te s mogućnošću suptrakcije (oduzimanja). Najbolja je metoda za prikaz krvnih žila u radiologiji. Angiografije se izvodi pomoću žice vodilje i katetera preko igle za punkciju. Materijali za DSA i intervencije koriste različite mjere širina kao što su inchi, gauge, french, milimetri i charriere.

Ultrazvuk se dobiva pomoću ultrazvučnih generatora koji rade na principu inverznog piezoelektričnog efekta. Piezoelektrični efekt je osobina nekih kristala (kvarc, barijev titanat, natrijev i kalijev titanat) da se pod pritiskom električni polariziraju. Osnovni dijelovi svakog ultrazvučnog uređaja su ultrazvučne sonde različitih oblika, a ovisno o području tijela koji se pregledava, koristi se primjereni oblik sonde. Uređaji za dentalnu radiografiju dijele se na dvije osnovne skupine, na rendgenske uređaje za pojedinačne dentalne snimke i rendgenske uređaje za panoramske dentalne snimke. Navedeni uređaji mogu biti klasični dentalni RTG-uređaji i digitalni dentalni rendgenski uređaji.

Pozitronska emisijska tomografija jest nuklearna metoda oslikavanja ljudskog tijela, a sliku stvara na principu pozitronskog raspada radionuklida. Ti radionuklidi stvoreni su u ciklotronu i služe kao radioobilježivači biološke regije od interesa. FDG je radiofarmak koji se u nukleranoj medicini najčešće koristi, a njegova distribucija daje uvid u patološke promjene na molekularnoj razini unutar ljudskog tijela. PET-kamera je građena od prstena detektora, a dva detektora na istom pravcu registriraju anihilacijske fotone u kratkom vremenskom intervalu (6 – 12 ns) i to je tzv. koincidencija.

## 7. Summary

W. Roentgen was the first who successfully define and describe the unknown x-rays and made foundation of today's modern radiology. Over the years, radiology and its systems are gradually developed and perfected. Today, almost all radiological devices are digitized. Conventional radiography is based on the analog display images, so images arise crossmatch x-rays and body, and is recorded on film-foil system. Digital x-ray image in turn represents the interplay of x-rays and body, but is recorded in the form of computer records. The basic element of a digital image is a pixel. He has two important characteristics so pixel size and pixel depth. Pixels are interconnected provide network or matrix of pixels. The most common sizes used matrix modern radiological device is 1024x1024. Also, each pixel has a shade of gray scale (black to white). Digital radiological methods for storing images, as a medium, using CCD detectors, flat panel detectors, detectors with amorphous silicon, etc. The digital image can be distinguished 4000 shades of gray. The main features of each digital radiological images are spatial resolution and contrast. The human eye distinguishes approximately 50 shades of gray. The main advantage of digital images is subsequent ability to adapt and identifying diagnostic important details that are seemingly " hidden ". This is accomplished by manipulating windows ("windowing"). Additional processing images so. postprocessing is a procedure that allows the enlargement of certain anatomical details several times, as well as precise measurements of length and volume of various organs or pathological process that is important for planning further treatment. Digital radiographic images are stored in the PACS system. Teleradiology is a telemedicine discipline when doctors radiologists can read and write findings to remote locations. Magnetic resonance imaging is diagnostic method in digital radiology. Magnetic resonance imaging allows to obtain a cross-section of the body in the transverse, sagittal and coronary plane. Magnetic devices are classified according to the strength of the magnetic field and the way of construction. The basic pulse sequences in MRI are SE, GRE, FSE, etc. Computerized tomography based on the attenuation of x-rays that pass through the human body. The main parts of the CT-device are detectors and x-ray tube. Attenuation of the X-ray computerized tomography expressed Hounsfield unit. The range of measurable degree of attenuation of -1000 to +3000 units. Attenuation of water is 0, gas -1000, -100 for fat. DSA is an invasive method which is based on the application of intravascular contrast agent as close to the area of interest, the ability to shoot multiple shots during the passage of contrast through the vessels and the possibility subtraction. The best method is to show the blood vessels in radiology.

Angiography was performed using the guidewire and catheter through the needle puncture. Materials for DSA and interventions used various measures such as width inches, gauge, french, and charriere. Ultrasound is obtained by means of an ultrasonic generator which operate on the principle of inverse piezoelectric effect. The piezoelectric effect is a property of certain crystals (quartz, barium titanate, sodium and potassium titanate) to pressure electric polarize. The main parts of each ultrasonic devices are ultrasonic probes of different forms, depending on the area of the body that is used to inspect the appropriate form of the probe. Devices for dental radiography are divided into two main groups, the X-ray devices for individual dental images and x-ray devices for dental panoramic shots. These systems can be classic dental x-ray devices and digital dental x-ray devices. Positron emission tomography is a nuclear imaging methods of the human body, and the image created on the principle of positron decay of radionuclides. These radionuclides are created in the cyclotron and serve as a radiotracer biological regions of interest. FDG is a radiopharmaceutical that is in nuclear medicine commonly used, and its distribution gives insight into the pathological changes at the molecular level within the human body. PET camera is built from a ring of detectors and two detectors in the same direction register annihilation photons in a short period of time (6-12 ns) and it was so. coincidence.

## 8. Literatura

1. Janković S, Mihanović F. Uvod u radiologiju. Split, Sveučilište u Splitu, 2013.
2. Janković S, Eterović D. Fizikalne osnove i klinički aspekti medicinske dijagnostike. Zagreb, Medicinska naklada, 2002.
3. Hebrang A, Klarić-Čustović R. Radiologija. Treće, obnovljeno i dopunjeno izdanje. Zagreb, Medicinska naklada, 2007.
4. Marković V, Punda A, Eterović D. Pozitronska emisijska tomografija (skripta). Medicinski fakultet Sveučilišta u Splitu, Katedra za nuklearnu medicinu. Dostupno na: <http://neuron.mefst.hr> (pristupljeno 14. 06. 2014.).
5. Digitalni zapis u radiologiji. Medicinski fakultet Sveučilišta u Rijeci, Katedra za radiologiju. Dostupno na: <http://www.medri.uniri.hr> (pristupljeno 06. 06. 2014.).
6. Bushong sc. Radiologic Science for Tehnologist. Mosly, St. Louis, 1993.
7. Saha Gopal B. Physics and Radiobiology of Nuclear Medicine. Springer, New York, 2013.
8. Štula I. Nastupno predavanje – Digitalna radiografija. Zavod za dijagnostičku i intervencijsku radiologiju KBC Split. Odjel zdravstvenih studija Split – powerpoint prezentacija. Split, 2014.
9. Mihanović F. Nove tehnologije u stomatologiji. Odjel zdravstvenih studija Split – powerpoint prezentacija. Split, 2013.
10. Buča A. Digitalno stvaranje RTG-slike. Odjel zdravstvenih studija Split – powerpoint prezentacija. Split, 2014.
11. Maras-Šimunić M. Uvod u MRI. Odjel zdravstvenih studija Split – powerpoint prezentacija. Split, 2013.
12. Maras-Šimunić M. Osnovni principi metode kompjutorizirane tomografije. Odjel zdravstvenih studija Split – powerpoint prezentacija. Split, 2013.
13. Barišić I, Batinić T, Fridl Vidas V. Ultrazvučna dijagnostika. Odjel zdravstvenih studija Split – powerpoint prezentacija. Split, 2013.
14. Cambj-Sapunar L. Digitalna suptrakcijska angiografija. Odjel zdravstvenih studija Split – powerpoint prezentacija. Split, 2014.
15. Janković S, Miletić D. Dentalna radiografija i radiologija. Split, Medicinski fakultet Sveučilišta u Splitu, 2009.



## 9. Životopis

Zovem se Dolores Biber. Rođena sam u Županji 14. lipnja 1992. godine i živjela sam ondje do svoje devete godine, a potom sam se, splotom okolnosti, sa svojom obitelji doselila u Zadar, gdje živim već 13 godina. Osnovnu školu, u kojoj sam pohađala i dodatnu nastavu njemačkog jezika i informatike, završila sam u Zadru 2007. godine. Medicinsku školu, smjer medicinska sestra/tehničar završila sam 2011. godine. U drugom razredu srednje škole sudjelovala sam na županijskom natjecanju iz latinskog jezika te osvojila drugo mjesto. Također sam sudjelovala na brojnim natjecanjima iz biologije i eko-kvizova. Imam položenu vozačku dozvolu B-kategorije. Imam mlađu sestru Nives i brata Nina, te majku i baku s kojima živim. Otac Mladen radi u Njemačkoj.

Izabrala sam studij radiološke tehnologije jer volim pomagati ljudima i u tome sam se uistinu pronašla. Smatram da ću u svojem budućem radu pokazati stečeno znanje prikupljeno tijekom studija i primijeniti ga u praksi na najbolji mogući način.