

Neuroradiološki aspekti punktiformnih hiperintenziteta signala u bijeloj tvari mozga

Krajina, Marijana

Undergraduate thesis / Završni rad

2014

Degree Grantor / Ustanova koja je dodijelila akademski / stručni stupanj: **University of Split / Sveučilište u Splitu**

Permanent link / Trajna poveznica: <https://um.nsk.hr/um:nbn:hr:176:216563>

Rights / Prava: [In copyright](#) / [Zaštićeno autorskim pravom.](#)

Download date / Datum preuzimanja: **2024-07-18**

Repository / Repozitorij:



Sveučilišni odjel zdravstvenih studija
SVEUČILIŠTE U SPLITU

[Repository of the University Department for Health Studies, University of Split](#)



UNIVERSITY OF SPLIT



SVEUČILIŠTE U SPLITU
SVEUČILIŠNI ODJEL ZDRAVSTVENIH STUDIJA
PREDDIPLOMSKI SVEUČILIŠNI STUDIJ
RADIOLOŠKA TEHNOLOGIJA

Završni rad

**NEURORADIOLOŠKI ASPEKTI PUNKTIFORMNIH
HIPERINTENZITETA SIGNALA U BIJELOJ TVARI MOZGA**

Studentica:

Marijana Krajina

Mentor:

Dr.sc. Sanja Lovrić Kojundžić, dr.med.

Split, rujan 2014.

SADRŽAJ:

1. UVOD	1
2. CILJ RADA.....	2
3. ANATOMIJA MOZGA	3
3.1. Arterijski mikrovaskularni sustav	5
3.2. Venski mikrovaskularni sustav	7
4. SUVREMENA DIJAGNOSTIKA MOZGA	8
5. BOLESTI BIJELE TVARI MOZGA.....	12
5.1. Normalan nalaz.....	12
5.2. Patološki nalaz.....	13
5.3. Patofiziologija.....	13
6. MORFOLOŠKI ELEMENTI PUNKTIFORMNIH HIPERINTENZIVNIH LEZIJA U BIJELOJ TVARI MOZGA	14
6.1. Distribucija i mjesto.....	14
6.2. Morfologija.....	15
6.3. Veličina.....	16
6.4. Kontrastna imbibicija	17
6.5. Hemoragija i mikrohemoragija.....	17
7. DIFERENCIJALNA DIJAGNOZA.....	18
7.1. Vaskularni uzorak.....	19
7.1.1. Proces starenja mozga.....	20
7.2. Perivaskularni uzorak	21
7.2.1. Multipla skleroza	21
7.3. Nespecifični uzorak	23
7.3.1. Neurotoksične promjene bijele tvari mozga	24
7.3.1.1. Inhalacija heroína	24
7.3.1.2. Toksične lezije splenija kaloznoga korpusa	25

7.3.1.3. Oštećenja bijele tvari mozga pri liječenju tumora.....	25
8. ZAKLJUČAK	27
9. LITERATURA.....	28
10. SAŽETAK.....	29
11. SUMMARY	30
12. ŽIVOTOPIS:	31

1. UVOD

Magnetna rezonancija (MR) je vrlo osjetljiva metoda za otkrivanje promjena koje se javljaju u bijeloj tvari, a najbolje se uočavaju u T2 i FLAIR sekvencijama prikazujući se kao punktiformni ili ovalni hiperintenziteti MR signala. Patološki poremećaji se moraju razlikovati od fizioloških promjena poput normalnog starenja ili proširenih perivaskularnih prostora. Hiperintenziteti signala u bijeloj tvari nisu specifičan nalaz već mogu biti uzrokovani bilo kojom patološkom promjenom tkiva. Diferencijalna dijagnoza je široka i uključuje nasljedne bolesti (poput leukodistrofija) te brojne stečene poremećaje (hipoksemičko-ishemijski poremećaji, multipla skleroza, trovanja itd).

Poznavanje anatomije mikrocirkulacije mozga i nagli razvoj dijagnostičke opreme olakšao je dijagnosticiranje bolesti bijele tvari. Zahvaljujući različitim morfološkim elementima u snimkama MR-a moguće je odrediti prevladavajući uzorak što radiologu olakšava postavljanje dijagnoze. Postoje tri moguća uzorka punktiformnih hiperintenziteta bijele tvari na magnetnoj rezonanciji u T2 mjerenom vremenu, a to su: vaskularni, perivaskularni i nespecifični uzorak.

2. CILJ RADA

Prisutnost punktiformnih hiperintenziteta signala u T2 mjerenom vremenu magnetne rezonancije unutar bijele tvari mozga je vrlo čest nalaz koji ne mora uvijek značiti patološku promjenu i bolest već i normalan nalaz. Cilj ovog rada je koristeći se anatomskim pristupom moždanoj mikrocirkulaciji morfološki pojasniti osnovne uzorke punktiformnih lezija bijele tvari mozga te ih korelirati s najčešćim bolestima koje se javljaju u tom području.

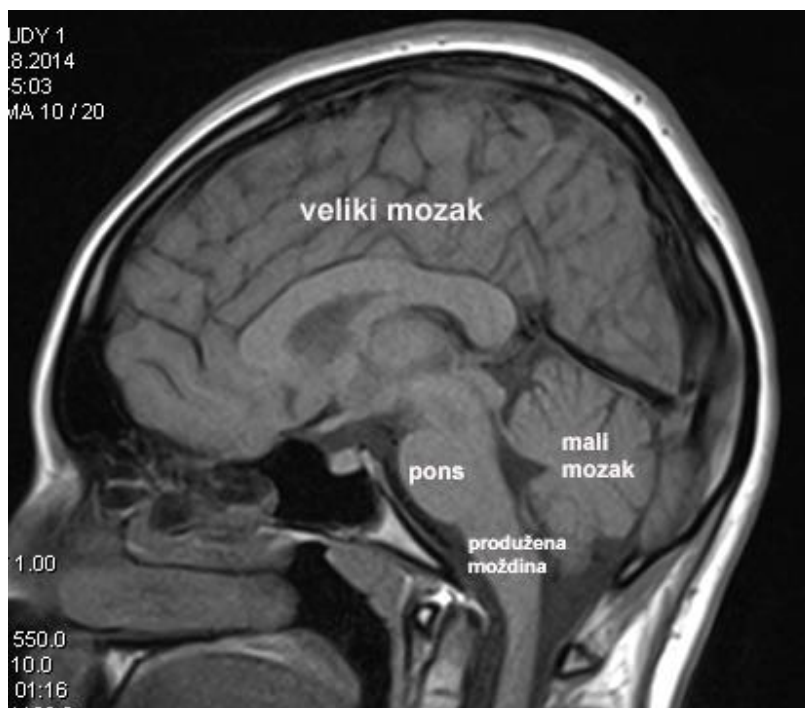
3. ANATOMIJA MOZGA

U središnjem živčanom sustavu (SŽS) razlikujemo sivu i bijelu tvar. Sivu tvar čine tijela živčanih stanica (soma), dok bijelu tvar izgrađuju vlakna živčanih stanica (aksoni) smještenih unutar i izvan središnjeg živčanog sustava. Živčana vlakna u bijeloj tvari organizirana su tako da tvore brojne neuronske putove. Putevi prenose informacije iz jednog dijela SŽS-a u drugi, a sudjeluju i pri prijenosu informacija koje odlaze u periferne dijelove tijela ili dolaze iz njih. Središnji živčani sustav u cijelosti je obavijen moždanim ovojnicama (*meninges*), i moždano-moždinskom tekućinom (*liquor cerebrospinalis*).

U središnji živčani sustav ubrajamo (slika 1):

- Moždano deblo
- Mali mozak
- Veliki mozak

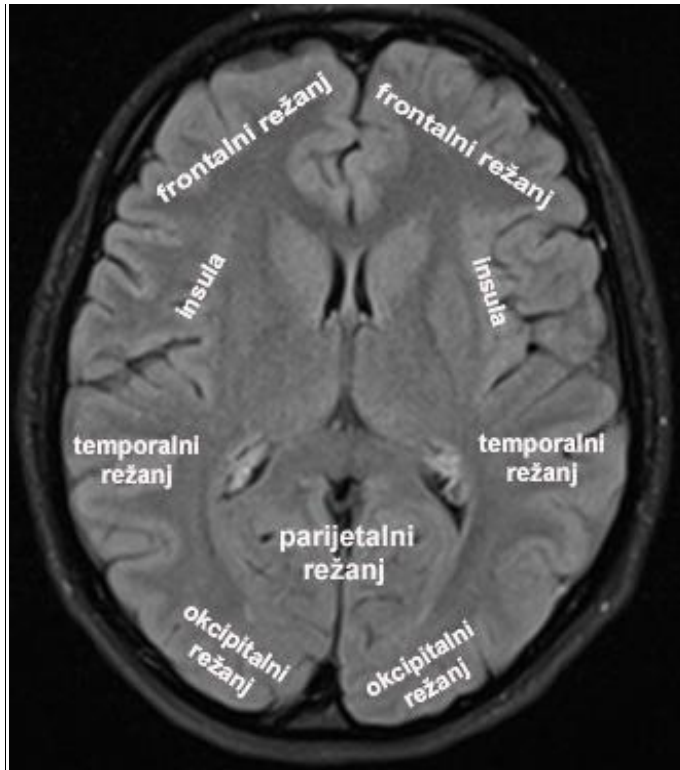
Moždano deblo zajednički je naziv za produljenu moždinu (*medulla oblongata*), most (*pons*) i srednji mozak (*mesencephalon*). Produljena moždina se nastavlja neposredno na gornji kraj kralježnične moždine, a granicom između tih dijelova središnjeg živčanog sustava možemo smatrati razinu velikog zatiljnog otvora. U sivoj tvari produljene moždine nalaze se središta nužna za održavanje života: središte za disanje, vazomotorički centar i središta koja upravljaju funkcijom hranjenja. Bijelu tvar produljene moždine čine uzlazni i silazni putovi koji povezuju kralježničnu moždinu s višim djelovima SŽS-a. Pons je središnji dio moždanog debla. Gornja granica produljene moždine i ponsa čini dno četvrte moždane klijetke, a njezin krov tvori mali mozak. Srednji mozak krajnji je prednji dio moždanog debla i čini njegovu poveznicu s dijelom velikog mozga koji se zove međumozak (*diencephalon*).



Slika 1: MR mozga, mediosagitalni presjek, T1 mjereno vrijeme – osnovni anatomske dijelovi mozga (KBC Split)

Mali mozak nalazi se u dnu stražnje lubanjske jame, ispod zatiljnog režnja velikog mozga, od kojeg ga dijeli vodoravno položeno podvostručenje tvrde moždane ovojnice nazvano tentorijem malog mozga. Mali mozak svojom osnovnom građom odgovara građi velikog mozga, jer mu se siva tvar nalazi na površini, a bijela u središtu. Važan je u održavanju ravnoteže zajedno s vestibularnim aparatom.

Veliki mozak je dio središnjeg živčanog sustava koji se nalazi oko dviju lateralnih i oko treće moždane klijetke. Dio koji se razvija oko lateralnih moždanih klijetki naziva se krajnjim mozgom (*telencephalon*). Dio što se razvija oko treće moždane klijetke tvori međumozak. Međumozak svojom cjelovitošću čini poveznicu telencefalona i srednjeg mozga. Najvažniji dijelovi međumozga su talamus i hipotalamus, kojima je priključena glavna žlijezda s unutarnjim izlučivanjem, hipofiza. Krajnji mozak tvore režnjevi velikog mozga (slika 2), koji se sastoje od vijuga velikog mozga, međusobno odijeljenih brazdama. Režnjevi velikog mozga su: čeonni (*lobus frontalis*), tjemeni (*lobus parietalis*), sljepoočni (*lobus temporalis*), zatiljni režanj (*lobus occipitalis*), te inzula (*insula*).



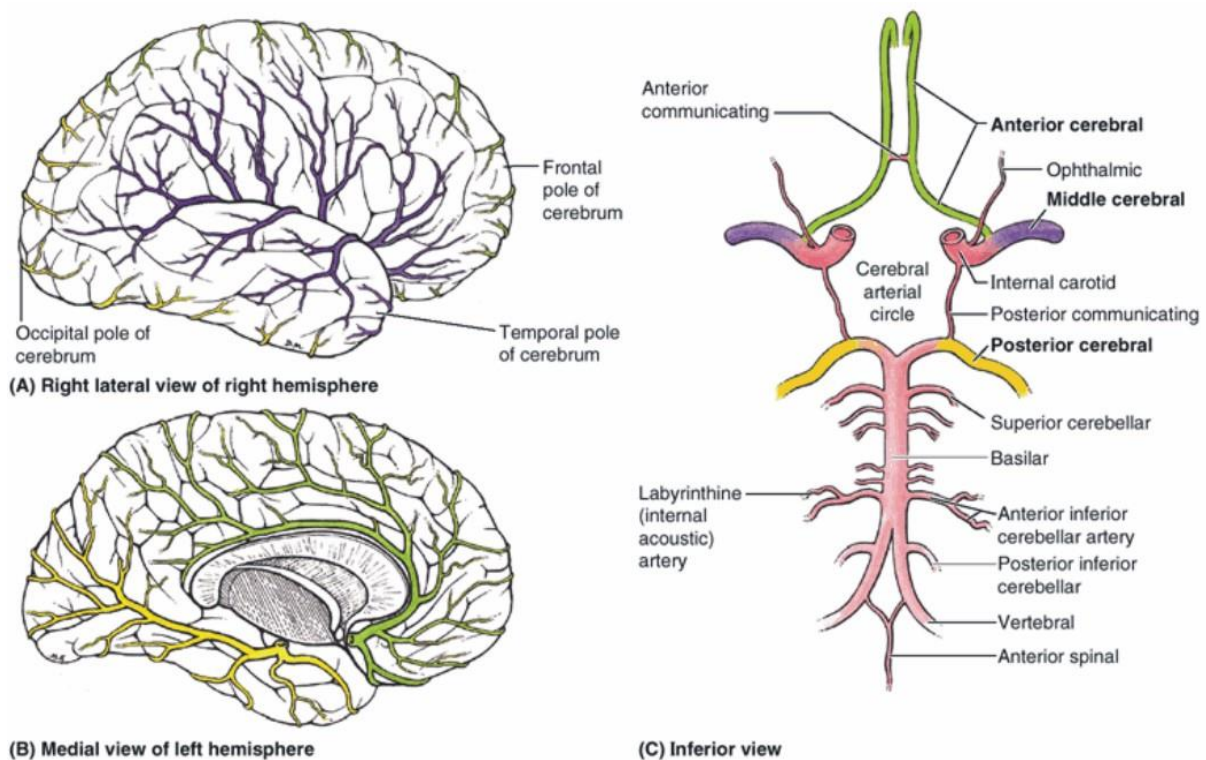
Slika 2: MR mozga, aksijalni presjek u razini bazalnih ganglija, FLAIR sekvencija - reznjevi velikog mozga (KBC Split)

3.1. Arterijski mikrovaskularni sustav

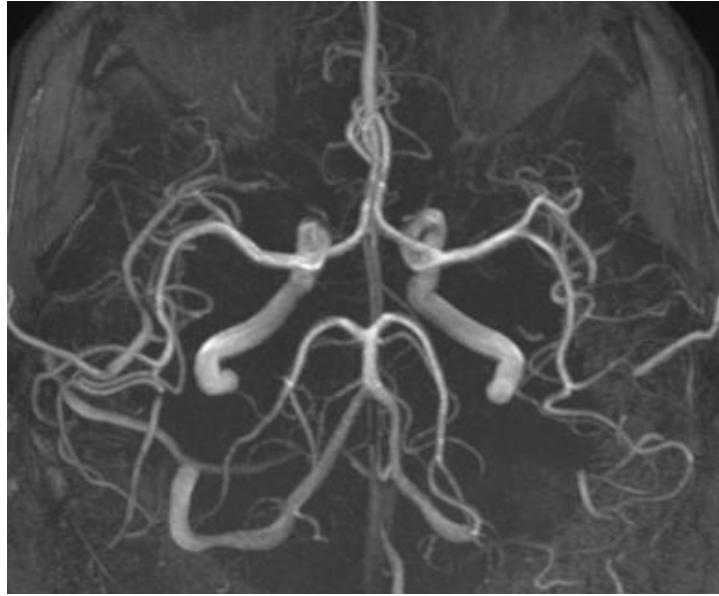Površinske arterije prolaze kroz moždanu koru do bijele tvari formirajući moždane arteriole duge 4-5 cm. Cijelom svojom duljinom daju ogranke koji opskrbljuju krvlju moždanu koru. Površinske arterije uspostavljaju višestruke anastomoze koje pružaju moždanoj kori bogatu arteriolarnu mrežu. Prednji moždani arterijski krug (Willisov krug, lat. *circulus arteriosus cerebri*) je arterijski krug u obliku peterokuta na ventralnoj površini mozga. (slika 3.) Važna je anastomoza na bazi mozga između četiriju arterija (dvije vertebralne i dvije unutarnje karotidne arterije) koje opskrbljuju mozak (slika 4). Arterijski krug stvaraju (anteriorno prema posteriorno):

- *A. communicans anterior* - povezuje dvije prednje moždane arterije
- *A. cerebri anterior* - je parna krvna žila u glavi, jedna od dvije završne grane unutarnje karotidne arterije (lat. *arteria carotis interna*). Prednja moždana arterija oksigeniranom krvlju opskrbljuje velik mozak (točnije dijelove čeonog i tjemnog reznja). Lijeva i desna prednja moždana arterija dio su Willisovog arterijskog prstena, a povezane su međusobno prednjom komunikantnom arterijom.

- *A. carotis interna* - velika krvna žila glave i vrata koja oksigeniranom krvlju opskrbljuje središnji živčani sustav. Unutarnja karotidna arterija polazi od zajedničke karotidne arterije (lat. *arteria carotis communis*), a završava kada se u lubanji podijeli na završne grane, prednju i srednju moždanu arteriju.
- *A. communicans posterior* - povezuje stražnju moždanu arteriju s unutarnjom karotidnom arterijom sa svake strane.
- *A. cerebri posterior* - je parna krvna žila koja oksigeniranom krvlju opskrbljuje stražnji dio velikog mozga. Stražnje moždane arterije nastaju kada se bazilarna arterija (lat. *arteria basilaris*) podijeli na dvije završne grane, odnosno na dvije stražnje moždane arterije. Stražnja moždana arterija putem svojeg ogranaka, stražnje komunikantne arterije (lat. *arteria communicans posterior*), anastomozira sa istostranom unutarnjom karotidnom arterijom i zajedno čine dio Willisova arterijskog prstena (lat. *circulus arteriosus cerebri*).



Slika 3. Willisov arterijski prsten. Slika preuzeta sa http://perpetuum-lab.com.hr/wiki/plab_wiki/_/anatomija-covjeka-enciklopedija/wilisov-arterijski-krug-r25



Slika 4. MR angiografija krvnih žila mozga -Willisov arterijski prsten

3.2. Venski mikrovaskularni sustav

Duralni venski sinusi su endotelom obloženi prostori između periostalnog i meningealnog sloja dure mater. Nastaju tamo gdje se duralni septum pričvršćuje za slobodni rub *falxa cerebri* i uz tvorbe na bazi lubanje. Velike vene sa površine mozga prazne se u ove sinuse i većina krvi iz mozga na kraju se kroz njih drenira u *v. jugularis internu*. Arahnoidne granulacije su arahnoidna izbočenja koja se probijaju kroz meningealni sloj dure mater u duralne venske sinuse, posebice u lateralne lakune i prenose cerebrospinalnu tekućinu u venski sustav. Povećane arahnoidne granulacije mogu erodirati kost, stvarajući udubljenja nazvana granularne faveole u svodu lubanje. Obično se zamjećuju u *sinusu sagittalisu superioru*, *sinusu transversusu* i drugima. Arahnoidne granulacije su strukturno prilagođene za prijenos cerebrospinalne tekućine iz subarahnoidnog prostora u venski sustav.

4. SUVREMENA DIJAGNOSTIKA MOZGA

Magnetna rezonancija je dijagnostički postupak u kojem se ne primjenjuju rendgenske zrake, već se temelji na rezonanciji vodikovih iona u jakom magnetnom polju. Prikaz na MR-u se dobije na temelju apsorpcije i emisije energije radiofrekventnih valova elektromagnetskog spektra. MR signal nastaje djelovanjem radiovalova na jezgru atoma. Različit sastav atomske jezgre uvjetuje različita magnetska svojstva. Za dobivanje slike u MR-u koriste se svojstva atoma vodika. Vodik se koristi jer je najjednostavniji i najzastupljeniji element u tijelu, te uz to što je pozitivno nabijen vodik ima i veliki magnetski spin koji u MR-u služi za dobivanje slike. Na taj način dobivena slika omogućuje visoku razlučivost mekotkivnih struktura i krvnih žila koja je znatno bolja od slike dobivene CT-om. MR je metoda koja je vrlo osjetljiva, ali nije visoko specifična. Da bi se povećala specifičnost, tj. dijagnostička točnost metode, primjenjuju se kontrasti. Kontraste koristimo da bi se istakle razlike među tkivima, te razlike između normalnog tkiva i patoloških promjena. Kontrastna sredstva koja se koriste u magnetskoj rezonanciji djeluju tako da mijenjaju magnetizaciju tkiva, odnosno mijenjaju relaksacijska vremena u različitim tkivima. Postoje brojne indikacije pri kojima se primjenjuje kontrastno sredstvo: novotvorine, upale, multipla skleroza, praćenje učinkovitosti terapije, prikaz krvnih žila te sve dijagnostički nerazjašnjene patološke promjene na nativnim snimkama. Najčešće korišteno pozitivno kontrastno sredstvo je gadolinij (Gd) koji sadrži metal kao aktivnu komponentu. Prilikom svakog korištenja kontrastnog sredstva predhodno treba učiniti nativnu snimku zbog usporedbe. Gadolinij je metal koji sadrži sedam neparnih elektrona u molekuli te zbog toga ima veliku paramagnetsku osjetljivost. Kontrastno sredstvo se sastoji od nosača i iona gadolinija. Nosač koji se zove kelat omogućava zadržavanje osobina kontrasta i poništavanje toksičnog djelovanja gadolinija. Kontrast se aplicira intravenski te se brzo rasprostranjuje u ekstracelularnu tekućinu. Većina kontrasta (80%) se izluči iz tijela nakon tri sata putem bubrega. Danas postoje različita kontrastna sredstva u primjeni (*Dotarem, Gadovist, Magnevist, Omniscan...*). Postoje i negativna kontrastna sredstva koja se sastoje od jezgre željeznog oksida. Negativna kontrastna sredstva uzrokuju skraćenje T2 vremena što rezultira hipointenzivnim signalom na snimci. Najčešće se koriste za oslikavanje jetre i slezene kod koji je normalno tkivo nižeg intenziteta signala. Dok se pozitivna kontrastna sredstva nazivaju relaksacijskim sredstvima, negativna kontrastna sredstva se nazivaju sredstvima kemijskog pomaka (engl. *chemical shift agents* ili *frequency agents*).

Za primjenu kontrastnog sredstva pacijent obavezno mora imati nalaze krvi (urea i kreatinin) kojima se procjenjuje bubrežna funkcija. Loša bubrežna funkcija je kontraindikacija za primjenu kontrasta. U slučaju kada je primjena kontrasta neophodna nakon pretrage potrebna je ponovna kontrola ureje i kreatinina te po potrebi hemodijaliza. Također trudnicama se ne preporuča primjena kontrasta osim ako nije neophodno, a dojiljama se preporuča da ne doje najmanje 24 sata nakon primjene kontrasta, da bi se kontrast izlučio iz tijela. Većina pacijenata nema nikakvih popratnih nuspojava. Ipak, moguće su: alergijske reakcije, crvenilo lica, osip, vrtoglavica, dispneja, glavobolja, mučnina, osjećaj hladnoće u ruci dok se aplicira kontrast. Sve nuspojave se obično događaju unutar nekoliko minuta od apliciranja, dok je pacijent još u MR dijagnostici. Prije početka samog pregleda pacijent treba ispuniti upitnik i potpisom dati suglasnost za pregled. U upitniku treba upisati svoje osobne podatke, uz to naglasiti ukoliko postoji alergija na neke lijekove i/ili kontrastna sredstva. Za žene u generativnom razdoblju bitno je odgovoriti na pitanje o mogućoj trudnoći, jer još uvijek nije dokazana 100% sigurnost za plod kod MR pregleda. Posebnu pažnju treba obratiti na operirane bolesnike kojima su ugrađeni metalni implantanti jer tijekom pregleda dolazi do zagrijavanja tkiva oko ugrađenog metalnog implantanta. Trudnoća i posjedovanje implantanta su relativne kontraindikacije za magnetnu rezonanciju, jer bez obzira na mogući rizik pregled će se obaviti ako je neophodan. Također postoje i apsolutne kontraindikacije, a to su: elektrostimulator, umjetni srčani zalisci, kohlearni implantati, automatski potkožni injektorij lijekova te metalna strana tijela u oku, CNS-u i kralježničnoj moždini. Ako sumnjamo na postojanje metalnog stranog tijela prethodno se učini klasična rendgenska snimka da bi se isključilo ili potvrdilo postojanje stranog tijela. Nakon što ustanovimo da ne postoje kontraindikacije za magnetnu rezonanciju i dobijemo potpisanu suglasnost od strane pacijenta možemo izvršiti MR pregled.

Postoje različite MR tehnike od kojih su neke nužne za dijagnosticiranje bolesti bijele tvari mozga:

***Spin echo* sekvenca (SE)** najčešće je upotrebljavana vrsta pulsne sekvence. Signal nastaje bilježenjem odjeka stvorenog nakon ekscitacije tkiva pobudnim RF pulsom od 90° i refokusiranja transverzalne magnetizacije pulsom od 180° . T1 snimke daju visok signal masti, dok T2 snimke daju vrlo visok signal vode. Prema ovim snimkama se uspoređuju sve ostale tehnike te se kaže da je snimka T1 ili T2 mjerenja.

***Fast spin echo* (FSE)** je također SE, ali sa kraćim vremenom skeniranja. Standardna T2 SE sekvenca trajala bi 15-30 min., stoga se Fast SE koristi najčešće za T2 sekvencu - T2 FSE.

Inversion recovery (RE) pulsna sekvenca kod koje RF puls od 90° prethodi inverzijski puls od 180° čija frekvencija odgovara frekvenciji tkiva čiji signal želimo prigušiti. Longitudinalna magnetizacija spinova te frekvencije se preokreće (inverzija) za 180° nakon čega slijedi njen oporavak.

FLAIR (*fluid attenuated inversion recovery*) je tehnika snimanja kod koje je potisnut signal vode. Koristi se za otkrivanje promjena u tkivu mozga.

STIR (*short tau inversion recovery*) je posebna tehnika T1 snimaka kod koje je potisnut signal masti. Dobiju se bolje snimke koje su korisne za prikaz edema, metastaza i ožiljaka.

Gradient Echo sekvence (GRE) vrsta pulsne sekvence u kojoj se detektira signal koji nastaje nakon ekscitacije tkiva pobudnim RF pulsom od 90° te nakon refokusiranja raspršene transverzalne magnetizacije primjenom uzastopnih, gradijentnih pulsova. Vrijeme snimanja je znatno kraće ($TR < 300ms$). Kut otklona prema transverzalnoj ravnini je ovdje manji od 90° , a umjesto 180° pulsa vraćanje u fazu se postiže gradijentima. Dobitak je pak u vremenu skeniranja jer se TR može bitno skratiti. Gradijentne sekvence se primjenjuju kod skeniranja abdomena u jednom udahu i kod prikaza vaskularnih struktura, jer su vrlo osjetljive za protok. GRE sekvence zbog svoje brzine i pouzdanosti su danas jedne od najčešće korištenih u kliničkoj primjeni.

Echo Planar Imaging (EPI) ekstremno brza MR tehnika oslikavanja u kojoj je cijela snimka rekonstruirana nakon samo jednog pobudnog RF pulsa. Nakon pobudnog pulsa slijedi serija brzih gradijentnih pulsova nakon kojih pak slijedi gradijentni odjek (*gradient echo*). Svaki odjek puni po jedan red *k-spacea*. Zbog svoje brzine EPI tehnike se upotrebljavaju kod pregleda nemirnih pacijenata, a posebno područje primjene su našle u i u fMRI (*functional MRI*). Za razvoj ovih tehnika posebno je važna velika snaga magnetskog polja te snažni i brzi gradijentni sustavi. Prednosti EPI tehnika su brzo snimanje i smanjenje artefakata zbog pokreta. EPI tehnike su osnova za naprednije MR tehnike kao što su tehnike za snimanje srca, *breath-hold* snimanja abdomena, MR angiografije, difuzije (DWI), perfuzije (PI), fMRI (*functional MRI*).

EPI sekvence:

- DWI (*Diffusion Weighted Imaging*)
- PI (*Perfusion Imaging*)
- BOLD (*Blood Oxygenation Level Dependent*)
- DTI (*Diffusion tensor Imaging*)

DWI -*diffusion weighted imaging*- tehnika snimanja kod koje se poništava sav signal iz tkiva, tako da jedino signal onih molekula koje se kreću zbog difuzije biva prikazan. Ove snimke se svakodnevno koriste za pronalaženje moždanog tkiva koje je doživjelo ishemiju, odnosno infarkt. Eksperimentalni modeli su pokazali da je ovim snimanjem moguće otkriti odumiranje stanica svega nekoliko (7–8) minuta nakon početka ishemije, odnosno nekoliko minuta nakon teoretskog odumiranja stanica.

BOLD i DTI su funkcionalne tehnike (fMRI) sve više imaju ulogu u kvalitetnom planiranju poštudnih neurokirurških operacija kako bi neurološki deficit nakon operacije bio što manji.

MR spektroskopija (MRS) je MR metoda kojom se mjere metaboličke aktivnosti u patološkim promjenama u mozgu kao što su tumori, infarkti, Alzheimer-ova bolest itd. Osim u mozgu, može se koristiti kao metoda za procjenu metaboličke aktivnosti i u mišićima, dojci, prostati. MRS je neinvazivna metoda prikaza metaboličkih procesa u stanicama živog tkiva. Metoda počiva na osnovnim principima MR. Osim vodika, magnetnom rezonancijom mogu biti detektirani i drugi atomi s neparnim brojem elektrona ili protona kao što su litij (Li), ugljik (C), fluor (F), natrij (Na) i fosfor (P). Osnovni princip su istovrsne jezgre u različitim okruženjima (metabolitima) koje će rezonirati na različitim frekvencijama (*chemical shift*).

5. BOLESTI BIJELE TVARI MOZGA

Svaki pregled pacijenta pri sumnji na neurološke bolesti započinje temeljitom kliničkom obradom koja uključuje neurološki pregled, pregled likvora te ostale dijagnostičke pretrage, poput laboratorijskih i radioloških. Kod bolesti bijele tvari SŽS-a, magnetna rezonancija se pokazala kao najpouzdanija metoda za postavljanje dijagnoze. U dijagnostici bolesti bijele i sive tvari mozga u MR-pregledu rutinski rabimo T1 i T2 mjereno vrijeme te FLAIR-sekvenciju (*fluid attenuated inversion recovery*) i difuzijski mjereno oslikavanje (*diffusion weighted imaging, DWI*) s pojavnim difuzijskim koeficijentom (*apparent diffusion coefficient, ADC*). Posebno osjetljiva tehnika za prikaz bijele tvari je FLAIR-sekvencija.

Na MR snimkama se, općenito, lezije bijele tvari mozga prikazuju u T2 mjerenom vremenu i FLAIR-sekvenciji kao hiperintenzivan MR-signal, dok u T1 mjerenom vremenu mogu biti hipointenzivnog signala ili sasvim neuočljive. Ponekad se mogu vidjeti i u CT-presjecima kao hipodenzne lezije. Osim uobičajenih MR sekvencija, u suvremenoj dijagnostici bolesti mozga se primjenjuje MR-spektroskopija (MRS) koja ima sve veće značenje u postavljanju dijagnoze i praćenju pacijenata. Najnovijim MR metodama pripada tehnika snimanja difuzije duž vlakana neurona (*diffusion tensor imaging, DTI*) tehnika koja je sve zastupljenija u suvremenoj dijagnostici bolesti SŽS-a.

Valja istaknuti da, bez obzira na dob bolesnika, ukoliko postoji sumnja na lezije bijele tvari u mozgu, u odnosu na sve ostale radiološke pretrage, apsolutnu prednost treba dati MR-pregledu zbog visoke specifičnosti, osjetljivosti i neškodljivosti same pretrage.

5.1. Normalan nalaz

Prisutnost nekoliko hiperintenzivnih točkastih žarišta u bijeloj tvari mozga je vrlo čest nalaz koji se može smatrati klinički beznačajnim u većini slučajeva, a za takve promjene se koristi termin UBO lezije (engl. *unidentified bright objects*). Ovi točkasti hiperintenziteti mogu biti rezultat proširenih perivaskularnih prostora ili sitnih ishemijskih žarišta. Na MR snimkama se prošireni perivaskularni prostori mogu vidjeti u 13% zdravih odraslih osoba, a u samo 3% zdrave djece i ne predstavljaju patološki nalaz već anatomske varijante razvoja.

5.2. Patološki nalaz

Uzrok patološkog punktiformnog hiperintenziteta signala na MR presjecima može biti nasljedna ili stečena bolest bijele tvari mozga. Među stečenim bolestima bijele tvari najčešća je mikrovaskularna hipoksična ishemija, bez obzira je li uzrokovana trombozom, embolijom ili nekim od cerebrovaskularnih čimbenika rizika. Stečenu bolest treba uvijek uzeti kao prvu dijagnostičku opciju, osim ako već ne postoje neki klinički dokazi koji upućuju na nasljednu etiologiju. Osim mikrovaskularne hipoksične ishemije postoje i drugi uzroci pojave punktiformnih hiperintenziteta MR signala u bijeloj tvari mozga, a to su: multipla skleroza, vaskulitis, infekcija, trauma i trovanja različitim opijatima.

Nasljedne bolesti koje zahvaćaju bijelu tvar čine leukodistrofije, progresivne bolesti mijelinske ovojnice. Za većinu ovih bolesti je dokazana molekularna, odnosno genetska podloga. Neke se manifestiraju relativno rano u dječjoj dobi, a nekima se poremećaj bijele tvari razvije u kasnijem razdoblju života. Najčešće leukodistrofije koje oštećuju bijelu tvar mozga su: metakromatska leukodistrofija, globoidna leukodistrofija, X-vezana adrenoleukodistrofija i sudanofilna leukodistrofija.

5.3. Patofiziologija

Jedan od mogućih uzroka punktiformnih hiperintenziteta je oštećenje mikrocirkulacije mozga, što ugrožava dotok krvi parenhimu koji ovisi o njima. Vaskularni uzroci bolesti bijele tvari su arterioskleroza, embolije, vaskulitisi, sistemne bolesti te dijabetes. Još jedan mogući patofiziološki mehanizam kod leukoencefalopatije je stanična infiltracija, taloženje patoloških tvari u perivaskularnom prostoru što se radiološki očituje kao hiperintenzivna lezija. Dijagnosticiranju bolesti bijele tvari mozga može se pristupiti uzimajući u obzir mikrovaskularnu cirkulaciju mozga. Postoje tri glavna uzorka: vaskularni uzorak, perivaskularni uzorak ili nespecifični uzorak.

6. MORFOLOŠKI ELEMENTI PUNKTIFORMNIH HIPERINTENZIVNIH LEZIJA U BIJELOJ TVARI MOZGA

Za radiološki pristup punktiformnim hiperintenzitetima u bijeloj tvari treba analizirati oblik i veličinu lezije, postkontrastnu imbibiciju, prisutnost krvarenja ili mikrohemoragije te isključiti oštećenje sive tvari mozga. Opis svakog od tih elemenata može pomoći pri određivanju mogućeg uzorka, što olakšava postavljanje dijagnoze.

6.1. Distribucija i mjesto

Punktiformni hiperintenzitet signala se može prezentirati pretežno supratentorijalnom distribucijom ili pretežno infratentorijalnom, odnosno može istodobno zahvaćati supra- i infratentorijalno područje. Lezije koje se nalaze u supratentorijalnom području uglavnom predstavljaju bolest malih krvnih žila što se morfološki prezentira vaskularnim uzorkom, a potvrđuje činjenicom da su supratentorijalne lezije u većini slučajeva smještene u frontoparijetalnom području.

Supratentorijalna distribucija se odnosi na četiri velika područja: subkortikalno i periventrikularno područje, duboku bijelu tvar i korpus kalozum.

Subkortikalne lezije se mogu nalaziti u bliskom kontaktu sa sivom tvari, odnosno jukstakortikalno i zahvaćati U-vlakna bijele tvari (jukstakortikalne lezije), odnosno mogu se nalaziti unutar samih vlakana koja nisu zahvaćena, pa pripadaju tzv. sub-U subkortikalne lezije.

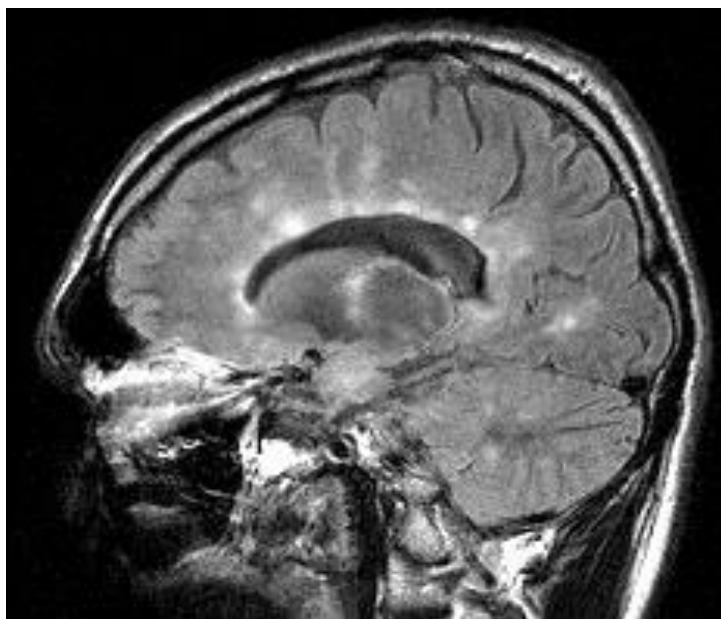
Jukstakortikalne lezije pripadaju perivaskularnom uzorku i karakteristika su lezija u multiploj sklerozi, dok sub-U subkortikalne lezije predstavljaju vaskularni uzorak.

Lezija se smatra periventrikularno smještenom ukoliko je u kontaktu s endodimalnom površinom ili se nalazi vrlo blizu endodimalne površine (manje od 1 cm). Budući da i mikrovaskularne i perivaskularne lezije mogu biti periventrikularno smještene, ključni element je oblik lezije.

Duboka bijela tvar se nalazi između subkortikalne i periventrikularne regije. Lezije koje se nalaze na granici između dva vaskularna područja nazivaju se graničnim lezijama, koje su indikativno vaskularnog uzorka. Lezije koje se ne jasno mogu svrstati ni u jedno granično područje, morfološki pripadaju nespecifičnom uzorku.

Korpus kalozum je tipična lokalizacija lezija kod multiple skleroze, odnosno kalozo-septalno područje (slika 4), ali se i javljaju kao tipične lezije u Susac sindromu ili CADASIL-u (engl. *Cerebral Autosomal-Dominant Arteriopathy with Subcortical Infarcts and Leukoencephalopathy*).

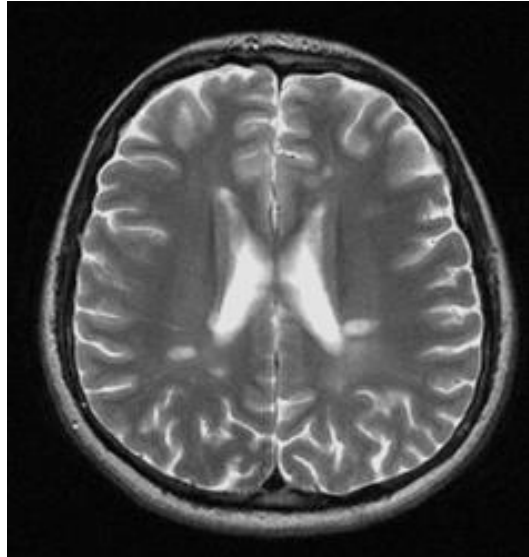
Infratentorijalne lezije mogu biti u kontaktu sa parenhimskom površinom i centralne, bez kontakta s parenhimskom površinom. Centralne lezije tipične su vaskularnog uzorka, dok su periferne karakteristične za perivaskularni uzorak.



Slika 4. MR mozga, sagitalni presjek, FLAIR sekvencija - tipične lezije multiple skleroze u korpusu kalozumu (KBC Split)

6.2. Morfologija

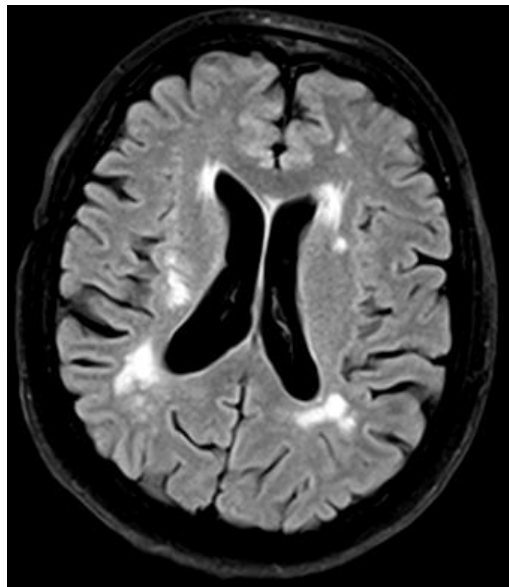
Postoji nekoliko osnovnih oblika lezija: ovalne ili fuziformne, točkaste ili okrugle, i amorfne. Svi ti oblici su nespecifični. Ovalne lezije uglavnom se nalaze paralelno s moždanom mikrocirkulacijom, stoga normalno pripadaju perivaskularnom uzorku. Ovalne periventrikularne lezije u radijarnom obliku, smještene okomito na uzdužnu os lateralnih komora su značajka multiple skleroze (slika 5). Poznati su kao Dawsonovi prsti (engl. *Dawson's fingers*), nakon što ih je opisao neuropatolog James Dawson. Ušće ovih lezija ima oblik hrbta što je također značajka multiple skleroze.



Slika 5. MR mozga, aksijalni presjek, T2 mjereno vrijeme -tipične ovalne lezije, smještene okomito na uzdužnu os lateralnih moždanih komora kod multiple skleroze (KBC Split)

6.3. Veličina

Pojedinačne lezije koje su veće od 10 mm sugeriraju perivaskularni uzorak (slika 6). Manje lezije su nespecifične, a mogu biti i mikrovaskularnog ili perivaskularnog uzorka.



Slika 6. MR mozga, aksijalni presjek, FLAIR sekvencija – mrljaste, ovalne lezije veće od 10 mm – perivaskularni uzorak (KBC Split)

6.4. Kontrastna imbibicija

Premda nema specifičnog nalaza, nepostojanje postkontrastne imbibicije žarišnih lezija bijele tvari sugerira inaktivnu fazu bolesti. Nasuprot tome, upalni stadij bolesti uglavnom uključuje porast propusnosti krvnih žila, odnosno gubitak integriteta krvno-moždane barijere te imbibiciju lezije gadolinijem. Postkontrastno se može vidjeti punktiformna, periferna (prstenastog oblika ili oblika inkompletnog prstena, poluprstenasta) te centralna imbibicija nakon aplikacije kontrastnog sredstva. Postkontrastna imbibicija je uglavnom nespecifičan nalaz, osim u slučaju multiple skleroze kod koje se javlja poluprstenasta (semilunarna) postkontrastna imbibicija, što upućuje na perivaskularni uzorak.

6.5. Hemoragija i mikrohemoragija

U snimkama magnetne rezonancije otprilike 18 % punktiformnih hiperintenziteta signala u populaciji starijoj od 60 godina je povezano s mikrohemoragijama. Punktiformni hiperintenzitet se nalazi u gotovo 95% slučajeva kod pacijenata starijih od 65 godina. Ove činjenice pružaju dodatne dokaze o složenoj mikrovaskularnoj bolesti koja dijeli etiopatogenezu s bolestima bijele tvari i mikrokrvarenjima. Ukoliko se na magnetnoj rezonanciji u T2 vremenu uoči vaskularni uzorak s mikrohemoragijskim žarištem, tada može biti uzrok jedan od dva moguća patološka entiteta: arterijska hipertenzija (engl. *arterial hypertension* AH) i amiloidna angiopatija (engl. *amyloid angiopathy* AA). Ako je promjena infratentorijalno i lokalizirana u dubokoj bijeloj tvari i bazalnim ganglijima tada je riječ o hipertenzivnoj ili arteriosklerotskoj mikroangiopatiji. Periferno krvarenje u moždanoj kori ili režnjevima uvijek znači amiloidnu angiopatiju.

Jedan od uzroka punktiformnih hiperintenziteta može biti i difuzna aksonalna ozljeda glave povezana s traumatskom ozljedom. Rezidualna žarišta leukoencefalopatije s ostatnim tragovima hemosiderina se mogu zapaziti na granici sive i bijele tvari, uglavnom u frontalnom režnju, bazalnim ganglijima ili splenijumu korpusa kalozuma.

7. DIFERENCIJALNA DIJAGNOZA

Opća obilježja svakog uzorka mogu se definirati uzimajući u obzir svaki od morfoloških elemenata (Tablica 1). Odgovarajuća diferencijalna dijagnoza se može postaviti identifikacijom dominantnog uzorka i specifičnih aspekata za svaki slučaj.

Tablica 1 Opća obilježja svakog uzorka (preuzeto iz Martorell SM: Hyperintense punctiform images in the white matter: a diagnostic approach. Radiología. 2012;54)

Morfološke karakteristike

Vaskularni uzorak

- Ne jukstakortikalni
- Sub-U kortikalni
- Duboko granični
- Periventrikularni nepravilni
- Supratentorijalni > infratentorijalni
- Supratentorijalni frontoparijetalni
- Bez kontrastne imbibicije (ako nije akutno) ili blaga imbibicija

Perivaskularni uzorak

- Jajolike periventrikularne lezije
- Jukstakortikalni
- Fuziformni ili jajoliki
- Dawsonovi prsti
- Supra- i infratentorijalni
- Velike lezije

Nespecifični uzorak

- Duboki, ne granični
 - Amorfne, točkaste, okrugle lezije
-

7.1. Vaskularni uzorak

Vaskularni uzorak je mikrovaskularna hipoksična, ishemična lezija koja nastaje kao posljedica cerebrovaskularne bolesti i povezana je s velikim brojem punktiformnih hiperintenzivnih lezija koje se nalaze na snimkama magnetne rezonancije. Arterijska hipertenzija proizvodi hemosiderin koji se može promatrati na magnetnoj rezonanciji u T2 vremenu, osobito u korpusu strijatumu, talamusu, malom mozgu i moždanom deblu.

Cerebrovaskularna bolest koja nastaje kao sekundarna manifestacija brojnih rizičnih čimbenika poput hipertenzije, hiperlipidemije, dijabetesa itd., rezultira hipoksemično-ishemijskim oštećenjima mikrocirkulacije što se na snimkama magnetne rezonancije manifestira velikim brojem punktiformnih hiperintenzivnih lezija koje se opisuju vaskularnim uzorkom.

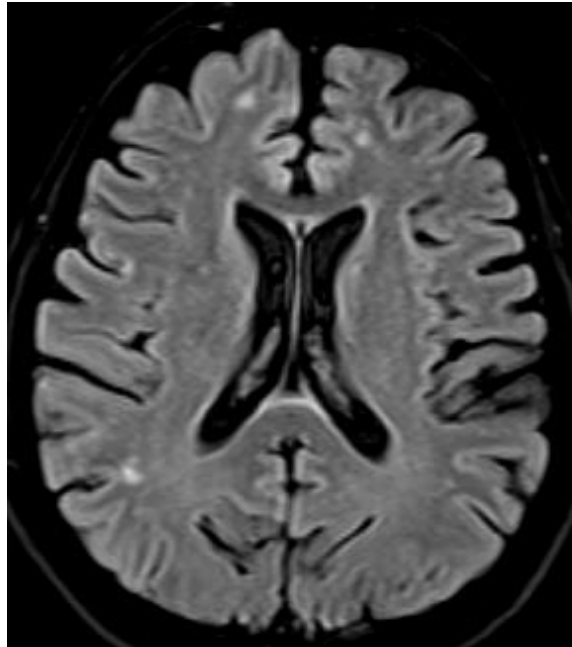
Kao što je već spomenuto, mikrovaskularna amiloidna angiopatija je povezana s vaskularnim uzorkom, koji se tipično manifestira kortikalnim žarištima perifernih subkortikalnih mikrokrvarenja ili kao područja krvarenja u režnjevima velikog mozga.

Istraživanja koja su proučavala pacijente s migrenom zabilježila su mikrovaskularne punktiformne hiperintenzitete dominantno u frontalnoj regiji ili u semiovalnim centrima (Slika 7). Slične se promjene mogu uočiti i u pacijenata s drugim vrstama glavobolja, posebice u tenzijskoj glavobolji. Pokazalo se da je migrena s aurom povezana sa subkliničkim ili kliničkim ishemijskim infarktom u području stražnje cirkulacije. Bez obzira na tip migrene, pokazalo se da moždane abnormalnosti nisu povezane s kognitivnim oštećenjima.

Većina krvnih žila u središnjem živčanom sustavu zahvaćena vaskulitisom prikazuju se kao punktiformni hiperintenziteti signala na magnetnoj rezonanciji, što je tipično za vaskularni uzorak. Uglavnom su promjene smještene subkortikalnom učestalošću i povezano s kortikalnim ishemičnim lezijama te žarištima mikrokrvarenja unutar parenhima koja se pojavljuju na početku ili sekundarno od infarktne transformacije. Tragovi periferne mikrohemoragije se mogu uočiti u bazalnim ganglijima uslijed septičkog vaskulitisa ili vaskulitisa uzrokovanog vazoaktivnim drogama, kao što su kokain i alkaloidni derivati, amfetamin i efedrin.

Ukratko, kod pacijenata s cerebrovaskularnom bolesti leukoencefalopatija se može uzrokovati punktiformnim hiperintenzitetima s vaskularnim uzorkom.

Kao diferencijalna dijagnoza, ukoliko pacijent nema rizične faktore cerebrovaskularne bolesti, u obzir dolaze i drugi uzroci mikrovaskularnih abnormalnosti kao što su: amiloidna angiopatija, glavobolja, toksična metabolička bolest i neki tipovi vaskulitisa.



Slika 7. MR mozga, aksijalni presjek, FLAIR sekvencija – vaskularni uzorak u pacijenta s migrenom, punktififormne lezije u subkortikalnoj bijeloj tvari (KBC Split)

7.1.1. Proces starenja mozga

Promjene bijele tvari mozga karakteristične za proces starenja mogu se vidjeti subkortikalno te u središnjoj i periventrikularnoj bijeloj tvari, gdje se vide kao područja povišenog intenziteta MR-signalu u T2 mjenom vremenu. Etiologija navedenih promjena još nije poznata.

Promjene u subkortikalnoj bijeloj tvari najčešće se u oslikavanju MR-om vide kao lezije povišenog intenziteta MR-signalu u T2 mjenom vremenu i FLAIR-sekvenciji.

Promjene u središnjoj bijeloj tvari karakteristične za proces starenja su dilatirani perivaskularni prostori koji se u oslikavanju vide kao okrugle ili ovalne lezije okomite na os ventrikula i korteks.

Postoji nekoliko različitih tipova periventrikularnih hiperintenzivnih lezija bijele tvari a to su: trokutaste, tanke glatke lezije te mrljaste periventrikularne lezije. Ove promjene zapravo označavaju bolesti malih krvnih žila mozga. Trokutaste lezije se nalaze uz frontalne robove, te se kod odraslih pacijenata mogu vidjeti obostrane simetrične trokutaste lezije. Mrljaste, krpčaste hiperintenzivne periventrikularne lezije češće se viđaju u pacijenata s hipertenzijom

ili normotenzivnim hidrocefalusom i označuju infarkte duboke bijele tvari. Najčešće se vide u graničnim područjima između srednje i prednje, te srednje i stražnje moždane arterije.

7.2. Perivaskularni uzorak

Punktiformni hiperintenzitet s perivaskularnim uzorkom je sugestivan kod multiple skleroze (MS) kao prvo dijagnostičko mišljenje. Najčešće morfološke karakteristike su: jukstakortikalne i periventrikularne jajolike lezije formirane kao Dawsonovi prsti, obično u dodiru s donjim dijelom korpusa kalozuma ili uz prednji dio temporalnog roga. Ako postoje i drugi klinički ili analitički pokazatelji koji upućuju na multiplu sklerozu pacijent se tretira kao da ima MS i prije postavljanja konačne dijagnoze.

Ako klinička istraživanja ne ukazuju na multiplu sklerozu, diferencijalna dijagnoza uključuje druge bolesti autoimune etiologije kao što su sistemski lupus, Sjögrenov sindrom i sarkoidoza, infekcije, neki oblici vaskulitisa i metaboličke bolesti.

7.2.1. Multipla skleroza

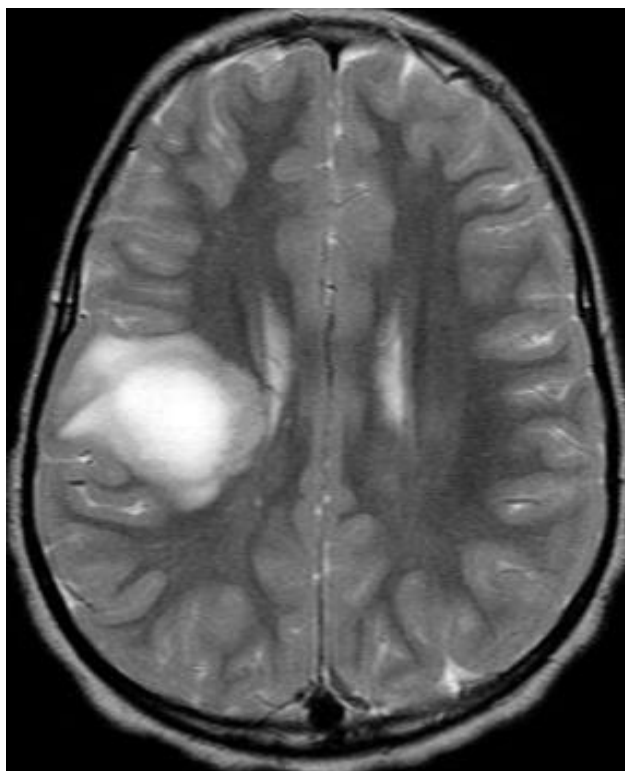
Multipla skleroza je kronična upalna bolest središnjeg živčanog sustava, što znači da upalna oštećenja mogu zahvatiti veliki i mali mozak, moždano deblo i kralježničnu moždinu.

Točan uzrok multiple skleroze još nije poznat, smatra se da bolest uzrokuje više čimbenika kao što su genetska predispozicija, čimbenici iz okoliša i izloženost virusu u djetinjstvu. Visoka je povezanost Epstein-Barrova virusa i multiple skleroze. Žene oboljevaju dva puta češće od muškaraca te se znakovi bolesti najčešće pojavljuju između 20. i 45. godine života. Bolest karakterizira stvaranje demijelinizacijskih plakova na mjestima nestanka mijelinske ovojnice. Različiti simptomi kao što su slabost i nespretnost ruku i/ili nogu, kljenut jedne strane lica, pogoršanje vida, bol u jednom oku i drugi upućuju na postojanje multiple skleroze, a metoda izbora za dijagnosticiranje bolesti je magnetna rezonancija. Najčešći oblik bolesti (85% slučajeva) je relapsno-remitentni gdje je tokom vremena pojavljuju pogoršanja, odnosno akutni napadaji kod kojih dolazi do pojave novih simptoma i pogoršanja već postojećih. Magnetnom rezonancijom možemo prikazati mjesta upale i demijelinizacije u mozgu i kralježničnoj moždini, te odrediti veličinu i aktivnost lezija. Demijelinizacijska oštećenja nisu

podjednako raspoređena, a najčešće se viđaju periventrikularne lezije okomite na uzdužnu os lateralnih komora više od 85%. Sljedeća najčešća lokalizacija lezija je *corpus callosum* (50-90%). "Dot dash" lezije su najraniji znak multiple skleroze koje možemo prikazati u FLAIR-sekvenci kao hipointenzivne ili hiperintenzivne signale u sagitalnom presjeku. Lezije se također mogu nalaziti periakveduktalno, u području optičke radijacije te u korteksu mozga. Osim u mozgu, lezije multiple skleroze mogu se nalaziti i u kralježničnoj moždini, najčešće u cervikalnom dijelu.

Tumefaktivna multipla skleroza je poseban oblik bolesti kod koje se ne nalaze tipične lezije nego veće lezije koje ponekad mogu oponašati tumorske procese. MR pregledom uočava se veća lezija (rjeđe se nalazi više lezija) visokog signala u T2 mjerenom vremenu i FLAIR sekvenci (slika 8). Mogućnost isključenja postojanja tumorske mase omogućuje nam DWI sekvenca kod koje tumefaktivna multipla skleroza ima tipičan izgled lezije s hipointenzivnim središtem te visoki signal prstenaste lezije. Osim toga, kod prikaza perfuzijskog MR-a lezija ne pokazuje povećanu perfuziju. U težim oblicima bolesti lezije često konfluiraju. Često se bolest može manifestirati kao optički neuritis koji se očituje kao zadebljanje ovojnice optičkog živca i znakovima imbibicije istog.

Primjena sekvencije saturacije masti (*Fat Sat*) kod MR-a može pomoći pri razlikovanju optičkog neuritisa od visokog signala orbitalne masti. MR pregledom prikazemo proširenu perivaskularnu ovojnicu uz visok signal u T2 mjerenom vremenu i koronarnom presjeku STIR-sekvence te postkontrastnu imbibicu ovojnice živca. Nakon primjene kontrastnog sredstva dolazi do imbibicije samo akutnih plakova.



Slika 8. MR mozga, aksijalni presjek, T2 mjereno vrijeme – tumefaktivna multipla skleroza koja pokazuje veću ovalnu leziju hiperintenzivnog signala (KBC Split)

Većina lezija multiple skleroze su izointenzivnog do hipointenzivnog signala u T1 mjenom vremenu, a hiperintenzivnog u T2 mjenom vremenu te FLAIR sekvenciji. Primjenom kontrasta u T1 mjenom vremenu mogu se prikazati lezije koje nisu vidljive u T2 vremenu. DWI sekvencija pomaže pri razlikovanju lezija multiple skleroze od nekih tumora i apscesa u mozgu. Nalaz CT-a u ranoj fazi bolesti je gotovo uvijek uredan te prednost treba dati MR pregledu.

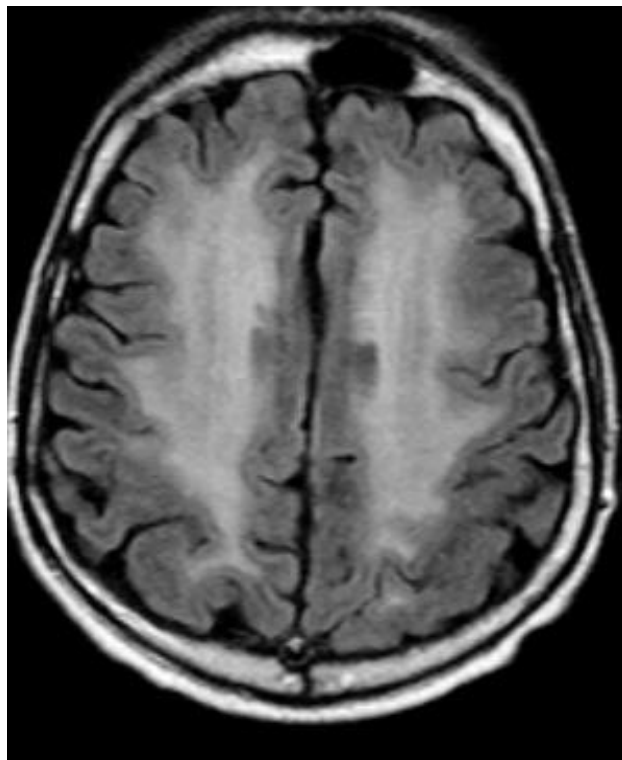
7.3. Nespecifični uzorak

Leukoencefalopatija može biti uzrokovana punktiformnim hiperintenzitetom s nespecifičnim uzorkom ako se radi o pacijentima s rizičnim kardiovaskularnim faktorima. U drugom slučaju, sumnja se na atipičnu mikrovaskularnu bolest ili neuobičajene uzroke perivaskularne bolesti.

7.3.1. Neurotoksične promjene bijele tvari mozga

Neurotoksične encefalopatije (slika 9) zahvaćaju bijelu tvar mozga odgovornu za složene moždane funkcije te se očituju različitom kliničkom slikom od smanjene pažnje, potpunog gubitka pamćenja, promjena osobnosti u smislu demencije do kome i smrti.

Neurotoksični čimbenici uključuju: radioterapiju područja glave, kemoterapiju, korištenje lijekova i tvari koje izazivaju ovisnost, zatim toksične čimbenike iz okoliša kao i čimbenike vezane uz uvjete i mjesto rada.



Slika 9. MR mozga, aksijalni presjek, FLAIR sekvencija – neurotoksično djelovanje zračenja pokazuje opsežne simetrične hiperintenzivne promjene bijele tvari (KBC Split)

7.3.1.1. Inhalacija heroina

Inhalacija heroina uzrokuje encefalopatiju. U neurooslikavanju MR-om vidi se visoki signal u T2 mjerenom vremenu i FLAIR-sekvenciji u području bijele tvari moždanih hemisfera, stražnjeg dijela kapsule interne, kortikospinalnog trakta i cerebelarnih pedunkula.

7.3.1.2. Toksične lezije splenija kaloznoga korpusa

Lezije splenija kaloznoga korpusa mogu biti reverzibilnog i ireverzibilnog toka. MR pregledom vidi se visok signal u spleniju u T2 mjerenom vremenu i FLAIR- sekvenciji, može biti s imbibicijom ili bez imbibicije nakon primjene kontrasta, što ovisi o etiologiji samog poremećaja.

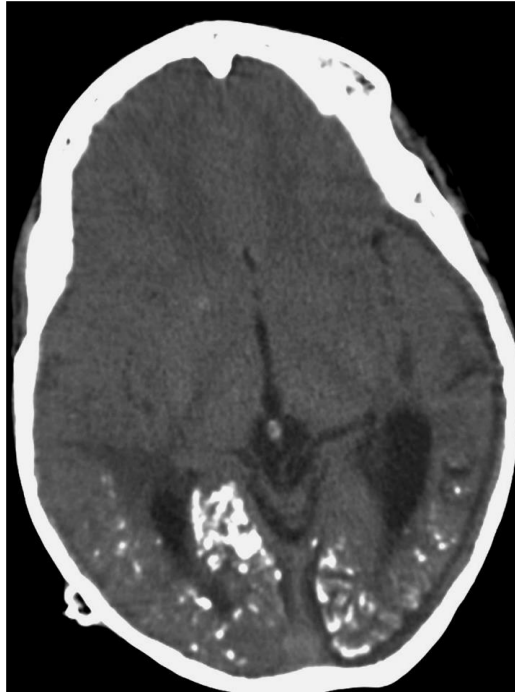7.3.1.3. Oštećenja bijele tvari mozga pri liječenju tumora

Neurotoksičnost je poznata komplikacija liječenja zračenjem i kemoterapijskim lijekovima. Zračenje uzrokuje demijelinizaciju, mikroangiopatije te poremećaj krvno-moždane barijere. Kemoterapijski lijekovi mogu pojačati učinak zračenja na bijelu tvar mozga. Patofiziologija radioterapijom i kemoterapijom inducirane neurotoksičnosti još uvijek nije jasna. Kao posljedica radioterapije često se vide kalcifikacije (slika 10). Nekroza uzrokovana radioterapijom može se pojaviti čak godinama nakon zračenja.

Promjene uzrokovane metotreksatom, MR-om se vide kao hiperintenzitet signala bijele tvari u FLAIR-sekvenciji i u T2 mjerenom vremenu obostrano, simetrično, najčešće subkortikalno i periventrikularno sa znakovima restrikcije difuzije u DWI-sekvenciji i ADC-mapi.

Može se pojaviti žarišna nekroza uzrokovana zračenjem, koja na CT i MR pregledu može stvarati poteškoće u razlikovanju prema recidivu ili rezidualnom tumoru. Tu nam pomaže nalaz perfuzijskog MR-a i MR spektroskopije. U nalazu MR spektroskopije nalazimo sniženu vrijednost kolina koji je povišen kod tumora. U nalazu perfuzijskog MR-a vide se povišene vrijednosti rCBV-a u tumorskim procesima, a snižene vrijednosti u radijacijskoj nekrozi.

Kasna, odgođena oštećenja uzrokovana zračenjem u oslikavanju se mogu vidjeti ili kao pojedinačne lezije ili kao difuzne lezije bijele tvari koje su hiperintenzivnog MR-signalu u T2 mjerenom vremenu i FLAIR-sekvenciji.



Slika 10. CT mozga, aksijalni presjek, FLAIR sekvencija – neurotoksično djelovanje zračenja na mozak - punktiformne brojne kalcifikacije u bijeloj tvari (KBC Split)

8. ZAKLJUČAK

Ovaj rad prikazuje praktičan i jednostavan dijagnostički pristup punktiformnim hiperintenzitetima na magnetnoj rezonanciji u T2 vremenu snimanja temeljeći se na tri glavna morfološka uzorka: vaskularni, perivaskularni i nespecifični uzorak. Ovi uzorci se formiraju na temelju anatomije moždane mikrocirkulacije. Većina punktiformnih hiperintenziteta na MR snimci u bijeloj tvari mozga pripada vaskularnom uzorku. Multipla skleroza je najčešća bolest perivaskularnog uzorka. Nespecifični uzorak je više kao atipična manifestacija vaskularne etiologije.

9. LITERATURA

- 1) Barkhof F, Scheltens. Cerebrovascular diseases, Amsterdam, The Netherlands, 2002.
- 2) Black S, Gao F, Bilbao J. Understanding white matter disease: imaging-pathological correlations in vascular cognitive impairment. Stroke 2009;40:48:81-92.
- 3) Hebrang A, Klarić-Čustović R, Radiologija, Medicinska naklada, Zagreb, 2007.
- 4) Janković S, Bešenski N, Buča A, Klinička neuroradiologija mozga, Medicinska naklada, Zagreb, 2011.
- 5) Kornienko VN, Pronin IN, Diagnostic neuroradiology, Burdenko Neurosurgical Institute Dept. of Neuroradiology, Moscow, Russia
- 6) Kovačić N, Lukić IK. Anatomija i fiziologija, Medicinska naklada, Zagreb 2006.
- 7) Martorell Sm, Blazquez MC, Figueredo DG, Ortiz SG, Font JC. Radiologia, Hyperintense punctiform images in the white matter: A diagnostic approach, 2011; 54(4):321-335.
- 8) Pantoni L, Garcia JH. Pathogenesis of leukoaraiosis. 1997.
- 9) http://perpetuum-lab.com.hr/wiki/plab_wiki/_/anatomija-covjeka-enciklopedija/wilisov-arterijski-krug-r25
- 10) <http://www.dmsbpz.hr/ms.html>

10. SAŽETAK

Pri sumnji na bolest bijele tvari mozga treba obaviti kompletan neurološki pregled koji uključuje klinički pregled, laboratorijske pretrage i radiološke pretrage. Prisutnost hiperintenzivnih punktifornih lezija u bijeloj tvari mozga je vrlo čest nalaz koji ne mora uvijek predstavljati patologiju.

Poznavajući anatomiju i mikrocirkulaciju mozga moguće je odrediti tri glavna uzorka punktifornih hiperintenziteta, a to su: vaskularni uzorak, perivaskularni uzorak i nespecifični uzorak. Većina punktifornih hiperintenziteta pripada vaskularnom uzorku. Multipla skleroza je najčešći predstavnik perivaskularnog uzorka. Nespecifični uzorak uglavnom predstavlja atipičnu vaskularnu bolest.

11. SUMMARY

In suspected disease of the brain white matter patient should do a complete neurological examination that includes clinical and laboratory tests and radiological examination. The presence of hyperintense punctiform lesions in the brain white matter is a very common that may not always represent pathology.

Based of the brain anatomy and microcirculation it is possible to determine the three main pattern punctiform hyperintensities such as: vascular pattern, perivascular pattern and nospecific pattern. Most punctiform hyperintensity belongs to vascular pattern. Multiple sclerosis is the most common representative of perivascular pattern. Non specific pattern represents mainly atypical vascular disease.

12. ŽIVOTOPIS

OSOBNI PODACI

Ime: Marijana
Prezime: Krajina
Datum rođenja: 26. rujan 1992.god
Mjesto rođenja: Sinj, Hrvatska
Adresa: Put kuka 6
Telefon: 021/822-325
Mobitel: 095 544 8138
E-mail: marijanakrajina7@gmail.com

OBRAZOVANJE

2007-2011- Zdravstvena škola Split, smjer Medicinska sestra-Medicinski tehničar

2011-2014- Sveučilišni odjel zdravstvenih studija Split, preddiplomski studij Radiološke tehnologije

RADNO ISKUSTVO

Stručna praksa u bolnici tijekom srednjoškolskog školovanja u KBC Split

Stručna praksa za radiološkog tehnologa u KBC Split.