

# Vrijednost MR perfuzije u karakterizaciji tumorskih lezija mozga

---

Listeš, Jelena

Undergraduate thesis / Završni rad

2014

Degree Grantor / Ustanova koja je dodijelila akademski / stručni stupanj: **University of Split / Sveučilište u Splitu**

Permanent link / Trajna poveznica: <https://um.nsk.hr/um:nbn:hr:176:807918>

Rights / Prava: [In copyright](#) / [Zaštićeno autorskim pravom.](#)

Download date / Datum preuzimanja: **2024-07-23**

Repository / Repozitorij:



Sveučilišni odjel zdravstvenih studija  
SVEUČILIŠTE U SPLITU

[Repository of the University Department for Health Studies, University of Split](#)



UNIVERSITY OF SPLIT



SVEUČILIŠTE U SPLITU

Podružnica

SVEUČILIŠNI ODJEL ZDRAVSTVENIH STUDIJA

PREDDIPLOMSKI SVEUČILIŠNI STUDIJ

RADIOLOŠKA TEHNOLOGIJA

**Jelena Listeš**

**Vrijednosti MR perfuzije u karakterizaciji tumorskih lezija  
mozga**

**Završni rad**

Split, 2014.

SVEUČILIŠTE U SPLITU

Podružnica

SVEUČILIŠNI ODJEL ZDRAVSTVENIH STUDIJA

PREDDIPLOMSKI SVEUČILIŠNI STUDIJ

RADIOLOŠKA TEHNOLOGIJA

**Jelena Listeš**

**Vrijednosti MR perfuzije u karakterizaciji tumorskih lezija  
mozga**

**Završni rad**

**MENTOR:**

**Dr. sc. Krešimir Dolić, dr. Med**

Split, 2014.

# SADRŽAJ

1. Uvod.....	4
2. Magnetna rezonancija.....	5
2.1. Povijest magnetne rezonancije.....	6
2.2. Način rada magnetne rezonancije.....	9
3. Vrste MR uređaja.....	15
3.1. MR tehnike snimanja.....	18
3.2. Kontrast slike i intenzitet signala.....	20
3.3. Prednosti i nedostaci MR uređaja.....	22
4. Tumori mozga.....	23
4.1 Etiologija tumora mozga.....	23
4.2 Klasifikacija tumora mozga.....	25
5. MR perfuzija.....	29
5.1 Tehnike MR perfuzije.....	30
5.2. Dynamic Susceptibility Contrast (DSC) MR perfuzija .....	31
5.3. Arterial Spin Labeling (ASL) MR perfuzija.....	32
5. 3. 1. ASL metode.....	34
5. 3. 2. Neuroznanost primjene ASL.....	35
5. 3. 3. Klinička primjena ASL.....	36
5.4. Dynamic Contrast Enhanced (DCE) MR perfuziju.....	38
5.4.1. Ktrans i stupnjevi glioma.....	40
6. Značajke tm lezija na MR perfuziji.....	41
6.1. rCBV istupnjevanje Astrocitoma.....	41
6.2. rCBV i Non-Astrocytic Glioma.....	43
6.3. rCBV u negliomskih tumora.....	44

7. ZAKLJUČAK.....	47
8. CONCLUSION.....	48
9. LITERATURA.....	49
10. ŽIVOTOPIS.....	51

# 1. UVOD

Za dijagnostiku nekog od intrakranijalnih tumora osnovni cilj neuroradiologa je prije svega utvrditi postoji li tumor, te nakon toga odrediti njegov smještaj, rasprostranjenost, veličinu i karakteristike. Važno je poznavati smještaj tumora jer se pojedini nalaze isključivo u određenim područjima, isto tako zahvaljujući dobi razlikujemo one koji se pojavljuju isključivo u odraslih u odnosu na one koji se javljaju u djece.

Kako bi utvrdili postojanje nekog od intrakranijalnih tumora važno je poznavati metodu koja će nam omogućiti najvjerođostojniji prikaz patomorfoloških promjena. Najosjetljiva metoda za otkrivanje intrakranijalnih tumora pokazala se MR (magnetna rezonancija). Prednost MR metode u usporedbi s ostalim dijagnostičkim radiološkim metodama je mogućnost trodimenzionalnog prikaza odabranog područja što je od velike važnosti za točno određivanje ishodišta tumora i odnosa sa okolnim anatomskim strukturama. Isto tako bolja kontrastna rezolucija u MR tehnici za razliku od CT (kompjuterizirana tomografija) tehnike omogućuje kvalitetan prikaz različitih komponenti unutar samog tumora. MR tehnike koje su od velikog značaja u dijagnostici intrakranijalnih tumora su MR perfuzija i MR spektroskopija.

Koriste se kao dodatne metode za procjenu stupnja zloćudnosti određenog tumora, odnosno razlikovanje postiradijacijske nekroze i recidiva tumora uz obveznu primjenu intravenskog paramagnetskog kontrastnog sredstva radi procjene oštećenja krvno moždane barijere odnosno vijabilnosti i stupnja malignosti samih tm lezija te odnosa prema zdravom tkivu.

Cilj ovog diplomskog rada je prikazati vrijednost MR perfuzije mozga u dijagnostici tm lezija u svakodnevnom radu.

## **2. MAGNETNA REZONANCIJA (MR)**

Tehnologija magnetne rezonancije (MR) odlikuje se mogućnošću visoke razlučivosti tkiva te multiplanarnim prikazom (direktni presjeci u tri standardne te prema potrebi u bilo kojoj odabranoj ravnini). Visoka kakvoća dijagnostičkih informacija koju daje ova tehnologija, učinila je ovu pretragu standardnim postupkom u algoritmu slikovnih dijagnostičkih metoda kod čitavog niza patoloških procesa. Brzi razvoj ove tehnologije značajno je skratio vrijeme trajanja pretrage što je rezultiralo sve širim indikacijama za MR pretragu, te se ova metoda danas, osim u dijagnostici bolesti mozga i kralježnicne moždine, primjenjuje i u dijagnostici onkoloških, mišičnokoštanih, kardiovaskularnih i drugih bolesti. Magnetna rezonancija, za razliku od CT-a, ne koristi ionizirajuće zračenje, pa do danas nema poznatih neželjenih učinaka. Kod ove tehnologije neophodan je Faradayev kavez koji osigurava nesmetan rad uređaja u odnosu na utjecaje električnog polja iz okoline.

## 2.1. Povijest magnetne rezonancije

Magnetna rezonancija (MR) ili nuklearna magnetna rezonancija prvi put se spominje u znanstvenoj literaturi sredinom ovog stoljeća. Dva su znanstvenika u Sjedinjenim Američkim Državama, Felix Bloch sa suradnicima sa Sveučilišta Stanford i Edward M. Purcell sa suradnicima sa Sveučilišta Harvard 1946. godine, neovisno jedan o drugome, opisala fizikalno-kemijsku pojavu koja je bila zasnovana na magnetizaciji pojedinih jezgri u periodičkom sustavu elemenata. Otkrili su da kada se te jezgre nađu u magnetskom polju, mogu poremetiti energiju vanjskog radiofrekventnog izvora mjenjajući pri tome svoj položaj u magnetskom polju, nakon toga mogu tu energiju ponovno predati vraćajući se u prvobitni položaj. Da bi uopće došlo do izmjene energije, snažno magnetsko polje i radiofrekventni izvor trebaju se slagati u frekvenciji, odnosno rezonirati, zbog čega je pojava nazvana nuklearna magnetna rezonancija. Nuklearna, jer su jedino jezgre- nukleusi atoma reagirali, magnetska jer se pojava dogodila u magnetskom polju, a rezonanca jer je pojava u direktnoj ovisnosti s jakošću magnetnog polja i frekvencije.

Za svoje otkriće Bloch i Purcell su dobili Nobelovu nagradu za fiziku 1952. godine. 1991. godine Nobelovu nagradu za kemiju dobio je i Richard R. Ernst za svoj doprinos na području NMR spektroskopije.

NMR signal pokazatelj je fizikalnih i kemijskih osobina jezgre atoma. Zahvaljujući kemijskom pomaku koji je popratna pojava magnetne rezonance, izvorno se do sredine 70-ih NMR koristila kao analitička metoda u proučavanju kemijskih spojeva. Početkom i sredinom 70-ih dolazi do razvoja ove metode i njene primjene za dobivanje slike najprije cjevčica vode, zatim živih životinja, te na kraju i ljudi (Jackson 1967, Lauterbur 1972. i 1974). Danas se višestruko koristi u području kemije, fizike, biologije i medicine.

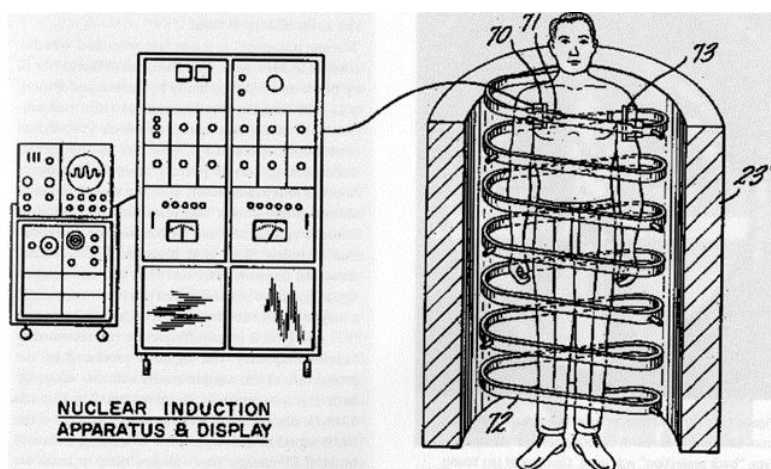
Termini :

- MR (magnetic resonance)
- MRI (magnetic resonance imaging)
- NMR (nuclear magnetic resonance) – prirodoslovni znanstvenici



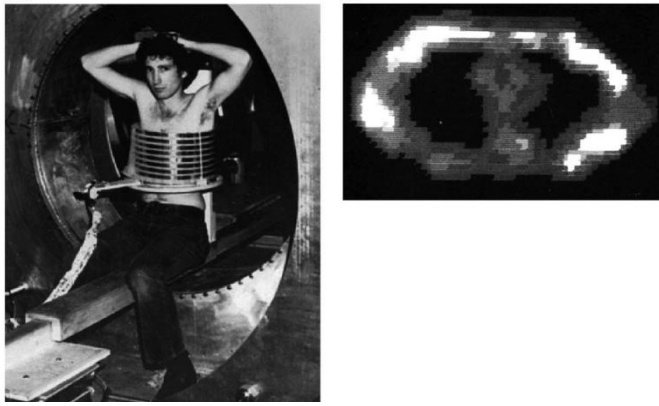
Raymond Damadian, američki matematičar, liječnik i inovator, otkrio je da svako tkivo ima različito vrijeme relaksacije, a da tumori u štakora imaju znatno duže vrijeme relaksacije od normalnog tkiva!

Damadian je 1977. (0,05 T) konstruirao prvi uređaj za magnetnu rezonanciju na kojem je obavljen prikaz ljudskog tijela (slika 1. i slika 2.). Homogeni dio magnetskog polja je bio ograničen, tako da se stol s pacijentom morao kretati da bi se prikupili podaci iz svakog voksela, a za jedan sloj trebalo je 4 sata akvizicije.



Slika 1. Raymond Damadian, aparatura i način rada u detekciji tumora u tkivu

Damadian je vjerovao da bi se NMR mogla koristiti kao “vanjska sonda za detekciju unutrašnjeg karcinoma”. 1980. godine predstavio je svoj prvi komercijalni NMR skener na godišnjem sastanku American Roentgen Ray Society.



Slika 2. Prva MR slika ljudskog tijela

Paul Lauterbur, američki kemičar otkrio je mogućnost da se dobije dvodimenzionalna slika uvođenjem gradijenata u magnetno polje. Obje tehnike; upotreba gradijenata u razlikovanju prostorne lokalizacije signala - PHASE ENCODING i upotreba gradijenata da bi se manipuliralo frekvencijom spinova u lokalizaciji signala - FREQUENCY ENCODING, trebale su omogućiti prostornu lokalizaciju signala.

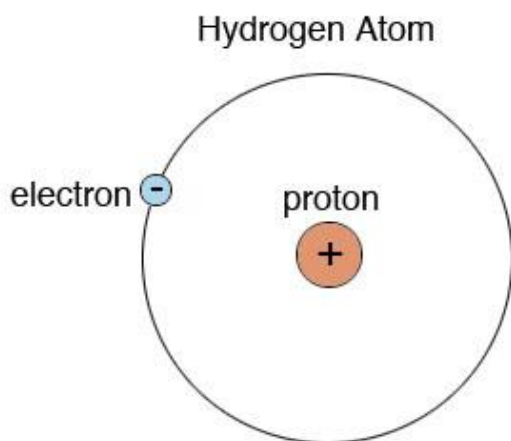
Peter Mansfield, britanski fizičar, 1974. godine dalje je razvijao upotrebu gradijenata u magnetskom polju. Gradijenti su se upotrebljavali radi odabira tražene debljine i položaja sloja u traženom volumenu tkiva (slice selective) što je omogućilo i brzo dobivanje slike. Otkrio je efikasan način sakupljanja podataka koristeći tehniku zvanu echo planar imaging (EPI). Tehnika emitira jedan radiofrekventni puls po sloju i omogućuje brzo paljenje gradijenata. EPI se koristi danas za funkcionalna MR snimanja (fMRI)!

## 2.2. Način rada magnetne rezonancije

Pretraga se temelji na interakciji magnetnog momenta jezgri atoma s primjenjenim magnetnim poljem uz istodobnu pobudu jezgri elektromagnetnim zračenjem – radiovalovima. MR uređaj je građen od magneta, gradijentne zavojnice i gradijentnih pojačala, radiofrekventne zavojnice i radiofrekventnih pojačala te računalnog sustava.

Gradijentne zavojnice i pojačala potrebne su za izbor sloja snimanja, određivanje debljine sloja te njegove prostorne lokalizacije. Radiofrekventne zavojnice i pojačala služe kao izvor i prijammnik radiovalova. Računalni sustav služi za generiranje parametara za određivanje vrste dobivene slike, kao i za obradu i pohranjivanje dobivenih slika.

**MR signal** nastaje djelovanjem radiovalova na atomsku jezgru. Radiovalovi su također elektromagnetni valovi, ali vrlo niske energije (frekvencije 20-100 MHz) koji su daleko od granice ionizacijskih energija. Najčešće se koristi jezgra atoma vodika za oslikavanje magnetnom rezonancijom čija jezgra sadrži samo jedan proton (Slika 3.). Kisik, vodik, ugljik i dušik čine 96 % mase ljudskog tijela, stoga za dobivanje MR slike ljudskog tijela koriste se svojstva atoma vodika te MR zapravo predstavlja oslikavanje protona vodika!



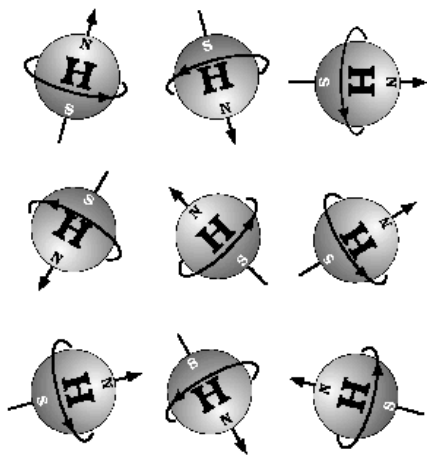
Slika 3. Atom vodika

U atomu postoji više vrsta gibanja: elektroni se vrte oko svoje osi i oko jezgre, a jezgra se još vrti i oko svoje osovine. Prema zakonu elektromagnetizma oko električki nabijene čestice koja se giba nastaje magnetno polje. Obzirom da jezgra vodika sadrži jedan pozitivno nabijen proton te da se giba, nastaje magnetno polje, odnosno ona predstavlja maleni magnet. Magnet svake vodikove jezgre ima svoj sjeverni i južni pol, polovi su jednake magnetne jakosti. Osovina sjever-jug svake jezgre predstavlja magnetni moment.

Osnovni principi MRI:

1. Električni naboj u kretanju, bilo pozitivan ili negativan, proizvodi magnetno polje
2. Atomi s neparним brojem protona i neutrona kao što je  $\text{H}^+$  imaju magnetni spin
3. Svaka jezgra vodika je mali magnet koji proizvodi malo, ali zamjetno magnetno polje

Atom vodika odabran je za MRI zbog njegove velike zastupljenosti u tijelu, te je najjednostavniji element s atomskim brojem 1 i atomskom težinom 1 (Slika 4.). Kad je u ionskom stanju ( $\text{H}^+$ ), samo je proton. Uz to što je pozitivno nabijen, ima i veliki magnetni spin što se koristi za dobivanje slike. Iz svega proizlazi zaključak da se ljudsko tijelo ponaša kao magnet



Slika 4. Protoni vodika u tijelu

Međutim, iako smo magneti ne djelujemo tako. Protoni, tj. ioni vodika u tijelu su nasumično položeni u raznim smjerovima, međusobno se poništavaju, čime se eliminira sav magnetizam (koji je blizu nule). To je naše prirodno stanje. Zbog toga trebamo jako magnetno polje izvana koje će magnetizirati “umiriti”, atome vodike.

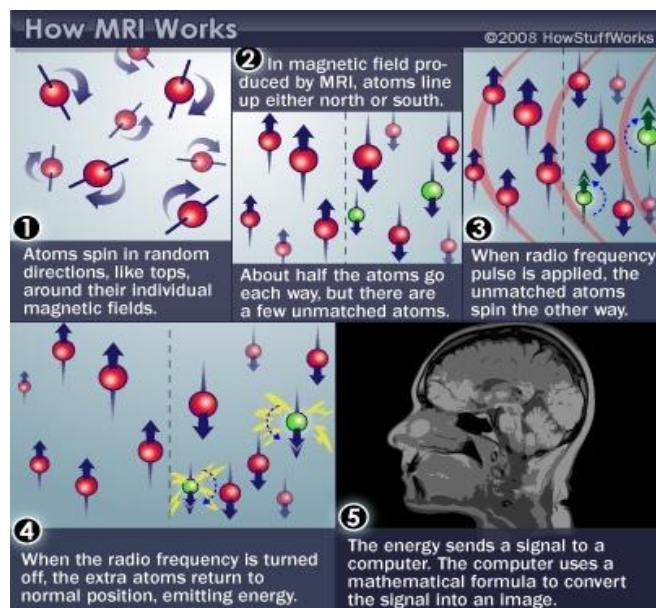
Jakost magnetskog polja: 0.3 – 7 tesla (T)

- Prosječna jakost 1,5 T
- Jakost magnetskog polja –  $B_0$

Kompas se usmjerava prema magnetskom polju Zemlje. Na sličan način protoni vodika u tijelu se poredaju u jednom smjeru prema tom vanjskom magnetskom polju. Sada se protoni vrte oko svoje osi poredani jedan do drugoga (paralelno i antiparalelno) s vanjskim magnetskim poljem. Oko polovine protona se postavi u smjeru magnetskog polja (paralelno), druga polovina u smjeru suprotnom od smjera magnetskog polja (antiparalelno). Paralelni položaj je stanje niže energije, antiparalelni je stanje više energije. Većina protona tako poništava jedne druge. Ipak je nešto malo veći broj protona postavljen u smjeru magnetskog polja nego u suprotnom smjeru. Taj mali broj protona je dostatan da stvori magnetsko polje, pri čemu nastaje neto magnetni moment ili magnetizacijski vektor koji ukazuje na smjer magnetskog polja. Magnetizacijski vektor ovisi o jakosti vanjskog magnetskog polja ( $B_0$ ) i o temperaturi. Taj mali broj protona koji stvara neto magnetizacijsko polje je dovoljan da proizvede MR sliku (Slika 5.)!

Svaka vodikova jezgra koja čini neto vektor magnetizacije, vrti se oko svoje osovine tj. “precesira” (engl. precession – vrtnja), a brzina njene vrtnje naziva se frekvencija vrtnje ili precesiranja. Put koji pri tome opiše naziva se put vrtnje ili precesije.

Frekvencija precesiranja ovisi, prema Larmorovoj formuli, o jakosti magnetskog polja i za vodik iznosi 42,57 MHz ako je jakost magnetskog polja 1 T. Sve vodikove jezgre se u istom magnetskom polju vrte istom brzinom oko svoje osovine, što znači da imaju istu frekvenciju.



Slika 5. Princip rada MRI

Protoni vodika poredani u jakom magnetskom polju NE daju MR signal! Da bi magnetizacijski moment postao mjerljiv, odnosno da bi se pomaknuo iz paralelnog usmjerenja magnetskog polja na njega mora djelovati sila izvana, on mora primiti vanjsku energiju. To se postiže djelovanjem radiofrekventnog (RF) vala!

Radiofrekventni puls je elektromagnetski val visoke amplitude i male energije, sličan radio valovima. Izvana primijenjeni RF valovi mijenjaju magnetizaciju protona vodika tako da otklanjaju protone vodika iz longitudinalne ravnine u transverzalnu ravninu. Da bi se to moglo postići RF val i vodikove jezgre moraju imati istu frekvenciju, odnosno moraju rezonirati.

Radiofrekventni pulsevi u rezonanciji otklanjaju vodikove protone ( $H^+$ ) iz longitudinalne u transverzalnu ravninu i pri tome ih dovode na višu energetska razinu. Javljaju se dvije posljedice djelovanja radiofrekventnog vala: jedna posljedica je pomak magnetizacijskog vektora iz longitudinalne u transverzalnu ravninu, a druga posljedica djelovanja RF vala je postavljanje magnetizacijskih vektora svih vodikovih jezgara na isto mjesto puta vrtnje, odnosno dovođenje vektora magnetizacije svih vodikovih jezgara u istom magnetskom polju u istu fazu. Svi magnetizacijski vektori jezgara sada se vrte- (precesiraju) jednakom brzinom u istoj fazi.

Nakon prestanka djelovanja RF vala magnetizacijski vektor vraća se iz transverzalne ravnine u longitudinalnu ravninu, pri čemu dolazi do oslobađanja energije od pobuđenih protona, koji tu energiju moraju predati svome okruženju. Ta se pojava naziva oporavak longitudinalne magnetizacije ili T1 oporavak (T1 relaksacija). Istovremeno dolazi do gubitka vrtnje magnetizacijskih vektora pojedinih vodikovih jezgara u istoj fazi odnosno dolazi do defaziranja, raspadanja transverzalne magnetizacije ili T2 raspadanja (T2 relaksacija)

Dakle T1 relaksacija dovodi do oporavka longitudinalne magnetizacije usljed predaje energije okolnoj rešetki atoma, a T2 relaksacija dovodi do gubitka transverzalne magnetizacije zbog defaziranja.

Kada se prekine radiofrekventni puls otklonjeni protoni se polako vraćaju u prvobitno stanje i pritom oslobađaju energiju. To se zove relaksacija. Energija se može osloboditi kao: toplina, apsorbirati od ostalih protona i RF valovi.

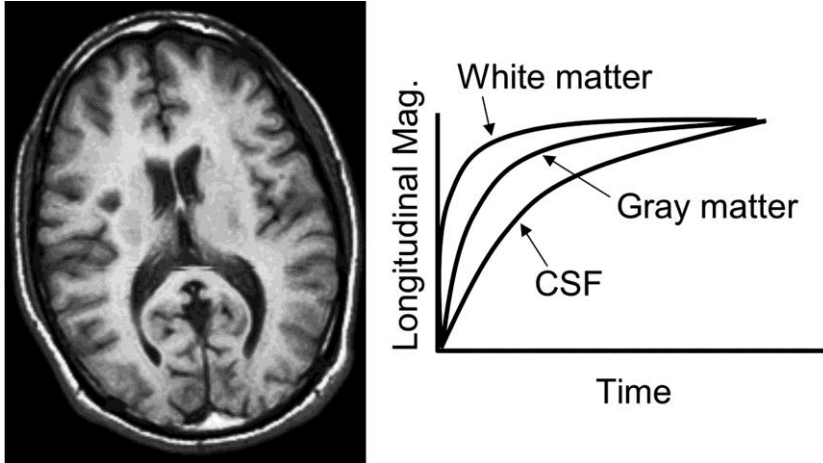
Emitirani radiofrekventni val može se detektirati pomoću prijemnih zavojnica. To je MR signal!

Visoka energija dobivena u protonima se odašilje u vidu MR signala. Početna magnetizacija se oporavlja (T1), spin protona se defazira (T2). Ako se električki nabijena čestica giba u magnetskom polju u okolnoj zavojnici se inducira napon.

Radiofrekventni valovi ponavljaju se u određenim vremenskim razmacima koji se nazivaju vremena ponavljanja ("repetition time", **TR**).

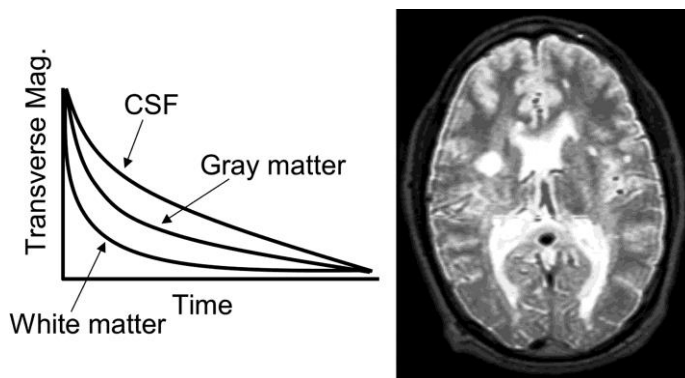
Vrijeme između djelovanja RF vala i nastanka MR signala naziva se vrijeme signala ("echo time" **TE**) i određuje koliko će se transverzalne magnetizacije izgubiti prije no što nastane MR signal. Obzirom na različite vrijednosti parametara RF vala, vremena ponavljanja (TR), vremena signala (TE) razlikujemo i različite osnovne MR sekvence.

T1 ili spin rešetka relaksacija kojom se počinje oporavljati originalna longitudinalna magnetizacija (Slika 6).



Slika 6. T1 slika

T2 ili spin-spin relaksacija – kojom se magnetizacija u X-Y planu raspada prema nuli na eksponencijalan način (Slika 7). Zbog inkoherencije H jezgara dolazi do gubitka vrtnje magnetizacijskih vektora pojedinih vodikovih jezgara u istoj fazi odnosno dolazi do defaziranja, raspadanja transverzalne magnetizacije ili T2 raspadanja (T2 relaksacija).



Slika 7. T2 slika



### 3. VRSTE MR UREĐAJA

#### VRSTE MAGNETA

Snaga magnetskog polja stvorena magnetom MR uređaja mjeri se u Teslama. S obzirom na snagu razvijenog magnetskog polja uređaji se dijele na uređaje niske, srednje i visoke snage, a obzirom na način konstrukcije magneta, uređaji se dijele na one s permanentnim magnetom te one sa supravodljivim magnetom. Supravodljivost je pojava nestanka električnog otpora kod nekih materijala pri vrlo niskim temperaturama, a postiže se uranjanjem zavojnica magneta u tekući helij.

#### **Permanentni magnet**

Najjednostavniji način za stvaranje magnetnog polja jest upotreba permanentnog magneta. Njihove su sposobnosti ograničene u pogledu veličine otvora (kućišta) i jačine magnetnog polja. Da bi se postigla odgovarajuća jačina magnetnog polja i odgovarajuća veličina otvora uređaja, potrebna je velika težina magneta koja doseže od 5 do 11 tona. Neki magneti dosežu jačinu od 0.02 do 0.2 Tesla i smatraju se magnetima male snage. S obzirom da ne trebaju helij za hlađenje niti električnu struju koju upotrebljavaju druge vrste magneta, njihova cijena je povoljna. Relativno mala veličina u usporedbi s ostalim magnetima, kao i manja veličina popratnih uređaja, omogućuje im smještaj u maleni prostor. U ovih magneta postoji i mogućnost otvorenog pristupa između pola magneta što je udobnije za bolesnike a uz to u bolesnika sa klaustrofobijom nestaje strah od zatvorenog prostora.

#### **Magnet sa željeznom jezgrom**

Struja u električnom vodiču okružena je magnetnim poljem koje se može upotrijebiti za indukciju magnetizma u željeznoj jezgri. S obzirom da željezo koncentrira i oblikuje linije magnetnog polja, ovaj je sustav vrlo učinkovit za postizanje visoke snage magnetnog polja do 2 Tesla za objekte veličine 6 do 7 cm u promjeru. Za magnetne velikog promjera, koji služe za snimanje ljudi, ova vrsta magneta suočava se s tehničkim problemima temperature i stabilneta. Uređaji s ovom vrstom magneta učinkoviti su do srednje jačine polja od 0,38 Tesla.

### **Rezistivni magnet (magnet sa zračnom jezgrom)**

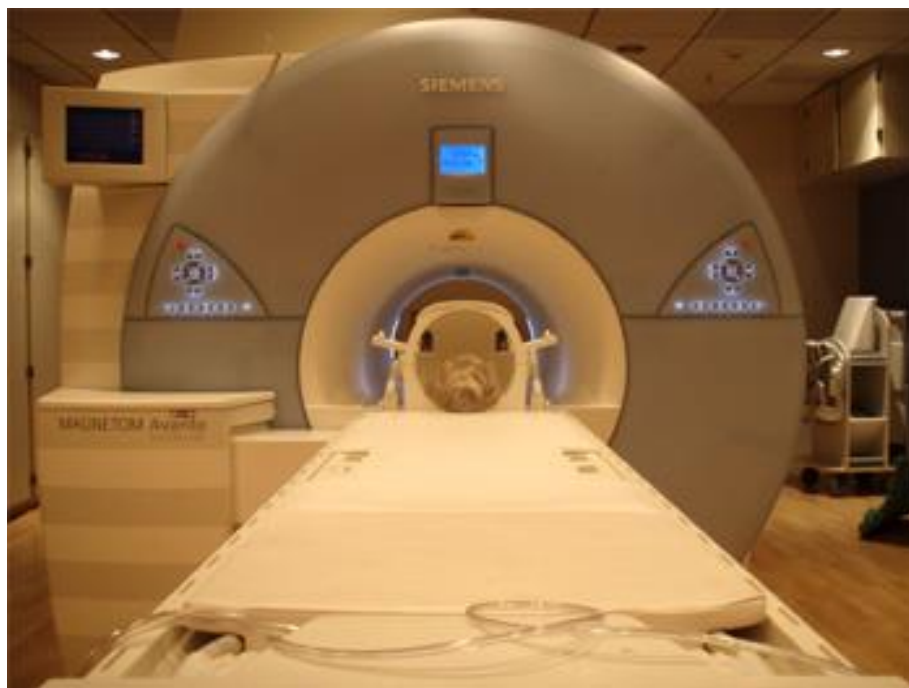Električni vodiči kroz koje prolazi struja mogu se oblikovati tako da izravno (direktno) proizvode magnetno polje željene uniformnosti, bez oslanjanja na željeznu jezgru za stvaranje i oblikovanje homogenog magnetnog polja. Rezistivni vodiči rasipaju energiju u količini koja ovisi o kvadratu struje koju provode. Iz tog razloga udvostručenje struje i magnetnog polja koje ona producira traži četverostruku energiju za pokretanje magneta odgovarajuće snage magnetnog polja. Idealna konfiguracija za stvaranje uniformnog magnetnog polja jest kugla sa žicom koja je omotana na njenoj površini. Unutar kugle magnetno polje postiže savršenu uniformnost uzduž osovine koja je okomita na ravninu u kojoj cirkulira struja.

### **Supravodljivi magneti**

Veliki broj metala i slitina ohlađenih do blizu apsolutne ničice gube otpor prolazu električne struje. Supravodljivi magneti jedini mogu omogućiti snage magnetnog polja iznad 1 Tesla, koji zadovoljavaju uniformnost polja pri tako velikoj snazi za veličinu otvora kućišta za snimanje ljudskog tijela (slika 8). Tekući helij hladi zavojnice na temperaturu blizu apsolutne ničice. Zavojnice za korekciju polja služe osiguranju oblika magnetnog polja željene konfiguracije i za korigiranje nehomogenosti u glavnom magnetnom polju. Zavojnice za korekciju polja također mogu biti rezistivne ili supravodljive. Ovi magneti obično imaju četiri velike zavojnice, dvije manje i dvije veće, koje obavijaju imaginarni oblik kugle. Rezistivni magneti stvaraju jačinu polja do 0,2 Tesla uz upotrebu velike količine električne energije od 80 KV/h, te uz stvaranje velike količine topline, što traži dodatno hlađenje vodom. Stoga su troškovi upotrebe i održavanja ove vrste magneta visoki. Prednost ovih magneta je njihova jednostavna izrada i niža cijena samog uređaja, uz već spomenutu visoku cijenu rada magneta.

### **Gradijentni magnet**

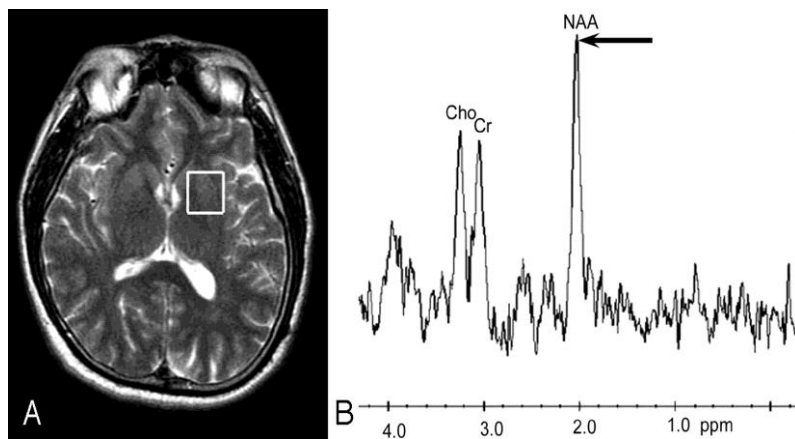
Proces dobivanja slike magnetnom rezonancijom zahtijeva upotrebu gradijentnih polja uzduž svake od tri glavne osovine. Gradijentne zavojnice građene su od rezistivnog materijala. One stvaraju linearni gradijent. Gradijentne zavojnice određuju smjer snimanja kod magnetne rezonancije i bitne su za određivanje pojedinog sloja u snimanom volumenu. Najbolji učinak imaju gradijentne zavojnice jačine od 10 i više mT/m. Gradijentne zavojnice jedan su od najbitnijih elemenata uređaja za magnetnu rezonanciju i odgovorne su za kvalitetu slike.



Slika 8. Najnoviji MR uređaj snage 1.5T

### 3.1. MR tehnike snimanja

MR spektroskopija (MRS), je MR metoda kojom se mjere metaboličke aktivnosti u patološkim promjenama u mozgu kao što su tumori, inzulti, upalna i infektivna stanja, demencije i druge (Slika 9). Osim u mozgu, može se koristiti kao metoda za procjenu metaboličke aktivnosti u mišićima, dojci, prostati.



Slika 9. MRS u normalnom tkivu mozga

DWI – (diffusion weighted imaging) je tehnika snimanja kod koje se poništava sav signal iz tkiva, tako da jedino signal onih molekula koje se kreću zbog difuzije će biti prikazan. Tehnika je vrlo zahtjevna za uređaj i samo uređaji sa dobrim, jakim i brzim gradijentima mogu dovoljno poništiti signal da se ne vidi "prosvjetljavanje T2 snimke" koje se i kod jakih uređaja može naslutiti. Ove snimke se svakodnevno koriste za pronalaženje moždanog tkiva koje je doživjelo ishemiju, odnosno inzult. Eksperimentalni modeli su pokazali da je ovom tehnikom snimanja moguće otkriti odumiranje stanica svega nekoliko (7–8) minuta nakon početka ishemije, odnosno nekoliko minuta nakon teoretskog odumiranja stanica.

DTI – (diffusion tenzor imaging) – je tehnika snimanja difuzije duž vlakana neurona, na taj način se dobivaju korisni podatci o toku snopova neurona u mozgu što je korisno kod nekih operativnih zahvata, ali i kod analize nekih bolesti i stanja. Ne primjenjuje se rutinski.

fMRI- funkcionalna magnetska rezonancija, moguće je ponavljanim snimanjem tkiva dobiti razliku u signalu koja je posljedica promjene u tkivu nastale njegovim korištenjem. Kako je obično riječ o snimanju mozga, ovim snimanjem je moguće pokazati aktivnost dijelova mozga pri izvršavanju nekih zadataka. Nije rutinska metoda.

MRA – (MR angiografija)- iako postoji nekoliko tehnika (*phase contrast time of flight ...*) ove metode na današnjim uređajima uspješno mogu zamijeniti prikaz krvnih žila mozga i vrata klasičnom i DSA angiografijom. Kod uređaja sa jačim poljem i odličnim gradijentima mogu se snimati krvne žile svih dijelova tijela. Zahvaljujući protoku krvi krvne se žile magnetnom rezonancijom prikazuju kao područja bez signala i vidljive su bez upotrebe kontrastnoga sredstva. Jačina signala cirkulirajuće krvi jest funkcija njezina vremena relaksacije i brzine protoka. Ovisi također o parametrima snimanja i položaju presjeka. Prvi sloj u koji krvna struja ulazi pokazuje jaki signal unutar lumena krvne žile jer protoni vodika koji ulaze u prvi snimani sloj nisu do tada bili izloženi radiofrekventnom podražaju. Sljedeći slojevi u sekvenciji gube taj signal zbog prethodnog radiofrekventnog podražaja. Transverzalni slojevi pokazuju intraluminalni signal u arterijama u najkranijalnijem sloju, dok je intraluminalni signal u venama prisutan u najkaudalnijem sloju.

MR perfuzija je radiološka dijagnostička metoda koja služi za praćenje hemodinamike određenog organa putem procjene broja funkcionalnih ili metaboličkih parametara. Osnovnu primjenu perfuzijski MRI našao je u praćenju ishemijskih promjena kod akutnog infarkta, kao i kod dijagnostifikovanja tumora CNS-a. Potencijalnu primjenu ova tehnika ima i u praćenju demencije, neurodegenerativnih promjena i efekata traume.

### 3.2. Kontrast slike i intenzitet signala

Razlika intenziteta signala u MR slici između dva ili više različitih tkiva ovisi o brojnim intrinzičnim i ekstrinzičnim parametrima. Intrinzični parametri ili parametri tkiva jesu: protonska gustoća, T1 i T2 relaksacijsko vrijeme, protok krvi itd.

Ekstrinzične parametre određujemo tijekom snimanja. Najčešće se spominju: time to repeat – TR; time to echo – TE; inversion time – TI; flip angle – FA; slice, broj ekscitacija – NEX, polje pregleda – FOV...

Kakav će biti intenzitet signala pojedinog tkiva odredit će svojstva tkiva i izabrane vrijednosti spomenutih parametara. Poznavanje učinka promjene pojedinih parametara i poznavanje patohistoloških procesa u pojedinim bolestima omogućuju smisleno tumačenje MR slika.

Većina kontrasta na MR slikama potječe iz razlike u relaksacijskim vremenima T1 i T2 te iz razlike u protonskoj gustoći pojedinih tkiva. Uz blažu aproksimaciju i mogućnost pogreške u nekim specifičnim primjerima, općenito vrijedi da je za dobivanje snimke, u kojoj je glavni izvor kontrasta T1 relaksacija tkiva, potrebno primijeniti relativno kratko TE vrijeme koje minimizira učinak T2 diferencijacije tkiva, dok TR vrijeme treba biti u razini T1 konstante oba tkiva. Za dobivanje T2 mjerene snimke potrebno je koristiti relativno dugo TE vrijeme (omogućuje diferencijaciju na osnovi T2 relaksacije) i dugo TR vrijeme (minimizira učinak T1 relaksacije). Za dobivanje PD mjerene snimke potrebno je upotrijebiti kratko TE vrijeme i dugo TR vrijeme čime preostaje samo gustoća protona kao izvor razlike jakosti signala iz pojedinih komponenata tkiva.

Danas je u rutinskoj dijagnostičkoj upotrebi velik broj sekvenci. Osnovna podjela koja omogućuje razumijevanje osnovnih postavki i olakšava snalaženje u nazivlju je sljedeća:

1. Spin echo, SE sequence
  - Single echo SE
  - Multiecho SE
  - Echo train (FSE, TSE i sl.)
  - Inversion recovery SE (STIR, FLAIR, itd.)
2. Gradient echo, GRE sequence
  - Spoiled GRE
  - Refocused GRE
  - Kombinacija SE i GRE

### 3. Echo planar imaging, EPI sequence

- DWI
- PI
- BOLD

Primjenom svake od tih sekvenci, osim EPI sekvenci, mogu se dobiti karakteristične slike poznate od početka primjene MR uređaja. To su:

1. T1 mjerena slika (engl. *T1 weighted image*)
2. T2 mjerena slika (engl. *T2 weighted image*)
3. PD mjerena slika (engl. *Proton Density weighted image*).

EPI sekvence se u načelu rabe u pretragama u kojima nije važna prostorna već vremenska rezolucija. Takve se sekvence nazivaju funkcionalnim sekvencama ili sekvencama koje daju informacije o funkciji promatranog organa odnosno tkiva, a postavljaju vrlo visoke zahtjeve MR aparaturi te se danas kvaliteta MR uređaja zapravo ocjenjuje na osnovi upravo tih sekvenci i mogućnosti njihova izvođenja.

### 3.3. Prednosti i nedostatci MR dijagnostike

Prednosti pregleda magnetskom rezonancijom su izostanak ionizirajućeg zračenja, neinvazivnost, izvrsna kontrastna rezolucija u odnosu na druge radiološke metode poput UZV i MSCT te mogućnost izravnog slojevnog prikaz u bilo kojoj odabranoj ravnini kao i prikaza krvnih žila bez upotrebe kontrastnog sredstva.

Nedostaci ove metode su nabavna cijena MR uređaja, cijena samog pregleda, dostupnost uređaja bolesnicima različitih regija, bučnost gradijentnih zavojnica kod pregleda, duljina trajanja pretrage te uzak prostor (tunel unutar kućišta uređaja) za smještaj pacijenta koji može izazvati klaustrofobičnu reakciju te nemogućnost snimanja pacijenata sa ugrađenim metalnim implantatima odnosno metalnim stranim tijelima. Iako u manjoj mjeri i kod MR-a su moguće alergijske reakcije na paramagnetsko kontrastno sredstvo. Glavni nedostatak MRI u dojenčadi i djece je dugo vrijeme potrebno za snimanje zbog čega je potrebna sedacija.



## 4. TUMORI MOZGA

### 4.1. Etiologija tumora mozga

Intrakranijski su tumori zasebna i heterogena skupina novotvorina. Njihove osobine na više razina se razlikuju u odnosu na tumore drugih organskih sustava. Razlika dobroćudnih i zloćudnih intrakranijskih tumora je manje izražena nego kod tumora drugih sustava, te i dobroćudni tumori mogu dovesti do smrtnog ishoda ili teškog neurološkog ispada. Ovisno o anatomskom smještaju, intrakranijski tumori mogu biti zloćudnog tijeka, bez obzira na histološke osobine. Vrlo rijetko metastaziraju izvan središnjeg živčanog sustava, ali su skloni infiltraciji okolnog tkiva. Primarni intrakranijski tumori čine oko 2% svih zloćudnih bolesti, ali su treći najčešći uzrok smrti od zloćudnih bolesti u dobnoj skupini od 15 do 34 godine.

Ukupna incidencija primarnih tumora središnjeg živčanog sustava iznosi 6,6 na 100 000 stanovnika godišnje, s procijenjenim mortalitetom od 4,7 na 100 000 stanovnika godišnje.

Primarni tumori imaju najveću učestalost u dobi bolesnika od 60 do 69 godina, dok je drugo razdoblje najveće učestalosti između 5. i 9. godine života. Incidencija intrakranijskih tumora najveća je kod pripadnika bijele rase.

Određeni histološki tipovi tumora nastaju u specifičnim dobnim skupinama, primjerice meduloblastom u djece, a glioblastom u starijih osoba. Primarni intrakranijski tumori imaju minimalno veću prevalenciju kod muškaraca (55%), uz izuzetak meningeoma koji su gotovo dvostruko češći kod žena. Najbrojniji primarni intrakranijski tumori su astrocitomi visokog stupnja zloćudnosti koji čine oko 38%, dok meningeomi i drugi mezenhimalni tumori čine oko 27% primarnih tumora. Metastatski tumori čine oko 40-50% svih moždanih tumora, a najčešće su to metastaze karcinoma pluća i dojke.

Primarni tumori mozga nalaze se među 10 najčešćih uzroka smrtnih slučajeva povezanih s rakom. Gotovo 13 000 ljudi umire od tih tumora svake godine u SAD-u. Oko 11 do 12 na 100 000 osoba u SAD-u ima dijagnosticiran primarni tumor mozga svake godine, a 6 do 7 na 100 000 ima dijagnosticiran primarni maligni tumor mozga. Gotovo 1 na svako 1 300 djeteta će razviti neki oblik primarnog tumora mozga prije dobi od 20 godina.

Etiologija tumora mozga nije do kraja razjašnjena; postoji određena povezanost između pojave tumora SŽS-a i nekih nasljednih (genetskih) bolesti kao što su neurofibromatoza tip I (NF-1), tuberozna skleroza, von Hippel-Lindau sindrom, Li-Fraumeni sindrom, Turcot sindrom, Gorlin sindrom, Bloom sindrom. Izlaganje mozga ionizirajućem zračenju povećava vjerojatnost nastanka tumora mozga (profilaktičko zračenje mozga u djece s akutnim leukemijama).

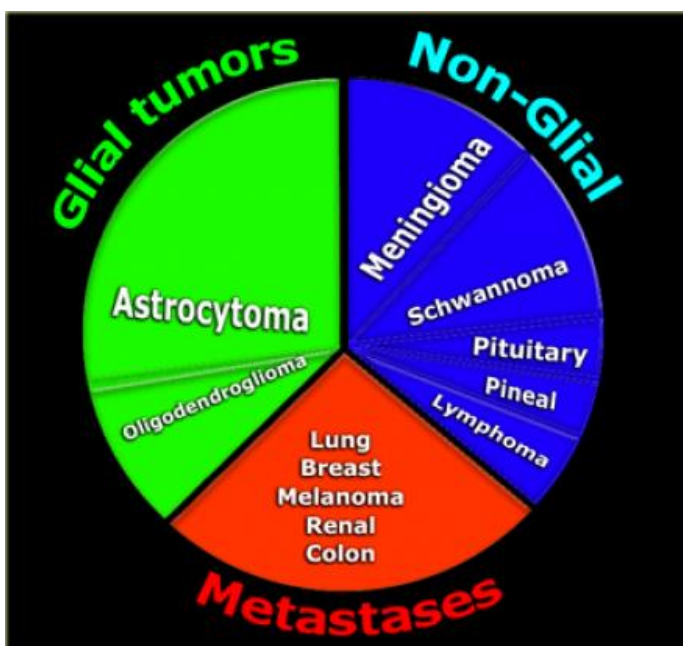
Metastatski tumori mozga javljaju se češće od primarnih tumora mozga, a oko polovica metastaza potječe od karcinoma pluća. Primarni tumori mozga javljaju se u oko 250 000 ljudi godišnje na globalnoj razini, i čine manje od 2% slučajeva tumora. U djece mlađe od 15 godina, tumori mozga su na drugom mjestu po učestalosti iza akutne limfoblastične leukemije. Primjerice, u Australiji prosječni ekonomski troškovi liječenja u slučaju tumora mozga iznose 1,9 milijuna dolara, što je daleko najviše u usporedbi sa liječenjem drugih vrsta tumora.

## 4.2. Klasifikacija tumora mozga

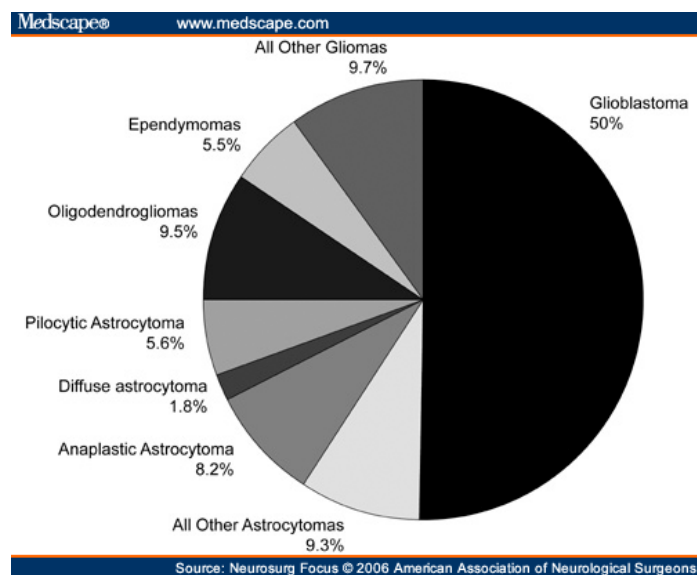
Patološka klasifikacija tumora mozga osniva se na embrionalnom i histološkom porijeklu stanica. Tumori su osim toga klasificirani i prema stupnju malignosti (unutar pojedinog tipa tumora); to je korisno u astrocitoma i ependioma. Kriteriji koji se koriste u utvrđivanju stupnja malignosti uključuju: stanični pleomorfizam, mitotski indeks, anaplaziju i nekrozu .

Stupanj I odgovara dobro diferenciranom tumoru, stupanj II srednje diferenciranom, stupanj III slabo diferenciranom, dok je tumor IV stupnja anaplastičan.

Gliomi čine više od 70% svih tumora mozga, među kojima je najčešći glioblastom, histološki najmaligniji tip (Svjetska zdravstvena organizacija WHO, stupanj IV). Postoji tendencija ka većoj učestalosti glioma u visokorazvijenim, industrijaliziranim zemljama (Slika 10). Neke ankete pokazuju da bijela populacija ima veću incidenciju obolijevanja za razliku od afričke ili azijske populacije. Izuzev pilocitičkog astrocitoma (WHO stupanj I), prognoza pacijenata s gliomom je još uvijek loša. Manje od 3% pacijenata sa glioblastomom preživi 5 godina nakon dijagnoze: starija dob je najznačajniji i dosljedan prognostički čimbenik lošeg ishoda (Slika 11).



Slika 10. Učestalost tumorskih lezija mozga



Slika 11. Učestalost primarnih tumora mozga

Tablica 1. Patohistološka klasifikacija tumora mozga (WHO)

Neuroepitelni (neuroektodermalni) tumori

Astrocitni tumori (30-35%)

- Astrocitom: policistični astrocitom, fibrilarni astrocitom
- Anaplastični astrocitom
- Glioblastoma multiforme
- Pleomorfni Xantoastrocitom
- Subependilarni astrocitom
- Subependimalni astrocitom gigantskih stanica
- 

Oligodendroglijalni tumori (0 -1%)

- Oligodendrogliom
- Anaplastični oligodendrogliom

Miješani gliomi

- Oligoastrocitom
  - Anaplastični oligoastrocitom
- Ependimalni tumori (10 -15%)

- Ependimom
- Anaplastični ependimom
- Mikropapilarni ependimom
- Subependimom

Tumori pleksusa horiodeusa (2-3%)

- Pleksuspapilom
- Pleksuskarcinom

Neuronalni i mješani neuronalni-glijalni tumori

- Gangliocitom
- Disembrioplastični neuroepitelijalni tumor
- Gangliogliom
- Desmoplastični infantilni gangliogliom
- Anaplastični gangliogliom
- Centralni neurocitom

Tumori pinealnog parenhima (2-3%)

- Pineocitom
- Pineoblastom

Embrionalni tumori (15- 20%)

- Meduloblastom
- Primitivni neuroektodermalni tumor
- Atipični teratoidni/rabdoidni tumor

Meningealni tumori (0 – 1%)

- Meningeom
- Hemangiopericitom
- Melanocitni tumor
- Hemangioblastom

Primarni limfomi SŽS-a (<1%)

Tumori zametnih stanica (Keimzeltumori) (3 – 5%)

- Germinom
- Embrionalni karcinom
- Tumor žumanjčane vreće (Dottersacktumor)
- Horiokarcinom
- Teratom
- Miješani tumor zametnih stanica

Tumori područja sele (8 – 10%)

- Adenomi hipofize
- Karcinomi hipofize
- Kraniofaringeomi

Metastaze tumora smještenih izvan SŽS-a.

## 5. MR PERFUZIJA

Perfuzija predstavlja zapreminu krvi koja se u jedinici vremena preda kapilarnom sustavu nekog tkiva obračunata na 100 g tkiva MR vremenskom krivuljom iz koje se matematičkom obradom dobijaju parametri koji opisuju perfuziju u datom tkivu: rCBV (relativna cerebralna zapremina), rCBF (relativni cerebralni protok) i izvedeni parametar srednjeg vremena prolaza i.v. datog kontrasta kroz moždane arterije.(MTT):

Prefiks relativna znači da dobiveni rezultati ovise o izboru arterijskog "inputa", koji je definiran kao vremenska promjena koncentracije kontrasta u arterijskom sustavu koji napaja dato tkivo. Na osnovu dobivenih vrijednosti rCBV, rCBF i MTT generiraju se mape njihove distribucije, tako što se svakom voxelu u presjeku pridružuje odgovarajuća vrijednost ovih indeksa.

Osnovna primjena MR perfuzije je praćenje ishemijskih promjena kod akutnog infarkta, te u dijagnostici tumora SŽS. Poremećaji u mikrovaskularnoj perfuziji kod akutnog infarkta ovise o mjestu okluzije, i o kolateralnoj cirkulaciji. Osnovna vrijednost MR perfuzije je ta što nam daje neposrednu sliku hemodinamskog poremećaja u prvih tri do šest sati od infarkta, kada na konvencionalnim MR sekvencama nema odstupanja od normalnog. Na taj način možemo predvidjeti i konačan ishod situacije. Usporedbom slika koje smo dobili difuzijskim i perfuzijskim MR pregledom moguće je procijeniti da li je pacijent kandidat za trombolitičku terapiju.

Perfuzijska MR može poslužiti kao neinvazivna metoda praćenja vaskularnosti tumora, odnosno kao indirektni marker angiogeneze i na taj način ukazati na heterogenost tumora. MRI perfuzija predstavlja mjerenje stupnja angiogeneze tumora i kapilarne propusnosti, od kojih su oba važni biološki biljezi malignosti i prognostički faktori, osobito kod glioma. Mjerenja rCBV tumora su pokazala da je ovaj parametar u bliskoj korelaciji sa histološkim određivanjem vaskularizacije i stupnjevanjem tumora. Pošto je apsolutna kvantifikacija ovog parametra teška obično se vrši usporedba ispitivanog područja i kontralateralne regije. Perfuzijski "imaging" se pokazao korisnim i u razlikovanju postiradijacijske nekroze od recidivirajućeg tumora, po njihovim niskim, odnosno visokim vrijednostima rCBV. Također je na osnovu mjerenja istog parametra moguće razlikovati metastaze od tumora visokog stupnja malignosti: metastaze okružuje vazogeni edem koji karakterizira niski rCBV, što nije slučaj sa primarnim tumorima. Potencijalnu primjenu ova tehnika ima i u praćenju demencije, neurodegenerativnih promena i efekata traume.

## 5.1. Tehnike MR perfuzije

Razlikujemo nekoliko tehnik MR perfuzije:

- Dynamic Susceptibility Contrast (DSC) MR perfuziju
  - GRE-EPI (T2\* weighted)
  - SE-EPI (T2 weighted)
- Dynamic Contrast Enhanced (DCE) MR perfuziju
  - Spoiled Fast Gradient Echo (T1 Weighted)
- Arterial Spin Labeling



## 5.2 Dynamic Susceptibility Contrast (DSC) MR perfuzija

Dinamička MRI (engl. dynamic susceptibility-weighted bolus tracking magnetic resonance imaging, DSC-MRI) se temelji na mjerenju T2 tijekom prvog prolaza endovaskularnog liganda kroz kapilarnu mrežu. Tehnika je pogodna za izrazito brzo stvaranje prikaza. Trajanje sekvence iznosi oko jedne minute a vrijeme ponavljanja sekvence traje kraće od dvije sekunde. Najčešće se primjenjuje kontrastno sredstvo kelat gadolinija. Ispitanici nisu izloženi ionizirajućem zračenju. Metodom DSC-MRI moguće je mjeriti CBF i MTT. Prikazi se mogu interpretirati vizualno ili semikvantitativno, pomoću analize regija od interesa (engl. Region of Interest, ROI) Reproducibilnost metode iznosi oko 10-15%. Niže vrijednosti perfuzije se mogu točno izmjeriti do 8 ml/min/100 g. Ispod te granice omjer signala u odnosu na šum postaje prenizak za preciznu kvantifikaciju. Prostorna rezolucija iznosi 1,5x1.5x4 mm. Najkraće vremensko razdoblje između dva snimanja iznosi 25 minuta.

DSC tehnika MR perfuzije sastoji se od administracije kontrastnog sredstva pomoću automatskog injektora, brzinom od 5 ml/s. Prije administracije kontrasta obavlja se snimanje 10 slika kako bi definirali baznu liniju i pratili vremensku evoluciju signala u svakom voxelu. Neophodno je postići dobru temporalnu rezoluciju, zbog čega se koriste "brze" sekvence: GRE-EPI (gradijent eho - planarni imaging), SE-EPI (odgovarajuća varijanta sa upotrebom spin eha) i FSE (brzi spin eho).

Najviše i široko korištena kvantitativna varijabla izvedena iz DSC slike je relativni moždani volumen krvi (rCBV) koji je proporcionalan površini ispod koncentracije kontrastno-vremenske krivulje.

Brojne studije su pokušale ispraviti podcjenjivanja ili precjenjivanja rCBV mjerenja iz DSC slike u regijama mikrovaskularnog curenja te dobiti nove parametre za točniju karakterizaciju permeabilnosti endotela. To uključuje metode poput preinjiciranja male količine Gd DTPA da se privremeno zasite tkiva T1, zatim upotrebom dual-Echo impulsnih sekvenci i metodama kompenzacije propusnosti koja se temelji na modelu. Svaka ima svoju snagu i slabost, i nijedna se ne smatra referentnom standardnom metodom za ispravljanje faktora istjecanja.

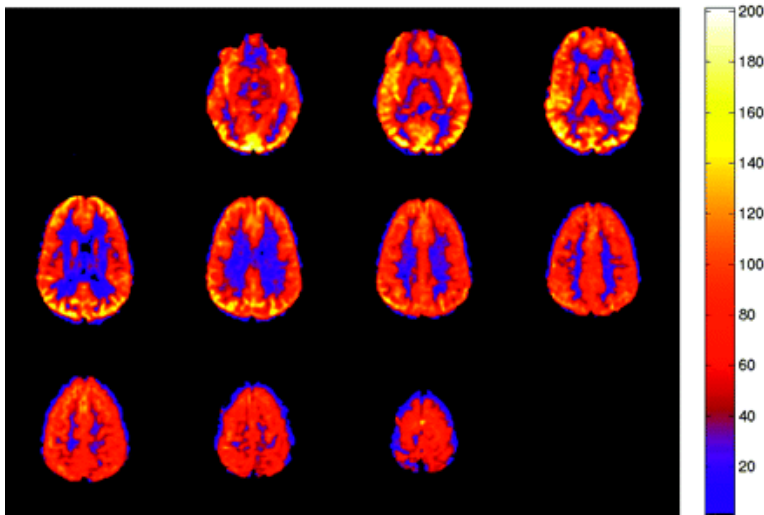
### 5.3 Arterial Spin Labeling tehnika

Arterial Spin Labeling (ASL) perfuzija oslikavanja mozga ili protoka krvi u mozgu (CBF), daje uzbudljivu novu funkcionalnu dimenziju neinvazivne procjene mozga s MR tehnikom. Promatrajući utjecaj ASL, važno je imati na umu da postoji nekoliko ustaljenih tehnika za oslikavanje mozga i CBF, a oba pružaju uvid u kliničke primjene CBF slike, te bi se mogli natjecati s ASL za uporabu. Spin-označavanje (ASL) je metoda MR perfuzije za kvantitativno mjerenje moždanog protoka krvi (CBF) iskorištavanjem arterijske vode kao slobodni difuzibilni tracer. Za razliku od DSC tehnike, korištenjem ASL tehnike, koja ne zahtijeva korištenje kontrastnog sredstva, dobijaju se apsolutne vrijednosti indeksa koji karakteriziraju perfuziju. Ova metoda koristi magnetno selektirane protone iz krvi kao endogeni kontrast. Selekcija se vrši primjenom invertirajućeg pulsa (180°) duž gradijenta polja na protone arterijske krvi u presjeku koji se nalazi u ravnini ispod onog u kojoj se vrši mjerenje. Ovisno o načinu na koji se vrši obilježavanje razlikuju se kontinuirani ASL i pulsni ASL. Kod prvog se selekcija vrši u toku dužeg vremenskog perioda (~ 5 s), dok se kod drugog vrši korištenjem kratkog radiofrekventnog pulsa.

Protoni koji stižu u presjek po longitudinalnoj magnetizaciji (magnetizacija duž pravca polja) razlikuju se od okolnog relaksiranog tkiva i na taj način reduciraju magnetizaciju u njemu (T1 efekt). Rezultirajući efekt je razlika signala dobivenog na spomenuti način i kontrolnog, za svaki od voksela imaginga. Sekvencije kod ASL su slične onim koje se koriste kod DSC MRI, uz razliku što se bira što kraće vrijeme eha (TE), što reducira utjecaj transferzalne relaksacije na signal i poboljšava odnos signal/šum u datom presjeku. ASL tehnika omogućava da se magnetno "izaberu" arterije koje napajaju određeno područje mozga i da se praćenje perfuzije ograniči samo na njega (Slika 12).

Obzirom da ne zahtijeva primjenu i.v. kontrasta smanjuju se troškovi snimanja, a u isto vrijeme pruža anatomske i funkcionalne podatke. Predstavlja metodu izbora u pacijenata sa značajnom insuficijencijom bubrega jer nema opasnosti razvoja nefrogene sistemske skleroze, te u djece i trudnica kao i pacijenata kod kojih su potrebna česta kontrolna snimanja. ASL može postići dobru SNR na prostornoj rezoluciji bolje od bilo koje nuklearne medicinske tehnike i s apsolutnom kvantifikacijom. Vremenski možemo ograničiti vaskularni doprinos ASL signalu, on ne proizvodi snažne signale kao u bolusu s kontrastom na CT ili MR. ASL može postići jake sekvence kao i brzi Spin Echo i nemora patiti zbog gubitka osjetljivosti signala kao kod gradijent Echo bolusa s kontrastom na MRI. Voda koja se koristi kao traser u ASL je uglavnom nedifuzibilna, a i kada nije, ASL je manje osjetljiv na te pretpostavke nego PET.

Najveća slabost ASL-a je brzo propadanje T1 tracara. To predstavlja poseban izazov za proučavanje sporog protoka i cerebrovaskularnih bolesti. ASL je i SNR ograničena tehnika tako da su prostorna razlučivost i vrijeme oslikavanja ograničeni dostupnim SNR. ASL se ne može izvršiti ako injiciramo Gd-DTPA ili neki drugi T1 kontrast, jer T1 skraćivanje krvi sprječava vjerodostojan ASL prikaz. Ove prednosti i ograničenja ASL će doći do izražaja u raspravi o pojedinim kliničkim aplikacijama u nastavku.



Slika 12. Uredna ASL CBF mapa moždanog protoka. Tablice boja predstavljaju jedinicu protoka u ml / 100 g tkiva / min. Nesimetričan protok znak prisutnosti artefakta.

### 5.3.1 ASL metode

ASL koristi prostorno selektivnu inverziju ulazne arterijske krvi kao metodu za označavanje protoka krvi. MR signal iz obrnute krvi predstavlja negativ u odnosu na "uninverted" krv. Kada označena krvi dođe do tkiva, to dovede do prigušenja signala na slici tog tkiva. Subtrakcijom označene slike iz kontrolne slike daje mjeru količine obilježivača koji je iscurio u tkivo. Ova količina je usko povezana sa perfuzijom tkiva. Tipična promjena u intenzitetu slike između označene i kontrolne je 1%, stoga, SNR je niži nego u usporedbi sa slikom protonske gustoće i osjetljivost na gibanje je veća. Iz tih razloga se često za ASL koriste smanjena prostorna rezolucija i sekvence neosjetljive na gibanje.

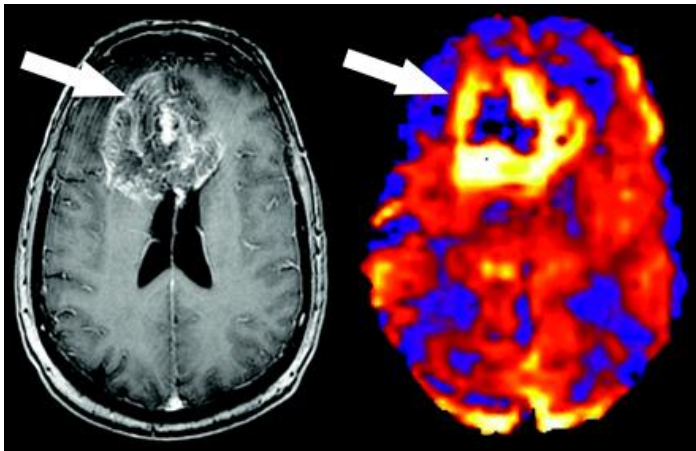
### 5.3.2 Neuroznanost primjene ASL

ASL je posebno atraktivan za proučavanje razvoja mozga u novorođenčadi i djece jer u nuklearnoj medicini metode se smatraju nepoželjnim, a brze promjene u protoku i metabolizmu javljaju se tijekom razdoblja od nekoliko mjeseci. Zbog svoje neinvazivnosti i mogućnosti opetovanog izvođenja iste bez primjene kontrasta ASL se može koristiti za praćenje neuroloških učinaka farmakoloških sredstava. ASL u kombinaciji s BOLD Imaging može poslužiti za prikaz iskorištenosti kisika. Daljnji razvoj ove tehnike može doprinijeti odvajanju neuroloških i vaskularnih promjena u odnosu na lijek, kao i za praćenjemehanizama protoka i metabolizma istog.

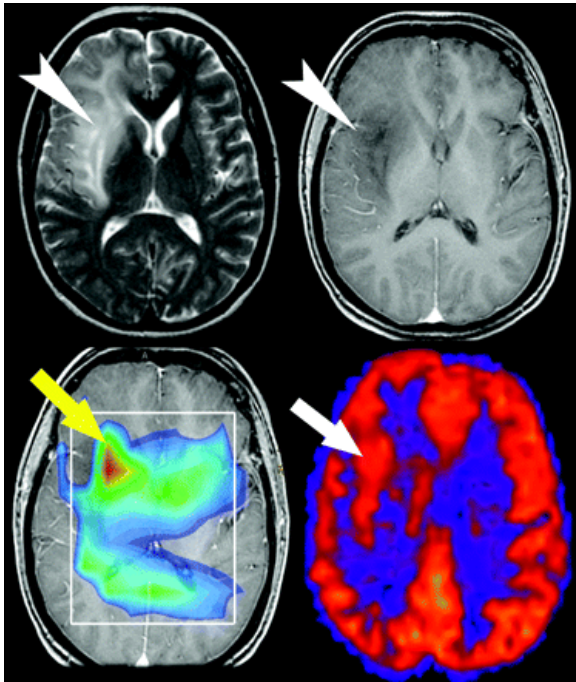
### 5.3.3 Klinička primjena ASL

Protok krvi je važan za karakterizaciju tumora iz dva razloga. Jedan od njih je da agresivni tumor obično ima veći protok krvi što pomaže u radiološko-histološkoj klasifikaciji istog (Slika 13). Drugi je da će tretmani koji blokiraju razvoj opskrbe tumora krvlju postati obećavajući pristupi terapiji tumora. ASL nudi nekoliko važnih prednosti za procjenu protoka krvi u tumora. Budući da je neosjetljiv na propusnost krvnih žila, za mjerenje protoka krvi, nije kompromitiran faktorom propusnosti kao u osjetljivom dinamičkom kontrastu. ASL nudi apsolutnu kvantitativnost koja se može koristiti za usporedbu vrijednosti protoka krvi tumora mjerenih tijekom trajanja terapije (Slika 14). Uz stanje-of-the-art sekvenci, ASL je neosjetljiv na promjene osjetljivosti koje mogu proizaći iz kirurških intervencija i krvarenja. Druga ključna strana MR mjerenja protoka krvi u tumorima mozga je korelacija s izvanrednom anatomskom slikom dobivenom na konvencionalnim sekvencama (Slika 15).

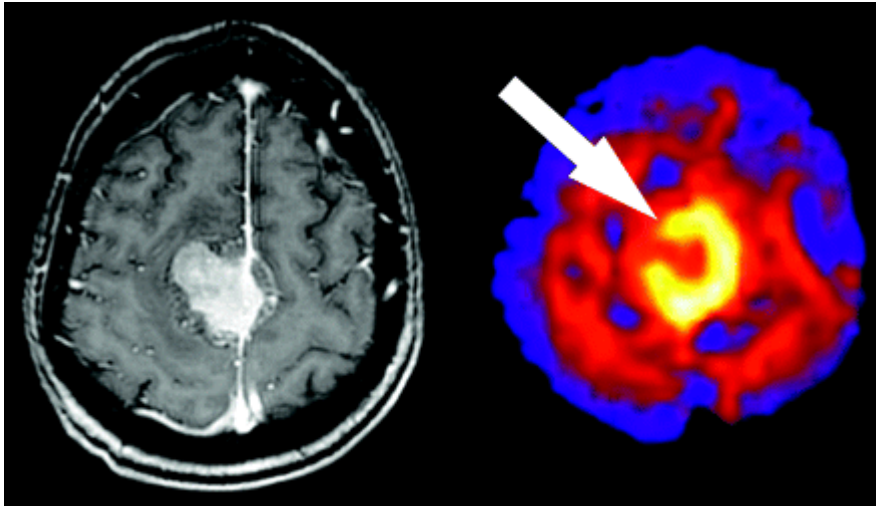
ASL tehnika omogućava da na magnetu odaberemo arteriju koja opskrbljuje odabrani dio u mozgu i ograniči praćenje perfuzijom samo tog dijela.



Slika 13. Hiperperfuzija kod glioblastoma multiforme. ASL CBF mapa pokazuje visok intenzitet signala koji odgovara povećanom protoku u periferiji tumora (strelica).



Slika 14. ASL hiperperfuzija kod infiltrativnog tumora. ASL CBF mapa (dolje desno) pokazuje povećan intezitet signala u subkortikalnoj bijeloj tvari koja dogovara tumoru (bijeले strelice).



Slika 15. Primjer atipičnog meningeoma. ASL mapa pokazuje nepotpunu prstenastu zonu hiperperfuzije koja odgovara vanjskim rubovima tumora (desno, strelica).

## 5.4 Dynamic Contrast Enhanced (DCE) MR perfuzija

Endotelna propusnost žila u tumorima mozga pruža vrijedne informacije o BBB integritetu, vaskularnoj morfologiji i prirodi neovaskularizacije, kao i patofiziologiji tumora i prognozi. Novije studije su pokazale da su kvantitativne procjene o mikrovaskularnoj propusnosti u korelaciji sa stupnjevanjem tumora mozga. Nadalje rezultati MR perfuzije se koriste za odabir najaktivnijeg, malignijeg dijela tumora pri planiranju stereotaksijske biopsije, zatim za praćenje učinka onkološke terapije te procjenu progresije odnosno pseudoprogresije osnovne bolesti.

DCE MR perfuzija se sastoji od ponovljenog snimanja T1-mjerene sekvence i mjerenja oblika krivulje o koncentraciji kontrastnog sredstva u krvnoj plazmi, što upućuje na ulaznu funkciju arterija i vremenski tijek nakupljanja kontrastnog sredstva u tkivu iz pojedinog vokselu za izračun veličine ekstravaskularnog vanstaničnog prostora i endotelnog prijenosa koeficijenta K. Najkorišteniji DCE MR kvantitativni parametar je K trans. Konstantan prijenos K trans je generalizirana mjera koja opisuje odnos između vremena trajanja koncentracija Gd-DTPA u krvnoj plazmi ili ulazne funkcije arterija i Gd-DTPA promjena u koncentraciji koje nastaju u vokselu. U tumorima mozga, unos Gd-DTPA u tumorska tkiva je ograničenog protoka zbog abnormalnosti krvne žile koja ograničava dovoljno zadržavanje koncentracije u plazmi u lokalnoj razini arterija. Bez obzira na biološka stanja, matematička analiza dvaju uvjeta pokazala je da oblik i amplituda krivulje Gd-DTPA unosa mogu biti isti za pojedini oblik, ali ne mogu razlikovati dva. Konstanta prijenosa K trans koristi se umjesto PS za opisati obje situacije. Na K trans utječe nekoliko faktora, kao što su hemodinamski protok krvi, volumen krvi, endotelna propusnost i površina endotelne propusnosti, a pojedinačni doprinos svake komponente je teško izmjeriti.

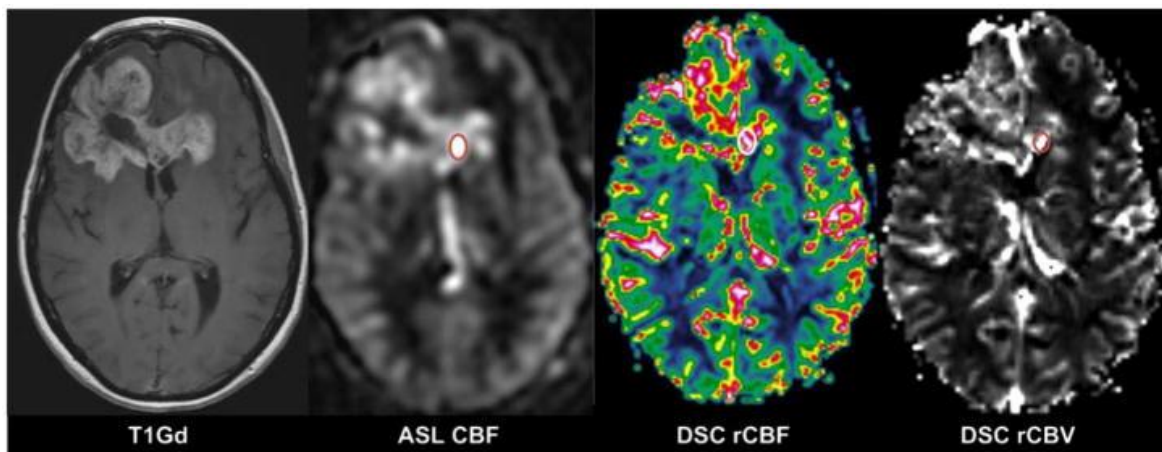
Kod tumora mozga, protok krvi u tkivo tumora često ometa abnormalna vaskulatura tumora i nekrotični intratumorski procesi. Stoga, unos Gd-DTPA u tumorska tkiva uglavnom ograničava protok krvi, a ne propusnost. Međutim, u upalnim lezijama poput multiple skleroze plaka, ograničavajući faktor za unos Gd-DTPA je propusnost, a ne protok krvi. To treba imati na umu da, osim složenosti farmakokinetičkog modeliranja, svojstvena heterogenost tkiva tumora mozga i njegova neovaskularizacija predstavljaju značajan izazov u mjerenju propusnosti i točnoj interpretaciji podataka. Konstantan transfer K trans izvedeni iz



DCE MRT je primijenjen u mnogim kliničkim uvjetima i pokazalo se da je koristan u procjenjivanju različite faze demijelinizacijskih plakova, stupnja glioma, i odgovora na liječenje. Postoji jasna prednost korištenja DCE MR nego DSC MR: DCE MR nudi bolju prostornu rezoluciju, otporan je na većinu artefakata, a omogućuje razumno vrijeme slikanja. Rezultati nedavnih studija pak ukazuju, na neizvjesnost u analizi DCE obzirom da je uporaba uobičajeno prihvaćenog modela dovela do sustavnog precjenjivanja  $K_{trans}$  i potencijalno velikih podcjenjivanja frakcije volumena krvne plazme. To podiže zabrinutost i postavlja se pitanje da li se, standardna metoda analize T1 mjerenja sa modeliranim sustavom, specifična za određene vrste tumora, može generalizirati i primijeniti i na druge vrste tumora na mozgu. Ipak, prijenos konstante  $K_{trans}$  izvedene iz DCE MR i rCBV izveden iz DSC MRT ostaje primarna varijabla koju koriste mnogi istražitelji za zastupanje promjena propusnosti kapilara i tumorske angiogeneze.

#### 5. 4. 1. K trans i stupnjevi glioma

K trans je kvantitativna mjera stupnja povećanja T1 zbog nakupljanja Gd-DTPA u tkivu. Kako viši stupanj glioma ima tendenciju da pokaže T1 povećanje nakon primjene Gd-DTPA, nije iznenađujuće otkriti da K trans pokazuje visoku korelaciju sa stupnjem glioma. Nedavno objavljena studija je također pokazala da rCBV koji proizlazi iz DCE MRT pokazuje snažnu korelaciju s stupnjem glioma (Slika 16). Djelomični volumen krvi i K trans izvedeni iz DCE MRT također su u korelaciji sa stupnjevanjem glioma i histološki proliferativnog markera, MIB-1 index. S povećanjem stupnja glioma, postoji veća vjerojatnost povećanog T1-mjerenog kontrasta u tumora i stoga povećanje K trans.

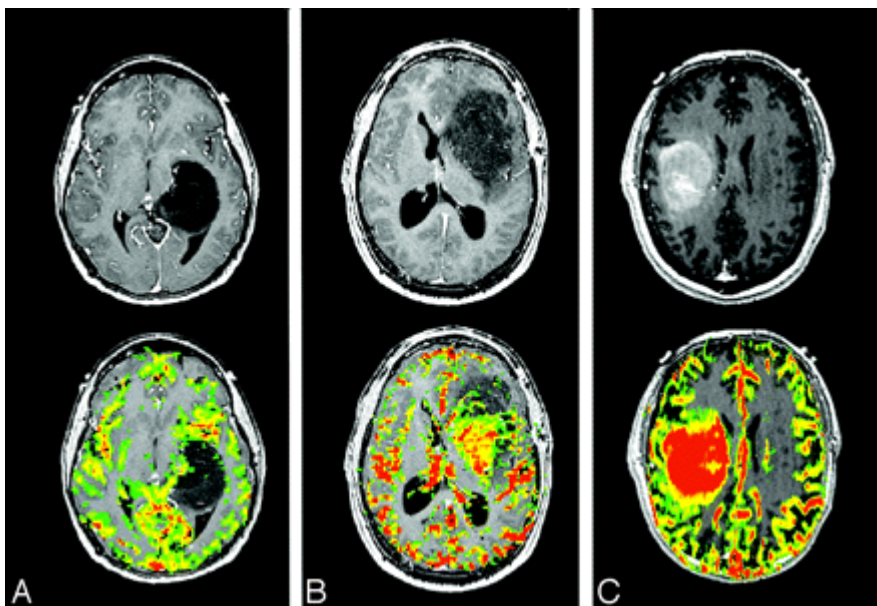


Slika 16. Primjer glioblastoma multiforme sa jasnim znakovima povišenog rCBV unutar istog

## 6. ZNAČAJKE TM LEZIJA NA MR PERFUZIJJI

### 6.1. rCBV i stupnjevanje Astrocitoma

Gliomi su najčešći primarni tumori mozga, a astroцитom je najčešći podtip. Kod astrocitoma, vaskularna morfologija je kritički parametar u određivanju malignog potencijala i prognoze. Stupnjevanje astrocitoma je važno za određivanje prognoze i terapije. Nekoliko studija pokazalo je statistički snažnu korelaciju između rCBV tumora i stupnjevanja astrocitoma u komparaciji sa rezultatima konvencionalne angiografije. Maligniji oblici glioma imaju viši rCBV (Slika 17). Iznimku čine oligodendrogliomi koji imaju visok rCBV bez obzira na stupanj malignosti.



Slika 17. Relativni moždani volumen krvi (rCBV) mape astrocitoma stupnja II (A), III(B) i IV (C). Evidentan porast rCBV u malignijih formi glijalnih tumora

Još uvijek nije poznato da li povišeni rCBV zaista predstavlja histološku korelaciju što i dalje predstavlja izazov, ali važan korak u potvrđivanju rCBV kao biomarkera tumorske angiogeneze. Angiogeneza tumora mozga je raznovrsna kao i brojne vrste histoloških podtipova. Na primjer, pilocitički astroцитom, koji je predstavlja vrlo česti pedijatrijski tumor na mozgu (prema WHO stupanj I astroцитoma), često pokazuje vaskularnu hiperplaziju koja se sastoji od proširenih žila prilično ujednačene morfologije. Multififormni glioblastom, WHO

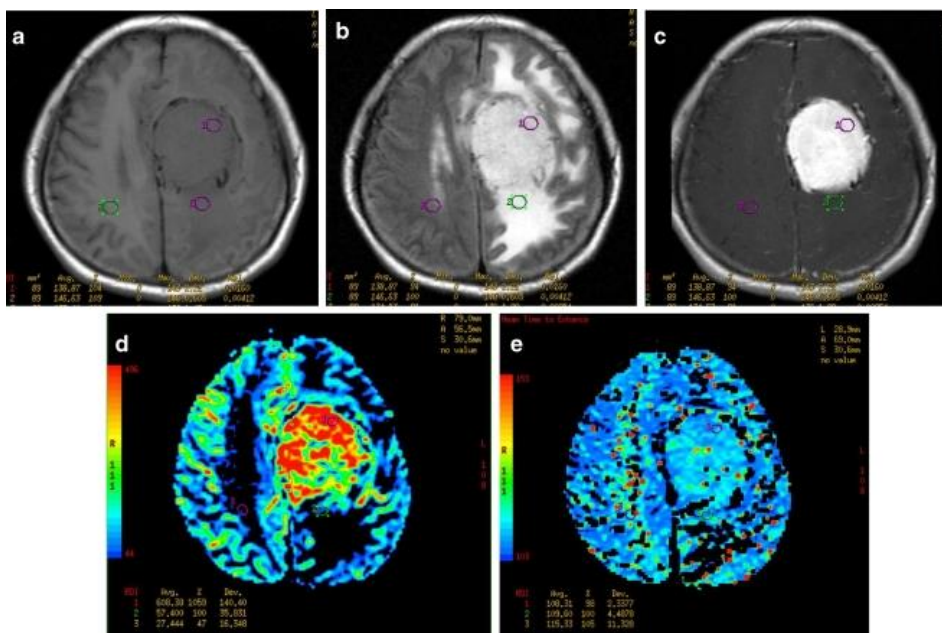
stupnja IV astrocitoma, također često sadrži vaskularne hiperplazije koje mogu biti morfološki vrlo heterogene i uključuje klasične glomerularne žile, jednostavan endotel, hiperplaziju i osjetljive žile.

## 6.2. rCBV i Non-astrocit glioma

Kao što je već spomenuto, postoje non-astrocitni gliomi koji imaju visoki rCBV i u niskom stupnju tumora. Oligodendrogliomi su dobro poznati po svojim nježnim neoangiogenim krilcima, tzv. “chicken-wire” krvne žile, te pokazuju povišen rCBV, čak i kod tumora niskog stupnja, koja može biti visoka kao kod glioblastoma. Niski stupanj oligodendroglioma ima tendenciju da pokaže visoki rCBV na DSC perfuzijskoj MR slici i može se lako zamijeniti sa malignijim oblicima gliomskih tumora. U tom slučaju pomažu nam njegove karakteristike na konvencionalnim MR sekvencama kao i karakteristična lokalizacija istog. Drugi primjer su tumori horoidnog pleksusa koji su izrazito prokrvljeni bez postojanja krvno-moždane barijere. Budući da nema BBB, intravaskularna kompartmentalizacija GD-DTPA nije moguća zbog gotovo simultane tranzicije kontrastnog sredstva iz intravaskularne u intersticijski prostor te je mjerenje rCBV kod istih često precijenjeno odnosno podcijenjeno.

### 6.3. rCBV u negliomskih tumorima

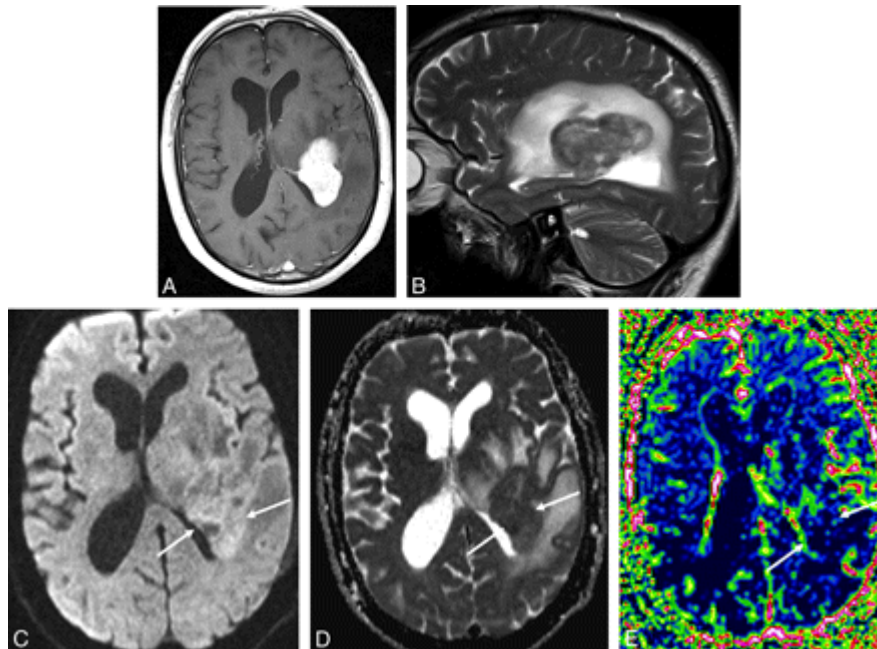
Meningeomi su drugi najčešći primarni tumori mozga i čine 15-25% svih tumora mozga. Najčešći su benigni, gradus 1, dok su atipični i maligni oblici istog vrlo rijetko zastupljeni. Predstavljaju skupinu izrazito vaskulariziranih tm lezija. Razlikovanje malignih od benignih meningeoma prije planiranja kirurškog zahvata je vrlo važno zbog planiranja optimalnog terapijskog pristupa kao i same prognoze te mogućeg recidiviranja tumora. Iako meningeomi imaju određene specifične karakteristike na imagingu još uvijek ne postoje izrazito specifične značajke uz pomoć kojih bi se moglo predvidjeti stupanj malignosti istih. DSC perfuzija može pružiti dodatne informacije o angiogenezi tumora koje se ne mogu dobiti na konvencionalnim MR sekvencama (Slika 18). Novije studije su pokazale da se na osnovi rCBV unutar samog tumora i peritumorskog edema može zaključiti da li se radi o benignijoj ili malignijoj varijanti meningeoma.



Slika 18. Primjer meningeoma gradus III na konvencionalnim MR sekvencama (a,b,c) te DSC perfuzijskim mapama (d,e)

Primarni cerebralni limfom (PCL) je visoko malignan tumor mozga, obično podrijetla stanica B-limfocita. PCL može oponašati maligne gliomske procese (posebno glioblastom – gradus IV), metastatski tumor mozga, ili čak infektivne promjene na konvencionalnim sekvencama.

Preoperativna dijagnostika PCL je vrlo važna izbor različitog terapijskog pristupa u odnosu na gliomske procese: kemoterapija vs kirurški zahvat. Iako na konvencionalnim postkontrastnim sekvencama pokazuju dobru imbibiciju na angiografskim snimkama su prilično avaskularne tvorbe (Slika 19).

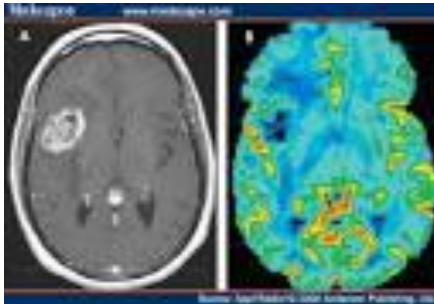


Slika 19. Primjer primarnog limfoma mozga sa jasnom homogenom postkontrastnom imbibicijom, znakovima restrikcije difuzije, ali niskim rCBV

Na DSC perfuzijskoj MR slici, limfomi se mogu prezentirati vrlo heterogeno, niskim odnosno višim rCBV, ali znatno nižim u odnosu na gliomske procese. Nadalje, također omjer rCBV u području tm i kontralateralne zdrave strane je manji kod limfoma u odnosu na maligne gliomske procese koje karakterizira prisustvo neoangiogeneze i vaskularne endotelijalne proliferacije dok kod limfoma se vide gotovo normalne ili upalno izmijenjene krvne žile bez znakova neovaskularizacije.

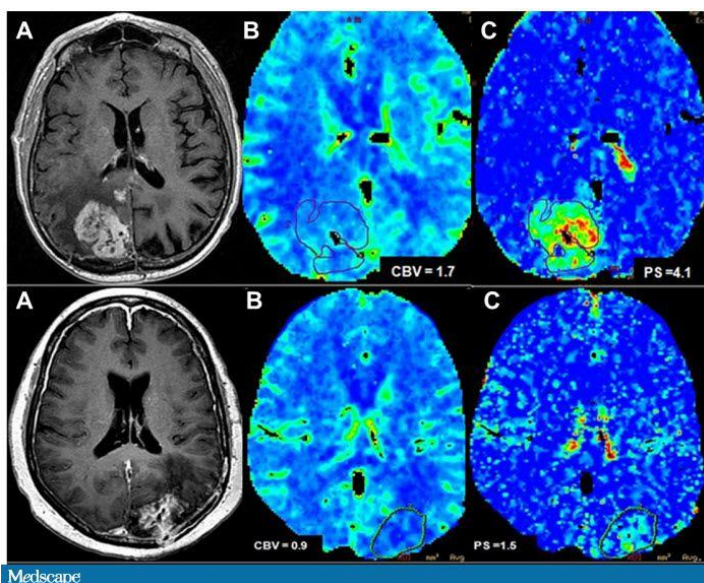
Metastatski tumori mozga obično ne predstavljaju dijagnostičku dilemu na MR slici, zbog svoje karakteristične lokalizacije na granici sive i bijele tvari odnosno kortikalno, nesrazmjeru edema i veličine i multipliciteta istih. Oko 30% ili više metastatskih tumora mozga, može se manifestirati kao jedna lezija u mozgu i, u nekim slučajevima, kao početna klinička prezentacija maligniteta. Zajedničko svim metastatskim tumorima mozga je da njihove tumorske kapilare ne nalikuju onima u mozgu, već organu primarnog sijela tumora. Kako

kapilare izvan mozga ne posjeduju jedinstvenu funkciju barijere poput moždanih kapilara, metastatski tumori mozga sadrže kapilare koje su vrlo propusne. DSC MR perfuzija se pokazala korisna u razlikovanju peritumoralnog edem primarnih glioma i metastatskih tumora mozga, gdje su mjerenja rCBV, unutar vazogenog edema metastaza, bila znatno niža od onih u infiltrativnom edemu glioma (Slika 20). DSC MR perfuzija se također pokazala korisnom metodom u procjeni učinka radiokirurškog liječenja moždanih metastaza, a samim time i predviđanja kliničkog ishoda.



Slika 20. Primjer metastatske lezije sa niskim rCBV

Uz pomoć MR perfuzijskih tehnika moguće je razlikovati postiradijacijske promjene od recidivirajućeg tumora što često nije moguće uz primjenu konvencionalnih MR tehnika, a što uvelike određuje daljnje postupanje sa pacijentom odnosno predstavlja važan prognostički čimbenik (Slika 21).



Slika 21. Razlikovanje recidivirajućeg tm (gornji red) od postiradijacijskih promjena (donji red) uz pomoć perfuzijskih rCBV mapa.



## 7. ZAKLJUČAK

Nove MR tehnike koje su razvijene zahvaljujući napredku hardvera i odgovarajuće softverske podrške omogućile su dobijanje kvalitativno novih informacija koje pomažu u dijagnostici, razlikovanju i planiranju tretmana različitih patologija u neuroradiologiji.

MR perfuzija je neinvazivna, vrlo jednostavna MR tehnika koja omogućuje istovremeni prikaz hemodinamskih i anatomskih informacija. U svakodnevnom kliničkom radu pomaže u razlikovanju i stupnjevanju različitih primarnih i sekundarnih tm procesa mozga, u odabiru najoptimalnijeg dijela tm procesa za stereotaksijsku biopsiju, praćenju učinka terapije te razlikovanju terapijom uvjetovanih promjena od tumorskog recidiviranja. Uvijek se primjenjuje u kombinaciji sa konvencionalnim i posebnim MR tehnikama poput MR spektroskopije i MR difuzije što dodatno povećava specifičnost i osjetljivost iste. Sve navedeno upućuje na zaključak da bi MR perfuzija trebala biti standardni dio MR protokola u dijagnostici tm lezija mozga.

## **8. CONCLUSION**

New MRI techniques that have been developed thanks to the progress of the hardware and the corresponding software support made it possible to obtain a qualitatively new information that assist in the diagnosis, treatment planning and differentiation of various pathologies in neuroradiology.

MR perfusion is non-invasive, very simple MRI technique that allows the simultaneous display of hemodynamic and anatomic information. In everyday clinical practice helps in differentiating and grading of various primary and secondary tm processes of the brain, in choosing the most optimal portion tm process for stereotactic biopsy, monitoring the effect of therapy and differentiating therapy controlled changes of tumor recurrence. It always be used in combination with conventional and special MRI techniques, such as MR spectroscopy and MR diffusion which further increase the specificity and sensitivity of the same. All of the above leads to the conclusion that the MR perfusion should be a standard part of the MRI protocol in diagnosing tm brain lesion.

## 9. LITERATURA

1. Petrella JR, Provenzale JM. MR perfusion imaging of the brain: techniques and applications. *AJR Am J Roentgenol* 2000; 175:207–219.
2. Cha S, Knopp EA, Johnson G, Wetzel SG, Litt AW, Zagzag D. Intracranial mass lesions: dynamic contrast-enhanced susceptibility-weighted echo-planar perfusion MR imaging. *Radiology* 2002; 223:11–29.
3. Keston P, Murray AD, Jackson A. Cerebral perfusion imaging using contrast-enhanced MRI. *Clin Radiol* 2003; 58:505–513.
4. Law M, Oh S, Babb JS, et al. Low grade gliomas: dynamic susceptibility-weighted contrast-enhanced perfusion MR imaging- prediction of patient clinical response. *Radiology* 2006; 238:658–667.
5. Provenzale JM, Mukundan S, Barboriak DP. Diffusion-weighted and perfusion MR imaging for brain tumor characterization and assessment of treatment response. *Radiology* 2006; 239:632–649.
6. Brant-Zawadzki M. Pitfalls of contrast enhanced imaging in the nervous system. *Magn Reson Med* 1991; 22:243–248.
7. Aronen HJ, Gazit EI, Louis DN, et al. Cerebral blood volume maps of gliomas: comparison with tumor grade and histological findings. *Radiology* 1994; 191:41–51.
8. Wong JC, Provenzale JM, Petrella JR. Perfusion MR imaging of brain neoplasms. *AJR Am J Roentgenol* 2000; 174:1147–1157.
9. Hakyemez B, Erdogan C, Ercan I, Ergin N, Uysal S, Atahan S. High-grade and lowgrade gliomas: differentiation by perfusion MR imaging. *Clin Radiol* 2005; 60:493–502.
10. Bulakbasi N, Kocaoglu M, Farzaliyev A, Tayfun C, Ucoz T, Somuncu I. Assessment of diagnostic accuracy of perfusion MR imaging in primary and metastatic solitary brain tumors. *AJNR Am J Neuroradiol* 2005; 26:2187–2199.
11. Law M, Young R, Babb J, et al. Comparing perfusion metrics obtained from a single compartment versus pharmacokinetic modeling methods using dynamic susceptibility contrast-enhanced perfusion MR imaging with glioma grade. *AJNR Am J Neuroradiol* 2006; 27(9):1975–82.
12. Senturk S, Oguz KK, Cila A. Dynamic contrast-enhanced susceptibility-weighted perfusion imaging of intracranial tumors: a study using a 3T MR scanner. *Diagn Interv Radiol* 2009; 15:3–12.

13. Calli C, Kitis O, Yuntun N, et al. Perfusion and diffusion MR imaging in enhancing malignant cerebral tumors. *Eur J Radiol* 2006;58(3):394–403.
14. Wolf RL, Detre JA. Clinical Neuroimaging Using Arterial Spin- Labeled Perfusion MRI. *Neurotherapeutics*. Jul 2007; 4(3):346-359.
15. Atlas SW, editor. *Magnetic Resonance Imaging of the Brain and Spine*. Philadelphia: Lippincott Williams and Wilkins; 2002. pp. 215–238.
16. Barbier EL, Lamalle L, Decorps M. Methodology of brain perfusion imaging. *J Magn Reson Imaging*. 2001;13:496–520.
17. Calamante F, Thomas DL, Pell GS, Wiersma J, Turner R. Measuring cerebral blood flow using magnetic resonance imaging techniques. *J Cereb Blood Flow Metab*. 1999;19:701–735.
18. Ostergaard L. Principles of cerebral perfusion imaging by bolus tracking. *J Magn Reson Imaging*. 2005;22:710–717.
19. Wintermark M, Sesay M, Barbier E, et al. Comparative overview of brain perfusion imaging techniques. *Stroke*. 2005;36:e83–99.
20. Wang J, Alsop DC, Li L, et al. Comparison of quantitative perfusion imaging using arterial spin labeling at 1.5 and 4.0 Tesla. *Magn Reson Med*. 2002;48:242–254.
21. Wong EC. Quantifying CBF with pulsed ASL: technical and pulse sequence factors. *J Magn Reson Imaging*. 2005;22:727–731.
22. Essig M, Shiroishi MS, Nguyen TB, Saake M, Provenzale JM, Enterline D. Perfusion MRI: The Five Most Frequently Asked Technical Questions. *AJR Am J Roentgenol*. Jan 2013;200(1):24-34.
23. Lacerda S, Law M. Magnetic resonance perfusion and permeability imaging in brain tumors. *Neuroimaging Clin N Am*. 2009;19:527–557.
24. Shiroishi MS, Habibi M, Rajderkar D, et al. Perfusion and permeability MR imaging of gliomas. *Technol Cancer Res Treat*. 2011;10:59–71.
25. [http://en.wikipedia.org/wiki/Magnetic\\_resonance\\_imaging](http://en.wikipedia.org/wiki/Magnetic_resonance_imaging).
26. [http://www.medscape.com/viewarticle/532012\\_2](http://www.medscape.com/viewarticle/532012_2)

## 10. ŽIVOTOPIS

### OSOBNI PODACI

Ime: Jelena  
Prezime: Listeš  
Datum rođenja: 13.sječnja 1993.g  
Mjesto rođenja: Split, Hrvatska  
Adresa: Mosečka 52, Split  
Telefon: 021/502-574  
Mobitel: 091/ 1868 307  
E-mail: jelena.listes13@gmail.com

### OBRAZOVANJE

2007-2011- Zdravstvena škola Split, smjer Medicinska sestra-Medicinski tehničar

2011-2014- Sveučilišni odjel zdravstvenih studija Split, preddiplomski studij Radiološke tehnologije

### RADNO ISKUSTVO

Stručna praksa u bolnici tijekom školovanja za medicinsku sestru/tehničara u KBC Split, te stručna praksa za radiološkog tehnologa u KBC Split.

### NAGRADE I PRIZNANJA

Samostalni projekt na danima "E-medica "