

Nadzor fetusa u porodu i uloga primalje

Jajić, Ivona

Undergraduate thesis / Završni rad

2018

Degree Grantor / Ustanova koja je dodijelila akademski / stručni stupanj: **University of Split / Sveučilište u Splitu**

Permanent link / Trajna poveznica: <https://um.nsk.hr/um:nbn:hr:176:154957>

Rights / Prava: [In copyright](#)/[Zaštićeno autorskim pravom.](#)

Download date / Datum preuzimanja: **2025-03-04**



Repository / Repozitorij:

[Repository of the University Department for Health Studies, University of Split](#)



SVEUČILIŠTE U SPLITU

Podružnica

SVEUČILIŠNI ODJEL ZDRAVSTVENIH STUDIJA

PREDDIPLOMSKI SVEUČILIŠNI STUDIJ

PRIMALJSTVO

Ivona Jajić

NADZOR FETUSA U PORODU I ULOGA PRIMALJE

Završni rad

Split, 2018.

SVEUČILIŠTE U SPLITU

Podružnica

SVEUČILIŠNI ODJEL ZDRAVSTVENIH STUDIJA

PREDDIPLOMSKI SVEUČILIŠNI STUDIJ

PRIMALJSTVO

Ivona Jajić

NADZOR FETUSA U PORODU I ULOGA PRIMALJE/

INTRAPARTAL FETAL SURVEILLANCE

Završni rad/ Bachelor's Thesis

Mentor:

Zdeslav Benzon, dr. med.

Split, 2018.

SADRŽAJ

1. UVOD	1
1.1. Fiziologija porođaja	2
1.1.1. Porođajni objekt	2
1.1.2. Porođajni kanal	5
1.1.3. Porođajne snage – trudovi	5
1.2. Mehanizam porođaja.....	7
1.3. Porođajna doba	10
1.3.1. Prvo porođajno doba	10
1.3.2. Drugo porođajno doba	11
1.3.3. Treće porođajno doba	11
1.3.4. Četvrto porođajno doba	13
2. CILJ	14
3. RASPRAVA	15
3.1. Nadzor fetusa u porodu	15
3.1.1. Pinardova slušalica	15
3.1.2. Kardiotokografija	17
3.1.2.1. Učestalost i snaga trudova	17
3.1.2.2. Temeljna srčana frekvencija.....	18
3.1.2.3. Promjenjivost temeljne srčane frekvencije.....	20
3.1.2.4. Ubrzanja srčane akcije.....	20
3.1.2.5. Usporenja srčane akcije.....	21
3.1.2.6. Interpretacija kardiotokografskog zapisa	22
3.1.3. Analiza ST spojnice fetalnog elektrokardiograma (STAN® sistem).....	23
3.1.3.1. Interpretacija STAN zapisa	24
3.1.4. Fetalna pH-metrija.....	25

3.1.4.1.	Postupak uzimanja fetalne krvi	26
3.1.4.2.	Vrijednosti fetalnog pH.....	26
3.1.4.3.	Kontraindikacije za fetalnu pH-metriju.....	27
3.1.4.4.	Komplikacije fetalne pH-metrije.....	27
3.1.5.	Fetalna pulsna oksimetrija.....	27
3.1.6.	Biofizički profil	28
3.1.6.1.	<i>Non stress test</i> (NST)	29
3.1.6.2.	Pokreti disanja fetusa.....	29
3.1.6.3.	Pokreti fetusa.....	29
3.1.6.4.	Tonus mišića fetusa	30
3.1.6.5.	Volumen plodove vode	30
3.2.	Uloga primalje	30
3.2.1.	Nadzor fetusa u porodu	30
3.2.1.1.	Postavljanje indirektna kardiokografije.....	30
3.2.1.2.	Postavljanje direktna kardiokografije.....	31
3.2.1.3.	Uzimanje fetalne krvi za fetalnu pH-metriju.....	31
3.2.2.	Zbrinjavanje novorođenčeta	31
4.	ZAKLJUČAK.....	33
5.	SAŽETAK.....	34
6.	SUMMARY.....	35
7.	LITERATURA	36
8.	ŽIVOTOPIS.....	38

1. UVOD

Normalni porođaj jest svaki porođaj donošenog i zrelog djeteta između navršenog 37. i 42. tjedna trudnoće. Dijete se rađa spontano dorzoanteriorno okcipitalnim stavom (1). Duljina porođaja uvelike ovisi o paritetu žene, pa tako porođaj u nulipara traje od 10 do 12 sati, dok u multipara traje od 7 do 10 sati (2).

Porođaj se dijeli u četiri porođajna doba. Prvo porođajno doba ili doba otvaranja materničnog ušća počinje početkom porođaja, a završava potpunim otvaranjem ušća (10 cm) i dijelimo ga na dvije faze: latentnu fazu u kojoj sazrijeva cerviks i aktivnu fazu u kojoj se otvara maternično ušće. Drugo porođajno doba ili doba istiskivanja odnosno ekspulzije djeteta počinje potpunim otvaranjem materničnog ušća, a završava rađanjem djeteta. Također ga možemo podijeliti u dvije faze: prvu – spuštanje glavice do dna zdjelice i drugu – rađanje djeteta preko međice. Treće porođajno doba ili posteljino doba označava odlupljenje i rađanje posteljice. Četvrto porođajno doba traje najmanje dva sata i to je stadij ranog oporavka roditelje (1).

Uzroci koji dovode do normalnog porođaja su: regresija funkcije posteljice i maturacija fetusa, djelovanje prostaglandina na gravidnu maternicu i cerviks s posljedičnom maturacijom cerviksa i kontrakcijama maternice, djelovanje oksitocina na miometriju (2). Tri osnovna čimbenika koji određuju tijek i ishod normalnog porođaja su: dijete kao porođajni objekt, porođajni kanala te porođajne snage (1).

Kroz prvo i drugo porođajno doba od iznimne je važnosti nadzirati stanje fetusa. Važan čimbenik koji djeluje na stanje fetusa jest koliko je on opskrbljen kisikom. Najpouzdanija metoda u praćenju oksigenacije fetusa je kardiotokografija kojom se istodobno prate i bilježe fetalna srčana akcija i trudovi (3).

1.1. Fiziologija porođaja

Normalni porođaj jest svaki porođaj donošenog i zrelog djeteta koje je sposobno za samostalni život, a rođeno je između navršenog 37. i 42. tjedna trudnoće s porođajnom masom od 10. do 90. centile za dob i spol. Dijete se rađa spontano dorzoanteriorno okcipitalnim stavom. Porođaj dijelimo na četiri porođajna doba, a tri osnovna čimbenika koji određuju njegov tijek i ishod su: dijete kao porođajni objekt, porođajni kanala te porođajne snage (1).

1.1.1. Porođajni objekt

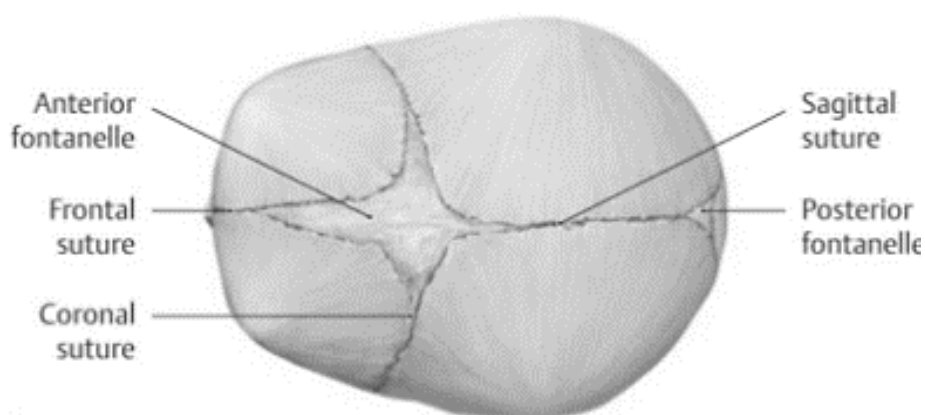
Porođajni objekt čine fetus i placenta s ovojnicama. U prvom i drugom porođajnom dobu glavni porođajni objekt je fetus, dok je u trećem porođajnom dobu to placenta s ovojnicama. Fetus kao porođajni objekt utječe na sam ishod porođaja svojom veličinom, položajem (*situs*), namještajem (*positio*), stavom (*praesentatio*) i držanjem (*habitus*).

- **Položaj** fetusa (*situs*) – kod položaja fetusa bitan je odnos njegove uzdužne osi i uzdužne osi roditelje. Obzirom na ovaj odnos položaj može biti: uzdužan (*situs longitudinalis*) kada se osi poklapaju, poprječan (*situs transversus*) kada se osi sijeku pod pravim kutom i kos (*situs obliquus*) kada se osi sijeku pod kosim kutom. Uzdužni položaj jedini je povoljan za porođaj dok su poprječni i kosi položaj nepovoljni.
- **Namještaj** fetusa (*positio*) – kod namještaja fetusa bitan je odnos njegovih leđa prema strani majke. Pa tako imamo prvi i drugi namještaj. Kod prvog namještaja leđa fetusa okrenuta su prema lijevoj strani majke, a kod drugog su leđa fetusa okrenuta prema desnoj strani majke.
- **Stav** fetusa (*praesentatio*) – označava prednjačeći dio fetusa. Kada se fetus nalazi u uzdužnom položaju najčešće je u stavu glavom (*praesentatio capitis*). Manje često je u stavu zatkom (*praesentatio pelvina*). Rijetko ako je fetus u poprječnom položaju prednjačeći dio je njegovo rame ili ručica.

- **Držanje** fetusa (*habitus*) – označava međusobni odnos pojedinih dijelova fetusa. Ruke fetusa presavijene su na prsima, noge su flektirane u kukovima i koljenima, glava je u središnjem položaju između fleksije i ekstenzije, a kralježnica je u laganoj kifozi.

Glavica fetusa, svojim položajem i veličinom, najvažniji je dio tijela fetusa. Ona je u porođaju najveći, najtvrdi i najoblikovaniji dio fetusa. Lubanjski dio glave čine čeona i zatiljna, te tjemene i temporalne kosti koje nisu potpuno razvijene ni skroz okoštale, a spojene su fibrozim membranama koje omogućuju da se pomiču jedna prema drugoj i tako mijenjaju oblik glave. Pomicanje kostiju omogućuje prilagodbu glave porođajnom kanalu.

Sutura frontalis dijeli čeone kosti, *sutura sagittalis* dijeli tjemene kosti. *Sutura coronaria* nalazi se između frontalnih i tjemenih kostiju, a *sutura lambdoidea* između tjemenih i zatiljne kosti. Velika fontanela (*fontanela magna seu bregma*), četvrtasto proširenje, nalazi se na mjestu spoja sagitalne, frontalne i koronarne suture. Mala fontanela (*fontanela parva seu posterior*), trokutasto proširenje, je na spoju sagitalne i lambdoidne suture. Pri unutarnjem pregledu položaj fonanela pomaže nam odrediti položaj same glavice u zdjelici.



Slika 1. Prikaz fontanela i sutura

https://classconnection.s3.amazonaws.com/100/flashcards/444100/png/screen_shot_2011-09-08_at_9.57.11_am1315490242468-thumb400.png

Stupanj fleksije fetalne glavice određuje koji dio glave je prezentirajući. Svaki prezentirajući dio ima posebne promjere i opsege o kojima ovisi mehanizam i tijek porođaja. U porođaju je najpovoljniji stav glavice zatiljni kada je ona potpuno flektirana prema prsima. Do ostalih stavova glavice dolazi uslijed njene defleksije, a to su tjemeni, čeoni i lični stav.

Tablica 1. *Prezentirajući dijelovi glave s odgovarajućim promjerima i opsezima*

<i>STAV</i>	<i>PROMJER</i>	<i>PRUŽANJE PROMJERA</i>	<i>DULJINA PROMJERA</i>	<i>OPSEG</i>
<i>zatiljni</i>	<i>diameter suboccipitobregmaica</i>	zatiljna kost – velika fontanela	9,5 cm	32 cm
<i>tjemeni</i>	<i>diameter frontooccipitalis</i>	čeona kost – zatiljna kost	12 cm	34 cm
<i>čeoni</i>	<i>diameter mentooccipitalis</i>	brada – zatiljna kost	13,5 cm	36 cm
<i>lični</i>	<i>diameter hyoideobregmatica</i>	prednji dio podjezične kosti – sredina velike fontanele	10 cm	34 cm

Glavica ima i dva poprječna promjera od kojih je jedan veliki, a drugi mali. Mali poprječni promjer (*diameter bitemporalis*) spaja sljepoočne kosti i iznosi 8 cm, a veliki poprječni promjer (*diameter biparietalis*) spaja tjemenne kosti i iznosi 9 cm.

Opseg fetalnih ramena je 34 cm odnosno 32 cm u porođaju, s promjerima 12 cm i 9,5 cm u porođaju, a opseg kukova iznosi 28 cm s promjerom 9 cm.

U normalnom porođaju fetus se nalazi u uzdužnom položaju, leđa fetusa su naprijed, prednjačeći dio je glava u stavu zatiljkom (*situs longitudinalis, praesentatio occipitalis dorsoanterior*) (1).

1.1.2. Porodajni kanal

U tijeku normalnog porođaja porodajni kanal je put kojim porodajni objekt mora proći, a sastoji se od koštanog i mekog dijela.

Zdjelicu čine četiri kosti: dvije zdjelične, jedna križna i jedna trtična kost. Dijelimo je na veliku i malu, a odvaja ih granična crta (*linea terminalis*) koja se od promontorija do simfize proteže preko unutrašnjosti zdjelice. Mala zdjelica je koštani dio porodajnog kanala.

Ulaz u malu zdjelicu je eliptičnog oblika, ima dulji poprječni promjer (*diameter transversa*) koji spaja najlateralnije točke granične linije, iznosi $\geq 13,5$ cm, a opseg tog dijela je oko 42 cm. U porodništvu najvažniji promjer ulaza u malu zdjelicu jest onaj najkraći *conjugata vera obstetrica*. Ona spaja promontorij i stražnju plohu simfize, a iznosi ≥ 11 cm.

Izlaz zdjelice je uzdužno ovalan, opseg mu je 32 cm. Njegov uzdužni promjer spaja donji rub simfize i vrh trtične kosti, iznosi 11 cm s mogućnošću povećavanja zbog pomicanja same trtične kosti (1).

Drugi dio porodajnog kanala je njegov mekani dio. Njega čine donji uterini segment, vrat maternice, rodnica, vulva te mišići dna male zdjelice. Da bi se dijete rodilo mora proći kroz tri obruča u mekom porodnom kanalu. Tako se protiskuje kroz vrat maternice, otvor u m. levator ani i na kraju kroz genitalnu pukotinu odnosno vulvu i perineum (3).

1.1.3. Porodajne snage – trudovi

Pad razine progesterona, korionskog gonadotropina, te povišene razine estrogena, prostaglandina i oksitocina dovode do ritmičkih stezanja maternice odnosno trudova (*dolores*).

Pri pravom početku porođaja kontrakcije su u pravilnim intervalima koji se s vremenom smanjuju, a intenzitet im se povećava. Pojavljuje se pritisak i bol u leđima i abdomenu koji se ne smanjuje primjenom sedativa, a započinje i dilatacija vrata maternice.

U normalnim uvjetima porođaja trudovi polaze iz centara koji se nalaze u fundusu maternice odnosno u rogovima. Iz rogova kontrakcijski val se širi preko fundusa, na trup maternice i ide sve do vrata maternice. Kontrakcija je najjača u fundusu, slabija u istmičnom dijelu, a najslabija u vratu maternice. Kontrakcijski val širi se brzinom od 2cm/sekundi, a za 10-20 sekunda aktivira se cijeli mišićni sustav uterusa.

Razlikujemo tri faze kontrakcije:

- *Stadium incrementi* – nagli uspon
- *Stadium acmes* – najviši plato na vrhuncu kontrakcije
- *Stadium decrementi* – postupni pad

Trudovi se razlikuju prema vremenu kad se pojavljuju i prema tome kakav je njihov učinak. Trudovi u trudnoći (*dolores in graviditate*) pojavljuju se pred sam kraj trudnoće, dolaze rijetko u nepravilnim razmacima i slabog su intenziteta. Nisu bolni i trudnica ih ne osjeća.

Trudovi prvog porođajnog doba su prethodni trudovi (*dolores praesaginetes*) i pripralni trudovi (*dolores praeparantes*). Dovode do širenja cervikalnog kanala i skraćivanja cerviksa te odlupljivanja donjeg pola plodovih ovojnica i posljedičnog oblikovanja vodenjaka. Kod nulipara širenje cervikalnog kanala i skraćivanje cerviksa ide od unutrašnjeg ušća prema vanjskom, dok se kod multipara to događa od vanjskog ušća prema unutrašnjem. U prvom porođajnom dobu trudovi su sve češći s razmacima od 15 minuta koji se smanjuju na 10 odnosno 5 minuta.

Trudovi drugog porođajnog doba su pravi porođajni trudovi (*dolores ad partum sic dicti*) i potresni trudovi (*dolores conquassantes*). Pravi dolaze u početku drugog porođajnog doba, a potresni kada se glavica pokaže i rađa preko međice. Njihov se učinak pojačava refleksnim tiskanjem roditelje koji se javljaju zbog pritiska glavice na rektum.

U trećem porođajnom dobu javljaju se trudovi za posteljicu (*dolores ad partum secundinarum*) koji su mnogo slabiji i djeluju tako da odlupljuju i istiskuju posteljicu iz maternice.

Trudovi babinja (*dolores in puerperio*) slabijeg su intenziteta i prate involuciju maternice (1).

1.2. Mehanizam porođaja

Ovim izrazom označavamo sve kretnje glavice fetusa tijekom njenog prolaska kroz porođajni kanal.

Na ulazu u porođajni kanal stav glavice je indiferentan što znači da se ona nalazi u srednjem položaju između fleksije i defleksije, a sagitalna sutura je u poprječnom promjeru.

Pojavom prvih kontrakcija maternice povisuju se intrauterini tlak i otpor porođajnog kanala što dovodi do fleksije glavice, prve njene kretnje. Zbog fleksije zatiljak se spušta niže, ulazi u zdjelicu prvi s najmanjim promjerom glavice i malom fontanelom kao točkom vodiljom.

Prolazeći kroz zdjelicu glavica se rotira, tako da njen najmanji promjer prolazi kroz najveći promjer zdjelice. *Sutura sagittalis* tada se iz poprječnog promjera postavlja u kosi dok se na izlasku postavlja u uzdužni promjer izlaza zdjelice.

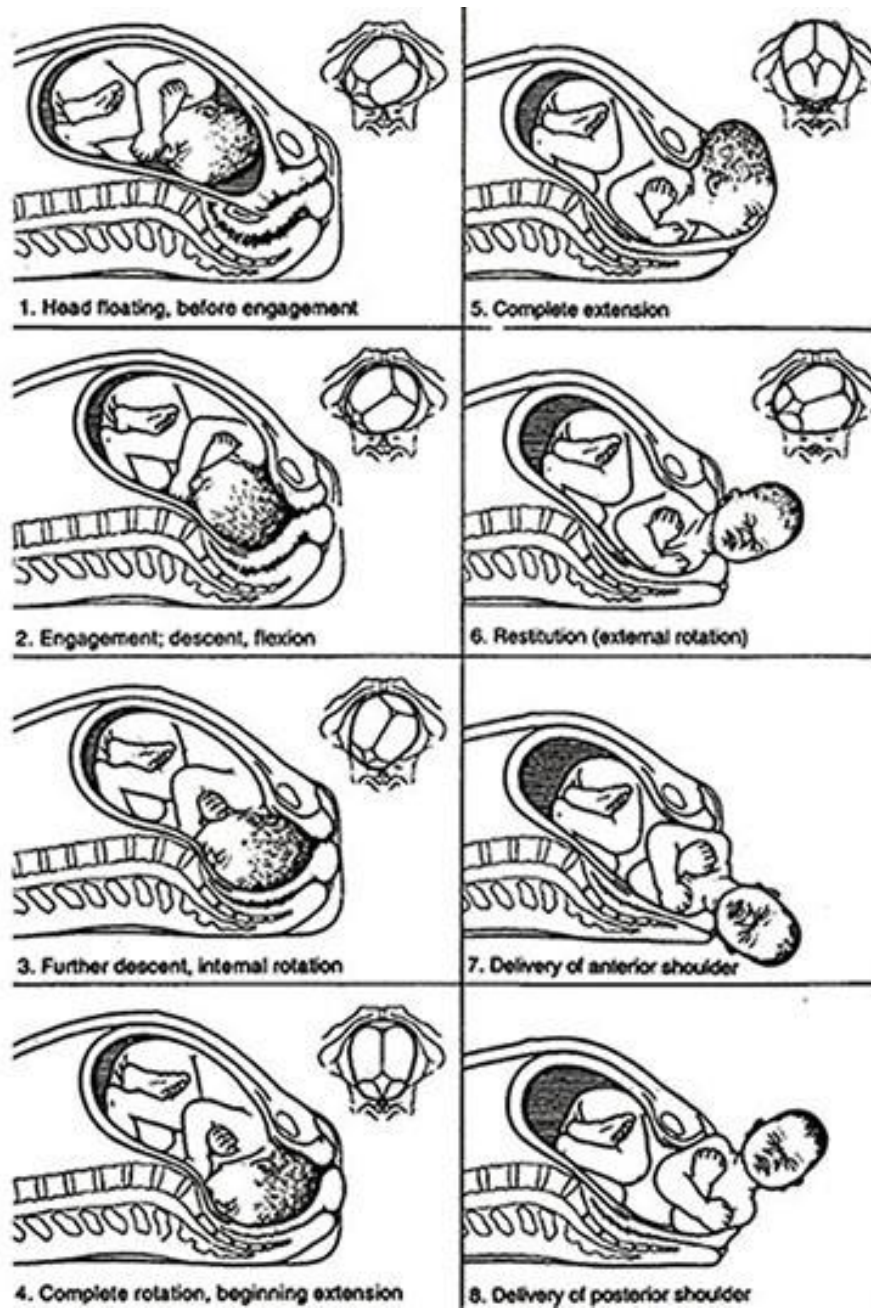
Na izlazu iz zdjelice glavica zauzima stav maksimalne fleksije zbog otpora koji pružaju mišići dna male zdjelice i tada se zatiljak nalazi ispod simfize. Granica kose i vrata postaje potporanj (*hypomochlion*) koji se odupre o donji rub simfize. To dovodi do defleksije glavice koja omogućava da se čelo, lice i brada rode preko međice.

Kada se glavica rodi lice se okreće prema jednom od bedara (vanjska rotacija). Vanjska rotacija pasivna je kretnja koja je posljedica rotacije ramena. Ramena se za vrijeme porođaja glavice nalaze u poprječnom promjeru ulaza zdjelice i kroz zdjelicu

prolaze biakromijalnim promjerom, istim promjerima zdjelice kao glavica i čine iste kretnje kao i glavica. Fleksija ramena je lateralna pa se ona rađaju tako da se prednje rame odupre o simfizu, a stražnje se rađa u luku preko međice.

Tijekom porođaja glavica fetusa čini ove kretnje:

1. **Angažiranje glavice** – veliki poprječni promjer (*diameter biparietalis*) spušta se ispod razine zdjeličnog ulaza. *Sutura sagittalis* tada se postavlja u poprječni promjer ulaza male zdjelice.
2. **Fleksija glavice** – pojavljuje se s prvim kontrakcijama maternice, a omogućava glavici da najmanjim opsegom uđe u zdjelicu.
3. **Unutarnja rotacija** – pokret koji glavica čini kada nailazi na koljeno zdjelice. *Sutura sagittalis* se iz poprječnog promjera ulaza zdjelice okreće u kosi promjer, a nakon što prođe interspinalnu crtu zdjelice postavlja se u njen uzdužni promjer. Zatiljak se tada okreće prema simfizi.
4. **Defleksija glavice** – porodom granice kose i vrata taj se dio osloni o donji rub simfize što dovodi do defleksije glavice. Tada se iz porođajnog kanala rađaju tjeme, čelo, lice, i brada.
5. **Vanjska rotacija** – pasivan okret lica prema bedru majke ovisno o namještaju fetusa u maternici. Događa se uslijed rotacije ramena u porođajnom kanalu koja prolaze sve kretnje kao i glavica prije njih (1).



Slika 2. Kretnje glavice tijekom porođaja

http://www.open.edu/openlearncreate/pluginfile.php/4817/mod_oucontent/oucontent/197/none/none/ldc_session1_fig7.jpg

1.3. Porodajna doba

Porodaj dijelimo u četiri doba:

- prvo porodajno doba – stadij dilatacije ušća i vrata maternice
- drugo porodajno doba – stadij istiskivanja odnosno ekspulzije djeteta
- treće porodajno doba – stadij istiskivanja posteljice i plodovih ovoja
- četvrto porodajno doba – stadij ranog oporavka

1.3.1. Prvo porodajno doba

Prvo porodajno doba započinje prvim trudovima koji dovode do nestajanja vrata maternice i otvaranja njenog ušća, ili prsnućem vodenjaka. Ovo doba podijelili smo u dvije faze: latentnu i aktivnu.

Tijekom latentne faze sazrijeva cerviks, a ona traje oko 8 sati i završava kada je ušće maternice otvoreno 2-3 cm. Tada počinje aktivna faza prvog porodajnog doba tijekom koje se maternično ušće nastavlja otvarati.

Trudovi prvog porodajnog doba su već prije opisani prethodni i pripravnici. Uz trudove za otvaranje ušća maternice važna je funkcija donjeg uterinog segmenta, ali i vodenjak i prednjačeći dio fetusa. Donji uterini segment prenosi snagu trudova prema dolje, održan vodenjak sprječava ispadanje pupkovine i sitnih česti fetusa i sudjeluje u mehanizmu nestanka cerviksa i otvaranja ušća maternice, a prednjačeći dio fetusa ubrzava otvaranje i potiče jače trudove osobito nakon prsnuća vodenjaka.

Prvo porodajno doba najdulje traje, a završava kada je ušće maternice potpuno otvoreno (10 cm) (3).

1.3.2. Drugo porođajno doba

Drugo porođajno doba započinje kada je ušće maternice potpuno otvoreno (10cm), a vodenjak je prsnuo.

Trudovi (pravi i potresni) su češći i snažniji nego u prvom porođajnom dobu. Glavica se nakon prsnuća vodenjaka spušta niže i pritišće jače na dno male zdjelice što potiče refleksno tiskanje trbušnih mišića i ošita. Refleksno tiskanje pojačava učinak trudova, ali jedino ako se tiska sinkrono s trudom.

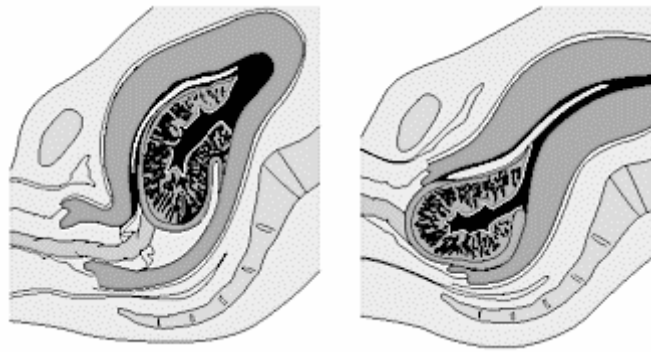
Ovo doba završava rođenjem djeteta po mehanizmu koji je već opisan (p. 1.2.) (3).

1.3.3. Treće porođajno doba

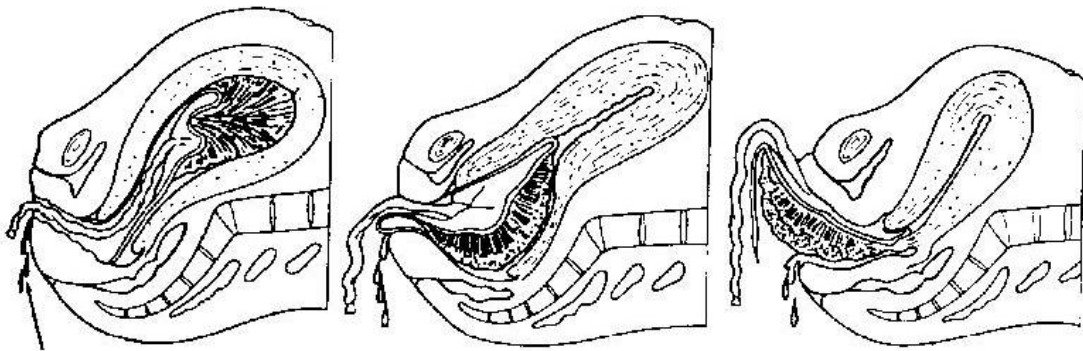
Treće porođajno doba odnosno placentarno doba počinje trenutkom rođenja djeteta. U ovom razdoblju dolazi do istiskivanja posteljice i plodovih ovoja.

Rođenjem djeteta dolazi do retrakcije muskulature maternice čime se smanjuje insercijska površina posteljice pa se ona u svom središnjem dijelu odije od maternice. Odizanjem posteljice raskidaju se uteroplacentarne krvne žile koje krvare u retroplacentarni prostor i tako se stvara retroplacentarni hematoma koji potiče daljnje odizanje posteljice. Posteljica izlazi fetalnom stranom, a tek nakon nje krv iz retroplacentarnog hematoma. Ovo je najčešći mehanizam odlupljenja posteljice i naziva se *modus Schultze*.

Rjeđi mehanizam je *modus Duncan* kada se posteljica ljušti od svojeg donjeg ruba prema fundusu maternice. U ovom slučaju posteljica izlazi materničnom stranom, a krv ističe tijekom cijelog trećeg porođajnog doba (3).



Slika 3. Odlupljivanje posteljice – *modus Schultze*
https://www.gesundheit.de/sites/default/files/images/roche/pics/a34776.005-1_big.gif

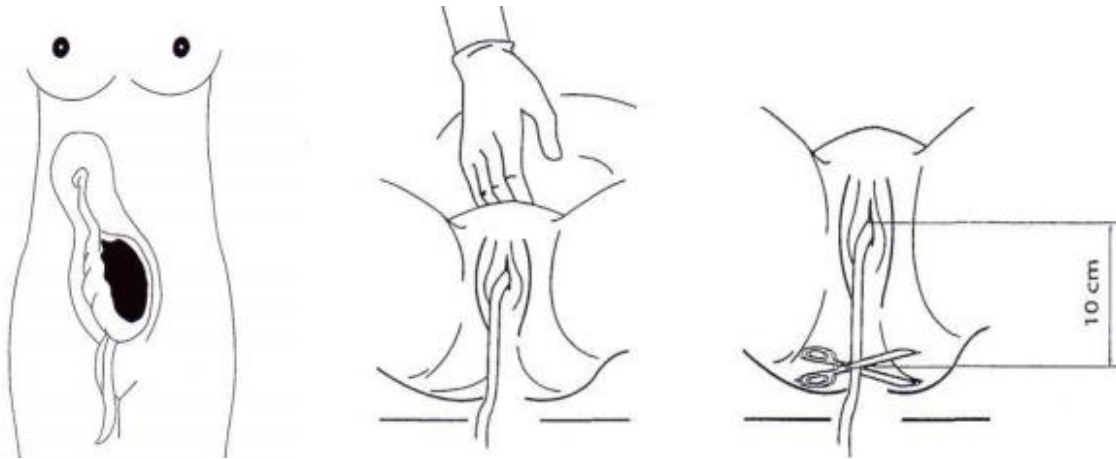


Slika 4. Odlupljivanje posteljice – *modus Duncan*
http://www.brooksidepress.org/Products/Obstetric_and_Newborn_Care_II/images/MD0922_img_18.jpg

Postoje tri znaka pomoći kojih znamo da se posteljica odljuštila: *Schröderov*, *Küstnerov* i *Ahlfeldov*.

- **Schröderov znak** – odljuštena posteljica spusti se u donji uterini segment ili rodnicu i odigne čvrsto kontrahirani i retrahirani korpus maternice. Ovo dovodi do podizanja fundusa maternice za 4-5 cm prema desnom rebrenom luku.
- **Küstnerov znak** – pritiskom ruke iznad simfize nema uvlačenja pupkovine.

- **Ahlfeldov znak** – spušta se podvez pupkovine koji je bio neposredno uz vulvu. Posteljica je odljuštena kada se podvez spusti barem 10cm (1).



*Slika 5. Schröderov, Küstnerov i Ahlfeldov znak odljuštenja posteljice
Kuvačić, I., Kurjak, A., Đelmiš, J. Porodništvo, Medicinska naklada, Zagreb, 2009*

1.3.4. Četvrto porođajno doba

Četvrto porođajno doba započinje izlaskom posteljice i ono je prijelazna faza između poroda i babinja. Razdoblje ranog oporavka traje 2 sata i u to vrijeme se zatvaraju raskidane krvne žile, a krvarenje se smanjuje.

Tijekom ovog doba šiva se epiziotomija ako je učinjena i zbrinjavaju se eventualne ozljede mekog porođajnog puta (3). Kontrolira se krvarenje te opće stanje i vitalne funkcije roditelje. Ovo je doba kada majci dajemo prve upute o dojenju.

Nakon četvrtog porođajnog doba nastupa doba babinja, a roditelju onda nazivamo babinjačom (2).

2. CILJ

Cilj rada je prikazati tijekom normalnog poroda i metode nadzora fetusa u porodu s naglaskom na kardiokografiju kao metodu koja se najčešće koristi. Također, cilj je prikazati ulogu primalje u nadzoru fetusa.

3. RASPRAVA

3.1. Nadzor fetusa u porodu

Iako je porod prirodni čin on uvijek nosi određeni rizik za majku i dijete. Opskrba fetusa kisikom jedan je od važnijih čimbenika o kojem ovisi njegovo stanje. Do poremećaja opskrbe fetusa kisikom u porodu može doći na tri mjesta: majčinska cirkulacija, uteroplacentarna cirkulacija te fetalna tj. umbilikalna cirkulacija. Najčešći poremećaj tijekom poroda događa se na razini umbilikalne cirkulacije (3).

Poremećaj opskrbe fetusa kisikom dovodi do smanjenja koncentracije kisika u tkivima fetusa odnosno hipoksije. U stanju hipoksije energija koja je organizmu potrebna stvara se anaerobnim metabolizmom jer za njega nije potreban kisik, ali se na taj način stvara manje energije i nusproizvod ovog metabolizma mliječna kiselina. Mliječna kiselina otpušta vodikove ione i tako dolazi do snižavanja pH krvi čije su normalne vrijednosti u rasponu od pH 7,36 do pH 7,44. Stanje nižeg pH naziva se acidoza.

Što hipoksija traje dulje dolazi do stanične ozljede i smrti (4).

Nadzor fetusa u porodu pomaže nam da pravodobno prepoznamo znakove poremećaja oksigenacije i trudnoću dovršimo prije nastupa nepovratnih oštećenja (1).

3.1.1. Pinardova slušalica

Pinardova slušalica koristi se za povremenu manualnu auskultaciju srčane akcije fetusa. Ovom metodom srčanu akciju možemo čuti od 28. tjedna trudnoće.

Kada se fetus nalazi u normalnom namještaju i stavu slušalicu postavljamo između pupka i simfize i oko 5 cm ulijevo. Ukoliko je glavica već angažirana slušalicu pomičemo malo niže.

Pritisak koji činimo slušalicom mora biti nježan, ali dovoljan da se slušalica utisne u abdomen malo manje od jednog centimetra.

Kada postavimo slušalicu na odgovarajuće mjesto prislonimo uho uz nju i više je ne pridržavamo rukama. Istovremeno slušamo na slušalicu i palpiramo majčin puls, ako se oni podudaraju znači da čujemo krvne žile maternice (5).

Zvuk koji trebamo čuti kada srčanu akciju fetusa pratimo ovom metodom sličan je zvuku koji čujemo stetoskopom prilikom mjerenja arterijskog krvnog tlaka.

Da bi znali kolika je frekvencija otkucaja brojimo ih kroz 15 sekunda i taj broj pomnožimo s četiri (npr. 35 otkucaja u 15 sekundi je 140 otkucaja u minuti). Ukoliko želimo izračunati prosječnu frekvenciju ovu radnju ponovimo četiri puta i izračunamo prosjek (6).

Po suvremenim preporukama srčana akcija fetusa se ovako provjerava svakih 15 minuta tijekom prvog porođajnog doba i svakih 5 minuta tijekom drugog porođajnog doba, a slušanje bi trebalo trajati barem jednu minutu (7).



Slika 6. Pinardova slušalica
<https://fatherinastrangeland.files.wordpress.com/2014/06/pinnardhorn.jpg>

3.1.2. Kardiotokografija

Kardiotokografija metoda je stalnog nadzora fetusa u trudnoći i porodu, a istodobno bilježi srčanu akciju fetusa te intenzitet i trajanje truda. S obzirom na način praćenja srčane akcije kardiotokografiju smo podijelili na indirektnu i direktnu. Kontraindikacije za postavljanje direktne kardiotokografije su sindrom stečene imunodeficijencije, hepatitis B i C te akutna infekcija herpes simpleks virusom. U kardiotokografskom zapisu važni su sljedeći čimbenici:

1. učestalost i snaga trudova
2. temeljna srčana frekvencija
3. promjenjivost tj. varijabilnost temeljne srčane frekvencije
4. prisutnost ubrzanja tj. akceleracije
5. prisutnost povremenih ili ponavljajućih usporenja tj. deceleracija
6. promjene srčane akcije tijekom duljeg vremena

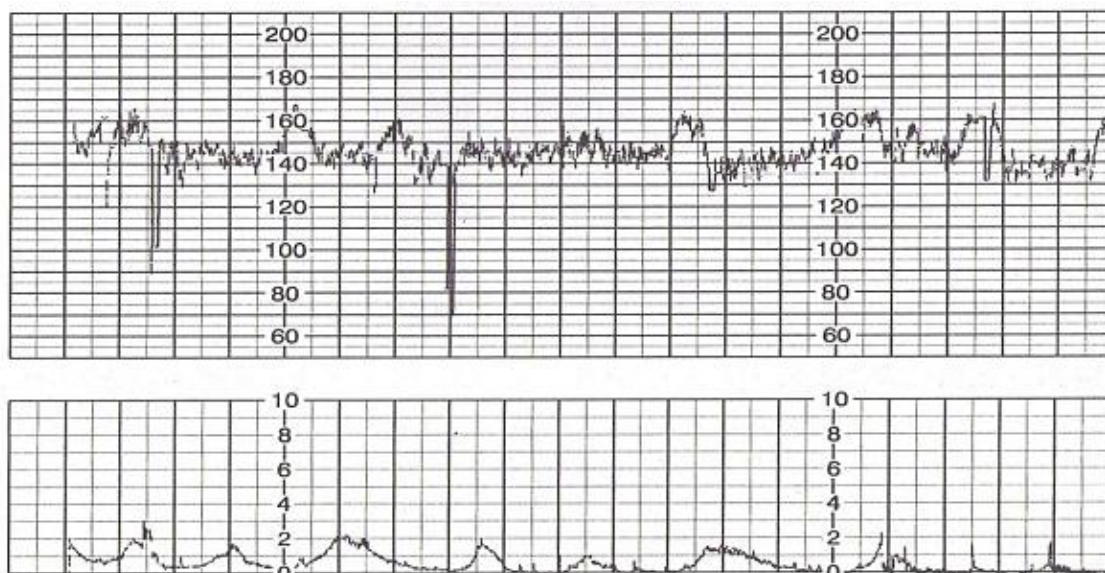
Osnovna svrha kardiotokografije je mogućnost da se predvidi loš perinatalni ishod te da se isti spriječi pravodobnim djelovanjem (7).

3.1.2.1. Učestalost i snaga trudova

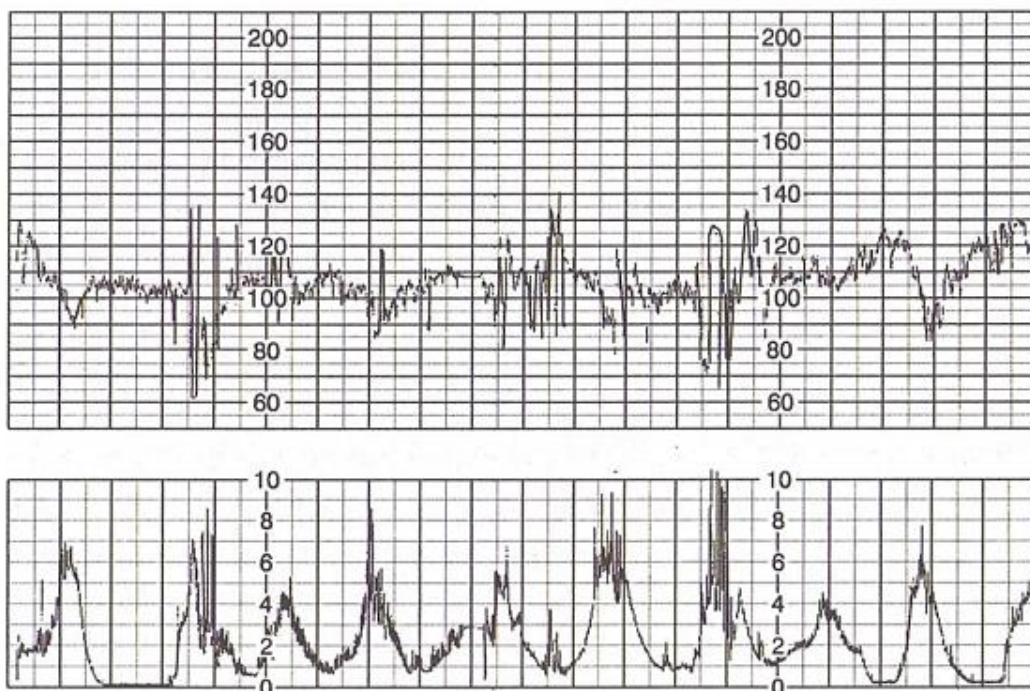
Prati se prosječan broj trudova u 10 minuta u vremenu od 30 minuta. Normalna je pojava pet ili manje trudova u navedenom vremenu. Pojava više od prosječno pet trudova u navedenom vremenu naziva se tahisistolija (7).

3.1.2.2. Temeljna srčana frekvencija

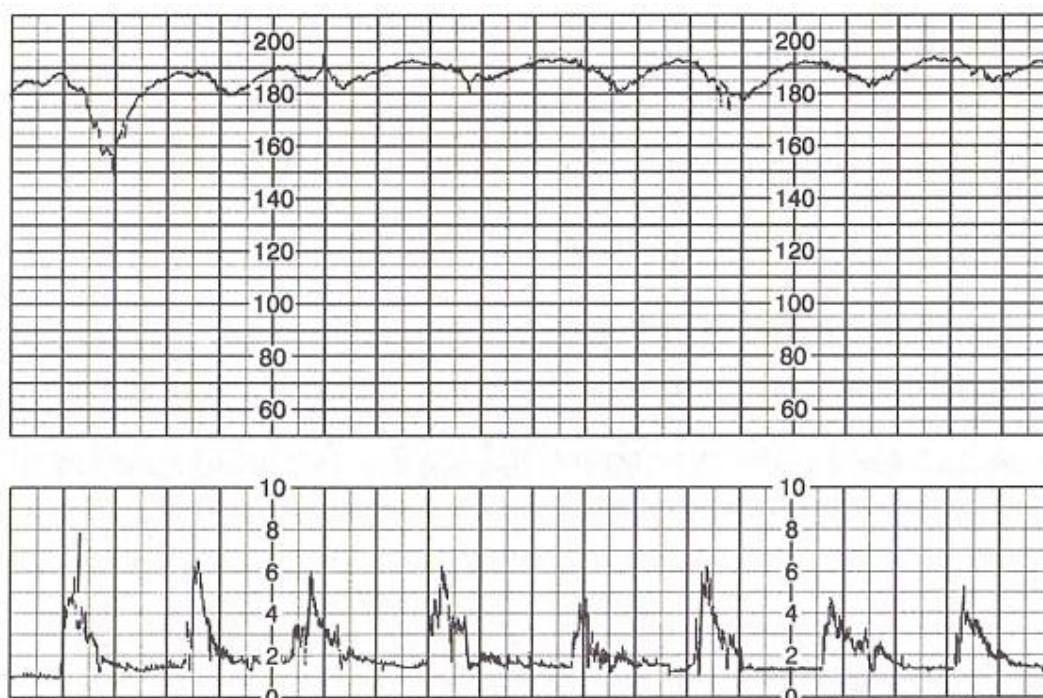
Temeljna srčana frekvencija je prosječan broj otkucaja fetalnog srca u jedinici vremena (1). Normalna srčana frekvencija je od 110 – 160 otkucaja u minuti. Bradikardijom nazivamo stanje kada je temeljna srčana frekvencija manja od 110 otkucaja u minuti, a tahikardijom stanje kada je temeljna srčana frekvencija veća od 160 otkucaja u minuti. Promjenom temeljne srčane frekvencije smatra se njezino povećanje ili smanjenje koje traje dulje od 10 minuta (7).



*Slika 7. Temeljna srčana frekvencija
Dražančić, A. Porodništvo, Školska knjiga, Zagreb, 1999*



*Slika 8. Temeljna srčana frekvencija – bradikardija
Dražančić, A. Porodništvo, Školska knjiga, Zagreb, 1999*



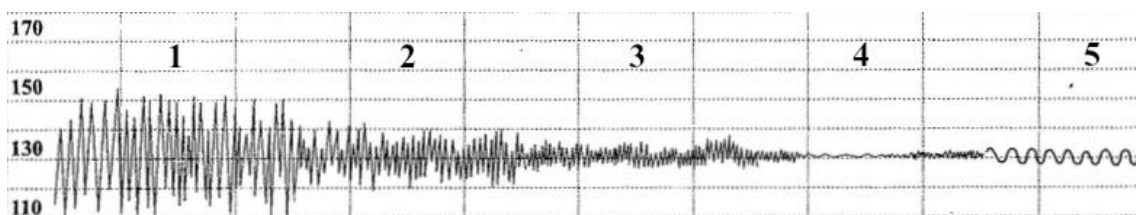
*Slika 9. Temeljna srčana frekvencija – tahikardija
Dražančić, A. Porodništvo, Školska knjiga, Zagreb, 1999*

3.1.2.3. Promjenjivost temeljne srčane frekvencije

Promjenjivost temeljne srčane frekvencije je njezina promjena u vremenu od jedne minute. Stupnjevanje varijabilnosti vrši se na temelju razlike između najmanje i najviše frekvencije u promatranom vremenu. Pa tako imamo više tipova varijabilnosti:

1. **silentni tip** – nema varijabilnosti, razlika frekvencija manja je od 2
2. **suženi tip** – prisutna je minimalna varijabilnost, razlika frekvencija je od 2 do 5
3. **undulatorni tip** – umjerena varijabilnost, razlika frekvencija je od 6 do 25
4. **saltatorni tip** – varijabilnost je znatna, razlika frekvencija veća je od 25

Poseban oblik kardiokardografskog zapisa je sinusoidalna krivulja. To je „glatka“ valovita krivulja s varijabilnošću od 3 do 5. Sinusoidalna krivulja te suženi ili silentni tip varijabilnosti dulje vrijeme na kardiokardografskom zapisu pouzdani su znakovi koji upućuju na fetalnu patnju (7).



Slika 10. Tipovi varijabilnosti;

1 – saltatorni tip, 2 – undulatorni tip, 3 – suženi tip, 4 – silentni tip, 5 – sinusoidalna krivulja

http://www.stuedeli.net/reto/medizin/kdb/content/gyni/CTG_Mischler/grafiken/Grafik3b.gif

3.1.2.4. Ubrzanja srčane akcije

Akceleracija je naglo ubrzanje srčane akcije od najmanje 15 otkucaja u minuti u odnosu na temeljnu srčanu frekvenciju trajanja duljeg od 15 sekunda, a kraćeg od dvije minute. Od početka akceleracije do najviše zabilježene frekvencije vremenski razmak

nije dulji od 30 sekunda. Trajanje akceleracije je vrijeme od početka rasta do povratka na vrijednost temeljne srčane frekvencije.

Akceleracija koja traje dulje od dvije minute, a kraće od 10 minuta naziva se produljena akceleracija.

Ako pak akceleracija traje dulje od 10 minuta znači da je došlo do promjene temeljne srčane frekvencije (7).

3.1.2.5. Usporenja srčane akcije

Deceleracije se dijele na sporadične i periodične. Sporadične se pojavljuju neovisno, a periodične povezano s trudom. Periodične se moraju pojavljivati u barem 50% trudova, a s obzirom na odnos prema trudu dijele se na rane, kasne i varijabilne.

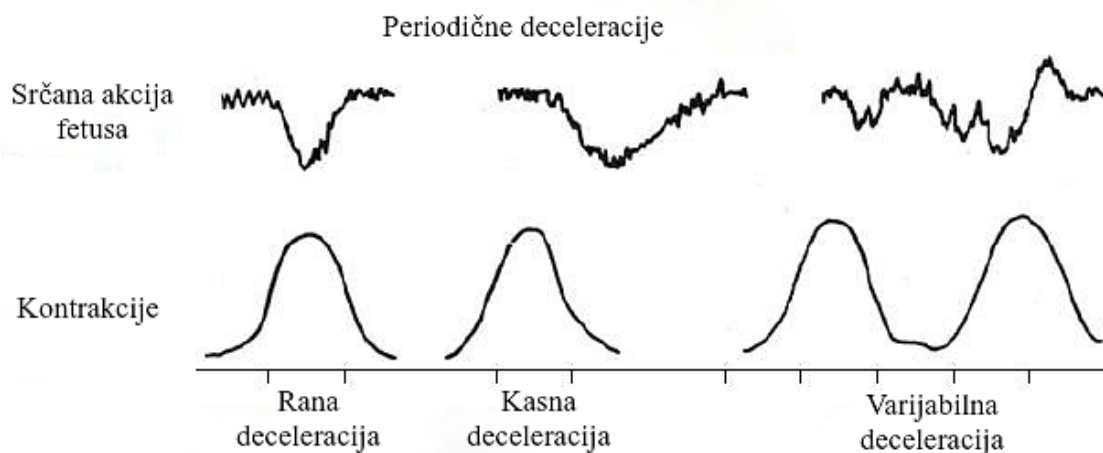
Rane deceleracije obično su postupnog i simetričnog usporenja i povratka na temeljnu srčanu frekvenciju, a njihov je nastanak povezan s trudom. Kod postupne deceleracije od njenog početka do najniže zabilježene srčane frekvencije prođe više od 30 sekunda. Najniža srčana frekvencija događa se istovremeno kad i najjača snaga truda, tako da krivulja srčane frekvencije predočuje zrcalnu sliku krivulje truda.

Kasne deceleracije također su postupnog i simetričnog usporenja i ubrzanja i povezane su s trudom, ali za razliku od ranih najniža srčana frekvencija bilježi se nakon najjače snage truda.

Varijabilne deceleracije naglo su usporenje srčane frekvencije u kojem od početka usporenja do najniže zabilježene frekvencije prođe manje od 30 sekunda. Usporenje mora biti za 15 manje od temeljne srčane frekvencije, trajati dulje od 15 sekunda i ne više od dvije minute. Mogu se pojaviti u bilo kojem trenutku truda, a razlog ovih deceleracija je kompresija pupkovine.

Deceleracija od najmanje 15 otkucaja u minuti koja traje dulje od dvije minute, a kraće od 10 minuta naziva se produljena deceleracija.

Kao i kod akceleracija, ako deceleracija traje dulje od 10 minuta riječ je o promjeni temeljne srčane frekvencije (7).



Slika 11. Prikaz periodičnih deceleracija
<https://f6publishing.blob.core.windows.net/2b884762-8d5f-4783-8f68-3dc3bac6df8b/WJOG-5-102-g001.jpg>

3.1.2.6. Interpretacija kardiokardografskog zapisa

Po FIGO (*International Federation of Gynecology and Obstetrics*) smjernicama iz 2015. godine kardiokardografski zapis može biti normalan, suspektan i patološki.

1. **normalan zapis** – temeljna srčana frekvencija je od 110 – 160 otkucaja u minuti, tip varijabilnosti je undulatorni, nema periodičnih deceleracija. Hipoksija i acidoza nisu prisutne.
2. **suspektan zapis** – nedostaje barem jedna karakteristika normalnog zapisa, ali nema patoloških karakteristika. Mala je vjerojatnost da su prisutne hipoksija i acidoza.
3. **patološki zapis** – temeljna srčana frekvencija je ispod 100 otkucaja u minuti, silentni i saltatorni tip varijabilnosti te sinusoidalna krivulja, periodične kasne deceleracije ili produljene deceleracije koje traju duže od 30 minuta (duže od 20

minuta kod silentnog tipa varijabilnosti). Vjerojatnost da su prisutne hipoksija i acidoza je velika (8).

3.1.3. Analiza ST spojnice fetalnog elektrokardiograma (STAN® sistem)

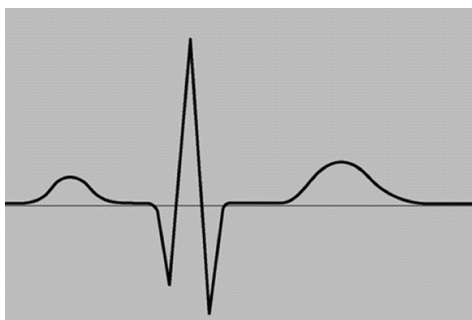
STAN uređaj proširena je verzija standardnog kardiogramata koji koristi računalnu analizu ST spojnice fetalnog elektrokardiograma (EKG-a) za signaliziranje promjena koje upozoravaju na pojavu anaerobnog metabolizma. STAN se koristi u trudnoćama iznad 36 tjedana ako je kardiogramatski zapis prepatološki ili patološki, ali prije pojave hipoksije i anaerobnog metabolizma.

Elektroda koja se koristi u ovoj metodi nadzora fetusa gotovo je jednaka direktnoj elektrodi kardiogramatije, a tehnika postavljanja je ista.

U analizi normalnog EKG zapisa P val označava kontrakciju pretklijetki, QRS kompleks kontrakciju klijetki, a T val oporavak za sljedeći otkucaj.

STAN kombinira mjerenje razmaka između dva R zupca QRS kompleksa s promjenama ST spojnice. Uređaj prati i odnos visine QRS kompleksa i T vala koji se prikazuje kao T/QRS omjer.

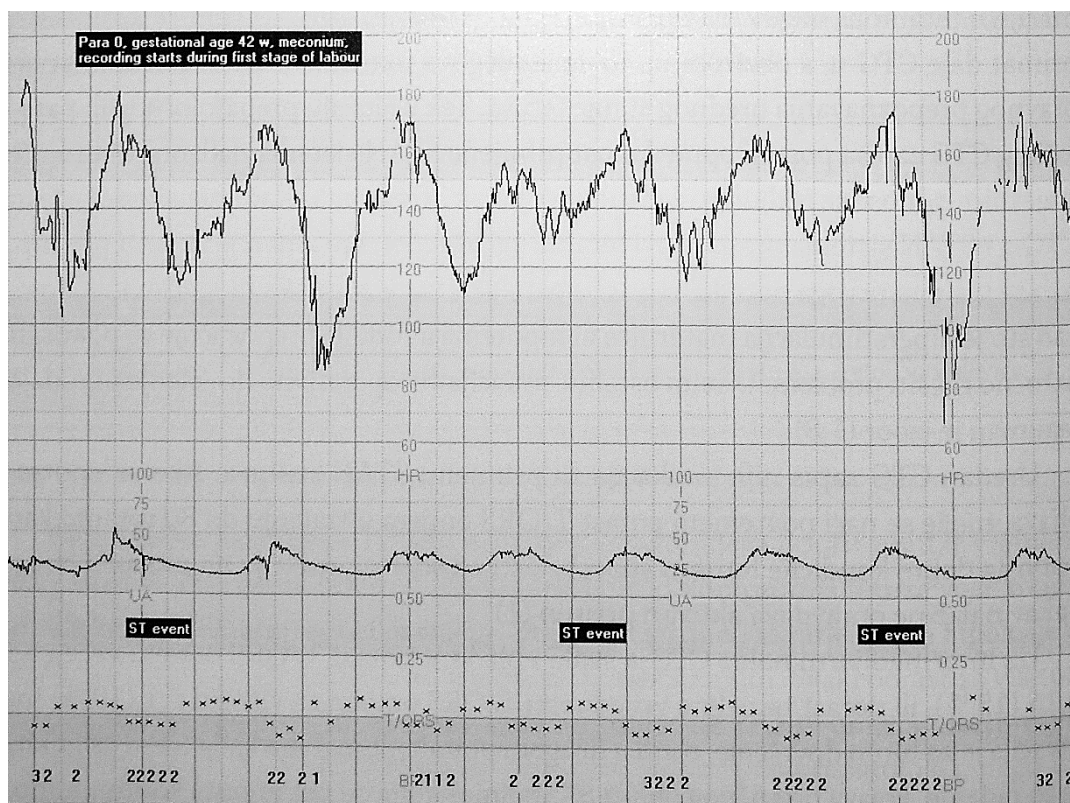
U normalnom EKG zapisu ST spojica je u nultom ili pozitivnom položaju, a T val se ne povećava u odnosu na visinu QRS kompleksa (T/QRS omjer se ne povećava) (9)



Slika 12. Prikaz normalnog EKG zapisa

<https://wol-prod-cdn.literatumonline.com/cms/attachment/f7d1873a-0aba-4858-aeb1-73dc6299608a/tog12154-fig-0001-m.jpg>

3.1.3.1. Interpretacija STAN zapisa



Slika 13. Prikaz STAN zapisa

Košec, V., Kuna, K. Intrapartalni nadzor, Medicinska naklada, Zagreb, 2017

Kada sustav otkrije značajnu promjenu u EKG-u fetusa prikaže to kao „ST event“ ili ST događaj.

T/QRS omjer se na STAN zapisu prikazuje kao križić. Epizodično povišenje T/QRS omjera je njegovo povišenje za više od 10% koje traje kraće od 10 minuta. Ovo povišenje javlja se kada je fetus u kratkotrajnoj hipoksiji.

Porast temeljne vrijednosti T/QRS omjera je njegovo povišenje za minimalno 5% koje traje dulje od 10 minuta. Ovakav porast može se vidjeti kod dugotrajnije hipoksije fetusa i posljedično duljeg korištenja anaerobnog metabolizma. Ovaj porast moguć je i

bez hipoksije u drugom porođajnom dobu uz uredan kardiotokografski zapis, a tada označava fiziološki stres prilikom prolaska kroz porođajni kanal.

Sinusoidni oblik i spuštanje ST spojnice niže od nultog položaja odstupanja su od normalnog i zajednički naziv im je bifazična ST spojnica.

Bifazična ST spojnica javlja se u tri stupnja.

Prvi stupanj karakterizira sinusoidni oblik koji je cijelim segmentom iznad nultog položaja. Ovaj stupanj na zapisu se označava brojkom 1 i njegovo sporadično pojavljivanje nije klinički važan događaj.

U drugom stupnju, koji se na zapisu označava brojkom 2, sinusoidni oblik presijeca nulti položaj i nije u cijelosti ispod njega.

Treći stupanj označen brojkom 3 karakterizira sinusoidni oblik koji se u cijelosti nalazi ispod nultog položaja.

Pojava bifazične ST spojnice kontinuiranog trajanja duljeg od 5 minuta ili opetovana pojava drugog ili trećeg stupnja upozoravaju na akutnu fetalnu ugroženost (9,10).

3.1.4. Fetalna pH-metrija

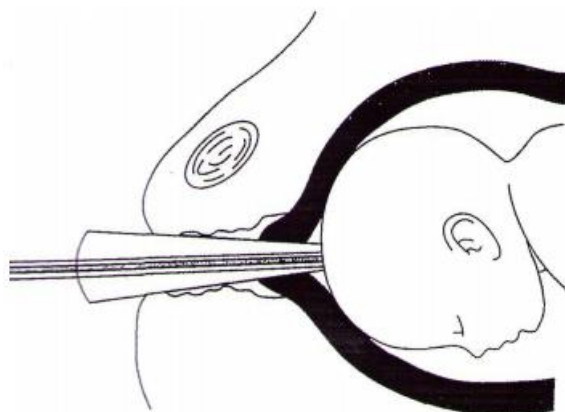
Fetalna pH-metrija metoda je nadzora fetusa kojom se određuje pH fetalne krvi, a pomaže u objektivizaciji fetalne hipoksije. Ova metoda je invazivna jer uključuje uzimanje uzorka fetalne krvi s oglavka fetusa (9). Najčešća indikacija za izvođenje ove metode je prepatološki kardiotokografski zapis (3).

3.1.4.1. Postupak uzimanja fetalne krvi

Za uzimanje uzorka krvi trebaju biti zadovoljena dva uvjeta. Prvi je da plodovi ovojci nisu očuvani, a drugi da je ušće maternice dovoljno dilatirano da instrumentom možemo pristupiti vodećoj česti.

Ako je glavica dovoljno angažirana, a ušće gotovo potpuno otvoreno glavicu prikažemo opstetričkim ogledalima. Kod manje otvorenog ušća i nedovoljno angažiranje glavice ona se prikaže instrumentom nalik na tubus koji se koristi pri amnioskopiji.

Dio glavice s kojeg će se uzeti uzorak premaže se glicerinom zatim se malenim nožićem učini rez i dobivena krv se uzorkuje u staklenu hepariziranu kapilaru da se spriječi zgrušavanje, a potom se krv analizira (9).



Slika 16. Uzimanje uzorka krvi iz oglavka fetusa za fetalnu pH-metriju
Kuvačić, I., Kurjak, A., Đelmiš, J. Porodništvo, Medicinska naklada, Zagreb, 2009

3.1.4.2. Vrijednosti fetalnog pH

Vrijednosti pH 7,25 i više smatraju se normalnim.

Vrijednosti 7,20 – 7,24 smatraju se preacidozom i kod njih se postupak uzimanja i analiziranja krvi ponavlja u razmaku od 30 minuta.

Sve vrijednosti ispod 7,20 smatraju se acidozom i svrstavaju se u nekoliko stupnjeva. Blaga acidoza 7,20 – 7,15, umjerena acidoza 7,15 – 7,10, teška acidoza je kod svih vrijednosti ispod 7,10 (9).

3.1.4.3. Kontraindikacije za fetalnu pH-metriju

Najvažnija kontraindikacija za ovu metodu je ako ona odgađa trenutni porođaj koji je indiciran majčnim ili fetalnim distresom. Relativne kontraindikacije su majčina infekcija HIV-om ili hepatitisom C te fetalni poremećaji koagulacije koji mogu izazvati fetalno krvarenje nakon zahvata. Sva stanja koja su kontraindikacija za prsnuće plodovih ovoja kontraindikacije su i za ovu metodu jer su prsnuti ovoji glavni uvjet za izvođenje metode (9).

3.1.4.4. Komplikacije fetalne pH-metrije

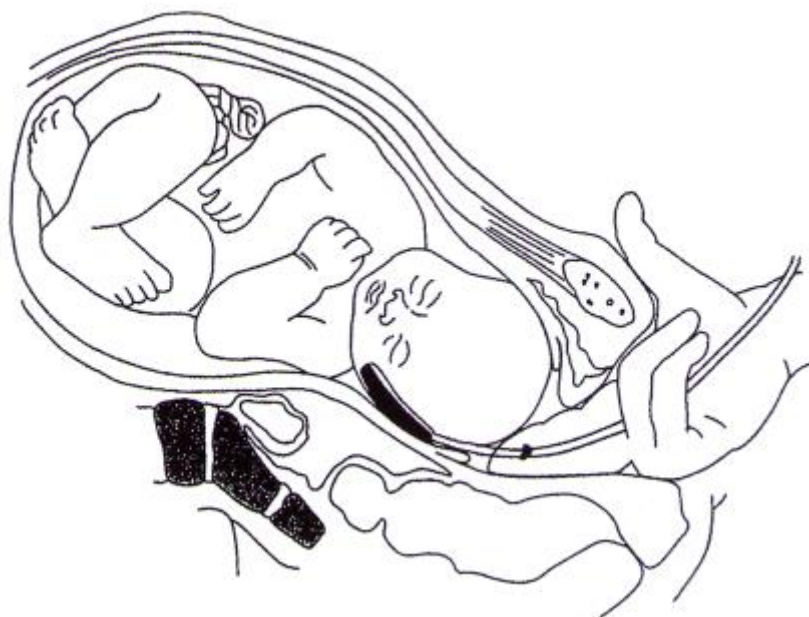
Rijetke komplikacije ove metode su krvarenja iz oglavka ili naknadna infekcija oglavka. Trauma mekog tkiva oglavka može se javiti kod nemogućnosti dobivanja valjanog uzorka te u slučaju ponavljajućih pokušaja. Opisani su i vrlo rijetki slučajevi otjecanja likvora iz glavice fetusa nakon izvođenja ove metode (9).

3.1.5. Fetalna pulsna oksimetrija

Fetalna pulsna oksimetrija ima sličan princip kao i pulsna oksimetrija odraslih pacijenata pa se ona koristi u prvom redu za mjerenje zasićenja (saturacije) hemoglobina kisikom u arterijskoj krvi (1).

Senzora za mjerenje saturacije ima više vrsta pa se tako ovisno o vrsti oni postavljaju fetusu na glavicu, temporalnu kost ili obraz te na leđa.

Vrijednosti fetalne oksimetrije od 30% i više smatraju se normalnim (11). Povremena fetalna saturacija ispod 30% je čini se uobičajena pojava tijekom normalnog poroda i ne znači loš ishod fetusa (1).



*Slika 17. Postavljanje senzora fetalne pulsne oksimetrije
Kuvačić, I., Kurjak, A., Đelmiš, J. Porodništvo, Medicinska
naklada, Zagreb, 2009*

3.1.6. Biofizikalni profil

Ova neinvazivna metoda za nadzor fetusa kombinira kadriotokografiju (*non stress test*) i ultrazvučni pregled fetusa i obično se izvodi nakon 32. tjedna trudnoće. Uključuje pet komponenti i svaka od njih se boduje s 0 ili 2 boda. Normalan je ukupan zbroj bodova od 8 ili više (12).

3.1.6.1. *Non stress test* (NST)

Non stress test je zapravo nadziranje fetusa kardiokografijom. Ova komponenta temelji se na činjenici da je fetalna srčana akcija brža ako je fetus aktivan, odnosno da do promjene srčane akcije ne dolazi u slučaju hipoksije.

NST smatra se reaktivnim ako je dva ili više puta došlo do akceleracije srčane akcije u odnosu na temeljnu srčanu frekvenciju trajanja minimalno 15 sekunda u promatranom vremenu od 20 minuta. Reaktivni NST boduje se s 2 boda.

NST je ne reaktivan ako se u produljenom promatranom vremenu od 40 minuta ne dogodi dovoljan broj akceleracija. Ovaj NST boduje se s 0 bodova, ali važno je znati da do njega može doći jer fetus spava ili jednostavno nije aktivan (13).

3.1.6.2. Pokreti disanja fetusa

Ako fetus u razdoblju od 30 minuta prikaže najmanje jednu epizodu ritmičkog disanja koja traje 30 ili više sekunda ova se komponenta boduje s 2 boda.

Ako ovi kriteriji nisu zadovoljeni komponenta se boduje s 0 bodova (12).

3.1.6.3. Pokreti fetusa

Ako fetus pomiče tijelo ili ekstremitete 3 ili više puta u 30 minuta komponenta se boduje s 2 boda.

Ako pokreti fetusa ne zadovoljavaju kriterije komponenta se boduje s 0 bodova (12).

3.1.6.4. Tonus mišića fetusa

Brzo micanje ekstremiteta fetusa iz fleksije u ekstenziju te ponovno u fleksiju boduje se s 2 boda.

Nezadovoljavajući mišićni tonus boduje se s 0 bodova (12).

3.1.6.5. Volumen plodove vode

Za 2 boda najveći vidljivi džep plodove vode mora biti određene veličine. Ako džep nije dovoljne veličine dodjeljuje se 0 bodova (12).

3.2. Uloga primalje

3.2.1. Nadzor fetusa u porodu

3.2.1.1. Postavljanje indirektne kardiotokografije

Na majčinu trbušnu stijenku postavljamo dvije sonde, jednu za praćenje fetalne srčane akcije, a drugu za registriranje trudova. Ispod leđa roditelje postavimo dva elastična poveza koji će pridržavati sonde nakon što ih postavimo. Na sondu koja prati fetalnu srčanu akciju nužno je staviti gel, a samu sondu postavljamo na isto mjesto gdje bi srčanu akciju pratili Pinardovom slušalicom. Sondu za registriranje trudova postavimo na fundus maternice (7).

3.2.1.2. Postavljanje direktne kardiotokografije

Kod postavljanja direktne kardiotokografije primalja asistira liječniku koji obavlja postupak. Preduvjet za ovakvu vrstu praćenja je da plodovi ovoji nisu očuvani.

Uloga primalje je pripremiti potreban pribor (sterilne rukavice, direktna elektroda, referentna elektroda i naljepnica). Naljepnicu zalijepi na bedro roditelja i na nju prikvači referentnu elektrodu. Dodaje liječniku direktnu elektrodu kada on na glavicu fetusa odabere za nju prikladno mjesto, a nakon što je postavi priključi direktnu elektrodu na referentnu elektrodu koja se nalazi na bedru roditelja. (7)

3.2.1.3. Uzimanje fetalne krvi za fetalnu pH-metriju

Ovaj invazivni postupak izvodi liječnik. Uloga primalje je pripremiti sav potreban pribor (sterilne rukavice, opstetrička ogledala ili instrument nalik na tubus, glicerina, nožić, staklena heparizirana kapilara) te asistirati liječniku pri izvođenju postupka.

3.2.2. Zbrinjavanje novorođenčeta

Neposredno nakon rođenja primalja novorođenčeta briše i suši sterilnom kompresom ili pelenom. Ovim postupkom taktilno ga stimulira i potiče disanje te sprječava pothlađivanje novorođenčeta. U ovo vrijeme primalja također ocjenjuje vitalnost novorođenčeta po Apgar ljestvici. Po Apgar ljestvici bodovima 0,1 ili 2 ocjenjuju se disanje, srčana akcija, boja kože, tonus mišića te refleksna podražljivost.

Tablica 2. Apgar ljestvica

	0	1	2
<i>Disanje</i>	bez udaha	pokušaj disanja	snažno disanje
<i>Srčana akcija</i>	bez srčane akcije	< 100 otkucaja/min	> 100 otkucaja/min
<i>Boja kože</i>	cijanoza	akrocijanoza	ružičasta
<i>Tonus mišića</i>	mlohavost	oslabljen	dobar
<i>Refleksna podražljivost</i>	ne postoji	slab odgovor	snažan odgovor

U slučaju da novorođenče ima opstrukciju dišnog puta sekretom primalja provodi aspiraciju i to aspirira prvo usnu šupljinu pa tek onda nos.

Sljedeći postupak je podvezivanje pupkovine. Nove smjernice predlažu odgađanje podvezivanja pupkovine za minimalno 30 – 60 sekunda nakon rođenja. Primalja pupkovinu podveže na dva mjesta. Sterilnom štipaljkom 2 – 3 centimetra iznad kože novorođenčeta te sterilnim peanom neposredno uz vulvu roditelje. Pupkovinu prereže sterilnim škarama otprilike centimetar iznad sterilne štipaljke. Novorođenče sada ima pupčani bataljak koji je potrebno omotati sterilnom gazom.

Primalja majci pokaže spol novorođenčeta te njenu i novorođenačku identifikacijsku narukvicu. Kada majka potvrdi točnost podataka i identičnost njenog i novorođenačkog identifikacijskog broja postavi im narukvice i upozori da se one ne smiju skidati tijekom boravka na Klinici.

Novorođenčetu zatim izmjeri tjelesnu težinu i tjelesnu dužinu. Postavi mu pelenu te provede mjere prevencije infekcije očiju. Novorođenče koje je samo u peleni postavi majci na gola prsa i dobro ga utopli, tako se provodi kontakt koža na kožu.

Nakon zbrinjavanja novorođenčeta od iznimne je važnosti da primalja sve potrebne podatke upiše na listu novorođenčeta (9,1,14).

4. ZAKLJUČAK

Kao osoba koja najviše vremena provede uz roditelja za vrijeme njenog boravka u rađalnici, primalja mora poznavati fiziologiju i tijek kao i mehanizam normalnog poroda. S obzirom na činjenicu da većina tog vremena u rađalnici prođe kroz prvo i drugo porođajno doba jako je bitno da primalja poznaje metode nadzora fetusa u porodu.

Naglasak je naravno na kardiotokografiji kao najčešće korištenoj metodi. Ono što primalja mora je znati prepoznati promjene u kardiotokografskom zapisu, koji je mogući uzrok tih promjena te obavezno obavijestiti liječnika čim uoči promjene. Isto, naravno, vrijedi i za ostale metode nadzora fetusa.

Stalnom primaljskom i liječničkom skrbi roditelje uz kontinuirani nadzor fetusa na vrijeme će se uočiti eventualna ugroženost fetusa i trudnoća će se dovršiti prije no što dođe do nepovratnih oštećenja, a posljedično će se smanjiti perinatalni morbiditet i mortalitet.

5. SAŽETAK

Normalni fiziološki porod jest onaj između navršenih 37 i 42 tjedna trudnoće, a rođeno dijete ima porođajnu masu 10. – 90. centile za dob i spol i sposobno je za samostalni život. Porod je podijeljen na četiri porođajna doba, a na njegov tijek utječu porođajni objekt, porođajni kanal i porođajne snage. Kretanje glavice fetusa tijekom porođaja su: angažiranje, fleksija, unutarnja rotacija, defleksija, vanjska rotacija.

Fetus se u porodu nadzire da se na vrijeme uoče promjene koje su rezultat hipoksije.

Pinardova slušalica koristi se nakon 28. tjedna trudnoće za povremenu auskultaciju srčane akcije fetusa. Ovom metodom možemo znati samo frekvenciju srčane akcije.

Kardiotokografija, indirektna i direktna, najviše se koristi. Omogućava uvid u odstupanja srčane akcije u odnosu na temeljnu srčanu akciju, ali i odstupanja u odnosu na trudove.

U analizi ST spojnice fetalnog elektrokardiograma, kao što sam naziv kaže, analiziraju se odstupanja ST spojnice od normalnog elektrokardiografskog zapisa. Za razliku od ostalih metoda ovdje uređaj odstupanja prepoznaje sam.

Fetalna pH-metrija invazivna je metoda. Iz uzorka fetalne krvi određuje se pH, ako je $\text{pH} < 7,20$ smatra se da je fetus u hipoksiji. Ova metoda ima svoje kontraindikacije i komplikacije koje je bitno poznavati.

Fetalna pulsna oksimetrija prati saturaciju arterijske krvi kisikom. Saturacija $< 30\%$ upućuje da je fetus u hipoksiji.

Biofizički profil je neinvazivna metoda u kojoj se koriste kardiotokografija i ultrazvučni pregled fetusa. Promatra se pet komponenti koje se boduju s 0 ili 2 boda.

Svrha svih metoda je pomoć pri pravodobnom uočavanju fetalne ugroženosti da bi se trudnoća što prije dovršila.

Ključne riječi: fiziološki porod, Pinardova slušalica, kardiotokografija, biofizički profil

6. SUMMARY

Normal physiological labour is the one between 37 and 42 weeks of pregnancy; the child born has a birth weight between 10. and 90. percentile for its sex and gestational age and is capable of independent life. Labour is divided into four stages and its course is effected by the passanger (fetus), the passage (maternal pelvis) and the powers (contractions). Fetal head movements during labour are: engagement, flexion, internal rotation, extension, external rotation.

Fetus is monitored during labour to notice changes that are the result of hypoxia.

Pinards horn is used after 28 weeks of pregnancy for periodical auscultation of fetal heart rate (FHR). Using this method we only know the frequency of FHR.

Cardiotocography is the most widely used method. It allows insight of the changes in FHR in regards to the baseline FHR and contractions.

ST analysis checks for the changes in the ST waveform of fetal electrocardiogram. Unlike other methods changes are recognized by the device itself.

Fetal pH testing is an invasive method. pH is measured from fetal blood sample; if the pH is $< 7,20$ it is believed that the fetus is in hypoxia. It is essential to know contraindications and complications of this method.

Fetal pulse oximetry monitors saturation of arterial blood with oxygen; levels $< 30\%$ indicate fetal hypoxia.

Biophysical profile, a non-invasive method, uses cardiotocography and ultrasound examination of the fetus to rate five components with 0 or 2 points.

The purpose of all of these methods is to help notice fetal endangerment so that pregnancy can be finalized as soon as possible.

Keywords: physiological labour, Pinards horn, cardiotocography, biophysical profile

7. LITERATURA

1. Kuvačić I, Kurjak A, Đelmiš J. *Porodništvo*, Medicinska naklada, Zagreb, 2009; 183-193, 211-212, 196, 199, 590
2. Habek D, Pecigoš-Kljuković K. *Zdravstvena njega majke*, Školska knjiga, Zagreb, 2014; 80, 88
3. Dražančić A. *Porodništvo*, Školska knjiga, Zagreb, 1999; 179, 163, 168-170, 193-194, 197, 177, 187, 181-182
4. Gamulin S. *Patofiziologija*, Medicinska naklada, Zagreb, 2005; 75, 77, 79
5. Pinard Wisdom (part 1) URL: <http://www.sarawickham.com/articles-2/pinard-wisdom-part-1/>
6. Pinard Wisdom (part 2) URL: <http://www.sarawickham.com/articles-2/pinard-wisdom-part-2/>
7. Đelmiš J, Orešković S. *Fetalna medicina i opstetricija*, Medicinska naklada, Zagreb, 2014; 215, 217-223
8. CTG classification URL: <https://www.figo.org/sites/default/files/uploads/wg-publications/CTG%20classification.pdf>

9. Košec V, Kuna K. *Intrapartalni nadzor*, Medicinska naklada, Zagreb, 2017; 70-71, 74, 100-101

10. Sacco A, Muglu J, Navaratnarajah R, Hogg M. *ST analysis for intrapartum fetal monitoring*, *The Obstetrician & Gynaecologist*. 2015;17:5–12 URL: <https://obgyn.onlinelibrary.wiley.com/doi/full/10.1111/tog.12154>

11. East CE, Begg L, Colditz P, Lau R. *Fetal pulse oximetry for fetal assessment in labour*, *Cochrane Database of Systematic Reviews* 2014, Issue 10. Art. No.: CD004075. DOI: 10.1002/14651858.CD004075.pub4. URL: <https://www.cochranelibrary.com/cdsr/doi/10.1002/14651858.CD004075.pub4/full#CD004075-abs-0003>

12. Biophysical profile URL: <https://www.mayoclinic.org/tests-procedures/biophysical-profile/about/pac-20393061>

13. Nonstress test URL: <https://www.mayoclinic.org/tests-procedures/nonstress-test/about/pac-20384577>

14. Švaljug D. Primaljska skrb zdravog novorođenčeta neposredno nakon rođenja, nastavni materijal

8. ŽIVOTOPIS

OSOBNI PODACI

Ime i prezime: Ivona Jajić
Datum i mjesto rođenja: 14.09.1995., Split
Adresa: Jajići 33, 21210 Solin
Mobitel: 098 969 3103
E-mail: ivona.jajic@gmail.com

OBRAZOVANJE

2015. – 2018. Sveučilište u Splitu, Sveučilišni odjel zdravstvenih studija,
smjer: Primaljstvo
2010. – 2015. Zdravstvena škola Split,
smjer: medicinska sestra opće njege
2002. – 2010. Osnovna škola Vjekoslava Paraća Solin