

# HRCT/MSCT pluća

---

**Vukasović Ribičić, Ani**

**Undergraduate thesis / Završni rad**

**2014**

*Degree Grantor / Ustanova koja je dodijelila akademski / stručni stupanj:* **University of Split / Sveučilište u Splitu**

*Permanent link / Trajna poveznica:* <https://um.nsk.hr/um:nbn:hr:176:185882>

*Rights / Prava:* [In copyright](#)/[Zaštićeno autorskim pravom.](#)

*Download date / Datum preuzimanja:* **2024-11-19**



Sveučilišni odjel zdravstvenih studija  
SVEUČILIŠTE U SPLITU

*Repository / Repozitorij:*

[Repository of the University Department for Health Studies, University of Split](#)



UNIVERSITY OF SPLIT



DIGITALNI AKADEMSKI ARHIVI I REPOZITORIJI

**SVEUČILIŠTE U SPLITU**  
**SVEUČILIŠNI ODJEL ZDRAVSTVENIH STUDIJA**  
**PREDDIPLOMSKI SVEUČILIŠNI STUDIJ**  
**RADIOLOŠKA TEHNOLOGIJA**

**Ani Vukasović**

**HRCT/MSCT PLUĆA**

**Završni rad**

**Mentor:**

**doc.dr. sc. Tade Tadić**

**Split, 2014.**

# SADRŽAJ

1. UVOD .....	2
2. ANATOMIJA PLUĆA .....	3
2.1. MAKROSKOPSKI IZGLED .....	4
3. POVIJESNI RAZVOJ I TEORIJSKE OSNOVE CT TEHNIKE .....	8
3.1. DIJELOVI CT APARATA .....	10
4. GENERACIJE CT UREĐAJA .....	13
4.1. ALGORITMI REKONSTRUKCIJE .....	18
4.2. CT BROJ I HOUNDSFIELD-OVA JEDINICA .....	20
4.3. KVALITETA SLIKE .....	21
4.4. PRINCIPI RADA CT-A .....	22
5. RADIOLOŠKA OBRADA PLUĆA- HRCT/MSCT .....	23
6. EPIDEMIOLOGIJA BOLESTI PLUĆNOG INTERSTICIJA .....	24
7. RADIOLOŠKI UZORCI NAJČEŠĆIH BOLESTI PLUĆNOG INTERSTICIJA .....	28
8. HIGH RESOLUTION/MULTISLICE CT PLUĆA .....	31
9. INDIKACIJE I KONTRAINDIKACIJE HRCT/MSCT PLUĆA .....	33
10. PRIPREMA I POZICIONIRANJE PACIJENTA .....	34
11. SPECIFIKACIJA I IZVEDBA PREGLEDA .....	35
12. PREVENCIJA I ZAŠTITA OD ZRAČENJA KOD CT-a .....	37
13. ZAKLJUČAK .....	38
14. SAŽETAK .....	39
15. SUMMARY .....	40
16. LITERATURA .....	41
17. ŽIVOTOPIS .....	42

## 1. UVOD

Radiološka dijagnostika koja je zasnovana na primjeni rendgenskih zraka doživljava posljednjih dvadesetak godina intenzivniji napredak nego u čitavom razdoblju od Roentgenovog otkrića do početka sedamdesetih godina 20. stoljeća. Godfrey Newbold Hounsfield zbog primjene kompjutorizirane tomografije zaslužan je za veliki pomak naprijed. Radiološka dijagnostika u stanju je stalne “revolucije” i napretka.

Kompjutorizirana tomografija (CT) je tehnika slojevnog snimanja koja koristi kolimirani (suženi) rendgenski snop usmjeren okomito na uzdužnu os tijela što rezultira aksijalnim presjekom odabrane debljine sloja. Multislice CT predstavlja novo veliko otkriće u CT tehnologiji. S multislice CT uređajima dobivaju se mnoga poboljšanja koja skraćuju vrijeme skeniranja i uz zadržavanje uske kolimacije rendgenskog snopa. Kraće vrijeme skeniranja smanjuje artefakata micanja, pogotovo kod djece ili kritično bolesnih pacijenata. MSCT transformira CT tehnologiju iz transaksijalne u stvarnu trodimenzionalnu (3D) slikovnu tehniku. Osim tanjih presjeka, postiže se izotropni prikaz uz identičnu prostornu rezoluciju u svim ravninama. MSCT uređajima se nakon kompjutorske obrade, osim standardnih aksijalnih ili poprečnih slojeva, dobiju i rekonstruirani koronarni te sagitalni slojevi – multiplanarne rekonstrukcije.

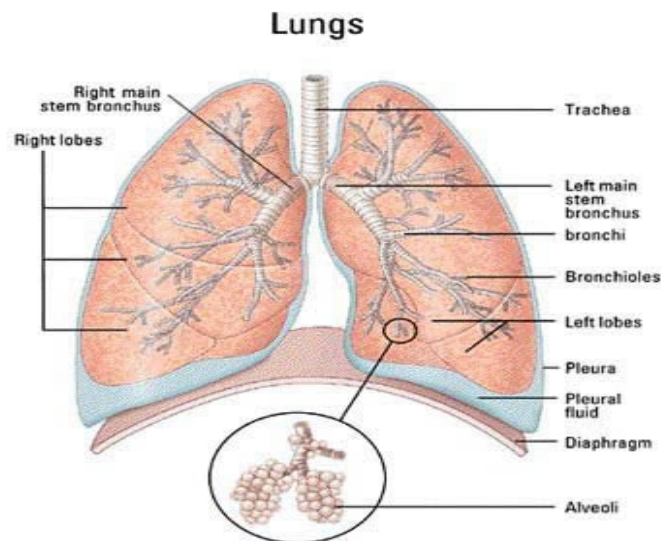
Kompjutorizirana tomografija visoke rezolucije HRCT koristi se u otkrivanju mnogih plućnih bolesti. Informacije koje nam daje HRCT o plućima, uvelike poboljšava kvalitetu rada torakalnog radiologa. Smatra se da je HRCT danas najbolja slikovna tehnika u procjeni lezija bolesti plućnog intersticija. Optimalne metode primjene i interpretacija slika visoke rezolucije zahtijevaju anatomske i patofiziološko znanje, kao i poznavanje fizike i tehnike rada kompjutorizirane tomografije. HRCT podrazumijeva upotrebu tankih skenova (0.625 do 2 mm) i rekonstrukcijskih algoritama pomoću kojih dolazimo do otkrića i okarakteriziranja bolesti koje utječu na plućni parenhim i dišne putove.

Slikovni podatci dobivaju se prikupljanjem aksijalnih presjeka i rekonstrukcijom dok je pacijent u ležećem položaju. Glavni zadatak kompjuterizirane tomografije visoke rezolucije HRCT-a je uočiti i prepoznati stupanj oboljenja plućnog parenhima i dišnih putova.

## 2. ANATOMIJA PLUĆA

### Pluća (pulmones)

Pluća, pulmones, organ su dišnog sustava koji se nalazi unutar pleuralnih šupljina, te se razlikuje desno i lijevo pluće, pulmo dexter i pulmo sinister (slika 1.). Između desnog i lijevog pluća nalazi se sredoprse (medijastinum). Za sredoprse se hvataju korijenom pluća, točnije, bronhima i pridruženim bronhalim krvnim žilama, pulmonarnim arterijama, superiornim i inferiornim plućnim venama, plućnim živčanim pleksusom (simpatička, parasimpatička i visceralna aferentna vlakna) i limfnim žilama. Svako pluće obavijeno je seroznom ovojnicom koju nazivamo pleurom. Zahvaljujući pleuri, površina pluća je glatka, sjajna i vlažna. U plućima se obavlja izmjena plinova disanja između krvi i udahnutog zraka. Njihova glavna funkcija je oksigenacija krvi, donoseći udahnuti zrak u bliski dodir s venskom krvlju u plućnim kapilarama. Zdrava pluća su lagana, mekana, spužvasta i u potpunosti zauzimaju plućne šupljine. Također su elastična i skupe se na otprilike jednu trećinu svoje veličine kada se otvori torakalna šupljina. Desno i lijevo pluće razlikuju se po broju plućnih režnjeva, broju plućnih segmenata, te po topografskim odnosima okolnih strukturama.<sup>1</sup>



**Slika 1.** Anatomija pluća (izvor: <http://medicinabih.info/2010/01/21/pulmo-dexter/>)

<sup>1</sup> Bajek S.; Bobinac D.; Jerković R.; Malnar D.; Marić I., Sustavna anatomija čovjeka, Rijeka, 2007.

## 2.1. MAKROSKOPSKI IZGLED

Svako pluće nalikuje polovici uzdužnu položenog stošca. Stoga na plućima razlikujemo donji širi dio ili bazu (*basis pulmonis*), te gornji uži dio ili vrh (*apex pulmonis*). Uz bazu i vrh, na svakom pluću nalazi se tri površine i tri ruba.

### *Donja ili bazalna površina (facies diaphragmatica)*

Donja ili bazalna površina u suodnosu je s ošitom. Konkavna je jer je ošit izbočuje u prsni koš.

### *Facies costalis ili rebrena ploha pluća*

Rebrena ploha pluća konveksna je površina koja oblikom odgovara bočnim stijenkama prsne šupljine. Ona čini anterolateralnu, lateralnu i posterolateralnu vanjsku stranu pluća. Na rebrenoj se plohi nalaze rebrena utisnuća pluća, *impressions costales*. Razlikujemo *pars vertebralis*, koja se nalazi pokraj kralježnice u *sulcusu pulmonalis* i *pars mediastinalis* koja graniči s medijastinumom.<sup>2</sup>

### *Facies medialis (mediastinalis) ili medijastinalna površina:*

Medijastinalna površina usmjerena je medijalno i naslanja se na organe sredoprsja. Na sredini medijastinalne površine nalazi se hilus pluća tj. mjesto komunikacije struktura između pluća i sredoprsja. Na tom mjestu u pluće ulaze i iz njega izlaze glavni bronhi, pulmonalna arterija, bronhijalne grane hranidbenog optoka pluća, pulmonalne vene, živci i limfne žile. Sve tvorbe koje na hilusu ulaze i izlaze iz pluća tvore korijen pluća (*radix pulmonis*). Oba plućna krila pokazuju ventralno i kaudalno od hilusa pluća *impression cardiaca*. Lijevo pluće je sukladno asimetričnom položaju srca, znatno više izražena. Donji rub (*margo inferior*) razdvaja kostalnu površinu od dijafragmalne površine. Stražnji rub (*margo posterior*) zaobljen je i nije jasno izražen, jer kostalna površina blago prelazi u medijastinalnu površinu. Prednji rub (*margo*

---

<sup>2</sup> Jalšovec D., Sustavna i topografska anatomija čovjeka, Školska knjiga Zagreb, 2005.

anterior) oštar je i s prednje strane razdvaja navedene dvije površine, a spušta se od vrha pluća do baze pluća.<sup>3</sup>

### **Plućni režnjevi**

Pluća su podijeljena dubokim pomičnim usjecima (fissure pulmonis) u režnjeve (lobi pulmonis) koji sežu u blizini hilusa. U normalnim slučajevima desno plućno krilo sastoji se od tri režnja, gornji, srednji i donji režanj, dok se lijevo plućno krilo sastoji od dva režnja, gornjeg i donjeg plućnog režnja. Oba plućna krila imaju gornji i donji režanj koji su odvojeni pomičnim usjecima koji prolaze koso.

### **Građa pluća**

Pluće je parenhimatozni organ čiji parenhim izgrađuju plućne alveole. Pluće je podijeljeno na režnjeve ili lobuse koji su najveća građevna jedinica pluća. Režnjevi se dijele na segmente, a segmenti na režnjiće ili lobuluse. Svaki režnjić izgrađen je od najmanjih građevnih jedinica ili acinusa. Podjela plućnog tkiva odgovara grananju glavnog bronha te tako nastaje bronhalno stablo (arbor bronchialis). Izravni nastavci dušnika, odnosno glavni bronhi jesu bronhi prvog reda. Ti se bronhi granaju u bronhe koji ulaze u pojedine režnjeve i to su lobarni bronhi ili bronhi drugog reda. Unutar režnja lobarni bronh daje grane za pojedini segment. To su segmentni bronhi ili bronhi trećeg reda. Unutar segmenta nastaju lobularni bronhi ili bronhi četvrtog reda. Najmanji ogranci jesu završni bronhioli (bronchiole terminales) koji se granaju na respiratorne bronhiole u čijoj stijenci se nalaze alveole, maleni mjehurići koji služe izmjeni plinova. Na kraju respiratornog bronhiola nalazi se alveolarni kanalić koji se potom dijeli u dvije alveolarne vrećice.

### **Topografija pluća**

Vrh pluća projicira se na prednjoj stijenci prsnog koša 2-3 cm iznad ključne kosti, a na stražnjoj stijenci projicira se u razini prvog rebra. Prednja granica pluća odgovara gornjem rubu koji se od plućnog vrha spušta do 6.rebra, gdje se prednja granica nastavlja u donju granicu.

---

<sup>3</sup> Fanghanel J.; Pera F.; Anderhuber F.; Nitsch R., Waldeyerova anatomija čovjeka, Golden marketing-tehnička knjiga Zagreb, 2009.

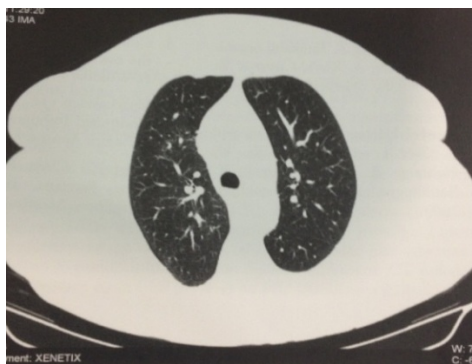
Donja granica određuje se na prednjoj (6. međurebreni prostor), lateralnoj (8.rebro) i stražnjoj strani prsišta (10.prsni kralježak).<sup>4</sup>

### **Krvne žile pluća**

U plućima razlikujemo funkcionalni i hranidbeni optok. Funkcionalnom optoku dovodi se venska krv iz srca u pluća gdje se oksigenira, odnosno zasićuje kisikom, te kao arterijska krv vraća se u srce. Venska krv iz srca dolazi u pluća preko arteriae pulmonalis dextre i arteriae pulmonalis sinister. Nakon oksigenacije krvi u plućima, arterijska krv vraća se u srce preko vene pulmonales. Iz svakog pluća izlaze dvije vene pulmonales. Hranidbeni optokom prehranjuje se plućno tkivo, odnosno u plućni parenhim dovodi se arterijska krv. Arterijska krv u pluće dolazi izravnim granama prsne aorte. Venska krv hranidbenog optoka odvodi se bronhijalnim venama iz desnog pluća u venu azygos, a iz lijevog pluća u venu hemiazygos.

### **Porebrica s poplućnicom (pleura)**

Serozna membrana koja pripada plućima naziva se pleura i sastoji se od dvaju listova. Prvi list pleure ili porebrica (pleura parietalis) oblaže stijenke prsne šupljine s unutrašnje strane. Drugi list pleure ili poplućnica (pleura visceralis) oblaže pluće cijelom površinom, izuzev u području hilusa gdje u pluće ulazi plućni korijen. Oba lista međusobno su povezana duplikaturom serozne membrane, odnosno mezenterijem. Između parijetalnog i visceralnog lista pleure nalazi se pleuralna šupljina (cavitas pleuralis) kao kapilarni procjep u komu vlada negativni tlak.<sup>5</sup>



**Slika 2.** MSCT – razina hilusa – bronhi i krvne žile, limfni čvorovi (izvor: Ivanovi Herceg Z., Torakalna radiologija, Medicinska naklada Zagreb, 2012.)

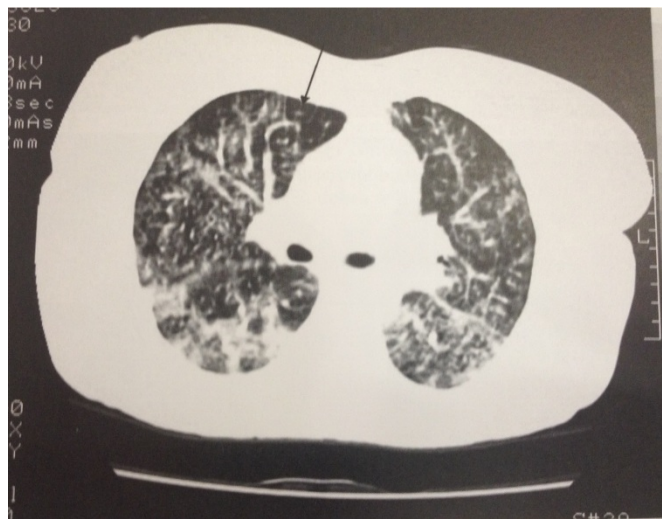
<sup>4</sup> Bajek S.; Bobinac D.; Jerković R.; Malnar D.; Marić I., Sustavna anatomija čovjeka, Rijeka, 2007.

<sup>5</sup> Bajek S.; Bobinac D.; Jerković R.; Malnar D.; Marić I., Sustavna anatomija čovjeka, Rijeka, 2007.



## Sekundarni plućni lobus

Sekundarni plućni lobus (SPL) smatra se kao najvažnija građevna funkcionalna jedinica od svih subsegmentalnih jedinica (slika 3). U plućnoj anatomiji predstavlja minijaturu pluća veličine otiska prsta. Zračni putevi, plućne arterije, vene, limfni putevi i plućni intersticij predstavljeni su na nivou sekundarnog plućnog lobusa. Sekundarni plućni lobus definiran po Milleru, odnosi se na najmanju jedinicu plućne strukture omeđenu septima od vezivnog tkiva.



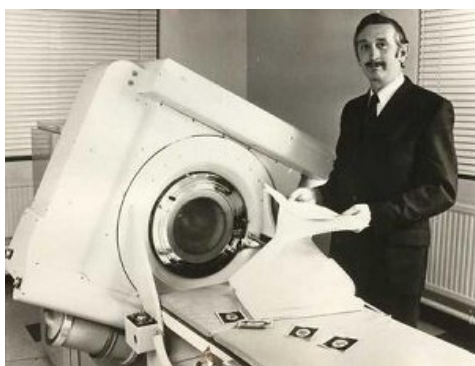**Slika 3.** HRCT – razina baza – sekundarni lobuli u periferiji

(izvor: Ivanovi Herceg Z., Torakalna radiologija, Medicinska naklada Zagreb, 2012.)

### 3. POVIJESNI RAZVOJ I TEORIJSKE OSNOVE CT TEHNIKE

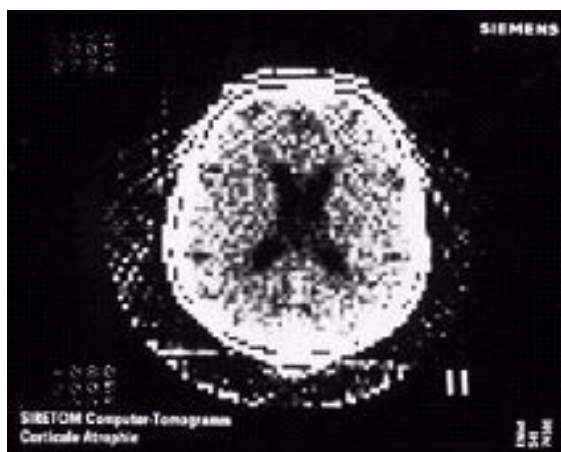
Od samoga otkrića rtg zraka, 1895. i njihove primjene u medicine, pronalazeni su i otkriveni novi postupci i tehnička usavršavanja rtg aparata. Glavni problem konvencionalne radiologije nalazi se u tome što veliki broj različitih tkiva ljudskog organizma prikazuje u samo pet nivoa zacrnjenja rtg filma ili ekrana za prosvjetljivanje. Nivoi zacrnjenja na filmu prikazuju pet različitih gustoća zacrnjenja, odnosno “sjena gustoće”: zraka, masti, mekih čestina (tkiva), vapna i metala. Prvi eksperimenti s transverzalnim poprečnim presjecima su se izvodili na različitim stranama svijeta. Teoretske matematičke temelje CT-a postavio je 1917. godine austrijski fizičar i matematičar Radon koji je, baveći se teorijom gravitacije, zaključio da se svako dvo- ili trodimenzionalno tijelo može rekonstruirati iz velikog broja njegovih projekcija. CT tehnika je usvojila metodu poprečnih slojevnih snimki (aksijalnih). Slojevnim aksijalnim snimkama prethodile su snimke pod nazivom “Rotacijska radiografija”, skraćeno “Rotografija” koje su izvođene u Japanu 1946. Princip rada rotografije sastojao se u tome da je pacijent ležao na stolu. Rendgenska cijev je bila postavljena sa jedne strane pacijenta, a rendgenski film u kazeti s druge strane pacijenta, te su se paralelno rotirali oko pacijenta praveći polukrug (od 0° za 230°) za vrijeme ekspozicije. Matematičku osnovu za rekonstrukciju slike iz izmjerenih vrijednosti prolaznog rtg zračenja na detektoru 1962. postavio je Amerikanac Alen Mac Cormack. On je prvi postavio algoritam za kompjutersku obradu podataka detektiranog prolaznog rtg zračenja i na taj način napravio prvi “software” budućih CT pretraga. U ovom području najviše se istaknuo Hounsfield koji je eksperimentirajući u laboratorijima firme “EMI” uspio dobiti kompjutersku snimku aksijalnog presjeka glave, prvo na preparatu ljudskog mozga, a zatim na glavi svinje. Njemu u čast jedinice za mjerenje gustoće tkiva na CT-u se zovu Hounsfieldove jedinice (HU). Godine 1979. zahvaljujući svojim otkrićima na polju CT istraživanja Hounsfield i Cormack dobivaju Nobelovu nagradu. Prvi uređaj za kompjuteriziranu tomografiju glave EMI-Mark I postavljen je 1971 g. u maloj bolnici Atkinson Morley Hospital u Wimbledonu kod Londona. Prvi CT aparat bio je isključivo za snimanje glave. Na tom uređaju je dr. J. Ambrose 1972. godine učinio prvi CT pregled glave. Godine 1972. Hounsfield i Ambrose prezentirali su prvi rad o CT- u Britanskom udruženju radiologa. Kliničkom primjenom CT- a 1973. godine otpočela je era moderne radiologije koja je dovela do razvoja niza digitalnih tehnika. Znanstvenik Robert Ledley je konstruirao aparat za kompjuteriziranu tomografiju cijelog tijela, čija proizvodnja

počinje 1974. godine. Prvi CT aparat za cijelo tijelo (whole body scanner) je montiran u North With Parc Hospital de Honoro u Middelex-u 1975. godine, a onda na klinici Cleaveland, te nakon toga na Institutu za radiologiju Mallinekradt i Mayo klinici. Uređaji za kompjuteriziranu tomografiju stalno se tehnički usavršavaju i pri tome se bilježe dva kvalitativna pomaka između 1982. i 1985. Pechmann i Boyd rade na uređaju koji umjesto RTG cijevi koristi akcelerator elektrona, a 1990.godine pojavljuje se prvi spiralni CT uređaj. Danas je moguće raditi CT pretrage posebnih organa (cardio CT), funkciju i prokrvljenost organa i promjena (fast, dinamički CT), praćenje i mjerenje protoka krvnih žila (angio CT, xenon CT), odnosno rekonstrukcija u svim željenim pravcima, kao i trodimenzionalnu rekonstrukciju.<sup>6</sup>



**Slika 4.** Prvi CT uređaj konstruiran 1969.

(izvor: <http://enfoqueradiologico.blogspot.com/2012/05/quien-fue-sir-godfrey-newbold.html>)



**Slika 5.** Prvi aksijalni CT sken 1975.

(izvor: <http://www.imaginis.com/ct-scan/brief-history-of-ct>)

---

<sup>6</sup> Strugačevac P., Teorijska osnova imaging CT tehnike, Klinička bolnica Osijek, 2009.

### **3.1. DIJELOVI CT APARATA**

Svaki CT sustav se sastoji od osnovnih dijelova koji su neophodni za stvaranje i sakupljanje podataka, prijenos podataka, njihovu obradu, arhiviranje i po potrebi ponovnu rekonstrukciju i evaluaciju optičke slike.

#### **RTG cijev - zračnik**

Izvor rtg zraka je posebne konstrukcije da može izdržati velika opterećenja. To je opterećenje posebno veliko za cijev spiralnog CT uređaja gdje toplinska vrijednost doseže i do 28 milijuna toplinskih jedinica, za razliku od oko 1,5 milijuna toplinskih jedinica kod standardnog CT uređaja. Uobičajeni napon je 120 do 140 kV, a jačina struje na anodi do par stotina mA. Cijev radi pulsno, dvije do tri milisekunde, više stotina puta za trajanja ekspozicije jednog sloja. Dugotrajne ekspozicije (od 1 do 12 sec) za vrijeme rotacije oko pacijenta, kao i veliki broj ekspozicija u kratkom vremenskom periodu zahtjeva posebni sustav za hlađenje rtg cijevi. To se postiže najčešće cirkulirajućim uljem za hlađenje oko rtg cijevi. Poseban sustav filtera i kolimatora rtg snopa, mora omogućiti zračenje najbliže monokromatskom snopu. RTG zrake se filtriraju kako bi se apsorbirale RTG zrake niske energije. Na taj se način reducira doza zračenja za pacijenta i osigurava se jednoličniji snop rtg zraka (kvaliteta slike). Kolimatori su olovni poklopci ispred rendgenske cijevi i ispred detektora kojima se regulira širina snopa rtg zraka. Debljini kolimacije snopa na standardnom uređaju odgovara debljina snimanog sloja, koja iznosi 1 do 10 mm. Snop RTG zraka kolimira se dva puta. Prvi puta na izlasku iz cijevi, a drugi puta ispred detektora gdje kolimacija služi za sprečavanje utjecaja raspršenog zračenja.

#### **Detektori**

Detektori služe za prihvaćanje prolaznog rtg zračenja kroz objekt i njegovo pretvaranje u električni signal, koji će poslužiti za stvaranje digitalnog elektronskog podatka. Koriste se dvije osnovne vrste detektora. Kristalni scintilacijski koji zračenje pretvaraju najprije u svjetlo, a zatim u električni signal, te plinski, odnosno plinske ionizacijske komore koje zračenje pretvaraju izravno u električni signal.

U kristalnim detektorima ranije su se koristili kristali natrijeva jodida, kalcijevog florida te bizmutovog germanata vezani na fotomultiplikacijske cijevi.<sup>7</sup>

Danas se koriste kristali kadmijev volframata te keramički materijali zasnovani na elementima rijetkih zemalja. Umjesto fotomultiplikacijske cijevi za pretvaranje i pojačanje signala koriste se silicijski poluvodiči – fotodiode. Niz detektora je građen od individualnih elemenata. U plinskim ionizacijskim komoricama koristi se uglavnom plin ksenon. Plinski detektori se sastoje od jedne komore s plinom, podijeljene brojnim pregradama. Detektori moraju biti maleni, brzi te moraju imati dobar kapacitet primanja fotona i njihove pretvorbe u električni signal. U uređajima treće generacije nalazimo 300 do 600 detektora, a u uređajima četvrte generacije preko 1000 pa i do 4000 detektora. Uz detektore vezani su analogno-digitalni pretvarači. Pretvarači konvertiraju električnu energiju u binarnu, digitalnu informaciju koja se u kompjuterima dalje obrađuje. DAS (data acquisition system) je sistem za prikupljanje podataka smješten na stražnjoj strani detektora.

### **Kompjutor**

Kod CT uređaja koristi se uobičajeni mini-kompjutori, kapaciteta 512 KB, radeći na 16-bitnom principu. Svaki byt memorije sadrži 8 bita (16 binarnih brojeva tvore 2 byta ili 1 word). Novije generacije CT uređaja mogu koristiti i 32-bitne procesore. Ovi mini-kompjutori posjeduju funkcije za prikupljanje projekcionih podataka, izračunavanje, selekciju, obradu podataka te ponovnu rekonstrukciju tih podataka u vizualnu sliku. Ovi kompjutori u svom softverskom program koriste i grafičke funkcije. CT uređaji najčešće sadrže više kompjutera koji imaju svaki posebnu zadaću. Glavni kompjuter upravlja operacijama čitavog sistema i zove se “host computer”. Posebni kompjuter rekonstruira “sirove podatke” u sliku. Kompjuter koji omogućava izmjenu komandi prema i od upravljačke konzole.

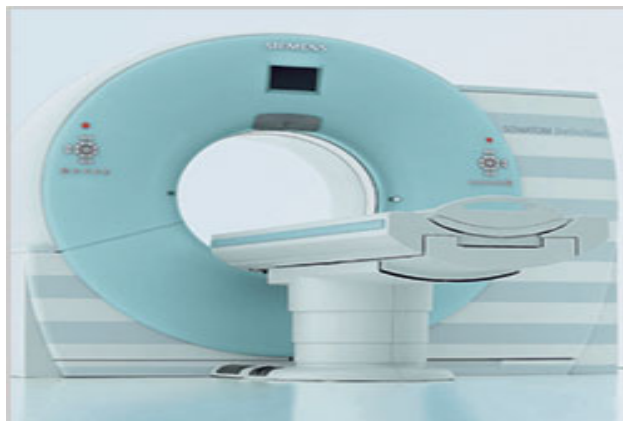### **Gantry i ležaj bolesnika**

Oklop kućišta (gantry) ima četvrtasti oblik s otvorom u koji ulazi stol s pacijentom (slika 6). Otvor je širine oko 70 cm. Moguć je nagib kućišta (za snimanje struktura koje zahtijevaju nagib rtg cijevi) prema naprijed ili prema natrag – na današnjim, višeslojnim CT uređajima nagib


---

<sup>7</sup> Strugačevac P., Teorijska osnova imaging CT tehnike, Klinička bolnica Osijek, 2009.

kućišta se manje koristi. Na gantryju su smješteni laserski ili žaruljno svjetlosni viziri koji omogućuju točno pozicioniranje pacijenta. Ležaj pacijenta kod CT uređaja koncipiran je tako da pacijent može udobno ležati u poziciji koju zahtjeva određena pretraga. Da bi se pacijent mogao skenirati, stol s pacijentom se kreće kroz otvor gantry-ja. Stol s pacijentom se može pomicati gore/dolje i lijevo/desno. Za točnije i ugodnije pozicioniranje koriste se razni pribori kao što su držači za glavu, podmetači za fleksiju koljena.



**Slika 6.** CT uređaj (izvor: <http://www.bosna-sunce.ba/oprema-za-radiologiju>)



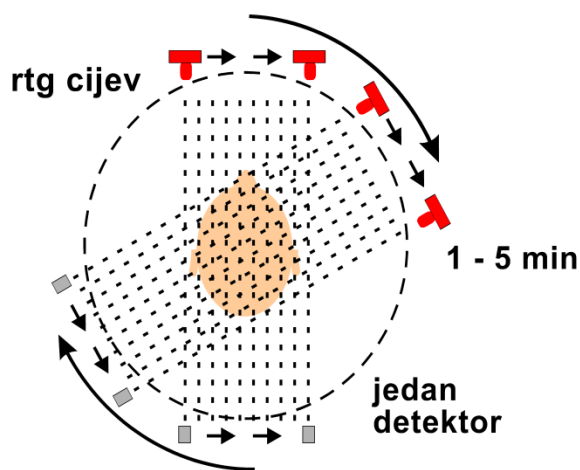
**Slika 7.** Prikaz unutrašnjosti CT uređaja  
(izvor: [http://www.elbauradiologico.com/2011\\_02\\_01\\_archive.html](http://www.elbauradiologico.com/2011_02_01_archive.html))

## 4. GENERACIJE CT UREĐAJA

Od prvog, Hounsfieldovog CT uređaja, do danas, CT uređaji su se razvijali i usavršavali kroz niz konfiguracija. Različite konfiguracije nazivaju se generacije. Glavni razlog uvođenja novih konfiguracija uređaja je smanjenje vremena skeniranja. Različite generacije CT uređaja razlikuju se po načinu gibanja cijevi za vrijeme snimanja sloja te brojem i geometrijom postavljenih detektora.

### Prva generacija

Uređaje prve generacije obilježava translacija i rotacija rendgenske cijevi, a tipični primjer je prvi uređaj EMI Mark I (slika 8). Pri svakoj translaciji, odnosno pomaku cijevi po pravcu duž polja pregleda, uređaj je učinio 160 mjerenja (projekcija). Nakon toga se cijev rotirala za 1 stupanj uz ponovnih 160 mjerenja po translaciji. Uređaj je imao dva kristalna detektora od natrijevog jodida koji su se kretali usporedno sa cijevi. Polje pregleda (FOV – field of view) bilo je veličine 27 x 27 cm, matriks 80 x 80, što sve daje voxel veličine 3 x 3 x 13 mm. Vrijeme pregleda za dva sloja bilo je 4,5 do 5 minuta, a cijeli pregled glave trajao je 30 minuta.

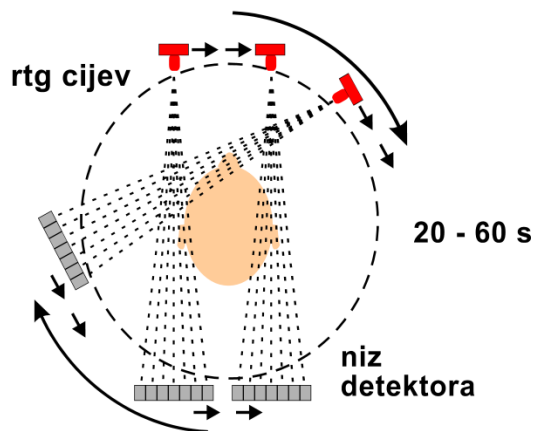


**Slika 8.** Shema CT uređaja I generacije

(izvor: Borić I., Multiplanarni prikaz struktura glave i vrata, Zagreb, 2003.)

## Druga generacija

Uređaji druge generacije su i dalje koristili translaciju i rotaciju cijevi (slika 9). Snop RTG zraka u ravni sloja bio je širi, lepezast (fan beam) – (multiple pencil beams). To je omogućilo upotrebu 30 i više detektora i pojedinačnu rotaciju do 30 stupnjeva. Vrijeme snimanja sloja bilo je od 10 do 90 sekundi.



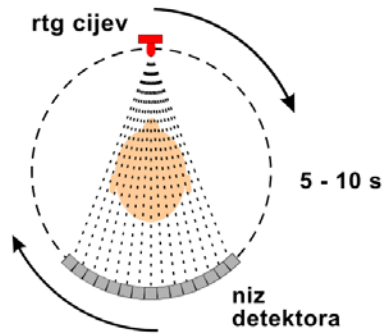
**Slika 9.** Shema CT uređaja II generacije

(izvor: Borić I., Multiplanarni prikaz struktura glave i vrata, Zagreb, 2003)

## Treća generacija

Za razliku od uređaja prve i druge generacije koje koriste translaciju i rotaciju cijevi za 180 stupnjeva, uređaji treće i četvrte generacije koriste samo rotaciju cijevi, u pravilu za 360 stupnjeva (slika 10). Translacija je eliminirana! U uređajima treće generacije lepezasti snop RTG zraka još je širi i obuhvaća cijelu širinu tijela pacijenta (50-55 stupnjeva). Rtg snop pada na 300 do 400 detektora koji rotiraju istovremeno sa cijevi (uređaji višeg ranga su imali i 600-900 detektora). Detektori su se nalazili nasuprot rtg cijevi, lučno oblikovani, kristalni scintilacijski ili plinski (xenon). Vrijeme snimanja sloja skraćeno je na 1 do 10 sekundi (u prosjeku 5 sec.).



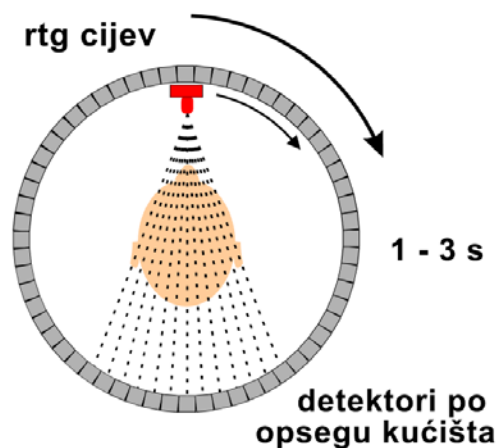


**Slika 10.** Shema CT uređaja III generacije

(izvor: Borić I., Multiplanarni prikaz struktura glave i vrata, Zagreb, 2003)

### Četvrta generacija

Četvrta generacija uređaja koristi i dalje rotaciju cijevi i lepežast snop zračenja no detektori su nepomični, postavljeni u krugu oko pacijenta (slika 11). Stacionarni, fiksirani prsten detektora (> 2000). Bitne razlike u kliničkoj vrijednosti uređaja treće i četvrte generacije nije bilo; zbog većeg broja detektora cijena uređaja je bila veća. Rotacija rtg cijevi za 360 stupnjeva u krugu unutar prstena detektora. Vrijeme skeniranja jednog sloja manje od 2 sec.

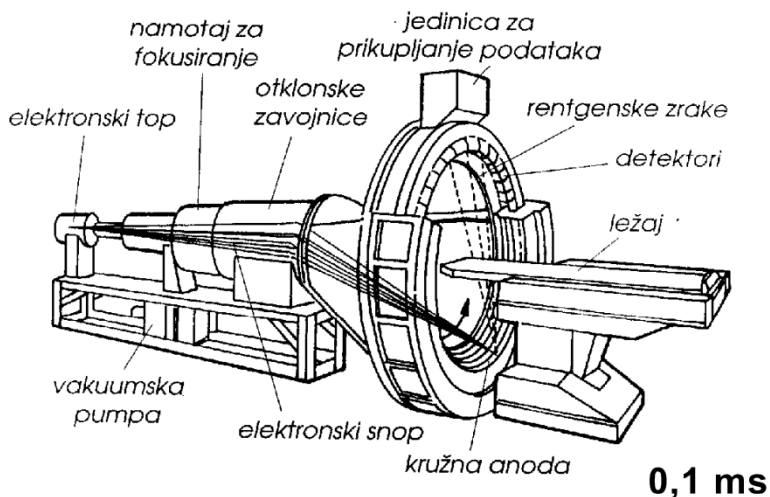


**Slika 11.** Shema CT uređaja IV generacije

(izvor: Borić I., Multiplanarni prikaz struktura glave i vrata, Zagreb, 2003)

## Peta generacija - electron beam CT

Početak osamdesetih godina razvijen je uređaj za kompjutoriziranu tomografiju koji umjesto RTG cijevi koristi akcelerator elektrona (slika 12). Elektroni iz akceleratora usmjeravaju se na anodu smještenu u gantry-u ispod pacijenta. RTG zrake stvorene u srazu snopa elektrona i volframa anode kolimiraju se i nakon prolaska kroz tijelo pacijenta padaju na dva niza detektora smještena u gantry-u iznad pacijenta. Rezultat ovako konstruiranog uređaja su vrlo kratke ekspozicije sloja, od 0,03 do 0,1 sekunde te veliki broj slojeva učinjenih za kratko vrijeme, do 40 slojeva za 18 sekundi. Slojevi se mogu snimati pojedinačno, kao u standardnom CT uređaju, ili više slojeva gotovo istovremeno. Uređaj je stoga jako pogodan za prikaz kardiovaskularnih i torakalnih struktura, za pregled djece, traumatiziranih i ostalih bolesnika koji nisu u stanju surađivati za vrijeme pregleda.



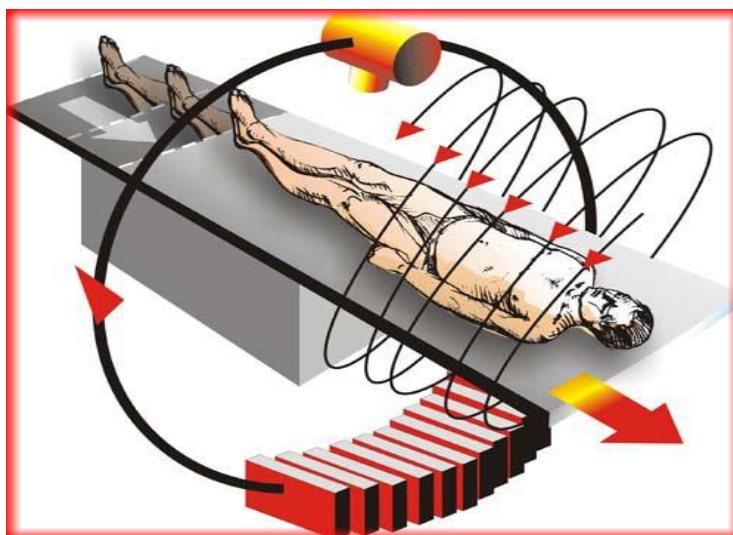
**Slika 12.** Shema electron-beam CT-a

(izvor: [http://fas.org/irp/imint/docs/rst/Intro/Part2\\_26c.html](http://fas.org/irp/imint/docs/rst/Intro/Part2_26c.html))

## Šesta generacija - spiralni CT skener

Spiralni CT rješava ograničenja konvencionalnih CT uređaja. Moguća je stalna rotacija rtg cijevi upotreba tzv. “slip ring-a” preuzetog iz tehnologije radara isključuje upotrebu kablova koji se namataju na bubanj i onemogućuju stalnu rotaciju cijevi. U ovom uređaju stol s pacijentom se

kreće konstantnom brzinom i umjesto slojeva prikupljaju se podaci o volumenima tkiva (slika13). Rendgenska cijev mora biti visokog toplinskog kapaciteta da bi izdržala zračenje u toku kontinuirane rotacije. Vrijeme skeniranja je kraće. U jednom zadržavanju daha pokrije se veliki volumen tijela. Poboljšane su rekonstrukcije te su moguće MPR, 3D i MIP.



**Slika 13.** Shema spiralnog CT uređaja (izvor:

[http://poliklinikasunce.com/index.php?option=com\\_content&task=view&id=173&Itemid=296](http://poliklinikasunce.com/index.php?option=com_content&task=view&id=173&Itemid=296))

### **Sedma generacija**

U sedmu generaciju spadaju višeslojni (multislice, MSCT) ili višedetektorski (multidetector, MDCT), (slika 13.) U višeslojnom CT uređaju je više slojeva detektora koji omogućuju kraće vrijeme skeniranja, a i više podataka može biti poslano u kompjuter u jednoj rotaciji. Uređaj sedme generacije ima 2, 4, 16, 64, 128, 256-slojeva detektora. U kraćem vremenu se skenira veći volumen, slojevi su tanji i veća je kvaliteta slike.

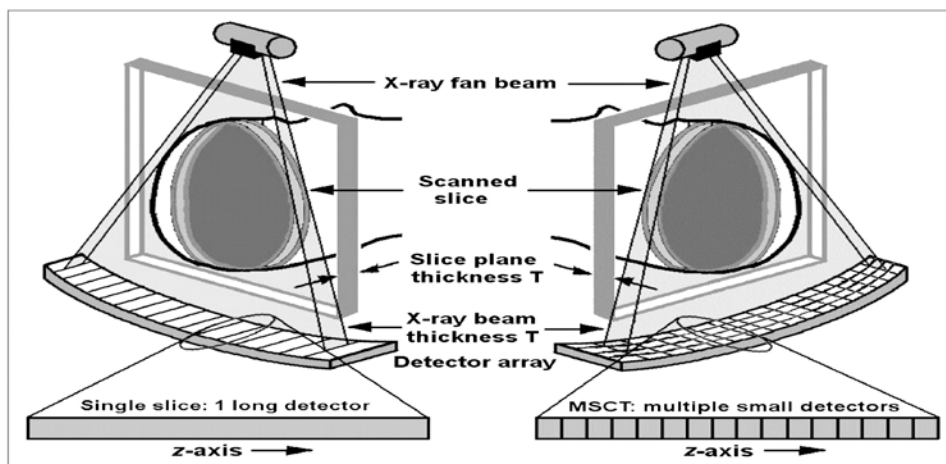
MSCT skeneri su preuzeli tehnologiju III generacije CT uređaja (manje raspršenog zračenja i manje detektora za isti učinak kao IV generacija).

Postoje tri vrste za multislice uređaje:

1. Matrix (svi detektori su iste veličine)
2. Adaptivni niz (adaptive array) - tanji detektori u sredini, deblji izvana
3. Hybrid (dvije veličine detektora, tanji su centralno), ukupna širina detektora je 32 mm

U MDCT uređajima u odnosu na jednoslojne, svi parametri su bolji:

1. Rezolucija - prostorna, kontrastna
2. Brzina skeniranja temporalna rezolucija – bolus kontrasta
3. Volumen - tanki slojevi
4. Snaga - velik broj fotona za bolju kvalitetu slike



**Slika 13.** Detektorske konfiguracije CT uređaja

(izvor: <http://tech.snmjournals.org/content/36/2/57/F1.expansion.html>)

#### 4.1. ALGORITMI REKONSTRUKCIJE

Algoritam je niz točno propisanih matematičkih radnji, koje od određenih ulaznih informacija daju određenu izlaznu informaciju. Kompjutor u CT uređaju koristi podatke dobivene iz detektora, obavlja stotine tisuća matematičkih operacija, a rezultat je rekonstrukcija koeficijentata apsorpcije RTG zraka u jednom sloju tijela. Za kvalitetu slike je vrlo bitan odnos signala i šuma

(SNR – signal to noise ratio). Odnos signala i šuma ovisi o rekonstrukcijskom algoritmu. Radiološki tehnolog treba odabrati algoritam za rekonstrukciju slike koji će najbolje odgovarati tkivu kojeg se treba analizirati. Postoje tri osnovne vrste algoritama rekonstrukcije koji se koriste u kompjutoriziranoj tomografiji:

- metoda povratne projekcije ( back projection )
- iterativni algoritmi
- analitički algoritmi

Metoda povratne projekcije je najviše upotrebljavana metoda rekonstrukcije u kompjutoriziranoj tomografiji. Kod ove metode rekonstrukcija slike obavlja se na temelju izmjerenih podataka o apsorpciji rendgenskih zraka kroz presjeke tijela. Glavna mana ovoga algoritma rekonstrukcije je zamućenje slike što se eliminira modifikacijom ovog algoritma primjenom filtrirane metode povratne rekonstrukcije koja eliminira zamućenje kontura. Iterativni algoritmi upotrebljavani su u prvim EMI uređajima. Zasnovani su na pretpostavci gustoće, usporedbi pretpostavke sa mjerenjem i zatim ispravku pretpostavke, a što se ponavlja više puta. Ovakav postupak izrazito je spor, te se pokazao kao nepraktičan. Analitički algoritmi koji se upotrebljavaju u modernim uređajima brži su. CT uređaji imaju na raspolaganju više različitih algoritama koji su prilagođeni za prikaz različitih struktura npr. standardni algoritam za prikaz mekih tkiva, algoritam koji ističe rubove, algoritam visoke rezolucije za prikaz koštanih struktura, posebni algoritmi za trodimenzionalnu rekonstrukciju, itd. Za spiralni CT postoje posebni interpolativni algoritmi kojima se vrijednosti apsorpcije određenog volumena računaju interpolacijom susjednih vrijednosti. Svaka izračunata vrijednost koeficijenta apsorpcije koji je razmjernan gustoći tkiva pretvara se u digitalno-analognim pretvornikom u analognu veličinu, tj. napon koji dolazi do katodne cijevi monitora. Tako dobivene različite svjetline pridodaju se točno određenim i odgovarajućim elementima slike na zastoru katodne cijevi monitora. Volumni element, voxel, na TV ekranu se, nakon rekonstrukcije, prikazuje dvodimenzionalno kao element slike, pixel. Najvažniji čimbenik za točnost dobivenih vrijednosti apsorpcijskih koeficijenata je broj projekcija odnosno ekspozicija, te veličina volumne jedinice – voxela u kojoj se koeficijenti izračunavaju. Točnost također ovisi i o kvaliteti detektora kao i o primijenjenom algoritmu rekonstrukcije. Mogućnosti manipulacije i rekonstrukcije slike kod CT snimanja ovise o tehničkoj i programskoj opremljenosti samog uređaja ili radne stanice ako je njom opremljen.

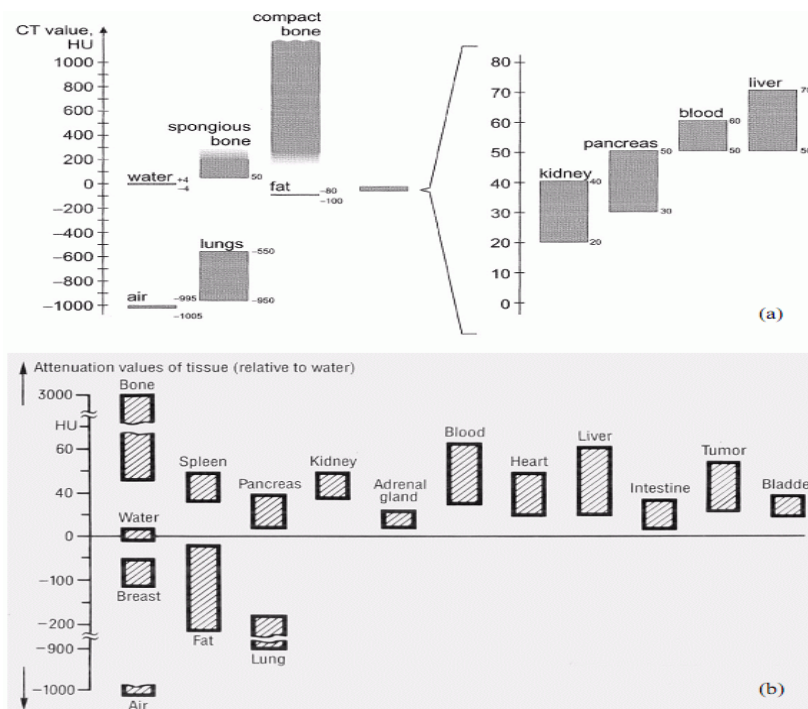
Svrha postprocesinga dobivenih “sirovih” podataka o slici je da omogući dodatne informacije, unaprijedi analizu slike i tako nas dovede bliže dijagnozi. Multiplanarna rekonstrukcija (MPR), “maximum intensity projection” (MIP), 3D rekonstrukcije (promatranje anatomskog detalja ili patološke promjene u različitim smjerovima i ravninama), 3D površinsko renderiranje, “tresholding” (trodimenzionalna rekonstrukcija struktura tijela primjenom različitih boja), “virtual endoskopija”, te različita mjerenja (promjeri, duljine, kutovi, ...) neke su od najčešće primjenjivanih metoda rekonstrukcije slike odnosno postprocesinga kod CT-a.<sup>8</sup>

## **4.2. CT BROJ I HOUNSFIELD-OVA JEDINICA**

Nestandardizirana dogovorena jedinica apsorpcije RTG koja mjeri finu rezoluciju gustoće tkiva kod CT snimanja naziva se Hounsfield-ova jedinica. CT broj ili Hounsfield-ova jedinica (HU) definirana je kao koeficijent apsorpcije rendgenskog zračenja. Određeno je da je vrijednost koeficijenta apsorpcije u čistoj vodi 0 HU, a u zraku –1000 HU. Raspon vrijednosti apsorpcije RTG zraka za sve strukture u tijelu izražen u HU. Hounsfieldovi brojevi mekog tkiva nalaze u području od 20 do 80 HU, kao npr. krv (od 43 do 65 HU), mozak (30 do 40 HU), srce (27 do 45 HU), jetra (47 do 73 HU). S negativne strane CT skale nalazi se masno tkivo (od -7 do -100 HU), i pluća (od -750 do -900 HU), (slika 14). CT uređaj pomoću računala može razlikovati do 1000 razina gustoća. Svaki CT broj u teoriji može dobiti svoju nijansu sive boje, odnosno svaki voxel se u vidu pixela može na TV ekranu prikazati u odgovarajućoj nijansi sivog. Ljudsko oko razlikuje oko 20 do 40 nijansi sive boje. Pravilan odabir sive skale važan je dio dijagnostičkog postupka. Postoji nekoliko osnovnih vrijednosti širine i središta sive skale za različite vrste pregleda pri čemu je pravilo da se središte sive skale namješta na vrijednost HU organa kojeg promatramo, uz stalno prilagođavanje sive skale strukturi koju želimo prikazati.

---

<sup>8</sup> Borić I., Multiplanarni prikaz struktura glave i vrata, Zagreb, 2003.



Slika 14. Hounsfieldova skala (izvor: <http://phantom9.wikidot.com/rapport>)

### 4.3. KVALITETA SLIKE

Osnovni elementi procjene u procjeni kvalitete slike su kontrastna i prostorna rezolucija. Kontrastna rezolucija predstavlja sposobnost razlučivanja područja malene razlike u gustoći, zdravog parenhima organa od patoloških promjena u njima, razlikovanje sive i bijele tvari mozga razlikovanje različitih tekućina međusobno i dr. Dok se na konvencionalnim RTG snimkama mogu razlikovati tvari iste debljine koje se razlikuju u gustoći za oko 10%, CT je u mogućnosti razlikovati tvari čija je razlika u gustoći i do 0,25%. Kontrastna rezolucija ovisi o broju detektiranih fotona po pojedinom voxelu. Prostorna rezolucija je mogućnost prikaza malenih promjena. Ovisi najviše o veličini voxela. Bolja prostorna rezolucija postiže se manjim voxelom. Prostorna rezolucija CT uređaja slabija je od prostorne rezolucije konvencionalne RTG snimke, što se nadoknađuje upotrebom što tanjeg sloja snimanja čime se izbjegava preklapanje raznih struktura. Tehnike visoke rezolucije koriste izrazito tanke slojeve. Na taj se način smanjuje

veličina voxela. U rekonstrukciji slike koriste se algoritme visoke rezolucije. Uz to se nastoji smanjiti i vrijeme ekspozicije, kako bi se eliminirali i mogući artefakti gibanja.

#### **4.4. PRINCIPI RADA CT-A**

Osnovni princip rada CT-a je isti kao i u klasičnoj radiografiji, mjerenje apsorpcije RTG zraka u tijelu pacijenta. U klasičnoj radiografiji detektor rtg zraka je film na koji zrake padaju nakon njihove nepotpune apsorpcije u tijelu pacijenta. U CT-u pomoću rtg zraka koje prolaze kroz tijelo pacijenta iz raznih kutova, dobijemo oslikavanje pojedinačnih poprečnih slojeva. Oslabljene zrake bilježe detektori zračenja, a tako dobivene vrijednosti apsorpcije obrađuju se kompjuterski. Kompjuterizirana tomografija je prva radiološka metoda koja je omogućila uvid u unutrašnjost tijela, tj. strukture tijela koje su superponirane na klasičnim rendgenskim snimkama. CT (slojevno snimanje) je dijagnostička radiološka digitalna metoda pregleda, koja najkraće rečeno, predstavlja računalnu rekonstrukciju poprečnog (aksijalnog) tomografskog sloja, na osnovu mnogostrukog mjerenja apsorpcijskih vrijednosti rtg zraka. Uređaji za kompjuteriziranu tomografiju (CT) koriste jaku elektromagnetsku energiju rendgenskih zraka. Kompjuterizirana tomografija kombinira rtg zračenje i detektore zračenja zajedno s kompjutorom da bi se dobile poprečne (aksijalne) slike kroz bilo koji dio tijela. Zbog aksijalnih presjeka metoda se nazivala i CAT (computed axial tomography).



## 5. RADIOLOŠKA OBRADA PLUĆA- HRCT/MSCT

Opisivanje konvencionalnog radiograma prsnog koša u bolestima plućnog intersticija često nas ispunjava nezadovoljstvom, jer je sadržaj uzoraka oskudan. Diferencijalna dijagnoza je široka jer slične promjene može uzrokovati oko 180 različitih bolesti. Informacije koje nam daje MSCT i HRCT o plućima uvelike poboljšava kvalitetu rada i znatno pridonosi pravilnoj dijagnozi i terapiji. Koristeći se MSCT-om i HRCT-om mnoge intersticijske bolesti imaju svoje tipične osobine, te se izbjegavaju agresivnije dijagnostičke metode kao što su bronhoskopija i otvorene kirurške biopsije. Dvije su glavne razlike između konvencionalnog CT-a i MSCT/HRCT-a , a to su uža kolimacija i posebni algoritam visoke rezolucije koji se koristi za rekonstrukciju slika. Kod MSCT-a svaki sken može biti HRCT. Prednost MSCT/HRCT-a pred konvencionalnim radiogramom pluća je u tome što nema sumacije i što je visoki kontrast. Nije uvijek moguće iz samih MSCT slika postaviti definitivnu dijagnozu. Postupak je najprije isključiti najčešće bolesti plućnog intersticija.

## 6. EPIDEMIOLOGIJA BOLESTI PLUĆNOG INTERSTICIJA

Bolesti plućnog intersticija heterogena su skupina bolesti koju čini više od 180 različitih entiteta. Čine 15 % plućne patologije. Napretkom tehnologije i znanosti sve se češće dijagnosticiraju. Učestalost pojedinih bolesti plućnog intersticija je različita. Dvije trećine bolesti su nepoznatog, a trećina poznatog uzroka. Od intersticijskih bolesti nepoznatog uzroka najčešće su idiopatska plućna fibroza (IPF) i sarkoidoza, a od bolesti poznatog uzroka najčešći su hipersenzitivni pneumonitis i infekcije (tuberkuloza, virusi, gljive). Među ostale bolesti plućnog intersticija spadaju histiocitoza Langerhansovih stanica, Wegenerova granulomatoza, edem pluća, azbestoza, silkoza i drugo.

### **HRCT/MSCT uzorci u bolestima plućnog intersticija**

Različiti uzorci mogu naći u bolestima plućnog intersticija koristeći HRCT/MSCT. U tu skupinu spadaju nodularni uzorak, linearni i retikularni uzorak, cistične lezije, uzorak mliječnog stakla, uzorak drva u pupanju, konsolidacija i mozaična perfuzija.

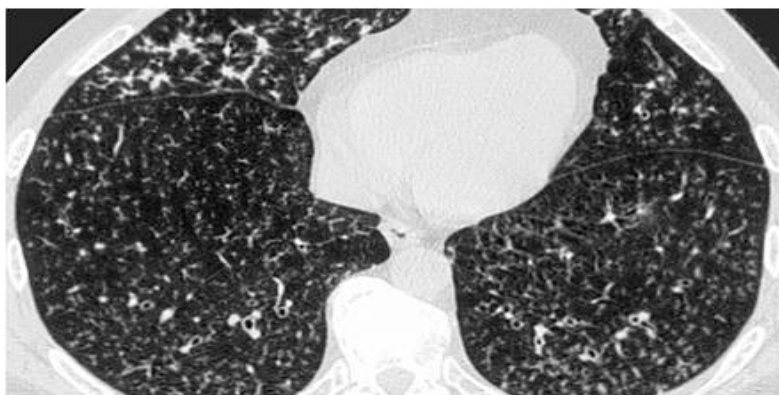
### **Nodularni uzorak (čvorovi)**

Čvor je okrugli denzitet koji ne odgovara krvnoj žili. Čvor predstavlja okruglastu strukturu ili linearnu strukturu na poprečnom presjeku. Procjena nodusa i diferencijalna dijagnostika osnivana je na njihovoj veličini (mali i veliki), rasprostranjenosti i oštini (oštro ili nejasno ocrtani). Mali nodusi, čvorići su okrugle lezije dijametra manjeg od 1 cm koji se razlikuju prema lokaciji. Mogu biti u intersticiju ili u zračnim putovima. Intersticijski nodusi su oštro ocrtani veći od 2 mm i tek tada mogu biti detektirani HRCT-om. Nalazimo ih u bolesnika sa sarkoidozom, histiocitozom, silikozom, milijarnom tuberkulozom i metastatskim tumorima. Oni brišu žilni crtež, dok su nodusi u zračnim putovima nejasno ocrtani i ne brišu žilni crtež, te su većinom smješteni centrilobularno i peribronhiolarno. Prema rasprostranjenosti dijelimo ih na čvoriće rasprostranjene nasumice, perilimfatične i septalne. Čvorići rasprostranjeni nasumice u odnosu na strukture sekundarnog reznjića tipični su za milijarnu tuberkulozu i gljivične infekcije. Vide se kao oštro ocrtane lezije.<sup>9</sup>

---

<sup>9</sup> Peroš-Golubičić T., Sarkoidoza/Bolesti plućnog intersticija, Medicinska naklada Zagreb, 2005.

Perilimfatične čvoriće nalazimo u bolesnika sa sarkoidozom, silikozom i limfangiozom dok septalni čvorići tvore zadebljanja poput krunica. Takva rasprostranjenost vidi se u bolesnika s amiloidozom i limfocitnom intersticijskom pneumonijom. Centrilobularna distribucija nodusa karakterizirana je neoštro i nejasno ocrtanim čvorićima koji su odvojeni od interlobularnih septa nekoliko milimetara, a vide se prilikom endobrohijalnog širenja tuberkuloze, bronhopneumoniji, plućnom edemu i bronhioalveolarnom karcinomu. Centrilobularni čvorići su obično slične veličine i razmaknuti na pravilnim udaljenostima jedan od drugoga (slika15). Internodularna udaljenost je oko 1-2,5 cm. Na periferiji oni se nalaze 5-10 mm od pleuralne površine ( ½ promjera sekundarnog plućnog lobusa). Veliki nodusi su okrugle lezije veće od 1cm. Vidljivi su kod sarkoidoze, silikoze, tumora, plućnih infarkta i nekim drugim bolestima.



**Slika 15.** HRCT – centrilobularni čvorići (izvor: KBC Split, Zavod za radiologiju)

### **Linearni i retikularni uzorak**

Linearne i retikularne lezije radiomorfološki su uzorci koji nastaju zbog zadebljanja plućnog intersticija uslijed fibroze, edema ili nakupljanja raznovrsnih stanica ili drugog materijala.

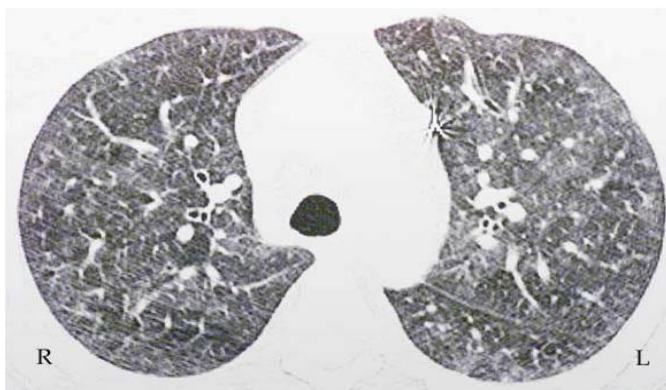
### **Cistične lezije**

Cista je definirana kao dobro organizirana lezija, tankih stijenki koja sadržava zrak ili tekućinu. Stijenka je građena od epitela ili fibroznog veziva. Plućne ciste kod cističnih bronhiektazija su obično nakupljene zajedno i žarišno. Naprotiv multiple ciste u subpleuralnom parenhimu su

obično indikativne za “saćasta pluća”. Saćasto pluće označava cistične prostore s debelim stijenkama obloženim epitelom koje upućuje na prisutnost terminalne plućne fibroze.<sup>10</sup>

### **Uzorak mliječnog stakla**

Uzorak mliječnog stakla označava smanjenu prozračnost pluća s očuvanim i vidljivim crtežom žilja i bronha (slika 16). Uzorak zrnatog stakla je čest, ali nespecifičan nalaz koji označava parenhimske abnormalnosti koje su ispod doseg rezolucije na HRCT/MSCT-u. Može se naći kod promjena u intersticiju, ispunjavanju alveola sadržajem ili kombinaciji ovih uzroka.



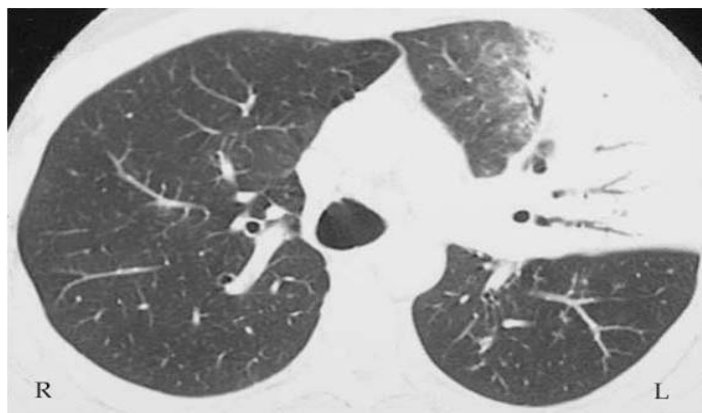
**Slika 16. MSCT -** Uzorak mliječnog stakla (izvor: KBC Split, Zavod za radiologiju)

### **Konsolidacija**

Konsolidacija označava smanjena prozračnost pluća koja briše žilni i bronhalni crtež (slika 17). Nastaje zbog nakupljanja tekućine, stanica, tkiva i drugih tvari u alveolarnim prostorima. Često se uz konsolidaciju vidi i zračni bronhogram. Radi se prvenstveno o upalnoj etiologiji.

---

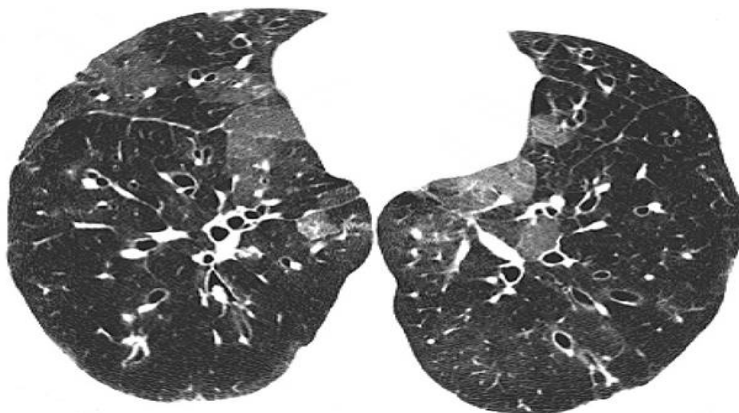
<sup>10</sup> Peroš-Golubičić T., Sarkoidoza/Bolesti plućnog intersticija, Medicinska naklada Zagreb, 2005.



**Slika 17.** Konsolidacija – bronhopneumonija (izvor: KBC Split, Zavod za radiologiju)

### **Mozaična perfuzija**

Mozaična perfuzija označava nepravilna područja niske atenuacije što rezultira u regionalnim razlikama u perfuziji pluća (slika 18). Interpretacija mozaične perfuzije može se naći kod tromboembolije, infiltrativne bolesti pluća, te bolesti malih dišnih putova. Pravljenje skenova na kraju ekspirija je prihvaćeno kao metoda za dokazivanje “air trapping” ili zaostajanja zraka. Normalno se kod ekspirija homogeno povećava denzitet na presjecima u skeniranom području. Fokalni ili generalizirani izostanak promjene denziteta zove se zaostajanje zraka.



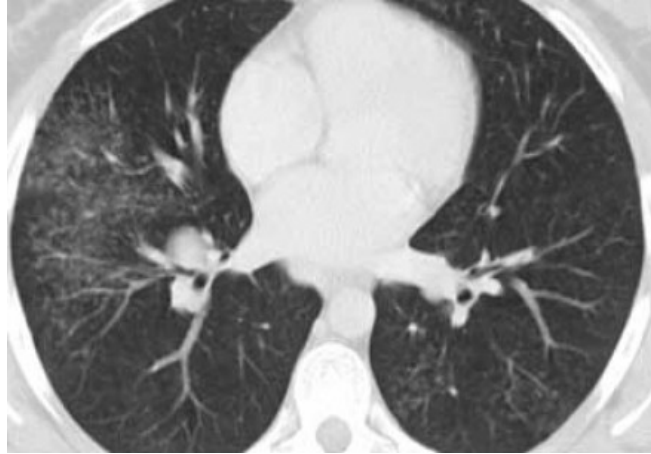**Slika 18.** Prikaz mozaične perfuzije (izvor: KBC Split, Zavod za radiologiju)

## **7. RADIOLOŠKI UZORCI NAJČEŠĆIH BOLESTI PLUĆNOG INTERSTICIJA**

Analiza radiomorfoloških osobina bolesti plućnog intersticija je izrazito zahtjevna. Intersticijski uzorak na konvencionalnom radiogramu pluća je nespecifičan za toliko raznoliku i brojnu skupinu. Da bi očitavanje HRCT/MSCT nalaza bilo korisno potrebno je dobro poznavanje uzoraka, njihove rasprostranjenosti i značenja istovremenog zahvaćanja drugih intratorakalnih struktura, uz ostale podatke.

### **Sarkoidoza**

Sarkoidoza je kronična, multiorganska bolest nepoznate etiologije, karakterizirana epitelioidnim granulomima, a u kroničnoj plućnoj formi i razorom normalne arhitektonike tkiva. Plućni oblik pojavljuje se u više od 90 % bolesnika, a očituje se kao uvećanje hilarnih i medijastinalnih limfonoda sa zahvaćanjem plućnog parenhima ili bez toga. U zahvaćenom plućnom parenhimu, grozdovi sarkoidoznih granuloma i upalne stanice oblikuju noduse koji mogu razoriti stijenje alveola, bronhe i krvne žile. Sarkoidozu dijagnosticiramo na osnovi konvencionalne sumacijske snimke prsnog koša. Tipični nalaz HRCT/MSCT-a aktivne sarkoidoze su mali nodusi oštro konturirani, perilimfatičke distribucije, subpleuralno, uz interlobularna septa, interlobije i bronhovaskularne snopove. HRCT/MSCT-om ponekad nalazimo žarišni uzorak mliječnog stakla, udružen s nodusima, konsolidacijom i fibrotičkim promjenama parenhima (slika 19). Taj uzorak upućuje na aktivnu upalu i razvoj plućne fibroze. HRCT/MSCT nalaz puno je senzitivniji i specifičniji od konvencionalne snimke pluća u detektiranju početnih promjena plućnog parenhima.



**Slika 19.** Sarkoidoza - U ovom slučaju prikaz sarkoidoze ima izgled mliječnog stakla, ali detaljnijim pregledom, vidi se da je povećana atenuacija rezultat mnogih sitnih grupnih nodula (izvor: KBC Split, Zavod za radiologiju)

### **Histiocitoza Langerhansovih stanica**

Histiocitoza Langerhanskih stanica (LCH) je bolest nepoznatog uzroka, a najčešće se pojavljuje u pušača. U ranom stadiju bolest nalaz HRCT/MSCT a karakteriziraju centrilobularni čvorići ponekad izgleda morske zvijezde, obično manje od 5 mm promjera. U kasnijoj fazi čvorići se raspadaju, te nastaju izolirane ciste. Rupture cista uzrokuju kolaps plućnog parenhima zbog pneumotoraksa. HRCT/MSCT nalaz nepravilnih, bizarnih cista, peribronhiolarnih i centrilobularnih nodusa, koji zahvaćaju gornje plućne režnjeve u pušača mogu biti dovoljni za postavljanje dijagnoze histiocitote Langerhanskih stanica (LCH).

### **Alveolarna proteinoza**

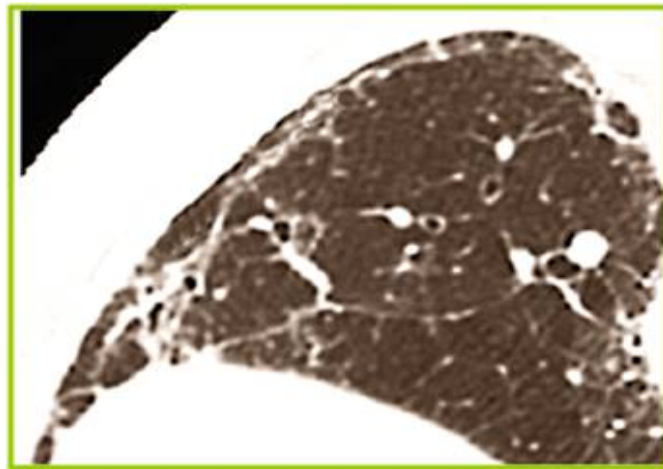
Alveolarna proteinoza karakterizirana je ispunjenim alveolama PAS-pozitivnim proteinskim materijalom, a najčešće je nepoznatog uzroka. HRCT/MSCT nalaz je karakterističan, uočava se uzorak zrnatog stakla sa zadebljanjem interlobularnih septi kao i intralobularnim intersticijalnim zadebljanjima dajući izgled koji se opisuje kao crazy paving-mozaična podloga.

## Silikoza

Silikoza nastaje udisanjem prašine koja sadržava kristalizirani silicijev dioksid. Uznapredovala bolest uz fibrozu u gornjem plućnom režnju praćena je i cikatrijalnim emfizemom. Karakteristični MSCT/HRCT nalaz su oštro ocrtani centrilobularni nodusi (2-5 mm) uglavnom u gornjim plućnim režnjevima. Nodusi mogu kalcificirati, povećavati se i konfluirajući u mase poput grozdova nepravilnih kontura.

## Azbestoza

Azbestoza se može sigurno dijagnosticirati u bolesnika s pozitivnom radnom anamnezom izloženosti azbestu i HRCT nalazom centrilobularnih malih nodusa, interlobularnog i intralobularnog septalnog zadebljanja, subpleuralnih i parenhimskih traka (slika 20). HRCT je superioran konvencionalnoj snimci u ranom stadiju bolesti s prikazom perifernih centrilobularnih nodula, tankih bazalnih retikularnih lezija i parenhimskih traka. U 20-30 % bolesnika s pozitivnom radnom anamnezom i normalnim nalazom konvencionalne snimke, HRCT nalaz pokazuje rane promjene bolesti.



**Slika 20.** MSCT – prikaz azbestoze, subpleuralne zakrivljene linije (izvor: KBC Split, Zavod za radiologiju)



## 8. HIGH RESOLUTION / MULTISLICE CT PLUĆA

Kompjutorizirana tomografija visoke rezolucije revolucionirala je pristup dijagnostici, procjeni proširenosti, aktivnosti i težine bolesti, te praćenju i procjeni dijagnoze jer omogućuje vizualizaciju detalja u plućnom parenhimu do razine sekundarnog plućnog režnjača. Tehnika visoke rezolucije ( high-resolution) prvi put je uvedena 1982. godine. Metoda HRCT osjetljivija je od konvencionalne radiografije, osobito u prikazu dijelova pluća subpleuralno, uz dijafragmu i u vršcima. Nalaz HRCT pluća može biti pozitivan i kada su standardni plućni radiogrami uredni, što omogućuje ranije postavljanje dijagnoze. Informacije koje nam daje kompjutorizirana tomografija visoke rezolucije (HRCT) o plućima, uvelike poboljšava kvalitetu rada torakalnog radiologa. Kompjutorizirana tomografija visoke rezolucije (HRCT) ima iznimno važnu ulogu u procjeni lezija u bolestima plućnog intersticija. HRCT karakteriziraju tanki slojevi kolimacije 1-1,5 mm koji omogućuju optimalnu rezoluciju slike. Tanji slojevi sa kolimacijom <1 mm ne poboljšavaju prostornu rezoluciju, a deblji sa kolimacijom >1,5 do 2 mm, ne prikazuju finu razliku gustoće plućnog parenhima i onemogućuju točnu procjenu nalaza malih nodusa, uzorka zmatog stakla, cista i zadebljanja interlobularnih septa. Vrijeme ekspozicije je 1-2 sekunde, rekonstrukcijski oštri (koštani) algoritam, uvjeti snimanja 120-140 kV, 240-400 mAs, matriks veći od 512 x 512 piksela, Window level oko -600 HU, a Width level oko 1.500 HU. Ovakve karakteristike HRCT-a omogućuju visoku prostornu rezoluciju za prikaz najmanje vidljive plućne anatomske strukture ispod 0,25 mm tj. sekundarnog plućnog režnjača (Millerov lobul). To je najmanja jedinica plućnog parenhima okružena vezivnim tkivom. Sekundarni plućni režnjač je opslužen s 3 do 5 terminalnih bronhiola te sadržava 3-5 acinusa okružen vezivnim strukturama. Normalni zračni putovi sekundarnog plućnog režnjača nisu vidljivi HRCT-om. Jednako kvalitetna rezolucija slike koja je komparabilna s aksijalnom HRCT tehnikom je multiplanarni prikaz dobiven multidetektorskim spiralnim CT-om (MSCT). <sup>11</sup>Višeslojni (Multislice CT - MSCT) najmoderniji su višeslojni CT uređaji, koji sadržavaju više detektorskih nizova sa 600-800 detektora u svakom redu. Višeredni detektori omogućuju prikupljanje znatno veće količine podataka nakon prolaska rendgenskih zraka kroz tijelo bolesnika. Multislice CT predstavlja novo

---

<sup>11</sup> Peroš-Golubičić T., Sarkoidoza/Bolesti plućnog intersticija, Medicinska naklada Zagreb, 2005.

veliko otkriće u CT tehnologiji. S multislice CT uređajima dobivaju se mnoga poboljšanja koja skraćuju vrijeme skeniranja i uz zadržavanje uske kolimacije rendgenskog snopa.<sup>12</sup>

Kraće vrijeme skeniranja smanjuje artefakata pomicanja, pogotovo kod djece ili kritično bolesnih pacijenata. MSCT transformira CT tehnologiju iz transaksijalne u stvarnu trodimenzionalnu (3D) slikovnu tehniku. Osim tanjih presjeka, postiže se izotropni prikaz uz identičnu prostornu rezoluciju u svim ravninama. MSCT uređajima se nakon kompjutorske obrade, osim standardnih aksijalnih ili poprečnih slojeva, dobiju i rekonstruirani koronarni te sagitalni slojevi – multiplanarne rekonstrukcije. Prilikom opisivanja HRCT/MSCT snimke prsnog koša potrebno je pridržavati se terminologije koja se znatno razlikuje od terminologije koja se koristi prilikom opisivanja konvencionalnih radiograma.

---

<sup>12</sup> <http://www.medri.uniri.hr/katedre/Radiologija/med.%20radiologija/tehnike%20sloj.%20snimanja/3g-teh.sl.sn-pred.pdf>

## **9. INDIKACIJE I KONTRAINDIKACIJE HRCT/MSCT PLUĆA**

### **Indikacije**

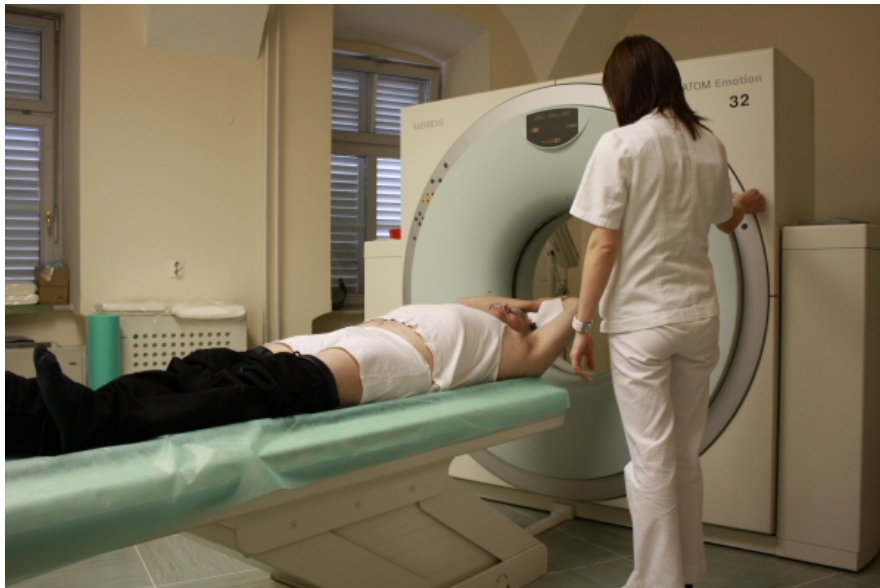1. Evaluacija difuznih plućnih bolesti otkrivenih na radiogramu pluća, konvencionalnom CT- u pluća, uključujući traženje najboljeg mjesta za otvorenu biopsiju
2. Klinički suspektna plućna bolest, a uredan rtg pluća (obliterirajući bronchiolitis, intersticijalna fibroza)
3. Sumnja na blaže ili teže oblike bolesti dišnih putova
4. Obrada pacijenta sa neobjašnjenim poremećajem plućne funkcije
5. Ocjena reverzibilnosti kod difuzne intersticijalne fibroze
6. Kvantifikacija stupnja difuzne bolesti pluća za procjenu učinkovitosti tretmana liječenja

### **Kontraindikacije**

Apsolutne kontraindikacije za izvođenje HRCT/MSCT-a pluća nema. Uz sve pozitivne karakteristike HRCT/MSCT-a kao dijagnostičke metode, nikako ne treba zaboraviti da CT pretrage imaju i svoju negativnu stranu. To se u odnosi na izloženost pacijenta primarnom i sekundarnom zračenju koje štetno djeluje na organizam. Zbog toga je od velike važnosti postavljanje stroge indikacije za CT preglede, odnosno strogo poštivanje algoritama pretraga. Na taj način smanjit ćemo izlaganje djelovanju ionizirajućem zračenju, što posebno značenje dobiva u pretragama djece, adolescenata, ali i ostalih dobnih skupina.

## 10. PRIPREMA I POZICIONIRANJE PACIJENTA

Priprema i pozicioniranje pacijenta za indiciranu pretragu CT uključuje postavljanje u udoban položaj, simetrično u odnosu na podlogu uz adekvatne zaštite od zračenja. Podlošci se stavljaju pod glavu, koljena ili potkoljenice da bi bolesniku bilo udobno čime se smanjuju eventualni artefakti pokreta. Pacijent se na CT stol postavlja u supinacijskom položaju. Da bi se izbjegli artefakti, ruke treba odmaknuti iz područja skeniranja. Najbolje ih je postaviti iznad glave ispružene ili savijene u laktovima. Važno je prije početka pretrage pacijentu postaviti venski put za aplikaciju kontrastnog sredstva. Svi metalni objekti trebaju se odstraniti iz polja skeniranja.



Slika 21. Položaj pacijenta za CT pregled (izvor: <http://www.sbkt.hr/radiologija.php>)

## 11. SPECIFIKACIJA I IZVEDBA PREGLEDA

Planiranje pretrage se obično radi prema protokolima koji su prilagođeni snimanom dijelu tijela i konkretnim zahtjevima pretrage. Najčešće se bira jedan iz seta standardnih protokola koji se može modificirati prema pacijentu (debeli ili mršavi bolesnici, bolesnici s oštećenom bubrežni funkcijom ili s lošim pristupom venskom putu). Standardni protokoli uključuju informaciju o pripremi bolesnika, načinu prikupljanja podataka i rekonstrukcijskoj tehnici, uključujući 3D postprocesing, te snimanje na film. Pisani ili elektronski zahtjev za pretragu pluća HRCT-om trebao bi pružiti dovoljno informacija kako bi se opravdala indikacija pregleda i pružila kvalitetna izvedba pregleda. Potrebna medicinska dokumentacija sadrži :

- Znakove i simptome bolesti
- Povijest bolesti

Dodatne informacije za opravdanu indikaciju pregleda ili privremena dijagnoza svakako pomažu i u nekim slučajevima su potrebne kako bi se izvedba i interpretacija pregleda obavila na zadovoljavajućoj razini. Pretraga mora biti indicirana od strane ordinirajućeg liječnika. Medicinsko osoblje treba biti upoznato s pacijentovim stanjem i dosljedno zahtjevima prakse državnog djelovanja. Iako su mnogi procesi CT skeniranja automatizirani, nekoliko tehničkih parametara iziskuje ljudsko djelovanje.

Budući da ti čimbenici mogu značajno utjecati na dijagnostičku vrijednost HRCT pregleda, nužno je da nadležni liječnik bude upoznat sa sljedećim:

- Tehnički čimbenici i količina zračenja pacijenta
- Debljina sloja skeniranja
- Brzina pomaka stola
- Vrijeme rotacije cijevi
- Konfiguracija CT detektora
- Polje pregleda
- Algoritmi rekonstrukcije

U svrhu obavljanja što boljeg CT pregleda, nadležni liječnik je dužan slijediti određeni protokol pretrage koji se temelji na kliničkim indikacijama i pacijentovom dokumentacijom.

Kod određenih indikacija za HRCT pluća potrebna je intravenska aplikacija kontrastnog sredstva. Intravenski kontrast je potreban za evaluaciju patoloških procesa medijastinuma i pleure te vaskularne patologije (primjerice plućne embolije). Aplikacija kontrastnog sredstva najčešće nije potreban u procjeni bolesti plućnog intersticija. Rutinski CT pregled toraksa se izvodi spiralnom tehnikom u dubokom inspiriju. Bolesnike s teškom dispnejom koji ne bi mogli zaustaviti disanje tijekom skeniranja savjetuje se da plitko dišu (minimalni respiracijski pokreti). Artefakte respiracijskih pokreta također se može smanjiti kaudokranijalnim skeniranjem jer su bazalni plućni segmenti više respiracijski pokretni od apikalnih. Za optimalnu kvalitetu slike, moraju se koristiti dva različita rekonstrukcijska algoritma i to «sharp kernel» visoke rezolucije za pluća, odnosno «soft kernel» za medijastinum. Za opacifikaciju velikih krvnih žila u medijastinumu dovoljna je manja količina kontrasta uz ispiranje injektora fiziološkom otopinom. Procjenu proširenosti plućnih tumora zahtjeva intravensku primjenu kontrasta. Skeniranje treba započeti otprilike 30 sekundi nakon početka aplikacije. Dopunski CT presjeci kroz tumor u ekspiriju (procjena respiracijske pokretljivosti, odnosno fiksacije tumora) se ponekad koriste u procjeni proširenosti lezije na pleuru te kod procjene zarobljavanja zraka.

## 12. PREVENCIJA I ZAŠTITA OD ZRAČENJA KOD CT-a

Prevenција podrazumijeva mogućnost izbjegavanja zračenja, postavljanje valjane indikacije za radiološku pretragu, izbor metode pregleda s najmanjom dozom zračenja, itd. Kompjuterizirana tomografija je vrlo raširena i često primijenjena radiološka metoda, te je značajan broj bolesnika izložen djelovanju ionizirajućeg zračenja. Doza zračenja koju bolesnik primi tokom pregleda ovisi o volumenu i gustoći snimanog dijela tijela, broju slojeva koji će se skenirati, vrsti kvaliteti aparata. S obzirom na ionizirajuće zračenje koje kod HRCT/MSCT-a može značajno povisiti ukupnu dozu zračenja, pri određivanju načina i uvjeta skeniranja primjenjuje se takozvano ALARA načelo ("as low as reasonably achievable"). Pravilnim izvođenjem pretrage uz najprikladnije uvjete skeniranja moguće je višestruko smanjiti učestalost štetnih učinaka zračenja i ukupnu dozu zračenja. Poseban oprez, potreban je kod izvođenja pretrage u dječjoj dobi i tijekom trudnoće. Poznato je da je tijekom trudnoće najosjetljivije razdoblje 8. do 25. tjedna trudnoće, kada vrlo visoke doze ionizirajućeg zračenja mogu uzrokovati teške malformacije organa i mentalnu retardaciju. Za izvođenje pretrage koja koristi ionizirajuće zračenje tijekom trudnoće, mora postojati vitalna medicinska indikacija ili procjena da bi izostanak ili odgađanje pretrage bitno ugrozilo život i zdravlje trudnice i ploda.

### 13. ZAKLJUČAK

Radiološka dijagnostika u stalnom je razvoju i napretku. Primjena naprednih i složenih programskih rješenja, hardverska evolucija na području brzine rada udružena s neprestalnim proširenjem memorijskih jedinica, dozvolila je razvoj manipulacije slikom. Zahvaljujući napretku tehnologije točnije i brže dolazimo do ispravne dijagnoze. Kompjutorizirana tomografija visoke rezolucije revolucionirala je pristup dijagnostici, procjeni proširenosti, aktivnosti i težine bolesti, te praćenju i procjeni dijagnoze jer omogućuje vizualizaciju detalja u plućnom parenhimu do razine sekundarnog plućnog režnjica.

Kompjuterizirana tomografija visoke rezolucije (HRCT) ima iznimno važnu ulogu u procjeni lezija u bolestima plućnog intersticija. Jednako kvalitetna rezolucija slike koja je komparabilna s aksijalnom HRCT tehnikom je multiplanarni prikaz dobiven multidetektorskim spiralnim CT-om (MSCT). Višeredni detektori omogućuju prikupljanje znatno veće količine podataka nakon prolaska rendgenskih zraka kroz tijelo bolesnika.

Multislice CT predstavlja novo veliko otkriće u CT tehnologiji. S multislice CT uređajima dobivaju se mnoga poboljšanja koja skraćuju vrijeme skeniranja i uz zadržavanje uske kolimacije rendgenskog snopa. Zahvaljujući MSCT-u kraće je vrijeme skeniranja, smanjeni su artefakata micanja, pogotovo kod djece ili kritično bolesnih pacijenata. Oprema s takvim tehničkim mogućnostima samo u rukama stručnog i iskusnog poslužitelja dati će očekivane rezultate. Takvu skupinu ljudi – tim čine radiolog i radiološki tehnolog. Njihova zadaća je stalno praćenje tehničkog razvoja u ovom području i unapređivanje vlastitog znanja, a što se postiže iskustvom i neprestalnom edukacijom.



## 14. SAŽETAK

U završnom radu opisan je princip rada kompjuterizirana tomografija visoke rezolucije HRCT/Multislice CT kao važne metode u otkrivanju bolesti plućnog intersticija. Bolesti plućnog intersticija heterogena su skupina bolesti koju čini više od 180 različitih entiteta. Čine 15 % plućne patologije. Napretkom tehnologije i znanosti sve se češće dijagnosticiraju. Kompjuterizirana tomografija je prva radiološka metoda koja je omogućila uvid u unutrašnjost tijela, tj. strukture tijela koje su superponirane na klasičnim rendgenskim snimkama. CT (slojevno snimanje) najkraće rečeno, predstavlja računalnu rekonstrukciju poprečnog (aksijalnog) tomografskog sloja, na osnovu mnogostrukog mjerenja apsorpcijskih vrijednosti rtg zraka. Informacije koje nam daje MSCT i HRCT o plućima uvelike poboljšava kvalitetu rada i znatno pridonosi pravilnoj dijagnozi i terapiji. Koristeći se MSCT-om i HRCT-om mnoge intersticijske bolesti imaju svoje tipične osobine, te se izbjegavaju agresivnije dijagnostičke metode kao što su bronhoskopija i otvorene kirurške biopsije. Prilikom opisivanja HRCT/MSCT snimke prsnog koša potrebno je pridržavati se terminologije koja se znatno razlikuje od terminologije koja se koristi prilikom opisivanja konvencionalnih radiograma.

## **15. SUMMARY**

This final paper describes the working principle of high resolution computed tomography HRCT/multislice CT as an important method for detecting lung disease. Interstitial lung diseases are a heterogeneous group of diseases consisting of more than 180 different entities and they make 15% of lung pathology. The advancement of technology and science are increasingly being diagnosed. Computed tomography is the first imaging method that allow to assess inside of the body, those body structures that are superimposed on the classic X-rays.

CT (layer imaging) in a nutshell, is a computer reconstruction of the transverse (axial) tomography layer, on the basis of multiple measurements of the absorption values of X-ray beam. The information given by MSCT and HRCT of the lungs greatly improves performance and significantly contributes to proper diagnosis and treatment. Using MSCT and HRCT many interstitial diseases have their own typical characteristics, and aggressive diagnostic procedures such as bronchoscopy and open surgical biopsy are being avoided. When describing HRC/MSCT images of the thorax, it is necessary to comply with the terminology that is significantly different from the terminology used to describe conventional radiographs.

## 16. LITERATURA

1. Bajek S.; Bobinac D.; Jerković R.; Malnar D.; Marić I., Sustavna anatomija čovjeka, Rijeka, 2007.
2. Jalšovec D., Sustavna i topografska anatomija čovjeka, Školska knjiga Zagreb, 2005.
3. Fanghanel J.; Pera F.; Anderhuber F.; Nitsch R., Waldeyerova anatomija čovjeka, Golden marketing-tehnička knjiga Zagreb, 2009.
4. Strugačevac P., Teorijska osnova imaging CT tehnike, Klinička bolnica Osijek, 2009.
5. Borić I., Multiplanarni prikaz struktura glave i vrata, Zagreb, 2003
6. Peroš-Golubičić T., Sarkoidoza/Bolesti plućnog intersticija, Medicinska naklada Zagreb, 2005.
7. <http://www.medri.uniri.hr/katedre/Radiologija/med.%20radiologija/tehnike%20sloj.%20snimanja/3g-teh.sl.sn-pred.pdf>
8. Ivanovi Herceg Z., Torakalna radiologija, Medicinska naklada Zagreb, 2012.
9. Janković S., Eterović D., Fizikalne osnove i klinički aspekti medicinske dijagnostike, Medicinska naklada Zagreb, 2002.
10. <http://www.ajronline.org/doi/full/10.2214/ajr.177.3.1770501>
11. <http://www.acr.org/~media/17AF593BAF2E47AE9A51B10A60BC09D1.pdf>
12. <http://www.scribd.com/doc/145950989/Multiplanarni-Prikaz-Struktura-Glave-i-Trbuha>
13. [http://www.clg.niigata-u.ac.jp/~tsai/home-page/lecture/3D\\_reconstruction.htm](http://www.clg.niigata-u.ac.jp/~tsai/home-page/lecture/3D_reconstruction.htm)

## 17. ŽIVOTOPIS

### Osobni podatci :

Ime i prezime: Ani Vukasović

Datum i mjesto rođenja: 05.kolovoza.1991. ,Split

Državljanstvo : Hrvatsko

Adresa: Fausta Vrančića 2, Split

Telefon : 021/ 467 196

Mobilni telefon: 091/ 590 1952

E-mail: [anivukasovic@gmail.com](mailto:anivukasovic@gmail.com)

### Obrazovanje i osposobljavanje :

1998. – 2006. Osnovna škola Gripe

2006. – 2010. Zdravstvena škola Split ( Farmaceutski tehničar )

12.travnja 2012 . Položeni stručni ispit pred ispitnim povjerenstvom Ministarstva zdravstva Republike Hrvatske za farmaceutskog tehničara

2011. – 2014. Sveučilišni odjel zdravstvenih studija Split, smjer radiološka tehnologija

### Vještine:

Strani jezici: Engleski (aktivno u govoru i pismu)

Rad na računalu: Aktivno i svakodnevno korištenje MS Office paketa i interneta

Vozačka dozvola: B kategorija