

Stentovi koji otpuštaju lijekove (DES)

Grepo, Nives

Undergraduate thesis / Završni rad

2019

Degree Grantor / Ustanova koja je dodijelila akademski / stručni stupanj: **University of Split / Sveučilište u Splitu**

Permanent link / Trajna poveznica: <https://um.nsk.hr/um:nbn:hr:176:382571>

Rights / Prava: [In copyright](#)/[Zaštićeno autorskim pravom.](#)

Download date / Datum preuzimanja: **2024-08-17**



Sveučilišni odjel zdravstvenih studija
SVEUČILIŠTE U SPLITU

Repository / Repozitorij:

[Repository of the University Department for Health Studies, University of Split](#)



UNIVERSITY OF SPLIT



SVEUČILIŠTE U SPLITU

Podružnica

SVEUČILIŠNI ODJEL ZDRAVSTVENIH STUDIJA

PREDDIPLOMSKI SVEUČILIŠNI STUDIJ

RADIOLOŠKA TEHNOLOGIJA

Nives Grepo

STENTOVI KOJI OTPUŠTAJU LIJEKOVE (DES)

Završni rad

Split, 2019.

SVEUČILIŠTE U SPLITU

Podružnica

SVEUČILIŠNI ODJEL ZDRAVSTVENIH STUDIJA

PREDDIPLOMSKI SVEUČILIŠNI STUDIJ

RADIOLOŠKA TEHNOLOGIJA

Nives Grepo

STENTOVI KOJI OTPUŠTAJU LIJEKOVE (DES)

DRUG ELUTING STENTS (DES)

Završni rad/Bachelor's Thesis

Mentor:

Doc. dr. sc. Tonći Batinić

Split, 2019.

ZAHVALA

Zahvaljujem svom mentoru doc. dr.sc. Tonćiju Batiniću na prihvaćanju mentorstva, oblikovanju ideje o temi, izdvojenom vremenu i pomoći da svoju zamisao sprovedem u djelo. Želim zahvaliti i djelatnicima Sveučilišnog odjela zdravstvenih studija, kao i vanjskim suradnicima koji su mi svojim radom pomogli u stjecanju znanja o radiološkoj tehnologiji i usko vezanim područjima.

Veliku zahvalnost dugujem svojoj obitelji i prijateljima što su uvijek vjerovali u mene i bili mi velika potpora tijekom cijelog studiranja; bez njih ništa ne bi bilo moguće.

SADRŽAJ

1. Uvod	1
2. Perkutana transluminalna koronarna angioplastika	2
2.1. Postupak PTCA	3
2.2. Indikacije za PTCA	4
3. Restenoza.....	5
3.1. Mehanizam nastanka restenoze	5
4. Stent.....	8
4.1. Povijest stentova	8
4.2. Vrste stentova	9
4.3. Karakteristike stentova.....	12
4.4. Biološki učinak stenta	13
4.4.1. In stent restenoza – ISR	13
4.4.2. Liječenje in stent restenoze	14
5. Stentovi koji otpuštaju lijekove (DES).....	15
5.1. Karakteristike DES-a	16
5.1.1. Konstrukcija stenta u odnosu na raspodjelu lijeka	17
5.2. Lijekovi u DES-u.....	18
5.2.1. Sirolimus eluting stent – SES.....	19
5.2.2. Paclitaxel eluting stent – PES.....	22
5.2.3. Usporedba Cypher (sirolimus) i Taxus (paclitaxel) stenta.....	23
5.2.4. Everolimus eluting stent - EES.....	23
5.2.5. Zotarolimus eluting stent - ZES	24


5.2.6.	Usporedba Xcience V i Resolute stenta.....	24
5.3.	Bioapsorable vascular scaffold (BVS).....	25
5.4.	Stvarno svjetsko iskustvo DES-a.....	26
6.	Zaključak	27
7.	Literatura	28
8.	Sažetak.....	31
9.	Životopis.....	33

1. Uvod

Intervencijska radiologija grana je subspecializacije unutar specializacije radiologije. Temelji se na postupku intervencije kroz igle ili kateter uvedene perkutanom punkcijom; bez kirurškog otvaranja tjelesnih šupljina ili organa. Kao takva, intervencijska radiologija poboljšava i pojednostavljuje postupke koji su se ranije izvodili kirurški (dijagnostičke citološke punkcije, histološke biopsije, dreniranje apscesa, liječenje stenotičkih promjena krvnih žila, dreniranje fizioloških kanala mokraćnog i bilijarnog sustava, liječenje aneurizmi, fistula itd.), smanjuje rizik zahvata, snižava incidenciju komplikacija i smrtnosti. Sve se provodi u lokalnoj anesteziji, pod kontrolom rentgenske dijaskopije, ultrazvuka ili CT-a. Najčešća primjena intervencijske radiologije je u liječenju promjena na krvnim žilama, pri čemu važnu ulogu ima postupak perkutane transluminalne angioplastike (PTA). Iskustvo u izvođenju PTA pokazalo je da je neuspjeh zahvata najčešće izazvan elastičnim plakom, koji se ne da komprimirati, ili oštećenjem endotela koji se odljušti u lumen i dijelom ga zatvori. Taj problem doveo je do otkrića elastične mrežice koja se kroz kateter uvodi u lumen krvne žile i održava širinu lumena otvorenom. Takav umetak u arteriju naziva se *stent* ili *potpornica*. U nastavku će biti detaljnije opisana njegova važnost, karakteristike, vrste kao i revolucionarno otkriće stentova koji otpuštaju lijekove (DES); koji pridonose velikom prodoru u intervencijsku kardiologiju značajnim poboljšanjem revaskularizacije ciljne krvne žile u usporedbi sa golim metalnim stentovima.

2. Perkutana transluminalna koronarna angioplastika

Ocem intervencijske radiologije smatra se švicarski kardiolog Andreas Grüntzig (slika 1.) koji je metodu balonske dilatacije razvijao od 1974. godine i nakon dobrih rezultata na perifernim krvnim žilama, 1977. godine, primijenio je i na koronarnoj arteriji.



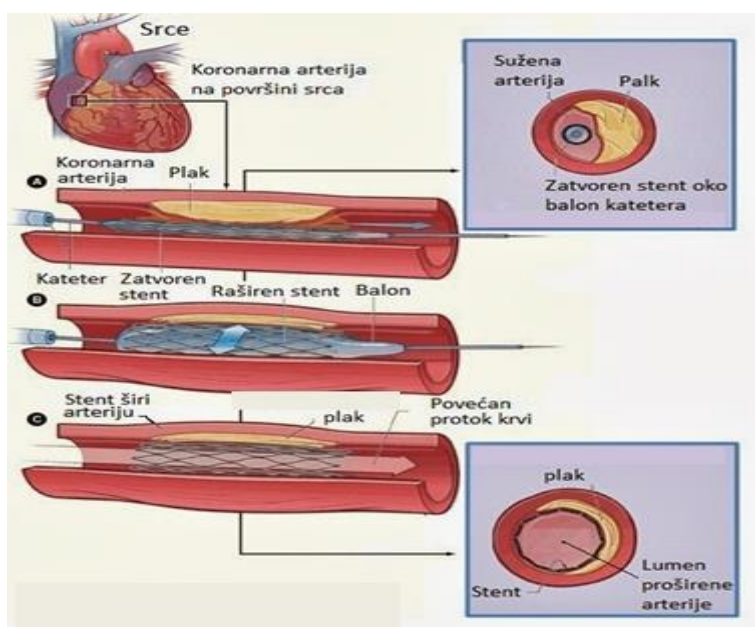
Slika 1. Andreas Grüntzig; otac intervencijske radiologije. Preuzeto sa:

<https://www.pcronline.com/About-PCR/40-years-angioplasty/Spotlight-on/Experiencing-the-history-of-angioplasty>, pristupljeno: 16.5.2019.g.

U perkutane koronarne intervencije (PCI) spada perkutana transluminalna koronarna angioplastika (PTCA) sa ili bez postavljanja stenta. **PTCA** je perkutana metoda širenja suženih koronarnih žila balonskim kateterom. Izvodi se perkutanom punkcijom femoralne, radijalne ili brahijalne arterije, a naziva se još koronarnom angioplastikom ili balonskom dilatacijom. Prva PTCA u Republici Hrvatskoj izvedena je u prosincu 1980. godine u KBC-u Rebro, Zagreb.

2.1. Postupak PTCA

Balonski kateter sastoji se od centralnog lumena i balona koji je smješten na vršku katetera. Centralni lumen omogućuje uvođenje katetera Sledingerovom tehnikom do mjesta stenozе. Seldingerova tehnika započinje sterilnom pripremom kože na mjestu punkcije. U sterilnim uvjetima napravi se mala incizija kože u duljini 2-3 mm. Punkcijom se uvodi vršak igle u šupljinu u koju treba uvesti kateter. Nakon punkcije, uvodi se savitljiva žica vodilica kroz iglu u punktiranu šupljinu. Zatim se igla vadi, a preko žice vodilice se potiskivanjem uvodi kateter. Balon je pri uvođenju prazan i priljubljen uz kateter, a širi se kad ga se napuni razrijeđenim kontrastnim sredstvom što se prati na ekranu specijalnog rentgenskog uređaja. Na ekranu se mogu pratiti sve faze zahvata, a najmanje se mora snimiti krvna žila prije i poslije intervencije kako bi se mogao procijeniti učinak postupka i prema potrebi dopuniti ga drugim intervencijskim metodama kao što je ugradnja potpornice (slika 2.) ili dilatacija širim balonom.



Slika 2. Ugradnja potpornice (stenta). Preuzeto sa:

<http://medicinskifakultet.blogspot.com/2013/10/interventna-radiologija.html>,

pristupljeno: 7.5.2019.g.

Cijeli zahvat odvija se pod općom heparinizacijom da bi se spriječilo nastajanje tromba za vrijeme dok balon opstruira arteriju. Opservacija pacijenta nakon intervencije treba biti 24 sata ili dulje, ukoliko se jave komplikacije. U tom slučaju bolesnika treba staviti pod intenzivni nadzor (EKG monitoring, jedinica intenzivnog liječenja). Bitno je bolesniku dati tekućinu da se smanji negativan utjecaj kontrasta. Uvodnica se vadi 4-6 sati nakon intervencije; točnije po normalizaciji koagulacijskih parametara. Nakon Seldingerove tehnike nema šivanja tkiva ni žila jer se punkcijski otvor zatvara zbog elastičnosti tkiva uslijed vanjske kompresije. Krvarenje se najčešće zaustavlja metodom digitalne kompresije (oko 20 min), nakon koje slijedi kompresivni zavoj i imobilizacija (obično do drugi dan ujutro, pravilo je barem jedan sat za jednu French jedinicu; npr. 7 sati za uvodnicu od 7 F).

Za bolje razumijevanje i kliničko praćenje bolesnika nakon PCI koristi se pojam velikih kardioloških događaja **MACE** (*major adverse cardiac events*): smrt, akutni infarkt, potreba za ponovnom intervencijom (PCI), potreba za operacijom aortokoronarnog premoštenja (CABG).

2.2. Indikacije za PTCA

Indikacije za koronarne intervencije obuhvaćaju bolesnike s jednožilnom ili višežilnom bolešću, bolesnike s teškom simptomatskom bolešću (npr. angina pectoris, akutni IM) ili čak i asimptomatske bolesnike ukoliko postoji evidencija ishemije. Općenito, indikacija uveliko ovisi o povoljnoj anatomiji koronarne stenoze, te o sposobnosti operatera da s postojećim intervencijskim materijalom riješi nastalu koronarnu leziju. Jedina prava kontraindikacija bila bi *nesignifikatna stenoza*, što angiografski znači suženje manje od 50% lumena. Prije odluke o intervencijskom zahvatu potrebno je razmotriti moguće komplikacije, usporediti rizike i dugoročnu korist, te na temelju toga donijeti odluku.

3. Restenoza

Unatrag dvadesetak godina koliko se PTCA primjenjuje u liječenju stenoza i okluzija koronarnih arterija, ostalo je neriješeno pitanje restenoze - ponovnog suženja krvne žile na mjestu dilatacije. Neke od definicija restenoze su:

- a) gubitak više od 50% dobivenog lumena neposredno nakon angioplastike,
- b) povećanje stenoze za više od 30% od lumena neposredno nakon PTCA,
- c) ako se rezidualna stenoza nakon PTCA (manja od 50%) u tijeku praćenja poveća na više od 70% (2).

3.1. Mehanizam nastanka restenoze

Mehanizam dilatacije posljedično je povezan s uzrokom nastanka restenoze. Tijekom samog postupka angioplastike dolazi do oštećenja endotela što potiče tkivo na reakciju.

Restenoza kao kompleksan proces sastoji se od:

- I. fenomena pasivnog suženja krvne žile ili elastičnog „recoila“,
- II. hiperplazije neointime,
- III. remodeliranja žile .

Fenomen pasivnog suženja krvne žile ili česti fenomen nakon PTCA elastični „recoil“ nastaje kao reakcija na poremećaj tonusa stijenke arterije kojeg izazivamo balonom. Krvna žila reagira *mehanički* (skraćanjem elastičnih vlakana), *humoralno* (izlučivanjem vazokonstriktornih supstanci) i *neurogeno* (preko koronarnih simpatičkih makroreceptora). Pojava „recoila“ primjećuje se u manjoj ili većoj mjeri kod svake angioplastike, neposredno nakon dilatacije.

Zadebljanje intime nakon intervencije je upalni odgovor na oštećenje stijenke. Aktivacija upalnih stanica dovodi do stvaranja faktora rasta koji uzrokuju trombi i hiperplazije glatkih mišićnih stanica. Glatke mišićne stanice iz medije ili adventicije migriraju na površinu uz istovremeno stvaranje vezivnog matriksa. Proces je najaktivniji tijekom 7 dana nakon intervencije, a poslije se nastavlja manjim intenzitetom sve do završetka epitelizacije.

Problem nastanka restenoze uočen je vrlo rano nakon uvođenja metode. Unatoč sve boljim rezultatima balonske angioplastike, ponovna ishemija uočena je kod 30-40% bolesnika unutar 6 mjeseci od intervencije. Oko 10-15% imalo je angiografski prisutnu restenozu, iako bez vidne ishemije (3).

Restenoza je dala poticaj pronalaženju boljih tehnoloških rješenja za PTCA. Osim poboljšanja balonske tehnike uvedene su nove metode:

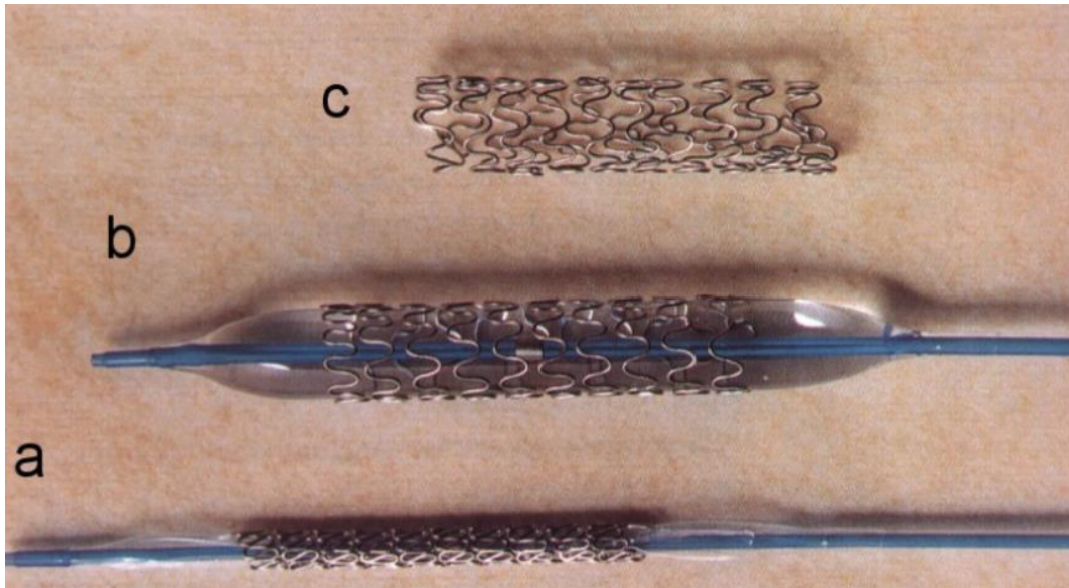
aterektomija – odstranjivanje dijela plaka kateterom koji sadrži mali „rezač“. Ova metoda omogućila je analizu uzoraka aterosklerotskog plaka kod živih bolesnika; očekivala se i manja pojava restenoze što se nije pokazalo točnim. Danas se aterektomija koristi rijetko, najčešće kod ostijalnih stenoza.

rotablacija – instrument s dijamantnom glavom u brznoj rotaciji odstranjuje dio plaka. Brzina rotacije je između 140 000 i 180 000 okretaja. Primjenjuje se kod uskih stenoza, kalcificiranih i ostijalnih stenoza, ali ne mijenja postotak restenoze.

laserska angioplastika – tkivo se obrađuje laserom. Vrlo skupa metoda, upotrebljena prvi put 1989. u koronarnoj angioplastici. Metoda je napuštena budući da je zbog jakog oštećenja tkiva postotak restenoze bio čak i veći.

brahiterapija – metoda intravaskularne primjene radijacije u svrhu redukcije intervencijom nastale neointimalne hiperplazije.

stent (4) – ugradbeni potporanj koji je zbog svog uspjeha preuzeo vodeću ulogu u intervencijama na koronarnim arterijama i potisnuo balonsku dilataciju (slika 3.).



Slika 3. Intrakoronarni stent.

a) Stent postavljen na balonski kateter.

b) Stent proširen balonom.

c) Prošireni stent nakon uklanjanja balonskog katetera.

Preuzeto sa: <http://medlib.mef.hr/239/1/Strozzi.pdf>, pristupljeno: 22.5.2019.g.


4. Stent

Stent ima oblik cijevi čija je funkcija održavanje prohodnosti biološkog kanala. Ove naprave građene su od mrežolikih, metalnih, elastičnih konstrukcija valjkasta oblika. Razlikuju se prema vrsti metala od kojega su izrađene, prema duljini i najvećoj mogućoj širini do koje se mogu rastegnuti. Ugrađuju se ili odmah pri širenju stenoze balonskim kateterom (*primarna ugradnja stenta*) ili nakon procjene rezultata PTA, kada kontrolna angiografija pokazuje ostatnu stenozu ili disekciju arterijske stijenke (*sekundarna ugradnja stenta*).

4.1. Povijest stentova

Ideja o upotrebi stenta datira još iz starog Egipta kada su se za održavanje prohodnosti kanalnog sustava sa strikturom uretera koristile šuplje trske. Stent je dobio ime po britanskom stomatologu Charlesu Stentu (slika 4.) koji je u kasnim godinama devetnaestog stoljeća pronašao materijal kojim je održavao kožne graftove otvorenima. U intervencijsku radiologiju ga uvodi Charles Dotter (slika 4.). On 1969. godine pokušava polimerskom tubom stentirati periferne arterije na psima.

Između 1982. i 1984. Maass i suradnici (5) objavljuju seriju članaka iznoseći svoja iskustva sa spiralnim protezama konstruiranim u jednostrukom ili dvostrukom spiralnom obliku. Nedugo nakon prvih rezultata sa stentom Maass endoprotezu prekriva polyester/poliuretan omotačem i nakon kratkih eksperimentalnih ispitivanja 1983. godine ovaj stent-graft primjenjuje u kliničkoj praksi. Nažalost primjena ovog stent grafta nije bila dugog vijeka zbog rekanaliziranja premoštene aneurizme. Hans Walsten 1982. godine konstruirao je dvije vrste cilindričnih endoproteza od žica nehrđajućeg čelika. U isto vrijeme, u različitim centrima diljem svijeta konstruirano je nekoliko vrsta stentova koji se još i danas uspješno koriste u liječenju stenoza (nitinol stent, Gianturcov stent, Palmaz stent, Streckerov stent).

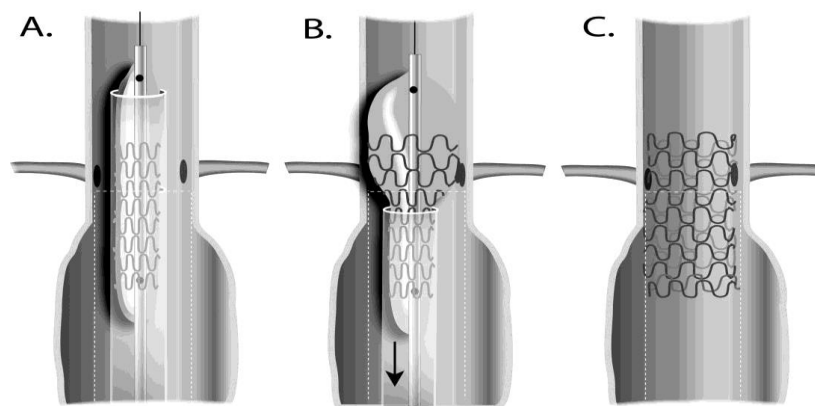


Slika 4. Charles Stent (lijevo) i Charles Dotter (desno). Preuzeto sa:
<https://www.amberusa.com/blog/father-angioplasty-charles-dotter>,
https://en.wikipedia.org/wiki/Charles_Stent, pristupljeno: 17.5.2019.g.

4.2. Vrste stentova

Danas su u kliničkoj upotrebi tri grupe stentova i to: balon šireći, samošireći stentovi od nehrđajućeg čelika te samošireći nitinolški stentovi.

Balon šireći stentovi montirani su na Grützigovom balonskom kateteru i pasivno se šire, napuhivanjem balona, na određeni promjer. Na taj način stenoza se istovremeno dilatira i stentira. Važno je da stent prelazi rubove stenoze jer se pri širenju stenta njegova duljina smanjuje. Širenje stenta postiže se punjenjem balona razrijeđenim kontrastnim sredstvom. U cilju lakšeg i sigurnijeg postavljanja balon širećeg stenta, preporučuje se predilatacija stenotične promjene. Kada je stent proširen, balon se otpušta i stent se više ne širi. Najčešće korišteni balon šireći stentovi su: Palmaz stent (slika 5.), Stracker stent AVE Bridge Flexible stent, Express stent, Omnilink/Megalink Stents, Vistaflex stent...

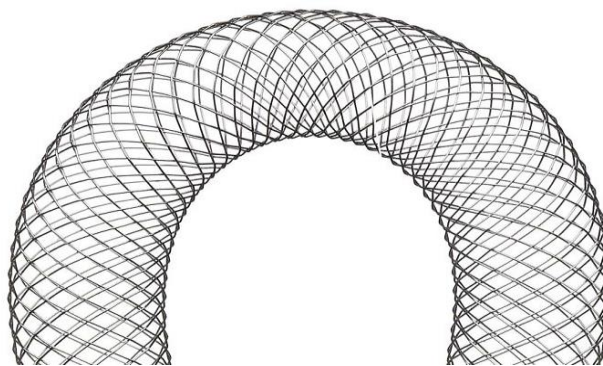


Slika 5. Primjena balon širećeg Palmaz stenta. Preuzeto sa:

<https://www.sciencedirect.com/science/article/pii/S0741521408007696>, pristupljeno:

11.5.2019.g.

Učinak **samoširećih stentova** temelji se na svojstvu elasticiteta. Ovi stentovi se nakon otpuštanja iz sistema za uvođenje šire na svoj nominalni promjer. Samošireći stentovi su fleksibilniji od balonom širećih i znatno lakše ih se uvodi kroz tortuozne krvne žile, ali pri dijaskopiji su u pravilu slabije vidljivosti. **Samošireći stentovi od nehrđajućeg čelika** šire se na ranije određeni promjer svojom vlastitom ekspanzivnom silom. Tu grupu stentova predstavlja Wallstent (slika 6.) čija primjena na koronarnim i perifernim arterijama započinje još 1986. godine.




Slika 6. Wallstent; samošireći stent od nehrđajućeg čelika. Preuzeto sa:

<http://michaelhendrickson.photoshelter.com/image/I0000x1QG8IyZCcc>, pristupljeno:

11.5.2019.g.

U **samošireće nitinolske stentove** spadaju endoproteze građene od nitinola¹. Glavna osobina ove slitine je termalno pamćenje oblika koje se postiže kaljenjem slitine na temperaturi od 500° C. Hlađenjem nakon kaljena nitinolske žice postaju mekane te se mogu oblikovati bez bojazni od pucanja. Neki od takvih stentova su Cragg stent, Symphony stent, Sinus stent, Instent Nitinol SelfExpanding stent, Zilver stent (slika 7.), Absolute stent...

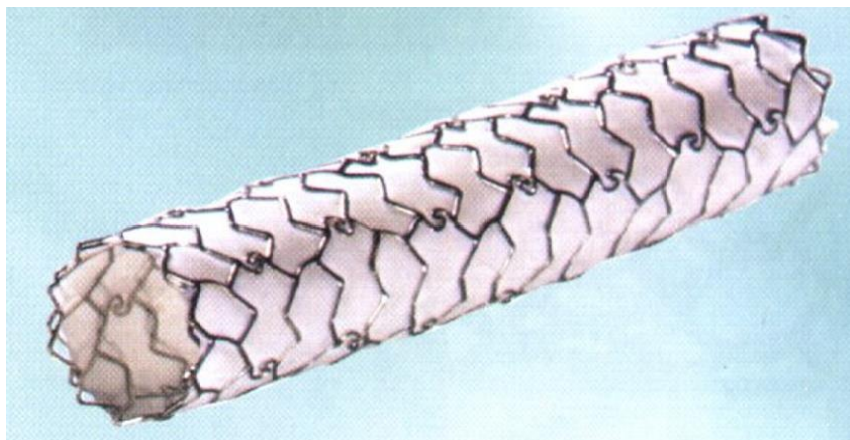


Slika 7. Zilver; samošireći nitinolski stent. Preuzeto sa:

https://www.cookmedical.com/products/esc_zilbs_webds/, pristupljeno: 12.5.2019.g.

U želji da se postignu što bolji i dugotrajniji rezultati neprekidno se usavršava pribor za angioplastiku, pa tako i stentovi. Tako je nastala kombinacija stenta i krvnožilne proteze, grafta, koja se zove **stent-graft** (slika 8.). Sastoji se od metalnog mrežolikog stenta koji je presvučen nepropusnim materijalom. Time se postižu bolja svojstva stenta koji osigurava fleksibilnost lumena arterije i može spriječiti hiperplaziju neointime koja inače može prodrijeti kroz otvore na mreži stenta koji nije presvučen nepropusnim materijalom.

¹ Nitinol je slitina čiji su glavni sastojci nikal i tantal.



Slika 8. Stent graft je metalni stent koji se sastoji od dva stenta između kojih je membrana od politetrafluoroetilena (PTFE). PTFE ima ulogu nepropusnog materijala koji sprječava hiperplaziju neointime.

Preuzeto sa: <http://medlib.mef.hr/239/1/Strozzi.pdf>, pristupljeno: 11.5.2019.g.

4.3. Karakteristike stentova

Najvažnije karakteristike danas komercijalno dostupnih stentova, prema kojima se određuje i njihova kvaliteta, su:

- **biokompatibilnost** – rezistentnost na trombozu i koroziju,
- **fleksibilnost** – omogućuje plasiranje stenta u koronarne krvne žile,
- **vidljivost (radioopačnost)** – rezultat različitih materijala od kojih se stentovi proizvode; npr. kirurški čelik vidi se slabije od tantala, a bolja vidljivost stenta omogućuje veću preciznost implantacije,
- **čvrstoća** – važna je da se stent može dobro ekspanirati i svladati „recoil“, a da pri tome ne gubi na fleksibilnosti,
- **area stenta** – o njoj ovisi pokrivenost lezije; bolje je što je area stenta veća, ali se time povećava trombogenost.

4.4. Biološki učinak stenta

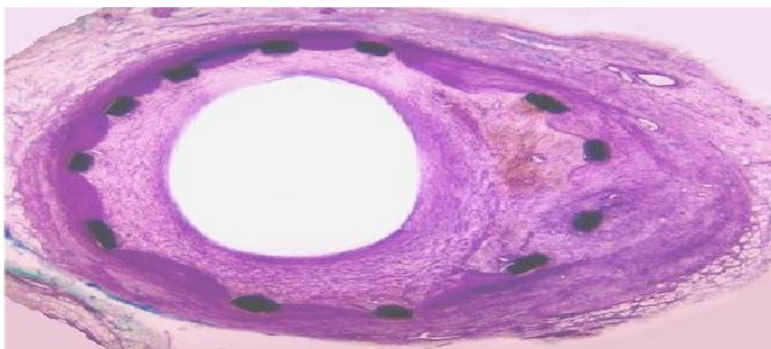
Tri su bitne stavke za svakodnevnu praksu kada je u pitanju biološki učinak stenta:

1. Trombogenost stenta, koja ovisi o metalu, mora biti minimalna. Treba biti oprezan kako se ne bi neadekvatnim postupcima oštetila glatka površina stenta koja je preduvjet razvoju proteinskog prekrivača i endotelizacije.
2. Sve endovaskularne manipulacije potrebno je izvoditi oprezno kako bi se smanjila trauma endotela i posljedično stvaranje tromba.
3. S davanjem inhibitora agregacije trombocita započinje se dan prije postavljanja stenta, a sama intervencija provodi se pod heparinizacijom. Heparinizacija se nastavlja 25 – 36 sati nakon intervencije. Na taj način smanjuje se količina neizbježnog tromba na mjestu stentiranja i prevenira se okluzija stenta.

Stentovi čine više od 80% intervencija u koronarnoj angioplastici. Upotrebom standardnog antitrombotičkog farmakološkog režima, kao i poboljšanjem tehnologije smanjena je incidencija akutnih i subakutnih komplikacija stent angioplastike. Danas je rizik pojave tromboze u stentu od 0,5 – 1,1%, no problem restenoze nije uklonjen. Restenoza se javlja u 20 – 40% bolesnika.

4.4.1. In stent restenoza – ISR

Biološka osnova nastanka in stent restenoze je ista kao i kod balonske dilatacije: akutno oštećenje krvne žile, rano stvaranje tromba, nakon toga stvaranje upalnog odgovora i kao rezultat neointimalna hiperplazija (slika 9.). Osnovnu ulogu u procesu ISR imaju interakcija oštećene vaskularne stijenke (intime ili medije) i cirkulirajućih elemenata krvi. Najčešća klasifikacija restenoze je *fokalni* (oko 10 mm) i *difuzni tip*. *Difuzni tip* je skloniji daljoj progresiji i češća je potreba za revaskularizacijom. Ovoj klasifikaciji često se dodaje i treća grupa *proliferativnog tipa* (veći od 10 mm), kod koje restenoza, za razliku od difuznog, prelazi granice postavljenog stenta.



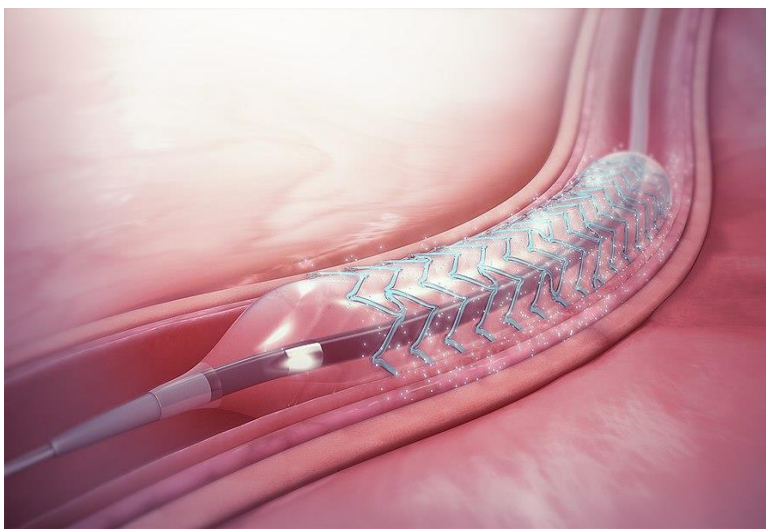
Slika 9. Histološki prikaz restenoze u stentu (ISR). Vidljive su metalne niti stenta i restenozom smanjen lumen krvne žile. Preuzeto sa: <http://medlib.mef.hr/239/1/Strozzi.pdf>, pristupljeno: 12.5.2019.g.

4.4.2. Liječenje in stent restenoze

Kliničke karakteristike, kao i karakteristike lezije ne možemo mijenjati zbog čega možemo očekivati veću incidenciju ISR u dijabetičara, u dugih i difuznih lezija, osobito u manjim krvnim žilama te restenotičnim lezijama. Za liječenje restenoze u stentu rabe se različiti pristupi; u većini slučajeva s vrlo dobrim primarnim rezultatima, ali s čestom rekurencijom u dugoročnom praćenju. Najjednostavnija strategija je ponovna balonska dilatacija s visokom stopom recidiva, 40 – 50% i više. Aterektomija, rotablacija, laserska angioplastika pokazale su slične ili slabije rezultate. Najviše se vjerovalo u uspjeh metode intravaskularne iradijacije; brahiterapije. Eksperimentalni, kao i prvi klinički rezultati bili su ohrabrujući. Restenoza je reducirana na 10 – 20% (6). Nikad nije bilo riješeno pitanje optimalne doze, koja vrsta zračenja daje bolje rezultate, područje koje je potrebno zračiti kao i pitanje dubine prodora zraka. Metoda je bila u upotrebi 3-4 godine, ali se i tada primjenjivala s oprezom. Akutne, ali i vrlo kasne komplikacije uzrokovale su napuštanje ove metode. U najnovije vrijeme se za liječenje ISR preporučuje primjena stentova koji luče lijekove (DES). U registrima koji skupljaju podatke o rezultatima takvih stentova, ponovna restenoza u stentu nakon postavljanja DES znatno je rjeđa, a randomizirane studije su to i potvrdile (7).

5. Stentovi koji otpuštaju lijekove (DES)

Napretkom znanosti i otkrivanjem mehanizama koji dovode do restenoze došlo se do zaključka da bi lijekovi koji bi se otpuštali sa stenta u stijenku arterije, tijekom kritičnog perioda (prvih mjesec dana), vjerojatno doveli do poboljšanja. Taj zaključak je potaknuo stvaranje stentova presvučenih lijekovima, koji se otpuštaju u stijenku, pod nazivom **DES (Drug Eluting Stents)**. Glavni procesi ISR-a, aktivacija i replikacija glatkih mišićnih stanica odvijaju se lokalno na mjestu ozljede. Prema tome, jedan od najlogičnijih pristupa je upravo sustav DES-a (slika 10.) koji lokalno isporučuje odgovarajuću koncentraciju lijeka za zaustavljanje restenoze u stentu, bez sistemske toksičnosti. DES su u vrlo kratkom vremenu stekli veliku popularnost i u razvijenim su zemljama velikim dijelom zamijenili obični metalni stent. U našoj zemlji prva implantacija učinjena je 2002. godine. Do danas je završeno i objavljeno mnogo istraživanja s DES, a još ih je više u tijeku.



Slika 10. DES – Drug eluting stent u krvnoj žili. Preuzeto sa:

https://en.wikipedia.org/wiki/Drug-eluting_stent, pristupljeno: 20.5.2019.g.

5.1. Karakteristike DES-a

Stentovi koji luče lijek nisu isto što i stentovi s lijekom. U stentova s lijekom (npr. heparinom) lijek se nanosi direktno na stent (kovalentnim ili ionskim vezama) i zapravo ga „ispire“ sam krvotok, dok je kod stentova koji luče lijek, lijek u polimeru koji omogućava kontrolirano doziranje lijeka tijekom određenog vremena kroz koje se lijek izluči sa stenta u tkivo arterije.

DES se zapravo sastoji od tri komponente:

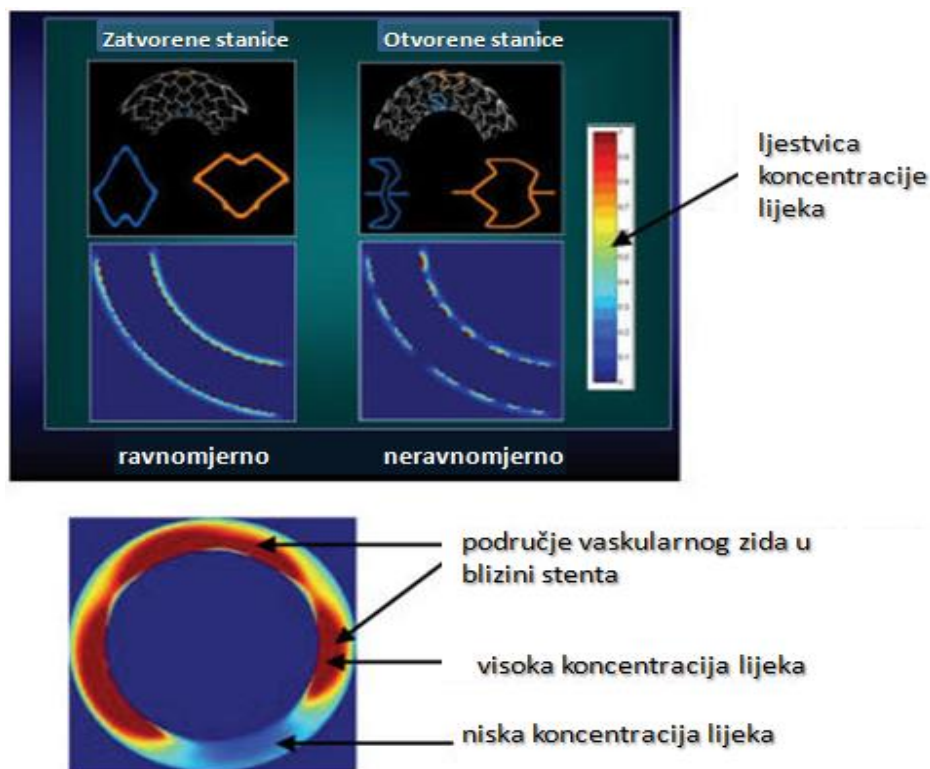
1. stent,
2. polimer,
3. lijek.

Stent je od metala koji se ekspankira ili implantira balonom. Polimer je kombinacija dva polimera koji se koriste u različitim medicinskim aplikacijama (koštani cement, intra-uterini i intra-okularni implantanti). Polimer i lijek su izmiješani u tzv. sporo-otpuštajućoj („slow release“) varijanti. U prvih nekoliko dana izluči se najviše lijeka (50%), u mjesec dana 80%, a nakon 90 dana lijeka u stentu više nema; bolesnik sada ima zapravo običan metalni stent. Testirane su razne doze lijekova i nisu zapažene lokalne nuspojave ni kod doze od 1 200 mikrograma, a sistemske nuspojave nisu moguće jer su koncentracije lijeka u cijeloj krvi daleko ispod onih količina koje su potrebne za sistemske imunosupresiju. Postoje određena ograničenja kada su u pitanju moguće lokalne primjene raznih lijekova. S jedne strane potrebno je smanjiti proliferaciju glatkog mišićnog tkiva, a s druge endotelizacija stenta mora ostati netaknuta jer rana endotelizacija također sprječava restenozu u stentu – dijelom zbog toga što endotel luči transformacijski faktor rasta β (TGF- β) i dušični oksid koji inhibiraju proliferaciju stanica glatkog mišićnog tkiva, a dijelom zbog toga što sprječava formiranje tromba. Zato lijekovi koji se stavljaju na stent moraju sprječavati proliferaciju stanica glatkog mišićnog tkiva, ali ne smiju sprječavati proces endotelizacije stenta. Klinička prezentacija neendoteliziranog stenta je subakutna tromboza koja može dovesti do infarkta i smrti.

5.1.1. Konstrukcija stenta u odnosu na raspodjelu lijeka

Učinak različitih oblika stenta na raspodjelu lijekova ispitan je u eksperimentalnim studijama i također testiran u kliničkim ispitivanjima. Eksperimentalni podaci pokazuju da konfiguracija stenta izravno određuje stupanj isporuke lijeka koji je postigao DES. Jednolikost distribucije lijeka povećana je s brojem otvora i značajno ovisi o rasporedu raspodjele.

Za optimizaciju raspodjele lijekova neophodna je simetrična ekspanzija stentova s homogenom raspodjelom (slika 11.). Ukoliko je raspodjela nejednolika i veći razmak između šupljina nakon implantacije stenta doći će do veće neointimalne hiperplazije. Unatoč današnjoj raznolikoj proizvodnji stentova, najčešća je uporaba višestaničnog dizajna. Takvi stentovi se mogu podijeliti u kategorije otvorenih i zatvorenih stanica. *Stent zatvorenih stanica* ima jednoliku staničnu ekspanziju i stalan razmak između stanica kada se koristi u zakrivljenom vaskularnom segmentu, što daje ravnomjerniju raspodjelu lijeka. *Stent otvorenih stanica* ima veću varijaciju u površinskoj pokrivenosti između unutarnje i vanjske zakrivljenosti u zakrivljenom vaskularnom segmentu, ali daje bolju prilagodljivost zakrivljenoj površini na račun manje ujednačene raspodjele lijeka. Većina trenutnih stentova koristi dizajn zatvorenih stanica. Optimalna konstrukcija stenta za isporuku lijeka trebala bi imati veliku površinu stenta, mali stanični zazor i minimalnu deformaciju šupljina nakon primjene, a da pri tome zadrži prilagodljivost da se dosegnu složene kornarne lezije.



Slika 11. Stent zatvorenih stanica ima ravnomjerniju raspodjelu lijeka, dok stent otvorenih stanica ima bolju prilagodljivost zakrivljenom vaskularnom segmentu na račun manje ujednačene raspodjele lijeka. U vaskularnom segmentu bliže potpornici je visoka koncentracija lijeka koja sa udaljavanjem opada. Preuzeto sa: https://www.researchgate.net/figure/Uniform-vs-nonuniform-drug-distribution-in-closed-cell-vs-open-cell-stents-was-shown-in_fig3_6489779, pristupljeno 21.5.2019.g.

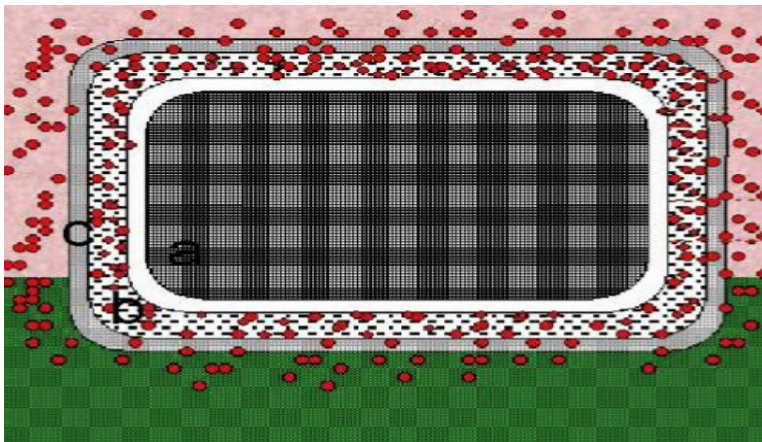
5.2. Lijekovi u DES-u

Kada su u pitanju lijekovi koji se koriste u DES sustavima, trenutno su u široj uporabi dva takva lijeka: **sirolimus** i **paclitaxel**, ali im se svakodnevno u primjeni pridružuju novi lijekovi sličnih karakteristika kao što su **everolimus** i **zotarolimus**.

5.2.1. Sirolimus eluting stent – SES

Prvi stent koji je donio veliki preokret u smislu smanjenja restenoze je **stent sa sirolimusom** (Sirolimus Eluting Stent – SES, slika 12.).

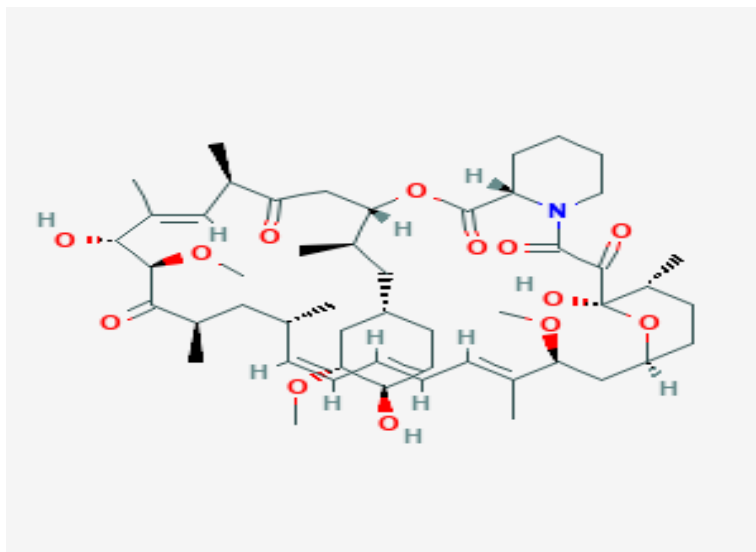
Sirolimus je prvi put izoliran iz uzoraka tla sa Uskršnjih otoka (Rapa Nui) 1975., a od imena otoka dolazi i naziv rapamicin (slika 13.). Organizam je *streptomyces hygroscopicus*; iz njega je fermentacijom kulture dobiven kristalni sirolimus. Zbog djelovanja na gljivice klasificiran je kao antibiotik antimikotičnog djelovanja. Poslije je dokazano da ima značajna imunosupresivna i antiproliferativna svojstva, te da je snažniji inhibitor stanične proliferacije nego ciklosporin A. U randomiziranoj multicentričnoj studiji je potvrđeno da je sirolimus alternativa ciklosporinu u prevenciji odbacivanja renalnih transplantata (8).



Slika 12. Stent sa sirolimusom sastoji se od

- a) metalnog stenta,
- b) polimera koji sadrži lijek i
- c) polupropusne membrane preko koje se polako ispušta lijek u cirkulaciju nakon implantacije.

Preuzeto sa: <http://medlib.mef.hr/239/1/Strozzi.pdf>, pristupljeno:
12.5.2019.g



Slika 13. Kemijska formula rapamicina (sirolimusa) koji je upotrebljen kao prvi antiproliferativni lijek u stentu. Preuzeto sa:

<https://pubchem.ncbi.nlm.nih.gov/compound/rapamycin#section=2D-Structure>,

pristupljeno: 22.5.2019.g.

Laboratorijska istraživanja na životinjama potvrdila su pretpostavke o djelotvornosti sirolimusa u stentu. Nakon 14 dana je koncentracija sirolimusa u tkivu bila najviša (150 ± 92 ng/arteriji), nakon 28 dana na stentu je ostalo $32 \pm 3\%$ sirolimusa. Najveća koncentracija u cijeloj krvi 0,9 ng/ml je jedan sat nakon implantacije stenta i pada 0,4 ng/ml za 72 sata. Što bi značilo da je sirolimus nakon tri dana prisutan u arteriji, ali u cirkulaciji je slabo vidljiv jer je daleko ispod terapijske doze kod renalnih transplantanata gdje je ciljna razina 15 ng/ml (9). Komercijalno dostupan SES odobren od strane FDA² (*Food and Drug Administration*) u travnju 2003. je **Cypher stent**. Presvučen je slojem netopljivog polimera debljine 5 μm – 10 μm . Na njega se stavlja dodatni završni premaz kao difuzijska barijera koja osigurava sredstvo za kontrolirano otpuštanje lijeka. Osmišljen je kao takav da se 80% ukupne doze otpušta za 4 tjedna, a ostatak tijekom iduća 2 tjedna.

² FDA je agencija za hranu i lijekove Sjedinjenih Američkih Država; nadležna za sigurnost i kakvoću lijekova za ljude i životinje, medicinskih proizvoda, hrane za ljude i životinje, kozmetiku i proizvode koji emitiraju zračenje.

Najznačajnije studije za njegovo istraživanje su First In Man (FIM), RAVEL kao prva randomizirana dvostruko slijepa studija i SIRIUS u kojoj su bili uključeni i kompleksniji bolesnici. U **FIM** studiji sudjelovalo je 45 bolesnika i u prvoj godini nije bilo niti jednog nepovoljnog kardiološkog događaja (MACE). U daljem praćenju nije bilo značajne restenoze u stentu, a komplikacije u vidu infarkta ili potrebe za revaskularizacijom nisu bile vezane uz raniju ciljnu leziju (10). **RAVEL** je bila prva randomizirana studija sa sirolimus stentom kojom je dokazana sigurnost i učinkovitost kao i praktično eliminacija restenoze. Sudjelovalo je ukupno 238 bolesnika. Revaskularizacija je bila potrebna u 6,3% pacijenata iz sirolimus grupe i 25% pacijenata iz kontrolne grupe (11). Slični su rezultati nađeni i u **SIRIUS** studiji koja je uključila 1058 bolesnika. Dokazana je superiornost DES-a u sprječavanju restenoze u odnosu na obični metalni stent u svih vrsta lezija i grupa bolesnika koji su najviše izloženi riziku nastanka restenoze (dijabetičari, duge lezije, žile malog dijametra). Nije nađen učinak na pojavu kardiovaskularne smrti i infarkta miokarda. Klinička iskustva sa sirolimus stentom mogu se vidjeti iz podataka u najvećem međunarodnom registru u kojem je do danas više od 18 000 bolesnika (e-Cypher). U njemu su liječnici iz 367 svjetskih centara bilježili indikacije i rezultate nakon 6 i 12 mjeseci u svojoj kliničkoj praksi. Taj izuzetno koristan registar pokazuje da su rezultati dvostruko slijepih, randomiziranih kliničkih studija potvrđeni, iako su indikacije u stvarnom životu daleko zahtjevnije u smislu očekivane restenoze. Prema tome, revaskularizacija ciljne lezije nakon 12 mjeseci od 4% je više nego izvrstan rezultat (12).

5.2.2. Paclitaxel eluting stent – PES

Vrlo brzo nakon stenta sa sirolimusom, na tržištu se pojavio **stent s paclitaxelom (PES)** pod komercijalnim imenom *Taxus* (slika 14.). Taxus ima vlastitu platformu i obložen je polimerom napunjenim sa 1 μg paclitaxela/ mm^2 površine stenta. Iako postoje tri formulacije za oslobađanje lijeka (sporo, umjereno i brzo), samo su umjerene i spore testirane u kliničkim istraživanjima.

Oblik umjerenog oslobađanja (MR) Taxus stenta omogućuje početno oslobađanje bolusa tijekom prvih 28 sati nakon stentiranja, nakon čega slijedi oslobađanje na niskoj razini tijekom najmanje idućih 10 dana. Formulacija sporog (SR) Taxus stenta u prvih 10 dana ima koncentraciju oslobađanja lijeka od 8 – 10 puta nižu od koncentracije MR formulacije. Provedene su studije (TAXUS – I-VI; 13) koje su ukazale na sigurnost, a zatim i na učinkovitost ovog stenta, te nakon usporedbe nekoliko kombinacija brzine otpuštanja i količine lijeka izabrana je najbolja platforma.



Slika 14. Taxus stent - stent s paclitaxelom (PES). Preuzeto sa:

<https://www.dicardiology.com/content/japanese-clear-taxus-liberte-drug-eluting-stent-system>, pristupljeno: 23.5.2019.g.

5.2.3. Usporedba Cypher (sirolimus) i Taxus (paclitaxel) stenta

Nakon višegodišnje uporabe oba stenta nije se mogla izbjeći usporedba. Rezultati su ukazali na prednost sirolimusa (Cyphera) zbog manje incidencije angiografske restenoze, osobito u kompleksnih koronarnih lezija (14).

5.2.4. Everolimus eluting stent - EES

Ustanovljeno je kako prva generacija DES-a (Cypher i Taxus) ima veliki rizik od nastanka kasne tromboze, osobito nakon prekida dvostruke antitrombotične terapije čije je preporučeno trajanje produženo s 3 mjeseca (za Cypher) i 6 mjeseci (za Taxus) na 12 mjeseci za oba. To je razlog pojave novih lijekova koji postaju predstavnici druge generacije DES-a. Jedan od njih je **everolimus eluting stent (Xience V®)**. Everolimus je analog sirolimusa, brzo se apsorbira u lokalno tkivo, ima duže vrijeme staničnog zadržavanja i bolju aktivnost. Stent Xience V obećava vrhunsku anti-restenotičnu učinkovitost kao i dugoročnu sigurnost. Osim toga, ovaj se stent temelji na multilink platformi kobalt-krom (CoCr) čije su glavne osobine visoka fleksibilnost, dobra radioopacnost i prihvatljiv rizik od recoila. Nedavno dostupni podaci sugeriraju superiornost Xience V stenta u usporedbi s Taxus (paclitaxel) stentom u smislu prevencije restenoze, bez značajnih nepoželjnih događaja. Ipak, broj pacijenata i trajanje praćenja su još uvijek previše ograničeni da bi se omogućili konačni zaključci (15).

5.2.5. Zotarolimus eluting stent - ZES

Zotarolimus je kao i everolimus, analog sirolimusa. Njegova prednost je veća lipofilnost što znači da brže i lakše prolazi kroz stanične membrane do ciljne stanice. Odobreni stentovi koji ispuštaju zotarolimus su **Endeavor stent, Resolute, Resolute Integrity i Resolute Onyx stent**. Osnovna razlika između prvog Endeavor stenta i najnovije vrste Resolute Onyx-a je u polimernom premazu. Kod Endeavora premaz je fosforkolinski, a u Resolute vrstama je tzv. BioLinx. U usporedbi s stentom Resolute, stope revaskularizacije i restenoze ciljnih lezija bile su značajno veće u bolesnika liječenih Endeavor stentovima.

5.2.6. Usporedba Xcience V i Resolute stenta

Rezultati prve randomizirane kontrolirane studije „RESOLUTE All Comers“ nakon petogodišnjeg praćenja pokazali su značajnu razliku u pojavi tromboze; 1,6% u skupini Resolute (zotarolimus) i 0,8% u skupini Xcience V (everolimus), (16).

5.3. Bioapsorable vascular scaffold (BVS)

Najnoviji iskorak u liječenju koronarnih bolesti predstavlja BVS stent; biorazgradivi stentovi koji nestaju u roku od dvije godine, a krvna žila ostaje onakva kakva je bila prije bolesti. Za sad se ugrađuju samo u koronarne krvne žile. BVS-stent napravljen je polisaharida koji se reapsorbira u krvnoj žili, a pritom ima i lijek (everolimus, paklitaksel, sirolimus) koji otpušta u žilu. U većini slučajeva mrežica od polilaktične kiseline zamjenjuje metalnu mrežicu. Jedini pacijenti kojima se ne preporuča ugradnja ovog stenta su kod kojih je krvna žila kalcificirana cijelim opsegom. BVS je idealan za pacijente mlađe dobi jer njegova ugradnja, kako tvrde stručnjaci, ne narušava kvalitetu i dinamiku života. U našoj državi prvi takav stent ugrađen je u riječkom KBC-u 2012. godine, no još uvijek nije dio redovnog programa. Razlog tome je njegova cijena koja iznosi oko 3 500 eura, dok je cijena metalnog stenta obloženog lijekom nešto veća od tisuću eura. Prva tvrtka koja je na tržište donijela biorazgradivi stent je *Abbott Vascular*; drugi je bio *Elixir*. Abbott je 2017. godine povukao svoj BVS zbog negativnih rezultata. U istraživanjima su se DES pokazali bolji u odnosu na goli metalni stent. Dokazano je da stentovi druge generacije tj. stentovi sa everolimusom imaju superiorne rezultate u usporedbi sa stentovima paclitaxela i sirolimusa koji predstavljaju prvu generaciju. A kada govorimo o biorazgradivim stentovima BVS, nisu pokazali značajno bolje rezultate u odnosu na prethodne generacije stentova. Smatra se kako bi njihova primjena smanjila pojavu kasne tromboze, ali još nema dovoljno kliničkih podataka da bi zamjenili DES sa everolimusom koji se smatra boljim standardom.

5.4. Stvarno svjetsko iskustvo DES-a

Američke smjernice iz 2011. godine preporučuju DES kao korisnu drugu mogućnost u odnosu na M-stentove (BMS, bare metal stents) za sprječavanje restenoza u slučajevima gdje postoji veći rizik od restenoze, te je vrlo vjerojatno da će pacijent dobro podnositi i propisno uzimati produljenu antitrombocitnu terapiju. Propisuju primjenu antitrombocitne terapije 1 mjesec nakon ugradnje M stenta, odnosno 6 mjeseci nakon ugradnje DES-a. Smjernice također navode kako bi M-stentove trebale osobe s visokim rizikom od krvarenja, koje ne bi bile suradljive tijekom antitrombocitne terapije ili u kojih se očekuje invazivni ili kirurški postupak u sljedećoj godini, što također preporučuju i američke smjernice iz 2013. Britanski nacionalni institut za izvrsnost u zdravstvu (NICE) procijenio je učinke i isplativost DES-a u usporedbi s M-stentovima. NICE preporučuje uporabu DES-a u osoba kod kojih ciljna arterija ima promjer manji od 3 mm ili leziju dulju od 15 mm. Godine 2012. objavljena je meta-analiza podataka iz kliničkih ispitivanja koja pokazuju da za osobe sa stabilnom bolesti koronarnih arterija, DES nema veću korist u usporedbi s liječenjem lijekovima. New York Times je intervjuirao glavnog autora studije, koji je rekao da je stent implantiran kod više od polovice bolesnika sa stabilnom koronarnom arterijskom bolešću čak i bez pokušaja liječenja lijekovima; vjeruje da se to dogodilo jer bolnice i liječnici žele zaraditi više novca. 2013. godine Times iz Indije izvijestio je o širokoj uporabi DES-a i da su indijski distributeri podmićivali liječnike da ih koriste. U 2014. godini istraga „Maharashtra“, pokrenuta od strane FDA, pokazala je kako je podmićivanje u vezi s DES-om još uvijek rašireno.

6. Zaključak

Kardiovaskularne bolesti, u koje se ubraja ishemijska bolest srca, glavni su uzrok smrti širom svijeta. Ishemijska bolest srca općenito se dijeli na AKS (akutni koronarni sindrom) i stabilnu ishemijsku bolest srca. Očekuje se kako će ishemijsku bolest srca razviti više od 7 milijuna ljudi širom svijeta. Upravo ta činjenica potiče znanstvenike na istraživanja i usavršavanje postojećih i stvaranje novih metoda, koje će postići bolja i dugotrajnija rješenja restenoze, kao jednog od najvećih problema stentiranja i angioplastike. Stentovi koji otpuštaju lijekove (DES) pokazuju se kao idealno rješenje. Oni ujedinjaju mehaničke osobine (stent) koje sprječavaju remodeliranje i farmakološke osobine koje pruža lijek zaustavljajući proliferaciju neointime. Lijek se primjenjuje samo na mjestu gdje je potreban pa nema opasnosti od nuspojava. Također, izlučuje se u određeno vrijeme u unaprijed definiranoj dozi, a postupak implantacije je jednak onoj sa standardnim stentom. Istraživanja su uglavnom bazirana na samom antiproliferacijskom lijeku i vrsti polimera. Tako se preko sirolimusa, paclitaxela, everolimusa i zotarolimusa došlo do biorazgradivih stentova koji s vremenom nestaju u krvnoj žili. Ono što postaje problem najnovijih vrsta DES-a je pojava kasne tromboze, no potrebno je više kliničkih podataka. Iako je njihovo prisustvo na tržištu značajno, njihova primjena ovisit će o performansama koje se tek dokazuju studijama ili registrima. Vidljivo je da njihova upotreba u svijetu eksponencijalno raste. U nekim zemljama (Švicarska) njihova je penetracija 100% tj. metalni standardni stentovi se više ne implantiraju. U većini razvijenih zemalja DES se implantiraju u 50-80% bolesnika i taj broj svakodnevno raste. U našoj zemlji, najviše zbog cijene DES-a, njihova je penetracija vrlo niska i do sada je iznosila ispod 10%. Trošak i naknada je jedno od najproblematičnijih pitanja vezanih za DES. U SAD-u cijena BMS-a (bare metal stent) iznosi 900 – 1200 dolara, a DES košta 3 065 – 3 195 dolara. Smatra se kako će pojava više vrsta u bliskoj budućnosti minimizirati problem troškova i učiniti DES dostupnim svim pacijentima.

7. Literatura

- 1) Hebrang, A. , Klarić-Čustović, R. Radiologija, Zagreb: Medicinska naklada, 2007.
- 2) Mašković, J. , Janković, S. Odabrana poglavlja intervencijske radiologije, Split: Medicinski fakultet Sveučilišta u Splitu, 2008.
- 3) Levine S, Ewels CJ, Rosing DR, Kent KM. Coronary angioplasty: clinical and angiographic follow-up. Am J Cardiol. 1985 Mar 1;55(6):673-6. PubMed
- 4) Palmaz JC. Balloon-expandable intravascular stent. AJR Am J Roentgenol. 1988Jun;150(6):1263-9. Review. PubMed
- 5) Maass D, Zollikofer CL, Largiadèr F, Senning A. Radiological follow-up of transluminally inserted vascular endoprostheses: an experimental study using expanding spirals. Radiology. 1984 Sep;152(3):659-63. PubMed
- 6) Condado JA, Waksman R, Gurdiel O, Espinosa R, Gonzalez J, Burger B, Villoria G, Acquatella H, Crocker IR, Seung KB, Liprie SF. Long-term angiographic and clinical outcome after percutaneous transluminal coronary angioplasty and intracoronary radiation therapy in humans. Circulation. 1997 Aug 5;96(3):727-32. PubMed

- 7) Kastrati A, Mehilli J, von Beckerath N, Dibra A, Hausleiter J, Pache J, Schühlen H, Schmitt C, Dirschinger J, Schömig A; ISAR-DESIRE Study Investigators. Sirolimus-eluting stent or paclitaxel-eluting stent vs balloon angioplasty for prevention of recurrences in patients with coronary in-stent restenosis: a randomized controlled trial. *JAMA*. 2005 Jan 12;293(2):165-71. PubMed
- 8) Koppelstaetter C, Kern G, Leierer G, Mair SM, Mayer G, Leierer J. Effect of cyclosporine, tacrolimus and sirolimus on cellular senescence in renal epithelial cells. *Toxicol In Vitro*. 2018 Apr;48:86-92. doi: 10.1016/j.tiv.2018.01.004. Epub 2018 Jan 5. PubMed
- 9) Marx SO, Marks AR. Bench to bedside: the development of rapamycin and its application to stent restenosis. *Circulation*. 2001 Aug 21;104(8):852-5. PubMed
- 10) Rensing BJ, Vos J, Smits PC, Foley DP, van den Brand MJ, van der Giessen WJ, de Feijter PJ, Serruys PW. Coronary restenosis elimination with a sirolimus eluting stent: first European human experience with 6-month angiographic and intravascular ultrasonic follow-up. *Eur Heart J*. 2001 Nov;22(22):2125-30. PubMed
- 11) Fajadet J, Morice MC, Bode C, Barragan P, Serruys PW, Wijns W, Constantini CR, Guermonprez JL, Eltchaninoff H, Blanchard D, Bartorelli A, Laarman GJ, Perin M, Sousa JE, Schuler G, Molnar F, Guagliumi G, Colombo A, Ban Hayashi E, Wülfert E. Maintenance of long-term clinical benefit with sirolimus-eluting coronary stents: three-year results of the RAVEL trial. *Circulation*. 2005 Mar 1;111(8):1040-4. Epub 2005 Feb 21. PubMed

- 12) Katritsis DG, Karvouni E, Ioannidis JP. Meta-analysis comparing drug-eluting stents with bare metal stents. *Am J Cardiol.* 2005 Mar 1;95(5):640-3. PubMed
- 13) Dawkins KD, Stone GW, Colombo A, Grube E, Ellis SG, Popma JJ, Serruys PW, Lam P, Koglin J, Russell ME. Integrated analysis of medically treated diabetic patients in the TAXUS(R) program: benefits across stent platforms, paclitaxel release formulations, and diabetic treatments. *EuroIntervention.* 2006 May;2(1):61-8. PubMed
- 14) Kastrati A, Dibra A, Eberle S, Mehilli J, Suárez de Lezo J, Goy JJ, Ulm K, Schömig A. Sirolimus-eluting stents vs paclitaxel-eluting stents in patients with coronary artery disease: meta-analysis of randomized trials. *JAMA.* 2005 Aug 17;294(7):819-25. PubMed
- 15) Sheiban I, Villata G, Bollati M, Sillano D, Lotrionte M, Biondi-Zoccai G. Next-generation drug-eluting stents in coronary artery disease: focus on everolimus-eluting stent (Xience V). *Vasc Health Risk Manag.* 2008;4(1):31-8. Review. PubMed PMID: 18629361; PubMed Central
- 16) Yang JX, Yeh RW. Safety and effectiveness of zotarolimus-eluting stents for percutaneous coronary intervention: a systematic review. *Future Cardiol.* 2018 May 1;14(3):251-267

8. Sažetak

Perkutana koronarna intervencija sa implantacijom stenta postala je standardna procedura u pacijenata sa koronarnom bolešću. Stentovi čine više od 80% intervencija u koronarnoj angioplastici. Dugoročni rezultati prohodnosti stentiranja ometani su restenozama koje su posljedica elastičnog „recoila“, hiperplazije neointime i remodeliranja žile. Revolucionarno otkriće koje je balon šireće i samošireće metalne stentove stavilo u drugi plan, upravo zbog smanjenja restenoze, je otkriće stentova koji otpuštaju lijekove (DES). Takav stent sastoji se od 3 komponente : stent, polimer i lijek. U prvih nekoliko dana izluči se najviše lijeka, a nakon 90 dana lijeka u stentu više nema; pacijent sada ima metalni stent. Trenutno su u široj upotrebi dva lijeka koja se koriste u DES sustavu; sirolimus i paclitaxel. Komercijalni stentovi sa tim lijekovima su Cypher stent sa sirolimusom i Taxus stent sa paclitaxelom. Prednost ima Cypher zbog manje incidencije angiografske restenoze. Osim sirolimusa i paclitaxela u DES sustavima kao antiproliferativni lijekovi koriste se i njihovi analozi; everolimus (Xcience V) i zotarolimus (Endeavor stent, Resolute, Resolute Integrity i Resolute Onyx stent). Istraživanja pokazuju da manju pojavu tromboze ima Xcience V (everolimus stent) u usporedbi sa Resolute-om (zotarolimus stent). Najnoviji iskorak u liječenju koronarnih bolesti predstavlja BVS stent; biorazgradivi stentovi koji nestaju u roku od dvije godine, a krvna žila ostaje onakva kakva je bila prije bolesti. Kao i sa svakim novim proizvodom, nakon prvobitne sumnjičavosti slijedi oduševljenje, a zatim se, nakon suočenja s problemima, očekuje racionalniji pristup. Kod DES-a se pokazao problem u vidu nešto većeg mortaliteta nakon duljeg praćenja. Razlog je brzo uočen, radilo se o pojavi vrlo kasne tromboze u stentu, a pripisana je djelomično vrlo kasnoj epitelizaciji. To je uzrokovalo naglo smanjenje upotrebe DES-a. Kako se radi o minimalnom broju incidenata u odnosu na ogroman broj pozitivnih učinaka, vjerojatno je potrebno vrijeme za donošenje racionalnih zaključaka, no opći je da su „DES ovdje, da ostanu“.

Summary

Percutaneous coronary intervention with stent implantation has become standard procedure in patients with coronary disease. Stents make up more than 80% of the interventions in coronary angioplasty. Long-term results of stenosis are obstructed by restenosis due to the elastic "recoil", neoplastic hyperplasia and vessel remodeling. The revolutionary discovery that put the balloon spills and solids metal stents in a second plan, precisely because of the reduction of restenosis, is the discovery of drug-eluting stents (DES). That kind of stent consists of 3 components: stent, polymer, and drug. In first few days, the highest drug counts, and 90 days after there is no drug in the stent ; the patient now has a metal stent. Currently, there are two more drugs being used in the DES system; sirolimus and paclitaxel. Commercial stents with these drugs are Cypher stent with sirolimus and Taxus stent with paclitaxel. Cypher has the advantage of less incidence of angiographic restenosis. In addition to sirolimus and paclitaxel in DES systems as their antiproliferative drugs, their analogs are also used; everolimus (Xcience V) and zotarolimus (Endeavor stent, Resolute, Resolute Integrity and Resolute Onyx stent). Studies show that the lower thrombosis has Xcience V (everolimus stent) compared to Resolute (zotarolimus stent). The latest advancement in the treatment of coronary diseases is the BVS stent; biodegradable stent that disappear within two years, and blood vessels remain the same as before the disease. As with every new product, after the initial suspicion comes enthusiasm, then, after facing the problems, a more rational approach is expected. DES was a problem in the form of a bitter mortality after long follow-up. The reason was quickly noticed, there was a very late thrombosis in the stent, and it was attributed to the partial late epithelialization. This has caused a sharp reduction in the use of DES. As the minimal number of incidents has been compared to a huge number of positive effects, it is likely that time is needed to make rational conclusions, but there is a general conclusion that "DES are here, to stay".

9. Životopis

OSOBN INFORMACIJE

Ime i prezime: NIVES GREPO
Ime oca i majke: Zlatko i Mira Grepo
Datum, mjesto i država rođenja: 28. 4. 1997. , Čapljina, Bosna i Hercegovina
Prebivalište: Luke 6, 20355 Opuzen, Republika Hrvatska
Državljanstvo: hrvatsko
E-mail: nivesgrepo@gmail.com

OBRAZOVANJE

2016. – danas Sveučilište u Splitu; Sveučilišni odjel zdravstvenih studija,
Radiološka tehnologija

2012. – 2016. Srednja škola Čapljina, opća gimnazija; Bosna i Hercegovina

2004. – 2012. Osnovna škola Vladimira Pavlovića, Čapljina,
Bosna i Hercegovina

27. – 31. 8. 2018. The 1st International Summer School “News in Radiological
Technology and Radiography” University of Split