

# Radioterapijske metode u liječenju tumora ženskih spolnih organa

---

**Paponja, Veronika**

**Undergraduate thesis / Završni rad**

**2019**

*Degree Grantor / Ustanova koja je dodijelila akademski / stručni stupanj:* **University of Split / Sveučilište u Splitu**

*Permanent link / Trajna poveznica:* <https://um.nsk.hr/um:nbn:hr:176:530487>

*Rights / Prava:* [In copyright](#) / [Zaštićeno autorskim pravom.](#)

*Download date / Datum preuzimanja:* **2024-07-18**

*Repository / Repozitorij:*



Sveučilišni odjel zdravstvenih studija  
SVEUČILIŠTE U SPLITU

[Repository of the University Department for Health Studies, University of Split](#)



UNIVERSITY OF SPLIT



SVEUČILIŠTE U SPLITU

Podružnica

SVEUČILIŠNI ODJEL ZDRAVSTVENIH STUDIJA

PREDDIPLOMSKI SVEUČILIŠNI STUDIJ

RADIOLOŠKA TEHNOLOGIJA

**Veronika Paponja**

**RADIOTERAPIJSKE METODE U LIJEČENJU TUMORA  
ŽENSKIH SPOLNIH ORGANA**

**Završni rad**

Split, 2019.

SVEUČILIŠTE U SPLITU

Podružnica

SVEUČILIŠNI ODJEL ZDRAVSTVENIH STUDIJA

PREDDIPLOMSKI SVEUČILIŠNI STUDIJ

RADIOLOŠKA TEHNOLOGIJA

**Veronika Paponja**

**RADIOTERAPIJSKE METODE U LIJEČENJU TUMORA ŽENSKIH  
SPOLNIH ORGANA**

**RADIOTHERAPY METHODS IN TREATMENT OF  
GYNAECOLOGICAL TUMORS**

**Završni rad / Bachelor's Thesis**

Mentor:

**Doc. dr. sc. Tihana Boraska Jelavić**

Split, 2019.

Zahvaljujem mojoj obitelji, prijateljima i dragim ljudima koji su bili uz mene i ostavili trag u mom studiranju.

Također, zahvaljujem mentorici doc. dr. sc. Tihani Boraski Jelavić, koja mi je omogućila svu potrebnu literaturu za izradu završnog rada i svojim savjetima vodila kroz sami proces pisanja.

## Sadržaj

1.	UVOD .....	1
1.1.	Anatomija ženskog spolnog sustava.....	2
1.1.1.	Anatomija stidnice.....	2
1.1.2.	Anatomija rodnice .....	3
1.1.3.	Anatomija maternice .....	4
1.1.4.	Anatomija jajnika i jajovoda .....	4
1.2.	Tumori ženskog spolnog sustava.....	5
1.2.1.	Rak stidnice .....	5
1.2.2.	Rak rodnice.....	9
1.2.3.	Rak vrata maternice.....	11
1.2.4.	Rak tijela maternice.....	15
1.2.5.	Tumori jajnika i jajovoda .....	19
2.	CILJ RADA.....	24
3.	IZVORI PODATAKA I METODE.....	25
4.	REZULTATI.....	26
4.1.	Radioterapija .....	26
4.1.1.	Planiranje radioterapije.....	27
4.2.	Uređaji za planiranje (simulaciju) radioterapije .....	29
4.2.1.	Klasični radioterapijski simulator.....	29
4.2.2.	CT simulator .....	30
4.3.	Radioterapijski uređaji .....	32
4.3.1.	Teleradioterapijski uređaji.....	32
4.3.2.	Brahiterapijski uređaji .....	34
4.4.	Radioterapija tumora ženskih spolnih organa .....	36
4.4.1.	Radioterapija raka stidnice .....	36
4.4.2.	Radioterapija raka rodnice.....	38
4.4.3.	Radioterapija raka vrata maternice .....	38
4.4.4.	Radioterapija raka tijela maternice .....	40
4.5.	Uloga radiološkog tehnologa u radioterapijskom timu .....	42
5.	ZAKLJUČAK .....	43
6.	LITERATURA.....	44
7.	SAŽETCI.....	46
7.1.	Sažetak.....	46

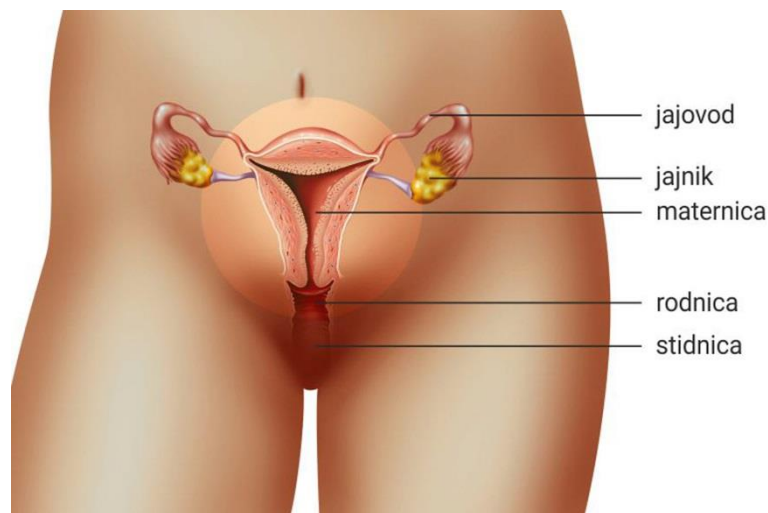
7.2. Summary .....	47
8. ŽIVOTOPIS .....	49

# 1. UVOD

Novotvorina, neoplazma ili tumor jest patološka tvorba nastala kao posljedica prekomjernog umnažanja abnormalnih stanica. Rast novotvorine premašuje rast normalnih tkiva, biološki je nesvrhovit, nepravilan i neorganiziran. Danas se smatra da zloćudna stanica nastaje akumulacijom brojnih oštećenja koja su zbog nekog razloga izbjegla stanične mehanizme popravka oštećenja i normalnu fiziološku regulaciju kontrolnih mehanizama rasta. Zna se da su određene vrste raka povezane sa određenim rizičnim ponašanjima, čimbenicima rizika iz okoline te genetskom predispozicijom. U statistikama smrtnosti razvijenih zemalja, neposredno nakon bolesti srca i krvnih žila, najviše problema uzrokuju upravo zloćudni tumori. Postoje velike razlike između učestalosti raka i raspodjele pojedinih sijela raka u svijetu. Treba očekivati povećanje broja oboljelih s obzirom na trend starenja populacije, osobito u razvijenim zemljama. Rak je značajan javnozdravstveni problem stanovništva Hrvatske. Podatci o epidemiologiji raka prikupljaju se u Registru za rak Hrvatskog zavoda za javno zdravstvo i objavljuju se u redovitim biltenima. Prema podacima Hrvatskog zavoda za javno zdravstvo u Republici Hrvatskoj su maligne bolesti treće po broju oboljelih, a druge na ljestvici uzroka smrtnosti. Uzroci porasta obolijevanja tumače se načinom života, štetnim životnim navikama, utjecajem radne i životne okoline te znatnim produljenjem života (1). Najučinkovitiji način smanjivanja smrtnosti od malignih bolesti je njihova prevencija, rano otkrivanje i pravovremeno liječenje te rehabilitacija nakon liječenja, odnosno edukacija bolesnika u cilju sprječavanja povrata bolesti i pravilnog načina života. Svaku malignu bolest koja počinje u nekom od organa ženskog spolnog sustava nazivamo ginekološkim karcinomom. Svaki od navedenih karcinoma ima neke svoje osobitosti. Bitno je naglasiti važnost redovitih odlazaka na preventivne ginekološke preglede, jer će na taj način ginekolog uočiti rane znakove bolesti te će se na vrijeme odmah započeti s odgovarajućim liječenjem. Osnove liječenja ginekoloških tumora čini kirurško liječenje, primjena sistemske terapije te radioterapija.

## 1.1. Anatomija ženskog spolnog sustava

Ženski spolni sustav (lat. *systema genitale femininum*) može se podijeliti na unutrašnje ženske spolne organe (lat. *organa genitalia feminina interna*) i vanjske ženske spolne organe (lat. *organa genitalia feminina externa*). Slika 1 shematizirano prikazuje anatomiju ženskog spolnog sustava.



Slika 1. Anatomija ženskog spolnog sustava (preuzeto sa: <https://edutorij.e-skole.hr/share/proxy/alfresco-noauth/edutorij/api/proxy-guest/50e9199a-cc57-4033-a9c0-ecf53be03960/content/uploads/biologija-8/m02/j02/bio11.jpg>)

### 1.1.1. Anatomija stidnice

Vanjski spolni organi se nazivaju stidnicom (lat. *vulva ili pudendum femininum*) i sastoje se od:

1. Stidnog brežuljka (lat. *mons pubis*)
2. Velikih stidnih usana (lat. *labia majora pudendi*)
3. Malih stidnih usana (lat. *labia minora pudendi*)
4. Predvorja vagine (lat. *vestibulum vaginae*)



5. Dražice (lat. *clitoris*)
6. Erektalnog tijela (lat. *bulbus vestibuli vaginae*)
7. Velikih vestibularnih žlijezda (lat. *glandulae vestibulares majores*)

**Velike stidne usne** (lat. *labia majora pudendi*) su dva kožna nabora izdignuta jače razvijenim potkožnim masnim tkivom. Velike stidne usne, koje omeđuju veliku stidnu pukotinu (lat. *rima pudendi*), spajaju se prednjim i stražnjim krajevima. Prednji spoj se nastavlja u stidni brežuljak (lat. *mons pubis*), koji se nalazi ispred preponske simfize. **Male stidne usne** (lat. *labia minora pudendi*) su također dva kožna nabora, ali zamjetno tanja i bez masnoga tkiva. Prekrivene su velikim usnama, spojene prednjim i stražnjim krajevima te omeđuju predvorje vagine (lat. *vestibulum vaginae*). U prednjem dijelu predvorja vagine se nalazi vanjski otvor mokraćne cijevi (lat. *ostium urethrae externum*), a iza tog otvora se nalazi otvor rodnice (lat. *ostium vaginae*). **Dražica** (lat. *clitoris*) jest erektilni organ žena. Nalazi se iznad predvorja rodnice i pričvršćena je uz donji rub preponske simfize. Dražica se sastoji od dvaju šupljikastih tijela (lat. *corpora cavernosa clitoridis*) koja se sprijeđa objedinjuju, te izgrađuju trup dražice (lat. *corpus clitoridis*) i njen glavić (lat. *glans clitoridis*). **Parno erektilno tijelo** (lat. *bulbus vestibuli vaginae*) se nalazi lateralno od predvorja vagine. **Velike vestibularne žlijezde** (lat. *glandulae vestibulares majores*) imaju izvodni kanal koji se otvara u predvorje rodnice, između otvora rodnice i malih usana (2).

### 1.1.2. Anatomija rodnice

Rodnica jest neparni cjevasti organ približne duljine 10 cm. Proteže se ukoso prema dolje i prema naprijed, te prolazi kroz mišićno dno male zdjelice. Završava otvorom (lat. *ostium vaginae*) koji se nalazi između malih usana stidnice u predvorju vagine (lat. *vestibulum vaginae*). Otvor vagine nalazi se iza vanjskog otvora mokraćne cijevi. Gornji dio rodnice jest svod (lat. *fornix vaginae*) koji obuhvaća donji dio vrata maternice (lat. *cervix uteri*), tako da se taj dio vrata maternice nalazi u vagini. Prednja stijenka rodnice je u suodnosu sa mokraćnim mjehurom, a stražnja stijenka je u suodnosu sa rektumom (2).

### 1.1.3. Anatomija maternice

Maternica jest neparni šuplji mišićni organ duljine 7,5 cm i širine 5 cm. Nalazi se u maloj zdjelici, između mokraćnoga mjehura i rektuma. Funkcija maternice jest da primi oplodenu jajnu stanicu, omogući uvjete za njen razvoj u zreli plod, te tijekom porođaja kontrakcijom mišića istisne čedo. Maternica ima oblik obrnuto postavljene kruške čiji vrh, koji je usmjeren prema dolje, ulazi u gornji kraj vagine. Gornji širi dio maternice ili trup (lat. *corpus uteri*) usmjeren je prema zdjeličnoj šupljini, a donji uži dio jest vrat maternice (lat. *cervix uteri*). Na trupu maternice razlikuju se prednja i stražnja površina, te dva lateralna ruba. Gornji masivni dio trupa maternice oblikuje dno maternice (lat. *fundus uteri*). Između trupa i vrata nalazi se suženi dio (lat. *isthmus uteri*), koji anatomske pripada trupu maternice, a funkcionalno vratu maternice. Donji dio vrata maternice okružuje vagina i time je vrat maternice podijeljen na dva dijela: iznadvaginalni dio (lat. *pars supravaginalis cervicis*) te vaginalni dio (lat. *portio vaginalis cervicis*). Šupljina maternice ili materične (lat. *cavitas uteri*) jest trokutasta oblika te se nastavlja prema dolje u maternični kanal (lat. *canalis cervicis uteri*), koji se materničnim ušćem (lat. *ostium uteri*) otvara u rodnicu. Ta šupljina maternice (lat. *cavitas uteri*) postoji kod žena koje su rodile, dok su kod nerotkinja stijenke maternice priljubljene. Sprijeda, trup maternice je u doticaju sa stražnjom stijenkom mokraćnoga mjehura. Stražnja stijenka maternice je u doticaju s rektumom, vijugama ileuma i sigmoidnoga kolona (2).

### 1.1.4. Anatomija jajnika i jajovoda

Jajnik jest ženska spolna žlijezda. To je parni parenhimatozni organ bademastog oblika i čvrste konzistencije. U jajniku se razvijaju ženske spolne stanice procesom oogeneze i stvaraju se ženski spolni hormoni. Smješten je u maloj zdjelici u prostoru koji se naziva jama (lat. *fossa ovarica*), uz bočnu stijenku male zdjelice. Nalazi se ispred unutarne, a iza vanjske bočne arterije (lat. *a. iliaca interna et externa*). Jajnik jest peritonealni organ čiju površinu prekriva tunica serosa. Na jajniku razlikujemo vanjsku lateralnu površinu i unutrašnju medijalnu površinu, te dva kraja. Gornji kraj (lat. *extremitas tubaria*) okrenut je prema slobodnome kraju jajovoda, a donji kraj (lat. *extremitas uterina*) je preko *lig. ovarii proprium* povezan s rubom maternice.

Jajovod je parni cjevasti organ duljine 14-16 cm, koji se jednim krajem otvara u maternicu, a drugim krajem u trbušnu šupljinu u blizini jajnika (nije izravno spojen na jajnik). Građen je prema principu šupljih organa. Glavna uloga jajovoda jest prihvaćanje jajne stanice i provođenje u šupljinu maternice. Također je bitno spomenuti da u jajovodu dolazi do procesa oplodnje. Jajovod je smješten uz gornji rub široke maternične sveze, lig. latum uteri. Jajovod se sastoji od četiri odsječka, gledano od maternice prema trbušnoj šupljini:

1. Proksimalni ili intramuralni dio (lat. *pars uterina tubae*)
2. Suženi ili istmični dio (lat. *isthmus tubae uterinae*)
3. Prošireni ili ampularni dio (lat. *ampulla tubae uterinae*)
4. Završni dio (lat. *infundibulum tubae uterinae*)

Na završnom, slobodnom dijelu infundibuluma nalaze se resice (lat. *fimbriae tubae uterinae*). Infundibulum završava abdominalnim otvorom jajovoda (lat. *ostium abdominalae tubae uterinae*), koji se izravno otvara u peritonealnu šupljinu (2).

## **1.2. Tumori ženskog spolnog sustava**

### **1.2.1. Rak stidnice**

#### **1.2.1.1. Epidemiologija i etiologija**

Rak stidnice rijedak je tumor. Obuhvaća samo 3-5% svih ginekoloških tumora kod ženskog spolnog sustava, s incidencijom od 2,5-4,0/100 000 i stopom smrtnosti 0,5-1,9/100 000 (3). Premda se javlja i kod mlađih žena vrhunac učestalosti doseže u 7.desetljeću života. Učestalost raka stidnice povećala se u posljednjih 30 godina zbog veće učestalosti visokorizičnog humanog papilomavirusa (HPV) u mlađih žena i povećanja životnog vijeka ljudi. Oko 90% svih invazivnih zloćudnih novotvorina stidnice čini rak pločastih stanica (planocelularni karcinom). Dokazana je etiološka povezanost planocelularnog karcinoma stidnice sa infekcijom humanim papilomavirusom (HPV-om), posebice tipovima 16 i 18 (4). Epidemiološka istraživanja povezuju kasnu menarhu i ranu menopauzu s nastankom ovog

karcinoma, a rizični potencijal pripisuje se trijasu: dijabetes melitus, hipertenzija i pretilost. Čimbenici rizika obuhvaćaju i vulvarnu intraepitelnu neoplaziju (VIN), obilno pušenje cigareta, pločastu hiperplaziju, pločasti karcinom rodnice ili vrata maternice i kronične granulomatozne bolesti.

### **1.2.1.2. Patohistologija**

Rak pločastih stanica je najčešći rak stidnice (90% - 92% slučajeva). Kao i kod ostalih tipova raka, prije razvoja invazivnog tumora pojavljuje se *in situ* rak stidnice (vulvarna intraepitelna neoplazija-VIN). VIN može biti multifokalan. Smatra se da je potrebno višegodišnje razdoblje da bi *in situ* oblik tumora progredirao u invazivni oblik (4). Na drugom mjestu se nalazi melanom (dijagnosticiran u 5% slučajeva), koji je vrlo malignan s limfogenim i hematogenim širenjem (3). Osim navedenih zloćudnih tumora stidnice, pojavljuju se i sarkomi, bazocelularni karcinomi te adenokarcinomi koji potječu od Bartholinijeve žlijezde.

### **1.2.1.3. Klinička slika**

Najčešći prvi simptom prekanceroznih lezija i malignih tumora je perzistentni svrbež i nadražaj u području stidnice (3). Navedeni se simptomi često pojavljuju nekoliko mjeseci ili godina prije pojave vidljive novotvorine. Bolovi se rijetko javljaju kod karcinoma stidnice, jer elastičnost tkiva stidnice ne ograničava rast tumora. Ako se i pojave bolovi, češće su rezultat istodobne infekcije nego uznapredovalog karcinoma. Karcinom stidnice može se lako vidjeti i napipati kao neuobičajena zadebljanja ili rane blizu otvora rodnice ili na njemu. Primarna je lezija najčešće ulkus ili makula na području velikih usana, koja se razvija u veću ulceraciju ili egzofitičnu papilarnu masu. Ponekad se mogu uočiti ljuskava područja ili promjena boje. Od ostalih simptoma, često su prisutni patološki iscjedak i krvarenje. Najčešći razlog traženja liječničke pomoći je pojava lošeg općeg stanja uz navedene simptome. Rak stidnice počinje na površini, i u početku se ne širi izvan nje. Premda neki mogu biti agresivniji, većina ovih zloćudnih tumora raste relativno sporo. Rak stidnice širi se lokalno (u mokraćnu cijev, mokraćni mjehur, rodnicu, anus ili rektum) i limfnim putem u površinske i dubinske ingvinalne limfne čvorove. Više od 50% oboljelih u trenutku dijagnosticiranja ima prisutne

presadnice u preponskim limfnim čvorovima koji su često obostrano palpabilni. Udaljene presadnice malokad se nađu, i to obično na jetri i plućima (4).

#### **1.2.1.4. Dijagnostički postupak i određivanje stadija bolesti**

Dijagnostički postupak obavlja ginekolog ili ginekološki onkolog: klinički pregled (uključujući palpaciju i ultrazvuk ingvino-femoralnog područja), kolposkopija (vulvoskopija) i ekscizija s histološkim pregledom standardni su protokoli. U predoperativnom planiranju mogu nam pomoći i kompjutorska tomografija (CT), magnetska rezonancija (MR), pozitronska emisijska tomografija/kompjutorska tomografija (PET/CT)) kako bi se točno odredio stupanj proširenosti tumora. S obzirom na laku dostupnost primarnog tumora, kliničkim se pregledom može sa velikom sigurnošću potvrditi dijagnoza karcinoma stidnice. Pri pregledu bolesnice, iznimno je važno posvetiti pozornost palpaciji ingvinalnih limfnih čvorova jer su oni zahvaćeni tumorom u više od 50% oboljelih slučajeva. Biopsija se tumorska tvorba, a u slučaju povećanih limfnih čvorova, treba napraviti citološku punkciju suspektnih limfnih čvorova. Stupnjevanje tumora stidnice određuje se prema FIGO klasifikaciji i prikazano je u tablici br.1.

Tablica 1. FIGO-klasifikacija raka stidnice

<b>TNM/FIGO</b>	
<b>Stadij 0</b>	Karcinom <i>in situ</i> , intraepitalna novotvorina
<b>Stadij T1/I</b>	Rak stidnice ograničen na stidnicu i/ili perineum, 2 cm i manje u najvećoj dimenziji, nema metastaza u regionalne limfne čvorove
<b>Stadij T1a/IA</b>	Invazija strome 1 mm i manje
<b>Stadij T1b/IB</b>	Invazija strome veća od 1 mm
<b>Stadij T2/II</b>	Rak stidnice ograničen na stidnicu i/ili perinej, veći od 2 cm u najvećoj dimenziji, nema metastaza u regionalne limfne čvorove
<b>Stadij T3/III</b>	Rak stidnice bilo koje veličine proširen izvan stidnice (uretra, vagina, anus), ali bez pozitivnih ingvinalnih limfnih čvorova- rak stidnice bilo koje veličine s jednostrano zahvaćenim ingvinalnim limfnim čvorovima
<b>Stadij T4/IVa</b>	Rak stidnice koji se širi na sluznicu rektuma, mokraćnoga mjehura, uretera, kosti i/ili postojanje obostrano pozitivnih ingvinalnih limfnih čvorova,
<b>Stadij T4/IVb</b>	Udaljene metastaze, uključujući pozitivne zdjelične limfne čvorove

## 1.2.2. Rak rodnice

### 1.2.2.1. Epidemiologija i etiologija

Rak rodnice rijedak je tumor i čini 1-2% svih ginekoloških zloćudnih tumora. Većinu tumora rodnice čine presadnice primarnih tumora vrata i trupa maternice te stidnice. Pretežito se javlja u starijoj životnoj dobi s vrhuncem učestalosti u 6. i 7. desetljeću života.

### 1.2.2.2. Patohistologija

Razlikujemo dva patohistološka tipa primarnog raka rodnice, rak pločastih stanica i adenokarcinom (4). Najčešća vrsta vaginalnih karcinoma je rak pločastih stanica ili planocelularni karcinom (85-90%). Slično kao i kod vulvarnog karcinoma, pretpostavlja se multicentrični nastanak iz preinvazivnih stadija (vaginalna intraepitelna neoplazija, VAIN). Etiološki, rak pločastih stanica rodnice se povezuje s infekcijom humanim papilomavirusom tipa 16 i 18 te nižim socioekonomskim statusom. Većina karcinoma rodnice se razvija u gornjoj trećini stražnje stijenke rodnice. Mogu se širiti direktno (u lokalna paravaginalna tkiva, mokraćni mjehur ili rektum), hematogeno u preponske limfne čvorove kod tumora donjeg dijela rodnice, zdjelične limfne čvorove kod tumora gornjeg dijela rodnice, ili hematogeno u pluća i jetru i druge organe. U rjeđim slučajevima, javlja se adenokarcinom koji potječe iz zaostalih embrionalnih struktura u neposrednoj vaginalnoj blizini. Adenokarcinomi rodnice pojavljuju se u mlađoj životnoj dobi te češće metastaziraju u limfne čvorove, posebno u supraklavikularne regije te u pluća (4). Rak svijetlih stanica (klarocelularni adenokarcinom), rijetki rak rodnice, razvija se gotovo isključivo u mlađih žena koje su *in utero* bile izložene dietilstilbestrolu (DES). DES je sintetski estrogen, koji se sredinom prošlog stoljeća primjenjivao u liječenju prijetjećeg spontanog pobačaja. Promjene su se naročito javljale u djevojčica čije su majke započele uzimati DES prije 12. tjedna trudnoće. Od najvećeg kliničkog značaja su metastatski karcinomi vagine, koji čine 80 - 90% svih vaginalnih neoplazmi. U vaginu najčešće metastaziraju karcinom cerviksa ili endometrija, pri čemu je obično zahvaćena gornja trećina vagine ili vulvarni karcinom koji se širi prije svega u donju trećinu vagine. Iako nisu poznati specifični rizični čimbenici u nastanku vaginalnog karcinoma, pretpostavlja se da kronični podražaj vaginalne sluznice,

zračenje karcinoma cerviksa, HPV infekcije i imunokompromitirajuća stanja imaju utjecaj na razvoj vaginalnog karcinoma.

### **1.2.2.3. Klinička slika**

Većina lezija nastaje u gornjoj trećini stražnje stijenke rodnice. Očituju se kao ulceracije praćene sukrvavim iscjedkom neugodnog mirisa ili nepravilnim vaginalnim krvarenjima, osobito nakon spolnog odnosa ili pražnjenja crijeva. Obično prođu mjeseci nakon pojave prvih simptoma dok pacijentica potraži pomoć te je najčešće riječ o bolesnicama koje neredovito odlaze na ginekološke preglede. Bolovi se rijetko javljaju ili nastaju relativno kasno. Kod uznapredovalih tumora, prisutni su znakovi širenja bolesti u rektum (krvarenje), mokraćni mjehur (recidivirajuće infekcije, hematurija) i u preponske limfne čvorove (oteklina udova, bol). Zbog bogate prokrvljenosti rodnice, pojavljuju se udaljene presadnice. Klinička slika udaljenih presadnica ovisi o njihovoj sijelu i veličini (4).

### **1.2.2.4. Dijagnostički postupak i određivanje stadija bolesti**

Većina bolesnica se javlja s abnormalnim postmenopauzalnim, postkoitalnim ili intermenstrualnim krvarenjem. Neke bolesnice se također javljaju s vodenastim iscjetkom ili dispareunijom. Starije bolesnice s duljom anamnezom ove simptomatologije potrebno je uputiti na ginekološki pregled. Ginekološkim se pregledom može definirati stupanj lokalne proširenosti tumora te zahvaćenost lokalnih limfnih čvorova. Rak rodnice se najčešće dijagnosticira tijekom rutinskog ginekološkog pregleda ili prilikom obrade zbog abnormalnog Papa testa. Na vagini se mogu vidjeti promjene u obliku crvenih ili bijelih mrlja, ulkusa (ranica) uzdignutih rubova ili u ravnini sluznice te bradavičastih, sitnih tvorbi. Kod svake sumnje na zloćudne promjene ili sumnjive lezije potrebno je učiniti citološki bris, „punch“ – biopsiju (ekscizija s patohistološkom obradom) i kolposkopiju. Svi navedeni dijagnostički postupci su nužni kako bi se sa sigurnošću utvrdilo o kojoj vrsti karcinoma je riječ te stupanj njegove lokalne proširenosti. Radi detekcije lokoregionalne proširenosti bolesti, potrebno je napraviti pregled trbuha i zdjelice CT-om. Osim toga potrebno je napraviti rentgenski pregled



pluća (detekcija mogućih plućnih presadnica), te KKS, DKS i biokemijske pretrage krvi (4). U tablici 2 prikazana je FIGO klasifikacija tumora rodnice.

Tablica 2. FIGO-klasifikacija raka rodnice

<b>FIGO-klasifikacija tumora rodnice</b>	
<b>Stadij 0</b>	Karcinom <i>in situ</i>
<b>Stadij I</b>	Rak rodnice ograničen na rodnicu
<b>Stadij II</b>	Rak rodnice invadira paravaginalno tkivo, ali ne zdjeličnu stijenu
<b>Stadij III</b>	Rak rodnice invadira zdjeličnu stijenu
<b>Stadij IV a</b>	Rak rodnice invadira sluznicu mjehura i/ili rektuma i/ili se širi izvan zdjelice
<b>Stadij IV b</b>	Rak rodnice koji daje limfogene ingvinalne ili zdjelične presadnice, i udaljene metastaze

### **1.2.3. Rak vrata maternice**

#### **1.2.3.1. Epidemiologija i etiologija**

Rak vrata maternice je zloćudni tumor ženskih spolnih organa, koji se po učestalosti malignih bolesti kod žena u Republici Hrvatskoj nalazi na 2.mjestu, odmah iza raka dojke (5). U Republici Hrvatskoj obuhvaća 3% svih novootkrivenih malignih bolesti u žena. Prema podacima Hrvatskog zavoda za javno zdravstvo u Republici Hrvatskoj je 2015. godine rak vrata maternice otkriven u 280 žena, a 2016. godine je od te zloćudne bolesti umrlo 115 žena

(6). Glavni uzrok nastanka vrata maternice jest infekcija HPV-om, osobito podtipovima 16 i 18. Valja istaknuti da je DNA HPV-a izoliran u 99,7% svih žena koje su oboljele od raka vrata maternice. Drugi etiološki čimbenici povezani sa HPV infekcijom jesu rani seksualni kontakti, promiskuitet, veći broj porođaja, loša genitalna higijena te niži socijalno-ekonomski status. Za razliku od drugih ginekoloških tumora, rak vrata maternice najčešće pogađa žene u 20. i 30. godinama života. Drugi vrhunac učestalosti doseže kod žena između 40. i 50. godine života. Najveći napredak u smanjenju mortaliteta od raka vrata maternice postignut je uvođenjem testa probira, tzv. Papanicolau testa (PAPA). Dokazano je da primjena PAPA testa kao metode probira smanjuje morbiditet i mortalitet od navedene bolesti (4). PAPA test se preporučuje svim spolno aktivnim ženama jednom godišnje.

### **1.2.3.2. Patohistologija**

Oko 80 do 85% svih oblika raka vrata maternice su karcinomi pločastih stanica (planocelularni karcinomi) koji su posljedica infekcije HPV-om. Rak materničnoga vrata nastaje iz cervikalne intraepitelne neoplazije (CIN) koja je povezana s infekcijom humanim papilomavirusom (HPV) tipa 16, 18, 31, 33, 35 ili 39. Ako se CIN ne liječi, može tijekom mjeseci ili godina postati invazivni karcinom. U manje od 10% oboljelih, riječ je o adenokarcinomu. Sarkomi i neuroendokrini karcinomi malih stanica su rijetki. Invazivni rak vrata maternice širi se neposredno u okolna tkiva ili limfnim žilama u zdjelične, paraaortalne i udaljene limfne čvorove. Moguća je i hematogena diseminacija.

### **1.2.3.3. Klinička slika**

Preinvazivni i rani invazivni oblici raka nemaju simptome. Otkrivaju se isključivo ginekološkim pregledom i PAPA testom. Promjene u stanicama vrata maternice razvijaju se polagano, tako da je potrebno i destek i više godina da se rak razvije. Kod žena koje ne idu na redovite ginekološke preglede dijagnoza se često postavlja kasno, kada je rak već uznapredovao. Prvi i glavni simptom raka materničnoga vrata jest nepravilno vaginalno krvarenje. Nepravilno krvarenje se javlja kao međukrvarenje ili smeđkast iscjedak, ali i kao krvarenje u postmenopauzi i prije svega kontaktno krvarenje - krvarenje kod spolnog odnosa ili prilikom defekacije. U uznapredovalijim stadijima bolesti pojavljuje se neuobičajeni

iscjedak, neugodna mirisa. Pored ovih simptoma mogu se javiti bolovi u maloj zdjelici, anemija, hidronefroza i posljedična uremija te otekline nogu. Obično u uznapredovalim stadijima, kao posljedica širenja bolesti u mokraćni mjehur se može razviti hematurija, a kao posljedica širenja bolesti u rektum može doći do opstipacije, proljeva ili melene. Kod metastatske bolesti simptomatologija ovisi o sijelu presadnica. Presadnice se najčešće nalaze u paraaortalnim limfnim čvorovima, kostima, jetri i plućima (4).

#### **1.2.3.4. Dijagnostički postupak i određivanje stadija bolesti**

Osnova za postavljanje dijagnoze raka vrata maternice jest ginekološki pregled s PAPA testom i kolposkopijom (i po procjeni biopsijom) u ranim stadijima bolesti i biopsijom oku vidljivog tumora u uznapredovaloj bolesti. U svrhu procjene lokoregionalne proširenosti bolesti radi se CT abdomena i zdjelice, rektoskopija i cistoskopija, a udaljene i RTG torakalnih organa, te danas sve više PET/CT. Također je potrebno napraviti KKS, DKS i biokemijske pretrage krvi te klirens kreatinina. Tablica 3 prikazuje FIGO klasifikaciju raka vrata maternice (5).

Tablica 3. FIGO-klasifikacija raka vrata maternice

<b>FIGO-klasifikacija raka vrata maternice iz 2018. godine</b>	
<b>STADIJ I</b>	Karcinom je strogo ograničen na cerviks (zanemariti produljenje korpusa uterusa)
<b>Stadij IA</b>	Invazivni karcinom koji se može samo mikroskopski dijagnosticirati, s maksimalnom dubinom invazije <5 mm
<b>Stadij IA1</b>	Mjerena invazija strome <3 mm u dubinu
<b>Stadij IA2</b>	Mjerena invazija strome $\geq 3$ mm i <5 mm u dubinu
<b>Stadij IB</b>	Invazivni karcinom s izmjerenom najdubljom invazijom $\geq 5$ mm (veća od stupnja IA), lezija ograničena na vrat maternice
<b>Stadij IB1</b>	Invazivni karcinom $\geq 5$ mm dubine stromalne invazije i <2 cm u najvećoj dimenziji
<b>Stadij IB2</b>	Invazivni karcinom $\geq 2$ cm i <4 cm u najvećoj dimenziji
<b>Stadij IB3</b>	Invazivni karcinom $\geq 4$ cm u najvećoj dimenziji
<b>STADIJ II</b>	Karcinom se širi izvan maternice, ali se nije proširio na donju trećinu stidnice ili na zid zdjelice
<b>Stadij IIA</b>	Proširenost ograničena na gornje dvije trećine vagine bez zahvaćanja parametrija
<b>Stadij IIA1</b>	Invazivni karcinom <4 cm u najvećoj dimenziji
<b>Stadij IIA2</b>	Invazivni karcinom $\geq 4$ cm u najvećoj dimenziji
<b>Stadij IIB</b>	Uz zahvaćanje parametrija, ali ne do zdjeličnog zida
<b>STADIJ III</b>	Karcinom uključuje donju trećinu vagine i / ili se proteže do zdjeličnog zida i / ili uzrokuje hidronefrozu ili nefunkcionalni

	bubreg i / ili uključuje zdjelične i / ili paraaortalne limfne čvorove.
<b>Stadij IIIA</b>	Karcinom zahvaća donju trećinu vagine, bez zahvaćanja zida zdjelice
<b>Stadij IIIB</b>	Širenje do zdjeličnog zida i / ili hidronefroza ili nefunkcionalni bubreg (osim ako je poznato da je zbog drugog uzroka)
<b>Stadij IIIC</b>	Uključenost zdjeličnih i / ili paraaortalnih limfnih čvorova, bez obzira na veličinu i opseg tumora
<b>Stadij IIIC1</b>	Samo metastaze limfnih čvorova zdjelice
<b>Stadij IIIC2</b>	Metastaze u paraaortalne limfne čvorove
<b>STADIJ IV</b>	Karcinom se proširio izvan zdjelice ili je invadirao (biopsija dokazana) sluznicu mjehura ili rektuma. (Bulozni edem, kao takav, ne dopušta da se slučaj dodijeli stupnju IV.)
<b>Stadij IVA</b>	Širenje na susjedne zdjelične organe
<b>Stadij IVB</b>	Širenje na udaljene organe

## 1.2.4. Rak tijela maternice

### 1.2.4.1. Epidemiologija i etiologija

Rak endometrija jedan je od najčešćih vrsta raka u svijetu. U Europi predstavlja najčešći ginekološki malignitet. Učestalost karcinoma endometrija u Europi varira od 13,5-43,8/100 000 s stopom smrtnosti od 2,5-12,4/100 000 (3). Rizik obolijevanja raste sa životnom dobi, oko 2/3 oboljenja se javlja u poslijemenopauzi i oko 1/3 u razdoblju perimenopauze. Prosječna dob bolesnica je 60 godina. Čini oko 6-7% svih tumora kod žena. Najznačajnija epidemiološka povezanost endometrijskog karcinoma je udruženost s dugotrajnom

abnormalnom estrogenskom stimulacijom, bez kompenzirajuće gestagenske protuaktivnosti. Češće obolijevaju pacijentice s poremećenim menstrualnim ciklusima u odnosu na žene koje imaju stabilan ciklus u kojem se estrogenska aktivnost ciklički prekida i kompenzira. Predisponirajući rizični čimbenik u razvoju karcinoma endometrija čini trijas: dijabetes, hipertenzija i pretilost. Također, rak endometrija je usko povezan sa nuliparnošću, sindromom policističnih jajnika i kasnijom menopauzom. Dokazano je da pojavnost raka endometrija u istoj zajednici prilično točno korelira sa društvenim statusom i životnim uvjetima. Suprotno od karcinoma vrata maternice koji se uglavnom pojavljuje u sredinama sa slabijim socio-ekonomskim statusom, povećana incidencija raka endometrija je posebno izražena u sredinama boljega socijalno-ekonomskoga statusa (4).

#### **1.2.4.2. Patohistologija**

Razvoj raka endometrija odvija se kao i kod ostalih epitelnih malignoma u ženskom spolnom sustavu preko predstadija, premalignih promjena epitela koje se u slučaju endometrijskog karcinoma označuju pojmom endometrijska hiperplazija. U prekanceroze, predstadije endometrijskog karcinoma ubraja se samo endometrijska hiperplazija s atipijom. Kod 17 - 25% žena s nalazom atipične hiperplazije, u odstranjenom uterusu nalazi se dobro diferencirani adenokarcinom endometrija.

Tumori endometrija mogu se podijeliti u dvije različite patohistološke i kliničke skupine:

1. Tumori epitelnih stanica- karcinomi,
2. Tumori stromalnih stanica- sarkomi.

Adenokarcinomi endometrija čine 80% karcinoma endometrija. Većina njih su, 50%, dobro diferencirani karcinomi, s visokom razinom estrogenskih i progesteronskih receptora te minimalnom miometralnom invazijom, 30% su srednje diferencirani, a ostalih 20% čine slabo diferencirane, anaplastične lezije, bez bilo kakva žljezdanog uzorka (4). Od ostalih karcinoma endometrija treba spomenuti druge histološke tipove: serozni rak, klarocelularni rak (karcinom svijetlih stanica), mucinozni rak i nediferencirani rak. Navedeni tipovi imaju lošiju prognozu od adenokarcinoma te nisu povezani s utjecajem hiperestrogenizma. Rak endometrija raste ili u obliku polipoidne mase ili difuzno po endometrijskoj šupljini. Što je

veći gradus (slabija diferenciranost) tumora, veća je vjerojatnost dubokog prodora u miometriju, metastaza u zdjelične ili paraaortalne limfne čvorove ili širenja izvan maternice.

#### **1.2.4.3.Klinička slika**

U većine bolesnica (> 90%) prvi i jedini simptom raka endometrija jest krvarenje (postmenopauzalno ili nepravilno krvarenje tijekom menstruacije). Iscjedak na rodnicu se može pojaviti tjednima ili mjesecima prije postmenopauzalnog krvarenja. Napredovanjem bolesti pojavljuju se simptomi pritiska zbog povećanja trupa maternice, zdjelična bol, gastrointestinalni (proljevi i opstipacija) te urinarni simptomi (kao posljedica pritiska na mokraćni mjehur ili opstrukcije uretera).

#### **1.2.4.4.Dijagnostički postupak i određivanje stadija bolesti**

Rak endometrija jest uzrok trećine postmenopauzalnih krvarenja. Stoga se pri svakom postmenopauzalnom krvarenju sumnja na rak endometrija, dok se ne dokaže suprotno. Također, na rak endometrija se posumnja u i u postmenopauzalnih žena kod kojih rutinski PAPA- test sadrži stanice endometrija, te u svih žena kod kojih rutinski Papa test sadrži atipične stanice endometrija. Bimanualnim ginekološkim pregledom se nalaze promjene kada je tumor u već uznapredovaloj fazi, pri čemu se dobiju nalazi povećanog i fiksiranog materničnoga trupa, te znakove infiltracije jajnika i/ili materničnoga vrata. Od ostalih ginekoloških pretraga valja istaknuti vaginalni ultrazvuk kojim se utvrđuje debljina i struktura endometrija te frakcioniranu kiretažu maternične šupljine za postavljanje patohistološke dijagnoze. Kad se postavi dijagnoza raka, preterapijska obrada uključuje elektrolite u serumu, testove funkcije jetre i bubrega, KKS, RTG prsišta i EKG. Ako se pri fizikalnom pregledu otkrije tvorba u abdomenu ili hepatomegalija, ili su testovi funkcije jetre abnormalni, također se radi CT zdjelice i abdomena zbog boljeg opisa lokoregionalne proširenosti ili detekcije udaljenih presadnica. Određivanje stadija se zasniva na histološkoj diferencijaciji i proširenju, uključujući dubinu prodora, zahvaćanje vrata maternice (zahvaćanje žlijezda naprama prodoru u stromu) te metastazama izvan maternice. Stadij se određuje kirurški i uključuje citološku pretragu tekućine iz peritonealne šupljine, eksploraciju trbušne šupljine i zdjelice te biopsiju ili eksciziju sumnjivih promjena izvan maternice.

Tablica 4. FIGO-klasifikacija raka endometrija

<b>FIGO-klasifikacija raka endometrija</b>	
<b>Stadij 0</b>	Karcinom <i>in situ</i> (preinvazivni karcinom)
<b>Stadij I</b>	Rak endometrija ograničen na maternični trup
<b>Stadij I a</b>	Rak endometrija invadira endometrij ili manje od polovine endometrija
<b>Stadij I b</b>	Rak endometrija invadira polovinu ili više od polovine miometrija
<b>Stadij II</b>	Rak endometrija invadira stromu materničnoga vrata, ali se ne širi izvan maternice
<b>Stadij III</b>	
<b>Stadij III a</b>	Rak endometrija invadira serozu i/ili adneксе (izravno širenje ili presadnice)
<b>Stadij III b</b>	Rak endometrija invadira rodnicu (izravno širenje ili presadnice) ili parametrije
<b>Stadij III c</b>	Rak endometrija s presadnicama u zdjelične (III.c1) i/ili paraaortalne limfne čvorove (III.c2)
<b>Stadij IV</b>	
<b>Stadij IV a</b>	Rak endometrija invadira sluznicu mokraćnoga mjehura i/ili crijeva



## **1.2.5. Tumori jajnika i jajovoda**

### **1.2.5.1. Epidemiologija i etiologija**

Rak jajnika relativno je rijedak tumor i čini ukupno 4% svih dijagnosticiranih tumora u žena. Incidencija raka jajnika, jajovoda i adneksa u Hrvatskoj godine 2015. iznosila je 431/10 534 žena (7). Bolest se najčešće dijagnosticira u 6.desetljeću života, a 70% oboljelih ima uznapređovalu bolest. Epidemiološke studije navode čimbenike rizika u nastanku raka jajnika. Genski su čimbenici rizika opterećenost mutacijama BRCA 1 i BRCA2 (povezanost karcinoma jajnika s karcinomom dojke) te povezanost s nasljednim nepolipoznim kolorektalnim rakom. Takvih je bolesnica samo 5%. Čini se da je učestalost karcinoma jajnika izravno razmjerna s brojem ovarijskih ciklusa. Tako se u negenske čimbenike rizika ubraja nuliparitet (žene koje nisu rađale) i starija dob pri prvom porođaju (4).

### **1.2.5.2. Patohistologija**

Tumori jajnika mogu se podijeliti u četiri različite patohistološke skupine:

1. Tumori epitelnih stanica- karcinomi
2. Tumori zametnih stanica- germinomi
3. Tumori stromalnih stanica
4. Karcinosarkomi

Najčešći tumori jajnika jesu karcinomi, s učestalošću od 80% (4).

### **1.2.5.3.Klinička slika**

Rak jajnika nema simptoma u ranoj fazi bolesti. Kako većina tumora raste i svojom dimenzijom počinju davati određene simptome, kod raka jajnika prvi simptomi mogu uključivati osjećaj nelagode u zdjelici ili abdomenu, pritiska ili čak bol. Kada su simptomi izraženi obično se radi o bolesnici s uznapređovalom bolešću gdje se na dijagnozu može posumnjati već samim ginekološkim pregledom. Najčešći simptomi koji se pojavljuju kod bolesnica s rakom jajnika ovise o veličini tumora i pritisku okolnih organa, ometanju prohodnosti crijeva s posljedičnim zatvorom stolice (konstipacija) ili potpunim zastojem prolaska stolice (ileus), stvaranju ascitesa kao i stvaranju pleuralnog izljeva (6).

### **1.2.5.4.Dijagnostički postupak i određivanje stadija bolesti**

Dijagnoza tumora jajnika počinje uzimanjem onkološke anamneze i statusa. Ginekološki pregled, manualna palpacija i ultrazvučni pregled, prvi su koraci u postavljanju moguće dijagnoze raka jajnika. Određivanje razine Ca125, tumorskog biljega specifičnog za rak jajnika, kao i citološki nalaz abdominalnog ili pleuralnog izljeva mnogo pomaže u diferencijaciji dijagnoze (4). Pregled abdomena CT-om ili MR-om pomaže u procjeni lokoregionalne proširenosti bolesti i zahvaćenosti okolnih limfnih čvorova. PET-CT snimka pomaže u procjeni diseminacije bolesti. Definitivni stadij bolesti određuje se na temelju kirurškoga, patohistološkoga i citološkoga nalaza. Klasifikacija stupnjevanja je nedavno revidirana (FIGO 2014. klasifikacija), a jajnici, jajovodi i peritonealni rak klasificirani su zajedno.

Tablica 5. FIGO klasifikacija raka jajnika i jajovoda

<b>FIGO klasifikacija iz 2014.godine</b>	
<b>STADIJ I</b>	Tumor ograničen na jajnike
<b>IA</b>	Tumor ograničen na jedan jajnik (kapsula čitava) ili jajovod, nema tumora na površini jajnika, nema tumora na površini jajovoda, nema malignih stanica u ascitesu ili peritonealnom ispirku
<b>IB</b>	Tumor ograničen na oba jajnika (kapsula čitava) ili jajovoda, nema tumora na površini jajnika ili jajovoda, nema malignih stanica u ascitesu ili peritonealnom ispirku
<b>IC</b>	Tumor ograničene na jedan ili oba jajnika ili jajovoda sa slijedećim:
<b>IC 1</b>	Intraoperacijska ruptura ciste jajnika
<b>IC 2</b>	Rupturirana kapsula prije operacijskog zahvata ili tumor na površini jajnika ili jajovoda
<b>IC 3</b>	Prisutne maligne stanice u ascitesu ili peritonealnom ispirku
<b>STADIJ II</b>	Tumor obuhvaća jedan ili oba jajnika ili jajovoda sa širenjem na organe male zdjelice ili peritoneum
<b>IIA</b>	Širenje i/ili implantati na maternici i/ili jajnicima i/ili jajovodima
<b>IIB</b>	Širenje na druge intraperitonealne organe

	male zdjelice
<b>STADIJ III</b>	Tumor zahvaća jedan ili oba jajnika ili jajovoda ili primarni karcinom peritoneuma sa citološkim ili histološkim dokazanim rasapom bolesti na peritoneumu izvan zdjelice i /ili metastaze u retroperitonealnim limfnim čvorovima
<b>III A</b>	Metastaze u retroperitonealnim limfnim čvorovima sa ili bez mikroskopski zahvaćenog peritoneuma izvan zdjelice
<b>III A 1</b>	Pozitivni retroperitonealni limfni čvorovi (citološki ili histološki potvrđeni)
<b>III B</b>	Makroskopske peritonealne presadnice izvan male zdjelice $\leq 2$ cm u svom najvećem promjeru, sa ili bez metastaza u retroperitonealnim limfnim čvorovima
<b>III C</b>	Makroskopske peritonealne presadnice izvan male zdjelice $> 2$ cm u najvećem promjeru, sa ili bez metastaza u retroperitonealnim limfnim čvorovima
<b>STADIJ IV</b>	Udaljene metastaze isključujući peritonealne metastaze
<b>IV A</b>	Pleuralni izljev sa pozitivnom citologijom
<b>IV B</b>	Metastaze u organe izvan abdomena (uključujući ingvinalne limfne čvorove i limfne čvorove izvan abdominalne šupljine kao i parenhimne metastaze u jetri i slezeni (površne metastaze kapsule jetre i slezene

#### **1.2.5.5.Liječenje tumora jajnika i jajovoda**

Liječenje raka jajnika, ako dopusti opće stanje bolesnice i ako bolest nije diseminirana, započinje kirurškim zahvatom nakon kojeg se u većini slučajeva aplicira sistemno onkološko liječenje, odnosno kemoterapija. Zlatni standard liječenja raka jajnika jest primjena kemoterapije temeljena na pripravcima platine (cisplatin, karboplatin) i paklitaksel- TC protokol. Ipak, nećemo se baviti tumorima jajnika i jajovoda u ovom radu jer se danas više radioterapija rutinski ne primjenjuje u njihovom primarnom ili adjuvantnom liječenju.

## **2. CILJ RADA**

Cilj ovog završnog rada jest opisati radioterapijske metode u liječenju tumora ženskih spolnih organa. Posebnu pozornost sam obratila na radioterapiju kao granu medicine, indikacijska područja primjene radioterapije u liječenju ginekoloških tumora, opis radioterapijskih uređaja i različitih tehnika liječenja.

### **3. IZVORI PODATAKA I METODE**

Pri pisanju ovog završnog rada u svrhu pronalaženja podataka i informacija potrebnih za rad pretraživala sam meni dostupnu stručnu literaturu. Ponajprije sam se koristila tiskanim knjigama koje tematski obrađuju anatomiju ženskog spolnog sustava i onkološku obradu zloćudnih novotvorina. Koristila sam rezultate istraživanja i sustavnih pregleda iz dostupnih znanstvenih radova objavljenih u nekoj od biomedicinskih *online* arhiva (MEDLINE, PubMed, itd.). Podatke o tumorskim dozama pri radioterapiji sam proučila i navela prema posljednjem izdanja smjernica Američkog udruženja za liječenje raka, National Comprehensive Cancer Network (NCCN) (9).

## **4. REZULTATI**

### **4.1. Radioterapija**

Uspješno liječenje tumora počiva na dobroj dijagnostici. Modernim dijagnostičkim metodama određuje se stupanj proširenosti maligne bolesti. Sljedeći korak u liječenju onkoloških bolesnika je određivanje vrste specifične onkološke terapije koja će se primati. Uspješnost liječenja ovisi o stadiju bolesti, zloćudnom potencijalu tumora te kvaliteti liječenja. Koriste se različiti modaliteti onkološkog liječenja za različite vrste i različite stadije iste vrste tumora. Suvremena onkologija počiva na multimodalnom liječenju. U liječenju lokalnog (nediseminiranog) raka koristimo kirurški zahvat kojim odstranjujemo tumor i radioterapiju. Radioterapija označava liječenje bolesnoga tkiva visoko energijskim zračenjem, uz što veću zaštitu okolnoga, zdravoga tkiva. Najčešće se provodi visokoenergijskim x-fotonima, y-fotonima, uz moguću primjenu i drugih visokoenergijskih čestica.

U odnosu na kirurški zahvat, radioterapija se dijeli na:

1. Neodjuvantnu radioterapiju- primarna primjena onkološkog liječenja u cilju smanjenja veličine tumora kako bi nakon iste postao resektabilan, te se ranom primjenom sistemske terapije kontrolirala udaljena mikroskopska bolest
2. Adjuvantnu radioterapija- nakon kirurškog odstranjenja tumora kao zaštitna terapija kojom se pokušava uništiti potencijalne mikroskopske zasade tumora

Kako bi se postigli što bolji rezultati onkološkog liječenja, uz radioterapiju se usporedno ordinira i kemoterapija. Takvu vrstu liječenja zovemo združena radiokemoterapija (konkomitantna radiokemoterapija) (10).



## **4.1.1. Planiranje radioterapije**

### **4.1.1.1. Radiobiološke osnove zračenja**

Uzevši u obzir biološki učinak zračenja, ionizirajuće zračenje uvijek predstavlja unos energije u molekule stanica živoga tkiva. Biološki učinci su gotovo uvijek jednaki, a mogu biti poželjni (npr. radioterapije tumora) i nepoželjni (sve štetne posljedice koje nastaju pri izlaganju zračenju zdravih tkiva). Biološki štetna ionizacija, koja može značajno oštetiti stanice organizma na koji djeluje, ovisi o: dijelu tijela koji je izložen zračenju, apsorbiranoj dozi (mjerenoj u Gy), vrsti ionizirajućeg zračenja, te brzini kojom je materija primila dozu (dulje vrijeme omogućava bolji oporavak). Biološki učinak ionizirajućeg zračenja uglavnom nastaje zbog oštećenja deoksiribonukleinske kiseline (DNA). Osjetljivost na zračenje također ovisi i o staničnom ciklusu. Stanice u G<sub>2</sub> i M fazi osjetljivije su na ionizirajuće zračenje nego stanice u G<sub>0</sub>, G<sub>1</sub> i S fazi. Brzo dijeleće tumorske stanice (stanice kože, gastrointestinalne sluznice, koštane srži) prolaze puno češće kroz mitozu i posljedice zračenja vide se puno prije nego u sporo djeljećih stanica (npr. potkožno tkivo, bubreg, mozak). Povećanjem volumena ozračenog zdravog tkiva za istu dozu, rizik kasnih učinaka raste. Kasnim učincima smatraju se oni koji se javljaju nakon više od šest mjeseci nakon završetka radioterapije. Vrijedi i obratno: manji volumeni mogu se ozračiti većom dozom, a da kasni učinci zdravog tkiva ostanu isti. Zahvaljujući računalnom planiranju radioterapije, danas se može za konkretni plan prikazati dozno-volumni histogram (DVH), te se na osnovi velike količine prikupljenih podataka o bolesnicima može bolje razumjeti ovisnost podnošljivosti neke doze i volumena koji se zrači. Na taj način će u budućnosti biti moguće smanjiti rizik toksičnosti zračenja na zdravo tkivo.

### **4.1.1.2. Planiranje radioterapije**

Nakon što se definira stupanj proširenosti raka, sljedeći korak u onkološkom tretmanu jest određivanje vrste specifične onkološke terapije koja će se primijeniti u liječenju raka. Glavni cilj radioterapije jest aplicirati točno određenu dozu zračenja na definirani tumorski volumen s minimalnim oštećenjem okolnog zdravog tkiva te tako eradicirati tumor, a istovremeno očuvati kvalitetu života i produžiti život bolesnika. Nakon određivanja položaja i veličine

tumora, a poznavajući način njegova širenja, liječnik onkolog definira ciljni volumen zračenja. Da bi se razumjele fizikalne značajke ordiniranja radioterapije, potrebno je definirati pojmove vezane za taj proces.

Radioterapija počinje izradom plana zračenja, odnosno izračunavanjem raspodjele doze na tumor i okolno zdravo tkivo. Prvi korak je 3D CT simulacija. Na dijagnostičkoj slici se trebaju označiti tri glavna volumena za provođenje radioterapije. GTV (eng. *Gross tumor volume*) je položaj i opseg tumora koji možemo vidjeti na dijagnostičkoj slici. GTV bi trebao sadržavati cijeli volumen tumora, tj. mjesto gdje je tumor najgušći i gdje je najveći broj stanica, uključujući lokalne limfne čvorove i metastaze u okolno zdravo meko tkivo. Drugi potrebni volumen je CTV (engl. *clinical target volume*) koji sadrži GTV i sigurnosnu granicu koja označava subkliničko mikroskopsko širenje tumora. CTV je najteže odrediti jer se ne vidi na dijagnostičkim snimkama. Treći volumen, PTV (engl. *planning target volume*), omogućuje eliminaciju pogreški u planiranju ili pogreški u provedbi same radioterapije koje su neizbježne od strane samog bolesnika (pomaci tumora uslijed disanja, otkucaja srca,...) , te uzima u obzir i moguće svakodnevne pogreške u namještanju bolesnika na terapijski uređaj. PTV obuhvaća CTV i sigurnosne margine.

#### **4.1.1.3. Pozicioniranje i imobilizacija pacijenta**

Osnovni princip pozicioniranja i imobilizacije pacijenta u radioterapiji podrazumijeva mogućnost potpune reproducibilnosti položaja pacijenta na radioterapijskom uređaju postavljenog tijekom planiranja radioterapije. Pri tome treba paziti da položaj bude ugodan za pacijenta. Bilo kakva promjena položaja može dovesti do nepreciznosti, što negativno utječe na ishod terapije. Imobilizacijska sredstva moraju biti kompatibilna sa radioterapijskim uređajima. Moraju biti izrađena od materijala niskog atomskog broja, uglavnom od plastike i karbonskih vlakana kako ne bi stvarali artefakte. Nakon imobilizacije, na koži pacijenta se postavljaju radiovidljivi kontrastni markeri koji pomažu u stvaranju plana zračenja.

#### **4.1.1.4. Proces verifikacije**

Nakon obavljanja svih priprema i namještanja pacijenta na linearnom akceleratoru, odrede se položaj i dimenzije ciljnog volumena i organa od rizika na klasičnom radioterapijskom simulatoru ili CT simulatoru. Nakon odobrenja doznog plana, označavaju se ključne točke zračenja. Pacijent se postavlja na radioterapijski uređaj i radi se provjera plana zračenja. Na taj način se dobiju portalni ili verifikacijski snimci, koji predstavljaju polje zračenja. U pravilu, portalna/verifikacijska snimanja se izvode obavezno prije početka zračenja, a preporučeno ih je obavljati jednom tjedno tijekom cijelog procesa radioterapije. Cijeli proces planiranja i izvođenja radioterapije je potrebno dokumentirati, te pohraniti u papirnatom i elektronskom obliku u slučaju ponovne potrebe (ponovno zračenje, konzultacije o daljnjem liječenju pacijenta, itd.).

## **4.2. Uređaji za planiranje (simulaciju) radioterapije**

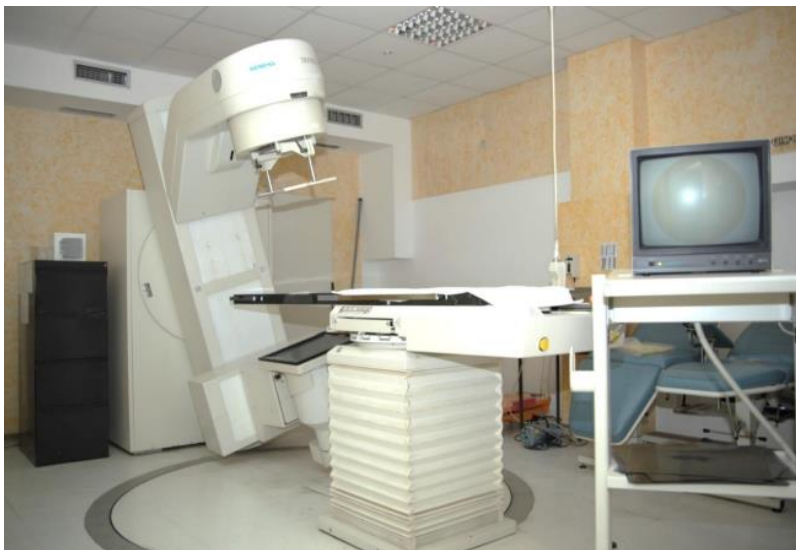### **4.2.1. Klasični radioterapijski simulator**

Radioterapijski simulator je dijaskopski RTG uređaj pomoću kojega definiramo radioterapijski ciljni volumen, odnosno pomoću kojega određujemo najpovoljnije geometrijske odrednice snopova zračenja. Dakle, na simulatoru se rentgenskim snopom simulira terapijski snop (11). Produkcija x-zraka stimulatora odvija se u klasičnoj rentgenskoj cijevi, gdje se elektroni ubrzavaju u električnom polju koje vlada između negativno nabijene katode i pozitivno nabijene anode. Radioterapijski simulator je funkcionalni sklop više dijelova:

1. Rentgenska cijev
2. Pojačalo s TV i film- sustavom
3. Stativ s kolimatorskim uređajem
4. Manipulacijski sustav
5. Bolesnički stol

#### 6. Simulatorska soba koja mora zadovoljavati uvjete zaštite od ionizirajućeg zračenja

Pojavom CT simulatora i uvođenjem 3D tehnika planiranja i provođenja radioterapije, klasični radioterapijski simulator se sve manje koristi pri planiranju radioterapije, te se u modernim radioterapijskim centrima koristi isključivo u planiranju jednokratnih hitnih palijacijskih tretmana (10). Slika 2 prikazuje klasični radioterapijski simulator



Slika 2. Klasični radioterapijski simulator (preuzeto sa:

<http://ozs.unist.hr/~fmihanov/nastava/KBF/PiZ/Radiolo%C5%A1ki%20ure%C4%91aji.pdf>)

#### 4.2.2. CT simulator

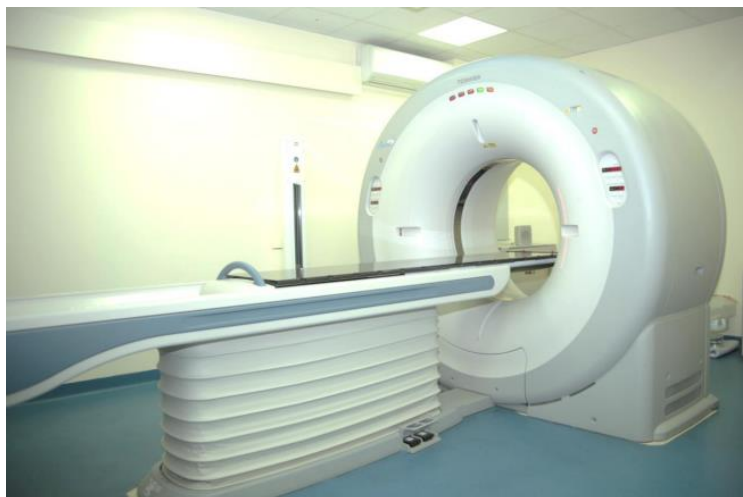CT simulator je standardni radioterapijski uređaj za planiranje radioterapije. Osnovni dijelovi CT simulatora su isti kao i kod svakog drugog dijagnostičkog CT uređaja:

1. Kućište s rendgenskom cijevi, detektorom i sustavom hlađenja
2. Bolesnički stol
3. Visokofrekvencijski generator
4. Upravljačka konzola i radna stanica za obradu slike

Osim toga, CT simulator ima određene specifičnosti u odnosu na dijagnostički CT uređaj:

1. Veliki otvor CT uređaja zbog korištenja fiksacijske opreme (promjer otvora oko 90 cm, FOV 60-70 cm)
2. Posebni laserski sustav za pozicioniranje pacijenta s mogućnosti pozicioniranja lasera izvan središnje osi pacijenta
3. Ravni bolesnički stol prilagođen terapijskim uređajima
4. Softverski paket za rekonstrukciju i virtualnu simulaciju.

CT simulatori su, u pravilu spiralni CT uređaji kod kojih se snimanje vrši kontinuiranom rotacijom rentgenske cijevi i detektora u jednom smjeru oko pacijenta. Rendgenski snop opisuje spiralu oko pacijenta i omogućuje kontinuirano volumno snimanje tijela, što je vrlo važno za 3D rekonstrukciju, neophodnu za planiranje radioterapije. Za planiranje radioterapije mogu se koristiti i MR i PET/CT, ali uvijek u kombinaciji sa CT-om jer svi moderni sustavi za računalnu simulaciju radioterapije računaju dozu pomoću CT-broja (10). CT simulacija u radioterapiji ima višestruku ulogu: simulacija i resimulacija liječenja, lokalizacija tumora i zdravog tkiva, dizajniranje i pozicioniranje radioterapijskih snopova te evaluacija terapije. Ovakvim sustavom moguće je odrediti terapijsku dozu u bilo kojoj točki u prostoru. Time je moguće precizno odrediti položaje i ekspoziciju terapijskih polja, uz maksimalnu zaštitu zdravog tkiva. Slika 3 prikazuje CT simulator.



Slika 3. CT simulator (preuzeto sa:

<http://ozs.unist.hr/~fmihanov/nastava/KBF/PiZ/Radiolo%C5%A1ki%20ure%C4%91aji.pdf>)

### **4.3. Radioterapijski uređaji**

Radioterapijski uređaji su uređaji koji koriste visokoenergetsko ionizirajuće zračenje u liječenju tumora. Osnovna podjela radioterapijskih uređaja je na teleradioterapijske i brahiradioterapijske uređaje. Kod teleradioterapijskih uređaja izvor zračenja se nalazi izvan tijela bolesnika, dok se kod brahiterapijskih uređaja izvor zračenja aplicira u tijelo bolesnika. Teleradioterapijski uređaji se dalje dijele na one koji proizvode visoko energetska zračenja (npr. linearni akcelerator) i na one koji sadržavaju radioaktivne izotope kao izvor zračenja (npr. kobaltna jedinica).

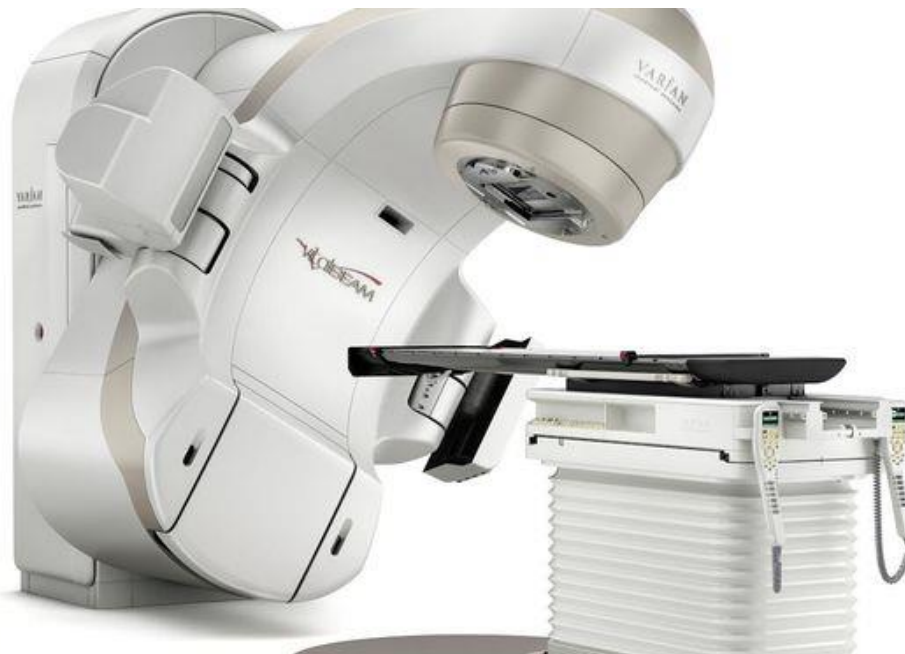#### **4.3.1. Teleradioterapijski uređaji**

##### **4.3.1.1. Linearni akcelerator**

Linearni akceleratori, s velikim izborom terapijskih mogućnosti su najvažniji radioterapijski uređaji i neizbježna oprema svih suvremenih radijacijsko-onkoloških klinika (slika 4). Akcelerator ili ubrzivač čestica je uređaj koji se koristi u terapiji zračenja onkoloških bolesnika. Osnovna razlika između rentgenske i akceleratorne cijevi jest u tome što se elektroni ne ubrzavaju u električnom polju nego pomoću elektromagnetskih valova, čime se dobivaju energije elektrona reda veličine i do nekoliko desetaka MeV-a. Elektroni ubrzani u akceleratornoj cijevi mogu se skrenuti u magnetskom polju i usmjeriti na izlazni prozor kolimatora i koristiti kao terapijski snop. U linearnim akceleratorima moguće je, ovisno o ubrzanju u cijevi dobiti terapijske snopove elektrona energija od 5 do 25 MeV-a (11). Linearni akcelerator je složeni sklop više funkcionalnih dijelova. Osnovni dijelovi linearnog akceleratora su:

1. Akceleratorna cijev
2. Elektronski top
3. Magnetron- generator mikrovalova.
4. Izlazni magnet
5. Stativ s višelaminarnim kolimatorom- MLC

## 6. Soba za smještaj akceleratora (bunker)



Slika 4. Linearni akcelerator (preuzeto sa: [https://rtl-static.cdn.sysbee.net/image/aparat-za-zracenje-linearni-akcelerator-6de4dc28e96afbb5b47479b566422ee9\\_view\\_article.jpg?v=23](https://rtl-static.cdn.sysbee.net/image/aparat-za-zracenje-linearni-akcelerator-6de4dc28e96afbb5b47479b566422ee9_view_article.jpg?v=23))

Radioterapijske tehnike koje omogućuju homogenu distribuciju zadane doze zračenja u ciljnom volumenu uz minimalnu dozu u okolnim strukturama osjetljivih tkiva nazivaju se konformalna radioterapija. Unutar 3D konformalne radioterapije razvijane su različite tehnike zračenja kojima su smanjene doze na organe od rizika. Stoga vanjska radioterapija (EBRT, eng. *External Beam Radiotherapy*) isporučuje zračenje koristeći višestruka konformalna polja ili volumetrijske tehnike modulirane intenzitetom, kao što je IMRT ili VMAT.

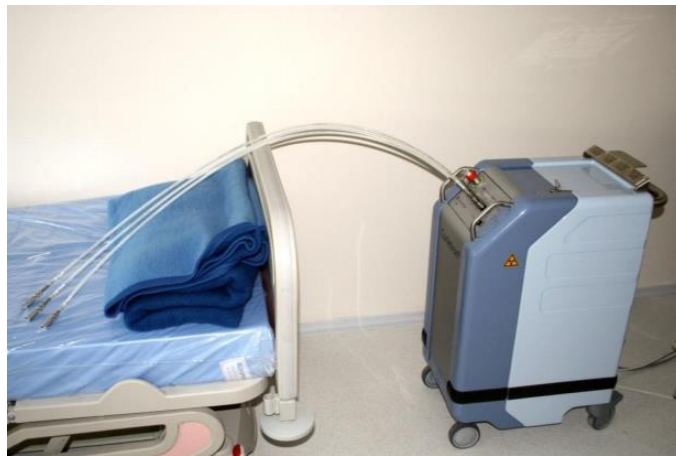IMRT (radioterapija snopovima promjenjivog intenziteta) koristi 3D prikaze tijela kako bi iz različitih kuteva navodila zrake do tumora. Sastoji se od više polja malih dimenzija koja se mijenjaju tijekom radioterapije. Intenzitet zračenja se mijenja ovisno o pojedinom kutu, a oblik zrake se mijenja kako bi pratio oblik tumora. To omogućuje da zračenje dođe do svih dijelova tumora minimizirajući izloženost okolnog zdravog tkiva. Vršiti se posebna dozimetrijska provjera pomoću specijalnih fantoma i diodnih dozimetara.

VMAT ili volumetrijski modulirana lučna terapija koristi poseban softver i napredni linearni akcelerator. Za razliku od konvencionalnih IMRT tretmana, za vrijeme kojih se stroj mora

okretati nekoliko puta oko pacijenta uz zaustavljanja i ponovna pokretanja kako bi se tumor liječio iz različitih kuteva, VMAT/RapidArc može tretirati cijeli tumor u samo jednoj rotaciji.

### 4.3.2. Brahiterapijski uređaji

Brahiradioterapija je vrsta zračenja u kojoj se radioaktivni izvor aplicira u tijelo bolesnika, u područje koje se treba ozračiti, najčešće u izravni kontakt sa tumorom. Ova tehnika omogućuje predavanje vrlo visokih doza malom ciljnom volumenu, uz maksimalnu poštedu okolnog zdravog tkiva. Temelj prednosti brahiterapije jest zakonitost opadanja zračenja s kvadratom udaljenosti. Tehnološki razvoj potaknuo je zanimanje za brahiradioterapiju. Naime, razvijeni su i usavršeni tzv. *afterloading* uređaji koji omogućuju aplikaciju radioaktivnih izvora u tijelo nakon što se ranije postave „ležišta“ za izvor. Ovom tehnikom omogućena je potpuna zaštita radioterapijskog osoblja od štetnog zračenja. Slika 5 prikazuje „afterloading“ brahiterapijski uređaj.



Slika 5. Brahiterapijski uređaj (preuzeto sa:

<http://ozs.unist.hr/~fmihanov/nastava/KBF/PiZ/Radiolo%C5%A1ki%20ure%C4%91aji.pdf>)

Brahiterapijski uređaji se dijele prema brzini doze:

1. LDR (eng. Low Dose Rate) uređaji, niske brzine doze
2. MDR (eng. Medium Dose Rate) uređaji, srednje brzine doze
3. HDR (eng. High Dose Rate) uređaji, visoke brzine doze



#### **4.3.2.1. LDR uređaji**

Brahiterapija niske brzine doze koristi radioaktivne izvore koji sporo otpuštaju dozu zračenja u jedinici vremena. Isporučena doza zračenja je 40 do 200 cGy/h (0,4 – 2 Gy/h). Najčešće korišteni LDR uređaj je Kiritron. To je „*afterloading*“ uređaj (uređaj s naknadnim punjenjem izvora) prvenstveno konstruiran za aplikaciju ginekoloških izvora (intrakavitarna terapija). Kao radioaktivni izvor koristi se cezij-137. Cezij-137 je čisti gama emiter koji emitira  $\gamma$ -zračenje energije 0,662 MeV-a, s vremenom poluraspada od 30 godina. Ginekološki aplikator može biti jednokratni plastični ili metalni aplikator, koji se sterilizira i ponovno koristi. Aplikator se sastoji od centralne, cervikalne/uterine (tandema) i ovoida koji se postavljaju u fornikse rodnice. Ginekolog postavlja aplikator, nakon čega se oni posebnim kabelima spajaju s kiritronom koji se nalazi posebno izoliranoj sobi. Medicinsko osoblje izvan sobe uključuje uređaj koji elektromotorom ubacuje izvore u aplikatore. Doza ozračivanja bolesnog tkiva određuje se prema vremenu u kojem se radioaktivni izvori nalaze u aplikatorima (10). Iako je doza niska, kontinuirano djelovanje zračenja onemogućava repopulaciju tumorskih stanica, uz zaštitu okolnih normalnih tkiva. LDR tehnika omogućuje istovremenu primjenu brahiterapije s drugim onkološkim načinima liječenja (npr. kemoterapija). Takva tehnika se pokazala posebno učinkovita kod liječenja tumora vrata maternice.

#### **4.3.2.2. MDR uređaji**

MDR uređaji su tehnički slični LDR uređajima, sa sličnom medicinskom primjenom. Razlikuju se nešto većom brzinom doze, tj. kraćim vremenom ozračivanja bolesnika (2 – 12 Gy/h). Kada se koriste izvori MDR, umjesto LDR, pri proračunu je potrebna korekcija doze za -15%. Kao izvor se koristi Cs-137.

#### **4.3.2.3. HDR uređaji**

HDR uređaji su oblik brahiterapije velikog intenziteta i kratkog dometa (>12 Gy/h). HDR „*afterloading*“ tehnika se pokazala dosta učinkovitom kod tumora jednjaka, pluća, dojke, prostate i ginekoloških tumora. Prednost HDR tehnike jest što se liječenje može odvijati u

ambulantnim uvjetima, pa pacijent može istog dana ići kući, a provodi se u više aplikacija uobičajeno razmaknutih 1 do 2 tjedna. U HDR brahiterapiji se kao radioaktivni izvorinajčešće koriste  $Ir^{192}$  i  $Co^{60}$ .

## 4.4. Radioterapija tumora ženskih spolnih organa

### 4.4.1. Radioterapija raka stidnice

Model liječenja ovisi o stadiju bolesti, životnoj dobi i općem stanju bolesnice. Radioterapija se često koristi u liječenju bolesnika s karcinomom vulve kao:

1. adjuvantna terapija nakon početne operacije,
2. dio primarne terapije u lokalno uznapredovaloj bolesti
3. sekundarna terapija/palijacija u rekurentnoj/diseminiranoj bolesti.

Tehnika zračenja i doze su važne kako bi se povećala kontrola tumora, dok se ograničava toksičnost zdravog tkiva. U pravilu je osnovno liječenje kod raka stidnice pločastih stanica, FIGO stadija bolesti I i II kirurško liječenje. U višim stadijima bolesti primjenjuje se liječenje zračenjem i citostaticima i takvo je liječenje uglavnom palijativno. Postoperativna adjuvantna radioterapija bi trebala biti pokrenuta kada je postignuto odgovarajuće zarastanje rane, poželjno unutar 6-8 tjedana. Cilj je najbolje definirati fizikalnim pregledom i CT planiranjem. Stidnica i limfni čvorovi bi trebali biti konturirani na CT planu zračenja. Općenito, radioterapijski snop je usmjeren na tumor koji zahvaća stidnicu i / ili ingvinofemoralnu, vanjsku i unutarnju ilijačnu limfnu regiju. Brahiterapija se ponekad može koristiti kao *boost* za anatomski dostupne primarne tumore. Bilo kakva bolest stidnice bi trebala biti označena kao GTV (eng. *gross tumor volume*), uključujući bilo kakvu vidljivu ili palpabilnu leziju. CTV (engl. *clinical target volume*) stidnice uključuje GTV plus susjednu kožu, sluznicu i potkožno tkivo stidnice, isključujući koštano tkivo. Žica koja je postavljena klinički za definiranje granica kože stidnice i GTV-a tijekom CT-simulacije je bitna. Osim toga, marker na anusu, uretri, klitoris i označavanje bilo kakvih ožiljaka pomoći će u planiranju. Treba pažljivo planirati kako bi se poštivale tolerancije normalnog tkiva kao što su rektum, mjehur,

tanko crijevo te glava i vrat femura. Doze na ciljano područje mogu se potvrditi in vivo dozimetrijom termoluminiscentnim dozimetrom (TLD) pri prvom tretmanu. Inguinofemoralni nodalni CTV protežu se lateralno od inguinofemoralnih žila do medijalne granice *m. sartorius* i *m. rectus femoris*, posteriorno do prednjeg *m. vastus medialis*, i medijalno do *m. pectineus* ili 2,5-3 cm medijalno od krvnih žila. Zdjelični nodalni CTV uključuje bilateralne vanjske, obturatorne i unutarnje ilijačne limfne regije s najmanje 7 mm simetrične ekspanzije bez kostiju i mišića. CTV prepona se ne proteže izvan kože i treba ga skratiti za 3 mm ako ne zahvaća kožu (ako zahvaća kožu, CTV treba proširiti na kožu s bolusnim materijalom koji se primjenjuje tijekom liječenja). Ciljano tkivo se liječi jednom dnevno, 5 dana tjedno. Prekidi liječenja se moraju svesti na minimum. Odgovarajuće doziranje je ključno i može se postići s 3D konformalnim pristupom ili IMRT-om sve dok se pazi da se osigura adekvatno doziranje organa od rizika. Doze se kreću od 45-50,4 Gy u 25-28 frakcija (1,8 Gy /frakciji )za adjuvantnu terapiju te od 59,4-64,8 Gy u 33-36 ukupnih frakcija (1,8 Gy /frakciji) za neoperabilnu bolest. U odabranim slučajevima, velika/ perzistentna primarna bolest ili neoperabilni limfni čvorovi mogu biti podvrgnuti *boost*-u do 70Gy (9).

Tablica 5. Predložene doze za područja od rizika prema smjernicama NCCN-a, version 2.2019 za karcinom stidnice

<b>Predložene doze za područja od rizika</b>	
<b>GTV (eng. Gross tumor volume) stidnice</b>	60 – 70 Gy
<b>Primarno kirurško ležište tumora</b>	45 – 50 Gy
<b>(adjuvantno, s negativnim rubovima)</b>	
<b>Negativni limfni čvorovi</b>	45 – 50 Gy
<b>Ingvinalni limfni čvorovi</b>	50 – 55 Gy
<b>(pozitivni, R0)</b>	
<b>Ingvinalni limfni čvorovi</b>	54 – 64 Gy
<b>(ekstrakapsularno proširenje)</b>	
<b>Limfni čvorovi</b>	60 – 70 Gy
<b>(velika, neoperabilna bolest)</b>	

#### **4.4.2. Radioterapija raka rodnice**

Liječenje raka rodnice ovisi o nekoliko čimbenika, uključujući vrstu raka rodnice, stadij i lokalizaciju bolesti, dob bolesnice ili postojanje/nepostojanje maternice te moguće prethodno zračenje zdjelice. Tumore gornje trećine rodnice klasificiramo i liječimo kao i tumore materničnoga vrata, a tumore donje trećine kao vulvarne karcinome. Međutim, sve oblike raka rodnice može se liječiti zračenjem. Zbog anatomskog smještaja i oblika rodnice, kirurško liječenje je dosta ograničeno. Samo tumori gornje trećine rodnice stadija I. Po FIGO klasifikaciji (tvorbe ograničene na stijenku rodnice) se operiraju. U takvim slučajevima je indicirana radikalna histerektomija s gornjom vaginektomijom te disekcija zdjelčnih limfnih čvorova. Adjuvantna radioterapija je indicirana nakon kirurškog zahvata. Stadij I. se liječi primarnom intrakavitarnom brahiterapijom sa primjenom terapijskih doza od 70 do 80 Gy. U II., III. I IV. stadiju se primjenjuje kombinacija vanjske (perkutane) radioterapije u dozi od 40 do 50 Gy i intrakavitarnе ili intersticijske brahiterapije u dozi od 30 do 40 Gy. Radi uspješnijih rezultata liječenja, često se primjenjuje konkomitantna radioterapija sa primjenom cisplatina (9).

#### **4.4.3. Radioterapija raka vrata maternice**

Na osnovi rezultata pet velikih, prospektivnih, randomiziranih, multicentričnih studija, NCI je objavio proglas u kojem preporučuje konkomitantnu kemoradioterapiju kao zlatni standard liječenja žena s lokalno uznapredovalim rakom vrata maternice. U kliničkom istraživanju faze 2, šezdeset dvije bolesnice s lokalno uznapredovalim rakom vrata maternice, FIGO stadija IB2 do IVA, liječene su kemobrahiradioterapijskim protokolom, temeljenim na kombinaciji dvaju vrlo učinkovitih citostatika u liječenju raka vrata maternice, cisplatina i ifosfamida, ordiniranih tijekom brahiradioterapijskih aplikacija (brzina doze 5 cGy/min), što je bilo praćeno ordinacijom konsolidacijske kemoterapije istim lijekovima. Pokazano je da se radi o vrlo uspješnom načinu liječenja koji je kod svih bolesnica doveo do potpunog nestanka tumora, te je nakon medijana praćenja od 58 mjeseci, ukupno preživljenje iznosilo 83,8%, a preživljenje bez znakova bolesti 82,3%. Rezultati ovog istraživanja pokazali su se za 20% boljima, u usporedbi s do tada objavljenim rezultatima (12). Primarni tumor i rizični

regionalni limfni čvorovi obično se tretiraju s konačnim EBRT-om do doze od oko 45 Gy (40-50 Gy). Tada se na primarni tumor grlića maternice vrši *boost* brahiterapijom, s dodatnih 30 do 40 Gy u točku A, koja predstavlja paracervikalnu referentnu točku (postupkom LDR). Za točku A primjenjuje se ukupna doza od 80 Gy za tumore malih volumena ili doza > 85 Gy za tumor cerviksa većeg volumena. Doze se također izračunavaju za standardiziranu točku B, mjehur i rektalnu točku. Diseminirani, neoperirani limfni čvorovi se mogu dozračiti s dodatnih 10-15 Gy. Kod primjene viših doza, posebno EBRT-a, mora se paziti da se ograniči volumen zdravog tkiva uključenog u područja visoke doze (9).

#### **4.4.3.1. Adjuvantna radioterapija poslije histerektomije**

Nakon primarne histerektomije, prisutnost jednog ili više patoloških faktora rizika može opravdati primjenu adjuvantne radioterapije. Najmanje treba obuhvatiti sljedeće: gornje 3 do 4 cm od vagine, parametrij i neposredno susjedne limfne čvorove (kao što su vanjski i unutarnji ilijačni limfni čvorovi). Za metastaze limfnih čvorova, gornja granica polja zračenja mora biti odgovarajuće povećana. Općenito se preporučuje doza od 45 do 50 Gy u standardnom frakcioniranju. Za EBRT, daje se 1,8-2,0 Gy dnevno po frakciji. Diseminirani, neoperirani limfni čvorovi se mogu dozračiti s dodatnih 10-15 Gy visoko konformalnog EBRT-a. Kod viših doza, posebno EBRT-a, mora se paziti da se ograniči volumen zdravog tkiva uključenog u područje visoke doze.

#### **4.4.3.2. Intraoperacijska radioterapija**

IORT je specijalizirana tehnika koja isporučuje pojedinačnu, visoko fokusiranu dozu zračenja na ležište tumora ili izoliranu rezidualnu bolest bez operacije tijekom otvorenog kirurškog zahvata. Posebno je korisna kod bolesnika s recidivnom bolešću unutar prethodno zračenog volumena. IORT se obično isporučuje s elektronima pomoću prethodno izrađenih aplikatora promjenjive veličine usklađenih s kirurški definiranim područjem u opasnosti, što dodatno ograničava područje i dubinu izlaganja zračenju kako bi se izbjeglo okruženje zdravih struktura.

#### 4.4.3.3. Brahiterapija u liječenju raka vrata maternice

Brahiterapija je ključna komponenta terapije za sve pacijente koji nisu kandidati za operaciju. To se obično izvodi intrakavitarnim pristupom, intrauterinim tandemom i vaginalnim kolostatima. Ovisno o pacijentu i anatomiji tumora, vaginalna komponenta u brahiterapiji u bolesnika s intaktnim cerviksom može se primijeniti pomoću ovoida, prstena ili brahiterapijskih cilindara (u kombinaciji s intrauterinim tandemom). Kod uznapredovale bolesti, ili bez dovoljne regresije, intersticijalne igle mogu omogućiti povećanu dozu na ciljno tkivo, dok minimiziraju dozu u zdravo tkivo. U vrlo ranom stadiju bolesti (tj. stadij I A2), sama brahiterapija (bez EBRT-a) može biti opcija. U odabranih bolesnika nakon histerektomije (osobito onih s pozitivnim ili bliskim kirurškim rubovima vaginalne sluznice), brahiterapijski vaginalni cilindar može se koristiti kao *boost* za EBRT. Cilj je na površini rodnice ili na 5 mm ispod površine. Tipične sheme uključuju 5,5 Gy x 2 frakcije dozirane na 5 mm ili 6 Gy x 3 doziranu na vaginalnu površinu. Ciljna doza na visokorizični CTV bi trebala biti 80 Gy; međutim, kod proširene bolesti ili kod slabih odgovora, ciljna doza treba biti > 87 Gy. Zdrava tkiva trebaju biti ograničena s dozom na rektum <65-75 Gy, dozom na sigmoid <70-75 Gy i dozom na mjehur <80-90 Gy. Još jedan razuman izbor koji je dobro proučavan u europskim ispitivanjima za intrakavitarno doziranje visokorizičnog CTV-a je 28 Gy u 4 frakcije (9).

#### 4.4.4. Radioterapija raka tijela maternice

Najčešća primjena radioterapije u liječenju raka endometrija jest adjuvantno liječenje. Može se provesti kao vanjska, zdjelična, radioterapija, brahiradioterapija na vaginalnu zaraslicu ili kombinacija obje metode liječenja. U uznapredovalijim stadijima bolesti, nakon operacije, pacijentice se obično liječe kombinacijom adjuvantne kemoterapije i vanjske zdjelične radioterapije usmjerene na ležište tumora. Rjeđe se primjenjuje neoadjuvantna radioterapija. Za neoadjuvantno zračenje obično se koriste doze od 45-50 Gy. Radioterapija bi trebala uključivati volumen zdjelice i ciljati cijelu zajedničku ilijačnu regiju i regiju para-aortnih limfnih čvorova. Gornja granica proširenog polja ovisi o kliničkoj situaciji, ali je barem 1-2 cm iznad razine bubrežnih žila. Organi od rizika, osobito u poslijehisterektomijskoj situaciji, mogu biti vrlo različiti, ovisno o punjenju crijeva i mjehura. Teleradioterapijske doze za

mikroskopske bolesti bi trebale biti 45-50 Gy. Postoperativno, ako postoji rezidualna bolest i područje može biti dovoljno lokalizirano, može se dodati *boost* ukupnoj dozi od 60-70 Gy, poštujući osjetljivost organa od rizika.

#### **4.4.4.1. Brahiterapija**

Brahiterapija se može dostaviti:

1. na netaknutu maternicu, bilo preoperativno ili definitivno
2. u vaginu nakon histerektomije (češće).

Brahiterapija bi trebala biti pokrenuta čim zacijeli vagina, poželjno 6-8 tjedana nakon operacije. Za vaginalnu brahiterapiju, doza se usmjerava na vaginalnu površinu ili na dubinu od 0,5 cm od vaginalne površine; doza ovisi o uporabi EBRT-a. Za samu poslijeoperacijsku HDR brahiterapiju, režimi uključuju 6 Gy x 5 frakcija usmjerenih na vaginalnu površinu, ili 7 Gy x 3 frakcije ili 5,5 Gy x 4 frakcije usmjerenih na 5 mm ispod površine vagine. Kod medicinski neoperabilnog raka maternice, rizik od izvanmaterničnog širenja određuje kombinaciju EBRT plus brahiterapiju ili samo brahiterapiju. Doze brahiterapije za konačnu terapiju individualizirane su na temelju kliničke situacije. Ako se koristi brahiterapija treba dostaviti najmanje 48 Gy u maternicu, cerviks i gornjih 1-2 cm vagine, odnosno 65 Gy kombinacijom EBRT-a i brahiterapije.

## **4.5. Uloga radiološkog tehnologa u radioterapijskom timu**

Dijagnoza i liječenje raka složeni su procesi koji zahtijevaju znanje i stručnost medicinskog osoblja. Svrha je multidisciplinarnog tima udružiti stručna znanja, vještine i iskustva svakog pojedinog člana tima kako bi se time osigurala najbolja moguća skrb. Radiološki tehnolog je dio profesionalnog osoblja uključenog u proces planiranja i provođenja radioterapije. Rad u timu omogućava kontinuiranu, učinkovitu i preciznu primjenu radioterapije. Radiološki tehnolog pozicionira pacijenta na CT simulatoru koristeći različite imobilizacijske sustave. Na CT skenovima, označava organe od rizika koje odredi liječnik onkolog. Pravilno pozicioniranje je od iznimne važnosti za liječnika onkologa, koji konturiranjem simuliranih CT skenova određuje ciljni volumen i doze (GTV, CTV, PTV) te za medicinskog fizičara, koji na osnovu definiranog ciljnog volumena izrađuje optimalan radioterapijski plan. Pri simulaciji, radiološki tehnolog na pacijentovoj koži crta oznake koje omogućavaju postavljanje pacijenta u isti položaj tijekom radioterapije. Početkom provođenja radioterapije, radiološki tehnolog pozicionira pacijenta na radioterapijskom uređaju, te provodi redovite kontrole položaja pacijenta tijekom radioterapije. Važno je naglasiti da upravo radiološki tehnolog provodi radioterapiju, prati pojavu neželjenih posljedica radioterapije te obavještava liječnika ukoliko primjeti nuspojave radioterapije. Osim stručnosti, radiološki tehnolog treba gajiti empatiju prema pacijentima i poštovanje prema kolegama kako bi proces zračenja bio što ugodniji, kako za pacijenta, tako i za osoblje.



## 5. ZAKLJUČAK

U statistikama smrtnosti razvijenih zemalja, neposredno nakon bolesti srca i krvnih žila, slijede maligne bolesti. U Hrvatskoj su maligne bolesti treće po broju oboljelih, a druge na ljestvici uzroka smrtnosti. Uzroci porasta obolijevanja tumače se načinom života, štetnim životnim navikama, utjecajem radne i životne okoline te znatnim produljenjem života. Među čimbenike rizika na koje možemo utjecati ubrajamo ponašanje, način života, navike i prehranu. Rak se može pojaviti u bilo kojem dijelu ženskog spolnog sustava—stidnici, rodnici, vratu maternice, maternici, jajovodima ili jajnicima. Kada se znakovi pojave, bolest je uglavnom već u odmakloj fazi te je liječenje dugotrajnije i prognoza lošija. Stoga je bitno naglasiti važnost redovitih odlazaka na preventivne ginekološke preglede, jer će na taj način ginekolog uočiti rane znakove bolesti te će se na vrijeme odmah započeti s odgovarajućim liječenjem. Klinički stadij bolesti se određuje pomoću FIGO klasifikacije, koju još nazivaju morfološkom klasifikacijom, jer se temelji na veličini tumora i histološkim podacima za rane stadije, te na širenju tumora u maloj zdjelici kod uznapredovale bolesti. Prognoza najviše ovisi o veličini primarnog tumora i zahvaćenosti regionalnih limfnih čvorova. Kombinacijom više modaliteta liječenja postiže se veća učinkovitost liječenja. Standardno liječenje raka stidnice, koji pretežno pogađa starije žene, uključuje radikalnu vulvektomiju s uklanjanjem ingvinalnih limfnih čvorova, praćenu radioterapijom. Rak rodnice je najčešće sekundarna novotvorina, te zbog ograničenih kirurških mogućnosti, osnovu terapijskog pristupa čini radioterapija. Rak materničnog vrata, etiološki povezan s infekcijom HPV-om se liječi kirurškim zahvatom i konkomitantnom radiokemoterapijom. Posljednji od opisanih u ovom radu, ali i najčešći karcinom ženskih spolnih organa je rak endometrija. Liječi se kirurškim zahvatom, adjuvantnom radioterapijom, kemoterapijom te hormonskom terapijom. Dijagnoza i liječenje raka složeni su procesi koji zahtijevaju znanje i stručnost medicinskog osoblja. Rad u timu omogućava: kontinuiranu, učinkovitu i preciznu primjenu radioterapije. Radiološki tehnolog, kao dio toga tima, treba svojom stručnošću i znanjem svakodnevno doprinosti jačanju radioterapijskog tima i uspješnom provođenju radioterapije.

## 6. LITERATURA

1. Damjanov I, Seiwerth S, Jukić S, Nola M, Patologija: četvrto izdanje. Zagreb: Medicinska naklada; 2014.
2. Bajek S, Bobinac D, Jerković R, Malnar D, Marić I. Sustavna anatomija čovjeka. Rijeka; 2007.
3. Du Bois A., Hall M., Fotopoulou CC. Gynaecological Tumours Essentials for Clinicians. Viganello-Lugano: ESMO Press; 2017.
4. Vrdoljak E, Šamija M, Kusić Z, Petković M, Gugić D, Krajina Z. Klinička onkologija. Zagreb: Medicinska naklada; 2013.
5. Hrvatsko društvo za kolposkopiju i bolesti vrata maternice Hrvatskoga liječničkog zbora. Dostupno na: <http://kolposkopija.hlz.hr/2019/05/nova-figo-klasifikacija-karcinoma-vrata-maternice/>  
Pristupljeno: 6.lipnja 2019.
6. Hrvatska liga protiv raka; Pomoć u prevenciji i liječenju raka. Dostupno na: <http://hlpr.hr/>  
Pristupljeno: 6.lipnja 2019.
7. BILTEN HZJZ Hrvatski zavod za javno zdravstvo. Registar za rak Republike Hrvatske. Bilten incidencija raka u Hrvatskoj 2016. godine. 3. travnja 2019.g. Dostupno na: <https://www.hzjz.hr/periodicne-publikacije/bilten-incidencija-raka-u-hrvatskoj-2016-godine/> Pristupljeno: 25.svibnja 2019.g.
8. „Kliničke upute za dijagnostiku, liječenje i praćenje bolesnica oboljelih od raka vrata maternice“; S1 smjernice za dijagnostiku i liječenje. Hrvatsko onkološko društvo. Dostupno na: <http://www.hdgo.hr/userFiles/upload/documents/HDGO%20smjernice/ONK/HDGO-S1-Onkologija-Cerviks.pdf>  
Pristupljeno: 6.lipnja 2019.
9. National Comprehensive Cancer Network (NCCN). Dostupno na: <https://www.nccn.org/> Pristupljeno: 28.svibnja 2019.
10. Janković S, Punda A, Radović D, Mihanović F, Hrepić D, Barić A. Radiološki uređaji i oprema u radiologiji, radioterapiji i nuklearnoj medicini. Split: Sveučilište u Splitu; 2015.

11. Janković S, Eterović D Fizikalne osnove i klinički aspekti medicinske dijagnostike. Zagreb: Medicinska naklada; 2002.
12. Boraska Jelavić, T. Konkomitantna kemobrahiradioterapija ifosfamidom i cisplatinom praćena konsolidacijskom kemoterapijom u liječenju lokalno uznapredovalog raka vrata maternice : doktorska disertacija / Tihana Boraska Jelavić ; [voditelj rada Eduard Vrdoljak]. Split: Impresum; 2007.
13. Jelavić TB, Miše BP, Strikic A, Ban M, Vrdoljak E. Adjuvant Chemotherapy in Locally Advanced Cervical Cancer After Treatment with Concomitant Chemoradiotherapy--Room for Improvement? *Anticancer Res.* 2015 Jul;35(7):4161-5.
14. Vorbeck CS, Jhingran A, Iyer RB, Loft A, Klopp A, Mirza MR, Sobremonte A, Vedam S, Vogelius IR. Patterns of treatment failure in patients undergoing adjuvant or definitive radiotherapy for vulvar cancer. *Int J Gynecol Cancer.* 2019 May 23. pii: ijgc-2019-000223. doi: 10.1136/ijgc-2019-000223.
15. Dahbi Z, Elmejjatti F, Naciri F, Guerouaz A, Oabdelmoumen A, Sbai A, Mezouar L. Vulvar cancer treatment options: experience in the Oncology Center in Oujda. *Pan Afr Med J.* 2018 Nov 15;31:182. doi: 10.11604/pamj.2018.31.182.13812.eCollection 2018.

## 7. SAŽETCI

### 7.1. Sažetak

Svaku malignu bolest koja počinje u nekom od organa ženskog spolnog sustava nazivamo ginekološkim karcinomom. Svaki od navedenih karcinoma ima neke svoje osobitosti. Iako stanja uz koja je povećana mogućnost razvoja nekog od ginekoloških karcinoma nisu za sve oblike i lokalizacije karcinoma ista, važni čimbenici rizika se u većini slučajeva preklapaju. Prema podacima Registra za rak iz 2015., ginekološki karcinomi čine 22% svih karcinoma kod žena. Uzroci porasta obolijevanja tumače se načinom života, štetnim životnim navikama, utjecajem radne i životne okoline te znatnim produljenjem života. Od karcinoma spolnog sustava najčešći je karcinom tijela maternice, od kojeg u Hrvatskoj svake godine oboli novih 500 do 530 žena. Nakon dijagnostičkih postupaka koje obavlja ginekolog, dobije se konačna dijagnoza. Proširenost ginekoloških tumora određuje se FIGO-sustavom, koji je također uključen u TNM-sustav. Uspješnost liječenja ovisi o stadiju bolesti, zloćudnom potencijalu tumora te kvaliteti liječenja. Koriste se različiti modaliteti onkološkog liječenja za različite vrste i različite stadije iste vrste tumora. Dijagnoza i liječenje raka složeni su procesi koji zahtijevaju znanje i stručnost medicinskog osoblja. Svrha je multidisciplinarnog tima udružiti stručna znanja, vještine i iskustva svakog pojedinog člana tima kako bi se time osigurala najbolja moguća skrb. Suvremena onkologija počiva na multimodalnom liječenju. Radioterapija označava liječenje bolesnoga tkiva visoko energijskim zračenjem, uz što veću zaštitu okolnoga, zdravoga tkiva. Kako bi se postigli što bolji rezultati onkološkog liječenja, radioterapija se može kombinirati i s kemoterapijom. Kombinacijom više modaliteta liječenja postiže se veća učinkovitost liječenja. U radioterapiji ginekoloških tumora koristi se radioterapija vanjskim snopovima, najčešće visokoenergijskim fotonima i brahiterapija radioaktivnim izvorima visoke, srednje ili niske brzine doze. Indikacije za primjenu radioterapije su adjuvantno liječenje, primarno liječenje i palijacija simptoma.

Najučinkovitiji način smanjivanja smrtnosti od malignih bolesti je njihova prevencija, rano otkrivanje i pravovremeno liječenje te rehabilitacija nakon liječenja, odnosno edukacija bolesnika u cilju sprječavanja povrata bolesti i pravilnog načina života.

## KLJUČNE RIJEČI:

Radioterapija, teleradioterapija, brahiterapija, tumori ženskog spolnog sustava, radiološki tehnolog

### **7.2. Summary**

Every malignant disease that begins in one of the organs of the female sex system is called gynecological cancer. Each of these cancers has some of its peculiarities. Although conditions with the increased ability to develop some gynecological cancers are not the same for all forms and localizations of cancer, important risk factors in most cases overlap. Data on cancer epidemiology are collected in the Cancer Registry of the Croatian Institute of Public Health and published in regular bulletins. According to data from the Cancer Registry of 2015, gynecological cancers account for 22% of all cancer in women. The causes of growing illnesses are interpreted in ways of life, detrimental living habits, influences of work and life environment and considerable prolonged life. The cancer of the uterus is the most common sex system cancer, with 500 to 530 new cases each year in Croatia. After gynecologist performs diagnostic procedures, a final diagnosis is obtained. The division of gynecological tumors is determined by the FIGO system, which is also included in the TNM system. The success of the treatment depends on the stage of the disease, the malignant tumor potential and the quality of the treatment. Various modes of oncological treatment are used for different types and stages of the same type of tumor. Diagnosis and treatment of cancer are complex processes that require knowledge and expertise of medical staff. The purpose of the multidisciplinary team is to combine the expert knowledge, skills and experience of each member of the team to ensure the best possible care. Contemporary oncology rests on multimodal treatment.

Radiotherapy means treating the tumor with high energy radiation, with the goal of protection of the surrounding, healthy tissue. In order to achieve the best results of oncological treatment, chemotherapy is also co-ordinated with radiotherapy. By combining multiple treatment modalities we increase the effectiveness of the treatment. Radiotherapy of gynecological tumors involves external beam radiotherapy, most commonly with high energy photons and brachytherapy with high, medium and low dose devices. Indications for radiotherapy use is adjuvant, primary and palliative treatment.

The most effective way to reduce mortality from malignant diseases is their prevention, early detection and timely treatment and rehabilitation after treatment, ie education of patients in order to prevent disease recovery and proper lifestyle.

## 8. ŽIVOTOPIS

IME I PREZIME	Veronika Paponja
DATUM ROĐENJA	25.ožujka 1997.
GRAD	Metković
ŠKOLOVANJE:	
FAKULTET	Sveučilišni odjel zdravstvenih studija
21.07.2016.-2019.	Smjer: Radiološka tehnologija
SREDNJA ŠKOLA	Gimnazija Metković
2011.-2015.	Smjer: Jezična gimnazija
OSNOVNA ŠKOLA	OŠ don Mihovila Pavlinovića
2003.-2011.	
ISKUSTVA STEČENA NA STUDIJU	1st International Summer School „News in Radiological and Technology Radiography“ Split, 2018.
ZNANJA I VJEŠTINE	Engleski jezik Njemački jezik <ul style="list-style-type: none"><li>- Goethe-Zertifikat A1: Fit in Deutsch</li><li>- Goethe-Zertifikat A2: Fit in Deutsch</li><li>- Goethe- Zertifikat B1</li></ul>