

Rehabilitacija bolesnika s perifernom parezom nervusa facijalisa

Grgas-Tucilo, Simona

Undergraduate thesis / Završni rad

2019

Degree Grantor / Ustanova koja je dodijelila akademski / stručni stupanj: **University of Split / Sveučilište u Splitu**

Permanent link / Trajna poveznica: <https://um.nsk.hr/um:nbn:hr:176:794419>

Rights / Prava: [In copyright](#) / [Zaštićeno autorskim pravom.](#)

Download date / Datum preuzimanja: **2024-07-18**

Repository / Repozitorij:



Sveučilišni odjel zdravstvenih studija
SVEUČILIŠTE U SPLITU

[Repository of the University Department for Health Studies, University of Split](#)



UNIVERSITY OF SPLIT



SVEUČILIŠTE U SPLITU

Podružnica

SVEUČILIŠNI ODJEL ZDRAVSTVENIH STUDIJA

PREDDIPLOMSKI SVEUČILIŠNI STUDIJ

FIZIOTERAPIJA

Simona Grgas - Tucilo

**REHABILITACIJA BOLESNIKA S PERIFERNOM
PAREZOM NERVUSA FACIJALISA**

Završni rad

Split, 2019

SVEUČILIŠTE U SPLITU

Podružnica

SVEUČILIŠNI ODJEL ZDRAVSTVENIH STUDIJA

PREDDIPLOMSKI SVEUČILIŠNI STUDIJ

FIZIOTERAPIJA

Simona Grgas - Tucilo

REHABILITACIJA BOLESNIKA S PERIFERNOM

PAREZOM NERVUSA FACIJALISA

REHABILITATION OF PATIENTS WITH PERIPHERAL

PARALYSIS OF NERVUS FACIALIS

Završni rad/ Bachelor's Thesis

Mentor:

Doc.dr.sc. Ivanka Marinović dr.med.

Split, 2019

SADRŽAJ:

1. Uvod	1
2. Cilj rada	2
3. Izvori podataka i metode	3
3.1. Anatomski opis i značajke nervusa facijalisa	3
3.1.2. Put živca	5
3.2. Osobitosti mišića mimične ekspresije	7
3.3. Etiologija i patofiziologija	10
3.4. Klinička slika	10
3.5. Komplikacije	12
3.6. Liječenje i rehabilitacija periferne pareze nervusa facijalisa	14
3.6.1. Klinički pregled i ispitivanje funkcije facijalnog živca	15
3.6.2. Funkcionalna procjena i funkcionalni upitnik kod periferne pareze nervusa facijalisa	17
3.6.3. Metode fizikalne terapije u rehabilitacijskom liječenju bolesnika s perifernom parezom nervusa facijalisa	17
3.7. Podaci o ispitaniku i prikaz slučaja	22
3.7. Fizioterapijski protokol i program	22
3.7. Terapijske vježbe	25
4. Rezultati	29
5. Rasprava	30
6. Zaključci	31
7. Literatura	33
8. Sažetak	37
8.1. Summary	37
9. Životopis	39

1. UVOD

Jedna od češćih kranijskih neuropatija je pareza nervusa facijalisa s godišnjom incidencijom od 15 do 50 oboljelih na 100 000 stanovnika. Bolest se može pojaviti u bilo kojoj životnoj dobi, a najčešće nastaje u dobi od 15. do 60. godine života. Nervus facialis sadrži motorna, osjetilna i parasimpatička vlakna pa zbog njegovog poremećaja dolazi do slabosti mimične muskulature sa tipičnim ispadima motoričke funkcije mimičnih mišića. Ostali simptomi s obzirom na mjesto oštećenja i osobitosti zahvaćenih vlakana mogu biti oštećenje osjeta okusa, smanjena ili pojačana salivacija i lakrimacija, disestezije (parestezije), hiperakuzija i bol. Liječenje nervusa facijalisa obuhvaća primjenu kortikosteroida i/ili antivirusnih lijekova, a neophodno je pacijente što prije uputiti na rehabilitacijsko liječenje. Primjena metoda fizikalne terapije kod bolesnika s perifernom parezom nervusa facijalisa je osnova liječenja kako bi se zbog akutno nastale slabosti mimične muskulature izbjegle ili spriječile komplikacije. Disfunkcija facijalnog živca može ozbiljno utjecati na kvalitetu svakodnevnoga života pacijenta jer je ljudsko lice središte komunikacije i izražavanja, a facijalna hemipareza rezultira funkcionalnim i kozmetičkim oštećenjem.

2. CILJ RADA

Cilj ovoga rada je:

- prikazati proces rehabilitacije osoba s perifernom parezom nervusa facijalisa. U sklopu toga opisati anatomska svojstva nervusa facijalisa i istaknuti osobitosti mimičnih mišića za razliku od ostale poprečnoprugaste muskulature.
- Prikazati mogućnost intervencija u prevenciji i liječenju komplikacija te istaknuti važnost ranog početka rehabilitacijskog ličenja kako bi se bolesniku omogućio što kvalitetniji oporavak.
- Utvrditi rehabilitacijsko-terapijsku strategiju koja treba biti prilagođena bolesnikovim simptomima i znakovima, a problemski usmjerena individualno, u čemu značajnu ulogu imaju House Brackman (eng.: *House Brackman, HB*) i Sunnybrook (eng.: *Sunnybrook Facial Grading System, SB*) upitnici te indeks funkcionalne sposobnosti (eng.: *Facial Disability Indeks, FDI*), odnosno Indeks funkcionalne sposobnosti bolesnika s facijalnom neuromuskularnom disfunkcijom.
- Prikazati stanje pacijenta s preboljenom parezom nervusa facijalisa nakon provedenog ambulantnog liječenja fizikalnom terapijom i opisati nastavak rehabilitacije kod kuće.

Liječenje i rehabilitacija uz neophodnu primjenu fizikalne terapije mogu skratiti vrijeme liječenja i oporavka za razliku od isključivo farmakološkog liječenja, te spriječiti pojavu komplikacija.

3. IZVORI PODATAKA I METODE

U izradi rada korištena je empirijska metoda sustavnog pregleda medicinskih baza podataka, njihovi dostupni materijali i medicinska literatura. Kod odabira baze podataka koje su korištene u radu uključene su PubMed, Cochrane Central, Physiopedia i Hrčak-srce jer imaju besplatan pristup, nude sažetke članaka, bibliografske podatke o članku i časopisu te poveznice na elektroničko izdanje članka.

Kriteriji koji su odredili (definirali) uključenost pronađenih članaka u radu bili su članci povezani terminima vezanim za rad: periferna pareza, Belova kljenut, rehabilitacija, fizikalna terapija, liječenje, efikasnost, procjena, evaluacija, vježbe mimične muskulature, sinkinezije, randomizirana kontrolirana istraživanja. Kriteriji koji su odredili isključenost pronađenih članaka u radu bili su članci povezani s terminima: centralna pareza nervusa facijalisa, kirurško liječenje i liječenje botulin toksinom.

U prikupljanju podataka za prikaz slučaja koristila sam se anamnestičkim intervjuom, pregledom pacijentovih liječničkih nalaza i praćenjem pacijenta kroz 2 mjeseca rehabilitacije uz mentora.

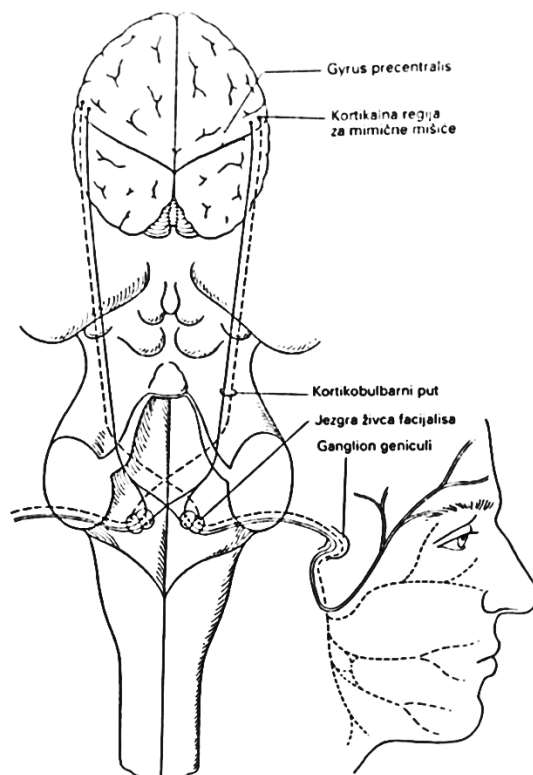
3.1. Anatomski opis i značajke nervusa facijalisa

Nervus facijalis je mješoviti živac s pretežnom motoričkom i manjom osjetnom funkcijom. Sastavni dio ličnog živca su također i njegova vegetativna parasimpatička vlakna, koja zajedno s osjetnim vlaknima čine nervus intermedius. Jezgra facijalnog živca nalazi se u moždanom deblu u njegovoj retikularnoj formaciji donjeg dijela ponsa, a sastoji se od dviju skupina jezgara, gornje (dorzalne) i donje (ventralne).

Kortikalni centar za mimične mišiće se nalazi u donjoj trećini precentralne vijuge, a impulsi se kortikonuklearnim (kortikobulbarnim) putom za voljnu aktivnost mišića donje dvije trećine lica prenose iz suprotne hemisfere mozga unilateralno. Za voljnu aktivnost mišića gornje trećine lica (*lat. musculus frontalis*), gornja jezgra nervusa facijalisa koja ga inervira, prima živčane impulse za mišićnu kontrakciju sa obje

hemisfere mozga. To je obostrana supranuklearna kontrola, jer prima kortikonuklearna vlakna iz ipsilateralne (istostrane) i kontralateralne hemisfere mozga (2).

Slika 1. Osobitost supranuklearne inervacije jezgre živca facijalisa i grananje motoričke grane živca u području mimičnih mišića (*lat. pes anserinus*).



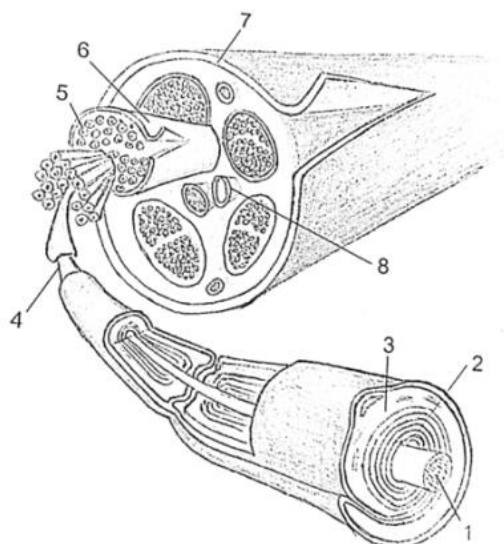
Izvor: Brinar V., Brzović Z., Zurak N.: Neurološka propedeutika, Zrinski d.d., Čakovec, 1999., str. 2-51.

Parasimpatički nervus facijalis inervira submandibularne i submaksilarne žlijezde slinovnice i lakrimalne žlijezde, osjetno inervira ušnu školjku dok okusno inervira prednju trećinu jezika.

U presjeku se živčano vlakno nervusa facijalisa sastoji od debelih mijeliziranih vlakana, a između njih se nalaze tanka nemijelizirana živčana vlakna. Srčiku mijeliniziranog vlakna čini akson, a membrana aksona u stvari je vodljiva membrana. Središnji dio aksona ispunjava viskozna stanična tekućina aksoplazma. Oko aksona se nalazi mijelinska ovojnica, koja je približno jednako debela kao i sam akson. U razmacima od oko jednog milimetra uzduž aksona, mijelinsku ovojnicu prekidaju

Ranvijerova suženja. Na mjestu tih suženja nalaze se malena područja bez izolacije i tu se može lako odvijati slobodna izmjena iona između vanstanične tekućine i aksona (1).

Slika 2. **Grada perifernog živca:** 1. Živčano vlakno (axon), 2. mijelinska ovojnica, 3. Schwanova stanica, 4. Ranvierov čvorić, 5. primarni snopić, 6. perineurij, 7. epineurij, 8. krvna žila



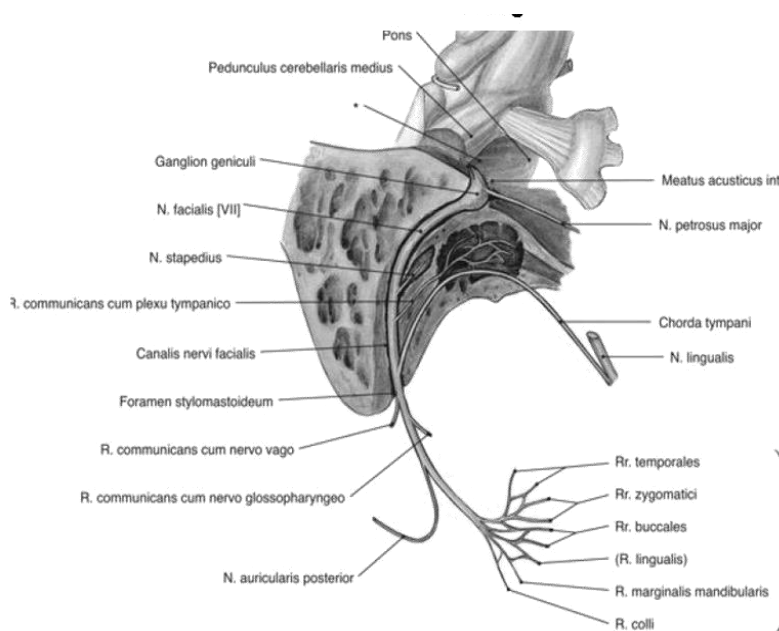
Izvor: Bajek S., Bobinac D., Jerković R., Malnar D., Marić I. : Sustavna anatomija čovjeka, Digitalpoint, Rijeka, 2007., str.:187

3.1.2 Put živca

Tijek nervusa facijalisa može se podijeliti u intrakranijalni i ekstrakranijalni dio. Jezgra nervusa facijalisa smještena je u donjem dijelu ponsa i sastoji se od dviju skupina jezgara. Intrakranijalno vlakna živca izlaze iz ponsa u graničnoj brazdi između mosta i produljene moždine u tzv. pontocerebelarnom kutu. Vlakna zajedno nastavljaju u obliku dviju grana kao velika motorna grana i manja senzorna poznata kao *nervus intermedius*. Dvije grane nervusa facijalisa potom zajedno ulaze u unutarnji slušni hodnik, protežu se njime, te nastavljaju u *canalis facialis* u piramidi temporalne kosti. Tu se grane stapaju i formiraju *ggl. geniculi*. Iz *ggl. geniculi* živac nastavlja i grana se u veliki petrozni živac, u živac koji motorički inervira *musculus stapedius*, te u živac *chorda tympani*. Grana petroznog živca daje parasimpatička vlakna za žlijezde slinovnice (*lat.glandula*

submandibularis i *glandula sublingualis*) i suznu žlijezdu (*lat. glandula lakrimalis*) na ipsilateralnoj strani. Grana živca koji motorički inervira *musculus stapedius* u srednjem uhu daje motorička vlakna, a *chorda tympani* daje aferentna osjetna vlakna za okus prednje dvije trećine jezika i uz to sadrži eferentna parasimpatička sekretomotorna vlakna submandibularne i saublingualne žlijezde slinovnice. Ostala vlakna nervusa facijalisa nastavljaju tako što iz facijalnog kanala i lubanje izlaze kroz stilomastoidni foramen temporalne kosti.

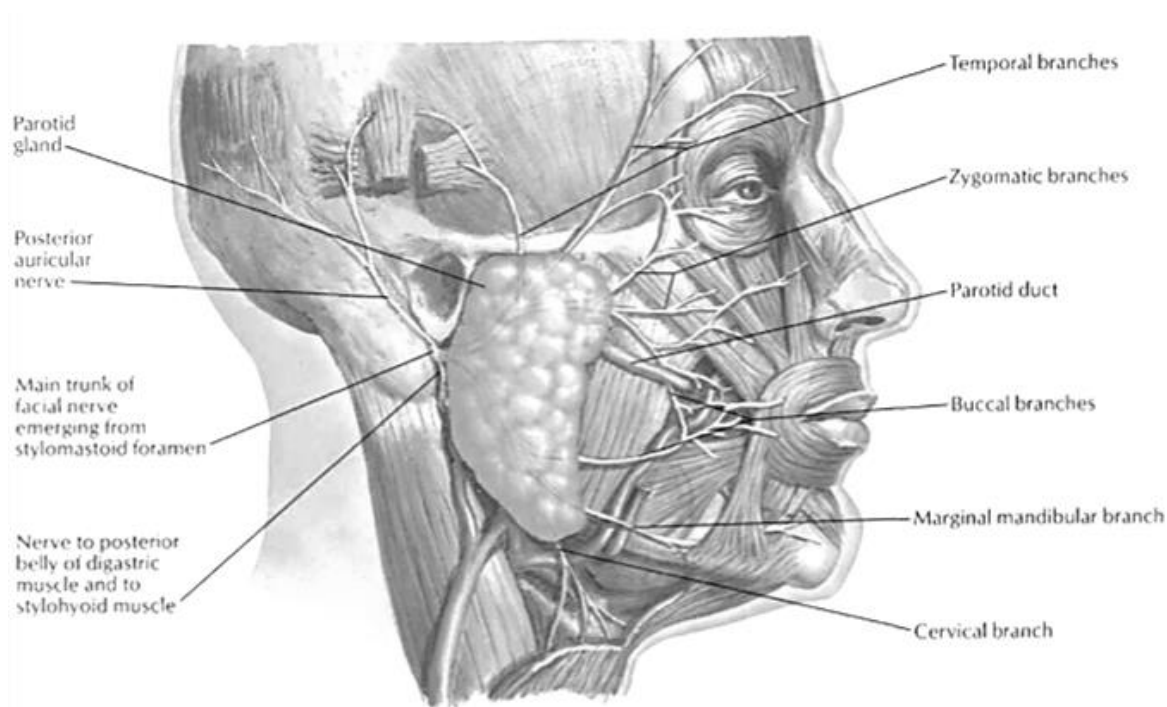
Slika 3. Put živca kroz facijalni kanal temporalne kosti i njegovi ogranci



Izvor: <https://image2.slideserve.com/4161449/slide23-n.jpg>

Nakon što živac napusti lubanju, skreće prema gore i putuje ispred vanjskog uha. Prije no što uđe u parotidnu žlijezdu grana se. Prva ekstrakranijalna grana koja izlazi iz glavnog voda je *nervus auricularis posterior* i daje motorna vlakna mišićima oko uške, a sljedeće dvije grane sadrže motorička vlakna za *musculus digastricus posterior* i *musculus stylohyoideus*. Glavni vod nervusa facijalisa potom ulazi u parotidnu žlijezdu i između njezinih režnjića formira motorički korijen (splet) iz kojega izlaze dva živčana stabla sa pet glavnih grana za motoričku inervaciju mimičnih mišića. Iz temporofacijalnog stabla izlaze temporalna grana (*lat. Rami temporales*) te zigomatična grana (*lat. Rami zygomatici*), a iz cervikofacijalnog stabla izlaze *lat. rami buccales*, *ramus marginalis mandibulae* i *ramus colli*.

Slika 4. Završne grane nervusa facijalisa



Izvor: Atlas of human anatomy, Fourth edition, Frank H. Netter MD.

3.2. Osobitosti mišića mimične ekspresije

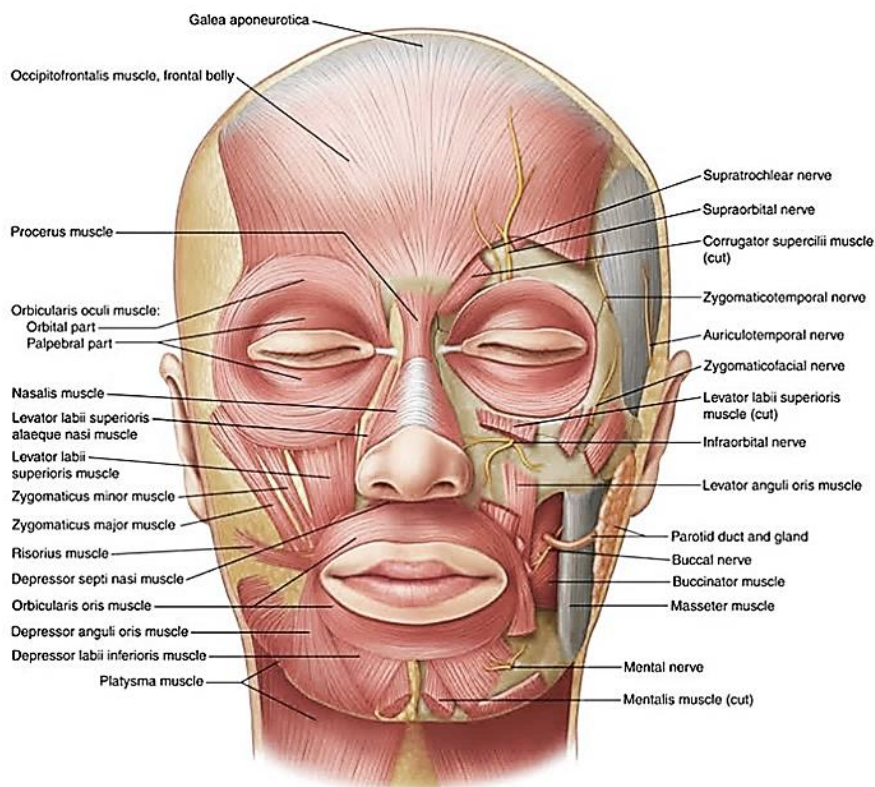
Mišići koje inervira nervus facijalis spadaju u skupinu mimičnih mišića glave i vrata. Nalaze se pod kožom lica, na lubanjskom krovu, te prednjoj strani vrata. Polaze sa skeletnih elemenata, a završavaju svojim hvatištima u koži ili imaju sve pripoje u koži. Pojedini su od tih mišića kružni mišići i zatvaraju ulaz u šupljine glave. Funkcija mimičnih mišića je da sa svojim tonusom održavaju napetost kože glave i vrata dok tijekom kontrakcije povlače i nabiru kožu, čime se stvara određen izražaj lica ili mimika. Najčešće su funkcionalni pokreti lica ili izrazi mimike lica rezultat kombinacije (multiplih) mišićnih kontrakcija, a ne ishod jedne izolirane mišićne kontrakcije. Za razliku od drugih skeletnih mišića, mišićima lica djelomično nedostaje fascijalni omotač tetive koji veže mišić lica na kosti. To omogućava da se hvatišta i polazišta mišića lica mogu slobodnije pomicati, mimika lica se lako deformira ili iskrivi, podložna je promjenama posture lica u mirovanju i nepravilnim voljnim pokretima u bilo kojoj regiji lica. Svojevrsna razlika uobičajenih mehanizama kontrole pokreta od ostalih

skeletnih mišića je prema tome ograničena sposobnost neuromotorne kontrole mimičnih mišića lica u dobivanju povratne informacije pokreta. Intrinzični receptori mišića i zglobni receptori koji su inače primarni izvori za perifernu proprioceptivnu povratnu informaciju kod ostalih skeletnih mišića, za središnji živčani sustav u slučaju mimičnih mišića izostaju ili ih je malo. S takvim statičkim i dinamičkim nedostatkom informacija o posturi (držanju), položaju i pokretima mimičnih mišića, voljni pokušaji usmjeravanja pokreta lica rijetko rezultiraju točnošću željenog kretanja bez neke vrste kompenzacijske povratne informacije npr. ogledalo (3).

Motorne jedinice mimičnih mišića su male, a površina zastupljenosti u motornoj i senzornoj kori velikog mozga velika, što znači da imaju visoko diferenciranu funkciju tj. vrlo precizne pokrete.

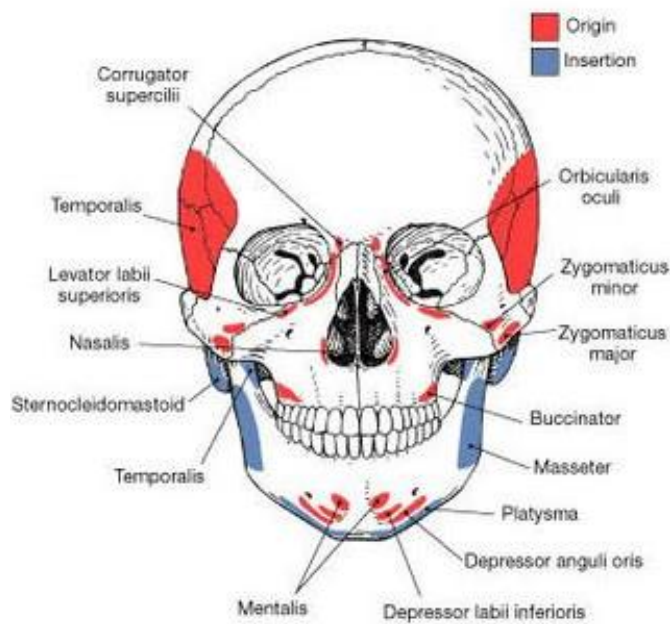
Funkcija *musculus frontalis*-a je da na koži čela stvara transverzalne nabore. Funkcija *musculus corrugator*-a je da na koži čela stvara vertikalne nabore i obrve povlači prema dolje i medijalno. Funkcija *musculus procerus*-a je da povlači medijalni kut obrva prema dolje, tako da se na lateralnim stranama nosa stvaraju kosi nabori, *musculi dilatatori naris posterior et inferior* sužavaju i proširuju nosne otvore, *musculus quadratus labii superior* elevira donji dio nosnica a s time elevira i gornju usnu. Srednja glava tog mišića gornju usnu elevira direktno prema gore a zigomatične glave tog mišića ugao gornje usne podižu prema gore i lateralno. Funkcija mišića *quadratus labii inferior* je da podiže donju usnu i izvrće je prema van. Funkcija mišića *musculus mentalis* je da uzrokuje stvaranje nabora na koži brade. Funkcija *musculus orbicularis oris*-a je koncentrično zatvaranje i stiskanje usana. Funkcija *musculus orbicularis oculi* je, kad je kontrakcija potpuna, da u cjelini uzrokuje stiskanje ocnog kapka, a uz to dolazi do stvaranja kožnih nabora oko očiju koji imaju smjer od lateralnih strana prema centru orbite. Funkcija *musculus zigomaticus* je podizanje lateralnih uglova usana prema gore i lateralno (pri smijanju), *musculus buccinator* ozrokuje kompresiju usana s povlačenjem lateralno pri akcijama puhanja, gašenja svijeće ili puhanja balona. *Musculus risorius* povlači uglove usana lateralno, a da kod tog pokreta usta ostaju zatvorena. Funkcija *musculus caninus* je da podiže gornju usnu prema gore i nešto lateralno(13). *Musculus platysma* povlači donju usnu i kut usana prema dolje, spušta donju vilicu i stvara brazde na vratu (2).

Slika 5. Mimični mišići lica koje inervira nervus facialis.



Izvor: https://web.duke.edu/anatomy/siteParts/LWW_atlas_labeled/Plate-7-29.jpg

Slika 6. Hvatišta i polazišta mišića glave



Izvor: <http://nebulimg.pw/origins-and-insertions-of-muscles-Google-Search-Figure.html>

3.3. Etiologija i patofiziologija

Uzroci nastanka oboljenja se mogu podijeliti u šest glavnih skupina: idiopatski, traumatski, infektivni, neoplastični, kongenitalni i autoimuni (14), od kojih je najčešći idiopatski. Patofiziološki mehanizam je najčešće upala i otok živca u kanalu kojim prolazi kroz temporalnu kost što za posljedicu ima poremećaj prijenosa živčanih impulsa, a sukladno tome pojavljuju se tipični poremećaji u funkcioniranju struktura koje inervira nervus facijalis. Oticanje živca u uskim granicama temporalne kosti uzrokuje lokalnu kompresivnu ishemiju što vodi do daljnjeg oticanja i edema, a u konačnici do prekida opskrbe krvlju i s tim vezanih patoloških posljedica.

Tijek bolesti uobičajeno je akutan, sa najizraženije vidljivim znakovima i simptomima nakon 72 sata od početka pojavljivanja. Oporavak može biti dugotrajan i neizvjestan, te trajati minimalno nekoliko tjedana do nekoliko godina. Slabost mimične muskulature lica uzrokovanu poremećajem funkcije nervusa facijalisa prvi je put opisao škotski kirurg Charles Bell 1829 godine i po njemu je dobila naziv Bellova kljenut. Razvojne smjernice danas upućuju definiciju Bellove kljenuti kao akutna unilateralna pareza ili paraliza nervusa facijalisa, sa akutnim razvojem simptoma i znakova u manje od 72 sata bez razjašnjenog uzroka (idiopatska ili primarna) (15). Kod sekundarnih perifernih pareza, najčešći okidač zbog kojih nastaje su: virusne infekcije, borelioza i dijabetes, pri čemu se patofiziologija bitno ne razlikuje od primarnih.

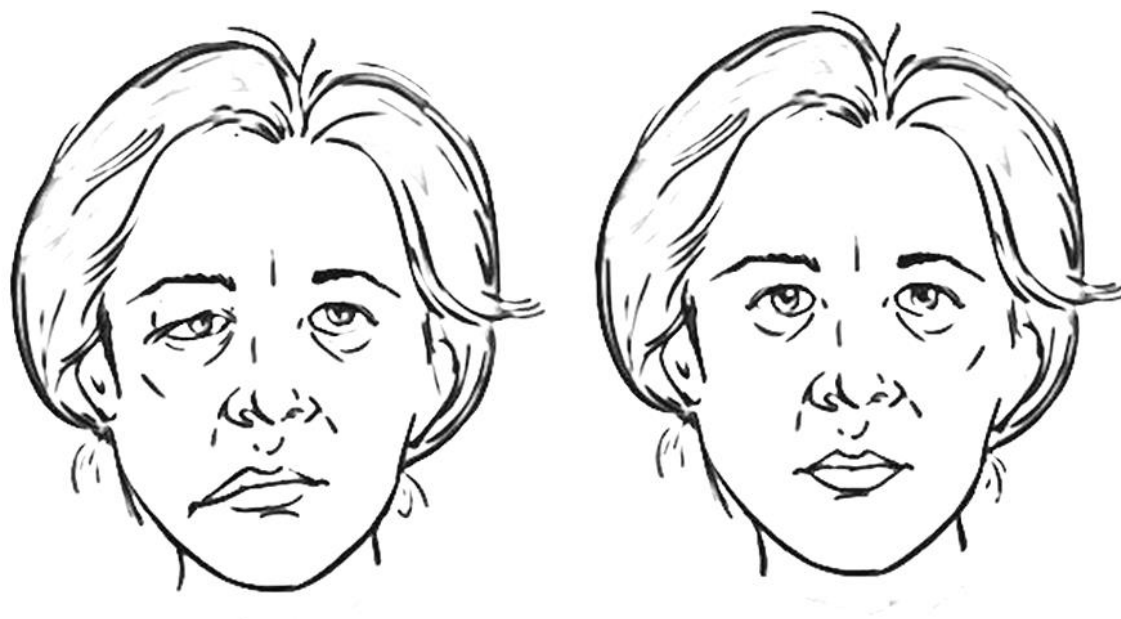
Važno je utvrditi je li uzrok primarni ili sekundarni, jer taj podatak može značajno utjecati na terapijske postupke i ishod. Za razumijevanje indikacija fizikalnih postupaka važno je poznavati patofiziologiju oboljenja, a procjena motorne disfunkcije određuje vrstu i mjesto aplikacije fizioterapijskog postupka (modaliteta) kao i program vježbi.

3.4. Klinička slika

Infranuklearno oštećenje ili periferno oštećenje uzrokuje potpuni ispad funkcije svih mimičnih mišića iste strane lica na kojemu se pojavljuje. Klinički se očituje izravnanim čeonim brazdama u mirovanju na ipsilateralnoj polovici čela, nemogućnošću voljnog nabiranja čela, spuštenom obrvom i nemogućnošću podizanja obrve, nemogućnošću zatvaranja oka što uzrokuje proširenost očnog raspora (lagofthalmus), a pri pokušaju

zatvarnja oka vidi se okretanje očnog bulbusa prema gore i lateralno s vidljivom sklerom (Bellov znak). Izravnana je nazolabijalna brazda i spušten usni kut na strani pareze (2,5). Pojačano je suzenje (lakrimacija) na strani lezije ili pak bolesnik to navodi u anamnezi, a postoji i mogućnost pojavljivanja smanjenog lučenja suza što može uzrokovati oštećenje rožnice oka. Podatak o povećanoj ili smanjenoj salivaciji također ukazuje na poremećaj sekretorne funkcije nekih grana nervusa facijalisa, a moguće je pojavljivanje poremećaja osjeta okusa za slatko, slano i kiselo na prednje dvije trećine jezika. Popratni simptomi u regiji uha koji se pojavljuju su bol u području uha na zahvaćenoj strani tipično retroaurikularno i hiperakuzija, zbog nemogućnosti kvalitetnog prigušivanja titranja zvučnih košćica inerviranih od grane *n. stapedius*.

Slika 7. Lice u mirovanju sa uočljivim kliničkim simptomima desnostrane periferne pareze nervusa facijalisa i lice bez oštećenja funkcije nervusa facijalisa.



Izvor: <https://www.uab.edu/news/health/item/8386-facial-nerve-program-to-provide-comprehensive-personalized-care>

3.5. Komplikacije

Neželjene posljedice koje se mogu pojaviti tokom liječenja u bolesnika koji boluju od periferne pareze nervusa facijalisa vezane su za njegovo inervacijsko područje. Zbog dugoročnog funkcionalnog poremećaja, komplikacije koje prate perifernu parezu nervusa facijalisa mogu biti: nepotpuno zatvaranje oka, lakrimalna disfunkcija, opstrukcija dišnih putova nosne šupljine, oralna nesposobnost, facijalni hemispazam i sinkinezije.

Zaštita oka je jedna od prioriternih mjera u zbrinjavanju komplikacija. Za zaštitu rožnice i očuvanje vida može se preporučiti nošenje sunčanih naočala kako bi se oko zaštitilo od sunca i traumatskog učinka vjetra. Također se može preporučiti podmazivanje oka uz upotrebu lubrikanta za oči i umjetnih suza, a trebalo bi provoditi okluziju oka za vrijeme spavanja.

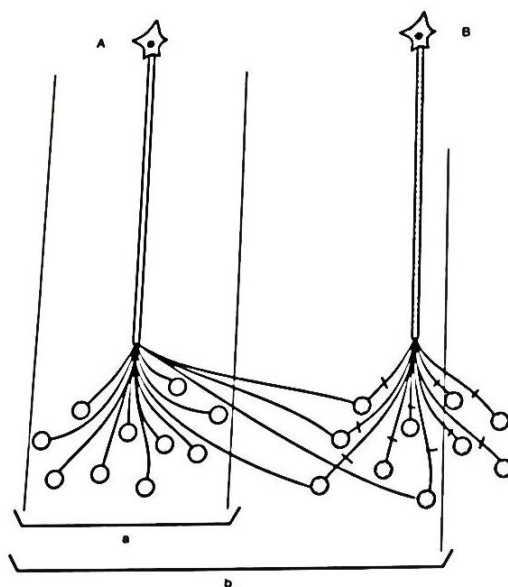
U sklopu neželjenih posljedica zbog oštećenja nervusa facijalisa mogu se pojaviti tzv. krokodilske suze. Za vrijeme hranjenja pojačana je aktivnost parasimpatikusa, zajedno s tim salivacija i lakrimacija, a zbog opuštene donje vjeđe oka i slabosti mišića *orbicularis oculi*, puštene suze ne mogu biti drenirane u suzni kanal, pa se posljedično nakupljena količina prelije niz obraz.

Opstrukcija dišnih putova u nosnoj šupljini na strani oštećenja posljedica je oslabljenih mišića nosa i nosnica koji mogu rezultirati smanjenjem nosnog otvora.

Oralna disfunkcija očituje se u smislu zastajanja komadića hrane u dijelu usne šupljine koja je zahvaćena slabošću mišića i propuštanju tekućine kroz slabo zatvorene usne.

Sinkinezije su nehotični i nesvjesni pokreti mišića pridruženi voljnim pokretima. Rezultat su nepravilnog priključenja (*eng. miswiring*) živčanih završetaka nakon oštećenja. Područje koje obuhvaća jedna motorička jedinica se u neuropatijama mijenja. Preživjeli motoneuroni izbijaju kolaterale koje reinerviraju denervirana mišićna vlakna propalih motoričkih jedinica, uključujući ih u svoje područje (12).

Slika 8. (A) preživjela motorička jedinica; (B) propala motorička jedinica; a) prvotni promjer područja motoričke jedinice; b) prošireno područje zbog kolateralne reinervacije denerviranih mišićnih vlakana jedinice B.



Izvor: Gamulin S., Marušić M., Krvavica S. i suradnici: Patofiziologija, Medicinska naklada, Zagreb, 1995., str.: 760.

Tip sinkinetičkog pokreta se obično opisuje kombiniranjem imena dviju uključenih mišićnih skupina, pri čemu se prvi dio imena odnosi na mišićnu skupinu aktivnog pokreta koju prati nehotimična mišićna skupina. Na primjer, okulo-oralni sinkinetički pokret je kada hotimična kontrakcija mišića oka, kao što je treptanje ili podizanje obrva, izaziva nehotimično kretanje usta; oralno-okularni sinkinetički pokret je kada hotimični pokret usta kao što je smijanje ili nabiranje usana prati pridružena nehotimična kontrakcija mišića oka. Oblici sinkinezija koje se pojavljuju kod periferne pareze nervusa facijalisa su: za vrijeme voljnog pokreta podizanja obrva pridružen je nehotimični pokret podizanja usnog kuta, za vrijeme voljnog pokreta zatvaranja oka nehotimično se podiže usni kut, kod voljnog pokreta nabiranja usana pridružen je sinkinetički pokret mimičnih mišića oka, za vrijeme voljnih pokreta u regiji obraza pojavljuje se sinkinetički pokret podizanja obrva. U prevenciji i kontroli pojavljivanja sinkinezija učinkovita je biofeedback metoda fizikalne terapije (17), a mimička terapija poboljšava simetriju lica i stupanj pareze (23).

3.6. Liječenje i rehabilitacija periferne pareze nervusa facijalisa

Liječenje periferne pareze nervusa facijalisa može biti konzervativno ili kirurško. U akutnoj fazi bolesti konzervativna terapija podrazumijeva medikamentoznu terapiju primjenom kortikosteroida, koji djeluju protuupalno i smanjuju edem živca, te antivirusnih lijekova ako je to potrebno. Fizioterapijska sredstva mogu se primijeniti direktno na patološki organski supstrat, a to znači da se na mjestu primjene želi postići mijenjanje metabolizma i fizikalnih svojstava zahvaćenog tkiva pod uvjetom da postupak prodire do mjesta lezije. Glavna svrha fizioterapijskih intervencija u liječenju periferne pareze nervusa facijalisa je održavanje trofike mišića, sprječavanje nastajanja fibroznih priraslica, propadanja kontraktilnih vlakana mišića, ponovno uspostavljanje aktivnih i funkcionalnih pokreta, a uz to prevenirati i korigirati komplikacije. Uspješnost liječenja može ovisiti o životnoj dobi, tipu lezije, neuromuskularnom učešću i provedenim postupcima liječenja. Kirurško liječenje katkad je indicirano zbog rekonstrukcije ili dekompresije živca (6). Uz propisanu terapiju bolesnik što prije treba pristupiti rehabilitacijskom liječenju. Rehabilitacija je proces kojim se pomaže osobi da postigne maksimum fizičke, psihičke, društvene, profesionalne (vokacijske), rekreativne (avokacijske) i edukacijske osposobljenosti u odnosu na fiziološko i anatomsko oštećenje, ograničenje okoline, te želje i životne planove. Također je rehabilitacija proces ponovnog osposobljavanja za aktivnosti svakodnevnog i profesionalnog života, te za emotivnu i socijalnu stabilnost osoba koje su tu sposobnost izgubile zbog neke bolesti ili ozljede (8). Rehabilitacijska medicina se provodi interdisciplinarnim modelom i timskim pristupom u kojem sudjeluju različiti profili stručnjaka odabranih prema vrsti nesposobnosti i potrebama bolesnika. U interdisciplinarnom modelu bolesnik je aktivan član tima i ima centralnu ulogu u procesu vođenja rehabilitacije, a napredovanjem rehabilitacije postaje sve odgovorniji za ishod. Članovi takvog tima su, osim bolesnika, liječnik fizijatar, fizioterapeut, radni terapeut, medicinska sestra, logoped, psiholog, socijalni radnik, a prema potrebi i drugi profesionalci (7). U slučaju periferne pareze nervusa facijalisa je ponekad potreban savjet oftalmologa i otorinolaringologa. Svrha medicinske rehabilitacije je poboljšanje bolesnikova funkcionalnog statusa pri čemu je procjena funkcionalnog statusa neizostavni dio, a na početku rehabilitacijskog liječenja određuje se postojeći neurološki status i provodi se kliničko ispitivanje bolesnika.

3.6.1. Klinički pregled i ispitivanje funkcije facijalnog živca

Ispitivanje periferne lezije nervusa facijalisa se sastoji od neurološkog kliničkog pregleda, ocjene mišićne snage (manualni mišićni test - MMT), funkcionalnih testova i elektromioneurografije (EMNG). Tonus mišića kod perifernog oštećenja neurona je snižen i oslabljen, a mišići su mlohavi. Kod pregleda trofike mišića traže se znakovi atrofije skupine ili pojedinih mišića. Kod oštećenja živca, ovisno o visini oštećenja, razvija se atrofija manjeg broja mišića koje on inervira (4).

Motorička funkcija facijalnog živca se prvo ispituje inspekcijom mimičnih mišića u mirovanju, te se na taj način procjenjuje i dobiva uvid u simetriju mišića lica u mirovanju, prisutnost tikova, grimasa ili tremora. Nakon toga ispituje se izgled lica u emocionalnoj ekspresiji na način da se od bolesnika traži određena radnja ili određeni pokret. Funkciju mišića čela (*lat. musculus frontalis*) ispituje se tako da se od ispitanika traži da gleda ispred sebe i podigne obrve. Pri tom neka snažno namršti čelo (*lat. musculus corrugator*). Potom se traži da ispitanik snažno zatvori oči (*lat. musculus orbicularis oculi*) i da održava takvu kontrakciju kako bi ispitivač mogao promotriti sposobnost održavanja kontrakcije donje i gornje vjeđe. Od ispitanika se dalje traži da pokaže zube kako bi se moglo promotriti rastezanje kutova usana (*lat. musculus risorius, buccinator, zigomaticus i elevator oris superior*), te nadalje da zatvori usta uz zadržavanje zraka u usnoj šupljini i napuhavanje obraza (*lat. musculus buccinator*). U tom položaju dalje slijede upute da stiska obraz uz snažno ispuhivanje zraka, te pući usnice. Potrebno je uzeti u obzir da je snaga svih mišića lica oslabljena, te ako postoji slabost samo dijela mimičnih mišića, valja utvrditi radi li se o slabosti mišića donje polovice lica ili cijele polovice lica (2).

Za uvid u parasimpatičke aktivnosti nervusa facijalisa ispituje se njegova sekretorna funkcija koja je često uočljiva već pri samoj inspekciji u obliku pojačanog suzenja (lakrimacije) na strani lezije ili pak bolesnik to navodi u anamnezi. Sama lakrimacija se može ispitati Schrimmerovim testom. Ispitivanje osjetne funkcije nervusa facijalisa se provodi ispitivanjem osjeta okusa za slatko, slano i kiselo na prednje dvije trećine jezika. Ostale osjetne grane se ne mogu lako ispitati.

U kliničkom pregledu je bitna evaluacija i objektivizacija stanja mišićne snage, za što se koriste različiti mjerni instrumenti. Jedan od takvih instrumenata kod periferne pareze nervusa facijalisa je House-Brackmann upitnik.

Tablica 1. House-Brackman upitnik

OCJENA	OPIS	KARAKTERISTIKE KLINIČNE OPSERVACIJE
1	Nema disfunkcije	Normalno funkcioniranje svih mišića obraza koje inervira nervus facijalis.
2	Blaga disfunkcija	Primjećuje se lagana slabost muskulature u smislu neurednih pokreta. 1)U MIROVANJU: - lice izgleda simetrično i očuvanog mišićnog tonusa 2)POKRETI: - čelo: umjerena ili dobra kontrakcija mišića i umjeren i dobar pokret - oči: potpuno očuvana mogućnost zatvaranja uz minimalni napor - usta: blaga asimetrija kod pokreta
3	Umjerena disfunkcija	Primjećuje se očita razlika u simetriji između dvije strane lica koja je nepotpuna tj. djelomična asimetrija lica. Mogu se primijetiti i prisutni su neobični, poremećeni i nepravilni pokreti (sinkinezije) te kontrakture mimičnih mišića lica ili spazam jedne polovice mišića lica. 1) U MIROVANJU :- lice izgleda simetrično i očuvanog mišićnog tonusa 2) POKRETI: - čelo: umjerena mogućnost pokreta (mobilnosti) - oči: potpuna mogućnost zatvaranja oka uz napor - usta: slabost mišića i nemogućnost izvođenja pokreta uz maksimalan napor
4	Umjereno teška disfunkcija	Primjećuje se očita slabost i potpuna asimetrija lica. 1) U MIROVANJU: - očuvana simetrija i održan tonus mišića lica 2) POKRETI: - čelo: nema pokreta - oči: nemogućnost potpunog zatvaranja oka - usta- asimetrični pokreti uz maksimalni napor
5	Teška disfunkcija	Primjećuje se stanje skoro bez ikakve mogućnosti pokreta. 1)U MIROVANJU: - prisutna očita asimetrija lica 2)POKRETI: - čelo: nema pokreta - oči: nemogućnost potpunog zatvaranja oka - usta: skoro potpuna odsutnost bilokakve mobilnosti (prisutnost blage mogućnosti izvođenja pokreta)
6	Potpuna pareza	Primjećuje se stanje bez ikakva pokreta u svim mišićima lica koje inervira nervus facijalis

Izvor: Izrada autora prema <https://sorensenclinic.com/microsurgery/house-brackmann/> i <https://www.facialparalysisinstitute.com/conditions/house-brackmann-grading-system/>

3.6.2. Funkcionalna procjena i funkcionalni upitnik kod periferne pareze nervusa facijalisa

Funkcionalnom procjenom uočava se i objektivizira funkcionalni deficit bolesnika, na način da se utvrđeni bazalni status postojećeg stanja i funkcionalnog deficita pretvaraju i bilježe u brojčani pokazatelj. Tim načinom objektivizacije poboljšava se kvaliteta i ishod medicinske rehabilitacije jer se proces može usmjeriti upravo na one aktivnosti i funkcije koje su najviše oštećene i koje u najvećoj mjeri utječu na kvalitetu života bolesnika. Funkcionalnu procjenu je potrebno provoditi na početku, periodično tijekom i na kraju medicinske rehabilitacije kako bi se dobio brojčani objektivni uvid u njezinu učinkovitost i kako bi se omogućila svrsishodna promjena ciljeva kad i ako je to tijekom provođenja procesa potrebno. Funkcionalni indeksi su mjerni instrumenti koji se koriste u funkcionalnoj procjeni (6). To su različiti upitnici kojima se numerički ocjenjuje motorno funkcioniranje i kognitivno funkcioniranje pojedinca, te se pomoću njih numerički uočava i objektivizira funkcionalni deficit koji nadalje služi za utvrđivanje liste problema. Na takvoj osnovi, moguće je postavljanje svrsishodnog cilja medicinske rehabilitacije i izrada individualnog programa u smjeru rješavanja disfunkcije. Indeks funkcionalne sposobnosti bolesnika s facijalnom neuromuskularnom disfunkcijom (eng.: *Facial Disability Index, FDI*), predstavlja pouzdani mjerni instrument koji se može koristiti u rehabilitacijskom procesu bolesnika s perifernom parezom nervusa facijalisa (20). Elektrostimulacija poboljšava ishod funkcionalnih pokreta lica (19). Terapija mimikom (mimička terapija) predlaže pozitivne i značajne učinke na četiri varijable ishoda koje odgovaraju klasifikaciji funkcioniranja, oštećenja i hendikepa Svjetske zdravstvene organizacije (22). U poboljšanju simetrije lica kod pacijenata s Bellovom parezom, individualizirana neuromuskularna reedukacija učinkovitija je od konvencionalnih terapijskih mjera (24).

3.6.3. Metode fizikalne terapije u rehabilitacijskom liječenju bolesnika s perifernom parezom nervusa facijalisa

Kod bolesnika s perifernom parezom nervusa facijalisa metode fizikalne terapije uglavnom su usmjerene ka postizanju bolje živčane provodljivosti, očuvanju mišićne

mase denerviranog mišića i prevenciji komplikacija. U te svrhe mogu se koristiti masaža, akupunktura, galvanizacija, elektrostimulacija, kineziotaping, kinezioterapija i vježbe uz biološku povratnu spregu (biofeedback).

Masaža i njezini učinci na tkivo koje se tretira su višestruki: mehanički, neurološki, refleksni i psihološki (6). U svrhu postizanja bolje prokrvljenosti, odstranjenja štetnih tkivnih produkata posljedično zbog fenomena kompartmenta i povećanja mišićne izdržljivosti, masaža se gotovo uvijek može upotrijebiti kao sekundarni postupak zbog mogućeg sinergističkog djelovanja s ostalim fizikalnim metodama. Tehnikom glađenja može se izazvati povećanje temperature u tkivu koje tretiramo, a time i povećanje motorne i senzorne provodljivosti što nadalje rezultira bržom mišićnom kontrakcijom i refleksnim odgovorima. Masaža u tom kontekstu može biti uvodna mehaničko-toplinska procedura prije elektrostimulacije mišića ili kinezioterapije.

Akupunktura je drevni kineski postupak liječenja koji je Komisija Svjetske zdravstvene organizacije za tradicionalnu medicinu 1979. godine prihvatila kao vrijednu metodu liječenja mnogih bolesti (9). Može se opisati kao poseban oblik neurostimulacijske terapije koji dovodi do analgezije i drugih neurofizioloških učinaka, na način da se male čvrste iglice ubadaju u akupunkturne točke u području kože i potkožnog tkiva na različitim dubinama, uobičajeno penetrirajući priležeće mišiće, međutim točan način djelovanja još uvijek nije jasan (6). Liječenje tom metodom sigurno je već u akutnoj fazi bolesti, pa se zato akutna faza periferne pareze nervusa facijalisa smatra najpogodnijom za njenu primjenu (27). Također, akupunktura ima siguran i djelomično blagotvoran učinak na posljedice Bellove kljenuti, što ukazuje da je ta metoda učinkovita u liječenju posljedica Bellove kljenuti (21).

Elektroterapija i elektrostimulacija podrazumijevaju primjenu električne struje u terapijske svrhe. Od poznatih vrsta fizikalne elektroterapije se kod oštećenja perifernog dijela nervusa facijalisa i denervirane muskulature mogu koristiti galvanizacija i elektrostimulacija (ES) kao uvodne procedure za kinezioterapiju. Primjenom ES se stimulira denervirani mišić radi održanja vitalnosti i trofike mišićnog vlakna dok se čeka regeneracija oštećenog živca, uspostava reinervacije i s tim oporavak motoričke jedinice, odnosno do prvog pojavljivanja voljne kontrakcije mišića. Elektrostimulacijskim postupkom se kod periferne pareze nervusa facijalisa pomoću

električnog podražaja izravno izaziva mišićna kontrakcija, na način da se stimuliraju motorički živac ili poprečno prugasti mišić. Kod ES treba razlikovati mišićnu i živčanu motornu točku. Mišićna motorna točka je ograničeno područje na mišićnom trbuhu gdje je mogućnost podražljivosti mišića najveća. Živčana motorna točka je mjesto gdje je živac najbliže koži i na tom je mjestu živac najpodražljiviji. Kad se to mjesto podražuje električnim impulsom najmanje jakosti izaziva se kontrakcija svih mišića i mišićnih vlakana koje taj živac inervira. Kod stimulacije denerviranih malih mišića lica se najčešće koristi monopolarna tehnika postavljanja elektroda, kod koje se aktivna (podražajna) elektroda postavlja na mjesto najboljeg odgovora mišića koji se stimulira, a indiferentna elektroda se postavlja na pogodno mjesto na tijelu blizu tretiranog mišića. Podražaj treba biti takav da izazove selektivnu kontrakciju željenog mišića, a kontrakcija dovoljno jaka da utječe na trofiku mišića. Podražaj treba biti osjetno podnošljiv. Mišić se ne smije prenaprezati kako ne bi rezultirao umorom, koji se očituje slabijom kontrakcijom pri istoj jakosti podražaja. Pojava umora sprječava se pravilnim odabirom frekvencije podražaja, odnosno dovoljnom stankom između podražaja. Neinvazivna elektrostimulacija je učinkovita terapijska metoda u zbrinjavanju Belove kljenuti (18). Tretman se može provoditi kroz duži vremenski period, odnosno do pojave voljnog pokreta, kada je potrebno prestati s elektrosimulacijom. Kao uvod u elektrostimulaciju mogu se primijeniti postupci koji izazivaju hiperemiju i time smanjuju kožni otpor. Na taj način se kod elektrostimulacije smanjuje potrebna jačina podražaja za izazivanje same kontrakcije (6,7). U tu svrhu se kod bolesnika s perifernom parezom nervusa facijalisa može primijeniti masaža ili elektroterapija u obliku galvanizacije.

Galvanizacija je najstariji oblik elektroterapije kod koje se uređajem za galvanizaciju izmjenična struja gradske mreže pretvara u istosmjernu struju male jakosti. Istosmjerna struja teče između dvije elektrode (katode i anode), koje su pod naponom, u jednom smjeru, od katode prema anodi. U zoni djelovanja istosmjerne struje ionski nabijene čestice putuju u smjeru struje, te na taj način ovu vrstu elektroterapije karakteriziraju kemijske promjene u tkivima jer se tkiva ponašaju kao otopina elektrolita. Istosmjernom električnom strujom se stimuliraju senzorni završetci, nastaje hiperemija, mijenja se ekscitabilnost živčanih vlakana, ubrzava se cijeljenje tkiva i postiže analgezija (7). U postupku galvanizacije paretičnog nervusa facijalisa koristi se posebna Bergonijeva

polumaska kao aktivna elektroda (anoda), međutim danas je ta specijalna metoda galvanizacije opsoletna i koristi se rijetko.

Kinezioterapija kod periferne pareze nervusa facijalisa je primjena pokreta u svrhu liječenja s ciljem da se uspostavi, održava ili povećava opseg pokreta (*eng. range of motion, ROM*), brzina, snaga, izdržljivost i koordinacija denervirane mimične muskulature. Sinonimi za kinezioterapiju su medicinska gimnastika, terapijske vježbe i terapijska gimnastika, a najvrjednija je metoda fizikalne terapije. Aktivno sudjelovanje bolesnika u njenom izvođenju je od iznimne važnosti. U nastojanju postizanja pozitivnog učinka kod terapijskih vježbi trebalo bi poštivati određene principe kao što su motivacija, rani početak terapije, analiza vježbi, razumijevanje vježbi, izbjegavanje boli, postupnost, sistematičnost, kontinuitet, aktivno učešće bolesnika, ustrajnost, izbjegavanje monotonije, praćenje, evaluacija i evidencija rezultata (11). Terapijske vježbe mimične muskulature odabiru se i prilagođavaju prema simptomima i znakovima oštećenja, a s obzirom na sudjelovanje bolesnika mogu se podijeliti prema načinu izvođenja u pasivne, potpomognute i aktivne. Cilj terapijskih vježbi kod bolesnika s perifernom parezom nervusa facijalisa je vratiti funkciju mišića lica. Potpomognute vježbe izvode se kad aktivna mišićna grupa nema potrebnu snagu da bi pokret izvela u punom obimu i brzinom koji odgovaraju terapijskim zahtjevima. Kod tih vježbi bolesnik sam izvede maksimalno moguću aktivnu kontrakciju, nakon čega terapeut nadopuni pokret. Te se vježbe nadalje mogu podijeliti na pasivno-aktivne, kod kojih velik dio pokreta izvodi terapeut, a njegova manualna pomoć podudara se tek sa voljnim impulsom bolesnika iako nema aktivnog pokreta, te se takve vježbe mogu nazvati intencione ili intencijske vježbe. Takve pasivno-aktivne terapijske vježbe zbog postupnog jačanja mišićne snage postaju aktivno-pasivne vježbe kod kojih početak pokreta izvodi bolesnik, a dovršava ga terapeut i mogu se nazvati aktivno-potpomognute terapijske vježbe. Potpomognute vježbe su prijelazni oblik između aktivnih i pasivnih vježbi (11). Važno je kod vježbi da ih bolesnik izvodi promatrajući vježbanje u zrcalu radi korigiranja grešaka, pa zrcalo u tom slučaju predstavlja i služi kao pomoćno sredstvo fizioterapije. Ostala pomoćna sredstva koja se mogu koristiti u rehabilitaciji bolesnika s perifernom parezom nervusa facijalisa mogu biti slamčica za piće, olovka (različitih promjera), balon, loptica od vate, list papira, svijeća i slično.

Vrsta vježbe koja se koristi u kinezioterapiji periferne pareze nervusa facijalisa ovisi o funkciji mišića kojemu je narušena aktivnost. Mimični mišići mogu se podijeliti u mišiće čela i nosa, mišiće usta i mišiće otvora oka. Prema takvoj podjeli mogu se oblikovati i svrstati vježbe u svrsishodan pokret kao na primjer puhanje svjećice, uvlačenje tekućine pomoću slamke, stiskanje lista papira usnama, napuhivanje balona, držanje olovke gornjim usnama i nosom, držanje olovke donjim usnama i bradom, zviždukanje i slično. Kinezioterapija je uvijek kruna u planiranju programa liječenja, a sve ostale metode su priprema za aktivni pokret. Aktivni kontrolirani pokret najvrjedniji je za oporavak funkcije mišića.

Biološka povratna sprega – biofeedback je metoda fizikalne terapije u kojoj se koriste elektronički ili elektromehanički instrumenti za precizno mjerenje, procesuiranje i povrat informacija, koje opisuju obilježja neuromišićne i autonomne aktivnosti (uredne i patološke) bolesnika u obliku analognih ili binarnih, slušnih i/ili vidnih signala (6). Bolesnik tokom izvođenja terapijskih vježbi pomoću elektromiografskog biofeedback uređaja ima slikovni ili slušni prikaz svoje kontrakcije s jasnom porukom o ispravnosti izvedene kontrakcije i napretkom liječenja. Na taj način prati i uči kontrolirati, modificirati i poboljšati svoju aktivnost jer ga elektronski signal upozorava je li radnja izvršena ispravno ili ne, pa je bolesnik samom sebi kontrola i stoga može pratiti tijek postupka i uspjeh liječenja (6).

Kinesio taping je relativno novija metoda u fizikalnoj terapiji čije je temeljne ideje razvio 70-ih godina prošlog stoljeća Japanac Kenzo Kase na temelju svog kliničkog iskustva. Stimuliranjem proprioceptora postiže se bolji osjećaj pokreta. Funkcionalno i mehaničko korigiranje pružaju pasivnu potporu, a time i poboljšanje funkcije (10). Kinezio traka se može primijeniti na regiji zahvaćenih mišića i živca s primarnim ciljem neurofacilitacije i olakšanja bolnosti edema već u akutnoj fazi bolesti (26). Na taj način ova dopunska metoda može imati dodatni i sinergistički učinak u liječenju bolesnika koji boluju od Belove kljenuti.

3.7. Podaci o ispitaniku i prikaz slučaja

Muška osoba, u dobi od 53 godine od periferne pareze nervusa facijalisa prvi put je oboljela u ljeto 2017. godine. Oboljenju je prethodio boravak u prirodi uz kupanje u hladnoj rijeci, sunčanje na suncu i vožnja automobilom uz otvoren prozor. Prvi simptomi su se počeli pojavljivati slijedeće večeri u obliku obamrlosti lijevog dijela gornje usne uz curenje pića iz lijevog usnog kuta i promijenjenog izgovaranja slova P. Do sljedećeg jutra klinička slika se pogoršala, međutim pacijent je liječničku pomoć zatražio u jutro trećeg dana od početka tegoba. Od medikamentne terapije u to vrijeme ordinirani su vitamini B skupine i glukokortikoidi u početnoj dozi od 40 mg dnevno uz postupno smanjivanje doze i trajanje terapije od mjesec dana. Nakon pregleda kod neurologa i ORL specijaliste upućen je na fizikalnu terapiju koja je uključivala elektrostimulaciju, kinezioterapiju i edukaciju. Poboľšanje kliničke slike i nestanak simptoma nastupili su nakon 3 mjeseca provedene rehabilitacije. U zimu 2018. godine pojavljuje se recidiv ljevostrane periferne pareze nervusa facijalisa. Pacijent navodi slične simptome i tijek kao po prvi put osim što je liječniku opće medicine otišao ranije. Nakon pregleda neurologa pacijent se upućuje na fizikalnu terapiju koja je uključivala akupunkturu, elektrostimulaciju, vježbe i edukaciju.

3.8. Fizioterapijski protokol i program

Pri prvoj posjeti fizikalnoj terapiji učinjena je fizioterapijska procjena. U mirovanju prisutna je inspekcijom uočljiva asimetrija desne i lijeve strane lica, čeone brazde lijeve strane čela nisu očuvane, lijeva obrva je u razini desne, primjetno spušten lijevi gornji očni kapak, donji je u razini dok su oči otvorene. Spuštena lijeva nosnica, lijeva nazolabijalna brazda slabije izražena, lijevi usni kut spušten, slina malo zaostaje u kutu usana. Brazda između usana i obraza lijevo jače izražena, lijevi obraz spušten. U pokretu lijevu stranu čela slabije nabire, lijeva obrva ostaje u razini desne, pri zatvaranju oka prisutan je Bellov znak, donji kapak se ne pomiče. Korićen nosa lijevo ne nabire, pri govoru vrh nosa skreće u desnu stranu sa devijacijom desne nazolabijalne brazde također u desnu stranu. Pri govoru izgovaranje slova P i F otežano uz značajno puštanje

zraka. Usne lijevo ne pući. Sveukupna ocjena procjene funkcije ličnog živca po HB ljestvici V.

U akutnoj fazi liječenja, 5. dan nakon pojave oboljenja, fizioterapijski tretman započinje akupunkturom, prema dogovoru svaki drugi dan kroz tjedan dana. Nakon smirivanja akutnih simptoma 12. dan nakon pojave oboljenja i bez uočljivih tragova mišićne kontrakcije, nastavi se liječenje monopolarnom tehnikom elektrostimulacije. *M. buccinator*, *m. risorius* i *m. zygomaticus* po mišićnim motornim točkama položajno simetrično i najmanje jakosti mišićnog odgovora izmjerene testiranjem očuvane strane obraza. Nakon regije obraza nastavi se elektrostimulacija živčane motorne točke *m. orbicularis oculi* i mišićne motorne točke *m. frontalis*. U regiji mišića usta elektrostimulira se živčana motorna točka *m. orbicularis oris*, mišićne motorne točke *m. levator labii superior*, *m. levator labii superior alaeque nasi* i *m. depressor labii inferior*. Prije same elektrostimulacije učini se 3 minutna toplinska procedura termo jastučićem ugrijanim na 36-38 stupnjeva celzijusovih. Elektrostimulacija se izvodi 5 minuta po određenoj motornoj točki, frekvencije 6-12 Hz, trajanje impulsa 10-30 ms, ukupno u trajanju od 45 minuta, pet dana u tjednu kroz dva tjedna. Treći tjedan se elektrostimulacija ukida zbog pojavljivanja vidljivih tragova voljne kontrakcije *m. orbicularis oris*, *m. zygomaticus* i *m. orbicularis oculi* te se provede edukacija. Pacijentu se objasni i pokaže samomasaža lica u početnom sjedećem ili supiniranom (ležećem) položaju koju je potrebno izvoditi svaki dan neposredno prije izvođenja kinezioterapijskih vježbi lica. Samomasaža se sastoji od relaksacije, kružnog glađenja, kontralateralnog gnječenja ili laganog štipkanja, laganog lupkanja i završava opet glađenjem sve koristeći jagodice prstiju, a izvodeći simetrično ili naizmjenično na obje strane lica u sve tri regije uključujući i vrat (*m. platysma*) u trajanju od ukupno 10 minuta. Potom se pacijentu pokaže izvođenje potpomognutih vježbi u ritmičkim intervalima uz zadržavanje kontrakcije 2-3 s, 5 s odmora između kontrakcija, 3 serije od 6-10 ponavljanja pojedine vježbe. Odmor između serija je 5 min. Raznolikost vježbi po treningu dnevno varira od 3-5 jer se teži kvaliteti i ispravnosti izvedene pojedine vježbe, a ne kvantiteti ponavljanja i raznolikosti. Vježbe se izvode ispred ogledala zbog kontroliranja simetričnosti pokreta 1-2 puta dnevno. Nakon 24. dana od oboljenja postignuta je mogućnost započinjanja (inicijacije) voljnih pokreta uz mogućnost zadržavanja kontrakcije od 3 s. Prisutan je nepotpuni opseg pokreta zahvaćene strane te

se savjetuje izvođenje simetričnih aktivnih vježbi spore brzine i amplitude samo do mogućnosti zahvaćene strane kako bi se prevenirala hipertrofija desne, zdrave strane lica, a uslijed toga još primjetnija asimetrija. Potpomognute vježbe se ukidaju, a uvode se vježbe istezanja mišića i vježbe s otporom kojeg pacijent daje sa jagodicama prstiju. Trening izvodi kući ispred ogledala dva put dnevno 6 dana u tjednu sljedećih mjesec dana.

Od početka oboljenja, osim medikamentozne terapije, fizioterapijsko liječenje započinje 5. dan a sastoji se od 3 tretmana akupunktura kroz prvi tjedan dana, nastavi se elektrostimulacijom, pet puta tjedno kroz dva tjedna, a nakon ukidanja elektrostimulacije tretman se nastavlja po terminu dva put tjedno kroz sljedeća dva tjedna. U vrijeme fizioterapijskog liječenja pacijent se educira i odabiru se različite kombinacije naučenih vježbi po principu maksimalno 3-5 različitih vježbi po treningu zbog održavanja usredotočenosti na ispravno izvođenje i mogućnost preveniranja sinkinetičkih pokreta. Sljedeća 4 tjedna izvodi se individualna fizioterapija jednom tjedno u trajanju od 45 minuta pri kojoj se prati napredak i sugeriraju se vježbe.

Nakon 2 mjeseca ponovno se provede fizioterapijska procjena po HB. U mirovanju uočljiva blaga asimetrija lica, vertikalne čone brazde prisutne, obrve su u razini, gornji i donji kapak uredne pozicije i kontura, vrh nosa devijacija u desno, nazolabijalne brazde dobro ispupčene, uočljiva hipotrofija lijevog obraza, lijevi usni kut blago spušten, slina ne curi niti zaostaje u kutu. U pokretu čelo nabire, lijeva obrva blago zaostaje, lijevo oko zatvara uredno sa jedva primjetnim rasporom, uz napor zatvara potpuno. Lijevi usni kut pokrete prati slabo i nedovoljno u opsegu, usne pući slabo, obraze napuhuje dobro sa sinkinetičkim pokretom laganog zatvaranja lijevog oka (prisutan oralno-okularni sinkinetički pokret), usne pri tom nesimetrične. Sveukupna ocjena procjene funkcije ličnog živca po HB ljestvici II-III.


U vrijeme rehabilitacijskog liječenja pacijent noću radi okluziju oka i oko podmazuje nemedikamentoznim lubrikantom i umjetnim suzama po potrebi, a danju nosi naočale za zaštitu od vjetra, prašine i sunca.

3.9. Terapijske vježbe

Slika 9: Početni položaj: Stati ispred ogledala, opustiti mišiće obraza, masirati tehnikom glaćenja potom nastaviti funkcionalnom masažom vezivnog tkiva.




Slika 10: Vježba za *musculus frontalis*, *rami temporales*



Čelo nabrati – visoko
podići obrve




Slika 11: Vježba za *musculus corrugator*, *nervi rami temporales* i *musculus procerus*



Namršiti se –
spojiti obrve



Slika 12: Vježba za *musculus procerus*



Naprćiti nos



Slika 13: Vježba za *orbicularis oculi*, *nervi rami zygomatici* i *musculus frontalis*, *nervi rami temporales*



Stisnuti čvrsto oči,
potom široko otvoriti




Slika 14: Vježba za *orbicularis oculi*, *nervi rami temporales et rami zygomatici*



Treptati; kapke što je moguće brže otvarati i zatvarati




Slika 15: Vježba za *musculus buccinator*, *nervi rami buccales*, i *musculus orbicularis oris*



Napuhati obraze




Slika 16: Vježba za *musculus orbicularis oris* *nervi rami buccales*



Napući usta – fučkati – puhati




Slika 17: Vježba za *musculus risorius*, *nervi rami marginalis mandibulae*



Nasmijati se
zatvorenih ustiju



Slika 18: Vježba za *levator anguli oris* i *levator labii superioris*, *nervi rami buccales* i *musculus risorius*, *nervi rarmus marginalis mandibulae*



Pokazati gornje zube



4. REZULTATI

U radu je opisan fizioterapijski program u procesu rehabilitacije bolesnika s perifernom parezom nervusa facijalisa prema rehabilitacijsko-terapijskoj strategiji koja je usmjerena individualno uz prikaz osnovnih vježbi koje su sastavni dio edukacije pacijenta u procesu liječenja i rehabilitacije.

Nakon dva mjeseca provedenog fizioterapijskog programa liječenja nastupilo je kliničko i funkcionalno poboljšanje, a postignuto je i poboljšanje u aktivnostima svakodnevnoga života. Prema provedenom programu, nakon ukidanja elektrostimulacije, fizioterapeutski tretman se nastavlja individualnom fizikalnom terapijom po terminu dva put tjedno sljedeća dva tjedna. U vrijeme fizioterapije pacijent se educira i odabiru se različite kombinacije naučenih vježbi po principu maksimalno 3-5 različitih vježbi po treningu zbog održavanja usredotočenosti na ispravno izvođenje i mogućnost preveniranja sinkinetičkih pokreta. Sljedeća 4 tjedna izvodi se individualna fizioterapija jednom tjedno u trajanju od 45 minuta pri kojoj se prati napredak i sugeriraju se vježbe.

Dobiveni rezultati ukazuju da je protokol u liječenju i rehabilitaciji periferne pareze nervusa facijalisa individualnog karaktera, a pretežno zavisi od stupnja oštećenja i procjene funkcije ličnog živca.

Pacijentovo liječenje u ambulanti je završeno, no stanje ne mora biti definitivno. Redovitom masažom obraza i vježbama može se poboljšati koordinacija pokreta i sveukupni vizualni dojam koji pacijentu vraćaju narušeno samopouzdanje.

5. RASPRAVA

Dobiveni rezultati ukazuju kako u liječenju i rehabilitaciji periferne pareze nervusa facijalisa protokol treba prilagođavati stupnju napretka, te kako rehabilitacijskom programu treba pristupiti individualno s obzirom na fizioterapijsku procjenu.

U sprječavanju nastanka sinkinezija, stječe se dojam da je tijekom vježbanja mimične muskulature nejasno kako izolirati pokret samo jednog mišića, što je preduvjet za ispravnu mišićnu reedukaciju, te kako je djelovanje tih mišića u ekspresiji lica velikim dijelom sinergističko. Također s obzirom na vegetativni dio vlakana nervusa facijalisa (eferentna motorička vlakna) u povezanosti sa ekspresijom lica, koja u iznenadnim okolnostima nije pod svjesnom kontrolom naše volje, niti tih mišića, nemoguće je u potpunosti kontrolirati njihovo funkcioniranje i mišićnu aktivaciju, odnosno kontrakciju i na taj način spriječiti nepravilnu reinervaciju. S druge pak strane nameću se uporaba kinezio trake i akpunktura kao vrijedne metode razmatranja u rehabilitacijskom liječenju i ispravljanju neželjenih posljedica i komplikacija u smislu sinkinezija i facijalnog hemispazma.

Na kvalitetu života utječu psihološke karakteristike osobe te društvene okolnosti kao i biološki čimbenici odnosno težina oštećenja ili poremećaj funkcije. Takav biopsihosocijalni model integrira sva tri čimbenika i prihvaćen je model u medicinskoj rehabilitaciji, što je u skladu s holističkim pristupom bolesniku.

6. ZAKLJUČCI

1. Periferna pareza nervusa facijalisa je oštećenje VII kranijalnog živca. Kada do oštećenja dolazi zbog poznata uzroka naziva se sekundarna periferna pareza nervusa facijalisa, a kada do kljenuti dolazi zbog nepoznata uzroka naziva se idiopatska ili primarna, za koju se još koristi naziv Belova kljenut. Termin Bellov fenomen slobodno se može koristiti u perifernim parezama nervusa facijalisa svih etiologija, a označava nemogućnost zatvaranja oka na strani lezije (15).
2. Utvrđeno je da je House-Brackmann (HB) sustav ocjenjivanja jednostavna i snažna metoda za procjenu funkcije lica (25).
3. Važno je istaknuti načelo ranog započinjanja liječenja metodama fizikalne terapije kod bolesnika koji su ocjenjeni sa teškim parezama nervusa facijalisa (HB V/VI) (16).
4. Akutna faza periferne pareze nervusa facijalisa smatra se najpogodnijom za primjenu akupunkture (27). Međutim, potrebna su daljnja opsežna i randomizirana kontrolirana istraživanja kako bi se procijenilo da li ova komplementarna metoda ima značajan dodatni ili sinergistički učinak za potpuni oporavak bolesnika s Bellovom parezom.
5. Akupunktura ima siguran i djelomično blagotvoran učinak na posljedice Bellove kljenuti, što ukazuje da je ta metoda učinkovita u liječenju posljedica Bellove kljenuti (21).
6. Neinvazivna elektrostimulacija je učinkovita terapijska metoda u zbrinjavanju Belove kljenuti (18).
7. Elektrostimulacija poboljšava ishod funkcionalnih pokreta lica (19).
8. Terapija mimikom (mimička terapija) ima pozitivne i značajne učinke na četiri varijable ishoda koje odgovaraju klasifikaciji funkcioniranja, oštećenja i hendikepa Svjetske zdravstvene organizacije (22).
9. Individualizirana neuromuskularna reedukacija učinkovitija je u poboljšanju simetrije lica kod pacijenata s Bellovom parezom od konvencionalnih terapijskih mjera (24).

10. Iako se galvanizacija ubraja u vrstu fizikalne terapije koja se primjenjuje u svrhu poboljšanja provodljivosti perifernih živaca, opširnije podatke o njenoj primjeni kod bolesnika s perifernom parezom nervusa facijalisa nisam pronašla. Pretpostavljam da je ta metoda opsoletna u svrsi liječenja i rehabilitacije te bolesti.

7. LITERATURA

1. Guyton A. C.: Medicinska fiziologija, VIII, hrvatskosrpsko, prerađeno i dopunjeno izdanje, Medicinska knjiga, Beograd-Zagreb, 1985., str.: 155, 156;
2. Brinar V., Brzović Z., Zurak N.: Neurološka propedeutika, Zrinski d.d., Čakovec, 1999., str. 1-16, 2-50 – 2-56
3. Vanswearingen J.: Facial Rehabilitation: A Neuromuscular Reeducation, Patient-Centered Approach. Facial Plastic Surgery. 2008 May; 24(2):250-9.
Dostupno na:
<https://www.metroatlantaotolaryngology.org/journal/oct08/Facial%20Rehab.pdf>
, Zadnji pristup: 08.04.2019
4. Bučuk M., Tuškan Mohar L.: Neurologija - udžbenik za stručne studije, Medicinski fakultet u Rijeci, Rijeka, 2012., str 17, 121, 122
5. Brinar V. i suradnici: Neurologija za medicinare, Medicinska naklada, Zagreb, 2009., str. 81-83.
6. Babić-Naglić Đ. i suradnici: Fizikalna i rehabilitacijska medicina, Medicinska naklada, Zagreb, 2013., str. 19, 87, 88, 89, 129, 131, 174, 179, 180
7. Ćurković B. i suradnici: Fizikalna i rehabilitacijska medicina, Medicinska naklada, Zagreb, 2004., str. 9, 14, 56, 57, 90, 125-131,
8. Domljan Z. i suradnici: Fizikalna medicina, Medicinski fakultet sveučilišta u Zagrebu, Zagreb 1993, str.: 73
9. Havelka M., Zdravstvena psihologija – nastavni tekstovi, zdravstveno veleučilište, str. : 315 izvor:
<https://docs.google.com/file/d/0B22rbXo79MbXM2ppV09jWkgwTnM/edit> ,
Zadnji pristup: 08.04.2019
10. <https://www.plivazdravlje.hr/aktualno/clanak/14133/Kinesio-taping-od-metode-do-terapije.html> , Zadnji pristup: 08.04.2019
11. Roje T.: Klinička kineziologija s kineziometrijom drugi dio – nastavni tekstovi, Veleučilište u Splitu, Split, svibanj 2003., str.: 55-58, 62-64;
12. Gamulin S., Marušić M., Krvavica S. i suradnici: Patofiziologija, Medicinska naklada, Zagreb, 1995., str.: 760;

13. Majkić M. : Klinička kineziterapija, Inmedia, Zagreb, 1997., str. 145-157
14. PubMed [<https://www.ncbi.nlm.nih.gov/pubmed/>]. Elsevier: Journal of otology (Singapore); 2015 [Published online 2015 Jun 28] Advances in diagnosis and non-surgical treatment of Bell's palsy; PMID: 29937775; Dostupno na: <https://www.ncbi.nlm.nih.gov/pmc/articles/PMC6002555/> , Zadnji pristup: 08.04.2019
15. PubMed [<https://www.ncbi.nlm.nih.gov/pubmed/>]. Sage journals: Otolaryngology-Head and Neck Surgery (SAD); November 1, 2013 [First Published Online November 4, 2013] Clinical practice guideline: Bell's palsy; PMID: 24189771; Dostupno na: <https://journals.sagepub.com/doi/pdf/10.1177/0194599813505967> , Zadnji pristup: 08.04.2019
16. PubMed [<https://www.ncbi.nlm.nih.gov/pubmed/>]. Sage journals: Neurorehabilitation and neural repair (SAD); July 1, 2013 [Article first published online: April 2, 2013] Efficacy of Early Physical Therapy in Severe Bell's Palsy: A Randomized Controlled Trial; PMID: 23549520; Dostupno na: <https://www.ncbi.nlm.nih.gov/pubmed/23549520> , Zadnji pristup: 08.04.2019
17. Cochrane CENTRAL [<https://www.cochranelibrary.com/>]. Otology & neurotology (SAD); 2014, 35(4), 739-742 [added to CENTRAL: 31 December 2014 | 2014 Issue 12] Prevention of synkinesis by biofeedback therapy: a randomized clinical trial; Dostupno na: <https://doi.org/10.1097/MAO.0000000000000217> , Zadnji pristup: 08.04.2019
18. PubMed [<https://www.ncbi.nlm.nih.gov/pubmed/>]. Taihe People's Hospital, Jiangxi 343700, China. Department of Internal Medicine; Zhongguo Zhen Jiu. [2006 Dec;26(12):857-8]. Observation on non-invasive electrode pulse electric stimulation for treatment of Bell's palsy; PMID: 17313006; Dostupno na: <https://www.ncbi.nlm.nih.gov/pubmed/17313006> , Zadnji pristup: 08.04.2019
19. PubMed [<https://www.ncbi.nlm.nih.gov/pubmed/>]. American Journal of Physical Medicine & Rehabilitation (SAD); MAR [added to Cochrane CENTRAL: 31 May 2015 | 2015 Issue 5 94(3):222–228] Role of electrical stimulation added to conventional therapy in patients with idiopathic facial

- (Bell) palsy; PMID:25171666; Dostupno na: <https://www.ncbi.nlm.nih.gov/pubmed/25171666> , Zadnji pristup: 08.04.2019
20. PubMed [<https://www.ncbi.nlm.nih.gov/pubmed/>]. Department of Physical Therapy, School of Health and Rehabilitation Sciences, University of Pittsburgh, PA 15260, USA; [1996 Dec;76(12):1288-98; discussion 1298-300]. Physical therapy; The Facial Disability Index: reliability and validity of a disability assessment instrument for disorders of the facial neuromuscular system; PMID: 8959998; Dostupno na: <https://www.ncbi.nlm.nih.gov/pubmed/8959998> , Zadnji pristup: 08.04.2019
21. PubMed [<https://www.ncbi.nlm.nih.gov/pubmed/>]. BioMed Central; [Trials. 2015; 16: 246. Published online 2015 Jun 3]. Acupuncture for the sequelae of Bell's palsy: a randomized controlled trial; PMID: 26037730; Dostupno na: <https://www.ncbi.nlm.nih.gov/pmc/articles/PMC4507312/> , Zadnji pristup: 08.04.2019
22. Cochrane CENTRAL [<https://www.cochranelibrary.com/>]. Otology & neurotology (SAD); 2003, 24(4), 677-681 [added to CENTRAL: 31 January 2004 | 2004 Issue 1]. Positive effects of mime therapy on sequelae of facial paralysis: stiffness, lip mobility, and social and physical aspects of facial disability; PMID: 12851564; Dostupno na: <https://www.mm3admin.co.za/documents/docmanager/6e64f7e1-715e-4fd6-8315-424683839664/00023368.pdf> , Zadnji pristup: 08.04.2019
23. Cochrane CENTRAL [<https://www.cochranelibrary.com/>]. Elsevier: Australian Journal of Physiotherapy,2006; [Volume 52, Issue 3, 2006, Pages 177-183] Mime therapy improves facial symmetry in people with long-term facial nerve paresis: A randomised controlled trial; PMID: 16942452; Dostupno na: <https://www.sciencedirect.com/science/article/pii/S0004951406700265?via%3DiHub> , Zadnji pristup: 08.04.2019
24. Cochrane CENTRAL [<https://www.cochranelibrary.com/>]. Sage journals: Clinical rehabilitation, 2007, 21(4), 338-343 [added to CENTRAL: 31 January 2008 | 2008 Issue 1] Effect of facial neuromuscular re-education on facial symmetry in patients with Bell's palsy: a randomized controlled trial; PMID:

- 17613574; Dostupno na: <https://doi.org/10.1177%2F0269215507070790> ,
Zadnji pristup: 08.04.2019
25. PubMed [<https://www.ncbi.nlm.nih.gov/pubmed/>]. Department of Otolaryngology, Addenbrooke's Hospital, Cambridge. *J Laryngol Otol.* 1989, [Nov;103(11):1045-6] Reliability of the House and Brackmann grading system for facial palsy; PMID: 2607201; Dostupno na: <https://www.ncbi.nlm.nih.gov/pubmed/2607201> , Zadnji pristup: 08.04.2019
26. PubMed [<https://www.ncbi.nlm.nih.gov/pubmed/>]. Complementary Therapy In Medicine. 2017, [Dec;35:1-5. doi: 10.1016/j.ctim.2017.08.013. Epub 2017 Aug 25.], Acupuncture and Kinesio Taping for the acute management of Bell's palsy: PMID: 29154053; Dostupno na: <https://www.ncbi.nlm.nih.gov/pubmed/?term=29154053> , zadnji pristup: 08.04.2019
27. PubMed [<https://www.ncbi.nlm.nih.gov/pubmed/>]. Department of Acupuncture and Moxibustion, Changning District Tianshan Hospital of TCM, Shanghai 200051, China. *Zhongguo Zhen Jiu.* [2009 May;29(5):357-60]. Clinical study on acupuncture intervention time for treatment of peripheral facial paralysis: PMID: 19489490; Dostupno na: <https://www.ncbi.nlm.nih.gov/pubmed/?term=19489490> , zadnji pristup: 08.04.2019

8. SAŽETAK

Periferna pareza nervusa facijalisa je bolest koja utječe na svakodnevni život bolesnika i njegove obitelji. Ljudima koji boluju od periferne pareze nervusa facijalisa je potrebna potpora kako bi prihvatili stanje u kojem se nalaze i uvidjeli važnost rehabilitacijskog liječenja. Ne postoji točno određeni model rehabilitacije jer su simptomi koji se javljaju individualni za svakog bolesnika. Važno je da pacijentima pružimo podršku kako ne bi bili depresivni jer je psihičko stanje važno za fizičko funkcioniranje.

Liječenje se provodi primjenom lijekova kortikosteroida, koji djeluju protuupalno i smanjuju edem živca te antivirusnim lijekovima ako je to potrebno. Osim primjene lijekova neophodno je pacijente što prije uputiti na rehabilitacijsko liječenje metodama fizikalne terapije, u čemu važnu ulogu ima edukacija bolesnika. Funkcionalnom procjenom uočava se i objektivizira funkcionalni deficit bolesnika te se tim načinom objektivizacije poboljšava kvaliteta i ishod medicinske rehabilitacije. Proces se tako može usmjeriti upravo na one aktivnosti i funkcije koje su najviše oštećene i koje u najvećoj mjeri utječu na kvalitetu života bolesnika.

Ključne riječi: periferna pareza nervusa facijalisa, mimični mišići, evaluacija, rehabilitacija, sinkinezije, akupunktura

8.1. Summary

Peripheral palsy of facial nerve is a disease that affects the daily life of patients and their families. People who suffer from facial palsy need support to accept the condition of their acute onset facial appearance which they are experiencing and realize the importance of rehabilitation and physical therapy. There is no general protocol model of rehabilitation in order to symptoms which occur individually for each patient. It is important that patients are provided with support so they do not get depressed due to the mental state which is important for physical functioning.

Medical treatment is provided by using corticosteroids, which have an antiviral and reducing nerve edema effect. Additional antiviral medications can be suggested for use if necessary. Apart from the use of drug medicine, it is also necessary to direct a patient onto the rehabilitation treatment using physical therapy methods. Functional assessment identifies and objectifies the functional deficit of the patient so that way of objectification improves the quality and outcome of medical rehabilitation. The process can thus be directed to the activity that is most affected and to those functions that affects most onto the quality of life of the patient.

Keywords: peripheral palsy of nervus facialis, mime muscles, evaluation, rehabilitation, sinkinesis, akupunktur

9. ŽIVOTOPIS

OSOBNI PODACI:

Ime i prezime: Simona Grgas-Tucilo, rođ. Kovač

Datum i mjesto rođenja: 13. ožujka 1980., Ljubljana, Slovenija

Državljanstvo: hrvatsko, slovensko

Adresa: Zagrade 6A, 22 000 Šibenik, Republika Hrvatska

Telefon: mobilni: +385 98 741 538

E-mail: simona.grgas@gmail.com

OBRAZOVANJE:

1987 - 1995. Osnovna škola Tone Seliškar - Prule, Ljubljana, Slovenija

1995. – 1999. Srednja šola za farmaciju in zdravstvo, Srednja zdravstvena šola Ljubljana, Slovenija

2014. - Sveučilište u Splitu, Sveučilišni odjel zdravstvenih studija,

Preddiplomski studij Fizioterapije, Split, Hrvatska

STRANI JEZICI:

Engleski jezik, Slovenski jezik

RAD NA RAČUNALU:

Word, Power Point, Internet