

# Fizioterapijski pristup u rehabilitaciji prirođenog oštećenja plexusa brachialis

---

**Marić, Paula**

**Undergraduate thesis / Završni rad**

**2019**

*Degree Grantor / Ustanova koja je dodijelila akademski / stručni stupanj:* **University of Split / Sveučilište u Splitu**

*Permanent link / Trajna poveznica:* <https://um.nsk.hr/um:nbn:hr:176:873079>

*Rights / Prava:* [In copyright](#) / [Zaštićeno autorskim pravom.](#)

*Download date / Datum preuzimanja:* **2025-02-23**

*Repository / Repozitorij:*



Sveučilišni odjel zdravstvenih studija  
SVEUČILIŠTE U SPLITU

[Repository of the University Department for Health Studies, University of Split](#)



UNIVERSITY OF SPLIT



DIGITALNI AKADEMSKI ARHIVI I REPOZITORIJI

SVEUČILIŠTE U SPLITU

Podružnica

SVEUČILIŠNI ODJEL ZDRAVSTVENIH STUDIJA

PREDDIPLOMSKI SVEUČILIŠNI STUDIJ

FIZIOTERAPIJA

**Paula Marić**

**FIZIOTERAPIJSKI PRISTUP KOD PRIROĐENOG  
OŠTEĆENJA PLEXUSA BRACHIALISA**

**Završni rad**

Split, 2019.

SVEUČILIŠTE U SPLITU

Podružnica

SVEUČILIŠNI ODJEL ZDRAVSTVENIH STUDIJA

PREDDIPLOMSKI SVEUČILIŠNI STUDIJ

FIZIOTERAPIJA

**Paula Marić**

**FIZIOTERAPIJSKI PRISTUP KOD PRIRODENOG  
OŠTEĆENJA PLEXUSA BRACHIALISA**

**PHYSIOTHERAPY TREATMENT OF PATIENT WITH  
CONGENITAL BRACHIAL PLEXUS PALSY**

**Završni rad/ Bachelor's Thesis**

Mentor:

**doc. dr. sc. Ana Poljičanin, dr. med.**

Split, 2019.

# Sadržaj

1. UVOD .....	1
2. CILJ RADA .....	2
3. ANATOMSKO-TOPOGRAFSKI ODNOSI .....	3
3.1. MOTORIČKA I OSJETNA INERVACIJA TERMINALNIH GRANA PLEXUSA BRACHIALISA .....	4
4. UZROCI I RIZIČNI ČIMBENICI .....	5
4.1. PRENATALNI UZROCI .....	5
4.2. PERINATALNA UZROCI .....	6
4.3. POSTNATALNI UZROCI .....	6
5. KLINIČKA SLIKA .....	7
5.1. KLASIFIKACIJA .....	7
5.1.1. Gornji tip oštećenja (Erb- Duchenneova pareza) .....	7
5.1.2. Srednji tip oštećenja .....	9
5.1.3. Donji tip oštećenja (Dejerine- Klumpkeova pareza) .....	10
5.1.4. Miješani tip oštećenja .....	11
5.2. SEKUNDARNE PROMJENE .....	12
5.2.1. Rameni zglob .....	13
5.2.2. Lakatni zglob .....	13
5.2.3. Podlaktica .....	14
5.2.4. Šaka .....	15
5.2.5. Kralježnica .....	16
6. DIJAGNOZA .....	17
6.1. KLINIČKI PREGLED .....	17
6.1.1. Fizioterapijska procjena .....	17
6.2. ELEKTRODIJAGNOSTIKA .....	20
6.2.1. Elektromiografija (EMG) .....	21
6.2.2. Elektroneurografija .....	22
6.2.3. Mijelografija, (CT mijelografija), Rtg, MRI .....	22
7. METODE I POSTUPCI HABILITACIJE .....	23
7.1. FAZE HABILITACIJE .....	24
7.2. METODE HABILITACIJE .....	26
7.2.1. Pozicioniranje i baby handling .....	26

7.2.2.	Senzorno osvješčivanje .....	28
7.2.3.	Terapijske vježbe.....	28
7.2.4.	Elektroterapija .....	41
7.2.6.	Hidroterapija.....	44
7.2.7.	Botulinum toxin.....	44
7.2.8.	Radna terapija.....	45
8.	ZAKLJUČAK .....	46
9.	LITERATURA.....	47
10.	SAŽETAK.....	49
11.	SUMMARY .....	51
12.	ŽIVOTOPIS .....	53

# 1. UVOD

Porodajna lezija plexusa brachialis definiše se kao mlohava kljenut gornjih ekstremiteta nastala zbog traumatskog oštećenja brahijalnog plexusa. Osim tijekom kompliciranog porođaja, bolest može nastati i za vrijeme intrauterinog razvoja ili nakon poroda. (1)

Prilikom snažne trakcije gornjih ekstremiteta ili distrakcije glave od klavikule dolazi do oštećenja pet spinalnih korjenova živaca od C5 do Th1. Oštećenje za posljedicu ima prekid provodljivosti živčanih impulsa i pojavu motornih, senzitivnih i trofičkih poremećaja. (1)

Karakterističan znak bolesti je veći pasivni od aktivnog opsega pokreta u zglobovima ramenog obruča i gornjih ekstremiteta. (1)

Bez obzira koji je uzrok nastanka lezije, ovo stanje zahtijeva pravodoban i dugotrajan terapijski tretman. Za planiranje i provođenje odgovarajuće terapije bitno je ustanoviti stupanj lezije i mjesto njezina nastanka. (1)

Cilj rehabilitacije ovisi o složenosti kliničke slike, dugotrajnosti rehabilitacije i raznolikosti pristupa ovoj problematici. (1)

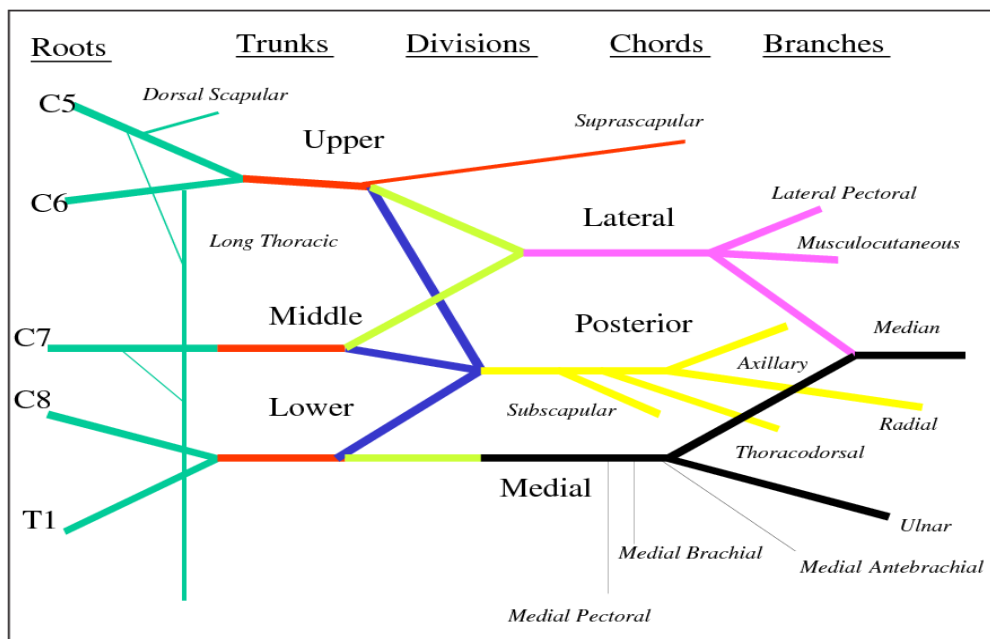
## **2. CILJ RADA**

Cilj ovog rada je da se na osnovu razmatranja anatomske- topografskih odnosa, etiologije i kliničke slike iznesu osnovni principi fizikalne terapije kojima se pristupa takvim bolesnicima, s ciljem što potpunijeg osposobljavanja i vraćanja izgubljene funkcije.

### 3. ANATOMSKO-TOPOGRAFSKI ODNOSI

Ručni živčani splet, plexus brachialis, nastaje od korjenova pet spinalnih živaca- četiriju vratnih (C5-C8) i jednog prsnog (Th1). Tih se pet korjenova složeno udružuje i ponovno dijeli. Najprije se korjenovi udružuju u tri debla: korjenovi C5 i C6 u gornje deblo, C7 se nastavlja u srednje deblo, a C8 i Th1 u donje deblo. (2)

Promatrajući anatomske- topografske odnose, brahijalni splet nalazi se u inferolateralnom dijelu vrata. Splet se nalazi između prednjeg i srednjeg skalenskog mišića, a iznad i iza potključne arterije. Dio spleta iznad klavikule naziva se supraklavikularnim. Iz tog dijela polaze ogranci koji inerviraju mišiće vrata, ramena i prsnog koša. Iza klavikule se dijelovi spleta udružuju u snopove i tako odlaze u aksilu. Taj dio spleta naziva se infraklavikularnim dijelom. (2)



**Slika 1.** Shematski prikaz plexusa brachialis

<https://www.semanticscholar.org/paper/Brachial-plexus.-Murray-Wilbourn/8e745080dae70586ae19c039af16da2e442807fe/figure/1>



### 3.1. MOTORIČKA I OSJETNA INERVACIJA TERMINALNIH GRANA PLEXUSA BRACHIALISA

TERMINALNA GRANA	MOTORIČKA INERVACIJA	OSJETNA INERVACIJA
n. musculocutaneus (C5, C6)	m. brachialis m. biceps brachii m. coracobrachialis	anterolateralna strana podlaktice
n. axillaris (C5, C6)	m. deltoideus m. teres minor	lateralni dio ramena i nadlaktice
n. radialis (C5, C6, C7, C8, Th1)	m. triceps brachii m. brachioradialis m. anconeus ekstenzorni mišići lateralne i stražnje skupine podlaktice	stražnji dio nadlaktice i podlaktice
n. medianus (C6, C7, C8, Th1)	neki fleksori podlaktice pronatori podlaktice m. abductor policis caput superficiale m. flexor pollicis brevis m. lumbricale (1-2)	prednja strana podlaktice tenar dio kože prstiju
n. ulnaris (C8, Th1)	neki fleksori podlaktice Abduktor palca m. lumbricales (3-4) mm. interossei	dio kože prstiju
n. lateral pectoralis (C5, C6, C7)	m. pectoralis major	
n. medial pectoralis (C8, Th1)	m. pectoralis major	
n. suprascapularis (C5, C6)	m. supraspinatus m. infraspinatus	akromioklavikularni zglob glenogumeralni zglob
n. subscapularis (C5, C6)	m. subscapularis m. teres major	
n. thoracodorsalis (C6, C7, C8)	m. latissimus dorsi	
n. medial brachialis		koža medijalne strane nadlaktice i proksimalnog dijela podlaktice
n. medial antebrachi		Koža medijalne strane podlaktice

## 4. UZROCI I RIZIČNI ČIMBENICI

Postoji veliki broj do sada utvrđenih uzroka i rizičnih čimbenika za nastanak oštećenja plexusa brachialis, a mogu se podijeliti na one nastale prenatalno, perinatalno i postnatalno. (3)

### 4.1. PRENATALNI UZROCI

Prenatalna oštećenja uglavnom nastaju posljedično nekom od čimbenika rizika koji se mogu podijeliti na one povezane s karakteristikama majke i one povezane s karakteristikama djeteta. (3)

Makrosomija, tj. visoka porođajna težina (> 4500g) najznačajnija je karakteristika djeteta povezana s nastankom ovog oštećenja, iako sam odnos između povećanja tjelesne mase i težine nastalog oštećenja nije jasno definiran. Hipertrofični poprečni nastavci, spina bifida, spondilosteza, prirođena skolioza, povećana glava djeteta i nepovoljan položaj ruke mogu također biti uzroci lezije brahijalnog plexusa u intrauterinom životu. (4)

Osim toga, neki autori spominju cervikalno rebro, intrauterini tortikolis i prirođene anomalije u razvitku plexusa, dugotrajan poprečni položaj ploda, niski tonus, opseg glavice između 36-38 cm i porođaju dužinu od 53 do 55 cm, te Apgar nakon 5 minuta ispod 5 kao još neke od mogućih čimbenika povezanih s djetetom. (1)

Starija dob (> 35 godina), visoki indeks tjelesne mase (BMI), niska građa, anatomija zdjelice, abnormalnosti uterusa, prethodno rođeno dijete s porođajnom lezijom brahijalnog plexusa, gestacijski dijabetes, izlaganje ionizirajućem zračenju i primiparitet osnovne su karakteristike majke povezane s ovim stanjem. (1)

U prilog leziji brahijalnog plexusa prije porođaja govori odsutnost vidljivih kliničkih promjena na vratu ili drugih znakova prekida kontinuiteta brahijalnog plexusa ("lagani porod"). (4)

## **4.2. PERINATALNA UZROCI**

Mnogi autori ipak smatraju da je tijekom porođaja glavni uzrok oštećenja brahijalnog spleta. U prilog oštećenju brahijalnog plexusa pri porodu govori nalaz svježih traumatskih promjena na vratu s eventualnim znakovima krvarenja i edema. (4) Studije većine autora navode da je paraliza plexusa brahijalisa najčešće udružena s frakturom klavikule. (3)

Mehanizam uobičajenih manipulacija pri težim porodima pogoduje oštećenju brahijalnog plexusa. Povlačenje za ruku u smjeru abdukcije od 80 do 85°, uz istodobno istezanje vrata logičan je mehanizam oštećenja korjenova C5 i C6, dok potezanje ruke u položaju maksimalne abdukcije (90°) pogoduje oštećenjima korjenova C7, C8, Th1. (2)

Pritisak prstima porodničara u pazušnoj jami djeteta jedan je od daljnjih mogućih elemenata nastanka lezije. (5)

Istezanje živčanih vlakana, a posebice korjenova spinalnih živaca koja prelaze 6% duljine živčanih vlakana dovode do oštećenja. Manja istezanja, tj. ona do 4.7% duljine živčanih vlakana oštećuju pojedine fascikule brahijalnog plexusa, što se ne mora uvijek klinički očitovati. (6)

Konačno, možemo reći da su faktori rizika u samom tijeku porođaja: mehanizam trudova samog porođaja, prolongirani porođaj (produženo drugo porođajno doba- više od 60 minuta), fraktura klavikule, precipitirani porođaj i porođaj na zadak, porođaj uz pomoć pomagala (vakuum ekstrakcija), te snažna trakcija glave prema dolje tijekom porođaja. (1)

## **4.3. POSTNATALNI UZROCI**

Faktori rizika za nastanak oštećenja brahijalnog plexusa nakon porođaja jesu: pad, udarac, infekcije, degenerativne promjene kralježnice, hipoglikemija, hiperbilirubinemija, acidoza, kompresija izvana ili edem. (1)

## **5. KLINIČKA SLIKA**

Klinička slika ozljede brahijalnog spleta razvija se odmah po rođenju, varira u prezentaciji i intenzitetu, te je jedinstvena za svako dijete. Povreda može razviti raznoliku kliničku sliku: od blagih privremenih ispada motrike, do potpune mlohave oduzetosti zahvaćene ruke uz potpuni gubitak osjeta. U prvim tjednima i mjesecima života novorođenčeta potrebno je zbog toga napraviti brojne preglede (5)

Najčešće se radi o jednostranoj povredi živca, ali kljenut može biti i obostrana. Desna strana češće je zahvaćena, što se objašnjava intrauterinim položajem djeteta okrenutim leđima ulijevo. (6)

Ispadi motoričke i osjetne funkcije, te odsutnost refleksa različito se manifestiraju ovisno o mjestu povrede, vrsti i broju živaca koji su zahvaćeni, te o stupnju oštećenja zahvaćenog živca.

Klinička slika, ali i komplikacije koje nastaju kao posljedica promijenjenje biomehanike tijela, također ovise o visini i težini nastanka lezije.

### **5.1. KLASIFIKACIJA**

Uobičajena je klasifikacija prema oštećenjima korjenova brahijalnog spleta na: gornji tip- Erb- Duchenne, srednji tip, donji tip- Dejerine- Klumpke, te miješani tip lezije.

#### **5.1.1. Gornji tip oštećenja (Erb- Duchenneova pareza)**

U gornjem oštećenju ili Erbovoj kljenuti oštećena u vlakna koja izlaze iz 5. i 6. cervikalnog korijena. Ovaj oblik lezije pleksusa brachialisa najčešći je oblik i javlja se u oko 90% slučajeva. (2)

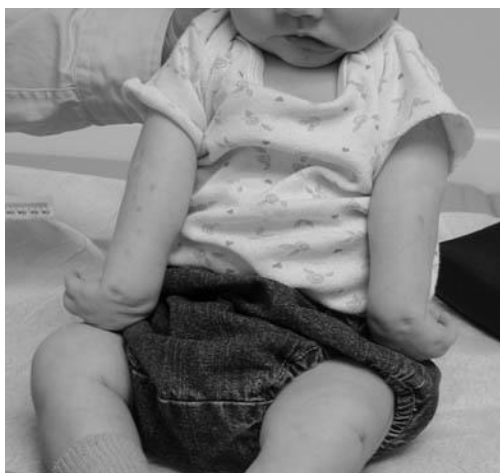Zahvaća inervacijsko područje n. axillarisa, n. musculocutaneusa, n. suprascapularisa i dio n. radialisa. Posljedično, javlja se ispad motorike u inervacijskom području tih živaca- zahvaćena je muskulatura ramenog pojasa i fleksori podlaktice (m. deltoideus, m. infraspinatus, m. supraspinatus, m. biceps brachii, m. brachialis, m. brachioradialis, m. coracobrachialis), a rjeđe i ekstenzori ruke. (2)

Mišićni tonus je snižen, a ruka ne sudjeluje u Mooro reakciji. Refleks m. bicepsa brachii i m. brachialis se ne izazivaju, a refleks m. tricepsa brachii je uredan. (6) Ispad osjeta se javlja u nervacijskom području n. axillarisa i n. musculocutaneusa. (2)

Klinička slika kljenuti gornjeg dijela brahijalnog plexusa očituje se nemogućnošću izvođenja aktivnih kretnji rukom u smjeru abdukcije, vanjske rotacije nadlaktice, supinacije i pregibanja podlaktice. (1)

Tipičan je položaj kljenuti ruke kod ove pareze abdukcija i unutrašnja rotacija u ramenom zglobu, ekstenzija lakta sa proniranom podlakticom, fleksija šake i ponekad prstiju, tj. takozvani "konobarski položaj ruke". (1) (slika 2.)

Opružanje podlaktice lakše se izvodi kod kasnije nastalih oštećenja (porođajna kljenut), a znatno teže onima ranije nastalim (intrauterina kljenut). Neke studije pokazuju da ukoliko se prije 2. mjeseca starosti pojave klinički znakovi oporavka, 90% djece s ovom vrstom pareze nepreduje do potpunog spontanog oporavka. (1)



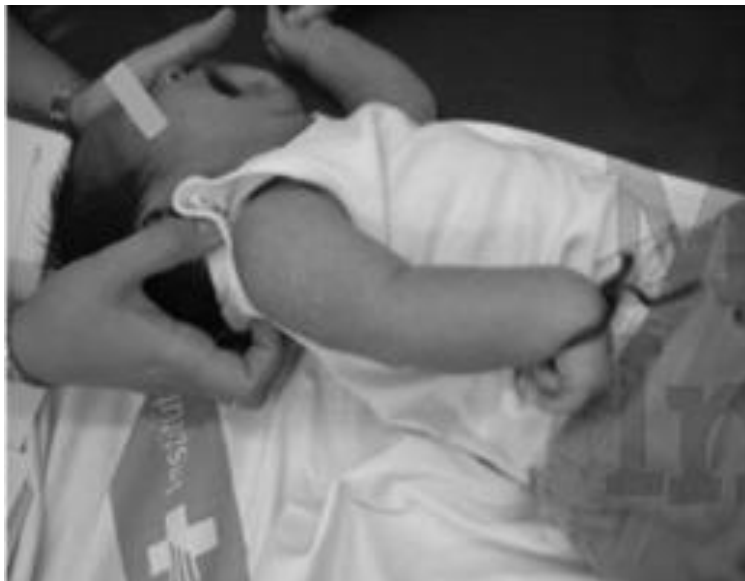**Slika 2.** Gornji tip kljenuti - Erb - Duchenne

<https://www.orthobullets.com/pediatrics/4117/obstetric-brachial-plexopathy->

### 5.1.2. Srednji tip oštećenja

Srednji ili takozvani "prošireni" tip oštećenja je onaj u kojem dolazi do oštećenja korijena C7. Iznimno se rijetko pojavljuje izolirano- češće dolazi kao prošireni tip "gornjeg oštećenja", rezultirajući tako, pored kliničkih karakteristika koje su opisane za "gornji tip" i kliničkom slikom umjerene fleksije u laktu zbog zahvaćenosti radijalnog živca. (7) (slika 3)

Zahvaćenost n. radialis uzrokuje motoričke ispade m. tricepsa brachii i ekstenzora šake i prstiju što uzrokuje nemogućnost ekstenzije podlaktice, ručnog zgloba i prstiju šake. (2)



**Slika 3.** Srednji tip lezije

[http://www.cirugiamanoinfantil.com/en/obstetric\\_brachial\\_palsy/brachial\\_plexus\\_birth\\_palsy\\_definition\\_and\\_mechanisms\\_of\\_injury](http://www.cirugiamanoinfantil.com/en/obstetric_brachial_palsy/brachial_plexus_birth_palsy_definition_and_mechanisms_of_injury)

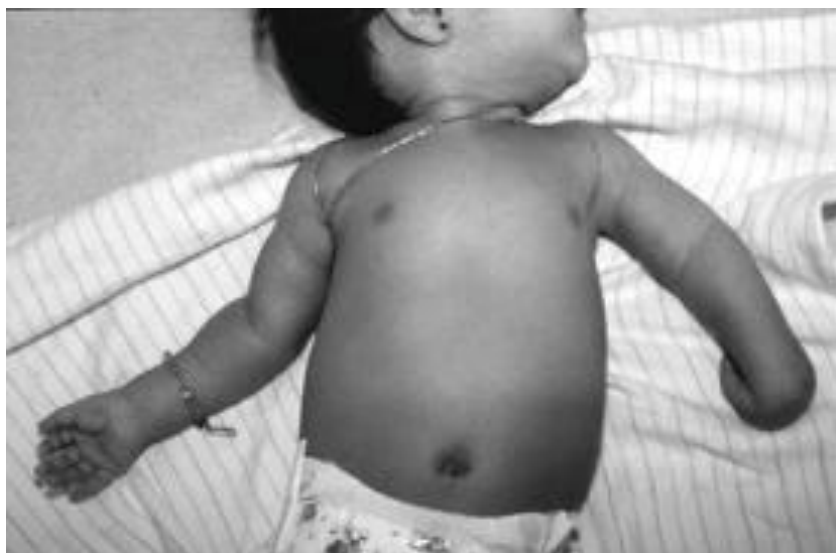### 5.1.3. Donji tip oštećenja (Dejerine- Klumpkeova pareza)

U donjem oštećenju brahijalnog plexusa oštećena su vlakna koja polaze od C8 do Th1 korijena. Ovaj tip lezije rijedak je oblik i pojavljuje se u oko 7% slučajeva oštećenja brahijalnog spleta. (7)

Nastaje pareza malih mišića šake, osobito tenara i dugih fleksora prstiju, dok su ekstenzori nisu zahvaćeni. Osjetni ispadi postoje u području inervacije n. ulnaris i nešto manje n. medianus. (6) Posljedično tomu, izostaju kretnje šake i prstiju, često praćene senzoričkim smetnjama u smislu anestezije vanjskog dijela nadlaktice i cijele podlaktice.

Ako je zahvaćena grančica simpatikusa iz Th1 korijena, pojavljuje se Hornerov sindrom (ptoza, mioza, enoftalmus, crvenilo i anhidroza). (7)

Dijete gubi refleks hvatanja šakom, a šaka pri izvođenju položajnih testova zauzima patološki položaj tj. nalazi se u dorzalnoj fleksiji s hiperekstenzijom prvih falangi prstiju i palcem u abdukciji i repoziciji. (2) (slika 4.)



**Slika 4.** Donji tip kljenuti – Klumpke – Dejerine

[http://www.hzf.hr/src/assets/fizioinfo/Fizioinfo1\\_2016\\_17.pdf](http://www.hzf.hr/src/assets/fizioinfo/Fizioinfo1_2016_17.pdf)

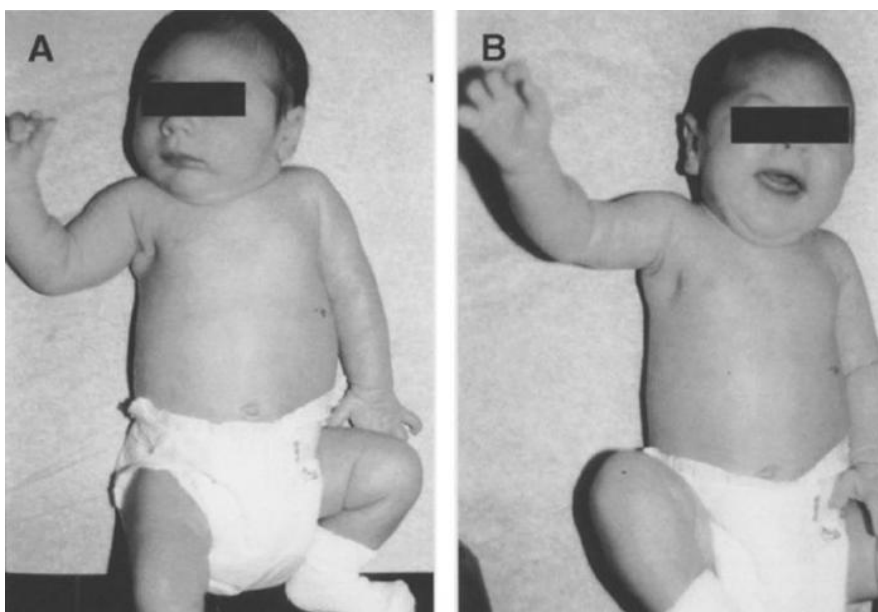
#### 5.1.4. Miješani tip oštećenja

Miješani tip lezije nastaje povredom korjenova C5, C6, C7, C8 i Th1. Ovaj tip lezije zauzima treće mjesto po učestalosti (3% slučajeva) i predstavlja najteži tip oštećenja s kompletnom lezijom plexusa brachialis. (7)

Klinički postoji kljenut i atrofija mišića cijelog gornjeg ekstremiteta i ramenog pojasa, oštećenje senzibiliteta i poremećaj trofike. (2)

Osjet je oštećen u različitom obujmu za sve kvalitete, Moorov refleks se ne izaziva, refleks hvatanja šake izostaje i svi tetivni refleksi su odsutni. (2)

Ruka je nepokretna, hipotrofična, mlitavo leži pored tijela u položaju unutarnje rotacije i adukcije nadlaktice, s proniranom podlakticom i volarno flektiranom šakom i prstima u adukciji i opoziciji palca. (slika 5.) Jedino m. trapezius aktivno utječe na držanje ruke (vuče rame natrag i medijalno, približava lopaticu kralježnici i učvršćuje njen medijalni rub uz prsni koš). (8)



**Slika 5.** Miješani tip lezije (1)



## 5.2. SEKUNDARNE PROMJENE

NBPP nije statičan proces. Kako dijete raste, pojavljuju se razne sekundarne deformacije. Stupanj i ozbiljnost ovih sekundarnih deformiteta povezani su s težinom početne lezije plexusa, dobi djeteta i stupnjem oporavka mišićne funkcije. (1)

Ove promjene uglavnom podrazumijevaju funkcionalna ograničenja nastala zbog slabosti mišića i konture mekih tkiva. Trajna slabost mišića i neravnoteža u odnosima agonist-antagonist rezultiraju poremećajima posture, a utječu i na sam rast kostiju, tako da nerijetko kao posljedica promijenjenih odnosa nastaju koštani deformiteti. (1)

Tipična sekundarno nastala klinička slika uključuje unutarnju rotacijsku kontrakturu ramena (72%), fleksijsku kontrakturu lakta (62%), supinacijsku kontrakturu podlaktice (69%), pronacijsku kontrakturu podlaktice (29%), ulnarnu devijaciju (27%) i različite vrste paralize prstiju. Osim toga, kod ove djece vrlo često se razvijaju deformiteti kralježnice, od kojih je najčešća skolioza. (1)

Najčešće posljedice u kasnijim slučajevima su razlike u dužini ekstremiteta, koje su naglašene upravo fleksijskom kontrakturom lakta. (1)

Kontrakture i abnormalni obrasci pokreta onemogućavaju djetetu da izvrši pokret na pravilan način, te koristi zamjenski "trik" pokret. (8) Nemogućnost korištenja zahvaćene ruke koja zaostaje nakon terapijom postignutog određenog stupnja motoričkog oporavka pripisuje se razvojnoj apraksiji ili agnoziji, stanjima koja se nerijetko javljaju kao sekundarne pojave ovoga stanja. (1)

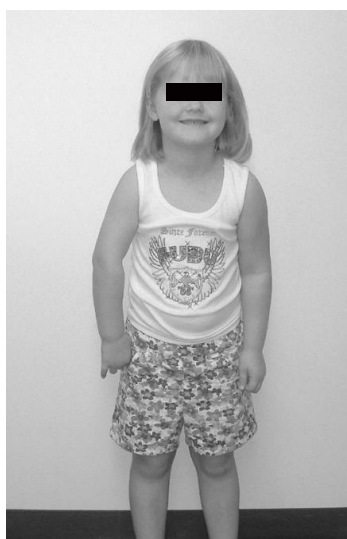Ozbiljan gubitak osjetilne funkcije i dugotrajna kronična bol su, iznenađujuće, rijetka pojava. Samo kod djece s ozljedama totalnog plexusa zabilježene su slučajne kontaktne opekline i samopovređivanja. (1)

### 5.2.1. Rameni zglob

Karakterističan deformitet glenohumeralnog zgloba podrazumijeva kontrakturu ramena u fleksiji i unutarnjoj rotaciji s posteriornom subluksacijom humeralne glave. Do takvog izgleda ramenog zgloba dolazi uslijed paralize abduktora i vanjskih rotatora, te relativne dominacije unutarnjih rotatora. U slučaju posteriorne subluksacije glave humerusa dolazi do pomaka u položaju anatomskih struktura, korakoidni procesus usmjerava se kaudalno umjesto anteriorno, lopatica se okreće prema van i nagnje naprijed, te često ostaje manja od normalne.

### 5.2.2. Lakatni zglob

Još jedan čest sekundarni deformitet kod djece je fleksijska kontraktura lakta, obično blaga i rijetko u kombinaciji s radijalnom dislokacijom glave. Uz to, javlja se slabost ekstenzije (46%) i slabost fleksije (18%). (1) Ova djeca zauzimaju stav s laganu abduciranim ramenima (stoga lakat pada u laganu fleksiju) da udove udalje od tijela i tako postignu bolji funkcionalni položaj. (slika 6.)



**Slika 6.** Postura djeteta s fleksijskom kontrakturom lakta (1)

### 5.2.3. Podlaktica

Kao rezultat neravnoteže između supinatornih mišića i mišića pronatora, nastaju promjene na podlaktici u vidu supinacijske ili pronacijske kontrakture.

Supinacijska kontraktura pojavljuje se češće (69%), u usporedbi s pronacijskom kontrakturom (28%). U početku je moguća pasivna korekcija deformiteta supinacije, međutim, kako djetetov kostur raste, deformacija postaje fiksirana zbog zahvaćenosti interosalne membrane. Kontinuirani rast u prisutnosti kontrakture interosalne membrane dovodi do izvlačenja kostiju podlaktice s povijanjem radijusa i ulne te mogućom volarnom subluksacijom/ dislokacijom distalnog kraja ulne ili glave radijusa.

Deformitet supinacije uzrokuje kako kozmetički i, tako i funkcionaln defekt. Djeca nisu u mogućnosti obavljati mnoge aktivnosti svakodnevnog života (prehrana, pisanje i bimanualne aktivnosti) koje zahtijevaju istovremenu fleksiju lakta i pronaciju, što se često kompenzira fleksijom i unutarnjom rotacijom ramena. (1)

Nešto rjeđa, pronatorna kontraktura, također rastom može dovesti do deformiteta radijusa i ulne, uključujući dorzalni pomak distalnog dijela ulne i stražnje dislokacije radijalne glave. (1). Pored estetskog značaja, deformitet pronacije utječe i na sposobnost obavljanja osnovnih funkcija ruku koje zahtijevaju pokret supinacije (nošenje predmeta, kopčanje odjeće, itd.) (slika 7.)

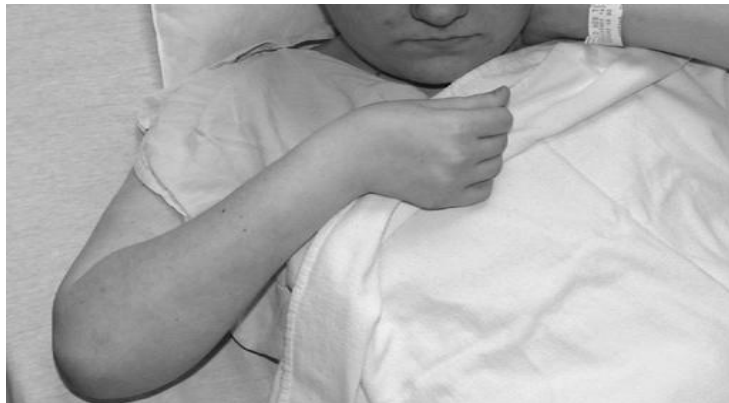

**Slika 7.** Pronatorna kontraktura (1)

#### 5.2.4. Šaka

Nestabilnost palca (37%), ulnarna devijacija (19%) (slika 8.), ekstenzijski deficit ručnog zgloba (15%), deficit u digitalnoj fleksiji (15%) i ekstenzijski deficit interfalangealnih zglobova (13%) deformacijske su promjene koje se javljaju u predjelu šake.

Sama etiologija većine tih deformiteta relativno je jednostavna i bazira se na mišićnoj neravnoteži agonista i antagonista. (1) Ove promjene na zglobovima šake ometaju normalan razvoj grube i fine motorike, što posljedično vodi smanjenju grafomotoričke sposobnosti, manipulativne spretnosti i kašnjenju u psihomotornom razvoju.



**Slika 8.** Ulnarna devijacija šake (1)

### **5.2.5. Kralježnica**

Kao posljedica disbalansa unutar mišićnih odnosa, te posljedično usvojenih asimetričnih motornih uzoraka, kod ove djece, kao sekundarne pojave često nastaju deformiteti kralježnice od kojih je najčešća skolioza.

Također, česta pojava kod ove djece je povećanje torakalne kifoze, koja nastaje kao posljedica kompenzacijskog položaja kojim djeca pokušavaju ostvariti bolju fleksiju i abdukciju ruke. To rezultira i nastankom anteriornog tilta zdjelice i skraćanjem muskulature lumbalne regije, a ova pojava može dovesti do boli u donjem dijelu leđa. Ovi deformiteti zahtijevaju u daljnjoj rehabilitaciji, ovisno o dobi, stupnju iskrivljenosti kralježnice i individualnim karakteristikama, primjenu različitih metoda liječenja. (1)

## **6. DIJAGNOZA**

Dijagnostički postupak obuhvaća anamnezu s podacima o porođaju (vaginalno, vakuum ekstraktor, porođaj zadkom) i fetusu (tjelesna težina, dužina, opseg glave), klinički pregleda, elektrodijagnostičke postupke, radiološke pretrage, a nadopunjuje se ostalim potrebnim dijagnostičkim pretragama.

### **6.1. KLINIČKI PREGLED**

Odmah po rođenju provodi se klinički pregled djeteta, promatra se ponašanje djeteta u supiniranom i proniranom položaju, ventralnoj i vertikalnoj suspenziji, te pri izvođenju određenih refleksa.

Za dojenčad i malu djecu, klinički pregled brahijalnog pleksusa temelji se više na promatranju nego na standardnom mišićnom testiranju, stoga se tijekom kliničkog pregleda djeteta treba uzeti dodatno vrijeme kako bi se mogli uočiti svi funkcionalni nedostaci. (1)

Svaka kreptacija u ramenu, izražena nelagoda pri palpaciji ili neujednačenost duž ključne kosti trebaju se bilježiti jer mogu ukazivati na prijelom ili dislokaciju.

#### **6.1.1. Fizioterapijska procjena**

Fizioterapijska procjena treba obuhvaćati:

1. Analizu držanja i spontane pokretljivosti zahvaćene ruke

Promatra se djetetovo spontano držanje i spontana motorika, simetrija, kvaliteta i kvantiteta pokreta. Glava se postavlja u srednji položaj da bi se izbjegao utjecaj

glave na pokrete gornjih udova. Promatranje položaja ruke u mirovanju može otkriti tip pareze - gornji, donji, srednji ili miješani tip.

## 2. Ispitivanje aktivnog i pasivnog opsega pokreta u zglobovima ramenog pojasa i ruke u cjelini

Aktivni raspon pokreta može biti teško procijeniti, ali uključivanje novorođenčeta ili djeteta u igru s igračkama ili iritativnim podražajima može biti korisno: mnogo saznanja može se dobiti iz odgovora kao što je posezanje za ključevima na privjesku, stavljanje igrački u usta ili pokušaja zauzimanja stava za bočni sjed ili puzanje.

Raspon pasivnog pokreta u ramenom zglobu i ruci, uključujući i unutarnju i vanjsku rotaciju treba obavezno testirati. U pravilu, kontrakture i subluksacije u zglobovima se ne razvijaju u prvim mjesecima života, tako da rana ograničenja pasivnog okreta mogu ukazivati i na neke druge mišićno-koštane abnormalnosti.

## 3. Mjerenje obujma i dužine zahvaćene ruke

Kako dijete raste, mjerenje opsega i duljine ruke trebaju se pratiti kao pokazatelji mišićno-koštane disfunkcije. Svako odstupanje dužine ruke ili pojava nesrazmjera u odnosima lijeve i desne ruke treba zabilježiti.

## 4. Procjena mišićne snage

Ispituje se otpor pasivnom pokretu, te snaga aktivnog pokreta. Oštećenja plexusa brachialis uzrokuju slabljenje voljne kontrakcije mišića, što se naziva djelomična oduzetost ili pareza, ili uzrokuje potpunu nemogućnost izvođenja voljne kontrakcije što se zove potpuna oduzetost ili paraliza.

## 5. Procjena mišićnog tonusa

Ispitivanje mišićnog tonusa kod ovog oštećenja provodi se s ciljem utvrđivanja eventualnog poremećaja mišićnog tonusa karakterističnog za oštećenje brahijalnog plexusa koji se očituje kao smanjeni tonus ili hipotonija. Procjena se vrši na relaksiranim mišićima i uspoređuje se odnos jedne i druge ruke.

## 6. Procjena trofike mišića

Procjena trofike mišića podrazumijeva procjenu kvantiteta mišićne mase. Provodi se promatranjem, palpacijom i mjerenjem opsega pojedinih mišića. Klinički značajan znak je hipotrofija muskulature, koja se u pravilu kod ovog stanja vrlo brzo razvija.

## 7. Ispitivanje refleksa

Ispituju se neonatalni refleksi, njihova simetrija, kvalitet i kvantitet. Karakteristično za oštećenje plexusa brachialis, kod djece izostaje refleks hvatanja prsta i Moorov refleks. (slika 9.)

## 8. Ispitivanje senzibiliteta

Detaljna procjena senzorne funkcije može biti teška, ali može se provoditi promatranjem djetetovog odgovora na određene podražaje (npr. ubod iglom, štipanje, toplinu ili hladnoću). Ponavljano grizenje ili sisanje ruku ili prstiju kod djeteta može ukazivati na senzorne promjene/ neuropatsku bol, a prisutnost kožnih promjena u području dermalne distribucije živaca brahijalnog spleta može također ukazivati na senzorne promjene.

## 9. Analiza koordinacije pokreta

Kod djeteta s oštećenjem plexusa brachialis analiza koordinacije pokreta provodi se zbog ograničene samostalnosti kretanja koja može kočiti razvoj spontane koordinacije. Kašnjenja u samostalnosti kretanja osim toga ugrožavaju i temeljne kognitivnih sposobnost.





**Slika 9.** Moorov refleks i refleks hvatanja

[Http://ccok.adam.com/content.aspx?productId=117&pid=1&gid=00200](http://ccok.adam.com/content.aspx?productId=117&pid=1&gid=00200)

<https://freshmagazin.com/wp-content/uploads/2019/01/reflex-hvatanja.jpg>

## **6.2. ELEKTRODIJAGNOSTIKA**

Elektrodijagnostika je metoda koja se temelji na osobinama podražljivosti živaca i mišića na električne podražaje. U patološkim uvjetima, električna podražljivost neuromuskularnog aparata drugačija je od one u normalnim fiziološkim uvjetima i na taj način se mogu razlikovati svi prijelazni patološki oblici, od normalnog neuromuskularnog aparata, preko lakših oštećenja, pa sve do potpunog prekida neuromuskularne veze. Analizom akcijskih potencijala koji nastaju prilikom depolarizacije i repolarizacije u okolini mišićnih (EMG) ili živčanih vlakana (ENG) dobijaju se podatci o tome radi li se o parezi/paralizi koja je nastala kao posljedica definitivne ozljede živca koja je popraćena Wallerovom degeneracijom perifernog dijela i propadanjem aksonalnih cilindara i mijelinske ovojnice (aksonotmeza) ili se radi o bloku provođenja (neuropraksija).

Elektrodijagnostičke metode, od kojih su najznačajnije elektromiografija (EMG) i elektroneurografija (ENG), tako nam omogućavaju da se orijentiramo o stanju

neuromuskularnog aparata, prosudimo težinu oštećenja živca, odredimo točne lokalizacije samog oštećenja, ocijenimo mogućnost funkcionalnog oporavka, utvrdimo parametre potrebne u elektrostimulacijskoj terapiji i pratimo uspjeh provedene terapije.

Klinički simptomi koji su indikacija za elektrodijagnostičku analizu su: mišićna slabost, mišićna atrofija, parestezije, bol, oslabljeni tetivni refleksi i umor. (9)

Neuromuskularni pregled može biti nadopunjen MRI, mijelografijom (ili CT mielogramom), te Rtg- om prsnog koša.

### **6.2.1. Elektromiografija (EMG)**

Elektromiografija je metoda ispitivanja električne aktivnosti mišića i registriranja akcijskih potencijala mišićnih vlakana motornih jedinica. (10)

Sterilna iglena elektroda uvodi se u određeni mišić kako bi se zabilježila električna aktivnost u tom mišiću. Električna aktivnost ispituje se u mirovanju i za vrijeme aktivnosti mišića. (11) U zdravom mišiću u mirovanju nema električnih potencijala i vlada "električna tišina". Potencijal koji nastaje za vrijeme voljne mišićne kontrakcije rezultat je aktivnosti mišićnih jedinica. (11)

Denervirano mišićno vlakno na podražaj reagira patološkim izbijanjem koje odražava potencijale nastale kontrakcijom pojedinih mišićnih vlakana i zovu se "denervacijski potencijali".

Prednost ove metode je u mogućnosti da lokalizira leziju i ustvrdi već prisutne male denervacije mišića.

### **6.2.2. Elektroneurografija**

Elektroneurografija (ENG) je tehnika ispitivanja brzine provodljivosti perifernih živaca i evociranih mišićnih potencijala perifernih živaca. Provodi se uglavnom površinskim elektrodama, postavljenima iznad živca na mjestu njegovog najpovršnijeg pojavljivanja. Složeni akcijski potencijal se registrira u mišiću koji ispitivani živac inervira. (9)

Metoda se primjenjuje u dijagnostici slučajeva ozljede živca pri čemu je provodljivost živca usporena ili prekinuta. (9)

### **6.2.3. Mijelografija, (CT mijelografija), Rtg, MRI**

Ove procedure koriste se kao pomoćne metode procjene oštećenja, pri detekciji eventualnih prijeloma klavikule, luksacija glenohumeralnog zgloba i razvoja sekundarnih deformiteta (Rtg, MRI). Također, provode se prilikom sumnje na avulziju korijenova (mijelografija) i omogućuju bolji uvid u samu lokalizaciju lezije (CT).

## **7. METODE I POSTUPCI HABILITACIJE**

Habilitacija djece s lezijom brahijalnog spleta vrlo je složen proces te se provodi timski i zahtijeva multidisciplinarni tim i interdisciplinarni pristup. (5) Bitno je naglasiti kako su i roditelji posebno bitni članovi tima. Roditelje treba educirati kako će provoditi tehnike pozicioniranja i baby handlinga kako bi spriječili moguća daljnja oštećenja.

U slučaju ovakve dijagnoze iznimno je važno za pacijenta započeti što je prije moguće sustavno i sveobuhvatno liječenje kako bi se dovelo do što je moguće veće funkcionalnosti oštećenog ekstremiteta, te ga se zaštitilo od daljnjih mogućih deformacija. (12)

Da bi rehabilitacija bila potpuna potrebno je poznavati patoanatomske, patofiziološke i kliničke karakteristike bolesti, te pridružene probleme. Opća načela rehabilitacije treba uskladiti s normalnim rastom i razvojem djeteta i za dob prilagođenim razvojnim aktivnostima. (5)

Habilitacija se može podijeliti u nekoliko faza sukladno djetetovom neuromotornom razvoju, a u svakoj fazi rehabilitacije ciljevi fizioterapije i oblici fizioterapijske intervencije modificiraju se sukladno uočenim problemima i razvojnom stadiju djeteta. (5)

Generalni ciljevi rehabilitacije jesu: kompletno vratiti senzornu i motoričku kontrolu, održati i povećati opseg pokreta, povećati mišićnu snagu, poticati bilateralnu funkcionalnu aktivnost i spriječiti sekundarne komplikacije. (5)

## 7.1. FAZE HABILITACIJE

Cilj u početnoj fazi rehabilitacije je educirati roditelje o baby handling-u i pozicioniranju djeteta, te o pravilnom načinu obavljanja svakodnevnih aktivnosti. Pravilno povijanje od velike je važnosti, o čemu fizioterapeut educira roditelje. (5)

Daljnijim razvojem ciljevi su orijentirani na povećanje opsega pokreta, povećanje mišićne jakosti, očuvanje duljine mišića, normalizaciju osjeta, facilitaciju kontrole glave i reakcije uspravljanja. Vježbe za motoriku u ranoj fazi potiču normalne obrasce pokreta i preveniraju kompenzatorne obrasce pokreta. Aktivni pokreti i mišićna aktivnost facilitiraju se izvođenjem pokreta koristeći oslonac o podlogu i težinu segmenta. Dijete, osim u različite oblike terapijskih vježbi, treba uključiti u tretman senzorične integracije. Za povećanje proprioceptivnog osjeta koriste se tehnike kompresije zgloba i vježbe s prijenosom težine na podlakticu i laktove, a to su najčešće spontani obrasci i pokreti tijekom igre. (5)

Prevenција kontraktura i deformiteta u zglobovima, povećanje svjesnosti osjeta, facilitacija motoričkih vještina s obzirom na djetetovu dob (rolanje, zaštitne reakcije, posezanje), te naglasak na poticanje bimanualnih aktivnosti da se omogući uključivanje zahvaćene ruke u funkcionalne aktivnosti i spriječi zanemarivanje zahvaćenog ekstremiteta („neglect“) ciljevi su koji se nadovezuju na do sada usmjerene aktivnosti. Terapijska lopta i valjak koriste se kod vježbi za povećanje pokretljivosti, vježbi za povećanje mišićne snage, u okviru tehnika za poboljšanje proprioceptivnog inputa, u okviru facilitacije reakcija uspravljanja, balansa, zaštitnih reakcija te vježbi za poboljšanje koordinacije. Ortoze i „kinezio taping“ koriste se za poboljšanje stabilnosti zglobova, za prevenciju daljnjih deformiteta kao i za poticanje normalnog pokreta. (5)

Prateći djetetov neuromotorni razvoj, ciljevi se dalje usmjeravaju na povećanje mišićne snage, facilitaciju sjedenja, puzanja, stajanja i hodanja. Dijete kroz različite specifične funkcionalne aktivnosti razvija mišićnu snagu i koordinaciju i sve više aktivno upotrebljava zahvaćenu ruku. (5)

Razvoj fine motorike šake i poticanje bimanualnih aktivnosti uz održavanje stabilnosti zgloba i opsega pokreta ramenog obruča facilitiraju se kroz aktivnosti svakodnevnoga života u kasnijim fazama rehabilitacije. Dijete kroz igru i aktivnosti kao što su bacanje lopte i penjanje po ljestvama razvija bimanualne vještine i koordinaciju zahvaćene ruke.

(5)

## **7.2. METODE HABILITACIJE**

Metode rehabilitacije kod ovih bolesnika mogu se podijeliti na one konzervativne i one operativne. Konzervativno liječenje po mnogim autorima predstavlja zlatni standard u liječenju NBPP-a, dok se operativno liječenje rijetko primjenjuje u ranoj fazi. Toj metodi pristupa se ukoliko se u toku dužeg vremenskog perioda ne zapaža nikakvo poboljšanje nakon primijenjene konzervativne terapije.

Osnovni elementi rehabilitacije podrazumijevaju: pozicioniranje i baby handling, senzorno osvješćivanje, terapijske vježbe, elektroterapiju, termoterapiju, hidroterapiju, Botulinum toxin, edukaciju roditelja, radnu terapiju, defektološko- pedagoški rad, upotrebu ortoza, kineziotaping, te operativno liječenje. (5)

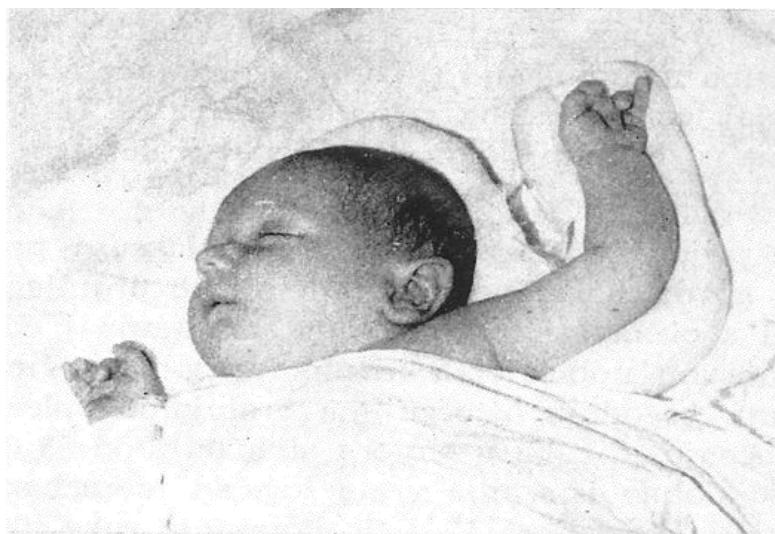### **7.2.1. Pozicioniranje i baby handling**

Kako je već navedeno, liječenje porođajne kljenuti treba početi što prije- točnije odmah po rođenju. U prvim danima djetetova života terapija je usredotočena na postavljanje zahvaćenog uda u ispravni zaštitni položaj kako bi se izbjegle moguće ozljede. Ova terapija naziva se ‘‘pozicijska terapija’’ i koristi se s ciljem sprečavanja skraćanja u mišićima i dislokacija u zglobovima, te prevencije patološkog držanja. U tu svrhu koriste se korekcijske udlage. (slika 10.) Udlage se uglavnom primjenjuju dok dijete spava kako bi se izbjeglo ograničavanje spontane motorike kod djeteta.

Korektivni položaji se razlikuju obzirom na zahvaćenost korjenova živaca i s tim povezanu kliničku sliku. Korektivni položaj za gornji tip oštećenja podrazumijeva položaj ruke u abdukciji do oko 80°, s nadlakticom podignutom do 90°, podlakticom supiniranom i flektiranom u laktu do 90°, šakom otvorenom i dlanom okrenutim prema naprijed.

Korektivni položaj za donji tip oštećenja podrazumijeva podlakticu supiniranu i flektiranu u laktu do 90° i šaku fiksiranu uz obloženu udlagu ili smotuljak od vate postavljen u šaku. (13)

Baby handling podrazumijeva tehniku ispravnog držanja i okretanja djeteta u raznim dnevnim aktivnostima. Edukacija roditelja i obitelji važan je zadatak fizioterapeuta. Potrebno je ograničiti nepotrebno pokretanje zahvaćene ruke i paziti da se dijete ne podiže iz ležećega položaja preko aksile. Ruku treba nježno postaviti preko djetetova abdomena, te ona ne smije labavo visiti kada se dijete nosi. Oblačenje djeteta treba započeti sa zahvaćenom rukom, a svlačenje sa zdravom. Tijekom kupanja rukom treba pridržavati rame i lopaticu, tokom hranjenja mijenjati strane, te paziti da se zahvaćeni ud održava suhim. Roditelje treba naučiti da se elementi vježbe trebaju unositi u kontinuiranom kontaktu, npr. stavljanjem ruke na bočicu ili dijelove tijela.



**Slika 10.** Korektivni položaj u udrazi

[https://bib.irb.hr/datoteka/841820.Lijeniki\\_vjesnik\\_97\\_1975\\_611-615.pdf](https://bib.irb.hr/datoteka/841820.Lijeniki_vjesnik_97_1975_611-615.pdf)



### **7.2.2. Senzorno osvještavanje**

U prvim danima djetetova života koristi se taktilna (senzorna) stimulacija koja se temelji na nježnoj masaži zbog smanjenja edema i poticanja apsorpcije hematoma, smanjenja boli nakon poroda i podizanja svijesti djeteta o zahvaćenom ekstremitetu.

Aktivnosti senzornog osvještavanja korisne su ne samo za poboljšanje motoričkih učinaka, nego i za privlačenje vizualne pažnje na zahvaćenu ruku, te se mogu vrlo lako uklopiti u igru i svakodnevne aktivnosti. Preko dodira tijela, kretanja i podizanja ruke u vidno polje djeteta razvija percepciju tijela tijekom prvih 18 mjeseci života, dobiva osjećaj sebe kao jedinke odvojene od okoline. Senzorno osvještavanje na taj način korisno je za poboljšavanje aktivne motoričke izvedbe kao i za minimiziranje zanemarivanja zahvaćene ruke. Prijenos težine na zahvaćenu ruku u svim pozicijama daje potrebnu propriocepciju i doprinosi razvoju normalne motorike. Kad je dijete već dovoljno staro, senzorne igre se mogu provoditi kao lokalizacija dodira, lokalizacija objekta u pijesku i prepoznavanje objekta opipavanje. (5)

### **7.2.3. Terapijske vježbe**

Terapijske vježbe kod ovih bolesnika zauzima najvažnije mjesto u procesu rehabilitacije. Ciljevi terapije usredotočeni su na smanjenje koštanih deformiteta i zglobnih kontraktura povezanih s ovim stanjem, uz optimiziranje funkcionalnih ishoda. Očuvanje integriteta zglobova i fizioloških pokreta u zglobovima, kako do reinervacije živca ne bi nastale kontrakture najvažniji su zadatak u ranoj fazi rehabilitacije. Naime, studije pokazuju da djeca kod kojih se rano razviju kontrakture ne ostvaruju povratak funkcije kao ona djeca kod kojih to nije slučaj. (1)

Na problem oštećenja brahijalnog plexusa u kontekstu rehabilitacijskog programa treba gledaju kao na sveobuhvatan, a ne izolirani problem. Terapijske vježbe treba provoditi paralelno i na bolesnoj i na zdravoj strani, a rad na jačanju trupa i proksimalnoj

stabilnosti je izuzetno važan i uvjetuje dobru pokretljivost distalnih dijelova, kao i razvoj fine i grube motorike.

Razlikujemo dva osnovna pristupa u liječenju: pasivni i aktivni pristup terapijskom vježbanju. Sveobuhvatni program terapijskog vježbanja trebao bi se sastojati od vježbi za očuvanje opsega pokreta i vježbi mišićne snage, ali važno je naglasiti raznolikost pristupa obzirom na dob djeteta.

### **7.2.3.1. Pasivne terapijske vježbe**

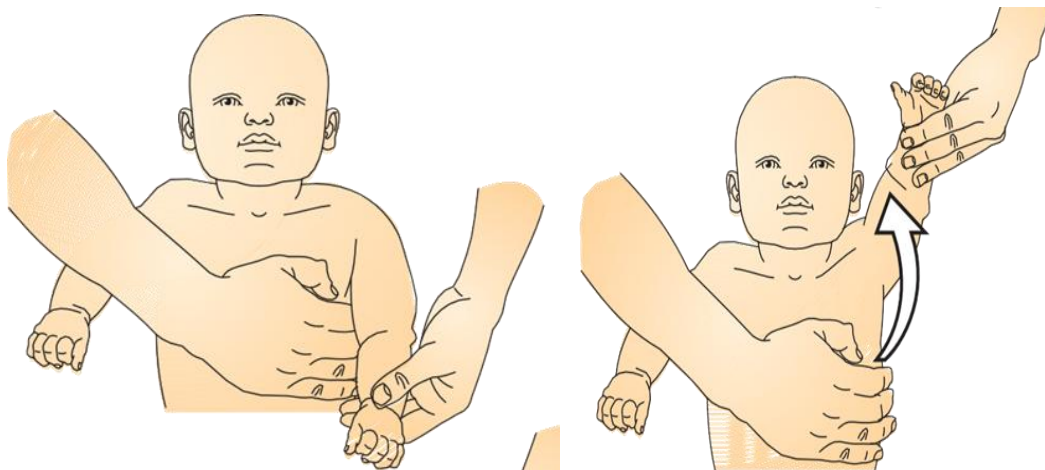
Terapija NBPP-a započinje se pasivnim terapijskim vježbama održavanje opsega pokreta. Ove vježbe tijekom prve godine rasta vrlo su bitne kako bismo održali normalan integritet zglobova i spriječili nastanak kontraktura. Učinkovito i sigurno izvođenje ovih vježbi služi kako bi se relevantne strukture zglobova i mišića lagano rastegnule i na taj način održale svoju fiziološku pokretljivost. Također, na ovaj način se strvara motorna memorija koja kada se oporave živci i osnaže mišići, omogućuje lakše usvajanje pravilnih pokreta tijela zbog postojanja već izrađene sheme pokreta.

Vježbe se moraju izvoditi polako tokom cijelog opsega pokreta, sa zadržavanjem na kraju raspona najmanje 10 sekundi. Treba ih izvoditi najmanje 3 puta dnevno, a svaka se vježba ponavlja najmanje 3 puta. Novorođenče ne smije ukazivati na bol tijekom izvođenja vježbi, a ukoliko se uoče znakovi koji ukazuju na bolnost tokom pokreta, dijete se mora vratiti na ponovnu procjenu oštećenja. Jednom kada se mišići rastegnu i pripreme za aktivnost, poticanje aktivnih vježbi provodi se tehnikama vibracije, lupkanja ili glaćenja.

Vrlo je bitno članove obitelji obučiti nježnom i pravilnom pozicioniranju ruke tijekom izvođenja pasivnih pokreta kako bismo izbjegli moguće mišićno - koštane komplikacije. Prekomjernu imobilizaciju i istezanje treba izbjegavati, a ukoliko istezanje uzrokuje očiglednu neugodnost treba primijeniti položaj koji se tolerira. Vježbe se mogu integrirati u svakodnevne aktivnosti kao što su kupanje i njega djeteta, kako bi se na taj način što više puta u toku dana ponovile. (14)

## 1) VJEŽBE ZA RAME

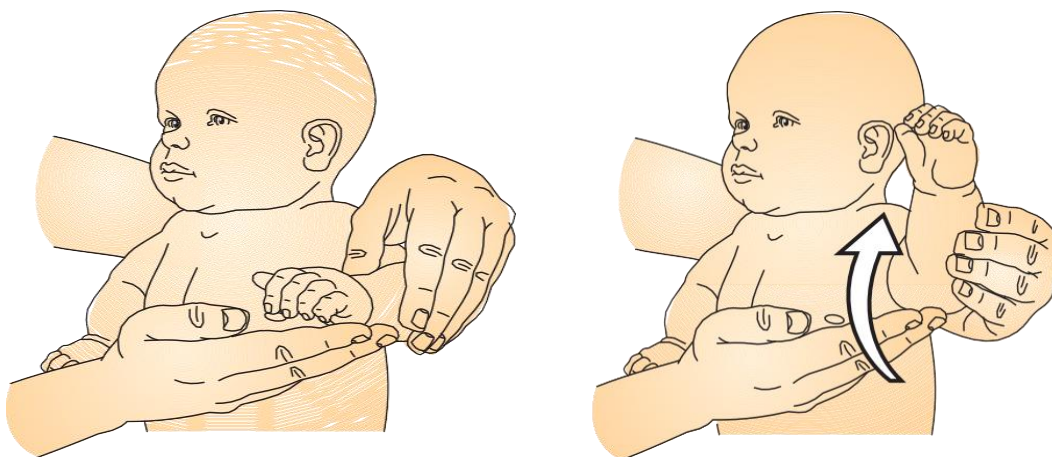
1.1. Lagano uhvatite dijete za podlakticu i podignite ruku polago preko glave, držeći je blizu uha i zadržite u tom položaju. (slika 11.)



**Slika 11.** Vježba za rame

[https://www.rch.org.au/uploadedFiles/Main/Content/plastic/BRACHIAL\\_PLEXUS\\_book.pdf](https://www.rch.org.au/uploadedFiles/Main/Content/plastic/BRACHIAL_PLEXUS_book.pdf)

1.2. Djetetovu ruku treba lagano abducirati i flektirati u laktu za 90°. Zadržavajući taj položaj rukom djeteta dotaknete krevet pored glave. Ovim pokretom vrši se vanjska rotacija u ramenu, čime se istežu unutarnju rotatori. (slika 12.)

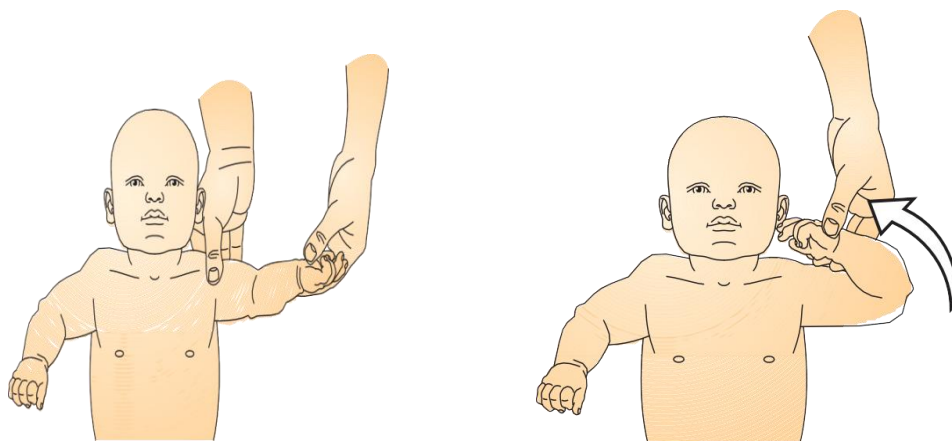


**Slika 12.** Vježba za rame

[https://www.rch.org.au/uploadedFiles/Main/Content/plastic/BRACHIAL\\_PLEXUS\\_book.pdf](https://www.rch.org.au/uploadedFiles/Main/Content/plastic/BRACHIAL_PLEXUS_book.pdf)

## 2) VJEŽBE ZA LAKAT

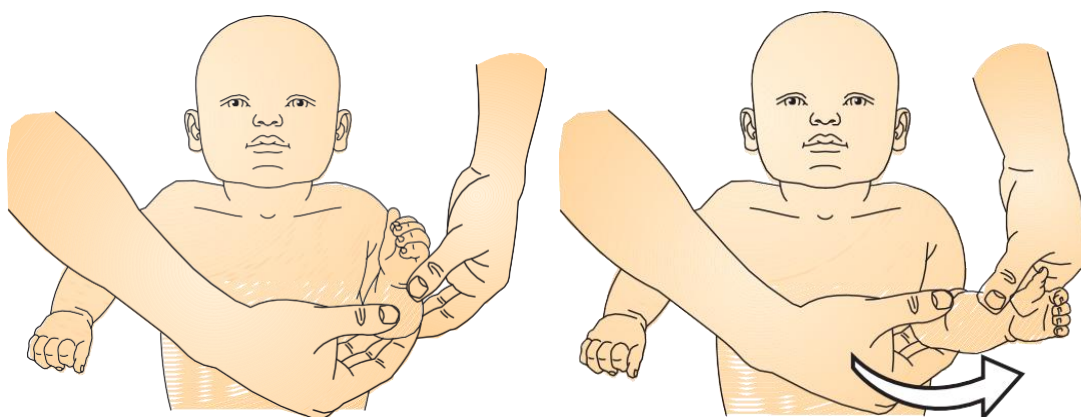
2.1. Dlan djeteta treba okrenuti prema gore (supinacijski položaj), lakat ekstenzirati i zadržati. Zatim se lakat flektira i također zadržava u tom položaju. (slika 13.)



**Slika 13.** Vježba za lakat

[https://www.rch.org.au/uploadedFiles/Main/Content/plastic/BRACHIAL\\_PLEXUS\\_book.pdf](https://www.rch.org.au/uploadedFiles/Main/Content/plastic/BRACHIAL_PLEXUS_book.pdf)

2.2. Laktove treba saviti za 90°, držeći nadlakticu uz tijelo. Podlakticu zatim treba okrenuti u stranu (vanjska rotacija u ramenu), te zadržati. (slika 14.)

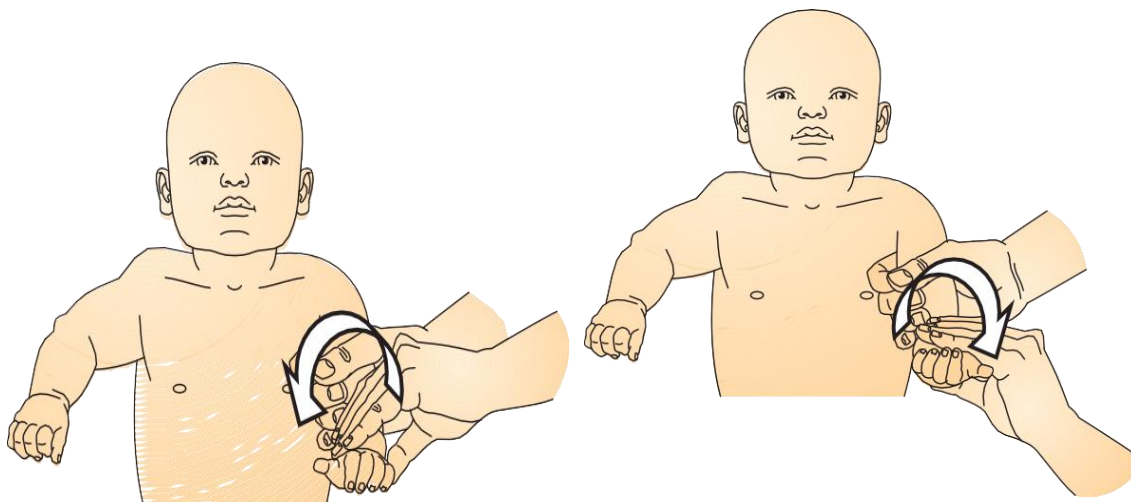


**Slika 14.** Vježba za lakat

[https://www.rch.org.au/uploadedFiles/Main/Content/plastic/BRACHIAL\\_PLEXUS\\_book.pdf](https://www.rch.org.au/uploadedFiles/Main/Content/plastic/BRACHIAL_PLEXUS_book.pdf)

### 3) VJEŽBE ZA ZAPEŠĆE I PRSTE

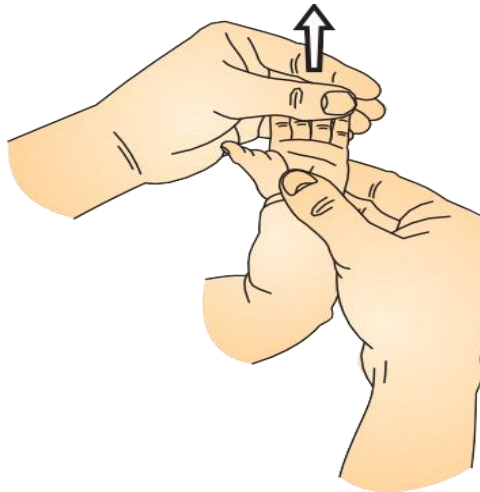
3.1. Lakat je flektiran za 90°, a nadlaktica fiksirana uz tijelo. Dlan je okrenut prema dolje (pronacija). Taj položaj se zadržava, a zatim se ruka okreće prema gore (supinacija), te zadržava. (slika 15.)



**Slika 15.** Vježba za zapešće

[https://www.rch.org.au/uploadedFiles/Main/Content/plastic/BRACHIAL\\_PLEXUS\\_book.pdf](https://www.rch.org.au/uploadedFiles/Main/Content/plastic/BRACHIAL_PLEXUS_book.pdf)

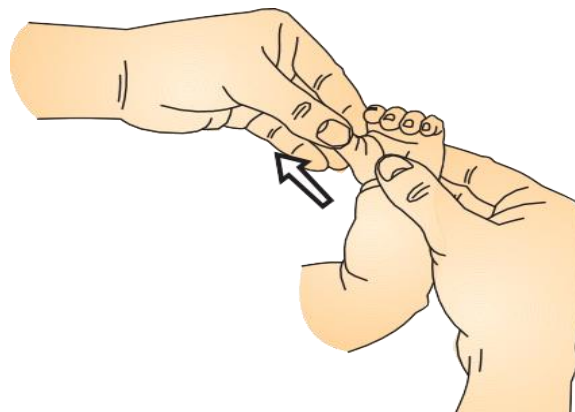
3.2. Zapešće treba lagano saviti prema natrag (dorzalna fleksija šake) i zadržati u tom položaju. Zatim se ekstendiraju i prste, te zadrži. (slika 16.)



**Slika 16.** Vježba za prste

[https://www.rch.org.au/uploadedFiles/Main/Content/plastic/BRACHIAL\\_PLEXUS\\_book.pdf](https://www.rch.org.au/uploadedFiles/Main/Content/plastic/BRACHIAL_PLEXUS_book.pdf)

3.3. Zapešće je opet u položaju dorzalne fleksije kao i u prethodnoj vježbi. Palac se ispravlja, te položaj zadržava. (slika 17.)



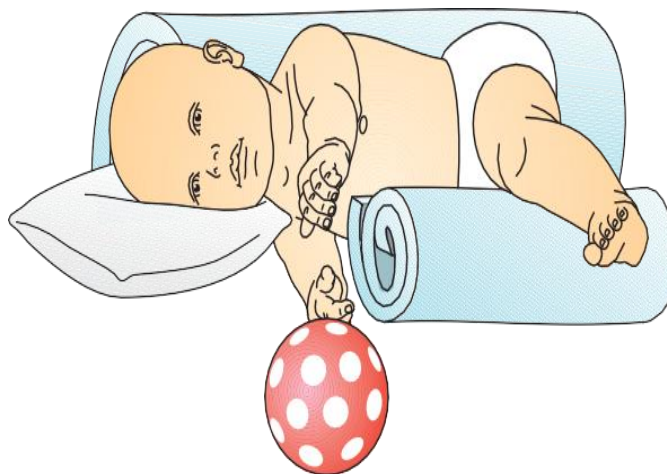
**Slika 17.** Vježba za prste

[https://www.rch.org.au/uploadedFiles/Main/Content/plastic/BRACHIAL\\_PLEXUS\\_book.pdf](https://www.rch.org.au/uploadedFiles/Main/Content/plastic/BRACHIAL_PLEXUS_book.pdf)

Jedan od ciljeva kineziterapije je facilitacija normalnog pokreta i normalne funkcionalne aktivnosti ekstremiteta pogođenog lezijom. Preduvjet za izvođenje normalnog pokreta je normalni posturalni tonus, kao i normalni tonus pokreta koji moraju biti selektivno promjenjivi kako bi se pokret slobodno izveo. Normalizacija tonusa kod perifernih lezija kao što je lezija plexus brachialis obično zahtijeva podizanje tonusa denerviranih mišića, a snižavanje tonusa normalno inerviranih mišića. To se može postići taktilnim podražajem preko kože izvana i promjenom površine oslonca.

Uz valjanu edukaciju roditelja, vježbe se mogu provoditi svakodnevno, kroz igru.

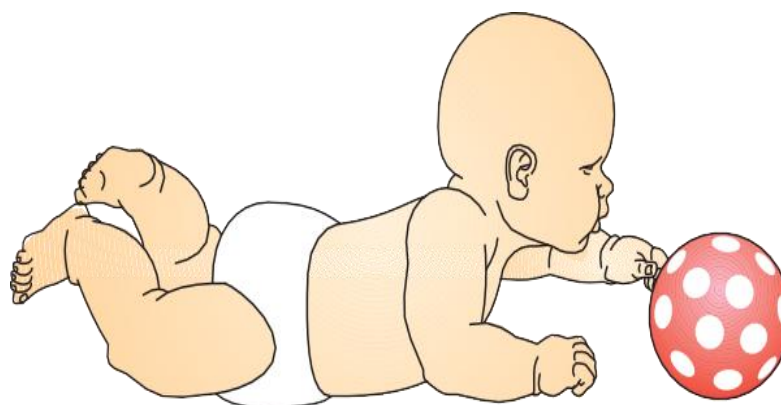
- 1) Dijete treba staviti na zdravi bok. Veliki smotani ručnik staviti iza djetetovih leđa, a drugi između nogu. Igračke staviti ispred djeteta kako bismo potaknuli aktivnost gornje, pogođene ruke. Ovaj položaj olakšava djetetu pokret, jer ne mora podizati ruku protiv gravitacije. (slika 18.)



**Slika 18.** Položaj za aktivnu vježbu

[https://www.rch.org.au/uploadedFiles/Main/Content/plastic/BRACHIAL\\_PLEXUS\\_book.pdf](https://www.rch.org.au/uploadedFiles/Main/Content/plastic/BRACHIAL_PLEXUS_book.pdf)

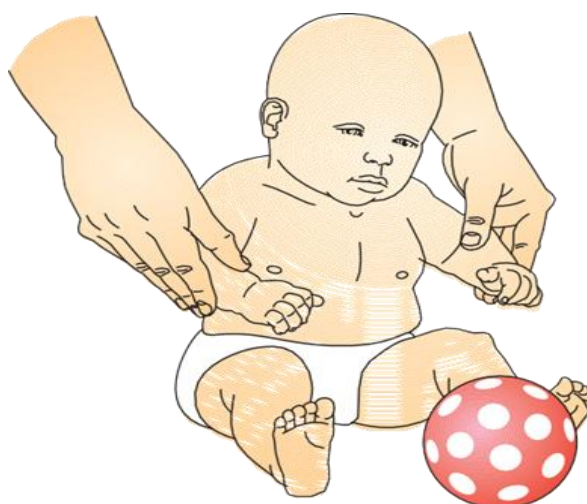
- 2) Dijete treba staviti na pod na trbuhu, s rukama položenima ispred. Potaknuti dijete da se oslanja na zahvaćenu ruku i posegne za igračkom suprotnom rukom. Zatim preokrenuti oslonac, tako da se dijete oslanja na zdravu ruku, a igračku dohvaća zahvaćenom. (slika 19.)



**Slika 19.** Položaj za aktivnu vježbu

[https://www.rch.org.au/uploadedFiles/Main/Content/plastic/BRACHIAL\\_PLEXUS\\_book.pdf](https://www.rch.org.au/uploadedFiles/Main/Content/plastic/BRACHIAL_PLEXUS_book.pdf)

- 3) Ruke staviti na djetetove šake ili laktove i pomagati mu u aktivnostima s dvije ruke kao što su posezanje za igračkom ili pljeskanje. To potiče koordinaciju između zdrave i zahvaćene ruke. (slika 20.)

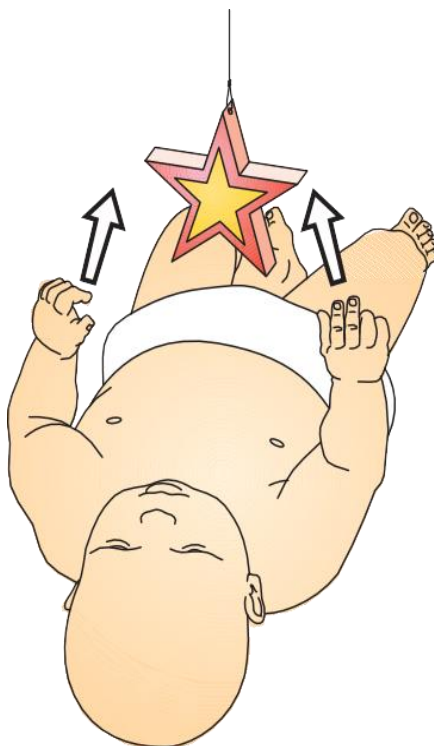


**Slika 20.** Aktivna vježba

[https://www.rch.org.au/uploadedFiles/Main/Content/plastic/BRACHIAL\\_PLEXUS\\_book.pdf](https://www.rch.org.au/uploadedFiles/Main/Content/plastic/BRACHIAL_PLEXUS_book.pdf)



- 4) Dijete opet stavljamo na pod, a igračku postavljamo iznad njega. Potiče se podizanje ruke prema igrački, a osobito zahvaćenom rukom. Dijete mora biti u stanju doći do igračke, a povremeno će možda trebati blago pomoći zadržati oštećenu ruku. To potiče stjecanje vještina. (slika 21.)



**Slika 21.** Aktivna vježba

[https://www.rch.org.au/uploadedFiles/Main/Content/plastic/BRA  
CHIAL\\_PLEXUS\\_book.pdf](https://www.rch.org.au/uploadedFiles/Main/Content/plastic/BRA<br/>CHIAL_PLEXUS_book.pdf)

Facilitacija normalnog pokreta može se postići i kroz različite fizioterapijske koncepte, kao što su: Vojta, Bobath i PNF koncept.

## **1) VOJTA KOCEPT**

Terapiju prema Vojti nemoguće je objasniti bez shvaćanja pojma neuroplastičnosti mozga. Ono se može definirati kao adaptivno svojstvo središnjeg živčanog sustava, odnosno njegova sposobnost modifikacije vlastite strukturalne organizacije i funkcioniranja. Neosporno je da su mozgu novorođenčeta potrebni podražaji za uspostavljanje ispravnog obrasca umreženja. Neuronu odgovaraju na stimulaciju iz okoline međusobnim povezivanjem. Mozak nadoknađuje štetu tako da reorganizira i uspostavlja nove veze između zdravih, nedirnutih neurona, te se na toj spoznaji temelji Vojta terapija neurorizične djece. (5)

Terapija prema Vojti bazira se na refleksnoj lokomociji, na spontanoj motorici i uspravljanju, posturi i procjeni primitivnih refleksa. (5)

Refleksna lokomocija se definira kao recipročna motorička aktivnost globalnog karaktera. Recipročna inervacija je sinkronizirana interakcija agonista, antagonista i sinergista u tijelu. Prema Vojti, refleksna lokomocija se nalazi u sve zdrave novorođenčadi; to su urođeni mehanizmi kretanja, odnosno neonatalni automatizam. Refleksna lokomocija se sastoji od refleksnog puzanja i refleksnog okretanja. To su globalni obrasci koji aktiviraju poprečnoprugastu muskulaturu cijelog tijela. Izaziva se preko dva osnovna položaja i devet podražajnih zona. Podraživanjem jedne zone može se potencijalno provocirati cijeli kompleks lokomocije, ali podraživanjem više zona istodobno dolazi do bržeg, boljeg i potpunijeg mišićnog odgovora zbog prostorne sumacije. U tijeku aktivacije dolazi do izometričkih kontrakcija koje se pojačavaju vremenskom sumacijom, što znači zadržavanjem podražaja na određenim točkama. Podraživanjem zona šalju se SŽS- u različiti aferentni podražaji (iz mišića, zglobova, ligamenata, tetiva) koji se zadržavaju u mozgu. (5)

Refleksno puzanje - kod kompleksa refleksnog puzanja početni položaj je asimetrični trbušni položaj i on predstavlja aktivan, labilan, dinamički položaj. Obzirom na asimetrični položaj razlikuju se dvije strane tijela - strana lica i strana zatiljka, tj. facijalna i okcipitalna strana tijela. Postoji devet točaka - zona podraživanja na obje strane tijela. Prilikom podraživanja dolazi do pokreta čiji je konačni ishod početni položaj na suprotnoj strani. (5)

Refleksno okretanje - početni položaj je položaj na leđima sa rotiranom glavom u jednu stranu. Motorički cilj refleksnog okretanja je četveronožno puzanje. U početnoj fazi refleksnog okretanja podražuje se prsna zona koja se nalazi na hvatištu dijafragme, oko 6 cm ispod mamile. (5)

Rana primjena ovog koncepta daje daleko bolje terapijske rezultate, jer se patološka motorika još nije fiksirala u svojim abnormalnim obrascima. (5)

## **2) BOBATH KONCEPT**

Bobath koncept temelji se na razvojno neurološkom tretmanu. To je metoda kojom se postiže kočenje patoloških refleksa i abnormalnog mišićnog tonus. Tretman ne sadrži unaprijed propisane vježbe i postupke već je individualno prilagođen svakom djetetu. Tijekom godina koncept se mijenjao, ali osnovni princip neurorazvojne terapije ostao je isti: da inhibitornom kontrolom abnormalnog uzorka kretanja i simultanom facilitacijom automatskih posturalnih reakcija kombiniranih s različitim tehnikama stimulacije reduciramo disfunkcionalni abnormalni posturalni tonus i prenosimo djetetu reznovrsna senzomotorna iskustva u funkcionalnim i cilju usmjerenim aktivnostima. (15)

Za razliku od Vojta terapije kod koje se odmah provocira aktivnost pojedinih segmenata, Bobath terapija usmjerena je na inhibiciju patoloških aktivnosti kako bi se omogućio razvoj normalnih. Razvojem kortikalne kontrole pokreta refleksne reakcije postaju slabije, ali ne iščezavaju sasvim, već se iskorištavaju i postaju baza za buduće složenije i zrelije pokrete.

Inhibitorna kontrola se koristi istovremeno s facilitacijom. Tehnikom facilitacije terapeut koristi poboljšani posturalni tonus za ciljanu usmjerenu aktivnost. Djetetu se preko ponavljanja prenose normalni osnovni obrasci kretanja, u bilo kojoj razvojnoj fazi i omogućavaju izvođenje različitih aktivnosti. Facilitacija čini pokret mogućim, lakšim, ugodnim i sigurnim. Samo približno normalni pokret izvodi se minimalnim naporom. Zadatak terapeuta je to učiniti mogućim. Da bi se osigurala njegova kvaliteta potrebno je mnogo vođene kontrole i ponavljanja. (15)

S kontrolom preko ključnih točaka (dijelovi tijela - glava, ramena, zdjelica) terapeut je u mogućnosti inhibirati i kontrolirati abnormalne obrasce i voditi pokret cijelog tijela. Tijekom tretmana potrebno je smanjiti terapeutsku kontrolu i postepeno dopustiti djetetu da kontrolira vlastiti pokret. Tretman treba usmjeriti prema funkcionalnim vještinama.

Cilj terapije je da se djetetu pruži što pravilnije senzomotoričko iskustvo kao baza na kojoj će izgraditi što normalniji razvoj. Terapijske intervencije ne smiju ograničavati djetetovu spontanu želju za kretanjem, igrom i istraživanjem okoline. Na neke čimbenike ishoda liječenja ne možemo utjecati (tip, opseg i lokalizacija oštećenja, pridružena senzorna i perceptivna oštećenja), a na neke možemo. Rezultati rehabilitacije mogu ovisiti i o: vremenu početka terapije, kvaliteti terapije, suradnji roditelja, postavljenim ciljevima, motivaciji, doziranju terapije i trajanju tretmana.

### **3) PNF KONCEPT**

Proprioceptivna neuromuskularna facilitacija je metoda koja se koristi različitim stimulacijama koje kroz periferni ulaz nastoje stvoriti već nabrojane preduvjete za razvoj normalnog pokreta. PNF je strogo individualni terapeutski pristup. Temelji se na ojačavanju svih pacijentovih sposobnosti, potiče se i olakšava rad mišića, omogućava učenje pokreta i aktivnosti svakodnevnoga života s namjerom da se postigne funkcionalna aktivnost koja bi pacijenta u potpunosti zadovoljila. Pacijent je kod ovoga tretmana vrlo aktivno uključen jer se radi o vježbi koja se obavlja zajedno s terapeutom

koji prilagođava položaj, pokret, tehniku i jačinu otpora da bi pokret mogao biti kvalitetno izveden, pa se kod djece ova vrsta terapije koristi kod veće djece i adolescenata.

Tehnika koristi eksteroceptivne (taktilna, govorna i vidna stimulacija) i propioceptivne (otpor, iradijacija, pojačavanje, položaj tijela i mehanika tijela, trakcija, aproksimacija, istežanje, tajming i modeli pokreta) stimulanse. (16)

Cilj tretmana je usmjeren na poboljšanje funkcionalne aktivnosti, a PNF procedure i tehnike se mogu kombinirati i prilagođavati u odnosu na kliničke specifičnosti pacijenta. Ovisno o vrsti tehnike koja se primjenjuje PNF-om se djeluje na razne probleme s kojima se susrećemo u rehabilitaciji djece s prirođenom lezijom plexus brachialis - na povećanje obima pokreta, na pomoć pri započinanju pokreta, poboljšanje koordinacije, jačanje mišićne snage, učenje pacijenta pokretu, poboljšanje koncentrične i ekscentrične kontrole pokreta, stabilizaciju zgloba, selektivno jačanje mišića, itd. (16)

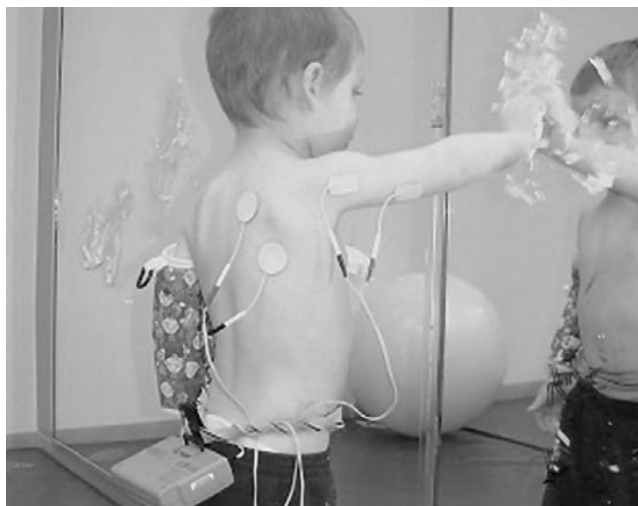## **7.2.4. Elektroterapija**

Izravna ili neposredna elektroterapija označava terapijsku primjenu električne energije u svom izvornom obliku i važna je terapijska metoda u fizioterapiji. Od elektroterapijskih postupaka kod prirođenog oštećenja plexusa brachialis primjenjuju se: elektrostimulacija, galvanizacija i biofeedback.

### **7.2.4.1. Elektrostimulacija**

Elektrostimulacijska terapija pripada području niskofrekventnih elektroterapijskih postupaka u kojima se rabe struje frekvencije do 100 Hz, a definira se kao postupak kojim se pomoću električnoga podražaja stimulira osjetni i motorički živac, poprečnoprugasti i glatki mišić. (slika 22.) U ES terapiju u širem smislu ubrajamo: ES mišića (elektrogimnastika), elektroneurostimulaciju (ENS), funkcionalnu električnu stimulaciju (FES) i transkutane električne nervne stimulacije (TENS). (9) Provodi se u svrhu sprečavanja hipotrofije i atrofije mišića.

Kod djece, s primjenom elektrostimulacijske terapije kljenutih mišića preko njihovih motornih točaka ili Erbove supraklavikularne živčane motorne točke (preko koje se podražuju svi oni mišići koji sudjeluju u Duchenne- Erbovoj kljenuti) može se započeti u dobi od 2-6 tjedana. S terapijom se nastavlja do pojave aktivne mišićne kontrakcije i mišićne snage za MMT ocjenu 3. Cilj je da se sa što manjom jačinom podražaja dobije optimalna kontrakcija, a da se pri tome paretična muskulatura ne prenapreže. (13)



**Slika 22..** Elektrostimulacija (1)

#### **7.2.4.2. Galvanizacija**

Galvanska je struja istosmjerna električna struja konstantne jakosti koja se dobiva usmjeravanjem i kondenziranjem iz izmjenične struje. U terapijske svrhe rabi se istosmjerna struja male jakosti od 0 do 100 mA. (9) Elektrode kojima se aplicira ova vrsta terapije primjenjuju se u obliku uzdužne ili poprečne galvanizacije.

Galvanska struja ima nekoliko fizioloških učinaka: smanjenje boli, vazodilataciju, poboljšanje cirkulacije, povećanje podražljivosti i provodljivosti živca. (9) Zbog ovih učinaka ova metoda terapije koristi se kao uvodna procedura za elektrostimulaciju i terapijske vježbe.

#### **7.2.4.3. Biofeedback**

Biološka povratna sprega (engl. *Biofeedback* – BFB) obuhvaća skupinu terapijskih postupaka koji se koriste elektroničkim i elektromehaničkim instrumentima za precizno mjerenje, procesuiranje i povrat informacija koje opisuju obilježja

neuromišićne i autonomne aktivnosti bolesnika u obliku analognih ili binarnih, vidnih i/ili slušnih signala. Dakle, riječ je o metodi liječenja koja se koristi elektroničkim instrumentima za prikaz fizioloških procesa u obliku vidnog ili slušnog signala koje bolesnik prati i tako uči modificirati ili poboljšati aktivnost. (9)

Metoda se sastoji u tome da se mišić koji se tretira stavi u vezu s elektromiografom, a bolesnik izvodi pokrete sinhrono s elektromiografskom slikom i bežičnim signalima. Audio-vizualnim znakovima s elektromiografskog aparata može se dobiti vrlo dobar uvid u stupanj mišićne kontrakcije i relaksacije, što bolesniku omogućuje kvalitetno izvođenje, ali i kontrolu kineziterapije. Prednost audio-vizualne kontrole mišićnih kontrakcija je u tome što bolesnik može uočiti aktivaciju čak i malog broja motornih jedinica koje još ne dovode do okom vidljive kontrakcije.

Kod djece, ova metoda se primjenjuje u starijoj dobi i kod težih oštećenja brahijalnog plexusa. Na djecu ova metoda djeluje vrlo stimulativno, potičući ih na suradnju.

### **7.2.5. Termoterapija**

Termoterapija je primjena topline u svrhu liječenja bolesti ili ozljede. Izvori topline mogu biti kemijski, mehanički i elektromagnetni. Fiziološki učinci topline podrazumijevaju porast metaboličkih aktivnosti za 13% na svaki 1° C, povećanje protoka krvi kroz tretiranu regiju, tj. hiperemija koja nastaje kao rezultat vazodilatacije i povećanja broja aktivnih krvnih žila u cirkulacijskoj mreži. (17) Viskoelastična svojstva kolagenih vlakana mijenjaju se pod utjecajem topline, tj. toplinom povećavamo ekstenzibilnost kolagena što omogućuje lakše izvođenje pokreta. Istovremeno zagrijavanje i vježbanje najefikasniji je način istezanja vezivnog tkiva jer toplina smanjuje zakočenost i mišićni spazam. (17) Upravo iz tog razloga termoterapija se najčešće provodi kao uvodna procedura u terapijske vježbe. Osim toga, toplina povećava i motornu i senzornu provodljivost što rezultira bržom kontrakcijom i refleksnim odgovorima. (17)



Najvažniji izvori topline koji se primjenjuju u tretmanu kod oštećenja brahijalnog spleta jesu: solux i infracrvena lampa, lokalno parafin i topli oblozi.

### **7.2.6. Hidroterapija**

Hidroterapija, tj. primjena vode u terapijske svrhe stvara pozitivne uvjete za provedbu hidrogimnastike jer uvjetuje popuštanje mišićnog spazma i boli, te potiče relaksaciju koja je preduvjet za kvalitetnu provedbu terapijskog postupka. U vodi se mogu izvoditi specifične terapijske vježbe, vršiti ciljane aktivnosti koje naročito kod djece mogu biti zabavne jer kod djece je najbolja ona terapija koju dijete ne prepoznaje kao terapiju. (3) (18)

### **7.2.7. Botulinum toxin**

Injekcije botulinum toksinom inače se koriste za liječenje spastičnosti koja uvjetuje nastanak kontraktura. Iako djeca s oštećenjima plexusa brachialis nemaju karakteristično spasticitet, botulin toxin koristi se u liječenju kontraktura. Naime, studije su pokazale da je primjena botulinum toxina u m. biceps brachi, m. brachialis, m. pronator teres i m. pectoralis major kod djece kod koje su postojale kontrakture u laktu, rezultiralo značajnim povećanjem ekstenzije lakta. Također, injekcije botulinum toxina u m. triceps brachii pokazale su pozitivne rezultate u olakšavanju fleksije lakta. (1) Ovakva primjena botulinum toxina opravdava se pozitivnim učinkom na smanjenje neravnoteže. Neravnoteža mišića je stalan problem u djece s oštećenjima plexusa brachialis, a botulinum toxin uzrokuje privremenu paralizu aktivne muskulature, te na taj način dopušta slaboj muskulaturi da se jača. Ovakva vrsta terapije uvijek se kombinira s fizioterapijom. (5)

### **7.2.8. Radna terapija**

Radna terapija je dio rehabilitacijskog programa koji obuhvaća sve manuelne, kreativne, socijalne, rekreativne, edukativne i druge aktivnosti s ciljem da se kod pacijenta postigne određena fizička funkcija i/ili željeni mentalni stav.

Obuhvaća postupke u liječenju fizičkih i psihičkih stanja kroz specifične aktivnosti sa svrhom dosezanja njihove najviše razine, funkcije i neovisnosti u svim vidovima svakodnevnoga života. Prilikom provođenja radne terapije kod djece s oštećenjem plexusa brachialis treba stimulirati dijete da što više upotrebljava oštećenu ruku kroz aktivnosti svakodnevnog života.

Posebnu pozornost treba usmjeriti na funkcije šake, tj. na razvoj finog i grubog hvata. Rad bi trebao predstavljati jedan vid igre i trebao bi obilovati raznolikošću i maštom kako bi ga dijete što bolje prihvatilo.

## 8. ZAKLJUČAK

Oštećenje brahijalnog plexusa je složen problem kojem od početka treba pristupiti ozbiljno jer ovo stanje ima različite učinke na funkciju i rast gornjih ekstremiteta te zahtijeva pravodoban i sveobuhvatan program rehabilitacije s kojim se započinje od prvih dana djetetova života.

Pravu prognozu oštećenja teško je postaviti obzirom da ona ovisi kako o težini samog oštećenja, tako i o mnogo drugih čimbenika.

U najvećoj mjeri, u cijelom procesu rehabilitacije, cilj je, sa svim uključenim metodama, usmjeren prvenstveno na smanjenje funkcionalnog deficita koji nastaje kao posljedica mišićne atrofije i zglobnih kontraktura, poticanje razvoja sposobnosti i vještina sukladno dobi djeteta, povećanje i očuvanje mišićne snage i pokreljivosti u zglobovima ramenog obruča i cijelog gornjeg ekstremiteta

U planiranju i provedbi terapije i izradi plana terapije, koji mora biti individualan za svako dijete, sudjeluje i fizioterapeut kao dio multidisciplinarnog tima. Kako bi se postigli zadovoljavajući rezultati potrebna je međusobna suradnja svih članova tima kroz koordiniranje terapijskih metoda i usmjerenost ciljevima.

## 9. LITERATURA

1. Chung KC, Yang LJS, McGillicuddy JE. Practical management of pediatric and adult brachial plexus palsies. USA: Elsevier saunders, 2012.
2. Krmpotić- Nemanić J, Marušić A. Anatomija čovjeka. 2. izdanje. Zagreb: Medicinska naklada, 2007.
3. Hudić I, Fatušić Z, Sinanović O, i sur. Neonatalni faktori rizika porođajne povrede brahijalnog pleksusa. Pedijatrija danas 2007;3(1):74-81
4. Matasović T, Jajić I. Suvremeni pogledi na etiologiju u liječenje “opstetričkih” kljenuti ruku. Liječnički vjesnik: glasilo Hrvatskoga liječničkog zbora, 97 (1975), 611-615.
5. Širol M, Marijančić V. Porođajna ozljeda brahijalnog spleta. FIZIOinfo. 2016/2017;26-27,16-17.
6. Brinar V, i sur. Neurologija za medicinare. Zagreb: Medicinska naklada, 2009.
7. <http://www.fizioterapija.rs/porođajna-paraliza-plexus-brachialis/>
8. Stojčević Polovina M. Načela rehabilitacijskog tretmana djece s parezom plexus brachialis. Anali Kliničke bolnice Dr M. Stojanović. 1987;26:1-50.
9. Babić-Naglić Đ, i sur. Fizikalna i rehabilitacijska medicina. Zagreb: Medicinska naklada, 2013.
10. [file:///C:/Users/Paula%20Mari%C4%87/Downloads/UVOD\\_U\\_FIZIOTERAPIJU\\_U\\_\[Compatibility\\_Mode\].pdf](file:///C:/Users/Paula%20Mari%C4%87/Downloads/UVOD_U_FIZIOTERAPIJU_U_[Compatibility_Mode].pdf)
11. Berković-Šubić M, Hofmann G, Cvetković Glazer S, i sur. Elektromioneurografija (emng) dijagnostička metoda u procjeni stanja mišića i živaca u potvrdi neurološke patologije. Physiotherapia Croatica 2016: 14
12. Lewandowska A, Ratuszek-Sadowska D, Kuczma M, i sur. Physiotherapy treatment of patients with perinatal brachial plexus injury. . Journal of Education, Health and Sport. 2018;8(9):1182-1190 eISSN 2391-8306
13. Mladinić T. Rehabilitacija djece s parezom plexus brachialis. Split: Medicinski fakultet; 2007.
14. [https://www.rch.org.au/uploadedFiles/Main/Content/plastic/BRACHIAL\\_PLEXUS\\_book.pdf](https://www.rch.org.au/uploadedFiles/Main/Content/plastic/BRACHIAL_PLEXUS_book.pdf)
15. Rota Čepnja A, Jukica M, Bilandić V, i sur. Bobath koncept u habilitaciji visokoneurorizične djece. Hrvatska proljetna pedijatrijska škola XXXVI seminar: Zbornik radova za medicinske sestre, 2019.
16. [https://loomen.carnet.hr/pluginfile.php/267114/mod\\_resource/content/1/KINEZIJATERAPIJA%20OSOBA%20S%20NEUROLO%C5%A0KIM%20POREME%C4%86AJIMA%201%20dio.pdf](https://loomen.carnet.hr/pluginfile.php/267114/mod_resource/content/1/KINEZIJATERAPIJA%20OSOBA%20S%20NEUROLO%C5%A0KIM%20POREME%C4%86AJIMA%201%20dio.pdf)
17. Ćurković B, i sur. Fizikalna i rehabilitacijska medicina. Zagreb: Medicinska naklada, 2004.

18. Savić K, Banić M. Fizikalni tretman kod porođajne paralize plexus brachialis. Med pregled, 1979.

## 10. SAŽETAK

Oštećenje plexusa brachialis stanje je koje najčešće nastaje kao posljedica mehaničkog oštećenja nastalog najčešće u toku porođaja. Ovo stanje kod novorođenčeta nije česta pojava, ali može dovesti do trajne onesposobljenosti i invaliditeta.

Plexus brachialis tvore korijenovi C5- Th1, a oštećenje se klasificira po zahvaćenosti moždinskih živaca o čemu ovisi i klinička slika. Razlikuju se: Erb-Duchenne pareza ili oštećenje gonjih korjenova C5, C6, srednja ili proširena pareza ili oštećenje korjena C7, Klumpke pareza ili oštećenje donjih korjenova C8 i Th1 i miješani tip lezije ili oštećenje C5, C6, C7, C8 i Th1 korjenova. Zbog oštećenja navedenih korjenova, uz ovo stanje veže se nemogućnost izvođenja abdukcije i vanjske rotacije, a unutrašnji rotatori su očuvani pa se ruka nalazi u unutarnjoj rotaciji. Također, zbog paralize lakat je ekstenziran, a podlaktica se nalazi u pronaciji, dok je pomičnost prstiju očuvana.

Habilitacijski postupak provodi se nakon objektivne evaluacije stanja, te izrađenog individualnog plana i programa uz pomoć svih članova rehabilitacijskog tima.

Fizioterapijsku intervenciju potrebno je započeti što ranije kako bi se spriječile brojne posljedice kao što su npr. kontrakture zahvaćenih zglobova i razvoj abnormalnih obrazaca pokreta.

Početna terapija uključuje zaštitu zglobova i ruke od daljnjih povreda. Pozicioniranje i pravilan baby handling su vrlo bitni jer osiguravaju da zahvaćeni ekstremitet bude uvijek u svim položajima podržan i zaštićen. Intenzivna fizioterapija je neophodna, a poseban naglasak u daljnjem procesu rehabilitacije stavlja se na facilitaciju normalnog pokreta, očuvanje normalnog opsega kretanja u zglobovima te snaženje zahvaćene muskulature. U fizioterapijsku intervenciju uključuju se i ostali postupci kao što su: senzorno osvješćivanje, elektroterapija, hidroterapija, radna terapija te terapijske vježbe koje uključuju i pasivne i aktivne oblike terapije, te neke fizioterapijske koncepte kao što su Vojta, Bobath i PNF.

Fizioterapeut, kao član tima u provođenju cjelokupnog postupka, kroz fizioterapijski proces procjenjuje, evaluira, postavlja fizioterapijsku dijagnozu i provodi intervenciju na razini funkcionalnog ograničenja i onesposobljenja, te educira djetetove roditelje.

Terapija se provodi toliko dugo koliko funkcionalno onesposobljenje to zahtijeva, a ukoliko se ovakvim, konzervativnim načinom liječenja ne postignu željeni rezultati u određeno vrijeme, prelazi se na neurokirurško liječenje.

## 11. SUMMARY

Brachial plexus palsy is the condition that is most commonly resulting from the mechanical damage occurring during childbirth. This condition in a newborn is not a common occurrence, but can lead to permanent disability.

Plexus brachialis forms the roots of C5-Th1, and the damage is classified by the involvement of the brain nerve, which also depends on the clinical picture. The condition can be categorised into four types: Erb-Duchenne paresis or damage to the roots C5, C6, medium or extended paresis or root damage C7, Klumpke paresis or damage to the lower roots C8 and Th1 and mixed type lesions or damage to C5, C6, C7, C8 and Th1 roots. Due to the damage of the mentioned roots, this condition is associated with the inability to perform abduction and external rotation, and the internal rotators are preserved so the hand is in the inner rotation. Also, due to paralysis, the elbow is in a position of extension, and the forearm is in the pronation, while the fingers movements are preserved.

The habilitation procedure is carried out after an objective evaluation of the condition, and created individual plan and program with the help of all the members of the habilitation team.

Physiotherapeutic intervention should be started as early as possible to prevent numerous consequences such as contractures of the affected joints and the development of abnormal movement patterns.

In the first days the therapy is focused on the protection of joints and hands from further injuries. Positioning and proper baby handling are very important because they ensure that the affected extremity is always supported and protected. Intensive physiotherapy is necessary, with special emphasis in the further process of habilitation being placed on the facilitation of normal movement, the preservation of the normal range of movement in the joints and the strengthening of the affected musculature. Physiotherapeutic interventions also include other procedures such as sensory awareness, electrotherapy, hydrotherapy, work therapy and kinesitherapy, including passive and active therapeutic forms, and some physiotherapeutic concepts such as Vojta, Bobath and PNF.



Physiotherapist, as a member of the team in conducting the whole procedure- evaluates the process, sets physiotherapeutic diagnosis and performs intervention at the functional restriction and disability level, and educates the child's parents.

Therapy is performed as long as functional disability requires it, and if such a conservative treatment does not achieve the desired results at a given time, neurosurgical treatment will be done.

## 12. ŽIVOTOPIS

Ime: Paula

Prezime: Marić

Rođena sam 20.03.1997. godine u Sinju, Hrvatska.

Osnovnu školu "fra Pavla Vučkovića" u Sinju završila sam 2011. godine.

Srednjoškolsko obrazovanje nastavila sam u Sinju, u gimnaziju Dinka Šimunovića iste godine, a završila 2015. godine.

Pri Sveučilištu u Splitu, Sveučilišni odjel zdravstvenih studija, preddiplomski studij fizioterapije upisala sam 2016. godine.