

# Primjena procesa zdravstvene njege bolesnika sa crijevnom stomomom

---

**Radić, Katarina**

**Undergraduate thesis / Završni rad**

**2014**

*Degree Grantor / Ustanova koja je dodijelila akademski / stručni stupanj:* **University of Split / Sveučilište u Splitu**

*Permanent link / Trajna poveznica:* <https://um.nsk.hr/um:nbn:hr:176:929220>

*Rights / Prava:* [In copyright](#) / [Zaštićeno autorskim pravom.](#)

*Download date / Datum preuzimanja:* **2025-01-13**

*Repository / Repozitorij:*



Sveučilišni odjel zdravstvenih studija  
SVEUČILIŠTE U SPLITU

[Repository of the University Department for Health Studies, University of Split](#)



UNIVERSITY OF SPLIT



DIGITALNI AKADEMSKI ARHIVI I REPOZITORIJI

SVEUČILIŠTE U SPLITU

Podružnica

SVEUČILIŠNI ODJEL ZDRAVSTVENIH STUDIJA

PREDDIPLOMSKI SVEUČILIŠNI STUDIJ

SESTRINSTVA

**Katarina Radić**

**ZDRAVSTVENA NJEGA BOLESNIKA**

**SA CRIJEVNOM STOMOM**

**Završni rad**

Split, 2014.

SVEUČILIŠTE U SPLITU

Podružnica

SVEUČILIŠNI ODJEL ZDRAVSTVENIH STUDIJA

PREDDIPLOMSKI SVEUČILIŠNI STUDIJ

SESTRINSTVA

**Katarina Radić**

**ZDRAVSTVENA NJEGA BOLESNIKA**

**SA CRIJEVNOM STOMOM**

**Završni rad**

Mentor:

**Ante Buljubašić, dipl.med.techn.**

Split, 2014.

## SADRŽAJ

1. UVOD.....	1
1.1. Anatomija i fiziologija tankog crijeva.....	2
1.1.1. Ileostoma .....	4
1.2. Anatomija i fiziologija debelog crijeva.....	4
1.2.1. Kolostoma.....	7
1.2.1.1. Vrste kolostome.....	8
1.2.1.2. Indikacije za izvođenje stome.....	10
1.2.1.3. Izgled zdrave kolostome.....	11
1.2.1.4. Komplikacije kolostome.....	13
1.2.1.4.1. Rane komplikacije kolostome.....	13
1.2.1.4.2. Kasne komplikacije kolostome.....	14
1.2.1.4.3. Komplikacije kože oko stome.....	14
2. CILJ RADA.....	16
3. RASPRAVA.....	17
3.1. Zdravstvena njega s kolostomom.....	18
3.1.1. Prijeoperacijska zdravstvena njega za bolesnika s kolostomom.....	18
3.1.1.1. Fizička priprema.....	19
3.1.1.2. Psihološka priprema.....	20
3.1.2. Priprema bolesnika dan prije operacije.....	21

3.1.3.Priprema bolesnika na dan operacije.....	21
3.1.3.1. Priprema operacijskog polja.....	22
3.1.4.Poslijeoperacijska zdravstvena njega.....	22
3.2.Sestrinske dijagnoze.....	24
3.3.Toaleta stome i očuvanje integriteta kože oko stome.....	27
3.3.1. Pomagala za stomu.....	27
3.3.1.1. Jednodijelne vrećice .....	28
3.3.1.2.Dvodijelne vrećice .....	29
3.3.2.Postupak promijene vrećice.....	29
3.3.3.Irigacija stome.....	32
3.4.Prehrana osoba sa stomom.....	33
3.4.1.Mogući problemi vezani za prehranu.....	33
3.5. Život pacijenta nakon liječenja.....	34
3.5.1. Posao.....	34
3.5.2. Obitelj.....	35
3.5.3. Seksualni život.....	35
3.5.4.Društveni život.....	36
3.5.5.Putovanja.....	36
3.5.6.Sport i rekreacija.....	36
3.6.Udruženja osoba s kolostomom.....	37
4. ZAKLJUČAK.....	38
5. LITERATURA.....	39
6. SAŽETAK.....	40

7. SUMMARY.....	41
8. ŽIVOTOPIS.....	42

## ZAHVALA

*Zahvaljujem svima koji su svojim strpljenjem, savjetima i podrškom pridonijeli izradi ovog završnog rada, posebno mentoru Anti Buljubašić, dipl.med.techn.*

*Posebno zahvaljujem svojim roditeljima na njihovoj bezuvjetnoj podršci, strpljenju i razumijevanju tijekom cijelog mog školovanja.*

## 1. UVOD

Stoma je kirurški crijevni otvor koji je izvučen na prednju trbušnu stjenku. Postoje crijevne (enterostome) koje se dijele na ileostome i kolostome, te stome urinarnog sustava (ureostome) koje se dijele na pielostome, ureterostome, cistostome. Izvedeni otvor pomaže probavnom ili urinarnom sustavu u slučajevima, kada iz medicinskih razloga, osobe ne može više normalno urinirati ili imati stolicu. Postoji više poznatih razloga zašto se izvodi stoma, a to su: karcinom crijeva, rektuma ili mokraćnog mjehura, upalne bolesti probavnog sustava kao Chron-ova bolest ili ulcerozni kolitis, anomalije pri rođenju, peritonitis, gubitak kontrole anusa.

Ileostoma je privremeni ili stalni otvorna tankom crijevu koji služi za pražnjenje fekalnih masa.

Kolostoma je privremeni ili stalni otvor na kolonu koji služi za pražnjenje stolice. Izvodi se s ciljem privremena isključivanja crijeva iz pasaže ili kao trajni otvor radi odvođenja stolice i plinova. (1)

Zahvat postavljanja stome uzrokuje poremećaj fizioloških funkcija pacijenta, ali s druge strane uklanja tegobe koje pogoršavaju zdravlje pacijenta i omogućuje mu povratak svakodnevnom životu.(1)

Sama spoznaja da će pacijent postati nositelj stome, predstavlja veliki stres te se to odražava na sve sfere njegova života. Zbog toga je kvalitetna psihofizička priprema prije i poslije operativnog zahvata veoma bitna, kako bi se omogućila lakša prilagodba na novonastalo stanje. (1)



## 1.1. Anatomija i fiziologija tankog crijeva

Tanko crijevo je mišićna cijev obložena sluznicom putem koje se probavlja hrana, obavlja apsorpcija vode, minerala i mineralnih soli te proizvoda nastalih digestijom. To je dio probavne cijevi koji povezuje želudac i debelo crijevo i dugo je tri do pet metara.

Tanko crijevo se sastoji od tri dijela:

- dvanaesnika (duodenuma), duljine do 25 cm, u koga se ulijevaju probavni sokovi jetre i gušterače
- jejunuma-tašto crijevo, duljine 2-8 m, u kojemu se dovršava razgradnja hrane
- ileuma vito crijevo, duljine oko 4 m, u kojemu se razgrađeni sastojci hrane upijaju u krv

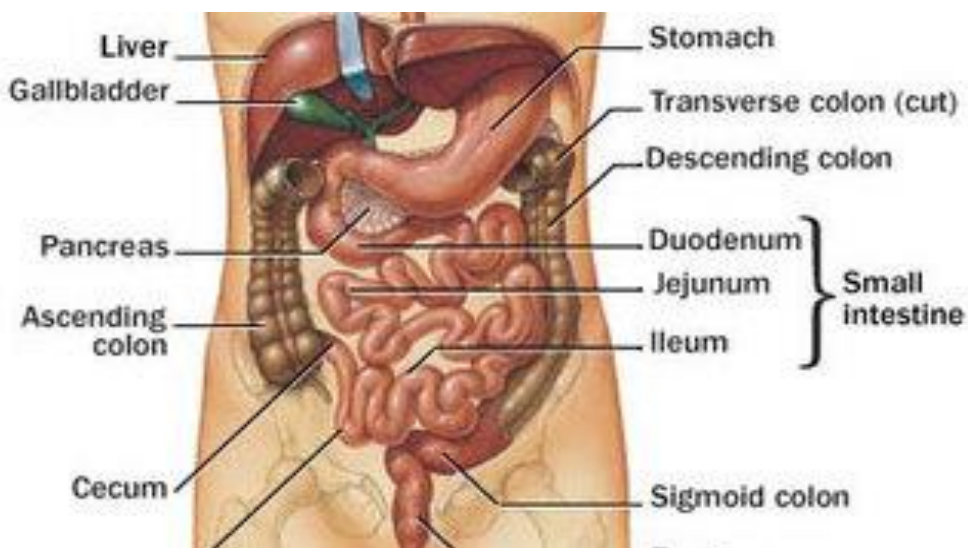
Ileum sadrži kratke i brojne nabore, obilno je i sadržajno prokrvljen i ima uski lumen. Jejunum ima širi lumen i slabije cirkularne nabore, obično je smješten u lijevom dijelu trbušne šupljine, i ileum u maloj zdjelici, u desnom donjem kvadrantu. Opskrba tankog crijeva krvlju obavlja se putem gornje mezenterijske arterije, koja se drenira preko gornje mezenterijske vene. Venska se krv iz tankog crijeva skuplja u gornjoj mezenterijalnoj veni i preko portalne vene odlazi u jetru. Limfna drenaža počinje u Peyerovim pločama, koje se nalaze u submukoznom sloju ileuma. Putem sitnih žila limfa izlazi kroz mezenterij te preko nekoliko razina limfnih čvorova dopijeva u cisternu hili. Crijevo preko desnog vagusa inervira parasimpatikus, a simpatikus inervira preko malog i velikog splanhičnog živca. (2)

Fiziološke funkcije tankog crijeva su apsorpcija, digestija i peristaltika. Mišićnom aktivnosti i peristaltikom hrana se kreće iz oralnih u aboralne dijelove crijeva. Peristaltički val u čovjeka putuje brzinom oko 1 cm/s, te nakon 10 – 15 cm nastane novi val. Snaga i širenje mišićne kontrakcije mijenjaju se zbog utjecaja hormona i živaca. Acetilolin stimulira motilitet tankog crijeva, a adrenalin ga inhibira. Kolecistokinin stimulira motoričku aktivnost crijeva, a sekretin, glukagon i vazoaktivni intestinalni polipeptid (VIP) je inhibiraju. (2)

Probavni crijevni sok nastaje u Lieberkuhnovim kriptama. To je čista tekućina i dnevno se stvori do tri litre. Enzimi crijevnog soka potječu iz raspadnutih epitelnih stanica Lieberkuhnovih kripti.

Simpatički živčani sustav, koji čini intramuralni pleksus, stimulira mišiće mukoze, čijim se radom stvaraju nabori sluznice. Pojedina mišićna vlakna sluznice ulaze u crijevne resice i izazivaju njihovu kontrakciju. Skraćivanje i izduživanje resica nalikuje na “muženje” kojim limfa iz središnjeg limfnog kanalića otječe u limfni sustav. (2)

Prosječno se u crijevu apsorbira 5 – 9 litara vode dnevno, a 1 – 2 litre iz tankog crijeva prođe kroz ileocekalnu valvulu u debelo crijevo. Tanko je crijevo inervirano intraluminalnim živčanim pleksusom, koji se dijeli na vanjski, mijenterični ili Auerbachov, te na unutrašnji ( submukozni ) ili Meissnerov pleksus. (2)

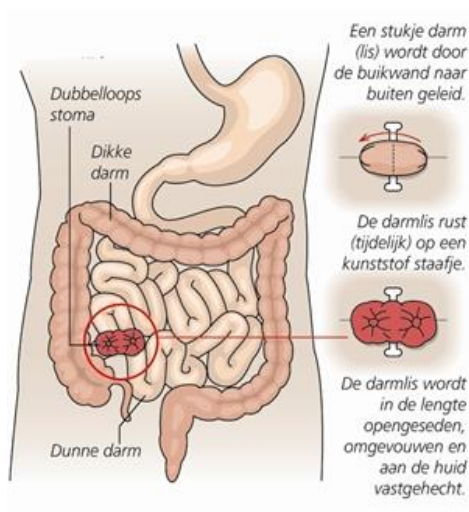


**Slika 1.** Tanko crijevo

**Izvor:** <http://tradicionalnabosanskamedicina.weebly.com/probavni-sistem.html>

### 1.1.1. Ileostoma

Ileostoma je pričvršćivanje završnog dijela tankog crijeva na abdomen. Ileostoma ima značajku da je malo izvan trbušne stijenke tako da može ući komotno kroz otvor podloge i prazni tekuću stolicu (koja se sastoji od vode, sokova stolice i ostataka neprobavljene hrane) visoko iritirajući za kožu. Ileostoma ne prima znakove, pošto ne posjeduje mišić (za razliku od anusa). Praznit će ujednačeno svoj sadržaj - tekućinu bez mogućnosti kontrole. Pražnjenje sadržaja - tekućine bit će skoro uvijek konstantno u toku dana i neće biti moguće zgušnjavanje zbog nedostatka upijanja određenih sastojaka koji se obavlja u debelom crijevu (niži dio probavnog sustava). (2)



Slika 2. Ileostoma

Izvor: [www.mst.nl/incontinentiecentrum/stoma\\_poli/website/ileostoma.html](http://www.mst.nl/incontinentiecentrum/stoma_poli/website/ileostoma.html)

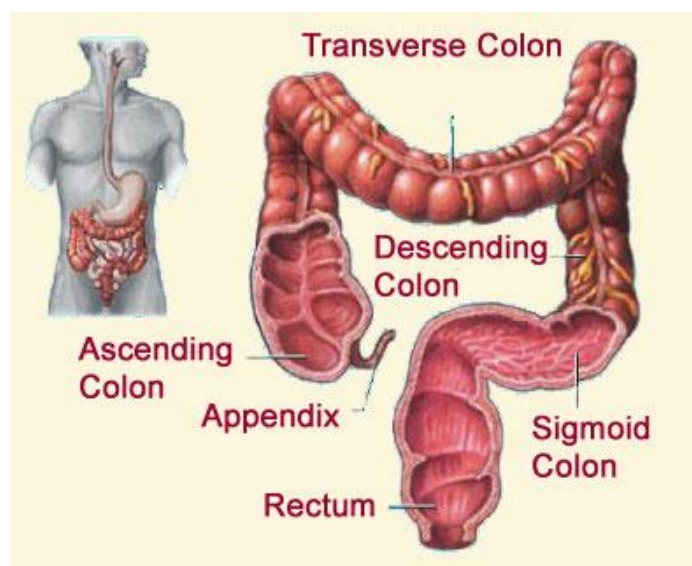
## 1.2. Anatomija i fiziologija debelog crijeva

Debelo crijevo, *intestinum crassum*, nastavlja se na tanko crijevo u desnom, donjem dijelu trbuha. Tanko crijevo ulazi u debelo crijevo postranice i tu nastaje

crijevna vrećica nazvana *slijepo crijevo*, *caecum*, na čijem je dnu uski crvuljak, *appendix vermiformis*.

Debelo je crijevo usmjereno prema gore i dopire do jetre kao uzlazno, *colon ascendens*, potom zakreće na lijevu stranu, *colon transversum*, pa se spušta lijevom stranom trbuha silaznim dijelom, *colon descendens*. Prije ulaza u malu zdjelicu zavojito je u obliku slova s, *colon sigmoideum*, završava ravnim crijevom, *rectum*, koja leži ispred križne kosti i otvara se prema van čmarom, *anus*. Od tankog crijeva se razlikuje time što je šire i izvana je naborano.

Debelo crijevo je izvana obmotano glatkom vlažnom seroznom opnom koja na stražnjoj strani crijeva oblikuje podvostručenje i prelazi u plosnati držak crijeva ili opornjak, *mesenterium*. (2)



**Slika 3.** Debelo crijevo

**Izvor:** <http://www.medicinabih.info/2010/01/24/colon/>

Glavne funkcije debelog crijeva su:

- apsorpcija vode i elektrolita iz himusa – za to je zadužena proksimalna polovina koja se naziva apsorpcijski kolon.
- pohranjivanje fekalnih masa – to se obavlja u distalnoj polovini kolona, te se taj dio naziva središnji kolon.

U debelom crijevu odvijaju se dvije osnovne vrste kretnji: kretnje miješanja i kretnje potiskivanja. Miješanje se postiže stvaranjem haustra, a haustralne kontrakcije pridonose i potiskivanju sadržaja debelog crijeva prema čmaru. Kretnje se obično pojačavaju nakon obroka. Kad fekalne mase dospiju u rektum, potiče se defekacijski refleks.

Defekacija je pražnjenje izmetina (fecesa), a defekacijski se refleks odigrava u nekoliko faza. Dolaskom fekalnih masa u rektum rasteže se njegova stjenka, što uzrokuje refleksnu peristaltiku distalnog dijela debelog crijeva, pa se feces potiskuje prema anusu. Međutim, u predjelu anusa postoje dva sfinktera, unutrašnji i vanjski. Unutrašnji je građen od glatkog mišićja i nije pod utjecajem naše volje, dok vanjski tvori prugasto mišićje pa se može voljno rastezati i opuštati. Približavanjem peristaltičkih valova tonus unutrašnjeg sfinktera popušta. Da bi došlo do defekacije, mora popustiti i vanjski sfinkter. Nema li prikladnih uvjeta za defekaciju, ona se voljnom kontrakcijom vanjskog sfinktera može odgoditi.

U debelom crijevu ne izlučuju se probavni enzimi, no njegova sluznica obiluje žlijezdama koji izlučuju sluz. Zadaća je sluzi zaštita crijevne sluznice te oblikovanje fekalne mase.

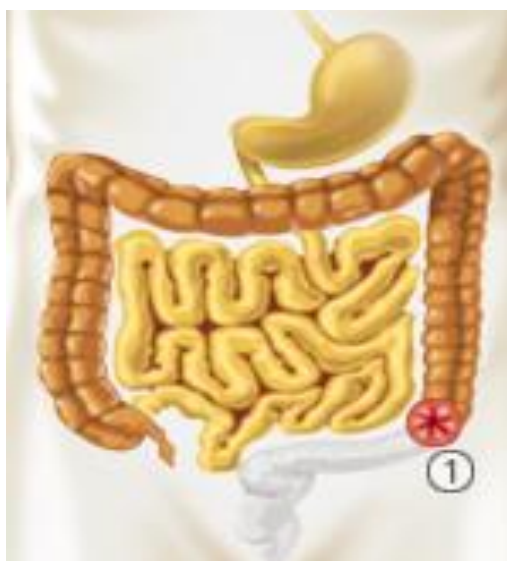Apsorpcija je u debelom crijevu ograničena na vodu i elektrolite. To se uglavnom događa u prvoj polovici debelog crijeva. U fecesu je mnoštvo bakterija, a neke od njih imaju i fiziološko značenje jer proizvode tvari koje su važne organizmu (vitamini K, B12, tiamin, riboflamin). (2)

### 1.2.1. Kolostoma

Naziv kolostoma potjeće od grčkih riječi „*colon*“ (debelo crijevo) i „*stoma*“ (otvor). Označava otvor povezan sa debelim crijevom. (3)

Kolon je dio crijeva koji se nalazi između tankog crijeva i rektuma. On usmjerava stolicu koja nastavlja preko rektuma, analnog kanala i anusa prema van. Kolostoma se izvodi isključivo kirurškim putem, klasičnom ili laparaskopskom operacijom u potpunoj anesteziji. (4)

U većini slučajeva kolostoma je privremena (kod komplikacija divertikuloze, opstrukcija ili perforacija) i biti će odstranjena i omogućit će prirodan tok, ali ponekad ostaje kao trajno rješenja (izvodi se kod karcinoma koji zahtijeva resekciju rektuma). Općenito obje vrste stome pozicioniraju se u donjem dijelu lijevog abdomena, ali iz tehničkih razloga moguće ih je postaviti i desno. Kolostomu, na lijevoj strani kolona i sigme, lakše je regulirati jer je stolica formirana, a pražnjenje se može regulirati i ispiranjem (irigacija) i/ili dijetom. (5)



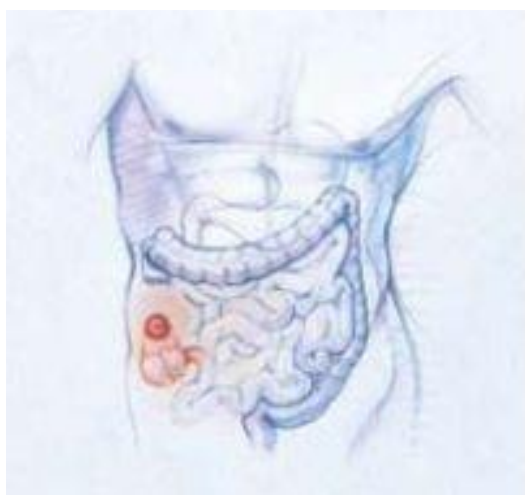
**Slika 4.** Kolostoma

**Izvor:** [www.stomacare.bbraun.de/cps/rde/xchg/om-stomacare-de-de/hs.xsl/7281.html](http://www.stomacare.bbraun.de/cps/rde/xchg/om-stomacare-de-de/hs.xsl/7281.html)

### 1.2.1.1. Vrste kolostome

Vrsta stome se određuje ovisno o kojem dijelu kolona se radi, prema načinu izvođenja i dužini trajanja postavljanja stome.

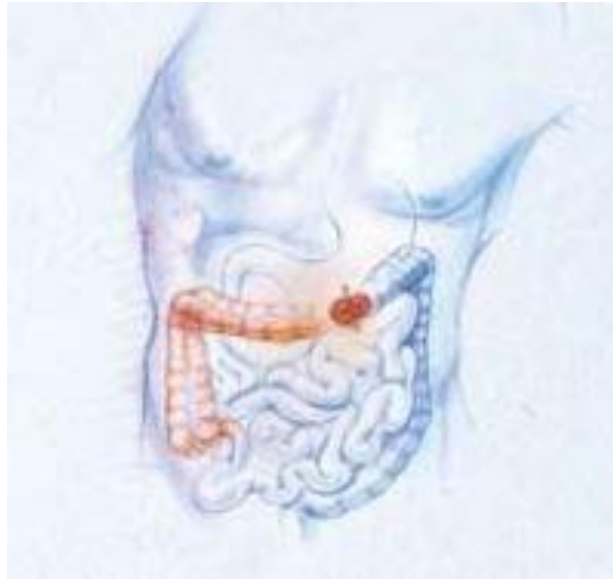
- Stoma ascendentnog kolona (cekostome) – najrjeđa vrsta kolostome koja se izvodi uz pomoć katetera i uvijek je privremenog karaktera, a mjesto izvođenja je na koži donjeg desnog djela trbuha. (6)



**Slika 5.** Stoma ascendentnog kolona

**Izvor:** <http://www.pabukimekartu.lt/stomos-operaciju-tipai>

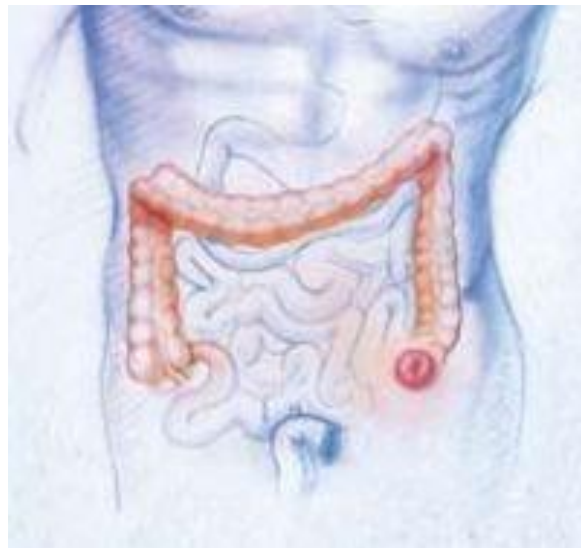- Stoma transversalnog kolona (transverzostome) – rjeđi oblik kolostome koji se izvodi na gornjem dijelu trbuha na oko 5–6 poprečnih prstiju iznad pupka sa desne ili lijeve strane. (6)



**Slika 6.** Stoma transverzalnog kolona

**Izvor:** <http://www.pabukimekartu.lt/stomos-operaciju-tipai>

- Stoma sigmoidnog kolona (sigmoidostome) – ovo je najčešći način izvođenja kolostome, a izvodi se na koži donjeg lijevog dijela trbuha. (6)



**Slika 7.** Stoma descendentalnog kolona

**Izvor:** <http://www.pabukimekartu.lt/stomos-operaciju-tipai>



- Dvocijevni anus praeternaturalis – ima dva otvora (aktivni i neaktivni). Za sestru je bitno znati koji je od tih dvaju otvora aktivan, jer u taj otvor treba davati klizme poslije otvaranja kolostome.
- Jednocijevni anus praeternaturalis – ima samo aktivni otvor jer je donji dio debelog crijeva operacijski odstranjen.
- Privremene – kada postoji mogućnost za njihovo zatvaranje
- Trajne – kada ne postoji mogućnost zatvaranja stome. (7)

### *1.2.1.2. Indikacije za izvođenje kolostome*

Indikacije za postavljanje crijevne stome su:

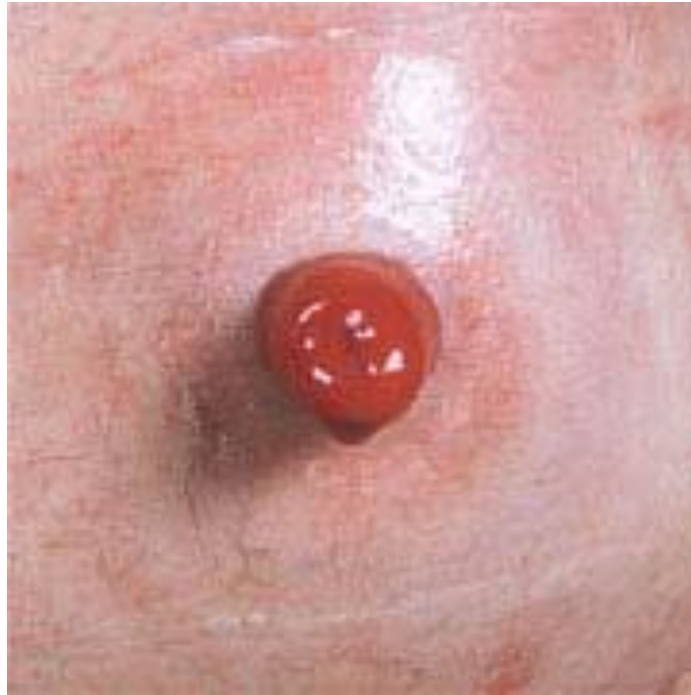- Akutni zapetljaj crijeva – najčešći razlog za izvođenje kolostome, a uzrok nastanka može biti tumor unutar debelog crijeva koji zatvara put crijevnom sadržaju, uklještenje dijelova debelog crijeva, itd.
- Akutne upale debelog crijeva
- Ozljede debelog crijeva
- Zbog odstranjenja fistula između završnog dijela debelog crijeva i drugih organa
- Nemogućnost kontroliranja pražnjenja debelog crijeva zbog neuroloških oboljenja
- Operacija tumora završnog dijela debelog crijeva kada se ono otklanja u cjelini ili djelomično
- Tumori završnog dijela debelog crijeva koji se ne mogu odstraniti kirurški, već se kolostoma izvodi samo u cilju sprječavanja potpunog zatvaranja crijeva tumorom
- Određenih dječje bolesti – upalne zarazne bolesti, prirođene anomalije i poremećaji, itd. (7)

### *1.2.1.3. Izgled zdrave kolostome*

Jednocjevna kolostoma ima izgled pravilnog kružnog ili relativno pravilnog elipsastog otvora na koži trbuha. Debelo crijevo je šavovima pričvršćeno za rub otvora, tako da se nalazi ili u ravnini trbušnog zida ili oko 1-1,5 cm nad trbušnim zidom. Unutar otvora se vidi ružičasta boja sluznica i koža, unutrašnjeg pokrivača crijeva, u čijem se središnjem dijelu nalazi otvor na kojem se prazni stolica. (8)

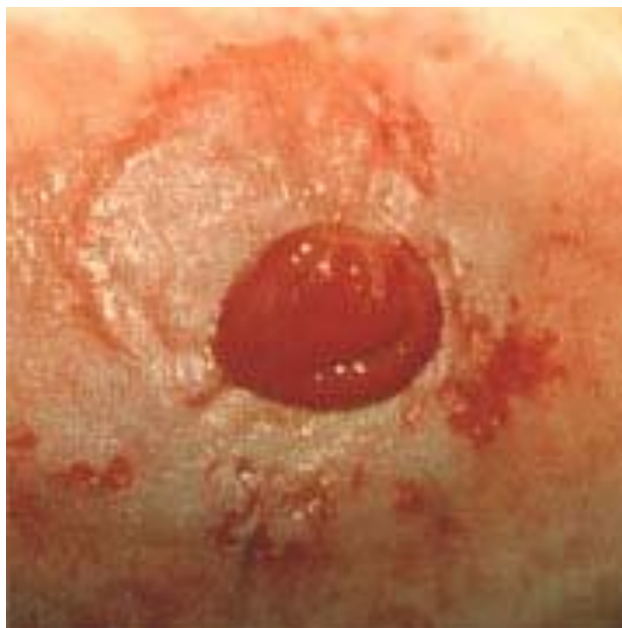
Dvocijevne kolostome su obično većih dimenzija, elipsastog oblika i imaju dva otvora. Jedan je dovodni otvor na koji se prazni stolica, dok je drugi pasivni otvor koji vodi u dio crijeva prema prirodnom anusu. Na dvocijevnim kolostomama se često postavlja tzv „jahač“, koji je u stvari, privremena gumena ili plastična cjevčica , čija je uloga da nakonoperacije sprječava da debelo crijevo sklizne nazad u trbušnu šupljinu. Jahač se obično odstranjuje petog dana nakon operacije. Na izvedenu kolostomu se već na kraju operacije postavlja originalni prsten sa kesicom za sakupljanje sadržaja ukoliko je kolostoma otvorena, ili se kolostoma pokrije sterilnom gazom, ukoliko se njeno otvaranje odloži za dan poslije operacije.

Važno je mjeriti veličinu stome zbog primjene adekvatnih podloga i veličine otvora stoma vrećica. U prva dva mjeseca nakon operacije, bolesnik mjeri veličinu stome jedan put tjedno, druga dva mjeseca jedan put u dva tjedna, a ostalih osam mjeseci jedan put mjesečno. (8)



**Slika 8.** Izgled zdrave kože sa crijevnom stomom

**Izvor:** [www.stoma-medical.hr/kutakzp/s2-odrzavanje\\_koze\\_oko\\_stome\\_zdravom.html](http://www.stoma-medical.hr/kutakzp/s2-odrzavanje_koze_oko_stome_zdravom.html)



**Slika 9.** Izgled inficirane kože sa crijevnom stomom

**Izvor:** [www.stoma-medical.hr/kutakzp/s2-odrzavanje\\_koze\\_oko\\_stome\\_zdravom.html](http://www.stoma-medical.hr/kutakzp/s2-odrzavanje_koze_oko_stome_zdravom.html)

#### 1.2.1.4. *Komplikacije kolostome*

Komplikacije kolostome nastaju zbog neprimjerenog mjesta kolostome, nepravilne kirurške tehnike te neadekvatne njege. Javljaju se u ranom i kasnom razdoblju od operativnog zahvata, te mogu imati akutni ili pak kronični tijek.

Da bi se komplikacije mogle na vrijeme uočiti i tretirati potrebno je znati na koji se način manifestiraju i na što treba obratiti pažnju prilikom provođenja zdravstvene njege. Ovisno o težini pojedine komplikacije ovisit će i brzina i način njenog zbrinjavanja. (7)

##### 1.2.1.4.1. Rane komplikacije

Rane komplikacije kod postavljanja kolonostome javljaju se neposredno nakon operacijskog zahvata do nekoliko dana nakon, maksimalno 30 dana.

- Krvarenja i parastomalni hematomi – razlog može biti neadekvatna hemostaza. Javlja se iz mezenterija ili pak rubova stome. U najvećem broju slučajeva nestaje spontano te ne zahtijeva daljinu obradu, osim ako se ne radi o obilnijem krvarenju.
- Parastomalna evisceracija – predstavlja odvajanje šavova oko stome. Na stjeci trbuha je preveliki otvor.
- Nekroza – opasna komplikacija koja može dovesti do razvoja potkožnog apscesa i peritonitisa. Obilježena je propadanjem tkiva. Razlozi nastanka leže u lošoj vaskularizaciji ili trombozi. Javlja se 24 – 72 h nakon operacijskog zahvata, a detektirati se može po promijeni boje stome koja postaje sve bljeđa, a zatim sve tamnija, sve do crne boje. Nekroza se rješava kirurškim putem.
- Perforacija – može se razviti zbog neadekvatne kirurške tehnike ili zbog pogoršanja osnovne bolesti. (8)

#### 1.2.1.4.2. Kasne komplikacije

Kasne komplikacije kod postavljanja kolonostome javljaju se mjesec dana i više nakon operacijskog zahvata.

- Parastomalna kila – nastaje prolaskom crijeva kroz defekt trbušnog zida uz samu stomu, a vidljiva je kao otekline. Javlja se u 50 % bolesnika sa crijevnim stomama
- Krvarenje stome – javlja se kod irigacije stome, postavljanja vrećica ili kod prisutnih patoloških stanja sluznice (polipi, upale)
- Stenoza stome – je suženje otvora stome. Nastaje zbog ishemije, nekroze ili infekcije. Prisutna je bol i zatvor stolice
- Prolaps stome – je ispadanje stome kroz otvor zbog loše fiksacije. Češće se javlja kod „loop“ kolostomija te kod djece zbog slabosti trbušne muskulature. Liječenje obuhvaća kiruršku intervenciju ako ne pomogne nošenje stomalnog remena
- Mehanički zatvor – javlja se zbog tvrde stolice, priraslica ili stranog tijela
- Peristomalni apsces ili fistula – ovu komplikaciju obilježava otok, bol, povišena temperatura te otežano pražnjenje stome. Češće se javlja kod bolesnika s upalnim promjenama probavnog sustava. (8)

#### 1.2.1.4.3. Komplikacije kože oko stome

Oštećenje kontinuiteta kože oko kolonostome mogu se podijeliti na:

- Hiperplazija – je prekomjeran rast stanica kože i potkožnog tkiva koji nastaje nakon dugotrajnog izlaganja nekom nadražujućem sredstvu. Može se javiti nekoliko mjeseci ili pak godina nakon operativnog zahvata. Promijenjeno tkivo je sive boje, vlažno, ispucalo te se širi okolo stome.
- Nadražajni dermatitis – nije alergijskog porijekla, te nastaje u kontaktu s nadražujućom tvari. Može nastati zbog samog sadržaja stome ili zbog nanošenja sredstava za njegu stome. Koža je crvena i nagrižena

- Kandidijaza – u najvećem broju slučajeva je prisutna kod pacijenata koji su na imunosupresivnoj terapiji i dugotrajnoj antibiotskoj terapiji. Koža je crvena, prekrivena bjelkastim naslagama ili osipom. Promjene su lokalizirane oko stome te ispod podloge. Problem se rješava higijenskim mjerama te antimikotskim kremama.
- Mehaničke ozljede – mogu se uvijek javiti zbog grube manipulacije sa stomom i neadekvatnog provođenja stomalne regije. (8)

## **2. CILJ RADA**

Cilj rada je prikazati primjenu procesa zdravstvene njege pacijenta sa crijevnom stomom; prijeoperacijska zdravstvena njega i neposredna prijeoperacijska priprema te provođenje toaleta stome. Također će u radu biti prikazan zdravstveni odgoj bolesnika sa crijevnom stomom.

### 3. RASPRAVA

Proces zdravstvene njege, kao metoda suvremene sestrinske prakse označava pristup u otkrivanju i rješavanju bolesnikovih problema, a temelji se na racionalnosti, logičnosti i znanju. Ista bolest ne uzrokuje u različitim ljudi iste probleme. (9)

U procesu zdravstvene njege medicinske sestre organizirano i ciljano prikupljaju podatke s namjerom da otkriju bolesnikove probleme, pri čemu uvažavaju tjelesno i psihičko stanje, dob, kognitivne sposobnosti i kulturno okruženje bolesnika. Zdravstvena njega se planira i procjenjuje zajedno s bolesnikom. Planovi zdravstvene njege izrađuju se za svakog bolesnika posebno, nakon sustavno utvrđenih problema, što je prikaz individualnog pristupa i prilagođavanja zdravstvene njege bolesniku. Kakvoća zdravstvene njege ocjenjuje se na temelju provedenih postupaka i postignutih rezultata (ostvarenih ciljeva. Nikada ne zaboravimo u bolesniku gledati čovjeka, od onog prvog trenutka da ga oslovimo prezimenom, da se on osjeća kao osoba, a ne kao broj, što treba poštovati do kraja njegove hospitalizacije. Proces zdravstvene njege neophodan je u primjeni, osigurava holistički, sustavan, individualan i prilagođen pristup, tj. „, da čovjek uistinu ostane čovjekom." (9)

Dobra kontinuirana zdravstvena njega ne može se osigurati bez odgovarajuće dokumentacije. Dokumentacija u procesu zdravstvene njege osigurava cjelovit i dinamičan skup podataka o bolesnikovim potrebama, sestrinskoj skrbi i postignutim rezultatima. Omogućava evaluaciju sestrinske skrbi. Sredstvo je komunikacije između medicinskih sestara, što osigurava kontinuitet sestrinske skrbi. Prikaz je individualnog i holističkog pristupa svakom bolesniku. Podaci iz literature ističu važnost dokumentacije i kroz: profesionalnu odgovornost, pravnu zaštitu, izradu nastavnih planova, standarda i normativa, istraživanje u sestrinstvu. Medicinske sestre dokumentaciju moraju shvatiti kako sastavni dio cjelokupne sestrinske skrbi, koji je nužan za osiguravanje individualizirane i kontinuirane skrbi, a ne kao na nešto što je samo sebi svrhom. (10)



### **3.1. Zdravstvena njega bolesnika s kolostomom**

Zdravstvena njega bolesnika s kolostomom se sastoji od prijeoperacijske, neposredne prijeoperacijske te poslijeoperacijske zdravstvene skrbe. Svrha postupaka je osigurati čistu i zdravu stomu i okolnu kožu, osigurati eliminaciju stolice bez komplikacija te smanjiti pacijentovu tjeskobu i osjećaj ugroženog dostojanstva. (11)

Svi se mi prestrašimo i od same pomisli na kirurški zahvat. Još uz to neugodan sadržaj koji izlazi iz stome na nefizičkim mjestima stvara veliku psihološku zapreku u resocijalizaciji i povratku uobičajnom životu. Važno je zapamtiti da je zahtjev kreiranja stome kirurški postupak koji pacijentu može spasiti život te podrška medicinskog osoblja i obitelji ne smije izostati. S obzirom da sadržaj stome izlazi spontano, a iznimno je agresivan za okolnu kožu, stomu treba pravilno njegovati. O svemu tome bolesnika i njegovu obitelj educira se u bolnici, prije i poslije operacije. Nastavak oporavka i njege stome nastavlja se kući, uz pomoć medicinskih sestara. (11)

Medicinske sestre podučavanjem pacijenta, poticanjem na što raniju samostalnost za njegu vlastite kolostome, savjetima o izboru najboljeg pomagala, načinu prehrane, zajedničkom provjerom naučenog, doprinose vraćanju samopoštovanja, samopouzdanja i želje za brzim prilagođavanjem stilu života u novonastaloj situaciji. (5)

#### **3.1.1. Prijeoperacijska zdravstvena njega za bolesnika s kolostomom**

Prijeoperacijska priprema je od velike važnosti za pacijenta. Njome se omogućava bolje razumijevanje bolesti, bolje podnošenje operativnog zahvata, umanjuje se strah, tjeskoba, te se uspostavlja bolji kontakt i suradnja sa pacijentom. Uključuje fizičku i psihološku pripremu za operacijski zahvat. (1.)

### 3.1.1.1. Fizička priprema

Fizička priprema bolesnika za operativni zahvat uključuje obavljanje pretraga, prehranu, poučavanje te pripremu probavnog sustava.

- Pretrage – sestra mora adekvatno uzeti dijagnostički materijal te ga na vrijeme uputiti u laboratorij
- Prehrana – sestra mora bolesnicima omogućiti uvjete za uzimanje hrane u bolnici. Važno je uzeti podatke o željama pacijenta (kakvu hranu voli jesti) te ih uskladiti s odredbom o prehrani koju je donio liječnik te ako se pacijent ne može hraniti samostalno, pružiti mu pomoć. Potrebno je da ta prehrana zadovoljava njegove kalorijske potrebe. Medicinska sestra mora uputiti pacijenta u važnost održavanja od uzimanja hrane na usta prije te nakon operacije.
- Poučavanje – svrha poučavanja je prevencija poslijeoperacijskih komplikacija te komplikacija dugotrajnog ležanja. Način poučavanja mora se prilagoditi pacijentu, a on mora usvojiti vježbe dubokog disanja, vježbe iskašljavanja, te vježbe nogu istopala kako bi ih nakon operacije mogao provoditi.
- Priprema probavnog sustava – obuhvaća čišćenje crijeva te održavanje od uzimanja hrane. Priprema probavnog sustava započinje treći prijeoperacijski dan, kada bolesnik uzima čistu tekućinu ili tekuću dijetu, a za čišćenje crijeva uzima jednu dražeju Dulcolaxa u 18 h. Drugog prijeoperacijskog dana bolesnik uzima čistu tekućinu ili tekuću dijetu, a za čišćenje crijeva gorku sol 30 ml 50 %-tne otopine per os u 10, 14, i 18 h. Prvog prijeoperacijskog dana bolesnik uzima čistu tekuću dijetu, a za čišćenje crijeva gorku sol, kako i prethodnog dana u 10 i 14 h. Ako je potrebno, vrši se intravenska nadoknada tekućine. Ne smije klistirati. Per os se daje 1 g neomicina ili eritromicina. Također crijeva se mogu očistiti davanjem bolesniku 2 dana prije operacije 500 ml 10%-tne otopine Manitoła uz tekuću dijetu. Dan prije operacije postupak se ponovi. Glavni cilj pripreme probavnog sustava je smanjiti broj mikroorganizama u crijevu što se postiže mehaničkim čišćenjem crijeva i primjenom antibiotika. (10)

Mehaničko čišćenje crijeva:

- Provodi se 2 dana, davanjem purgativa - najčešće magnezijev sulfat, a u novije vrijeme i osmotski diuretici (manitol, preparati laktuloze) te davanjem klizme – navečer, dan prije operacije, ne smije se davati ujutro na dan operativnog zahvata jer dio tekućine ostane u kolonu.
- 1. dan – tekuća dijeta (čaj, juha) uz Coloclenz sirup u 12 h ili manitol 20%-tni 250 ml per os
- 2. dan – čaj do 22 h, Coloclenz ili manitol klizma u 18 h.

Važno je naglasiti da se protokol pripreme probavnog sustava provodi prema liječnikovoj odredbi te da izbor metoda i farmakoloških sredstava ovisi o pravilima pojedine zdravstvene ustanove. (10)

### **3.1.1.2. Psihološka priprema**

Svrha psihološke pripreme je osigurati pacijentu najbolju moguću psihološku spremnost za kirurški zahvat. Bolesnici kod kojih je stoma napravljena imaju osjećaj kao da su izgubili dio tijela, međutim stoma nije rana nego novi organ vlastitog tijela koji mijenja izgled na što se bolesnik treba prilagoditi. Promjene se kod bolesnika mogu očekivati na svim poljima: fizičkom, psihičkom, emocionalnom, seksualnom, kognitivnom te socijalnom. Pacijent počinje drukčije doživljavati samog sebe. Podrška obitelji i zdravstvenog osoblja je ključna za uspješno prihvaćanje novonastale situacije. Kod starijih osoba oporavak će biti duži, zbog popratnih oboljenja, a isto je i s osobama koje su povučene, same i bez socijalnih kontakata. Novo usvojenje znanja i vještine, pružit će pacijentu bolje razumijevanje bolesti te preventivno djelovanje, sposobnost ranog uočavanja komplikacija kao i usvajanje znanja i vještina za njegu stome. Medicinska sestra će uključiti pacijenta u planiranje i provođenje zdravstvene njege što će pridonijeti tome da stekne povjerenje, postavlja pitanja i izrazi strahove i probleme.

Dokazano je da nakon dobre psihičke pripreme bolesnik bolje podnosi operacijski zahvat, treba manje analgetika, a boravak u bolnici se skraćuje za 1 – 2 dana. (10)

### **3.1.2. Priprema bolesnika dan prije operacije**

Zdravstvena njega bolesnika prije operacije usmjerena je na procjenu zdravstvenog stanja pacijenta, kontrolu učinjenog pretragama, provođenje osobne higijene te pripremu operacijskog polja. Dan prije operacije anesteziolog posjećuje pacijenta te mu propisuje lijekove za večer (sredstvo za spavanje ili sedativ) te premedikaciju. (11)

Postupci medicinske sestre su:

- Provjeriti jesu li obavljani svi pregledi i laboratorijske pretrage;
- Razgovarati sa bolesnikom;
- Procijeniti njegovo zdravstveno stanje;
- Pružiti mu psihološku potporu;
- Uzeti informirani, pisani, pristanak;
- Provjeriti vitalne funkcije;
- Sva odstupanja se upisuju u sestrinsku dokumentaciju;
- Osigurati lako probavljivu hranu za večeru, te mu reći da poslije ne uzima hranu, a nakon ponoći ni tekućinu;
- Izvršiti pripremu probavnog sustava;
- Provesti osobnu higijenu;
- Primijeniti ordiniranu terapiju;
- Izvaditi krv za intereakciju. (11)

### **3.1.3. Priprema bolesnika na dan operacije**

Vrlo je važna za uspješnost kirurškog zahvata. Osim ohrabrujućeg razgovora sa bolesnikom, stisak ruke, te fizički kontakt mu uvelike pomaže.

Postupci medicinske sestre su:

- Kontrolirati i izmjeriti vitalne funkcije;
- Provjeriti je li bolesnik natašte, te ima li žena menstruaciju;

- Pripremiti operacijsko polje;
- Obaviti ili uputiti na obavljanje osobne higijene;
- Upozoriti bolesnika da treba skinuti sav nakit, zubnu protezu, naočale, periku, kozmetičke preparate, lak za nokte (sve što se može skinuti);
- Staviti elastične zavoje;
- Isprazniti mokraćni mjehur prije odlaska na operaciju;
- Premedikacija se daje prema odredbi anesteziologa, medicinska sestra je mora primijeniti na ispravan način, te pratiti eventualne nuspojave. Nakon primjene predmedikacije bolesnik se više ne smije ustajati iz kreveta;
- Prijevoz bolesnika u operacijsku dvoranu s popratnom dokumentacijom te predaja medicinskoj sestri u operacijskoj dvorani. (11)

### ***3.1.3.1. Priprema operacijskog polja***

Brijanje operacijskog polja najbolje je obaviti neposredno prije operacije kao bi se smanjile mogućnost razvoja infekcije zbog mogućeg oštećenja kože prilikom samog postupka. Površina koja se brije ovisi o rezu, u načelu to je oko 15-20 cm oko predviđenog reza. Koji će se način brijanja odabrati ovisi o zdravstvenoj ustanovi. (12)

### **3.1.4. Poslijeoperacijska zdravstvena njega**

Poslijeoperacijska skrb bolesnika sa stomom uključuje sve one radnje kao i kod drugih bolesnika koji su podvrgnuti operativnom zahvatu. Svrha je što prije postići stanje u kojem će bolesnik moći samostalno zadovoljavati svoje potrebe. Nakon operativnog zahvata bolesnik se odvozi u sobu za buđenje koja se nalazi u operacijskom bloku. Bolesnik operiran u općoj anesteziji ostaje u sobi za buđenje do potpunog buđenja i stabilizacije vitalnih funkcija. Ovisno o težini kirurškog zahvata bolesnik se vraća na odijel ili se premješta u jedinicu intenzivne skrbi. (8) Poslijeoperacijska skrb naročito je usmjerena na: pravilnu njegu stome, prehranu bolesnika, prepoznavanje komplikacija

vezanih za stomu i postavljenje sestrijskih dijagnoza te njihovo rješavanje te nastavak psihološke potpore i upoznavanje sa radom stoma - klubova.

Postupci medicinske sestre su:

- Promatrati bolesnika, kontrola, mjerenje i bilježenje vitalnih funkcija, sadržaja drenova, urinskog katetera i nazogastrične sonde;
- Otkloniti poslijeoperacijske poteškoće (bol, mučnina, povraćanje);
- Spriječiti i prepoznati i opće komplikacije (krvarenje, tromboflebitis, pneumoniju);
- Promatrati vitalnost izvedenog crijeva (nekroza);
- Promatrati količinu i karakter izlučenog sadržaja (krvarenje);
- Stomu i njezinu okolicu (upalni procesi na koži oko stome, odvajanje šavova). (12)

### 3.2. Sestrinske dijagnoze

**Tablica 1.** VR za oštećenje parastomalne kože

<b>Sestrinska dijagnoza</b>	
VR za oštećenje parastomalne kože u/s 2°anus preter, kolostomom	
<b>Cilj u procesu zdravstven njege</b>	
Bolesnik/ca neće imati oštećenje kože u toku hospitalizacije	
<b>Sestrinski postupci</b>	
1.	Osigurati privatnost
2.	Objasniti bolesniku/ci postupak njege stome
3.	Pripremiti pribor potreban za njegu stome(trljačice, rukavice, obični sapun, vrećice za stomu, papirnati ručnik)
4.	Skinuti staru vrećicu i baciti u komunalni otpad
5.	Ukloniti fekalne mase mokrom trljačicom i odložiti za otpad
6.	Oprati okolnu kožu pH neutralnim sapunom i toplom vodom, posušiti papirnatim ručnikom
7.	Pričvrstiti novu vrećicu i provjeriti prijanjanje
8.	Upozoriti bolesnika/cu ako osjeti peckanje i/ili bol da javi medicinskoj sestri

**Tablica 2.** Zabrinutost

<b>Sestrinska dijagnoza</b>
Zabrinutost u/s ishoda bolesti 2°anus preater
<b>Cilj u procesu zdravstven njege</b>
Bolenik/ca će smanjiti osjećaj zabrinutosti u toku hospitalizacije
<b>Sestrinski postupci</b>
1. Poticati bolesnika/cu na verbalizaciju emocija
2. Pružiti potporu i poticati da postavlja pitanja
3. Osigurati pomoć psihoterapeuta



**Tablica 3. SMBS**

<b>Sestrinska dijagnoza</b>
SMBS-osobna higijena (2) u/s operativnog zahvata
<b>Cilj u procesu zdravstven njege</b>
Bolesnik/ca će zadovoljiti higijenske potrebe (čista koža, slunice i kosa) u toku hospitalizacije (2)
<b>Sestrinski postupci</b>
<ol style="list-style-type: none"><li>1. Osigurati privatnost</li><li>2. Pripremiti potreban pribor i okolinu</li><li>3. Prilagoditi temperaturu prema želji bolesnika/ce</li><li>4. Promatrati kožu, usmjeriti pozornost prema specifične promjene dok tuširamo bolesnika/cu</li><li>5. Poticati bolesnik/cu na samostalnost</li></ol>

### **3.3. Toaleta stome i očuvanje integriteta kože oko stome**

Edukacija i osposobljavanje bolesnika, ali i njihovih obitelji za nastavak adekvatne i samostalne njege stome u kućnim uvjetima je iznimno bitno. Na tržištu postoje razna pomagala i sredstva za njegu koja bolesnicima olakšavaju brigu za stomu, a njihov izbor ovisit će o vrsti stome te potrebama pacijenta. Njega stome općenito, vrši se pažljivo i odlučno, bez straha i srama. Stoma nije rana, već novi organ vlastitog tijela i kao takav nije potrebno za higijenu i čistoću sterilne stvari, već čiste stvari. (13)

Sestra će:

- Depilirati dlake oko stome;
- Prati (kožu) okolicu stome mlakom vodom i neutralnim sapunom;
- Posušiti kožu;
- Staviti zaštitu za kožu;
- Oblikovati otvor vrećice ili podloge prema otvoru stome kako bi rubovi podloge prilijegali na rub stome;
- Odljepiti zaštitni papir;
- Zalijepiti vrećicu. (11)

#### **3.3.1. Pomagala za stomu**

Nakon izvođenja kolostome, pacijentu će u daljnjem životu biti neophodan određeni pribor, koji će mu, uz odgovarajuću edukaciju, omogućiti da se proces defekacije odvija nesmetano te da mu ne remeti svakodnevne aktivnosti.

Pacijent se obično neposredno nakon operacije vraća u svoju bolesničku sobu ili intenzivnu njegu sa postavljenom vrećicom na podlozi. To su najčešće ista ili slična pomagala koje će pacijent koristiti kasnije, tokom daljnjeg života.

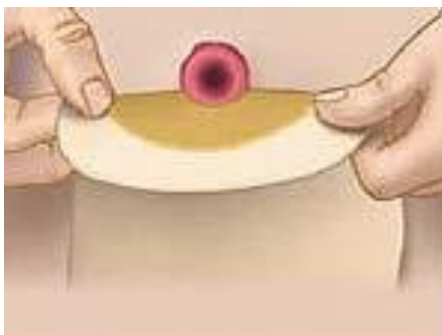Danas su bolesnicima sa stomom, na raspolaganju razna pomagala (vrećice sa stomahesivnim podlogama prilagođene tipu stome, stomahesiv paste, puderi dezodoransi, remen kao sredstvo sigurnosti tijekom nošenja, maramice...). (13)

Pomagala za stomu moraju ispunjavat sljedeće uvjete:

- Dobro prianjati na kožu;
- Jednostavne za uporabu;
- Nepropusna i dovoljno velika za crijevni sadržaj;
- Podnošljiva za kožu (ne smiju izazivati alergijske reakcije);
- Nisu vidljiva ispod odjeće;
- Dopuštaju tjelesne, profesionalne i športske aktivnost;
- Onemogućavati širenje neugodnog mirisa. (11)

### 3.3.1.1. Jednodijelne vrećice

Jednodijelne vrećice imaju vrećicu i vanjski samoljepljivi disk u jednom komadu koji je zaštićen podlogom koja se prilikom aplikacije na kožu odvaja i vrećica se sama zalijepi. Vrećica može biti zatvorenog tipa ili sa otvorom za ispust i kvačicom za zatvaranje vrećice. (13)



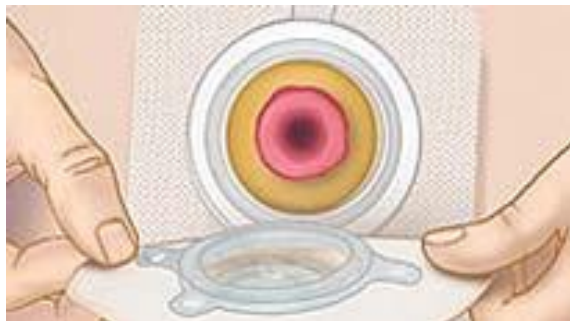**Slika 10.** Jednodijelni sustav

**Izvor:** [www.stoma-medical.hr/kutakzp/s2-osnove\\_primjene\\_stoma\\_pomagala.html](http://www.stoma-medical.hr/kutakzp/s2-osnove_primjene_stoma_pomagala.html)

### 3.3.1.2. Dvodijelne vrećice

Dvodijelne vrećice imaju odvojenu vrećicu koja se pričvršćuje na pločicu. Pločica je izrađena od specijalne stomahesive tehnologije koja se može zalijepiti za kožu, a uz

to štiti od sadržaja iz stome. Pločica se lijepi oko stome i može ostati na tijelu tri do pet dana, pri čemu bolesnik svakodnevno mijenja vrećice, i to kad se sadržajem napune do trećine. (13)



**Slika 11.** Dvodijelne sustav

**Izvor:** [www.stoma-medical.hr/kutakzp/s2-osnove\\_primjene\\_stoma\\_pomagala.html](http://www.stoma-medical.hr/kutakzp/s2-osnove_primjene_stoma_pomagala.html)

- Mini vrećice – služe za kraći vremenski period, primjerice dok se pacijent bavi nekim sportom
- Stoma remen – sredstvo je dodatne sigurnosti pri nošenju stoma pomagala
- Stoma kapa – svrha joj je da zatvara stomu poput čepa
- Pelete – koriste se za nazor nad neugodnim mirisima
- Puderi – služe kao zaštita za ispucanu i izjedenu kožu i nanose se samo na povrijeđeno mjesto.
- Paste – koriste se kao zaštita kože prije i nakon postavljanja stoma pomagala, te kao punilo, za ispunjavanje nabora, ožiljaka i ostalih neravnina na koži oko stome. (13)

### **3.3.2. Postupak promijene vrećice**

Promjena podloge i vrećice ne predstavlja nikakvi složeni postupak i zahtijeva minimalnu obučenosť pacijenta, te skoro svaka odrasla osoba može samostalno izvesti

postupak. U početku, obično cijelo vrijeme dok pacijent boravi u bolnici, promjenu vrećice obavlja medicinska sestra. Za to vrijeme ona obučiti pacijenta kako da cijeli postupak izvede samostalno. Već do prve kontrole, najčešće desetak dana, pacijent je osposobljen za to. Vrećica se mijenja kada se ispuni sadržajem do jedne polovine, podloga svaki treći dan.

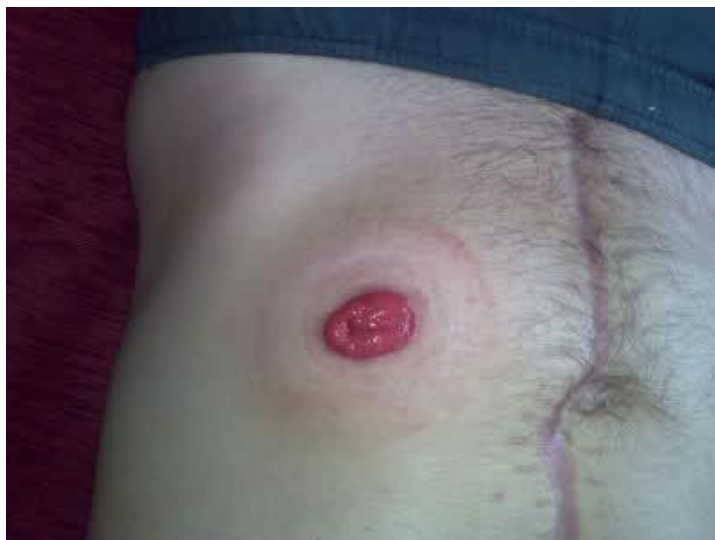Pribor za njegu stome se sastoji od: nove vrećice, nove pločice, mlake vode i neutralnog sapuna, smotuljka gaze, rukavica, škara, zaštitne paste ili pudera, bubrežaste zdjelice te plastične vrećice za otpadni materijal. (14)

Postupak:

- Na ruke se navuku rukavice
- Pripremi se čista vrećica kao i odgovarajuća podloga na kojoj se isječe središnja rupa veća za oko 2-3 mm po cijelom obujmu od same stome (otvor bi trebao biti  $\frac{1}{4}$  manji od otvora stome)
- Stara se vrećica, zajedno s podlogom, lagano odlijepi od kože, počevši od gornje strane, da bi se smanjilo izlivanje ili ispadanje sadržaja.
- Sadržaj vrećice se isprazni u WC školjku, te se vrećica odloži u otpadni materijal
- Koža oko stome se pažljivo opere mlakom vodom i neutralnim sapunom te se lagano tapkajući posuši
- Stoma i okolna koža se dobro pregledaju
- Na suhu kožu oko stome se lagano utrlja zaštitna krema ili puder
- Podloga se zalijepi na kožu ispod zone lijepljenja, nježno se prijeđe preko pločice 30 sec
- Na tako postavljenju podlogu, zalijepi se vrećica: Tehnika A – postavi se prst na rub lijepljive zone, rub lijepljivog prstena vrećice prsloni se na isti taj prst te se lijepi odozdo prema gore. Tehnika B – lijepljivi prsten se presavije na pola bez dodirivanja lijepljivog sloja, donji dio se zalijepi, te se nastavi sa lijepljenjem pokretima odozdo prema gore, na kraju se zagladi lijepljivi prsten vrećice na područja na lijepljenje. (14)

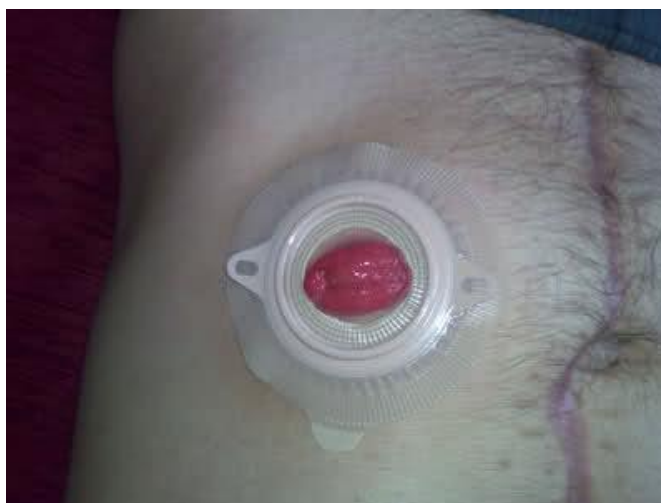Nakon postavljanja vrećice važno je provjeriti da nema nabora i mjehurića na lijepljivom prstenu kako ne bi došlo do curenja sadržaja. Potrebno je osigurati da zona

lijepljenja bude potpuno suha i čista kako bi se vrećica bolje zalijepila. Ako se na mjestu aplikacije podloge nalaze dlake, potrebno ih je otkloniti kako bi se podloga bolje uhvatila za kožu. Tijekom ponovne izmjene vrećice jednom rukom se pridržava podloga, a drugom se skida vrećica pokretom prema dolje. (14)



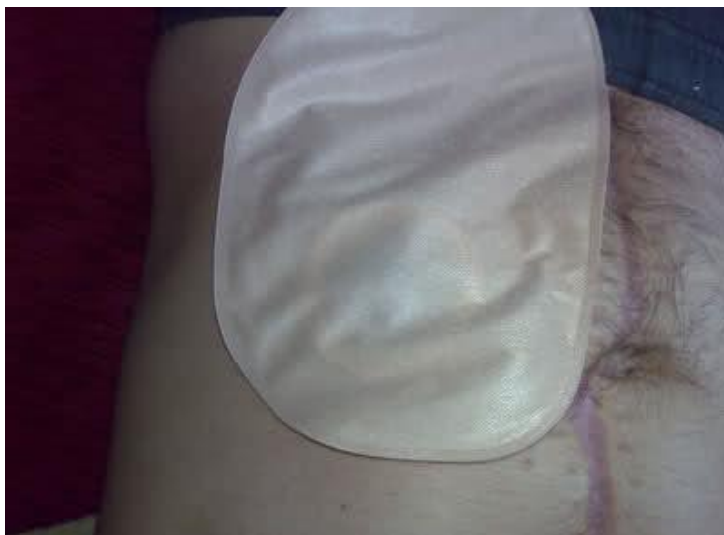**Slika 12.** Postupak promjene vrećice (1)

**Izvor:** <http://dukesd.blogger.hr/post/kolostoma/1080567.aspx>



**Slika 13.** Postupak promjene vrećice (2)

**Izvor:** <http://dukesd.blogger.hr/post/kolostoma/1080567.aspx>



**Slika 14.** Postupak promjene vrećice (3)

**Izvor:** <http://dukesd.bloger.hr/post/kolostoma/1080567.aspx>

### **3.3.3. Irigacija stome**

Predstavlja postupak kontrole stome, jer nakon provedenog postupka irigacije (samoirigacije) pacijent ne mora 2-3 dana nositi vrećicu, ili pak može staviti mini vrećicu. Provođi se šesti dan nakon operativnog zahvata, a postupak provodi medicinska sestra koja ujedno pacijenta osposobljava za samostalno provođenje. Kontraindikacije su: prolaps stome, opće stanje pacijenta, kolostoma desnog kolona. (13)

Potreban pribor:

- Vrećica za vodu s odvodnim djelom u obliku stošca
- Vrećica za prikupljanje crijevnog sadržaja s odvodnim djelom za wc školjku
- Xylocain gel ili vazelin
- Topla voda za pranje okoline stome
- Staničevina ili gaza
- Stoma kapa ili vrećica

Potrebno je:

- Pripremiti pribor, napuniti vrećicu s 1 do 1,5 l vode, koja je ugrijana na temperaturi od 36 - 38 C. Vrećica se stavi iznad ramena da se neutralizira otpor u crijevima.
- Skine se stara vrećica, odvodna cijev se spusti između nogu do wc školjke, lijevak se utisne u stomu, a voda pušta regulatorom protoka.
- Količina vode koja se spušta u stomu je 750 ml. Punjenje izaziva kontrakciju crijeva pa dolazi do izbacivanja vode i stolice
- Ako je pražnjenje sporo, treba lagano masirati trbuh ili piti toplu vodu
- Obaviti higijenu stome i postaviti novu vrećicu ili stoma – kapu. (12)

### **3.4. Prehrana osoba sa stomom**

Bolesnik je nakon operacije na parenteralnoj prehrani. Drugi ili treći dan, kad se javi peristaltika, bolesnik dobiva tekuću dijetu. Nakon toga, ako nema komplikacija, bolesnik dobiva kašastu dijetu bez ostataka ili s minimalnim ostatkom u crijevima. Prehrana bolesnika s potpuno razvijenom stomom je normalna, podložna minimalnim promjenama. Obroke ne bi trebalo preskakati, a hranu treba dobro prožvakati, zatvorenim ustima i polako. Potrebno je unositi dovoljne količine tekućine, izbjegavati gazirana pića jer mogu dovesti do napuhivanja. (12)

#### **3.4.1. *Mogući problemi vezani za prehranu***

Tri su najčešće stvari koje mogu ometati funkcioniranje stome: vjetrovi, opstipacija, dijareja.

- Vjetrovi – normalno je da uz stolicu na stomu izlazi i izvjesna količina vjetrova. Ukoliko je njihovo pojavljivanje u tolikoj mjeri, da remeti normalan život pacijenta ili se on zbog njih neugodno osjeća, neophodno je obratiti pažnju na nekoliko stvari: ne jesti brzo gutajući zrak, hranu dobro sažvakati, ne razgovarati



za vrijeme jela, jesti manje količine hrane odjednom i u jednakim vremenskim razmacima, izbjegavati hranu koja nadima (kupus, luk, jaja, riba, pivo, mliječni proizvodi), tekućinu uzimati poslije, a ne za vrijeme obroka.

- Opstipacija – pretjerano tvrda stolica može izazvati isto toliko problema koliko i suviše meka. Poznato je da određene namirnice kao što su orasi, kukuruzne pahuljice, čokolada, banana, sir i riža otvrdnjavaju stolicu, pa ih treba uzimati u umjerenim količinama. Mogućnost pojave zatvora se može smanjiti redovnim uzimanjem svježeg voća, povrća i dovoljne količine tekućine. Sredstva za pražnjenje stolice u cilju uspostavljanja normalne stolice treba izbjegavati.
- Dijareja – osim tehničkih problema vezanih za funkcioniranje diska i vrećice pacijenta sa kolostomom, dugotrajni proljev može izazvati značajan gubitak vode i minerala u organizmu, te njegova pojava mora biti ozbiljno shvaćena. Uzroci proljeva su razni. Veoma začinjena hrana, luk, svježe voće, povrće, grah, suhe šljive, smokve te prevelike količine alkoholnih pića mogu dovesti do pojave tekuće stolice. Poremećena ravnoteža emocionalnog i psihičkog stanja pacijenta također može uzrokovati proljev. (13)

### **3.5. Život pacijenta nakon liječenja**

#### **3.5.1. Posao**

Treba znati, da se tisuće ljudi nakon uspješnih operacija sa izvođenjem stome, nakon završetka liječenja i oporavka, vraća svojim redovnim aktivnostima i poslovima koje su i prije obavljali. To treba biti cilj svakog pacijenta. Teški fizički poslovi poput nošenja ili dizanja teških tereta, kupanja ili tome slično, ipak nisu preporučljivi i treba ih zamijeniti lakšim. (14)

### **3.5.2. Obitelj**

Uži članovi obitelji trebaju biti upoznati sa izvođenjem kolostome prije same operacije. Ukoliko se to ne dogodi, neophodno ih je informirati o tome nakon nje, a u svakom slučaju prije odlaska iz bolnice. To je važno iz više razloga. Obitelj će pomoći pacijentu da organizira svoje nove navike oko pražnjenja crijeva na najboljim mogućim način, a ujedno može pružiti i toliko potrebnu psihičku potporu pacijentu. Postojanje kolostome se ne mora kriti ni od šire rodbine ili prijatelja, ako je pacijent blizak s njima i ima povjerenja u njih. Odluku kome će se pacijent povjeriti je njegova odluka, ali bi trebali znati da bi im njihovo razumijevanje i podrška moglo pomoći da ublaže strah od novog načina života i da stomu prihvate kao novu naviku. (14)

### **3.5.3. Seksualni život**

U toku operacije kirurg maksimalno vodi računa da ne uzrokuje veće oštećenja živaca u okolini debelog crijeva koje se odstranjuje, ali neka su oštećenja neizbježna i prilikom izvođenja kolostome. Samo postojanje kolostome ne predstavlja nikakvo ograničenje u seksualnim aktivnostima na koje je pacijent navikao prije operacije. Zbog kolostoma se ne gubi ni muškost ni ženstvenost. Međutim jako je bitna i pacijentova želja da pobedi strah u pogledu seksualnih odnosa.

Kod muškaraca se u izvjesnim slučajevima nakon operacije može pojaviti otežana erekcija, a ponekad i impotencija. Ona ne mora biti stalna, uzrokovana oštećenjem živaca, nego može biti izazvana psihičkim opterećenjem zbog postojanja kolostome. U tom slučaju je prolazna.

Kod žena, stvaranjem ožiljka mogu se pojaviti bolovi i neugoda prilikom odnosa. Izvedena kolostoma ne znači nemogućnost začeca. Postojanje kolostome ne smeta ni trudnoći, ni porođaju, ali je u takvim slučajevima neophodna češća i redovnija kontrola ginekologa. Međutim ako žena želi spriječiti trudnoću, mora koristiti kontracepcijska sredstva isto kao i bilo koja druga žena bez stome. (15)

#### **3.5.4. Društveni život**

Nakon operacije bolesnikov život bi se trebao vratiti u normalu. Ispočetka pacijent osjeća strah i neugodu, no s vremenom vraća polako svoje samopouzdanje te se njegov život s vremenom normalizira te se ne razlikuje od onoga prije operacije. (15)

#### **3.5.5. Putovanja**

Nakon potpunog oporavka pacijent može bez teškoće otići na putovanje. Pacijent veću pažnju mora posvetiti pripremama za put te ishrani nekoliko dana prije polaska. Morat će također paziti na dužinu odsustva zbog pribora koji mu je potreban za brigu i njegu kolostome. Neophodno je da na put ponese dovoljnu količinu podloga i vrećica, sav potreban pribor za zamjenu vrećica, dovoljnu količinu papirnatih maramica. Poželjno je da se i u priboru nađu lijekovi za zaustavljanje proljeva.

Putovanje automobilom se neće mnogo razlikovati od onog prije izvođenja kolostome. Položaj sigurnosnog pojasa treba prilagoditi tako da ne smeta kolostomi. Putovanje avionom, zbog promijene pritiska, može dovesti do pojave veće količine plinova. Savjetovati pacijentu da koristi vrećice s filtrom koje će omogućiti da se plinovi nesmetano ispuste, bez oslobađanja neugodnog mirisa. Također se može zatražiti sjedalo bliže toaletu, a potreban pribor, za svaki slučaj, uvijek nositi kao ručnu prtljagu. Putovanje vlakom i brodom se ne razlikuje od onog prije operacije (14)

#### **3.5.6. Sport i rekreacija**

Ne postoji ni jedan razlog zbog kojeg bi se pacijent trebao prestati baviti nekim sportom ili rekreacijom. Sport će poboljšati metabolizam organizma te pridonijeti da s osoba osjeća zdravije i jače. Sve to pridonosi i boljem raspoloženju. Savjeti za sigurno bavljenje sportom:

- Nošenje pojasa ili steznika za pridržavanje kese u slučaju bavljenja sportom koji uključuje skakanje ili nagle pokrete
- Korisno je postaviti pamučni štitnik između kože i vrećice, da prilikom trčanja, kada se vrećica često pomiče, nebi došlo do iritacije kože
- Voditi računa da se prilikom velikog napora koža znoji , što može dovesti do odljepljivanja podloge.

Vodeni sportovi su dozvoljeni čak i preporučljivi. Za vrijeme plivanja ili drugih aktivnosti u vodi, možete koristiti svoju redovnu kesu ispod kupaćeg kostima jer su vrećice vodootporne te se ispod vode pripija još bolje nego na suhom. Mogu se koristiti sasvim male vrećice ili gumene kape za pokrivanje stome.

Za bavljenje ekstremnim sportovima ili slobodnim aktivnostima, pacijent bi se trebao posavjetovati sa svojim kirurgom ili stoma-terapeutom. (15)

### **3.6. Udruženja osoba s kolostomom**

Prvo Hrvatsko udruženje osoba sa stomom pod nazivom CRO ILCO, osnovano u Zagrebu 1983. godine u okviru Lige za borbu protiv raka. Nakon osnivanja zagrebačke Udruge i u drugim gradovima Hrvatske javljaju se inicijative, pa se osnivaju i registriraju Stoma klubovi - INVALIDSKA DRUŠTVA – ILCO- u Splitu, Varaždinu, Osijeku, Novoj Gradiški, Sisku, Karlovcu, Puli, Koprivnici, Čakovcu, Požegi, Slavanskom Brodu...Cilj tih udruženja jest promicanje i unapređivanje kvalitete života osobe sa stomom. Osim stalnog i redovitog mjesečnog druženja na sastancima, gdje razmjenjuju vlastita iskustva života sa stomom, iznose svoje probleme i poteškoće, planiraju i dogovaraju zajednička događanja. Organiziraju i stručna predavanja od strane zdravstvenih djelatnika, nutricionista i drugih stručnjaka. Osim toga, članovi kluba organiziraju posjete novooperiranim pacijentima, kako bi već na početku njihovog života sa stomom, dali ohrabrenje i nadu da život teče dalje. Takvi posjeti imaju značajan psihološki utjecaj na kvalitetu života osoba sa stomom i njihove obitelji. (14)

## 4. ZAKLJUČAK

Svaki kirurški zahvat predstavlja šok za pacijenta, redovito praćen strahom zbog neizvjesnosti povezane s načinom liječenja i mogućnošću izlječenja. Nakon kirurškog zahvata i formiranja kolostome moguće je otežano privikavanje novonastaloj situaciji koja ne pogađa samo pacijenta već i članove njegove obitelji. Proživljava se iskustvo svakodnevnog kontakta s liječnicima, pretragama, lijekovima te terapijama.

Pristup bolesnicima s kolostomom je vrlo složen. Sestrinska skrb kod bolesnika obuhvaća niz aktivnosti koje se poduzimaju u suradnji s liječnicima i drugim zdravstvenim djelatnicima. Medicinska sestra ima važnu ulogu u preoperacijskoj i poslijeoperacijskoj skrbi bolesnika, te edukaciji i zdravstvenom odgoju. Edukacija bolesnika i njegove obitelji važni su segmenti djelovanja medicinske sestre. Dobro educirani bolesnik i njegova obitelj lakše će prihvatiti bolest, novonastalo stanje te će lakše zadovoljiti svoje potrebe.

## 5. LITERATURA

1. Anon Kolostoma. Hrvatsko udruženje za kronovu bolest i ulcerozni kolitis. <http://www.hucuk.hr/index.php/stoma-stoma/kolostoma-stoma.html>
2. Bajek S, Bobinac D, Jerković R, Malnar D, Marić I. Sustavna anatomija čovjeka. Digital point, Rijeka 2007.
3. Štulhofer M.: Kirurgija probavnog sustava, Medicinska naklada, Zagreb 1999.
4. Hančević J.: ABC Kirurške svakidašnjice, Medicinska naknada, Zagreb 2008.
5. Prpić I. I suradnici: Kirurgija, Školska knjiga, Zagreb 1998.
6. Keros, Andreis, Gamulin: Anatomija i fiziologija, Školska knjiga, Zagreb 2000.
7. Anon. Tipovi operacija. <http://www.pabukimekartu.lt/stomos-operaciju-tipai>
8. Fučkar G. Proces zdravstvene njege, Medicinski fakultet Sveučilišta u Zagrebu, Zagreb 1992
9. Fučkar G. Odabrana poglavlja paketa Lemon, Hrvatska udruga za sestrinsku edukaciju, Zagreb 1998.
10. Prlić N, Rogina V, Muk B. Zdravstvena njega 4, Školska knjiga, Zagreb 2001
11. Kalazul S.: Zdravstvena njega kirurških bolesnika sa odabranim specijalnim poglavljima, Visoka zdravstvena škola, Zagreb, 2000.
12. Vujnovich A.: Pre and post – operative assessment of patient with a stoma, Nursing Standard, London, 2008
13. Black P.: Stoma care – peristomal skin care, British Journal of Nursing, London, 2007.
14. Družijanić N, Juričić J.: Živjeti sa stomom, Hrvatska liga protiv raka, Split 1992.
15. Golubović A. Živjeti s kolostomom. <http://www.ehons.org/download/ripub/ribk06.pdf>

## 6. SAŽETAK

Stoma je kirurški crijevni otvor koji je izvučen na prednju trbušnu stjenku. Postoje crijevne (enterostome) koje se dijele na ileostome i kolostome, te stome urinarnog sustava (ureostome) koje se dijele na pielostome, ureterostome, cistostome. Izvedeni otvor pomaže probavnom ili urinarnom sustavu u slučajevima, kada iz medicinskih razloga, osobe ne može više normalno urinirati ili imati stolicu. Postoji više poznatih razloga zašto se izvodi stoma, a to su: karcinom crijeva, rektuma ili mokraćnog mjehura, upalne bolesti probavnog sustava kao Chron-ova bolest ili ulcerozni kolitis, anomalije pri rođenju, peritonitis, gubitak kontrole anusa.

Mnogi problemi vezani za stomu mogu se preventivno izbjeći ako je ileo/kolostoma pravilno izvedena i pravilno postavljena, a to pak uključuje kombinaciju vještina kirurga i medicinske sestre. Medicinska sestra ima ključnu ulogu u pomaganju bolesnicima u svladavanju šoka i oporavku nakon operacije. Uspješan pristup bolesniku s crijevnom stomom povezan je s prijeoperacijskom pripremom bolesnika i njihovih obitelji, provođenjem emocionalne potpore i pomaganjem pri suočavanju sa promijenjenom slikom o sebi. Jedna od glavnih zadaća medicinske sestre je i poučavanje bolesnika vještinama njege crijevne stome i kože oko stome.

Ključne riječi: ileostoma, kolostoma, kirurški zahvat, tanko crijevo, debelo crijevo, kolon, defekacija, zdravstvena njega, edukacija, prehrana, pomagala

## 7. SUMMARY

Ostomy is a surgical anus which is drawn on the front of the abdominal wall. There intestinal (enterostomy) that are divided into ileostomy and colostomy and stoma urinary system (ureostome) that are divided into pielostome, ureterostome, cistostome. Derived opening helps the digestive or urinary system in cases when medical reasons, a person can no longer normal to urinate or have a bowel movement. There are several known reasons why running a stoma, such as carcinoma of the colon, rectum or bladder, inflammatory disease of the digestive system as Crohn's disease or ulcerative colitis, anomalies at birth, peritonitis, loss of control of the anus.

Many problems related to the stoma can be avoided if preventive ileo / colostomy was performed correctly and properly set up, and this in turn involves a combination of skills of surgeons and nurses. The nurse plays a key role in helping patients overcome the shock and recovery after surgery. A successful approach to patients with intestinal stoma is associated with the preoperative preparation of patients and their families, conducting emotional support and help in dealing with a changed self-image. One of the main tasks of nurses and teaching patient care skills intestinal stoma and the skin around the stoma.

Keywords: ileostomy, colostomy, surgery, small intestine, large intestine, colon, defecation,healthcare,education,food,supplies



## **8. ŽIVOTOPIS**

Katarina Radić rođena je 07.05.1992. u Splitu.

Osnovnu školu završila je 2008. g, iste godine u srpn.

Srednju zdravstvenu školu smjera medicinske sestre – tehničara u Splitu završila je 2011. g.

Sveučilišni preddiplomski studij sestrinstva u Splitu upisala je 2011. g.