

Karakteristike i pojavnost degenerativne lumbalne spondilolisteze u odabranoj populaciji

Matoš, Anamarija

Undergraduate thesis / Završni rad

2014

Degree Grantor / Ustanova koja je dodijelila akademski / stručni stupanj: **University of Split / Sveučilište u Splitu**

Permanent link / Trajna poveznica: <https://um.nsk.hr/um:nbn:hr:176:096670>

Rights / Prava: [In copyright](#) / [Zaštićeno autorskim pravom.](#)

Download date / Datum preuzimanja: **2024-09-27**

Repository / Repozitorij:



Sveučilišni odjel zdravstvenih studija
SVEUČILIŠTE U SPLITU

[Repository of the University Department for Health Studies, University of Split](#)



UNIVERSITY OF SPLIT



SVEUČILIŠTE U SPLITU

SVEUČILIŠNI ODJEL ZDRAVSTVENIH STUDIJA

PREDDIPLOMSKI SVEUČILIŠNI STUDIJ

RADIOLOŠKA TEHNOLOGIJA

Anamarija Matoš

**KARAKTERISTIKE I POJAVNOST DEGENERATIVNE
LUMBALNE SPONDILOLISTEZE U ODABRANOJ
POPULACIJI**

Završni rad

Split, 2014.

SVEUČILIŠTE U SPLITU

SVEUČILIŠNI ODJEL ZDRAVSTVENIH STUDIJA
PREDDIPLOMSKI SVEUČILIŠNI STUDIJ
RADIOLOŠKA TEHNOLOGIJA

Anamarija Matoš

**KARAKTERISTIKE I POJAVNOST DEGENERATIVNE
LUMBALNE SPONDILOLISTEZE U ODABRANOJ
POPULACIJI**

Završni rad

Mentor:

Dr. sc. Sanja Lovrić-Kojundžić

Split, 2014.

SADRŽAJ

1. UVOD.....	2
2. CILJ.....	3
3. Anatomija lumbalne kralježnice.....	4
3.1. Degenerativne promjene lumbalne kralježnice.....	5
3.2. Spondilolisteza.....	5
3.3. Patofiziologija lumbalne i lumbalno-sakralne spondilolisteze.....	9
3.4. Spondilolisteza uzrokovana spondilolizom.....	10
3.5. Degenerativna spondilolisteza.....	14
3.6. Degenerativna retrolisteza.....	17
4. Materijali i metode.....	18
4.1. Ispitanici.....	18
4.2. Metode.....	18
5. Rezultati.....	21
6. Rasprava.....	25
7. ZAKLJUČAK.....	26
8. SAŽETAK.....	27
8. SUMMARY.....	28
9. ŽIVOTOPIS.....	29
10. LITERATURA.....	30

1. UVOD

Degenerativne bolesti kralježnice su među vodećim uzrocima funkcionalne nesposobnosti i kronične invalidnosti tijekom radnog vijeka u svim razvijenim zemljama i kod oba spola. Mnogobrojni genetski, mehanički, traumatski i nutritivni čimbenici utječu na nastanak degenerativnih promjena kralježnice. Upravo zbog visoke incidencije radne nesposobnosti i invalidnosti uzrokovane degenerativnim procesima kralježnice one imaju značajni socioekonomski utjecaj te su predmet mnogobrojnih epidemioloških, neurofizioloških i biokemijskih istraživanja.

Neuroradiološko oslikavanje ima ključnu ulogu u dijagnosticiranju, terapijskom odlučivanju i praćenju degenerativnih oštećenja kralježnice. Magnetna rezonancija (MR) i kompjutorizirana tomografija (CT) su suvremene radiološke metode za evaluaciju kompleksnih degenerativnih poremećaja kranio-cervikalnog prijelaza, vratne, torakalne i lumbosakralne kralježnice. Pregled MR-om obuhvaća standardne tehnike snimanje te u određenim slučajevima, aplikaciju paramagnetskog kontrastnog sredstva koje pomaže u diferenciranju hernijacije diska od ožiljnih postoperativnih promjena, otkrivanju anularnih fisura kao i dijagnosticiranju upalnih procesa poput sinovitisa malih zglobova i radikulitisa.

Klinički najvažniji degenerativni procesi zahvaćaju distalni dio vratne kralježnice i lumbalnu kralježnicu, a mogu se manifestirati kao:

- deformirajuća spondiloza
- osteohondritis (degeneracija intervertebralnog diska)
- osteoartritis s malih zglobova, unkovertebralni osteoartritis
kalcifikacije ligamenata i osifikacije

2. CILJ

Cilj ove retrospektivne studije je pojasniti pojam spondilolisteze te njenu neuroradiološku evaluaciju. Specifičan cilj je pomoću MR metode na definiranom uzorku ambulantnih pacijenata s kliničkom slikom lumbalnog bolnog sindroma evaluirati različite aspekte degenerativne bolesti lumbosakralne kralježnice s posebnim osvrtom na spondilolistezu.

3. ANATOMIJA LUMBALNE KRALJEŽNICE

Kralježnica (*columna vertebralis*) je glavni nosilac trupa nužan za pokretanje, potporu gornjeg dijela trupa i glave, stabilizaciju zdjelice, uspravan stav tijela te zaštitu osjetljivih struktura kralježnične moždine. Sastoji se od 33 ili 34 kralješka: 7 vratnih, 12 prsnih, 5 slabinskih, 5 križnih (srasli u križnu kost) i 3-5 trtičnih kralježaka (srasli u trtičnu kost). Intervertebralni diskovi međusobno odvajaju koštane elemente vratnih, prsnih i slabinskih kralježaka.

Lumbalni segment kralježnice čini 5 kralježaka - od L1 na najvišem dijelu lumbalne kralježnice, do L5 na samom dnu. Smješteni su iznad zdjelice. Krstačna kost (*os sacrum*) se sastoji od 5 kralježaka koji su se spojili u jednu jedinstvenu kost i čine dio stražnjeg zida zdjelice. Ispod sakruma je nekoliko rudimentarnih kralježaka koji formiraju trtični dio kralježnice (*os coccygis*).

Svaki kralježak je cilindričnog oblika, a sastoji se od trupova, luka i sedam nastavaka. Između pojedinih pokrovnih ploha trupova kralježaka uloženi su intervertebralni diskovi koji međusobno povezuju kralješke omogućavajući pokretljivost kralježnice u različitim smjerovima te podnoseći velika opterećenja (djeluju poput čvrstih jastuka) koji apsorbiraju udarce, ali omogućuju i određenu pokretljivost. Lumbalnu kralježnicu patoanatomski možemo podijeliti u prednje (anteriorne) segmente koje čine trupovi kralježaka s intervertebralnim diskovima; stražnje (posteriorne) segmente u koje ubrajamo lukove kralježaka sa zigoapofizealnim zglobovima i šiljastim nastavcima; ligamente i meka tkiva (epiduralno masno tkivo i venski pleksusi) te živčano tkivo. Lukovi kralježaka počinju pediklima, straga nastavljaju laminama i završavaju šiljastim nastavcima. Lateralno su smješteni poprečni nastavci te zglobni nastavci sa zglobnim plošinama za susjedne kralješke koji formiraju zigoapofizealne (male, fasetne) zglobove koji pomažu u kontroli ograničenja kretanja unutar kralježnice.

Mišići omogućuju i kontroliraju pokretanje kralježnice, oni okružuju kralježnicu i pričvršćeni su za izdanke kralježaka. Ligamenti poput prednjeg i stražnjeg uzdužnog ligamenta se protežu s prednje, odnosno stražnje strane trupova te ograničavaju presnažno pomicanje kralježaka. Žute sveze (*ligamenta flava*) međusobno povezuju lamine susjednih kralježaka, prenose težinu tijela s intervertebralnih diskova na zglobne

nastavke kralježaka oterecujući mišiće. Živčano tkivo u ovom segmentu kralježnice čini kralježnična moždina, koja prolazi spinalnim kanalom, a najčešće završava u visini prvog lumbalnog kralješka dok se distalno nastavljaju spinalni korijenovi formirajući *cauda equinu*. Ovi živci izlaze iz spinalnog kanala, po jedan sa svake strane, na svakoj razini, kroz otvore između susjednih kralježaka, koje zovemo neuralnim foramenima. Živci lumbalne kralježnice formiraju krstačni splet (*plexus sacralis*) koji nastaje spajanjem lumbosakralnog trunkusa (čine ga ventralne grane L4 i L5 živca) i S1-S4 sakralnih živaca, a njihov najvažniji ogranak i ujedno najveći živac u tijelu je *nervus ischiadicus*.

3.1. DEGENERATIVNE PROMJENE LUMBALNE KRALJEŽNICE

Postoje brojni uzroci koji mogu dovesti do vertebrogenog bolnog sindroma, najčešće su to degenerativne promjene kralježnice, trauma, upalne bolesti, tumori i anomalije razvoja. Degenerativne promjene struktura kralježnice se uobičajeno razvijaju s godinama, promjene su osobito izražene kod osoba starije dobi. Strukture koje su najčešće zahvaćene degenerativnim procesom su: intervertebralni diskovi, mali zglobovi i ligamenti. Degenerativne promjene se najprije javljaju u onim dijelovima kralježnice koji su najviše opterećeni i najpokretljiviji, primjerice u području vratne i lumbalne kralježnice. Klinička slika akutnog lumbalnog ili lumbosakralnog sindroma karakterizirana je uglavnom naglim početkom, pacijent često opisuje nagli pokret ili opterećenje kralježnice nakon čega je osjetio bol u donjem dijelu leđa.

3.2. SPONDILOLISTEZA

Spondilolisteza predstavlja pomak tijela kralješka prema sprijeda u odnosu na susjedni distalni kralježak što se naziva anterolistezom, dok se pomak tijela kralješka prema straga definira kao retrolisteza. Od 1972. godine kada ju je ginekolog Herbiniaux prvi puta opisao, uložilo se mnogo truda u klasifikaciju ovog stanja na temelju kliničkih simptoma i anatomske definiranog oblika. Wiltse i sur. su 1976. godine klasificirali pet osnovnih tipova spondilolisteze na temelju etiologije: kongenitalna, istmična, degenerativna, traumatska i patološka spondilolisteza što je prikazano u **tablici 1**.

1988. godine Wiltse i Rothman razdvojili su postoperativni tip spondilolisteze od patološkog tipa stvarajući tako šest različitih klasifikacija za spondilolistezu koja se i danas koristi.

Općenito, istmični i degenerativni tip su najčešći oblici spondilolisteze.

Degenerativna spondilolisteza odnosi se na poremećaj vertikalnog ustroja kralježnice koji je nastao kao posljedica degenerativnih promjenama malih zglobova. Spinalna stenoza zbog hipertrofije koštanih dijelova, protruzija diska ili hipertrofija žutih ligamenata (*ligamenta flavum*) su često pridružene degenerativne promjene spondilolistezi.

Tablica 1: Klasifikacija i etiologija lumbalne spondilolisteze (Wiltse,1976).

TIP	UZROK
1. Displastička	Kongenitalna displazija artikulacijskog nastavka
2. Istmička	Defekt interartikulacijskog dijela
3. Degenerativna	Degenerativne promjene malih zglobova
4. Traumatska	Fraktura neuralnog luka
5. Patološka	Slabost neuralnog luka zbog bolesti kostiju
6. Jatrogena	Pretjerano uklanjanje kosti dekompresijom kralježnice

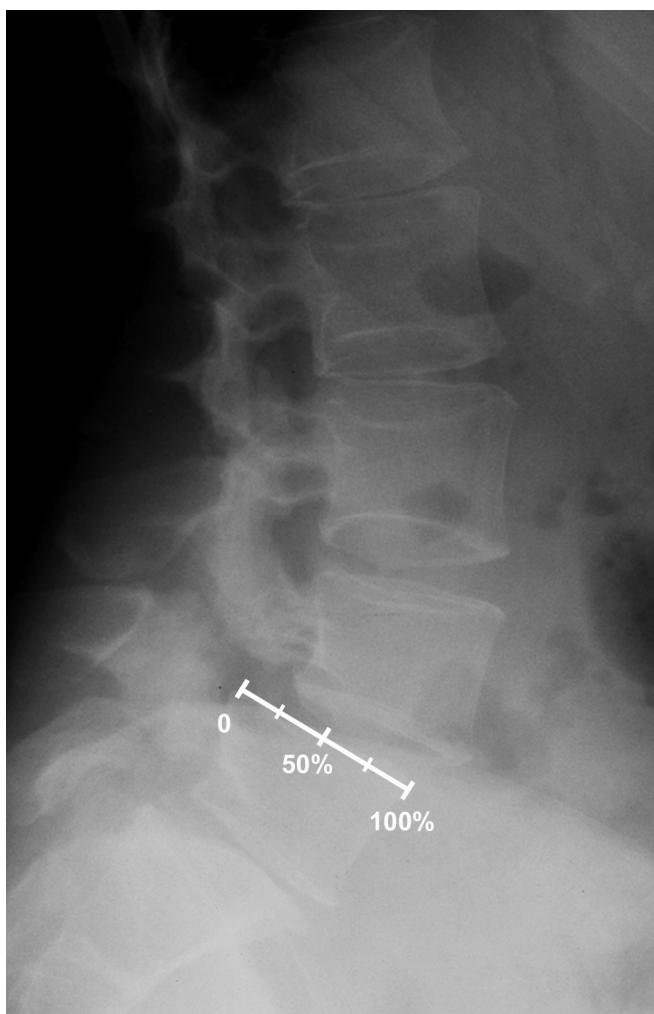
Spondilolisteza može biti i posljedica spondilolize, odnosno defekta luka kralješka u području *pars interarticularisa* (područje stražnjeg luka kralješka između gornje i donje zigoapofizne zglobne plohe). Anterolisteza, odnosno pomak gornjeg kralješka u odnosu na donji se može mjeriti na dva načina. Prvi način je da se na sagitalnim presjecima anteroposteriorni (AP) promjer gornje plohe donjeg kralješka podijeli u četvrtine pa se ovisno o stupnju pomaka gornjeg kralješka (od jedne do četiri četvrtine) odredi stupanj spondilolisteze od I. do IV., odnosno V (**slika 1**).

- I. stupanj: 0 do 25 % pomaka kralješka
- II. stupanj: 25 do 50 % pomaka kralješka
- III. stupanj: 50 do 75 % pomaka kralješka
- IV. stupanj: više od 75 % pomaka kralješka
- V. stupanj: 100 % pomaka kralješka tj. potpuno skliznut trup kralješka (engl. *drop vertebra*).

Stupnjevi 1 i 2 se mogu liječiti konzervativno, dok stupnjevi 3, 4 i 5 obično zahtijevaju kiruršku intervenciju.

U drugoj metodi pomak se izražava kao postotak AP-promjera gornje plohe donjeg kralješka.

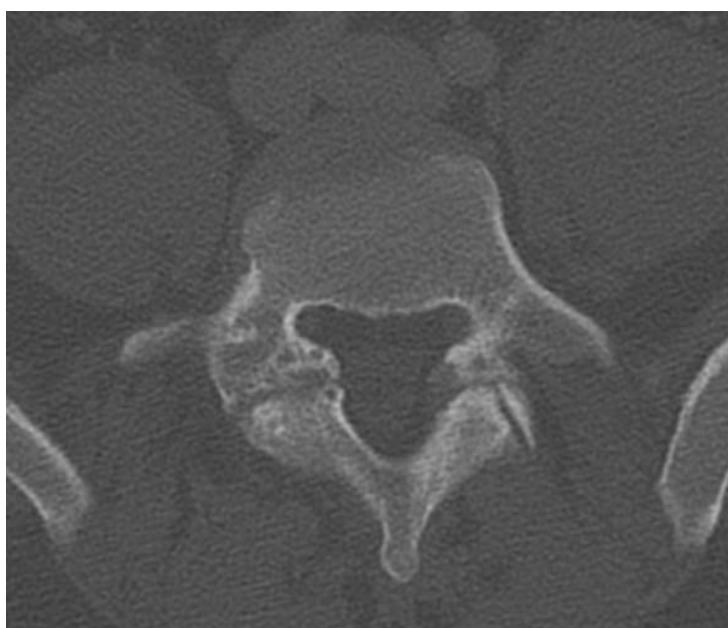Greške s mjerenjem pomaka se kreću i do 15 % zbog čega je potreban oprez pri mjerenju.



Slika 1. Profilna rendgenska snimka lumbosakralne kralježnice, Meyerdingova metoda određivanja stupnja spondilolisteze (KBC Split)

Oko 5 % stanovništva ima spondilolizu, ali uglavnom bez simptoma. Najčešće zahvaća donji dio lumbalne kralježnice, obično L5 kralježak (oko 90 % slučajeva). Spondiloliza se može dijagnosticirati CT i MR snimkama. CT-pregled je pouzdaniji zbog jasnije uočljivosti lezija primjenom koštanog algoritma i „prozora“. CT-snimke prikazuju hipodenznu pukotinu nepravilnih rubova u jednom ili oba *pars interarticularisa* (**slika 2**).

Spondilolisteza manjeg stupnja može biti posve asimptomatska, dok spondilolisteza visokog stupnja može priklještit i rastegnuti korijene živaca dovodeći tako do obostrane radikulopatije. Uz radikularne bolove, pojavljuju se i oštećenja osjeta i motorike nogu, a u uznapredovalim slučajevima poremećaji kontrole stolice i mokrenja. Isto tako, u pojedinih bolesnika spondilolisteza poveremeno može uzrokovati bolove u križima. Napetost natkoljениčnih mišića te spazam slabinske muskulature može prouzročiti tipičan stav i hod.



Slika 2. CT lumbosakralne kralježnice, aksijalni presjek, „prozor za kost“- bilateralni defekt pars interartikularisa (KBC Split)

3.3. PATOFIZIOLOGIJA LUMBALNE I LUMBALNO-SAKRALNE SPONDILOLISTEZE

Spondilolisteza se favorizira uspravnim položajem koji nameće mehanička ograničenja u području lumbalno-sakralnog spoja. Lumbalno-sakralni disk, koji je pomaknut prema naprijed uslijed lordoze može manje apsorbirati okomito usmjeren pritisak na kralježnicu. Os težine tijela prolazi kroz prednju trećinu lumbalno-sakralnog diska. U posteriornoj ravnini, sakralni zglobovi osiguravaju uspravan položaj. Stoga je lumbalno-sakralni spoj podložan zajedničkom efektu koja favorizira spondilolistezu. Ovaj efekt "škara" je dijelom umanjen intervertebralnim diskom, anteriornim i posteriornim ligamentima, žutim ligamentima i ineterspinoznim ligamentima koji smanjuju mehaničko opterećenje po uzdužnoj osi. Mišići i zigoapofizealni zglobovi predstavljaju glavni faktor otpora te su u području torakolumbalnog spoja postavljeni gotovo u sagitalnoj ravnini, dok su u donjim lumbalnim segmentima više frontalno usmjereni odupirući se skliznuću. Stoga važnu ulogu u nastanku spondilolisteze ima smanjena otpornost mišića i zglobova, dok su manje važni čimbenici oslabljena otpornost diska i ligamenata .

Klasificirana u 6 grupa, spondilolisteza nastaje unutar dva tipa okolnosti:

1. orijentacija fasetnih zglobova je normalna; nastaje zbog slabljenja čvrstoće gornjih i donjih artikulacijskih ploha, a manifestira se spondilolizom. Unilateralna spondilolisteza, bilo posttraumatska s fasetnom frakturom, bilo uzrokovana neoplastičnom osteolizom je rijetka.
2. Artikulacijske plohe su međusobno abnormalno sagitalno postavljene, pa ta erozivna spondiloliza započinje degenerativnu spondilolistezu. Ovom tipu pripada sekundarna spondilolisteza uzrokovana fasetektomijom ili laminektomijom, ili unilateralna spondilolisteza uslijed pagetoidnih koštanih promjena.

3.4. SPONDILOLISTEZA UZROKOVANA SPONDILOLIZOM

Patogeneza ovog stanja ostaje kontroverzna. Postoji niz teorija koje nisu potvrđene kao npr. kongenitalna ili traumatska etiologija. Lumbalno-sakralna displazija pridonosi, ali nema odlučujuću ulogu u nastanku spondilolize kao što je to slučaj kongenitalnoj dislokaciji kuka. Fraktura *pars interarticularisa* (ili *istmusa*) s ponavljanim mikrotraumama je najčešće prihvaćena teorija. *Pars interarticularis L5* je najhorizontalniji dio koji je istegnut od strane donje fasete L4 kralješka i gornje fasete S1 kralješka na mehanizam sličan "rezanju cigare" prema Saillant i sur. To dovodi do rastezanja *pars interarticularisa* i zatim do frakture. Liza *pars interarticularisa* je pronađena u 5 % populacije između 15 i 30 godina. Uglavnom zahvaća L5 kralježak (94 % slučajeva) ili rijetko L4 (6 %); a u ovom drugom slučaju, uzrokovana je sakralizacijom L5 kralješka. Vrlo rijetko zahvaća L3 kralježak. Liza je bilateralna u 87 % slučajeva i unilateralna u 13 % slučajeva, a vrlo rijetko se pojavljuje na dvije ili tri razine.

Uglavnom su spondilolize asimptomatske i predstavljaju slučajne rendgenske nalaze. Često se manifestiraju kao bol u donjem dijelu leđa koja se pogoršava tijekom napora, a smanjuje nakon odmora. Za vrijeme frakture *pars interarticularisa* može se javiti izrazita akutna križobolja. Mogu se razlikovati dva tipa bolne iradijacije donjih udova: atipična radikularna bol (20-30 % slučajeva), s nepotpunom distribucijom, koja je ovisna o položaju, bez motoričnih ispada ili abnormalnih tetivnih trzaja i povezana je sa senzornom inervacijom apofiznih zglobova i bolnim stezanjem ishiofemoralnog mišića. Druga, mnogo rjeđa (10-15 % slučajeva) je izravna radikularna ishijadična bol često s objektivnim motoričkim i senzornim znakovima.

Spondiloliza se može dijagnosticirati klasičnim radiogramima kralježnice u anteroposteriornom, lateralnom i kosom položaju, ali je CT mnogo pouzdanija metoda. Liza L5 kralješka se bolje vidi na aksijalnim presjecima u razini usmjerenom na L5-S1. Pomak iskliznulog kralješka utvrđuje se prema Meyerdingovoj klasifikaciji, dozvoljavajući preciznu evaluaciju lumbalno-sakralne displazije i njenih glavnih komponenti. Ova različita mjerenja su poglavito vrijedna u ortopediji, budući da postoje neslaganja između stupnja pomaka iskliznulog kralješka, važnosti displazije i kliničkih simptoma. Tip sagitalne rotacije je mnogo važniji jer definira tip spondilolisteze:

aksijalna, pri fleksiji ili ekstenziji pri čemu je kompresija korijenova spinalnih živaca češće prisutna u aksijalnoj ili fleksijskoj spondilolistezi (60-80 % slučajeva).

Klasične rendgenske snimke se koriste pri funkcionalnim snimkama kralježnice što nije moguće kod CT-a ili MR-a. Može prikazati i dinamičku instabilnost na razini iznad spondilolisteze, (uglavnom L4-L5), dok ista (uglavnom L5-S1) ostaje stabilna.

Lumbalna mijelografija je invazivna metoda koja je praktički odbačena jer slabo prikazuje lezije epiduralnog područja i može previdjeti kompresiju korijenova u foramenima. CT ukazuje na defekte pars interarticularisa mnogo točnije od klasičnih rendgenskih snimki. Istmični defekt je vidljiv na aksijalnim presjecima na razini pedikula kao diskontinuitet neuralnog luka ventralno od apofiznih zglobova. Defekt interartikularijskog dijela ima istu orijentaciju kao i fasetni zglobovi, ali je mnogo nepravilniji s vijugavim obrisima, nepravilnim sklerotičnim rubovima i bez kapsularnog usjeka. Istmični defekt se bolje evaluira na presjecima koji su paralelni s dugom osi pedikla i trupa te na paramedijalnim sagitalnim rekonstrukcijama. Unilateralni defekt interartikularijskog dijela je povezan s hipertrofijom i sklerozom kontralateralnog luka koji predstavlja sanaciju frakture što se ne smije pogrešno zamijeniti sa sklerotičnim tumorom. Spinalni kanal je proširen u svom anteroposteriornom dijametru, za razliku od degenerativne spondilolisteze gdje je sužen. Aksijalni presjeci su nedovoljni da se procijeni stupanj pomaka i važnost displazije kao i foraminalne stenoze na vertikalnom završetku.

Na magnetnoj rezonanciji, *pars interarticularis* se najbolje prikazuje na sagitalnim snimkama s kratkim TR i kratkim TE ili dugim TR i kratkim TE sekvencijama kroz medijalni dio pedikla i fasetnog zgloba. Pojavljuje se kao nakrivljena struktura, orijentirana posteriorno i kaudalno, spajajući gornju i donju fasetu istog kralješka. Na aksijalnim presjecima interartikularni dio se najbolje prikazuje iznad intervertebralnog foramena. Najpouzdaniji znak spondilolize je prekid kortikalne i trabekularne kosti interartikularijskog dijela.

Intenzitet signala formiranog kalusa koji popunjava defekt je varijabilan: intermedijarni u T1 i T2 mjerenim vremenima kada je fibrozno-hrskavičnog karaktera, hipo-intenzivan na obje sekvencije kada je fibrozno-sklerotičan. Visok intenzitet signala unutar kalusa u T2 mjerenom vremenu odgovara upalom tkivu ili tekućini.

Klasične rendgenske snimke CT su često dovoljne da se dijagnosticira istmična spondiloliza. CT je superioran od MR-a u prikazivanju okoštalih fragmenata kalusa (tzv. Gilleove kvržice).

Diferencijalno-dijagnostički spondiloliza na sagitalnim MR snimkama može biti zamijenjena:

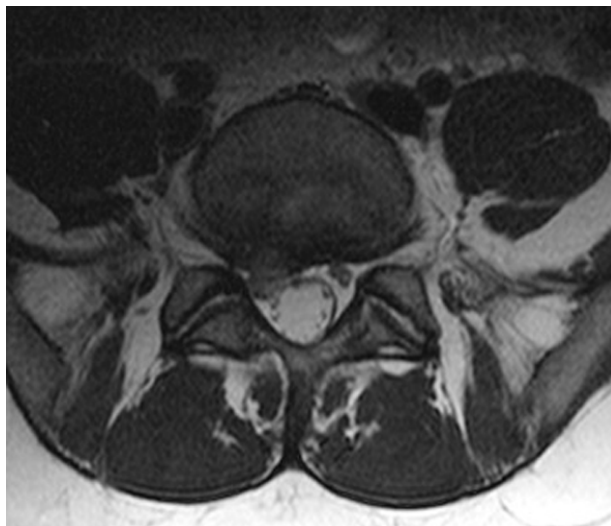
- a) sklerozom vratna interartikularnog dijela,
- b) efektom parcijalnog prikazivanja osteofita gornje fasete,
- c) djelomičnom fasetektomijom,
- d) blastičnom presadnicom

CT i MR mogu prikazati potencijalne uzroke pritiska korijena: herniju diska, anomalije diska, fibrozni kalus i deformaciju foramena. Hernija diska se može uočiti u 15-20 % slučajeva na i.v. razini iznad spondilolisteze. Također su pronađene različite lezije diska u i.v. razini spondilolisteze koje se dobro prikazuju na sagitalnim CT rekonstrukcijama i sagitalnim snimkama magnetske rezonancije. Uobičajena lezija je „bulging“ i.v. diska (60-70 %) posebno kod aksijalne i fleksijske spondilolisteze koja je uzrok za bol u donjem dijelu leđa ali ne i za kompresiju živčanog korijena i radikulopatiju. Prava hernijacija diska u i.v. razini spondilolisteze je rijetka (10-15 % slučajeva) i pojavljuje se uglavnom kao komplikacija aksijalne ili fleksijske spondilolisteze (**slika 3**). Sužavanje dorzalnog dijela i.v. prostora komplicira ekstenzijsku spondilolistezu jer uzokuje kompresiju *annulusa fibrosusa* donjom pokrovnom plohom pomaknutog kralješka što doprinosi stenozi foramena, ali nije glavni čimbenik kompresije korijena živca u lateralnom recesusu.

Suženje intervertebralnog foramena je najčešći slučaj kompresije živčanog korijena (80 %) koje nastaje zbog pomaka gornjeg dijela foramena prema sprijeda i dolje što može komprimirati živac.

Iako aksijalne CT snimke pokazuju uzrok kompresije, jedan važni dijagnostički kriterij nedostaje: inferiorni i anteriorni pomak interartikularnog dijela većim dijelom ne modificira epiduralnu masnoću koja okružuje korijen živca anteriorno i posteriorno. Stoga, aksijalni CT može biti lažno negativan iako je korijen živca kompromitiran u vertikalnoj ravnini. Kompresija foraminalnog korijena živca mora se proučavati na sagitalnim CT rekonstrukcijama ili sagitalnim snimkama magnetne rezonancije. Na

simkama CT-a je gustoća korijena živca, spinalnog ganglija, fibroznog kalusa i materijala diska slična.



Slika 3. MR lumbosakralne kralježnice, aksijalni presjek, T2 mjereno vrijeme, dorzomedijalna i desnostrana dorzolateralna protruzija i.v. diska s kompresijom na desni spinalni korijen (KBC Split).

Na T1 mjernim slikama MR-a, fibrozni kalus i *annulus fibrosus* imaju hipointenzivan signal, a korijen živca, spinalni ganglij i materijal diska imaju intermedijarni inenzitet signala.

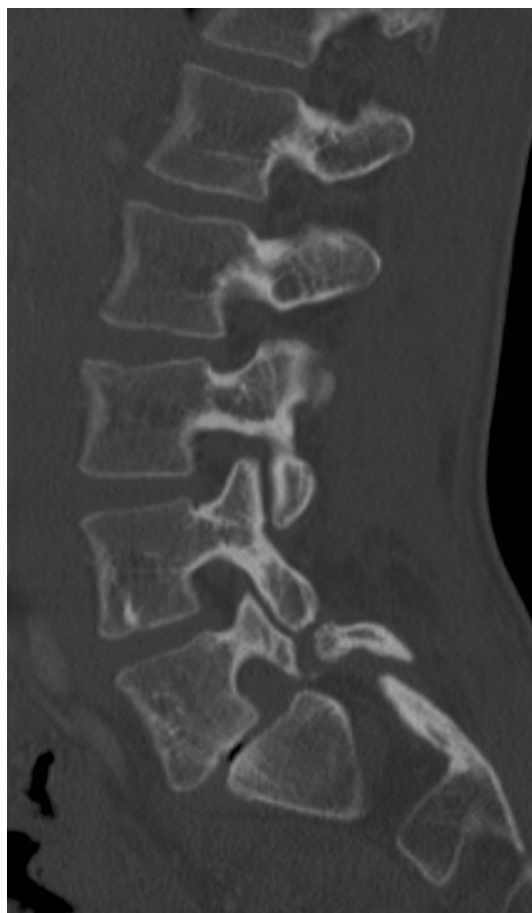Općenito, spondilolisteza koja najviše oštećuje korijen živca u njegovom foraminalnom dijelu je spondilolisteza u ekstenziji, i kada je riječ o malom pomaku, češći je uzrok kompresiji nego fleksijska spondilolisteza sa znatnim pomakom.

Pritisnuti korijen živca, bilo u lateralnom recesusu, bilo u foramenu je stoga obično korijen koji se nalazi na istoj razini kao i spondilolisteza (korijen živca L5 kod L5-S1 spondilolisteze). Kaudalni korijen živca (S1) također može biti pritisnut ili fibroznim ili osteofibroznom kalusom ili istezanjem korijena živca pri veoma izraženoj fleksijskoj spondilolistezi.

3.5. DEGENERATIVNA SPONDILOLISTEZA

U degenerativnoj spondilolistezi neuralni svod je očuvan, a spondilolisteza nastaje zbog degenerativnog istežanja pars interarticularisa i uglavnom zbog subluksacije fasete; što se zove pseudospondilolisteza. Subluksacija fasete kombinira se s već postojećom displazijom i stečenim čimbenicima (najčešće erozivnim, rijeko infektivnim ili upalnim artritism, artrotomijom, traumatskom dislokacijom ili neoplastičnom koštanom lizom). Suprotno spondilolistezi s defektom interartikulacijskog dijela, degenerativna spondilolisteza sužava spinalni kanal. Najčešće uključuje razinu L4-L5, dok je L3-L4 ponekad uključena, a L5-S1 rijetko jer sagitalna orijentacija fasetnih zglobova nije dovoljno izražena na razini L5-S1. Sakralizacija kralješka L5 je faktor koji pridonosi spondilolistezi jer povećava mehaničko ograničenje na razinu sraštenja. Češće je bilateralna (70 %) nego unilateralna.

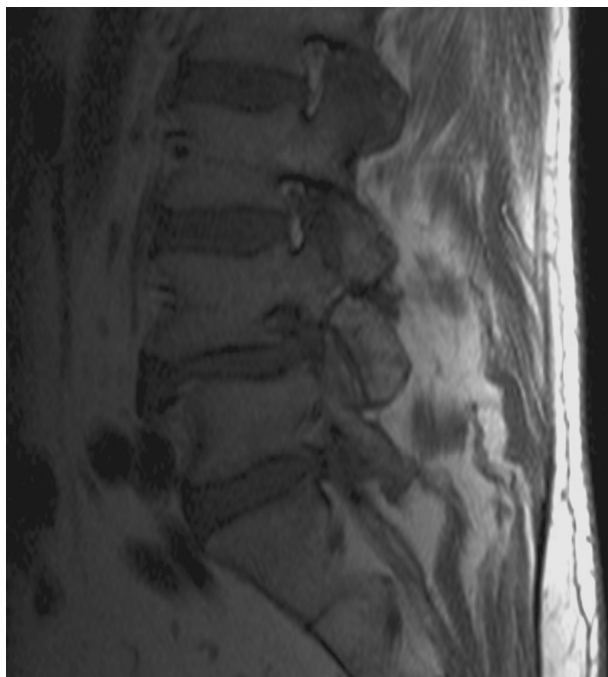Češće se javlja u žena, nakon 50 godine, i dijabetičara. (30 %). Veoma često, pacijent se žali na kroničnu bol u donjem dijelu leđa i atipičnu parcijalnu ishijadičnu bol. Povremeno se može javiti i radikulopatija. Neurogena klaudikacija je prisutna u najtežim oblicima. Bol se povećava hodanjem, stajanjem i tijekom istežanja, a slabi tijekom odmaranja i u ležećem položaju. Stenoza središnjeg kanala s bilateralnom subluksacijom rezultira kompresijom duralne vreće između neuralnog svoda kranijalnog kralješka i gornjih živčanih završetaka kaudalnog kralješka. Ova stenoza se ventralno povećava zbog degenerativne bolesti diska, a dorzalno zbog hipertrofije žutog ligamenta. Izgleda poput bajunete te se najbolje može prikazati na sagitalnim CT rekonstrukcijama (**slika 4**) i sagitalnim MR snimkama. Prikazuje se nestajanjem signala epiduralne masti, suženjem tekalne vreće, protruzijom i.v. diska i žutih ligamenata. Subluksacija fasetnog zgloba se bolje procjenjuje na aksijalnoj ravnini; često je asimetrična ili čak unilateralna. Na CT-u se vidi kao prekid normalne krivulje fasete i lamine s protruzijom inferiorne fasete u kanal i kompresijom na tekalnu vreću.



Slika 4. CT lumbosakralne kralježnice, sagitalni presjek, „prozor za kost“- degenerativna antelisteza s defektom interartikularijskog dijela (KBC Split).

Stenoza lateralnog recesususa i intervertebralnog foramina mogu dominirati na kliničkoj slici i prilikom radioloških nalaza. Uglavnom je rezultat unilateralne subluksacije ili onih subluksacija koje su unilateralno predominantne. Sagitalne snimke pokazuju anteroposteriornu stenozu lateralnog recesususa s nestankom signala epiduralne masnoće (**slika 5**). Ipak, najbolja informacija dobiva se iz aksijalne snimke; najčešći nalaz je anteriorni pomak inferiorne fasete kralješka koji liježe u lateralni recesus. Pogoršavajući faktori su isti kao i oni pronađeni kod sindroma lateralnog recesususa: posteriorno su to fasetni osteofiti i hipertrofija žutog ligamenta, a anteriorni su degeneracija diska i osteofiti trupa kralješka. Pri kompresiji korijena živca aksijalne snimke pokazuju nestajanje signala epiduralne masnoće koja sprijeda i straga okružuje živac.

Na cervikalnoj razini, degenerativna spondilolisteza pretpostavlja uznapredovale lezije malih zglobova. Zbog frontalne orijentacije fasetnih zglobova, radikularni sindrom je manje važan te klinički i radiološki nalazi su vezani uz središnju spinalnu stenozu te posljedičnu mijelopatiju.



Slika 5. MR lumbosakralne kralježnice, sagitalni presjek, T2 mjereno vrijeme, antelisteza trupa L4 kralješka s interartikulacijskim defektom (KBC Split).

3.6. DEGENERATIVNA RETROLISTEZA

Retrolisteza (ili obrnuta spondilolisteza) je posteriorno iskliznuće gornjeg trupa kralješka u odnosu na donji. Rjeđa je od antelisteze, javlja se uglavnom na razinama L3–L4 i L4-L5. Degenerativna bolest diska je konstantni i početni prvi element spinalne nestabilnosti. Očuvanje normalne orijentacije fasetnih zglobova dozvoljava samo posterionu spondilolistezu. Pomak je blag u tom slučaju. Ako erozivna i remodelirajuća spondiloza posteriornih faseta povećava segmentnu spinalnu instabilnost, lumbalna kifoza (kompenzacija za sakralnu hiperlordozu) potiče razvoj retroolisteze radije nego antelisteze. Iskliznuće tada može biti izraženije.

Kao i kod spondilolisteze, prava hernija diska je rijetka. Aksijalne CT snimke pokazuju posteriornu subluksaciju artikulacijskih faseti. Sagitalne CT rekonstrukcije i sagitalne MR slike pokazuju reperkusije na duralnu vreću (rijetko na lumbalnoj razini, značajnije na cervikalnoj razini) i foraminalnu stenozu (češća na lumbalnoj razini).

4. MATERIJALI I METODE

4.1. Ispitanici

Ova retrospektivna studija obuhvatila je 100 pacijenata oba spola koji su podvrgnuti dijagnostičkoj MR obradi zbog lumbosakralnog bolnog sindroma. U studiju su uključeni neuroradiološki ambulantni pacijenti tijekom rujna i listopada 2013. godine. Kriterij za isključivanje su bili pacijenti mlađi od 20 godina i stariji od 80 godina ti anamnestički podatci o malignoj ili infektivnoj bolesti.

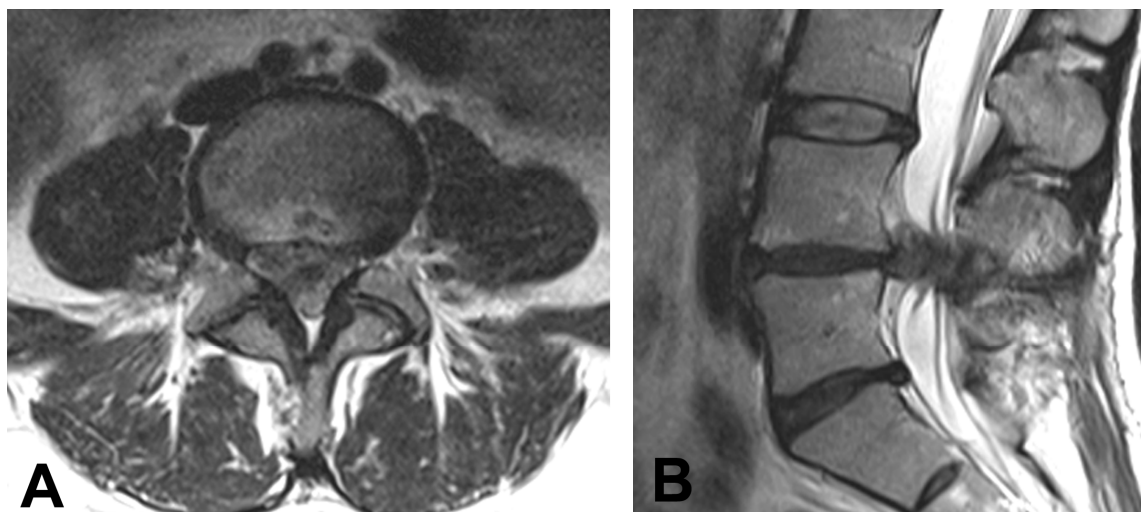
4.2. Metode

Pacijenti su obrađeni korištenjem Siemens Avanto uređaja za magnetnu rezonanciju jakosti 1.5 T (Siemens, München, Njemačka). Snimanje lumbosakralne kralježnice izvodilo se u supinacijskom položaju pri kojem je pacijent ležao na pomičnom stolu tako da mu je središnja ravnina tijela bila okomita na ravninu stola. Ruke pacijenta su bile položene uz tijelo, a noge lagano flektirane u koljenima što se postiglo postavljenjem jastuka ispod pacijentovih nogu. Ovim namještajem kralježnicu se nastojalo postaviti u što ravniji položaj, a da pacijentu pri tome bude udobno. Koristila se posebna zavojnica za snimanje kralježnice .

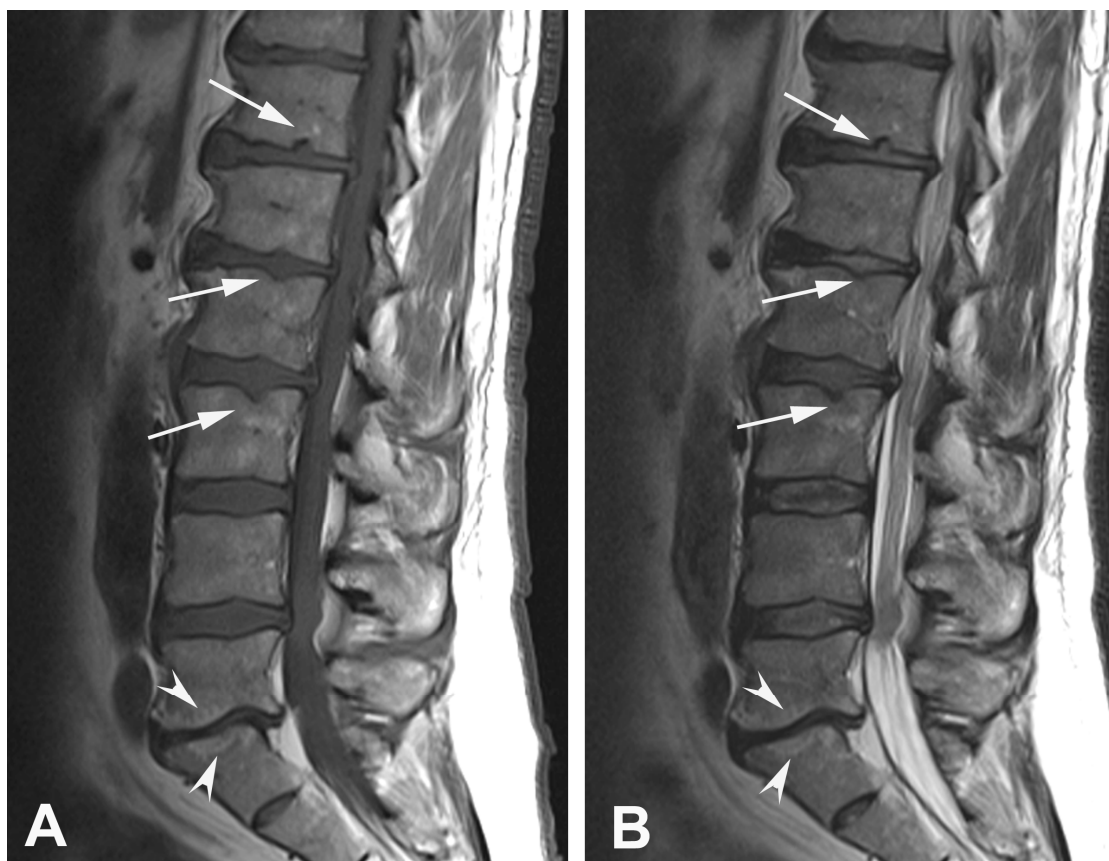
Standardne tehnike snimanja su uključivale sagitalna T1 i T2 mjerena vremena, sagitalnu tirm sekvenciju te transverzalna T1 i T2 mjerena vremena. Snimanje je obuhvatilo područje od prvog lumbalnog do prvog sakralnog kralješka.

Analiziran je svaki dinamički segment lumbosakralne kralježnice u svrhu određivanja degenerativnih promjena diska, a pri opisivanju promjena korištena je međunarodna nomenklatura diskalne patologije. Studijom smo istražili spondilolistezu, „bulging“, protruziju, ekstruziju i.v.diska (**slika 6**), Scmorlove hernije, Modic promjene pokrovnih

ploha (**slika 7**). Korištenjem Modic-ove metode promjene MR-signala pokrovnih ploha kralješka klasificirane su kao tip I (prikazuje se kao nizak intenzitet signala na T1 mjerenoj snimci i visok intenzitet signala na T2-mjerenoj snimci) tip II (visok intenzitet signal na obje snimke) tip III (niski intenzitet signala na obje snimke).



Slika 6. MR lumboskralne kralježnice, T2 mjereno vrijeme ekstruzija i.v. diska na razini L4/L5; (A) aksijalni presjek; (B) sagitalni presjek; KBC Split.



Slika 7. MR lumboskralne kralježnice; (A) T1 mjereno vrijeme, sagitalni presjek; (B) T2 mjereno vrijeme, sagitalni presjek – hiperintenzitet signala L5/S1 segmenta ukazuje na Modic II promjene pokrovnih ploha (glave strelica); politopne Schmorlove hernijacije (strelice); KBC Split

5. REZULTATI

Ova studijom je obuhvaćeno razdoblje od 3 mjeseca (rujan 2013. – prosinac 2013.), odnosno 100 pacijenata s križoboljom kojima je snimljena magnetna rezonancija lumboskralne kralježnice na Zavodu za dijagnostičku i intervencijsku radiologiju Kliničkog bolničkog centra Split. Većina pacijenata je bila ženskog spola (53%), a nešto manji postotak činili su muškarci (47 %) (**tablica 2**).

Tablica 2. Demografski podatci pacijenata (N=100)

Spol	Broj (postotak)	spondilolisteza (postotak)
Žene	53 (53%)	5 (5%)
Muškarci	47 (47%)	4 (4%)

Dob	Broj (postotak)	Broj (postotak)
20 -30 god.	6	0 (0%)
31 -40 god.	10	1 (1%)
41 -50 god.	24	2 (2%)
51 -60 god.	31	2 (2%)
61 -70 god.	17	3 (3%)
71 -80 god.	12	1 (1%)

Najveći broj pacijenata, njih 31%, pripadalo je dobnoj skupini između 51-60 godina. Pacijentima su MR pregledom ustanovljene različite degenerativne promjene kralježnice, uključivši i spondilolistezu koja je dijagnosticirana 9 pacijenata ili 9%. Najčešće se spondilolisteza pojavila u dobnoj skupini od 61-70 godina. Antelistezu se je imalo njih 7 %, a retrolistezu 2 % pacijenata. Većina spondilolisteza je bila I/II stupnja po Meyerding-ovoj klasifikaciji. U dvoje pacijenata sa spondilolistezom utvrđena je spondiloliza (**tablica 3**).

Tablica 3. Prikaz spondilolisteze (N=9)

Dob	Broj slučajeva
Antelisteza	7
Retrolisteza	2
Spondiloliza	2
I/II stupanj	7
II/III stupanj	1
III/IV stupanj	1

Protruzija intervertebralnog diska prema dorzalno (medijalno, lateralno) je najčešća ustanovljena na razini segmenta L4/L5 i to kod 69 % pacijenata. Ekstruzija intervertebralnog diska je dijagnosticirana manjem broju pacijenta, a je najčešća je bila na i.v. segmentu L4/L5 kralješcima i to kod 7 % pacijenata (**tablica 4**). Koristeći se prihvaćenom klasifikacijom protruzije u našoj populaciji pacijenta je prevladavala dorzolateralna protruzija koja je komprimirala najčešće spinalni živac L5 lijevo (19 % pacijenata), odnosno i S1 lijevo (također 19 % pacijenata). Degenerativne promjene

diska u vidu „Bulginga“ su bile najčešći dijagnosticirane na razini i.v. segmenta L3/L4 i to kod 36 % pacijenata.

Promjene pokrovnih ploha trupova kralježaka koje su okarakterizirane kao Modic I prema standardnim MR snimkama su utvrđene u 5 % pacijenata i to najčešće na razini i.v. segmenta L4/L5. Promjene pokrovnih ploha tipa Modic II su dijagnosticirane kod 15 % pacijenata snimljenih pacijenata i to najčešće na razini L4/L5 odnosno na L5/S1.

Schmorlove hernijacije pokrovnih ploha su kod pojedinih pacijenata dijagnosticirane na više trupova kralježaka istodobno, dok je u pojedinih pacijenata hernijacija bila ustanovljena samo na jednom trupu kralješka. Sveukupno su Schmorlove hernijacije dijagnosticirano kod 21 % pacijenata, a hipetrofija malih zglobova i ligamenta flava kod 44 % pacijenata.

Tablica 4. Dijagnosticirane degenerativne promjene MR metodom (N=100)

Degenerativne promjene	Broj (postotak)
Schmorlove herniacije	21 (21%)
Hipertrofija malih artikulacija	44 (44%)
Modic I promjene	5 (5%)
Modic II promjene	15 (15%)
Bulging	Broj (postotak)
L1/L2	3 (3%)
L2/L3	17 (17%)
L3/L4	36 (36%)
L4/L5	22 (22%)
L5/S1	23 (23%)
Protruzija	Broj (postotak)
L1/L2	9 (9%)
L2/L3	19 (19%)
L3/L4	35 (35%)
L4/L5	66 (66%)
L5/S1	61 (61%)
Ekstruzija	Broj (postotak)
L1/L2	1 (1%)
L2/L3	0 (0%)
L3/L4	1 (1%)
L4/L5	7 (7%)
L5/S1	1 (1%)

6. RASPRAVA

Starenjem populacije i produženjem života povećava se broj ljudi koji pate od bolnog lumbalnog sindroma uvjetovanim degenerativnim promjenama kralježnice. Suvremene radiološke metode koje uključuju kompjuteriziranu tomografiju i magnetnu rezonanciju omogućavaju detaljnu evaluaciju svih dijelova kralježnice. Svaka od tih metoda ima svoje prednosti i nedostatke. Tako CT-om možemo bolje vizualizirati koštane strukture, osifikacije i kalcifikacije diska, pojedinih mekotkivnih struktura poput ligamenata. Primjenom MR-a se detaljnije vizualiziraju mekotkivne strukture, a aplikacijom paramagnetnog kontrastnog sredstva se mogu analizirati postoperativne upalne i reparacijske promjene.

Ova retrospektivna studija je na manjem uzorku pacijenta analizirala dio populacije kojoj je načinjen MR lumbosakralne kralježnice poradi križobolje. Studijom smo evaluirali spondilolistezu koja se ponekad zanemaruje kao mogući uzrok bolnog lumbalnog sindroma. Ova studija je potvrdila da je degenerativni tip spondilolisteze i to u smislu antelisteze najčešći oblik koji se uglavnom ustanovljava na razini i.v. segmenta L5/S1, dok je spondiloliza mnogo rjeđa.

Kako intervertebralni diskovi stare, podliježu degenerativnim promjenama. Gubitak tekućine i elastičnosti te smanjenje visine dovodi do instabiliteta kralješka što s vremenom dovodi do iskliznuća trupa kralješka. Do degeneracije diska dolazi prije degeneracije posteriornog fasetnog zgloba, i taj gubitak visine diska i promjena mehaničkih svojstava mogu dovesti do degeneracije zgloba i boli u lumbalnom dijelu leđa.

Istraživanje ima ograničenja kao retrospektivna studija izvedena samo na pacijentima koji imaju bol u leđima i nije uključivala pacijente bez simptoma. Drugo ograničenje studije je da je broj uključenih pacijenata bio relativno malen i samo su radiološki aspekti uzeti u razmatranje. No, ipak u istraživanom uzorku smo prikazali i analizirali najčešće degenerativne promjene koje se općenito javljaju u populaciji. Broj i radiološke karakteristike uočenih spondilolisteza su odgovarale svojim značajkama većini dosadašnjih studija.

7. ZAKLJUČAK

Danas sve veći broj ljudi, neovisno o dobi i spolu, pati od neke degenerativne bolesti kralježnice. Godišnja prevalencija križbolje procjenjuje se na čak 73 %. Degenerativne promjene bilo kojih anatomskih struktura (kosti, diskovi, mali zglobovi, ligamenti) mogu promijeniti normalne biomehaničke odnose i time izložiti susjedne zglobove povećanom riziku sličnih promjena. Stoga se u velikog broja bolesnika nailazi na degenerativne promjene na više razina istodobno.

Na sreću, tehnologija se razvija iz dana u dan, a samim time i metode pomoću kojih se na vrijeme otkrivaju bolesti te se uz dobru edukaciju liječnika i drugog medicinskog osoblja može pomoći ljudima u terapiji i otklanjanju boli.

8. SAŽETAK

Degenerativne promjene kralježnice pojavljuju se u kostima, intervertebralnim diskovima, ligamentima i malim zglobovima. Većina stanovništva pati od bolova u leđima što je jedan od glavnih uzroka radne nesposobnosti i invalidnosti osoba.

Mnogi problemi koji utječu na kralježnicu su rezultat degenerativnih promjena na hrskavici, kostima i tkivu. Neke od promjena su: degeneracija diska, hernijacija diska, difuzna idiopatska skeletna hiperostoza, mijelopatija, spinalna stenoza, osifikacija ligamenata, epiduralna lipomatoza, skolioza te spondilolisteza i spondiloliza koju smo posebno istražili u ovom radu.

Slikovne metode poput kompjuterizirane tomografije (CT) te magnetne rezonancije (MR) pomažu nam u evaluaciji degenerativnih promjena kralježnice.

KLJUČNE RIJEČI:

Spondilolisteza, kralježnica, kosti, diskovi, kompjutorizirana tomografija, magnetna rezonancija, lumbalni kralježak, degeneracija, radiološki snimci

8. SUMMARY

Degenerative changes in the spine affect bones, intervertebral discs, ligaments and small joints. Most of the population suffers from back pain and vertebrogenic pain is the one of the main causes that leads to disability and invalidity persons.

Many of the problems that affect the spine are the result of degenerative changes in the cartilage, bone and tissue. Some of the changes include: disc degeneration, disc herniation, diffuse idiopathic skeletal hyperostosis, myelopathy, spinal stenosis, ossification of the ligaments, epidural lipomatosis, scoliosis, spondylolisthesis and spondylolysis that we especially analyzed in our study.

Imaging methods such as computed tomography (CT) and magnetic resonance imaging (MRI) help us to evaluate the degenerative changes of the spine.

KEYWORDS:

Spondylolisthesis, spine, bones, discs, computed tomography, magnetic resonance imaging, lumbar vertebra, degeneration, radiological footage

10. LITERATURA

1. Butt S, Saifuddin A. The imaging of lumbar spondylolisthesis. *Clin Radiol* 2005;60(5):533-46.
2. Devine JG, Schenk-Kisser JM, Skelly AC. Risk factors for degenerative spondylolisthesis: a systematic review. *Evid Based Spine Care J.* 2012 May;3(2):25-34.
3. Imhof H. Direct diagnosis in radiology: Spinal Imaging. 2008;1. izd., New York str. 87-133.
4. Janković S, Bešenski N. Klinička neuroradiologija kralježnice i kralježnične moždine. *Medicinska naklada Zagreb* 2013; str. 250-262.
5. Jeong HY, You JW, Sohn HM, Park SH. Radiologic evaluation of degeneration in isthmic and degenerative spondylolisthesis. *Asian Spine J.* 2013;7(1):25-33.
6. Kalichman L, Kim DH, Li L, Guermazi A, Berkin V, Hunter DJ. Spondylolysis and spondylolisthesis prevalence and association with low back pain in the adult community-based population. *Spine.* 2009 ;34(2):199-205.
7. Lamartina C, Berjano P, Petrucci M, Sinigaglia A, Casero G, Cecchinato R et al. Criteria to restore the sagittal balance in deformity and degenerative spondylolisthesis. *Eur Spine J.* 2012 ;21 Suppl 1:S27-31
8. Leone A, Cianfoni A, Cerase A, Magarelli N, Bonomo L. Lumbar spondylosis: a review. *Skeletal Radiol* 2011;40(6):683-700.
9. Manelfe C. Imaging of the spine and the spinal cord. Raven Press, Ltd., New York, 1992.
10. Mariconda M, Galesso O, Imbibo L, et al. Relationship between alterations of the lumbar spine, visualized with magnetic resonance imaging, and occupational variables. *Eur Spine J;*16(2):255-266.
11. Roussouly P, Pinheiro-Franco JL. Biomechanical analysis of the spino-pelvic organization and adaptation in pathology. *Eur Spine J.* 2011;20 Suppl 5:609-18.
12. Wagner AL, Murtagh FR, Arrington JA, Stallworth D. Relationship of Schmorl's nodes to vertebral body endplate fractures and acute endplate disk extrusions. *Am J Neuroradiol* 2000;21(2):276-81.

9. ŽIVOTOPIS

OSOBNI PODACI

Ime i prezime: Anamarija Matoš
Datum i mjesto rođenja: 20. travnja 1992., Split
Adresa: Podine 7, Kučine
Telefon: 091/ 940 6612
E – mail: anamarijamatosh@gmail.com

OBRAZOVANJE

1999. – 2007. Osnovna škola Spinut
2000. – 2004. Glazbena škola Josip Hatze
2007. – 2011. 1. gimnazija (klasični smjer) u Splitu
2011. – Odjel zdravstvenih studija Sveučilišta u Splitu, smjer
Radiološka tehnologija

RADNO ISKUSTVO

2012. – 2013. Promocije proizvoda
2013. Rad u izbornom povjerenstvu

VJEŠTINE

Rad na računalu Aktivno korištenje MS Office paketa
Strani jezici Engleski aktivno, grčki pasivno