

Kinezioterapija kod sindroma sraza u ramenu

Buzov, Ružica

Undergraduate thesis / Završni rad

2016

Degree Grantor / Ustanova koja je dodijelila akademski / stručni stupanj: **University of Split / Sveučilište u Splitu**

Permanent link / Trajna poveznica: <https://um.nsk.hr/um:nbn:hr:176:747788>

Rights / Prava: [In copyright](#)/[Zaštićeno autorskim pravom.](#)

Download date / Datum preuzimanja: **2024-12-23**



Sveučilišni odjel zdravstvenih studija
SVEUČILIŠTE U SPLITU

Repository / Repozitorij:

[Repository of the University Department for Health Studies, University of Split](#)



zir.nsk.hr



UNIVERSITY OF SPLIT



DIGITALNI AKADEMSKI ARHIVI I REPOZITORIJI

SVEUČILIŠTE U SPLITU
ODJEL ZDRAVSTVENIH STUDIJA

Smjer fizioterapija

Ružica Buzov

**KINEZIOTERAPIJA KOD SINDROMA SRAZA U
RAMENU**

Završni rad

2015./2016.

MENTORICA:

mr. sc. dr. Asja Tukić

Split, srpnja 2016. godine

UNIVERSITY OF SPLIT
DEPARTMENT OF HEALTH STUDIES

Ružica Buzov

**KINESIOTHERAPY FOR IMPINGEMENT SYNDROM IN
SHOULDER**

Bachelor's thesis

2015./2016.

MENTOR:

mr.sc.dr. Asja Tukić

Split, July 2016.

SADRŽAJ:

1. UVOD.....	4
1.1. Osnove anatomije ramenog zgloba.....	5
1.1.1. Rotatorna manžeta.....	9
1.2. Biomehanika ramena.....	11
1.3. Sindromi sraza u ramenu.....	13
1.3.1. Subakromijalni sindrom sraza.....	13
1.3.2. Supkorakoidni sindrom sraza.....	15
1.3.3. Unutarnji (glenoidni) sindrom sraza.....	15
1.3.4. Sekundarni sindrom sraza.....	16
1.4. Klinička slika.....	16
1.5. Dijagnoza.....	17
1.5.1. Specifični testovi kod sumnje na subakromijalni sindrom sraza.....	19
1.5.2. Rentgenska snimka.....	21
1.5.3. Ultrazvučna obrada.....	21
1.5.4. Kompjuterizirana tomografija (CT).....	22
1.5.5. Magnetska rezonanca (MR).....	22
1.6. Liječenje.....	23
1.6.1. Medikamentozna terapija.....	23
1.6.2. Operativno liječenje.....	23
1.6.3. Konzervativno liječenje.....	24
2. CILJ RADA.....	26
3. METODE RADA.....	27
3.1. Kinezioterapijski postupci.....	27
3.2. Program kinezioterapije.....	29
3.3. Primjena ortoza.....	38
4. ZAKLJUČAK.....	40
5. SAŽETAK.....	41
6. SUMMARY.....	42
7. LITERATURA.....	43
8. ŽIVOTOPIS.....	44

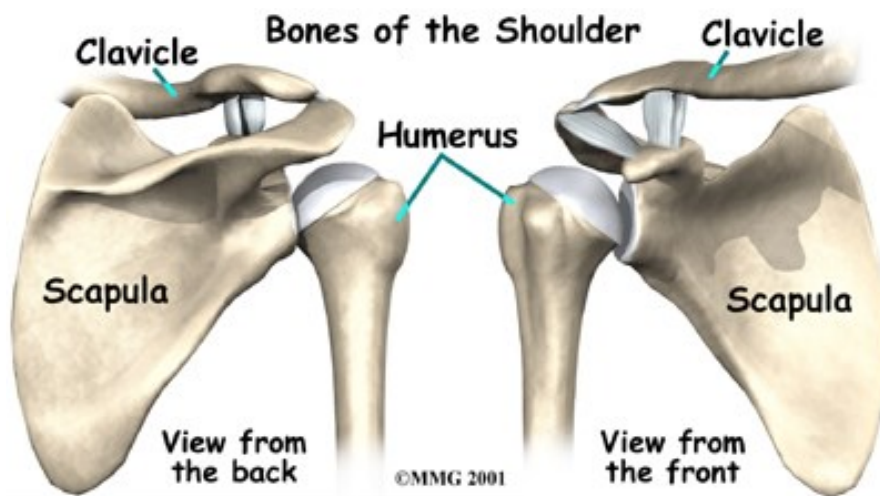
1. UVOD

Rameni zglob najpokretljiviji je kuglasti zglob u tijelu koji ima zadaću pripremiti ruku za izvođenje najrazličitijih i prijeko potrebnih svakodnevnih životnih radnji i aktivnosti. Kako bi to bilo moguće, rame je anatomski građeno tako da je razmjerno velika glava nadlaktične kosti u doticaju s puno manjom zglobnom ploštinom na lopatičnoj kosti, a brojne zglobne sveze, tetive i mišići okružuju zglob i daju mu stabilnost za izvođenje pokreta.

Pokreti u ramenu mogu se izvoditi kroz tri ravnine, a to su: sagitalna, frontalna i horizontalna ravnina. Rame se sastoji od tri različita zglobova: glenohumeralni, akromioklavikularni i sternoklavikularni. Problemi u nekom od zglobova mogu uzrokovati bol u ramenu. Ozljede ramena javljaju se u bilo kojoj životnoj dobi.

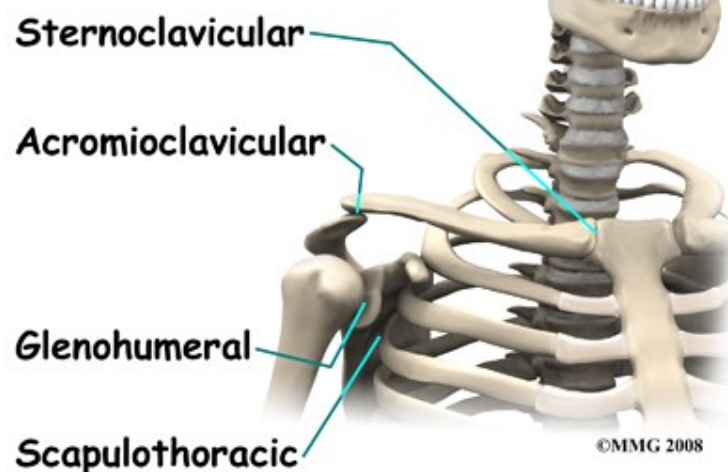
1.1.OSNOVE ANATOMIJE RAMENOG ZGLOBA

Rameni zglob (articulation humeri) kuglasti je zglob u kojem su moguće kretnje u svim smjerovima. Sastoji se od tri kosti: nadlaktične kosti (humerusa), lopatice (scapule) te ključne kosti (clavicule) (slika 1.) i od tri zglobova: glenohumeralnog (zglob između nadlaktične kosti i lopatice), akromioklavikularnog (zglob između ključne kosti i najviše koštane izbočine na lopatici - akromiona) te sternoklavikularnog (zglob između ključne i prsne kosti), a postoji još „zglob“ između lopatice i stražnje stjenke (articulation scapulothoracalis) (slika 2.). Navedeni zglobovi međusobno povezani i usklađeni omogućuju maksimalnu pokretljivost ramena.



Slika 1. Kosti koje oblikuju rameni zglob

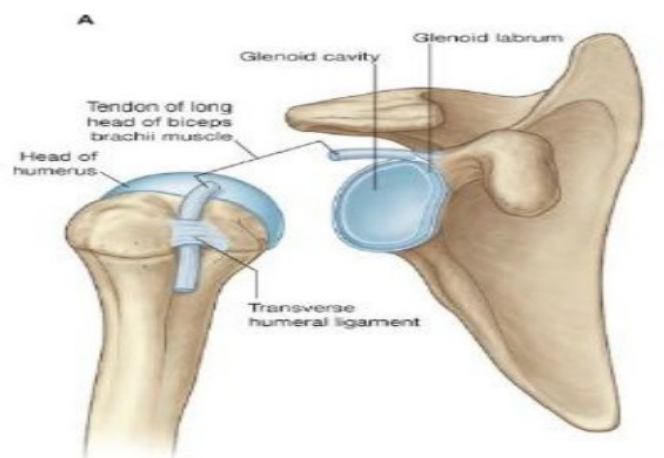
Shoulder Joints



Slika 2. Zglobovi koji tvore rameni zglob

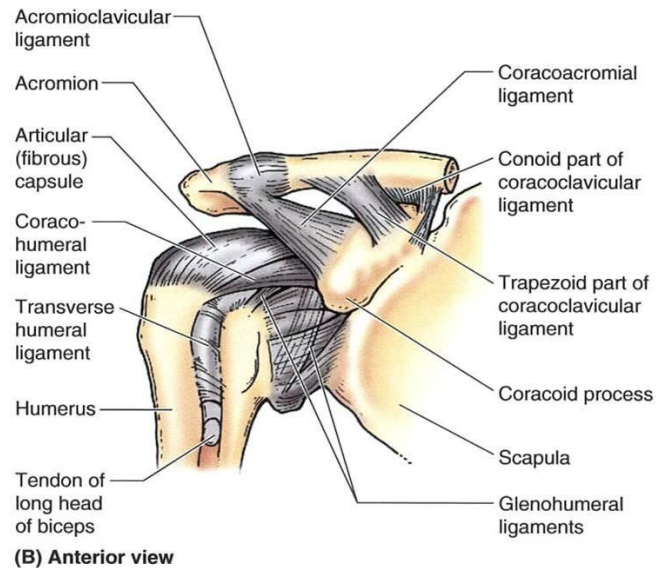
Kada govorimo o ramenu, prvenstveno mislimo na glenohumeralni zglob, odnosno na spoj između glave nadlaktične kosti (caput humeri), koja je konveksna zglobna ploha i konkavne zglobne plohe lopatice (cavitas glenoidalis). U ovom zglobu naglašen je nerazmjer između veličina zglobnih tijela pri čemu je glava humerusa značajno veća u odnosu na glenoidnu udubinu lopatice (2:1). Iz tog je razloga površina glenoidne udubine povećana rubno smještenom hrskavicom (labrum glenoidale) (slika 3.).

GLENOHUMERAL JOINT

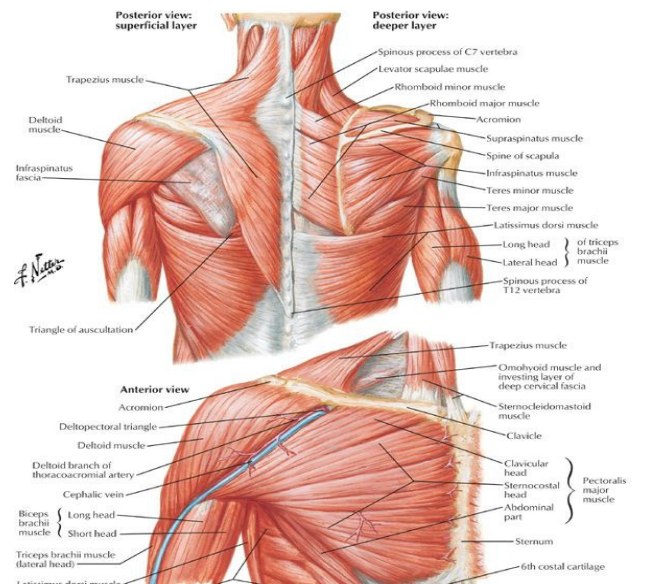


Slika 3. Glenohumeralni zglob

Osim što je najpokretljiviji, zglob ramena je i najnestabilniji pa zbog toga ima potporu ostalih struktura. Strukture koje ga okružuju jaki su statički (ligamentno – labralni kompleks) (slika 4.) i dinamički stabilizatori (mišići rotatorne manžete) (slika 5.).



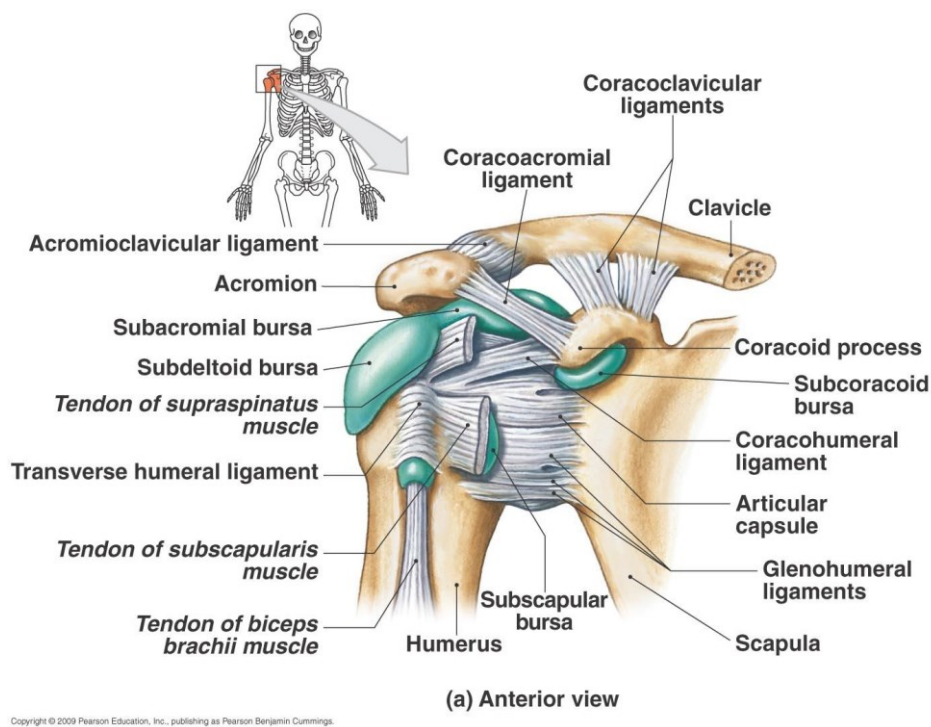
Slika 4. Statički stabilizatori ramena



Slika 5. Dinamički stabilizatori ramena

Zglob ojačavaju tri glenohumeralna ligamenta (ligamenta glenohumeralia) – gornji, srednji i donji (slika 6.), koji povezuju rub konkavne zglobne plohe i proksimalni kraj humerusa te korakohumeralni ligament (ligamentum coracohumerale) (slika 6.), koji se proteže od kljunastog nastavka lopatice do proksimalnog kraja humerusa i nosi težinu ruke kad ona opuštenu visi. Krov ramenog zgloba čini korakoakromijalni luk izgrađen od korakoidnog nastavka i akromiona skapule između kojih se rasprostire široka korakoakromialna sveza (ligamentum coracoacromiale) (slika 6.).

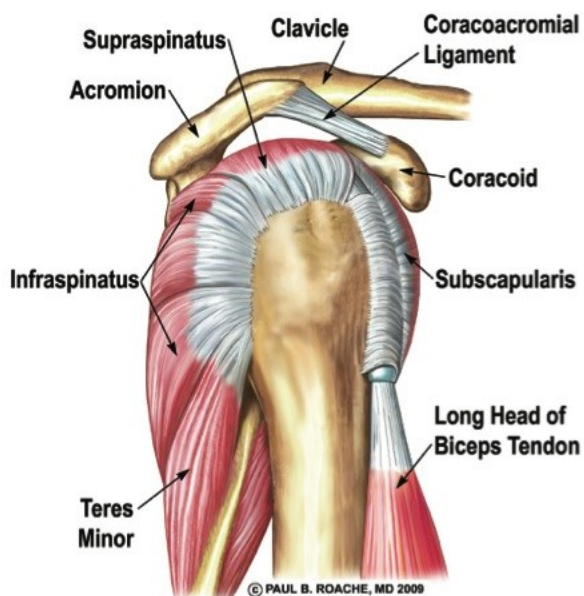
Oko zglobne čahure ramenog zgloba nekoliko je burzi koje umanjuju trenje okolnih tetiva. Subakromijalna (subdeltoidna) i subskapularna burza izuzetno su važne za funkciju rotatorne mažete budući da omogućuju klizanje manžete ispod akromioklavikularnog luka pri pokretima ruke. Te su dvije burze međusobno povezane, ali ne komuniciraju s glenohumeralni zglobom (slika 6.).



Slika 6. Ligamenti i burze oko ramenog zgloba

1.1.1. ROTATORNA MANŽETA

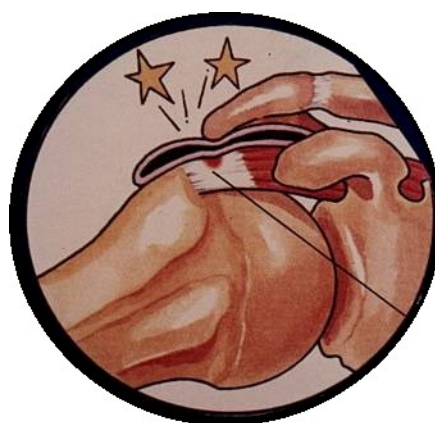Rameni zglob osim statičkih ima i dinamičke stabilizatore u koje spadaju mišići rotatorne manžete. Ona je tetivno – mišićna ovojnica koja gotovo sa svih strana pokriva i pojačava zglobnu čahuru ramenog zgloba s kojom je djelomično srasla (slika 7.). Tetive mišića rotatorne manžete okružuju zglob i pritiskom aktivno sudjeluju u održavanju doticaja među zglobnim tijelima. Istodobnom kontrakcijom mišića tetive usklađuju pokrete u zglobu i u svakom položaju zatežu zglobnu čahuru u potrebnoj jačini i dužini.



Slika 7. Mišići rotatorne manžete

Mišići rotatorne manžete su: **m. supraspinatus** (polazi iz fosse supraspinatae, supraspinatusne fascije), **m. infraspinatus** (polazi iz fosse infraspinatae, spine scapule, infraspinatusne fascije), **m. teres minor** (polazi s lateralnog ruba skapule) i **m. subscapularis** (polazi s donje plohe skapule) (slika 7.) te se pripajaju na oba tuberkula humerusa tako da se na veliki hvataju m. supraspinatus, m. infraspinatus i m. teres minor, dok se na mali tuberkul pripaja m. subscapularisu. M. infraspinatus i m. teres

minor imaju ulogu pri vanjskoj rotaciji nadlaktice, m. subscapularis kod unutarnje rotacije, dok m. supraspinatus izvodi pokrete abdukcije i fleksije. Pri pokretu abdukcije dolazi do pritiska tetive m. supraspinatusa između glave humerusa (s donje strane) i akromioklavikularnog ligamenta (s gornje strane) (slika 8.). Kako bi se taj pritisak na tetivu ublažio, između nje i akromiona nalazi se subakromijalna burza. Ipak, pritisak na tetivu ne može se izbjeći (zbog svakodnevnih kretnji s abduciranom rukom) pa je jasno da će tetiva s vremenom biti izložena degenerativnim promjenama. Osim tetive m. supraspinatusa slične promjene događaju se i kod tetive duge glave m. bicepsa brachii koja, funkcionalno gledajući, pripada rotatornoj manžeti. Prilikom prolaska tetive m. bicepsa kroz sulcus intertubercularis (kanal između velikog i malog tuberkula) dolazi do pritiska na nju.



Slika 8. Pritisak na tetivu

U području tetiva rotatorne manžete karakteristične su još neke promjene poput kalcificirajućeg tendinitisa (poremećaj nakupljanja kalcijeva hidroksiapatita u području hvatišta tetive za kost) i rupture rotatorne manžete.

Sve promjene i ozljede što se događaju u području ramenog zgloba posljedica su funkcionalne građe ramena koji nije predviđen za nošenje opterećenja, već da bude gibljiv.

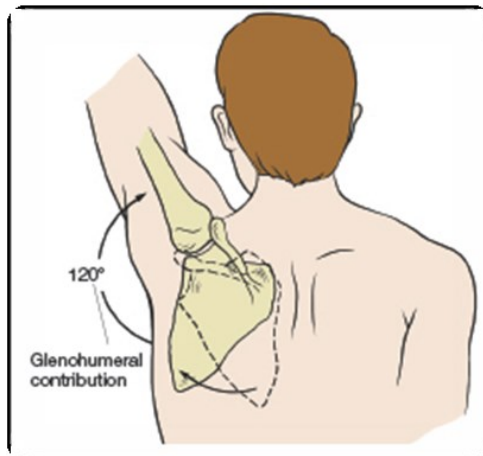
1.2. BIOMEHANIKA RAMENA

Rameni zglob viseći je zglob, specifičnih anatomskih osobina koje mu omogućuju veliku gibljivost. Rame je najpokretljiviji zglob u ljudskom tijelu zahvaljujući nerazmjeru zglobnih tijela i obilatosti zglobne kapsule, što ga ujedno čini i relativno nestabilnim zglobom posebno osjetljivim na ozljede. Zbog tog obilježja primarna mu je funkcija mobilnost, a sekundarna stabilnost. Stabilnost je ovisna o primjerenoj veličini fosse glenoidalis, njenom posteriornom nagibu, retroverziji glave humerusa, ali ponajviše ovisi o nekoštanim strukturama, intaktnoj kapsuli zgloba, labrumu glenoidale te ligamentima i urednoj funkciji rotatorne manžete. Mišići rotatorne manžete (uz dugu glavu bicepsa brachii) dinamičke su strukture najodgovornije za stabilnost zgloba. Dinamički stabiliziraju rame tako što prilikom izvođenja kretnji fiksiraju i centriraju glavu humerusa u središte glenoida skapule u najstabilniju poziciju.

Zbog specifične građe, gibljivosti zglobnih tijela i obilate zglobne čahure u ramenom zglobu, mogući su različiti tipovi pokreta i opsežne kretnje u svim smjerovima kroz osovine što prolaze središtem glave nadlaktične kosti.

Najvažnije tri osovine kroz koje se izvode pokreti u ramenu su: **sagitalna, poprečna i uzdužna.**

Pokreti oko *sagitalne osovine* izvode se u frontalnoj ravnini koja je usmjerena s desna prema lijevo i to su pokreti abdukcije (odmicanja) i addukcije (primicanja). Abdukciju u ramenom zglobu izvodimo samo do vodoravnog položaja ruke. Daljnju abdukciju nemoguće je izvesti jer proksimalni dio humerusa udara o krov ramenog zgloba. Elevacija (abdukcija preko 90°) moguća je samo ako kretnju proširimo na zglob između ključne i prsne kosti (art. sternoclavicularis). Lopatica i ključna kost podižu se te se lopatica zakreće, a njezin se donji ugao pomiče lateralno (slika 9.). Pri tome je značajan akromioklavikularni zglob koji usmjerava pokrete lopatice. Prvih 30° elevacije odvija se u glenohumeralnom zglobu dok se zadnjih 60° odvija između glenohumeralnog i skapulotorakalnog zgloba.

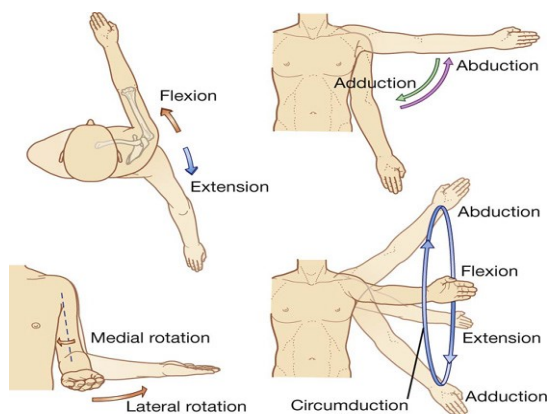


Slika 9. Pokret elevacije

Oko *poprečne osovine* izvode se pokreti u sagitalnoj ravnini. To su pokreti antefleksije koja je opsežna i retrofleksije koja je ograničena jer se zglobna čahura ovije oko anatomskog vrata humerusa (slika 10).

Oko horizontalne ravnine prolazi *uzdužna osovina* koja je postavljena u smjeru trupa nadlaktične kosti. Izvode se pokreti unutarnje i vanjske rotacije nadlaktice (slika 10). Osim navedenih pokreta koji se odvijaju oko osovina, postoji još pokret cirkumdukcije (složena kretnja pri kojoj nadlaktica opisuje stožac sa zaobljenim vrhom u ramenom zglobu).

Sva muskulatura ramenog obruča, djelujući sinergistički, odgovorna je za njegovu mobilnost. Omogućava i pokrete distalnih segmenata gornjeg ekstremiteta te pokreće humerus u najrazličitijim smjerovima kroz veliki opseg pokreta.



Slika 10. Pokreti u ramenom zglobu

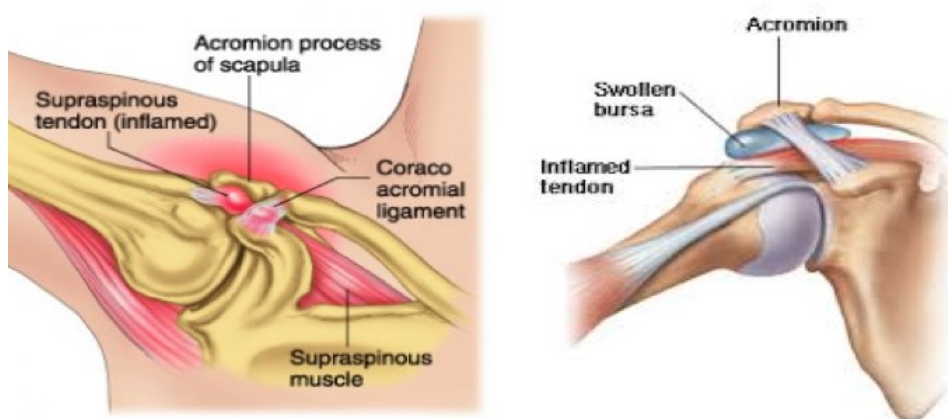
1.3. SIDROMI SRAZA U RAMENU

Rameni zglob građen je kao vrlo gibljiv segment, a ne da nosi direktno opterećenje. Osobito je ranjiv kod aktivnosti ruke iznad glave zbog golemog stresa na njegov stabilizirajući mehanizam koji čine statički i dinamički stabilizatori. Pri podizanju ruke iznad razine ramena dolazi do pritiska na meka tkiva (tetive i burze) te budu stisnuta između glave humerusa i akromioklavikularnog ligamenta.

Prekomjerna aktivnost ruke u svakodnevnom životu, kod nekih zanimanja ili određenih sportova (koji rabe ruku iznad glave), proizvodi nekoliko sindroma sraza koji mogu bitno umanjiti funkciju zgloba. Među njima najznačajniji je subakromijalni sindrom sraza i o njegovoj će se kliničkoj slici, liječenju i rehabilitaciji detaljnije govoriti.

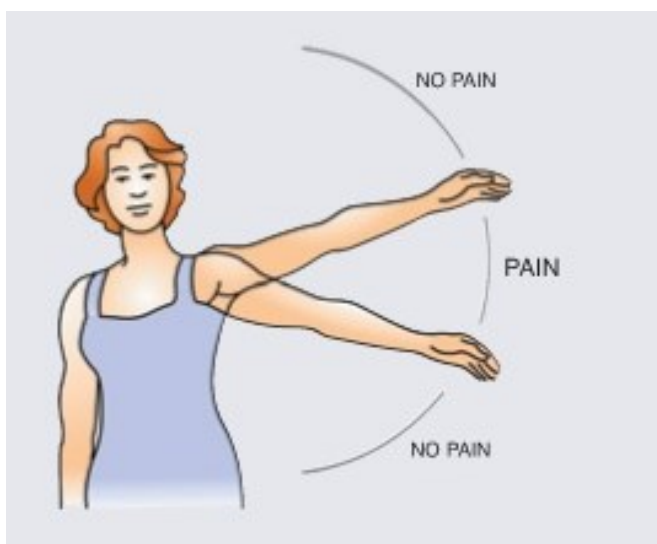
1.3.1. SUBAKROMIJALNI SINDROM SRAZA

Subakromijalni sindrom sraza (impingement syndrom) kliničko je stanje pri kojem dolazi do kompresije rotatorne manžete (najčešće tetive m. supraspinatusa), tetive duge glave m. bicepsa brachi i subakromijalne burze između prednjeg ruba akromiona, akromioklavikularnog zgloba i korakoakromijalnog ligamenta (koji zajedno tvore korakoakromijalni luk) te velikog tuberkula humerusa (slika 11.).



Slika 11. Kompresija m. spinatusa i subakromijalne burze

Do sraza dolazi kada je ruka visoko uzdignuta iznad glave. Kod elevacije ruke od 60° do 90° i unutarnje rotacije javlja se najjača bol koja se naziva „sindrom bolnog luka“ (slika 12.). Sudara se veliki tuberkul s prednjim rubom akromiona, pri čemu su komprimirane tetive rotatorne manžete i tetiva m. bicepsa brachi (slika 12.).



Slika 12. Sindrom „bolnog luka“

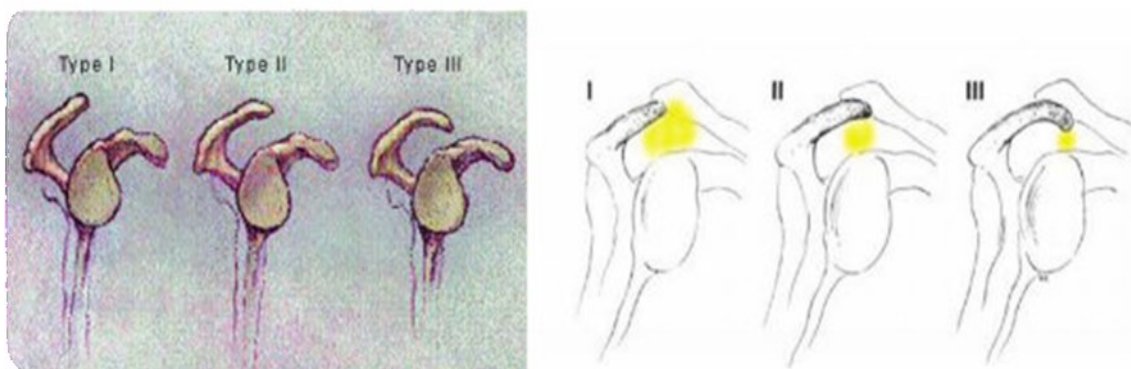
Sindrom sraza javlja se prilikom konstantnog ponavljanja navedenog pokreta i opterećenja tetiva. Povećano trenje s vremenom izaziva degenerativne promjene na tetivnom tkivu, pojavljuje se upalni proces i limitirana pokretljivost zgloba koja, ukoliko se ne tretira, postaje sve veća.

Termin sindrom sraza popularizirao je *Charles Neer* te je uveo koncepciju kontinuiranog procesa sindroma sraza od burzitisa i parcijalne rupture do kompletne rupture tetiva rotatorne manžete. Opisao je tri stadija subakromijalnog sindroma sraza:

- 1. STADIJ – reverzibilni edem i hemoragija; posljedica su prekomjerne aktivnosti iznad glave, obično se javlja kod mladih ljudi, često sportaša do 25. godine.
- 2. STADIJ – fibroza i tendinitis rotatorne manžete; ponavljajuće epizode mehaničke inflamacije, subakromijalna burza postaje zadebljana i fibrozno

promijenjena te se dodatno smanjuje subakromijalni prostor, najčešće se javlja u dobi između 25. – 40. godine.

- 3. STADIJ – ruptura rotatorne manžete, sklerozacija velikog tuberkula, koštani izdanci na prednjem rubu akromiona i kalcifikacija korakoakromijalnog ligamenta, najčešće se pojavljuje kod osoba starijih od 40 godina (slika 13.).



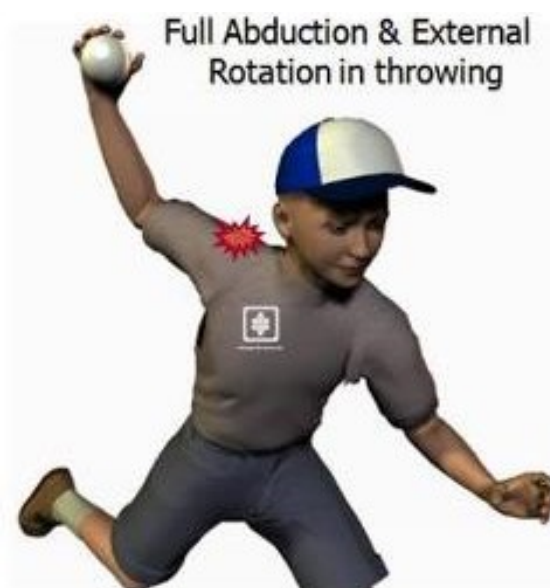
Slika 13. Klasifikacija sindroma sraza po Neeru

1.3.2. SUPKORAKOIDNI SINDROM SRAZA

Rjeđi je oblik sindroma sraza supkorakoidni kojeg je opisao Gerber 1985. godine. Nastaje prilikom abdukcije ruke, a pri izvođenju unutarnje rotacije pojavljuje se bol. Dekompresijom subakromijalnog prostora bol prestaje. Postoje tri oblika: idiopatski, ijetrogeni i traumatski.

1.3.3. UNUTARNJI (GLENOIDALNI) SINDROM SRAZA

Unutarnji ili glenoidalni sraz definira se kao kontakt tetive m. supraspinatusa i posterosuperiornog dijela ruba glenoida u položaju ruke od 90° abdukcije i maksimalne vanjske rotacije (slika 14.). Sindrom prvi opisuju Walch i suradnici 1991. godine kod sportaša koji se bave bacačkim sportovima. Kontakt tetive m. supraspinatusa s posterosuperiornim dijelom labruma susreće se i kod zdravih osoba. Ponavljana trauma može uzrokovati patološke promjene koje se mogu manifestirati pucanjem tetive m. supraspinatusa.



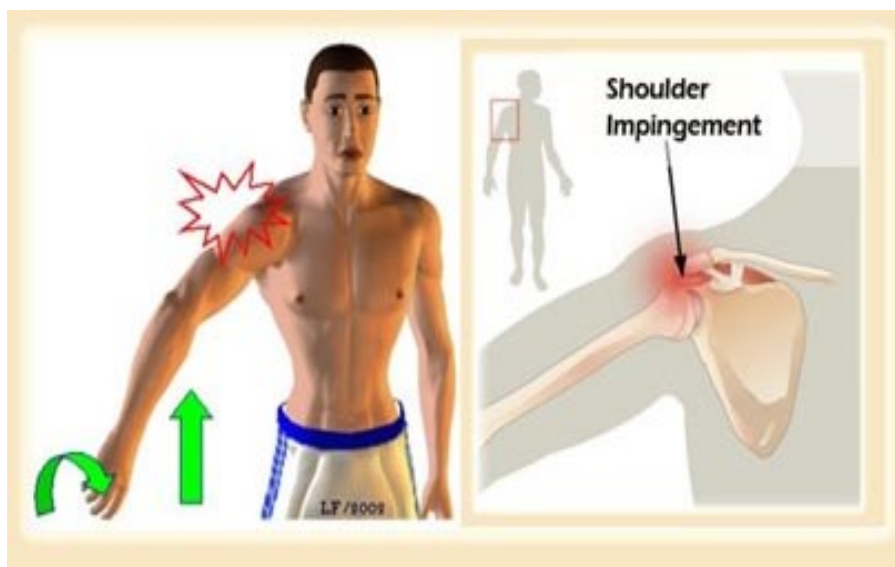
Slika 14. Unutarnji sindrom sraza kod sportaša prilikom abdukcije i vanjske rotacije

1.3.4. SEKUNDARNI SINDROM SRAZA

Sekundarni sraz pojavljuje se kao posljedica prednje nestabilnosti ramena zbog smanjenja subakromijalnog prostora. Kod takvih bolesnika kontraindicirana je subakromijalna dekompresija. Indicirana je prednja stabilizacija ramena ako konzervativno liječenje ne donosi uspjeh. Visoki postotak prednje nestabilnosti susreće se kod sportaša koji izvode pokrete rukama iznad glave.

1.4. KLINIČKA SLIKA

Kliničkom slikom dominira bolnost ramena uz koju je često prisutna i smanjena gibljivost. Bolesnik se žali na bol u predjelu ramena udruženu s lokalnom osjetljivošću u području prednjeg dijela akromiona ili velikog tuberkula nadlaktične kosti prilikom podizanja ruke iznad razine ramena (slika 15.). Bol se može javljati kod različitih vrsta napora, ali već i u mirovanju. Ne može se spavati na bolesnoj strani, a specifična je i pojava oštre boli kod stavljanja savijene ruke iza leđa. Bol postaje intenzivnija s vremenom, a pokreti sve više limitirani i rigidni. Kliničkim pregledom utvrđuju se krepitacije uz ograničenu unutrašnju rotaciju i horizontalnu addukciju ramena te slabost mišića rotatorne manžete, dok je pasivna elevacija bezbolnija.



Slika 15. Pojava boli prilikom podizanja ruke

1.5. DIJAGNOZA

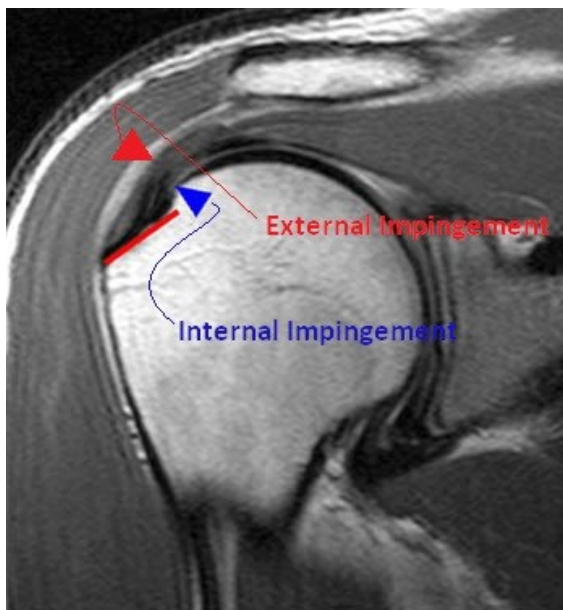U fizijatrijsko-rehabilitacijskoj kliničkoj obradi zastupljeni su svi uobičajni elementi pregleda bolesnika, ali i više od toga jer je fizijatrijski pristup bolesniku evaluacija funkcije, točno definiranje nesposobnosti i ocjena utjecaja bolesti na cjelokupan život bolesnika. Dijagnoza nesposobnosti temelji se na procjeni funkcionalnog statusa sustava za kretanje i na osnovu toga određuje se vrsta terapije.

Anamneza podrazumijeva razlog dolaska, obiteljsku i osobnu anamnezu, sadašnju bolest, fiziološke funkcije, terapije, težinu bolesti, socijalno te ekonomsko stanje i psihosocijalni status. Iz anamneze se saznaje radi li se o traumi ili su smetnje nastupile postupno, upoznaje se učestalost smetnji, karakter bola, prisutnost noćnih bolova, mogućnost izvođenja kretanja i slično.

Klinički pregled započinje općim pregledom, a slijedi detaljan pregled svih dijelova sustava za kretanje. Na kraju se određuje funkcionalna sposobnost. *Inspekcijom* se promatra držanje bolesnika, simetričnost ramena, trofika muskulature, obraća se pažnja na konture ramena. *Palpacija* se izvodi u mirovanju i pokretu. Saznaje se ima li bolnih točaka, je li prisutna hiperemija ili izljev u zglobu. Palpiraju se sve strukture ramenog zgloba da bi se otkrilo njihovo stanje, tonus i trofika.

Kako bi se omogućilo što bolje postavljanje dijagnoze, u sam klinički pregled ukomponirani su (i testirani) brojni *specijalni testovi*. Koriste se testovi za ispitivanje snage rotatorne manžete, testovima koji ukazuju na postojanje subakromijalnog sindroma sruza te testovi koji će pomoći u otkrivanju promjena duge glave m. bicepsa brachi.

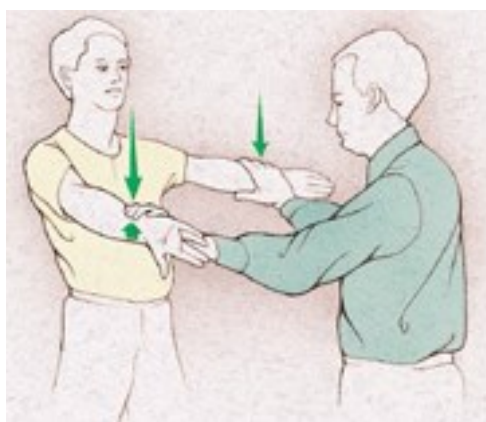Kao neizbježnu pomoć u dijagnostici, koriste se i slikane metode kao što su: rentgenska slika, ultrazvuk (UZ), kompjuterizirana tomografija (CT) i magnetska rezonanca (MR) (slika 16.).



Slika 16. Snimka magnetske rezonance sindroma sraza

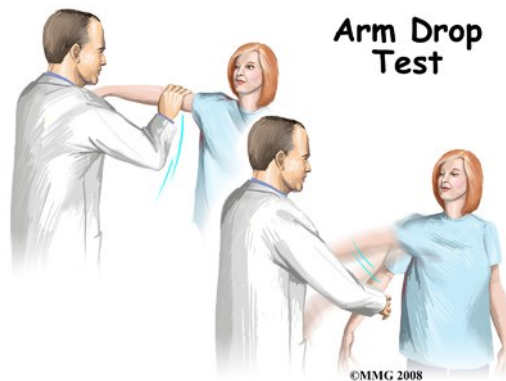1.5.1. SPECIFIČNI TESTOVI KOD SUMNJE NA SUBAKROMIJALNI SINDROM SRAZA

- TEST m. SUPRASPINATUSA - bolesnik postavi ruku u antefleksiju pod kutom od 90° s podlakticom u pronaciji i palcem okrenutim prema dolje. Ispitanik pokušava daljnju antefleksiju protiv otpora. Bolnost prilikom izvođenja ukazuje na leziju m. supraspinatusa (slika 17.).



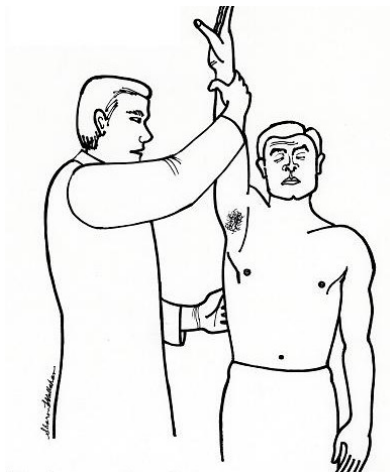Slika 17. Test m. supraspinatusa

- **ZNAK PADAJUĆE RUKU** - ispitivač abducira bolesnikovu ruku u ramenu do 90° te je pušta, tražeći od bolesnika da je zadrži u tom položaju. Test je pozitivan u slučaju naglog pada ruke što ukazuje na masivnu rupturu tetiva rotatorne manžete (slika 18.).



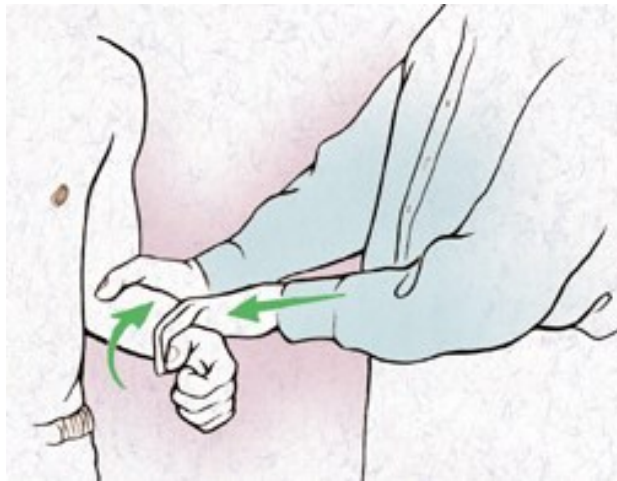
Slika 18. Znak padajuće ruke kod ruptura tetiva rotatorne manžete

- **NEEROV ZNAK** - ispitivač elevira ruku bolesnika u ramenu, dok istovremeno drugom rukom fiksira lopaticu. U slučaju bolnosti, zbog sraza velikog trohantera o akromion, test je pozitivan (slika 19.).



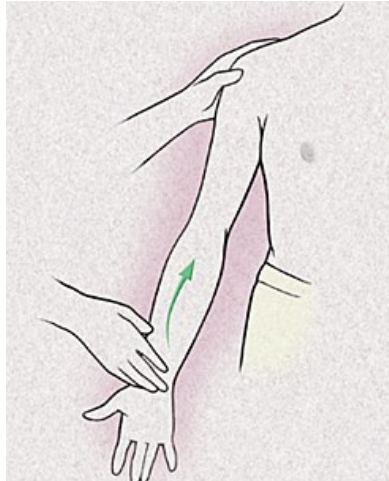
Slika 19. Neerov znak za ispitivanje sindroma sraza

- **POZITIVAN IMPINGEMENT ZNAK** - pojava boli u ramenu kada liječnik izvede antefleksiju bolesnikova bolnog ramena uz istodobnu unutarnju rotaciju nadlaktice (test po Neeru), odnosno kad izvede snažnu unutarnju rotaciju ruke koja je u položaju od 90° antefleksije (test po Hawkinsu).
- **YERGASONOV TEST** - bolesnik drži ruku uz tijelo flektiranu u laktu pod 90° te pokušava supinaciju podlaktice protiv otpora. Bolnost u ramenu u području duge glave tetive bicepsa ukazuje na tendinitis ili ozljedu tetive bicepsa (slika 20.).



Slika 20. Yergasonov test

- **SPEEDOV TEST** - bolesnik ima ispruženu ruku u laktu te pokušava flektirati podlakticu protiv otpora dok istovremeno ispitivač palpira polazište duge glave tetive bicepsa na prednjoj strani ramena. U slučaju bolnosti, test ukazuje na tendinitis ili ozljedu tetive bicepsa (slika 21.).



Slika 21. Speedov test

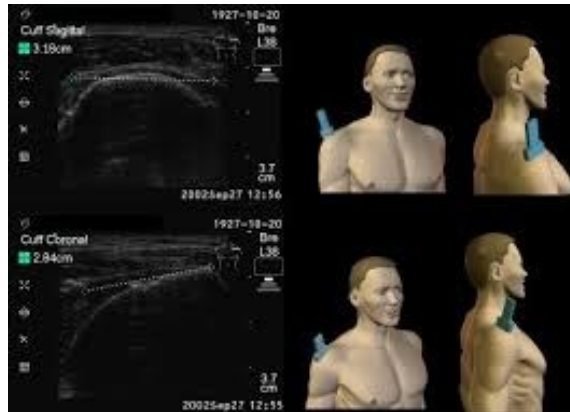- **POPAJEV ZNAK** - prilikom fleksije ruke u laktu s podlakticom u supinaciji vidljive su izbočine na nadlaktici te test ukazuje na rupturu m. bicepsa brachi.

1.5.2. RENTGENSKA SNIMKA

Kod postavljanja dijagnoze za subakromijalni sindrom sraza važna je i rentgenska slika na kojoj se mogu vidjeti položaj zglobnih tijela, prisutnost upalnih te degenerativnih promjena i kalcifikate u mekim čestimima. U osnovnoj radiološkoj dijagnostici koristi se transaksilarna lateralna i anteroposteriorna snimka u unutrašnjoj i vanjskoj rotaciji nadlaktice za otkrivanje kalcifikata, smanjenja subakromijalnog prostora i sklerotičnih promjena velikog tuberkula.

1.5.3. ULTRAZVUČNA OBRADA (UZ)

Ultrazvuk služi kao nužna dijagnostička metoda pri otkrivanju ozljeda i upalnih promjena tetiva i tetivnih ovojnica. Uporabom dinamičkog testa mogu se razlikovati djelomične od potpunih ruptura. Omogućeno je i praćenje cijeljenje tkiva pa se tako može određivati stupanj dopuštenog opterećenja (što je posebno važno u sportskoj medicini). Ultrazvuk omogućuje i dijagnosticiranje rupture tetive bicepsa te ispitivanje dinamičke stabilnosti ramena i akromioklavikularnog zgloba (slika 22.).



Slika 22. Ultrazvuk ramenog zgloba

1.5.4. KOMPJUTERIZIRANA TOMOGRAFIJA (CT)

Radiološka metoda kojom se tijelo snima poprečno pod željenim kutom čime se dobiva trodimenzionalni dojam o određenom patološkom zbivanju u zglobu ramena. Upotrebljava se za analizu koštane patologije glave humerusa i glenohumeralnog zgloba.

1.5.5. MAGNETSKA REZONANCA (MR)

MR visoko je kvalitetna dijagnostička metoda muskuloskeletne dijagnostike. Magnetskom se rezonancom mogu otkriti početne promjene na mekim tkivima ramena. U slučaju istezanja ligamenata ili mišića vidljiv je edem, a kod rupture mišićnih vlakana i tetiva vidljiva su mjesta rupture. Kod subakromijalnog sindroma sraza dijagnoza se ne može postaviti samo na osnovu nalaza MR-a, nego je nužno uzeti u obzir anamnezu, klinički nalaz te druge radiološke metode.

1.6. LIJEČENJE

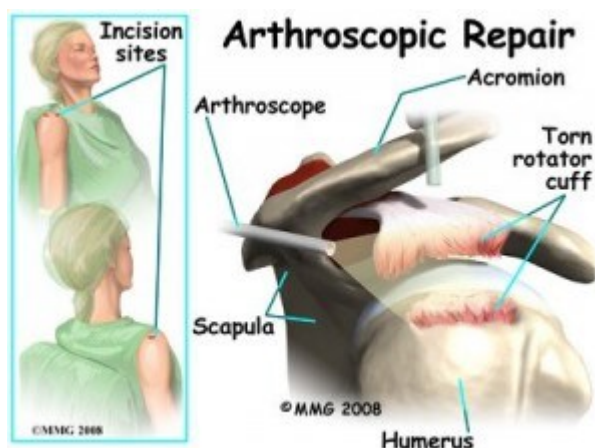
Ovisno o etiologiji i stadiju bolesti, liječenje sindroma sraza može biti konzervativno, operativno i medikamentozno.

1.6.1. MEDIKAMENTOZNA TERAPIJA

Medikamentozna terapija usmjerena je na smanjenje boli i upalnog procesa. Može se primjenjivati oralno i intraartikularno. Protuupalni nesteroidni lijekovi korisni su u smanjenju boli i upali subakromijalne burze i tetiva rotatorne manžete. Subakromijalna injekcija kortikosteroida s lokalnim anestetikom preporuča se samo u slučajevima kada postoji jaka bol koja traje dugo. Kada bol prestane, a postoji normalna pokretljivost ramena, počinje se s procedurama fizikalne terapije.

1.6.2. OPERATIVNO LIJEČENJE

Kirurško liječenje provodi se ako je konzervativno liječenje neuspješno i nakon šest mjeseci. Treći stadij subakromijalnog sindroma sraza zahtjeva kirurško liječenje. Cilj je kirurškog liječenja povećati subakromijalni prostor kako bi tetive rotatorne manžete imale dovoljno prostora za nesmetan prolaz ispod akromijalnog luka. Dekompresija subakromijalnog prostora može se učiniti otvorenom i artroskopskom tehnikom (slika 23.).

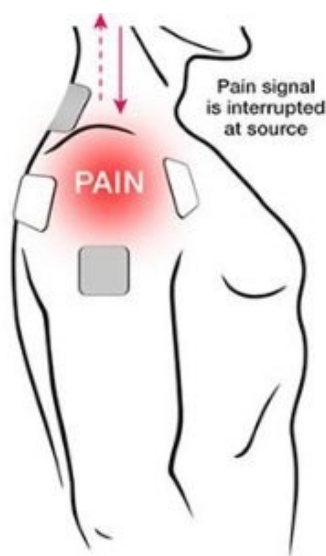


Slika 23. Artroskopska tehnika operativnog liječenja

1.6.3. KONZERVATIVNO LIJEČENJE

Konzervativno liječenje subakromijalnog sindroma sraza provodi se u prvom i drugom stadiju te dovodi do oporavka većine bolesnika. Postavljanjem dijagnoze potrebno je odrediti optimalnu terapiju. Neoperacijski pristup temelji se na izbjegavanju iritacijskih položaja (podizanju ruke iznad glave), mirovanju, ublažavanju boli, primjeni lijekova, ortozi i postupcima fizikalne terapije.

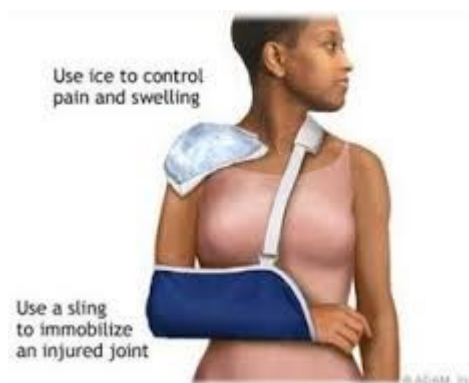Fizikalna terapija integralni je dio kompleksnog liječenja bolesnika u svim granama kliničke medicine i jedna je od temeljnih aktivnosti u sklopu rehabilitacije. Obuhvaća razne oblike mehanoterapije, termoterapije, krioterapije, terapije svjetlom, razne vrste elektroterapije (D.D., TENS, UZV, IF, galvanizacija, magnetoterapija, udarni val) i kinezioterapiju kao najvažniji segment fizikalne terapije (slika 24.).



Slika 24. Pravilno postavljanje elektroda prilikom primjene TENS-a

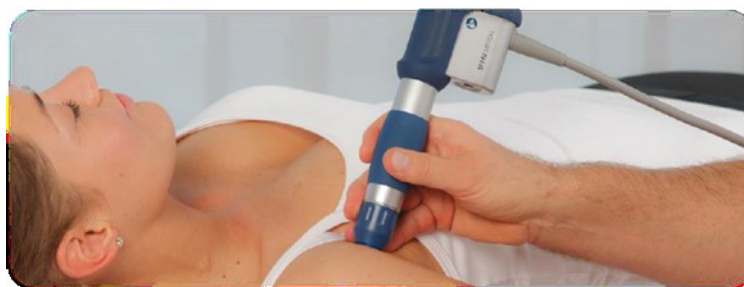Liječenje sindroma sraza započinje nastojanjima da se smiri upalni proces pa je u prvim danima indicirana intenzivna krioterapija (led), magnetoterapija, elektroterapija i izometričke vježbe (slika 25.). Nakon nekog vremena uključuje se liječenje laserom i ultrazvukom, kao i specifične metode manualne medicine. Najvažniji segment fizioterapije svakako je vježbanje. Njemu je za cilj ojačati oslabljene mišiće, a zatim

vježbama istezanja, propriocepcije i repetitivne snage postupno povratiti punu funkciju ramena.



Slika 25. Primjena krioterapije i mobilizacija tijekom upalne faze

Ukoliko ni adekvatno provedena i uporna fizioterapija ne donese rezultate, moguće je primijeniti terapiju udarnim valom. Ona djeluje drugačije od klasičnih metoda fizioterapije, intenzivirajući upalni proces, u nastojanju da se potakne cijeljenje oštećenih vezivnih struktura (slika 26.).



Slika 26. Terapija udarnim valom

2. CILJ RADA

Cilj je ovoga rada upoznati se s anatomskim obilježjima ramenog zgloba i opisati osnove biomehanike, razumjeti zašto dolazi do sraza u ramenu, na koji način ga prevenirati, kako se liječi te ukazati na važnost rehabilitacijskih postupaka u svrhu liječenja s naglaskom na kinezioterapijske postupke.

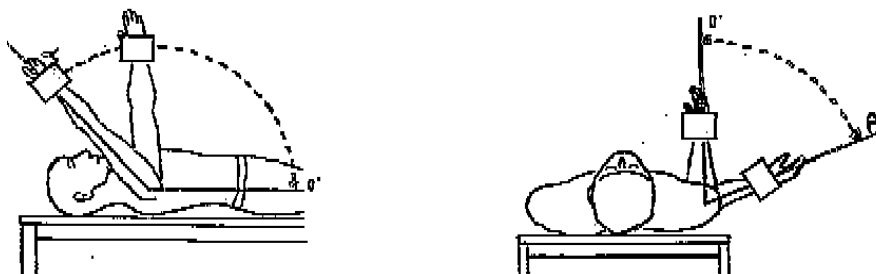
3. METODE RADA

3.1. KINEZIOTERAPIJSKI POSTUPCI

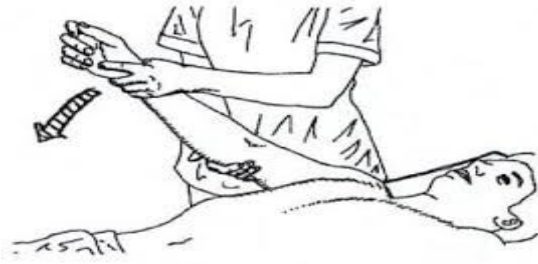Kinezioterapija je najvažniji dio u rehabilitaciji sindroma sraza u ramenu. Potrebno ju je provoditi svakodnevno s ciljem jačanja muskulature ramena koja bi stabilizirala zglob i time preuzela dio opterećenja na sebe. Glavni su ciljevi kinezioterapije kod subakromijalnog sindroma sraza razvoj optimalne razine mišićne snage, opsega pokreta i motoričke kontrole.

Prije samog početka, tijekom i nakon kinezioterapije provode se određene mjere i testovi kojima se utvrđuje bolesnikovo stanje, evaluira razvoj terapije i prati se uspješnost cjelokupnog liječenja. Pokazatelji su i fizioterapeutu i samom pacijentu u kojem smjeru ide liječenje.

Prvo se određuju *mjere opsega pokreta* pomoću goniometra ili kutomjera pri čemu se razlikuje aktivna i pasivna pokretljivost u ramenom zglobu (slika 27). Opseg pokreta označen je vrijednošću od nultog (početnog) položaja do onog stupnja kojeg pokriva linija koordinatnog sustava goniometra ili kutomjera. Normalna aktivna pokretljivost iznosi tijekom antefleksije $160^\circ - 180^\circ$, retrofleksije $40^\circ - 60^\circ$, abdukcije 90° (a nakon 90° ide pokret elevacije koji se radi u dodatno pomicanje lopatice i iznosi oko 180°), addukcije $0^\circ - 20^\circ$, vanjske rotacije $80^\circ - 90^\circ$ i unutarnje rotacije $70^\circ - 80^\circ$. Prilikom pasivne pokretljivosti, vrijednosti su nešto veće jer fizioterapeut pomaže kod izvođenja pokreta (slika 28.).



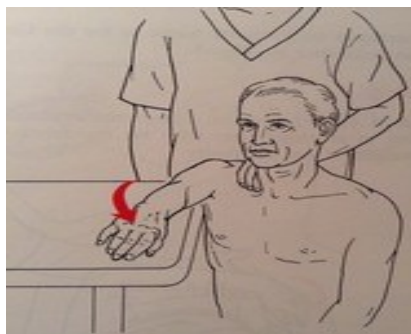Slika 27. Mjerenje aktivnog opsega pokreta



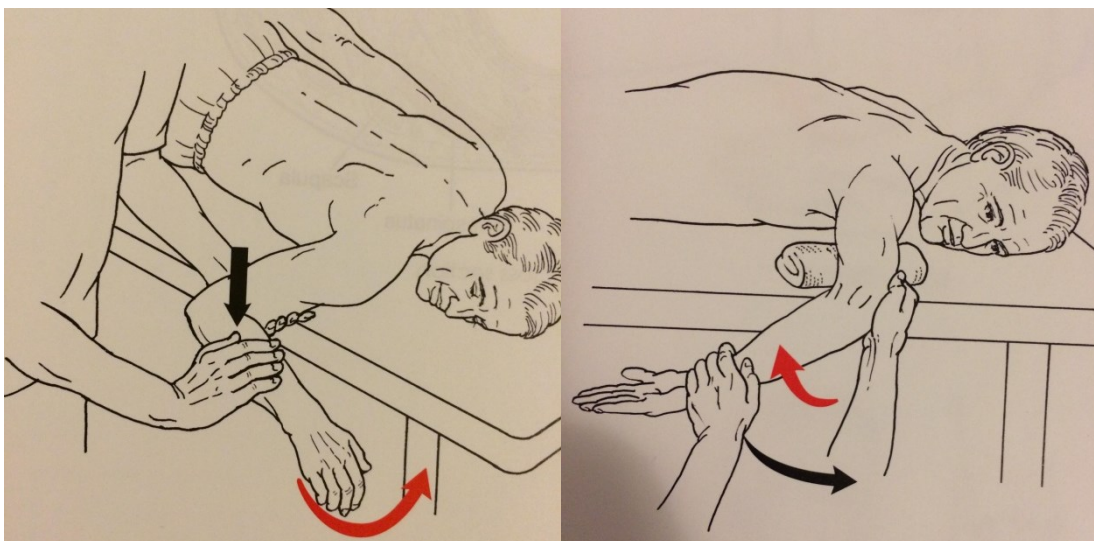
Slika 28. Pasivna pokretljivost ramenog zgloba

Manualni mišićni test (MMT) provodi se s ciljem ispitivanja snage pojedinih mišića ili mišićnih skupina, odnosno određivanje stupnja mišićne slabosti uslijed oboljenja ili ozljede. Mišićna snaga ocjenjuje se ljestvicom od 0 do 5:

- ocjena 0 označava mišićnu snagu od 0% i u mišiću ne postoje znakovi mišićne kontrakcije,
- ocjena 1 označava mišićnu snagu od 10% i javljaju se znakovi mišićne kontrakcije, ali bez mogućnosti izvođenja pokreta,
- ocjena 2 označava mišićnu snagu od 25% gdje mišić može izvesti pokret u punom opsegu, ali rasteretno (bez savladavanja sile teže) (slika 29.),
- ocjena 3 označava mišićnu snagu od 50% gdje mišić izvodi pokret u punom obimu, savladavajući silu teže i težinu ekstremiteta,
- ocjena 4 označava mišićnu snagu od 75% pri čemu mišić savladava određeni otpor pri izvođenju pokreta u punom obimu (slika 30.),
- ocjena 5 označava mišićnu snagu od 100%, takav mišić savladava maksimalni otpor pri izvođenju pokreta u punom opsegu.



Slika 29. MMT za ocjenu 2



Slika 30. MMT za ocjenu 4 ili 5 kod unutarnje i vanjske rotacije

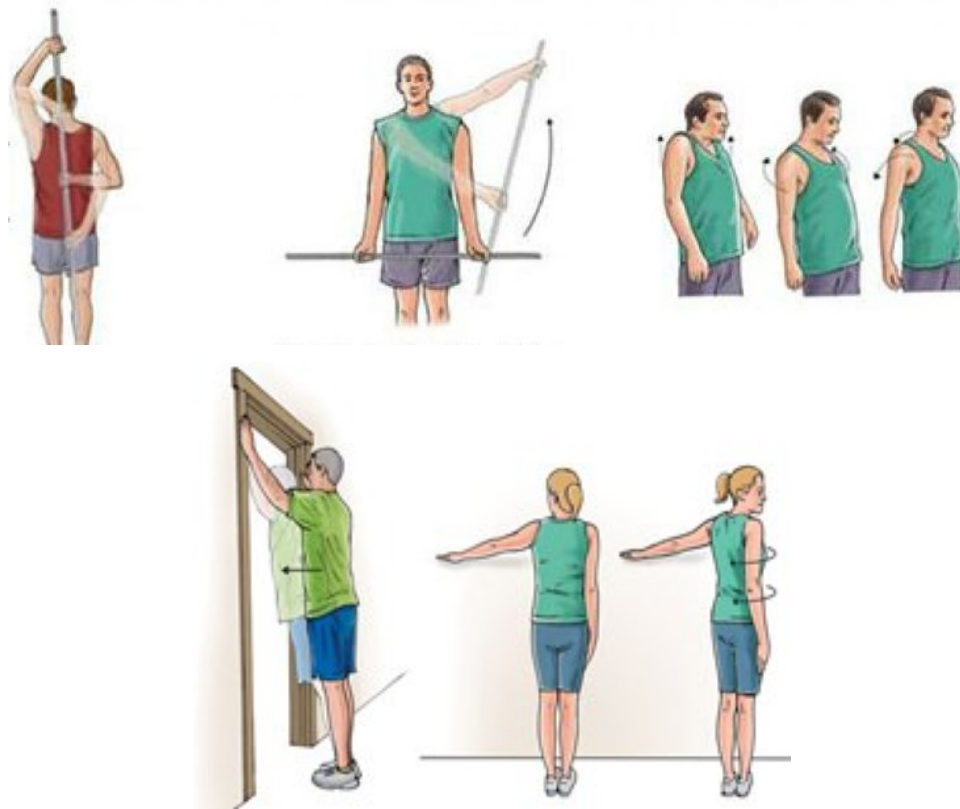
Nakon provedenih mjerenja i testova uviđa se stanje ramenog zgloba te se na temelju toga određuje program kinezioterapije, evaluacija stanja i na što se treba posebno paziti te u kojoj mjeri izvoditi.

3.2. PROGRAM KINEZIOTERAPIJE

Program kinezioterapije uključuje:

- vježbe povećanja opsega pokreta,
- pendularne vježbe ili Codmanove vježbe,
- vježbe jačanja mišića ramena i
- vježbe disanja.

VJEŽBE POVEĆANJA OPSEGA POKRETA služe održavanju, uspostavljanju i podizanju prirodne pokretljivosti zglobova i skraćenih mišića pa tako i kod mišića ramenog zgloba imaju bitnu ulogu. Ove bi se vježbe trebale provoditi u samom početku liječenja, odnosno nakon popuštanja boli i to samo do granice boli. Provođenje vježbi istezanja također može imati za cilj smanjenje napetosti u određenim mišićima. Prilikom planiranja provedbe vježbi istezanja nužno je voditi računa o optimalnoj metodi vježbanja, trajanju vježbi i o broju treninga tokom tjedna (slika 31.).

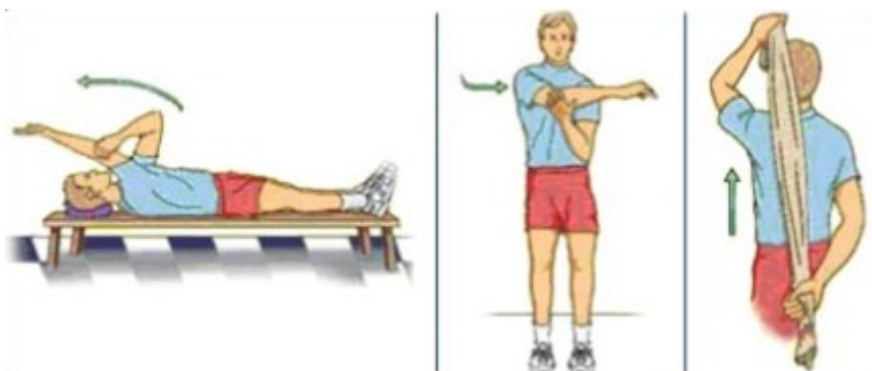


Slika 31. Vježbe istezanja uz pomoć pomagala i bez pomagala

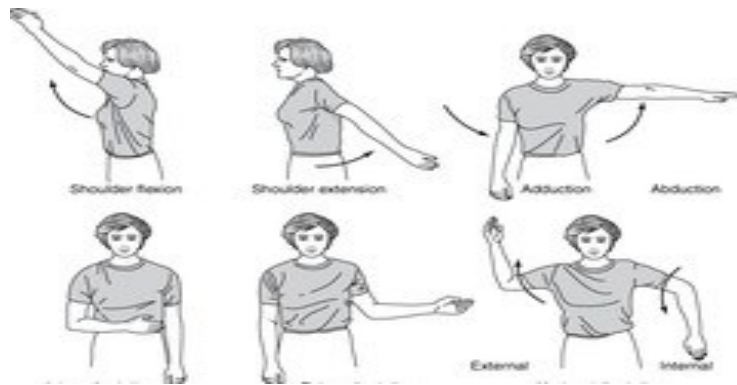
Najčešće istražene metode istezanja u prevenciji sindroma sraza su statičko istezanje i proprioceptivna neuromuskularna facilitacija (PNF). *Statičko istezanje* podrazumijeva istezanje mišića ili grupe mišića do krajnje točke i zadržavanje istegnute pozicije bez dodatnih trzaja. Pri tome ispitanika može istezati druga osoba ili aparat (pasivno istezanje) (slika 32.), osoba može samostalno izvoditi dio pokreta (aktivno-potpomognuto istezanje) (slika 33.) ili može u potpunosti samostalno izvoditi vježbu (aktivno istezanje) (slika 34.). Najčešće spomenute prednosti metode statičkog istezanja su visoka razina kontrole pokreta i izbjegavanje pojave refleksa na istezanje. Ukupno vrijeme koje mišić provede u istegnutom stanju, u jednom ponavljanju trebao bi biti barem 20 sekundi pa sve do 120 sekundi, a broj ponavljanja u jednoj seriji najčešće varira od 2 do 5 (ovisno o trajanju samog ponavljanja).



Slika 32. Pasivno istežanje pomoću uređaja

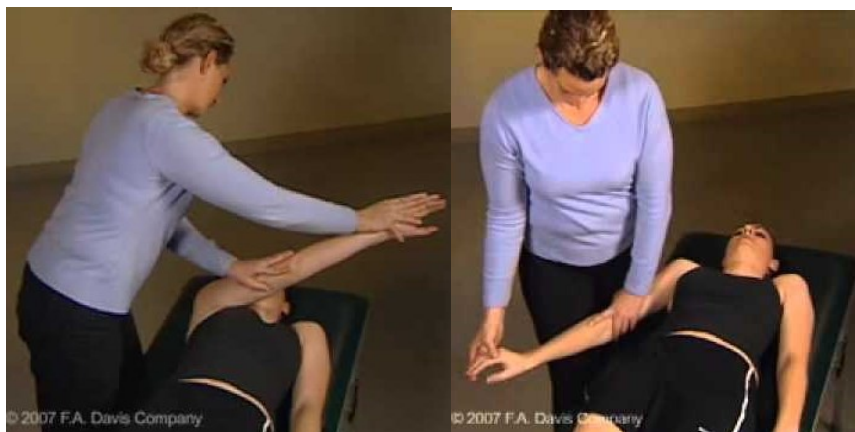

Slika 33. Aktivno-potpomognuto istežanje uz pomoć svoje ruke i pomagala



Slika 34. Aktivno istezanje mišića ramena

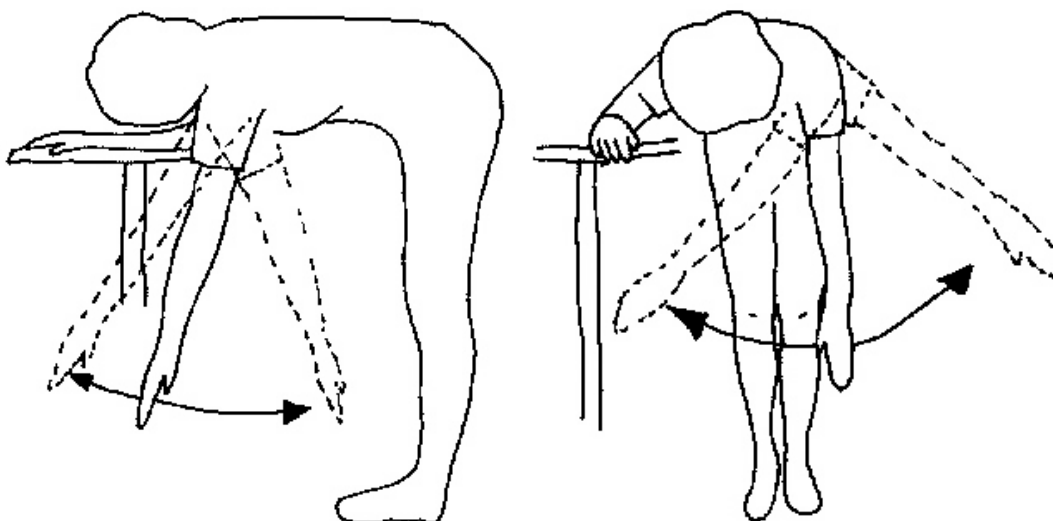
Kod *proprioceptivne neuromuskularne facilitacije* (PNF) koriste se učestali načini sa svrhom istezanja mišića, a to su tzv. CR (*contract-relax*) metoda i CRAC (*contract relax agonist (antagonist) contract*) metoda. Kod CR metode vježbač maksimalno kontrahira određeni mišić ili mišićnu skupinu, djelujući protiv određenog ograničenja, zatim slijedi što kraća relaksacija i pasivno istezanje istog mišića. CRAC metoda podrazumijeva istezanje jednog (ili skupine) mišića uz istovremenu kontrakciju mišića suprotnog djelovanja. U PNF metodi istezanja, trajanje kontrakcije ne mora biti dulje od 6 sekundi, ali je važno da ona bude maksimalna ili submaksimalna. Trajanje vremena koje mišić provede u istegnutom stanju najčešće varira od 5 do 20 sekundi (slika 35.).

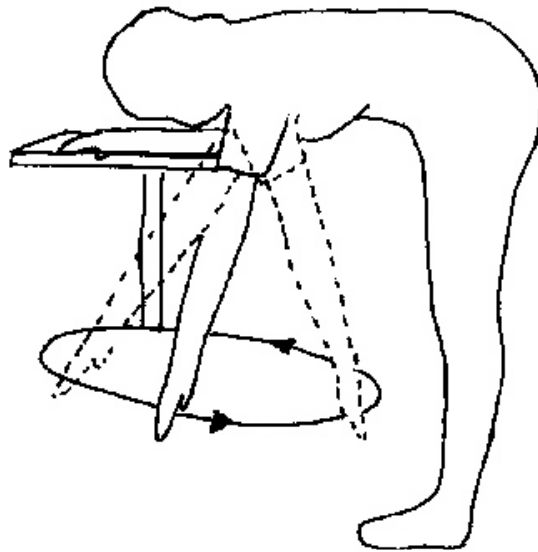


Slika 35. PNF metoda istezanja

Kod statičkog istezanja i kod PNF metode, u svrhu prevencije pojave ozljeda mišića rotatorne manžete, čini se jednako efikasno vježbu provoditi više puta dnevno (2-5) u kratkom trajanju (više ponavljanja u vremenu od 2 do 15 minuta) ili 3 puta tjedno u trajanju od sat vremena, pod stručnim vodstvom. Faktori kao što su toplina i opuštenost mišića mogu doprinijeti učinku vježbi fleksibilnosti.

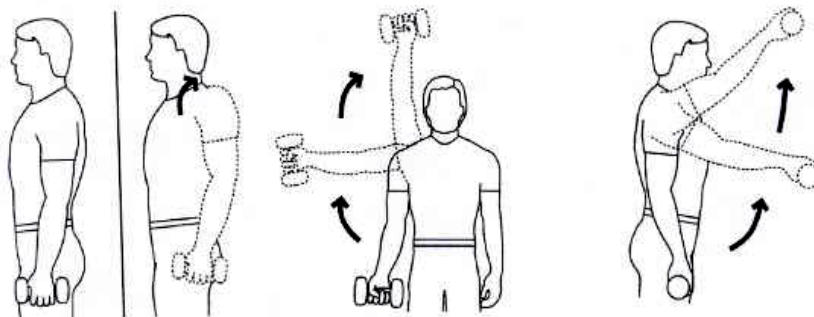
PENDULARNE (CODMANOVE) VJEŽBE primjenjuju se za vraćanje opsega pokreta ramenih zglobova. Nisu namijenjene za jačanje mišića ramena. Posebno su vrijedne za poboljšanje ili postizanje ranijih pokreta u ramenu nakon povrede koja uzrokuje bol tijekom normalnih pokreta ramena. Za vrijeme ovih vježbi ruka visi slobodno i relaksirano, njena težina nije postavljena protiv gravitacije. Potrebna je minimalna količina napora potrebna za pokret ramenih zglobova kroz široki položaj mišića. Pacijent savija prednji dio tijela od struka (pretklon), puštajući ruku da visi slobodno, nježno se vrti u krug, unatrag pa naprijed, uz povećanje luka. Granica pokreta određena je intenzitetom boli (slika 36.). Pacijenti sa sindromom sraza pozitivno djeluju na ove vježbe jer dolazi do odvajanja zglobnih struktura i povećanja prostora za prolaz tetiva rotatorne manžete i m. bicepsa brachi te ne dolazi do njihove kompresije.

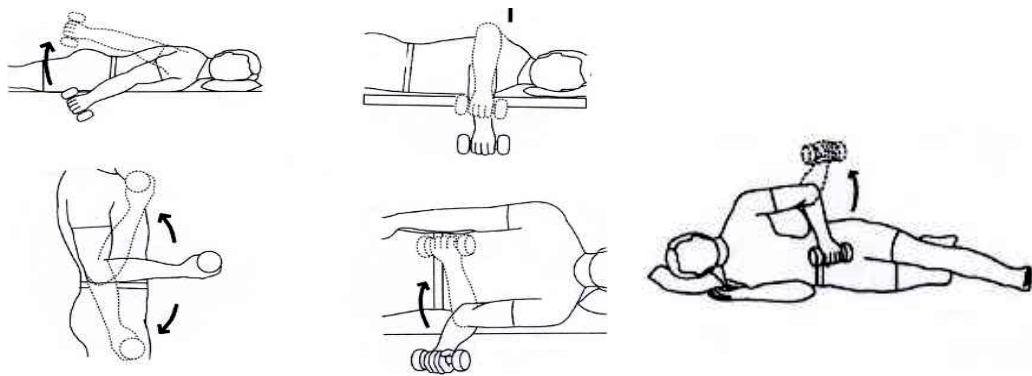




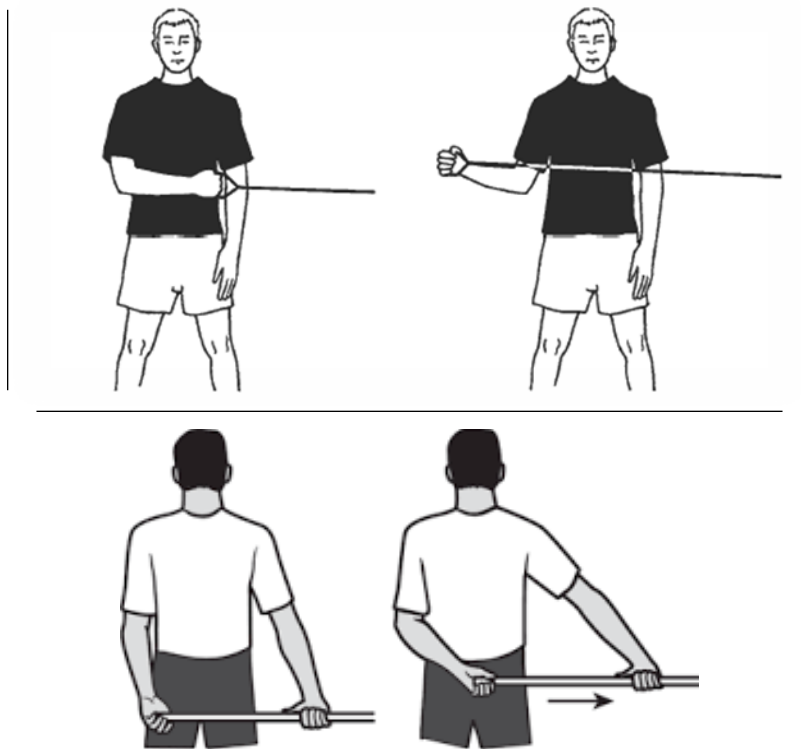
Slika 36. Pendularne vježbe

VJEŽBE JAČANJA MIŠIĆA RAMENA podrazumijevaju primjenu sustava vježbi čiji će pozitivni učinak uspješno podupirati oslabljene potporne strukture. Za njih je karakteristično savladavanje otpora vlastitog tijela ili vanjskog opterećenja. Izvode se u fazi oporavka kada bolnost više nije prisutna i kada se dobije puni opseg pokreta (slike 37. i 38.). Glavni je razlog primjene vježbi snaženja razvoj mišićne izdržljivosti s ciljem što boljeg aktivnog odgovora opterećenju. Osim korištenih metoda vježbanja, intenziteta i opterećenja, primijenjena vrsta mišićne kontrakcije također može znatno utjecati na ishode treninga.





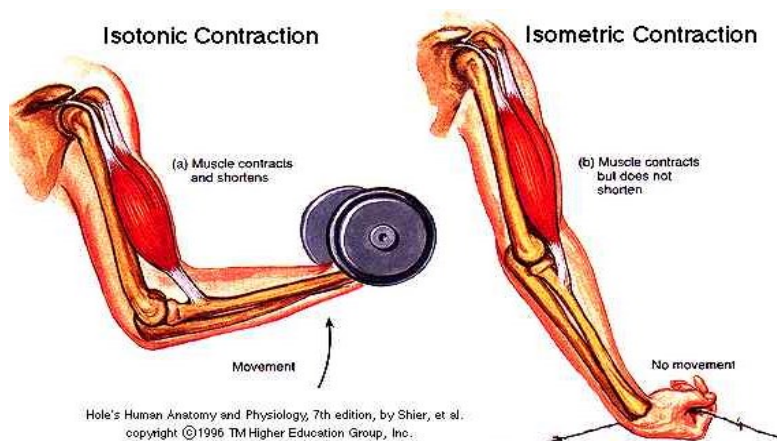
Slika 37. Vježbe jačanja mišića ramena uz pomoć utega



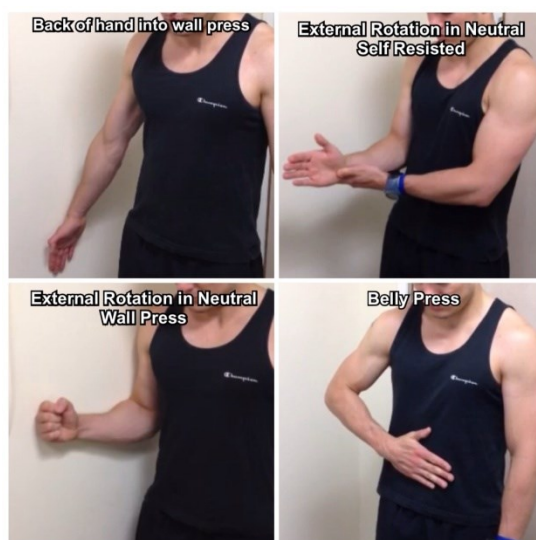
Slika 38. Vježbe jačanja mišića ramena uz pomoć gume

Razlikuje se izometrička (statička) i izotonička (dinamička) mišićna kontrakcija (slika 39.). Kod *izometričkih* vježbi nema pokreta u zglobu, već dolazi samo do napinjanja mišića. Ova vrsta kontrakcije ima bitnu ulogu u provođenju rehabilitacije kada postoji bolnost prilikom izvođenja pokreta, ali se mora prevenirati nastanak hipotrofije (slika 40.). *Izotoničke* (dinamičke) vježbe su one kod kojih mišić pri napinjanju mijenja duljinu i izvodi pokret. Izotonočka kontrakcija dijeli se na koncentričku i ekscentričku

mišićnu kontrakciju. Dinamičke vježbe s koncentričnom kontrakcijom mišića, kod kojih se mišić pri napinjanju skraćuje i izaziva pokret, koriste se u rehabilitaciji za dobivanje mišićne snage i izdržljivosti te se uvode postupno tijekom rehabilitacije (slika 41.). Ekscentrične vježbe su one kod kojih se prilikom kontrakcije mišić produljuje. Također povećavaju snagu mišića, a pokazale su se učinkovite u liječenju bolnih stanja u području ramena (slika 41.).



Slika 39. Razlika između dinamičke i statičke kontrakcije



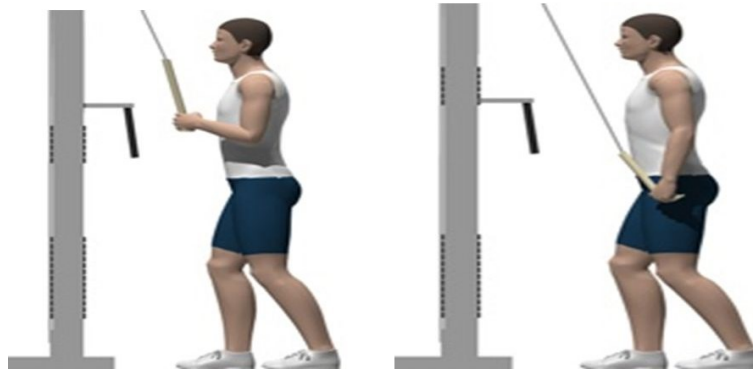Slika 40. Vježbe izometričke kontrakcije

Concentric Contraction

- Down phase of exercise

Eccentric Contraction

Up phase of exercise



Slika 41. Vježbe koncentrične i ekscentrične kontrakcije

VJEŽBE DISANJA služe kako bi se naučio bolesnik kojim dijelom pluća treba disati i kako kontrolirati disanje prilikom izvođenja vježbi. Tijekom kontrakcije mišića pacijent udiše na nos, a u fazi relaksacije izdiše na usta izgovarajući pri tom slovo „S“ ili „F“. Faza izdisaja trebala bi trajati duplo duže, nego faza udisaja. Potrebno je educirati pacijenta pravilnom disanju tijekom terapije kako bi mišići dobili dostatnu opskrbu kisika i proizveli kvalitetan rad.

3.3. PRIMJENA ORTOZA

Ovisno o potrebama pacijenta, odabire se najprikladnija oprema kojoj je cilj zaštititi dijelove tijela od ozljeđivanja te biti potpora nestabilnog zgloba i mišića. Ovakva sredstva koriste se u kombinaciji s terapijskim vježbama, funkcionalnim treningom i ostalim intervencijama koje mogu biti izabrane u kontekstu pacijentovih potreba. Fizioterapeut ciljano djeluje na postojeći problem pri izvođenju pokreta ili zadatka i uči pacijenta kako koristiti aplicirano sredstvo.

Ortoza za imobilizaciju ramena omogućava stabilnu fiksaciju ramena i nadlaktice, dodatnu stabilizaciju s prsnim remenom te mogućnost ograničenog vježbanja u kasnijoj fazi oporavka zahvaljujući lakom skidanju (slika 42.).



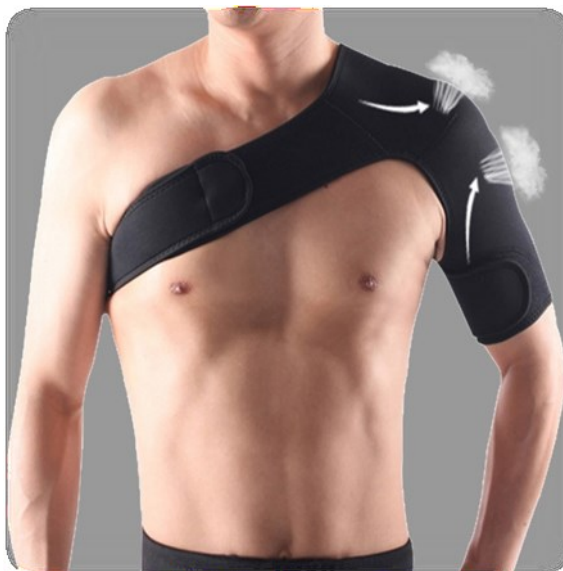Slika 42. Ortoza za imobilizaciju ramenog zgloba

Abdukcijska ortoza omogućava funkcionalno pozicioniranje ramena kroz abdukciju ruke za 30°, 60° i 90°. Rameni je zglob također rasterećen potporom ruke (slika 43.).



Slika 43. Abdukcijska ortoza za rame

Steznik za rame s toplinskim učinkom poboljšava cirkulaciju što ima preventivni učinak i ubrzava proces cijeljenja. Također ublažava bol kod degeneracije rotatorne manžete (slika 44.).



Slika 44. Steznik za rame s toplinskim učinkom

4. ZAKLJUČAK

Upravo zbog svoje anatomske složenosti i velike funkcionalne pokretljivosti, rameni je zglob često izložen naprezanju i mogućim ozljedama. Posebno je ranjiv kod aktivnosti ruke iznad glave zbog golemog stresa na njegov stabilizirajući mehanizam. Prekomjerna aktivnost ruke može oštetiti statičke i dinamičke stabilizatore ramena, poremetiti mehanizam između mišića i prouzrokovati sindrome sraza, od kojih je najčešći subakromijalni sindrom sraza.

Kako bi se spriječila ili barem umanjila pojava što veće boli i deformiteta potrebna je pravodobna intervencija i pravilna dijagnoza. Na temelju toga će se moći propisati primjerena terapija koja uključuje postupke fizikalne terapije, a ujedno i kinezioterapiju kao jednu od najvažnijih metoda u oporavku ozlijeđenog ramena.

Osnovna je zadaća kinezioterapijskih procedura kod sindroma sraza u ramen jačanje mišićno-ligamentarnog aparata s ciljem sprječavanja daljnjeg pogoršanja, održavanje mobilnosti i pokretljivosti te preveniranje moguće kontrakture.

5. SAŽETAK

Rameni zglob predstavlja najpokretljiviji, ali i najnestabilniji zglob u tijelu. Stabilnost mu održavaju mišići rotatorne manžete koji ga okružuju te održavaju kontakt između zglobnih površina. Rameni zglob često je izložen opterećenju te je sklon ozljedama i oštećenjima.

Jedno od takvih oštećenja je i sindrom sraza kod kojeg dolazi do kompresije na strukturu rotatorne manžete, subakromijalne burze i tetive duge glave m. bicepsa brachii između tuberkula nadlaktične kosti i korakoakromijalnog luka.

Ranom dijagnostikom moguće je utvrditi u kojoj mjeri su nastala oštećenja te pripisati određenu vrstu fizikalne terapije.

Kinezioterapija kao najvažnija metoda liječenja sindroma sraza ima za cilj jačanje mišićno – ligamentarnog aparata sa svrhom sprječavanja daljnjeg pogoršanja, održavanje pokretljivosti i mobilnosti te prevenciju moguće kontrakture u ramenu.

Pacijent je uključen u proces liječenja od samog početka i potrebno je njegovo aktivno sudjelovanje i razumijevanje kako bi se lakše savladale terapijske procedure koje slijede u daljnjem liječenju.

6. SUMMARY

The shoulder joint is the most mobile, but also the most unstable joint in the body. Muscles of rotator cuff give him stability and surrounding it and maintaing contact between the joint surfaces. The shoulder joint is often subjected to loads and is prone to injury and damage. One of these defects is the rotator cuff in which there is a compression of the structures of the rotator cuff, subacromial bursa and the tendom of long head M.biceps brachii between tubercles of the humerus and coracoacromial archus.

Early diagnosis is possible to determine to what extent the damage to this attributed to a particular type of physical therapy. Kinesiotherapy as the most important method of treatment syndrome clash aims to strengthen muscle - ligament apparatus with the aim of preventing further deterioration, maintain mobility and preventing possible contracture in the shoulder. The patient is involved in the healing process from the very beginning and it is necessary to his active participation and understanding in order to help overcome therapeutic procedures to follow in further treatment.

7. LITERATURA

- Čičak, N, Klobučar, H. i Marić, D., Sindromi prenaprezanja u području ramena, Klinika za ortopediju Medicinskog fakulteta Sveučilišta u Zagrebu, KBC Zagreb, Zagreb 2001.
- Ćurković, B., Fizikalna i rehabilitacijska medicina, Medicinska naklada, Zagreb 2004.
- Durriegl, T. i Vitulić, V., Reumatologija, Jugoslavenska medicinska naklada, Zagreb 1982.
- Erceg, M., Ortopedija za studente medicine, Medicinski fakultet Sveučilišta u Splitu, Split 2006.
- Jajić, I., Specijalna fizikalna medicina, Školska knjiga; Zagreb 1991.
- Keros, P. i sur., Temelji anatomije čovjeka, Medicinski fakultet Sveučilišta u Zagrebu, Zagreb 1987.
- Kosinac, Z., Kineziterapija sustava za kretanje, Medicinski fakultet Sveučilišta u Splitu, Split 2002.
- Majkić, M., Klinička kineziometrija, Medicinski fakultet Sveučilišta u Zagrebu, Zagreb 1991.
- <http://www.hzf.hr>
- <http://www.videoreha.com>
- <https://fizioterra.wordpress.com>
- <http://hrcak.srce.hr/medicina>

8. ŽIVOTOPIS

Ružica Buzov, rođena u Splitu, Hrvatska, 19.5.1993. godine.

Mosorska 9, 21000 Split

Osnovna škola:

OŠ „Lučac“, Split

Trajanje obrazovanja: 2000. – 2008.

Srednja stručna sprema:

Zdravstvena škola Split

Smjer: fizioterapeutski tehničar

Trajanje obrazovanja: 2008. – 2012.

Maturirala u lipnju 2012. godine

Visoka stručna sprema:

Sveučilište u Splitu, Odjel zdravstvenih studija

Smjer: Fizioterapeut

Tema završnog rada: Kinezioterapija kod sindroma sraza u ramenu

Mentor: mr.sc.dr. Asja Tukić